B 3 9015 00223 888 2
University of Michigan – BUHR


1837
ARTES
VERITAS
SCIENTIA
LIBRARY OF THE
UNIVERSITY OF MICHIGAN
E PLURIBUS UNUM
SI QUAERIS PENINSULAM AMOENAM
CIRCUMSPICE

610.5
C4
P9a

CENTRALBLATT

FÜR PRAKTISCHE

AUGENHEILKUNDE.

HERAUSGEGEBEN

VON

DR. J. HIRSCHBERG,
O. HON.-PROFESSOR AN DER UNIVERSITÄT BERLIN,
GEH. MED.-RAT.

FÜNFUNDDREISSIGSTER JAHRGANG.

MIT ZAHLREICHEN ABBILDUNGEN IM TEXT.

LEIPZIG
VERLAG VON VEIT & COMP.
1911

Druck von Metzger & Wittig in Leipzig.

Inhalt.

I. Original-Aufsätze.

		Seite
1.	Ein Fall von nützlicher Nervendurchschneidung. Von J. Hirschberg	1
2.	Die angebliche Augenheilkunde des Ṯâbit ibn Qurra. Von Dr. phil. C. Prüfer und Dr. med. M. Meyerhof in Kairo	4. 38
3.	Die sichtbare Blutströmung in den Aderhautgefäßen. Von Dr. Ernst Kraupa	33
4.	Zur Kenntnis der sekundären Impf-Verletzungen des Auges. Von Sanitäts-Rat Dr. R. Hilbert	65
5.	Linsentrübung nach Salzsäure-Verätzung. Von Dr. Fehr	97
6.	Nekrolog über Hermann Knapp	129
7.	Ein Fall von vererbtem Netzhaut-Gliom. Von Dr. L. Caspar	161
8.	Über Fieber bei Augen-Entzündungen. Von J. Hirschberg	193
9.	Nekrolog über S. N. Logetschnikoff. Von Dr. A. Natanson in Moskau	225
10.	Nekrolog über Carlo Reymond	257
11.	Nekrolog über Dr. Paul Chibret	259
12.	Über Fieber bei Augen-Entzündungen. Von Prof. Dr. G. Abelsdorff	261
13.	Weitere Ergebnisse von Wägungen der in geschlossener Kapsel entfernten menschlichen Linse. Von Dr. Th. Clausnizer	262
14.	Nachruf auf Julius von Michel. Von J. Hirschberg	290
15.	Über wiederholte Ansteckung mit Trachom. Von Dr. M. Meyerhof .	295
16.	Erosio corneae durch einen Wespenstachel im Lide. Von Dr. Ernst Kraupa	321
17.	Tetanus nach perforierender Augapfel-Verletzung mit Zurückbleiben eines Fremdkörpers. Von Dr. Willi Pincus	353
18.	Orbitale Querschuß-Verletzung. Von Dr. Jarnatowski	357

255913

II. Klinische Beobachtungen.

Seite

1. Die Vibrationsmassage bei Sekundärglaukom infolge von Linsenquellung. Von Dr. Joh. Ohm in Bottrop i. W. 8
2. Ein Fall von Leontiasis faciei und Exophthalmus. Von Dr. Dreisch in Ansbach 136
3. Ein ungewöhnlicher Fall spontan geheilter Netzhaut-Ablösung. Von J. Hirschberg 299
4. Verbrühung der Kornea und Konjunktiva. Kasuistische Mitteilung von Dr. Maximilian Rosenfeld in Budapest 301
5. Star-Extraktion an einem mit Aniridia congenita behafteten Auge. Von Dr. Julius Fejér 324
6. Erosio corneae durch einen Bienenstachel im Lide. Von Dr. O. Purtscher in Klagenfurt 360

Sachregister.

* Originalartikel.

Aalblut-Konjunktivitis 197. 245.
Abduzenslähmung nach Diphtherie s. d. — chirurgische Behandlung einer — nach Schädelverletzung 116. — nach Otitis media und letale Meningitis 170. — bei Neuritis optica 315.
Abfluß, über den — aus dem Auge 391. — s. a. Flüssigkeit.
Ablösung der Chorioidea, Retina s. d.
Abramis brama, Netzhautreaktion bei — durch elektrische Reizung 246.
Abszeß des Glaskörpers, der Kornea, des Optikus, der Orbita, Sklera s. d. — im Frontallappen s. Gehirn. — Ring- — 275.
Abweichungen, der Augen u. prismatische Wirkung der Brillengläser 86. 186. 382.
Achsenfinder für Zylindergläser 285.
Adaption, Untersuchung der Dunkel- — des einen Auges mit Hilfe des helladaptierten andren 341. — Reflexcharakter der — -Vorgänge, insbesondere der Dunkel- — u. deren Beziehungen zur topischen Diagnose u. zur Hemeralopie 16. — Dunkel- — der Netzhaut 76. — Dunkel- — von fovealen u. parafovealen Netzhautpartien 144.
Adenokarzinom der Hypophysis, des Lides s. d.
Adenom der Meibom'schen Drüsen 80. — der Moll'schen Drüsen 187.
Aderfigur, Purkinje'sche 106.
Aderhaut s. Chorioidea.
Adrenalin, innerlich, bei primärem, hämorrhagischem Glaukom 64. — -Mydriasis u. ihre diagnostische Bedeutung 286. — zur — -Mydriasis 401.
Ägypten, Myopie u. Rasse in — 82. — Ophthalmia purulenta in — u. deren Bakteriologie 204. — Augenkrankheiten in —, mohammedanische Poliklinik 252. — epidemische gonorrhoische Augen-Entzündung in — und Trachom 270. 314. — Ursache und Häufigkeit der Blindheit bei den Kindern in — 316.
Ägypter, Augenheilkunde der alten — s. Geschichte.
Ärztliche Annonce s. Geschichte.
Affe(n), sympathische Ophthalmie auf den — übertragen 213. — Bindehaut-Trachom, experimentell 274. 317.
Agfa s. Amidoazotoluol.
Akkommodation(s)-Literatur 445. 472. — -Mechanismus 397. — Stilling's — -Theorie u. Zentralkanal des Glaskörpers 404. — Lähmung bei Glaukom 24. 166. — Lähmung bei Vergiftung mit Hyoszyamus niger 126. — toxische — -Lähmung 380. — -Krampf der Bergleute 21. — der Zephalopoden u. Fische 230. — des Schildkrötenauges 414.
Akne rosazea, Augenerkrankungen, bei — 352. 415.
Akoin-Öl als Analgetikum bei Trachombehandlung 89.
Aktinomykotische tödliche Meningitis 310.
Albini, Nachruf 436.
Albuminurische(s) Auge 115. — Amaurose in der Schwangerschaft 115. — Netzhautablösung s. Retina.
Alkohol-Intoxikation, Sektionsbefund 82. — Amblyopie 51. 172. 426. — Neuritis retrobulbaris durch — 437. — Verband am Auge 183. — Methyl- — s. d.
Allgemeinerkrankungen u. Auge s. Augenerkrankungen.
Alter(s), intraokularer Druck in verschiedenem Lebens- — 410. — Ursache plötzlicher doppelseitiger Erblindung im vorgerücktem — 119. — s. a. Greisen- —. — Weitsichtigkeit s. Presbyopie. — senile Veränderungen des menschlichen Auges 397.

Altersstar s. Katarakta senilis u. K.-Operation.
Amaurose durch Chinin s. d. — albuminurische u. urämische — 115. — bei Hysterie s. d. — transitorische — bei Meningoenzephalitis s. d. — s. a. Erblindung, Blindheit.
Amblyopie, pathologische Anatomie der alkoholischen Intoxikations- — 51. 172. — Alkohol- —, Atoxyl- —, Nikotin- — s. d. — Methylalkohol- — 185. 232. 270. 368. 415. — sonderbare Ursache der — bei bei einem Knaben 154. — vermeintliche (eingebildete, autosuggerierte) — im Schul-Alter 80. 247 (Planglas). — Argamblyopie, Behandlung, Astigmatismus als Ursache 150. — die Schiel- — s. d. — ex Anopia 86. 150. 168. 313. 383. — monokulare —, Diagnose aus der Ablenkung des Auges beim Nahsehen 211. — Intoxikations- — mit Leuchtgas 430. — s. a. Intoxikation.
Amblyoskop mit Wechselbelichtung u. Bilder für Schielende zum Gebrauch des — 105. 138.
Amerika, häufigste Blindheitsursache in den Vereinigten Staaten von — 119.
Amidoazotoluol, „Agfa" in der Augenheilkunde 426.
Ammonium-Salze bei Katarakt 416. 422.
Anaerobionten s. Bazillen.
Anästhesie, lokale — bei der Enukleation 343.
Analphabeten, Sehproben für — s. d.
Anaphylaxie, zelluläre — 220. — zur — -Frage 394.
Anatomie, Jahresbericht 443. — Augen- — des Humain b. Ishâq s. Geschichte. — des Glaskörpers s. d. — Verhalten der inneren Augenhäute bei einigen Fixierungsmethoden 54. — Markscheidenfärbung 396. — eines Falles von Glaukoma simplex mit Schnabelschen Kavernen 393. — des Glaukoma hämorrhagikum 410. — des Ektropium uveae congenitum 178. — der „von Hippel'schen sehr seltenen Netzhauterkrankung", Angiomatose 379. — der Streifenbildung nach Netzhaut-Abhebung 17. 51. 274. — der Keilbeinhöhle u. Orbita 189. — von Randektasie der Hornhaut 251. — Histologie der experimentellen Einschluß-Konjunktivitis s. Trachom. — dünne mikroskopische Linsenschnitte 430.
pathologische: der Diplobazillen-Konjunktivitis 20. 178. 349. — des Frühjahrskatarrhes 397. — des Bindehaut-Karzinoms 397. — der Intoxikationsamblyopie 51. 172 (Alkohol). — des Mikrophthalmus kongenitus mit seröser Lidzyste 187. — eines Skleritis-Knötchens 51. — der Hornhaut- u. Bindehaut-Epithelien 395. — des Hornhaut-Endothels, Experimente 396. — der chronischen persistierenden Hornhautektasie 440. — der Sympathischen Ophthalmie 52. — der Retinitis proliferans 275 — extrahierter Starkapseln 274. — der Stauungspapille 398. — des endokularen Zystizerkus 433.
Anatomisch(er) Befund bei angeborener Ektopie der Pupille mit Linsenluxation 402.
Aneurysma, Okulomotoriuslähmung bei — der Karotis interna 84. — der Aorta mit Netzhautblutungen 222. 319.
Angeborene Veränderungen u. Mißbildungen, Jahresübersicht 444. — Demonstration 68. 395. — des Gesichts, der Iris, Deszemitis, Kornea, Linse, Makula, des Optikus, der Pupille, des Tränennasenganges, Tränenröhrchen s. d. — experimentelle Erzeugung von — u. angeborenem Star 384. 387. — entwicklungsgeschichtliche Grundlagen der — 387. — seltene — des Augenhintergrundes 78. — ausgedehnte, besondere — 107. 224. — Dislokation der Tränendrüse 152. — abnorme Lidbewegung 180. — Farbensinnstörung s. d. — Augenbewegungsstörung s. d. — Augenmuskellähmung s. d. — bislang unbekannte Mißbildung (Kiemenspalte) 273. — Pigmentierung der Hornhaut 281. 380. — spaltförmiger Mangel des retinalen Irispigmentes 341. — Haarlosigkeit s. d. — Fibrom u. Erweiterung der Orbita 316. — Hornhauttrübung 112. 344 (familiäre). — Blickfelderweiterung 391. — s. a. Aniridie, Anophthalmus, Aplasie, Cloquet'scher Kanal, Dermoid, Ektopie, Ektropium, Hydrophthalmus, Katarakta kongenita u. zonularis, Kolobom, Kryptophthalmus, Lidzyste, Linsenluxation, Membrana persistens, Mikrophthalmus, Optikusatrophie, Pupillenverlagerung, Rüsselbildung, Zyklopie, Zysten.
Angiofibroma plexiforme der Lider 204.
Angiom der Chorioidea, Orbita s. d. — Lymph- — s. d.
Angiomatose der Netzhaut (v. Hippel) 378. 421.
Anilinstift, Verletzung durch —, Enukleation 117. 412.
Aniridie, doppelte, unvollständige, symmetrische 89. — fast vollständige — mit getrübten Linsen 329. — totale — mit anderweitigen angeborenen Veränderungen 107. — beiderseitige, angeborene — 219. — traumatische — 198. 436 (partielle). — angeborene —,

Katarakt-Operation bei — 324*. — Katarakt bei angeborener — 436.
Anisokorie s. Pupille.
Annoncen, ärztliche s. Geschichte.
Anophthalmus, Plastik einer unteren Übergangsfalte bei — 178. — beiderseitiger, angeborener — 212.
Antigene bei Sympathischer Ophthalmie s. S.
Antikörper, tuberkulöse — in der Vorderkammer 391. — der Linse beim Kaninchen durch Fütterung mit Rinder-Linse 411. — in der Tränenflüssigkeit bei Syphilis 430.
Aorta, Aneurysma der — s. d.
Aphakie, Gullstrand's Brillen bei — 270. — Zeiss'sches Prismenfernrohr u. Fernrohrlupe bei — 342.
Aplasie des Optikus s. d.
Apparate s. Instrumente.
Apulien, Trachom in — 432.
Aqua Zeozoni gegen Augenblendung 218.
Arabische Augenärzte s. Geschichte.
Arbeit(er) s. Beruf. — während der — eingedrungene Fremdkörper der Kornea 314.
Argamblyopie s. Amblyopie.
Argentinien, Verteilung der Bindehautkatarrhe, Granulose, Blennorrhoea neonatorum in — 210.
Argentum nitricum, Hornhautätzung mit 30% iger — -Lösung, völlige Heilung 205. — bei Bindehauteiterung 116. 183 (neonatorum). — u. organische Silberverbindungen in der Augenheilkunde 204.
Argyll Robertson'sches Pupillenphänomen s. Pupillenstarre.
Argyrol in der Augentherapie 116.
Arsen, Optikuserkrankungen nach Vergiftung mit organischen u. anorganischen — -Präparaten 416. — s. a. Atoxyl.
Arsenobenzol = Salvarsan s. Syphilis.
Arsenophenylglyzin-Intoxikation 82.
Artemia s. Krebs.
Arteria hyaloidea 428.
Arteria zentralis s. Zentralarterie.
Arterieller Überdruck s. Blut-Druck.
Arterien u. **Arteriosklerose** s. Gefäße u. -Erkrankungen.
Arthritische Panophthalmie 319.
Asche der Linse s. d.
Aspergillus s. Mykose.
Asphyxie, Optikusatrophie nach traumatischer — 419.
Aspirin bei Sympathischer Ophthalmie 21.
Assoziierte Augenbewegungen, Blicklähmung s. d.
Asthenopie, nervöse — im Schul-Alter 80. 247 (Planglas). — durch Stoffwechselstörungen u. Auto-Intoxikation 58. 312. — Venenpuls u. — 330.
Astigmatismus, Kriegsdienst-Tauglichkeit bei — 320. — Geschichte 12. — Bezeichnung, internationale, Ophthalmometerbogen 23. — als Ursache einseitiger Amblyopie 150. — subjektiver — u. Mangel an Parallelismus der Hauptmeridiane der Hornhaut 86. 168. — Schema für die Achsen der — -Gläser 29. — Drehbewegungen der Augen u. — 153. — gemischter unregelmäßiger — nach Verletzung 380.
Asurol, bakterizide Wirkung des — am Kaninchenauge 278.
Atlas s. Lehrbücher.
Atoxyl-Wirkung aufs Auge 224. — -Amblyopie, Klinik u. Pathologie 23. — die Schädigung des Auges durch — 143. 416. 425. (Experimente.) 433. — -Blindheit 433. 434.
Atrophie des Optikus s. d.
Atropin u. seine Verwendung bei Heterophorie 28. — Idiosynkrasie des Auges gegen — 88. — -Vergiftung bei Augenkranken Kindern 184. — Stärke der — -Lösung bei Iritis 210. — Wirkung aufs Leichenauge 232. — u. Eserin, abwechselnd bei Linsenverletzung 412.
Augapfel s. Bulbus.
Auge(n), Abweichungen der — s. d. — Funktionsprüfung des — 102. — Größenmessung des menschlichen — 417. — künstliches — s. d. — u. Ohr 28. Saftströmungen des — 79. — -Syphilis s. d. — -Tuberkulose s. d. — -Veränderung während der Embryonalzeit s. E.
Augenärzte, Stellung der — in den Blinden-Instituten 127. 192. 319. — arabische — s. Geschichte.
Augenärztliche Quacksalber 217.
Augenbefund bei allgemeiner Haarlosigkeit s. d.
Augenbewegungen, Anomalien der — 390. — u. Ohrapparat s. d. — assoziierte Lähmung der seitlichen — 167. — assoziierte — 426. — graphische Darstellung der — 419. — Seitenbewegungen, Experimente 438. — kortikale Zentren der — 435. — Mechanismus, erläutert an der Augenmuskellähmung ohne Sekundärkontraktur u. der Lähmung der Seitenwender bei erhaltener Konvergenz 72. — angeborener Mangel der Auswärtsbewegung mit Zurückziehung des Augapfels 281. — das Studium der Augendrehungen 311. — s. a. Zyklophorie.
Augenbinden aus Filz 116.
Augendefekte, Vererbungsmöglichkeit erworbener — 178.

Augendrehung s. Augenbewegung.
Augen-Druck s. d.
Augeneiterung der Neugeborenen s. Blennorrhoe.
Augenerkrankungen, Allgemein-Leiden u. Organ-Erkrankungen, Beziehung zu — 328; Literatur 474. — Atlas der äußerlich sichtbaren — 14. — Kasuistik 283. — Fieber bei — s. d. — Kopfschmerz u. — s. d. — tropische — 13. — Färbung der Augen bei — durch innerlichen Uranin-Gebrauch 222. 367. — ätiologische Bedeutung der Syphilis u. Tuberkulose bei — 108. 340 (chronische). — gewisse —, Entstehung durch allgemeinen Blutdruck 57. — Blutuntersuchungen bei — 187. — bei Staphylokokken-Allgemeininfektion 27. — durch septische Erkrankung im Mund 190. — Wichtigkeit genauer Diagnosenstellung bei — 92. — therapeutische Technik u. Pflege bei — 327. — Skott's Emulsion bei — 406. — bei Akne rosazea, Autointoxikation, Barlow'scher Krankheit, Basedow'scher Krankheit, Darmstörungen, Dementia, Diabetes mellitus, Eklampsie, Erysipel, Erythem, Gastroënteritis, Geisteskrankheiten, Gicht, Hautkrankheiten, Hysterie, Influenza, Keuchhusten, Leukämie, Erkrankungen der oberen Luftwege, Malaria, Meningitis, Milzbrand, Muskelatrophie, Nasen- und -nebenhöhlenerkrankungen, Nierenleiden, Ohrerkrankungen, Paralyse, Pest, Pocken, Polyenzephalitis, Polyzythämie, Psychosen, Pyämie, Rheumatismus, Rückfallfieber, Sinuserkrankungen, Sklerose, Skorbut, Skrofulose, Sympathikusstörungen, Syringomyelie, Tabes, Tetanus, Tuberkulose, Variola. Vitiligo, Zahnleiden, Zerebrospinal-Meningitis, Zyanosis s. d. — in Zusammenhang mit den Geschlechtsorganen u. deren Funktionen s. G.
Augenflüssigkeiten, Viskosität der — 419.
Augenhäute, Verhalten der inneren — bei einigen Fixierungsmethoden 54.
Augenheilanstalt, Niederländische — in Utrecht 13. — des Deutschen Hospitals in New York 184. 269. — Kinder- — in Berlin 94. — neue — in Gent 255. — in Laibach 127. — des Sultan Kaluan in Kairo 205. — Prinzregent Luitpold-Genesungsheim für arme augenkranke Kinder in Bad Tölz 123. — der städtischen Krankenanstalten Essen-Ruhr 408.
Augenheilkunde, Literaturübersicht 458. — therapeutische Technik und Pflege in der — 327. — Jahresbericht der — s. d. — Lehrbücher der — 11. 267 (neue systematische Einteilung). 327. — Handbuch der —, Gräfe-Saemisch 13. — Wörterbuch der — 11. — Repetitorium des — 326. — im 18. Jahrhundert s. Geschichte. — in den letzten 40 Jahren 240. — militärische — 13. — Beziehungen der — zur allgemeinen Medizin u. Chirurgie 93. — der alten Ägypter s. Geschichte. — der alten Hebräer s. Geschichte. — des Tabit ibn Qurra s. Geschichte. — abgeschriebenes Lehrbuch der — 151. — einheitliche Notierung u. Abkürzung in der — 168. — optische Probleme in der — 189. 309. 348. — Vererbungslehre in der — s. Heredität. — aus der vergleichenden 196. — Augentherapie 241. 327. — Chemie des Metabolismus in der — 283. — Fremdwörter in der — 270. — die Verstellung im Gebiete der — 434.
Augenhintergrund(s), Erkrankungen, diagnostische Bedeutung der Verschmelzungsfrequenz 342. — seltene angeborene — -Befunde 78. — aufrechtes Bild des — durch indirekte Ophthalmoskopie 118. — u. periphere Sehstörungen 219. — bei Zyanosis u. Polyzythämie 283. — Photographien des — 237. 320.
Augenhöhle s. Orbita.
Augenklappe mit Druckknopf 220.
Augenklinik s. Augenheilanstalt.
Augenkrankheiten s. Augenerkrankungen.
Augenlähme s. Augenmuskellähmung.
Augenlider s. Lid.
Augenmuskel(n)-Störungen, Ausgleich 12. — Störungen bei progressiver Muskelatrophie 407. — -Störungen bei Tetanus 180. — Spannungszustand einzelner — durch Ohr-Reflexe 244. — nervöse Bahnen zwischen Ohrapparat u. — 232. — Einfluß der äußeren — auf den intraokularen Druck 76. — einseitige, nicht-assoziierte Innervation der — 125. — s. a. Augenstellung.
Augenmuskellähmung(en), Literatur 471. — angeborene Augenlähme 312. — nach Salvarsan 64. — ohne Sekundärkontraktur, Bewegungsmechanismus des Auges 72. — besondere, bei Sinuserkrankung 235. — graphische Darstellung der — 419. — Nachweis von — bei Neugeborenen 419. — traumatische 415. — s. a. die einzelnen Muskeln u. Nerven; Augenbewegungen; Blicklähmung.
Augennerven s. Nerven u. die einzelnen Nerven.
Augenoperationen, Literaturübersicht 461. — Jodtinktur-Desinfektion der Haut

425. — Katarakt während der — entstanden 52.
Greise, psychonervöses Syndrom bei Hyperopie der — 88. 169. — -Alter s. a. d.
Größenmessung des menschlichen Auges 417.
Große Männer, Helmholtz u. a. 137.
Guajacol, — -Öl bei bazillärer Iritis 169.
Gürtel-Rose s. Herpes zoster.
Gullstrand, Nobelpreis für Medizin 318.
Gumma s. Syphilis.

Haarlosigkeit, Augenbefund bei allgemeiner angeborener — 310.
Hackensplitter-Verletzung, Panophthalmie durch Subtilis-Infektion nach — 22.
Hämatopoetische Funktion der Bindehaut 395.
Hämophilie, heftige Blutung bei — s. d. — die — in der Augenheilkunde 218.
Hämorrhagie s. Blutung.
Hakenwurm-Krankheit, Katarakt durch — 480.
Halbblindheit s. Hemianopie.
Hals-Sympathikus s. d.
Handbücher, s. Lehrbücher. — der Augenheilkunde, medizinischen Anwendung der Elektrizität s. d.
Harnstoff, Retinitis bei — -Verhaltung ohne Albuminurie 26.
Hauptmeridian bei Astigmatismus s. d.
Haut-Augenkomplikationen bei akuten — -Ausschlägen 284. — endogene gonorrhoische — -Erkrankung 50. 175. — Desinfektion mit Jodtinktur 80. 120. — s. a. Akne, Skorbut, Vitiligo, Xeroderma.
Hebräer s. Geschichte.
Heilmittel s. Medikamente.
Hemeralopie, Adaption u. — s. d.
Hemi-chorea, -ataxia, -paresis u. Mydriasis bei Veränderung nahe dem Nucleus ruber 283.
Hemianopie, topische Diagnose der — 32. — das blinde Gesichtsfeld bei der — 186. — bitemporalis, bei Hypophysis-Geschwülsten 210. 282. — wagrechte gekreuzte — bei Sehnervenschwund 286. — Wilbrand's Prismenversuch bei — 346. — bei Hysterie s. d.
Hemianopische(s) Gesichtsfeld s. d. — Pupillenreaktion, Apparat zur Prüfung 201.
Hemiplegie oculaire 167.
Hereditäre(s) Gliom, Blindheit, Optikusatrophie, Syphilis s. d.
Hereditär erworbener Augendefekte 178. — Bedeutung der Vererbungslehre für die Augenheilkunde 256. — u. Schichtstar s. Katarakta zonularis.
Herpes, neuralgischer — der Cornea 25. —zoster ophthalmikus mit Hornhautbeteiligung u. Okulomotoriuslähmung 28. — Zoster des Auges, N. supraorbitalis u. supratrochlearis mit Okulomotoriuslähmung 380. — corneae menstrualis 51. 423.
Herpetische Augenerkrankungen 78.
Hertzel'sche Lampe zur Durchleuchtung 285. 331. 367.
Heterochromie, über — 87. 169. 210 (Kind). 426.
Heterophorie 428. — Atropin bei — 28.
Heteroplastik, orbitale — 13. 185.
Heufieber-Konjunktivitis, Behandlung 56.
Hibbard, Nachruf 158.
Himmelsblau, Theorie über das — 41.
Hinterhaupt s. Okzipital-Lappen.
Hippel'sche Krankheit s. Angiomatose.
Hirn s. Gehirn.
Hirnschenkel, Zystizerkus in der — -Gegend 84.
Histologie s. Anatomie.
Hochfrequenzströme s. Elektrizität.
Höllenstein s. Argentum nitricum.
Holz-Stück in der Orbita 346. — -Pulver, Konjunktivitis durch — 465.
Homatropin-Anwendung 118.
Hornhaut s. Kornea. — -Entzündung s. Keratitis. — -Geschwür s. Ulkus. — -Schmelzung s. Keratomalazie.
Hubbel, Nachruf 350.
Hühner, Farbensinn der — 352.
Hufschlag-Verletzung des Auges 83.
Humain b. Ishâq s. Geschichte.
Humor aqueus, nichtentzündliches Exsudat im — 154.
Hundebiß, schwere Augenverletzung durch — 247.
Hydrophthalmus, Dehiszenzen der Descemet'schen Membran bei — 85. — angeborener —, Frühstadium 273. — Erfolge der Therapie bei — 440.
Hydrops der Nebenhöhlen s. Sinus.
Hydrozephalus, idiopathischer — mit Erblindung, Trepanation, Heilung 192.
Hygiene des Auges u. der Schulen 138. — des Auges 254.
Hyoszyamus niger, Massenvergiftung durch — 126.
Hyperopie(a), vorübergehende —, bei Diabetes mellitus 50. 79. — die erworbene — bei Glaukom 349. — permagna 17 D. 71. — physiologische — im Schulalter 80. — psychonervöses Syndrom bei hochgradiger — der Greise 88. 169.
Hyperphorie 285.
Hyphäma, 9 Monate lang bestehend 42.
Hypophorie 285.
Hypophysis, Adenokarzinom der — 117.

412. — u. Läsionen des Chiasma 140. 329. — -Geschwülste, Scheuklappen-Krankheit 210. — -Geschwulst, Schläfenhalbblindheit, 19jährige Beobachtung 282. — -Geschwulst u. Infantilismus 316.
Hypopyon-Keratitis s. d.
Hysterie, hyst. Amblyopie vom Zahn ausgehend 212. — einseitige Amaurose durch — 186. — traumatische — 190. — Gesichtsfeld bei hyst. Dämmerzustand s. G. — Amaurose des einen u. Hemianopie des anderen Auges durch — 433.

Jackson, Nachruf 350.
Jahresbericht, Nagel's über die Fortschritte der Ophthalmologie 10. — über die Leistungen der Augenheilkunde im Jahre 1911, auf dem Gebiete der Anatomie 443. — Entwicklungsgeschichte u. angeborene Mißbildungen 444. — Physiologie 445. — experimentelle Pathologie, pathologische Anatomie u. Bakteriologie 448. — Therapie der Augenkrankheiten 458. — Augenoperationen 461. — Krankheiten der Bindehaut 464; Hornhaut u. Lederhaut 465; der Linse u. des Glaskörpers 466; des Uvealtraktus 467. — Sympathische Erkrankung 467. — Glaukom 468. — Netzhaut u. Sehnervenerkrankungen 469. — Motilitätsstörungen 471. Refraktions- u. Akkommodations-Anomalien 472. — Krankheiten der Lider 473, der Tränenorgane 474, der Augenhöhle 474. — Augenkrankheiten in Beziehung zu Krankheiten der übrigen Organe 474. — Verletzungen des Auges u. Entozoen 478.
Japan(er), Trachom in — 285. — Geschichte der Medizin in — 328. — Gesichtsfeld der — 447.
Java, ophthalmologischer Bericht aus — 123.
Jequirity gegen Lid-Epitheliom 424. 425. 426.
Immun-Serum s. d.
Immunisierung mit Rinder-Linsen 411. — Anteilnahme der Kornea an aktiver — 413.
Immunität, Beteiligung der Kornea an der Pneumokokken- — 229. — an der allgemeinen Vakzine- — 230. — Vakzine- — des Auges 393. 421.
Impf-Verletzungen, sekundäre, des Auges 65*. — Infektion der Lider 116. — Geschwür der Lider 427.
Indarsol-Wirkung auf Sehnerv u. Netzhaut 339.
Indol am Kaninchenauge 273.
Infanterie-Sehschärfe u. Refraktion bei der — 405.
Infantilismus, Hypophysistumor u. — 316.
Infektiöse Augenerkrankungen, Serumtherapie s. S.
Infektion, endogene Kokken- — des Auges 22. — des Glaskörpers s. d. — nach Katarakt-Operation s. d. — mit Bazillus Klebs-Löffler s. B. — der Kornea s. d.
Influenza, Augenkomplikationen bei — 437. — Tenonitis nach — 474.
Infundibulum u. Tränennasenkanal s. d.
Injektionen, subkonjunktivale, intravenöse s. d.
Innervation der Augenmuskeln s. d.
Insekten-Augen, vergleichende Anatomie 28; Sehleistung 409. — Fluoreszenz an den — -Augen 125.
Instrumente u. **Apparate**, a) chirurgische: Übersicht 461. — neuer Augenoperationstisch 315. — neues Augentropfglas 32. 362. — aseptische Augentropfflasche 113. — Augenbinden aus Filz 116. — Augenklappe mit Druckknopf 220. — Hohlsonde zur permanenten Tränenkanaldrainage 175. — Hornhaut-Trepan 188. — Irisstanzer 416. — neuer Riesenmagnet 90. 272. — Nadelhalter 30. — Punktionsnadel 329. — Modifikation der Desmarre'schen Pinzette 426. — Sideroskop, modifiziertes 117. 381. — Doppelschere zur Sklerektomie 42. 251. 252. — Instrument für einzügigen Starschnitt 398. — zur Katarakt-Operation von W. A. Fisher 311. — Messer u. Pinzette zur Star-Ausziehung 312. — Linsenkapselpinzette 312. — neue Kapselpinzette 26. — Starnadeln, alte 69. — Sterilisation der — im strömenden Dampf 272.
b) physikalisch-optische: Jahresübersicht 447. — Theorien der modernen optischen — 102. 138. 269. — Konstruktion neuer ophthalmologischer — 387. — einfache Erklärung der optischen — 13. — Amblyoskop mit Wechselbelichtung 105. — Bilder für Schielende zum Gebrauch des Amblyoskopes 105. 138. — bifokale Brillen 88. — bifokale Probierbrillenkästchen 113. — Achsenfinder für Zylindergläser 285. — bifokale Linsen 30. — Prismenprobierbrille 189. — Diaphragmaapparat für binokulares Sehen 30. — Diploskop-Deviometer 209. — Diploskop 30. 274. — Taschendiploskop 41. — Hertzel's Ophthalmodiaphanoskop 285. 331. 367. — Taschen-Durchleuchtungslampe 179. — billige Durch-

leuchtungslampe 380. — Fernrohrbrille 55. 273. 387. — Prismenfernrohr u. Fernrohrlupe 342. — Gullstrand's Starbrillen 270. — Gullstrand's Ophthalmoskop 387. — pseudo-isochromatische Tafeln 270. — Tafeln zur Prüfung des Farbensinns 101. — Spektralapparat zur Farbensinnprüfung 183. — Hering's neuer Apparat für Verwechslungsfarben bei Farbenblindheit 397. — Farbengleichungsapparat 198. — Polarisations- — zur Farbenuntersuchung 42. 251. — Doppellupe 212. — Gertz'sches Keratoskop 114. — Buchanan's Hornhautmikroskop 188. — Keratometer 417. — internationale Tafel zum Refraktionsspiegel 211. — Nernstspaltlampe 396. — Nystagmograph 85. — Ophthalmo-Fundoskop 86. — binokularer Augenspiegel 273. — optometrische Skala zur Messung der Sehschärfe 95. — Prismenapparat, handlicher 152. — Projektions-Polariskop 42. 251. — zum Nachweis hemianopischer Pupillarreaktion 201. — Kasten-Sehprobe, nicht „auswendigzulernen" 153. — Sehproben, besondere 207. — Sehproben für Kinder u. Analphabeten, Bilderbuch 209. — internationale Normal-Sehproben 247. — Punkt-Sehproben für Analphabeten 412. — Sehproben mit Farbobjekt 418. — Scheibendeviometer 105. — Schemata für das Gesichtsfeld-Zentrum 138. — Gesichtsfeldschemata 270. 328. 396. — Gesichtsfeldschema mit Farbengrenzen 273. — Zur Augenuntersuchung mit Spektrallicht 96. — Retinoskop, Skioskop mit Irisdiaphragma 214. — Schiötz-Tonometer 119. 125. 199. 376. 410. — Tonometer 69. 348. — Sphygmomonometer 432. — zur Prüfung des Effektes während der Schieloperation 344. — Schreibapparat, ohne die Augen zu gebrauchen 152. — Stereoskopbilder für Schielende 325. — Stereoskop, modifiziert 397. 430. — Stereoskop zur Schielbehandlung 168. — Stereoskop mit veränderlichen Prismen 274.

Intoxikation(s), Amblyopie s. d. — 3 Fälle von — mit Spirarsyl, Alkohol u. Sublimat, Sektionsbefund 82. — Massen- — mit Hyoszyamus niger 126.

Intraokulare Geschwulst s. d. — Infektion mit Bazillus Klebs-Löffler s. B. — der — Flüssigkeits-Wechsel s. d.

Intravenöse Injektionen 169.

Jod-Desinfektion der Haut bei Augenoperationen 50. 120. — Behandlung bei Star 211. 395. — Kalium, subkonjunktival gegen bandförmige Hornhauttrübung 83. — Behandlung bei Basedow'scher Krankheit 158.

Jodoform-Tampon bei operierter Dakryozystitis 187.

Jodogenol bei bazillärer Iritis 169.

Jodtinktur, Haut-Desinfektion mit — 80. — bei Lederhaut-Entzündung und Flügelfell 380.

Iontophorese, Kupfer- u. Zink- — 80. 127. — gegen eitrige Hornhautentzündung 241.

Iridauxesis bei Glaukom s. d.

Iridektomie, über periphere 416. — bei Kataraktoperation, Glaukom, Keratitis s. d.

Iridencleisis gegen Glaukom s. d.

Irideremie s. Aniridie.

Irido-Chorioiditis bei fistulierender Narbe nach Kataraktoperation 25. — serosa bei langjährigem Verweilen eines Eisensplitters 276. — tuberkulöse — durch Tuberkulin T. B. K. geheilt 88. — nach Gastroenteritis kleiner Kinder 381. — tardiva nach Katarakt-Operation s. d. — bazilläre, Diagnose u. Behandlung 169. — Sklerektomie bei — 342.

Iridokapsulektomie 312.

Iridotasis bei Glaukom s. d.

Iridozyklitis, Lymphozytose bei — traumatika 271. 416. — anterior adhaesiva Knies 81. — das Dezemet'sche Endothel bei traumatischer — 382. — traumatische, anatom. Untersuchung 83. — metastatische gonorrhoische Kerato- — 319. — chronische — tuberculosa 179. — nach Entfernung der Ovarien 211. — Antistaphylokokkenvakzine bei — 287.

Iridozyklochoriodialyse 274.

Iris, Literatur 467. — -Bewegung, kortikales Zentrum 435. — besondere Formen der — -Atrophie, besonders die hyaline Degeneration des Pupillarsaumes u. die pupillare Pigment-Atrophie des — -Hinterblattes 393. — -Epithel nach Vorderkammer-Punktion 173. — die elastischen Fasern der — 403. — Traubenkörner u. Besonderheiten in der — bei Equus Zebra 440. — Geschwulst 42. 252. — bisher unbeschriebene Veränderung der — 421. — Kolobom 431. — Kolobom, rudimendärste Form 15. 341. — atypisches Kolobom 42. 251. — superfizielles Kolobom 413. — primäres Melanosarkom 227. 349. — Spindelzellen-Sarkom der — 313. — Rundzellen-Sarkom der — 329. — Sarkomrezidiv, Radiumwirkung 389. — Leiomyon 85. — Mangel der — s. Aniridie. — Eversion des Pigmentblattes der —

durch Verletzung 410. — -Pigment, angeborener spaltförmiger Mangel 51. 341. — Pigmentzerstreuung auf der — 272. — traumatischer Sphinkter-Riß 429. — eigenartiger Schwund der — 281. — Sporotrichose der — 27. — ungewöhnliches Aussehen der — bei angeborener Syphilis 329. — Verschiedenartigkeit der — bei Katzen 348. — die Verfärbung (Heterochromie) der — 87. 169. 210 (Kind). 426 (u. Star). — Heterochromie, Star u. Sympathikusstörungen 211; Zyklitis 348. — Tuberkulose 48. 128 (? durch Erkältung). 202. 330. 343. 362. — experimentelle — -Tuberkulose beim Kaninchen 219. — -Wurzel-Einschneidung bei Katarakt-Operation s. d. — Zyste 411. — Zysten, angeborene 315.

Iritis, bazilläre, Diagnose u. Behandlung 169. — gichtische — 386. — hämorrhagica, blennorrhagica, metastatica 426. — Kataplasma-Lelievre bei — 367. — Stärke der Atropinlösung bei — 210. — die Ursachen der — 287. — s. a. Irido-.

Isochromatisch s. Farbensinn.

Juvenile Glaskörperblutung, Katarakt, Tabes s. d. — Netzhautgefäßerkrankungen s. Retina.

Kalkverätzung des Auges 320.

Kalomel-Injektionen gegen Keratitis e lue congenita 315.

Kammer s. Vorderkammer.

Kaninchen, experimentelle Sporotrichose des — -Auges 27. — Pfropfung eines — -Auges in die Orbita nach Enukleation 185. — sympathische Ophthalmie auf das — übertragen 213. — experimentelle Syphilis beim — 396. — experimentelle Iris- u. Chorioideal-Tuberkulose beim — 219. — -Kornea, Vakzine-Immunität 230. — bakterizide Wirkung des Asurol am — -Auge 278. — Immunisierung durch Fütterung mit Rinder-Linse 411. — -Kornea, Regeneration 271. 417. 420.

Kankroid s. Karzinom.

Kapsel s. Linsenkapsel. — -Pinzette s. Instrumente a). — seniler Katarakt s. d. — -Sack-Ausspülung nach Katarakt-Operation s. K.-O.

Karunkel, unpigmentierter Naevus der — 203. — Papillom der — 283.

Karzinom, metastatisches — der Chorioidea 363. — der Konjunktiva 168. 397 (beginnend). der Kornea 237. — Prognose des primären — der Orbita 24. 166. — des Lides s. d. — Adeno- — s. d.

Kataplasma-Lelievre bei Hornhautgeschwür u. Iritis 367.

Katarakt, Pathologie u. Therapie 138. — Asche der Linse bei — 58. — physiologisch-chemische Forschung, Ammonium Salze 417. — u. Heterochromie beim Kind 210. — u. Heterochromie s. Iris. — doppelseitige —, während der Gravidität entstanden 52. — bei hochgradiger Myopie 91. — Morgagni s. Katarakta senilis. — medikamentöse Abortiv-Behandlung des beginnenden — 211. — Jodbehandlung 395. — Brillen, Gullstrand's 270. — bei Diabetes s. d. — bei Aniridie s. d. — bei Hakenwurm-Krankheit 480.

Katarakta juvenilis, operative Behandlung 308.

Katarakta kongenita, experimentelle Erzeugung 384. 387. — über — 308. — mit Irisatrophie durch Sekundärglaukom 28. — totalis, Pathogenese 387. — polaris et kortikalis mit Aniridie u. Glaskörperverflüssigung 107. — entwicklungsgeschichtliche Grundlagen für die Erklärung der — 230. — pyramidalis 435. 439.

Katarakta sekundaria, klinisch-anatomischer Beitrag 182. — komplizierte — 183. — -Operation s. Katarakt-Operation.

Katarakta senilis, künstliche Reifung 184. 270. — intumescens, Sekundärglaukom 81. — Morphologie, brunescens sive nigra 149. — Morgagni, ohne Spur eines Kernes 308. — klinische Einteilung der — 308. — organotherapeutische Versuche bei — 232. — Jodbehandlung 395. — traumatische, subkonjunktivale Luxation 154. — pathologisch-anatomische Befunde an extrahierter vorderer Kapsel von — 274.

Katarakta traumatika, über — 429. — totale Spontanresorption einer durch Fremdkörper bedingten — 86. — nach Salzsäure-Verätzung 97*. — durch elektrischen Schlag s. El. — Mydriatika u. Miotika abwechselnd bei — 412.

Katarakta zonularis, Natur der Krämpfe bei — 174. — Entwicklung des — 309. — Behandlung der angeborenen — 407. — Heredität u. — 382. — Studien über —, Strahlenverlauf 430.

Katarakt-Operation in Indien 12. — nach Henry Smith, in der Kapsel, in Indien 43. 335. 411. — in der ersten Hälfte des 19. Jahrhunderts 85 (Reklination). — in der Kapsel 89. 91 (bei hochgradiger Myopie). — über Smith's — in der Kapsel u. Gegenanzeigen 308. — Folgen des Glaskörperverlustes bei — in

der Kapsel 411. — von W. A. Fisher bei der — gebrauchten Instrumente 311. — Messer u. Pinzette zur — 312. — Linsenkapselpinzette 26. 312. — bei Aniridia kongenita 324*. — zur Frage der Reklination 69. 158. — bakteriologische Untersuchung des Konjunktivalsekretes vor der — 389. 415. — Vernichtung pathogener Bindehaut-Bakterien vor der — 407. — Erfahrungen u. Erlebnisse bei — 150. — der unreifen — 184. — künstliche Reifung 184. 270. — Statistik u. Technik 115. 127. 184. 222 (moderne). — u. die Vorbereitungen des Arztes 418. — der einzügige Starschnitt, Instrument hierfür 398. 404. — zweizügiger Starschnitt 404. — Mydriatika u. Miotika bei — 272. — Iris-Wurzel-Einschneidung bei — 417. 420. — präparatorische Iridektomie bei — 117. 187. — Methode zur Verhütung des Anschneidens der Iris bei der — 316. — mit Verschiebung der Bindehaut 343. — Ausreißung eines Vorderkapsellappens bei — 25. 165. — Kystéktomie bei — 26. — Naht bei — 26. 165. — Ausspülung des Kapselsackes nach — — 408. — Ausspülung der Vorderkammer nach — 154. — Kollaps der Sklera bei — 116. 185 (Diabetes). — Kompikationen nach — durch Nichtwiederherstellen der Vorderkammer, Verhütung 342. — Infektion nach — geheilt durch Vakzine 345. — Infektion nach — mit Bazillus Klebs-Löffler 349. — Irido-Chorioiditis bei fistulierender Narbe nach — 25. 165. — Gullstrand's Brillen nach — 270. — Korrektion nach — mit Zeiß'schem Prismenfernrohr u. Fernrohrlupe 342. — Glaukom nach — 150. — über Nachstar-Operationen 163. 183 (schwierige) 184. —. subkonjunktivale Diszision 416. — alte Starnadeln 69.

Katzen, Verschiedenartigkeit der Regenbogenhäute bei — 348.

Kaustikum, mildes 93.

Keilbeinhöhle s. Sinus sphenoidalis.

Keratitis, Bakteriologie u. Bazillen bei — s. d. — dendritica: Behandlung mit Glühschlinge 149; Elektrolyse 277; Fluoreszin-Methylenblaufärbung 277; — Hypopyon- —, Pyozyanase 247. — interstitialis s. u. parenchymatosa. — gittrige — 425. — gummöse 435. — noch nicht beschriebene dystrophische — 425. — neuroparalytika 92. 400. — parenchymatosa: zentralis annularis 23; u. Verletzung 63. 84. 382; sympathica 84. 115. 169. 418; u. Syphilis der Kinder 84; syphilitica 418; Salvarsan 330; wiederholte Vorderkammerpunktion bei — 180; durch Tuberkulose 340; Behandlung 212. — e lue congenita, Quecksilberbehandlung 86. 168. 315 (Kalomel); Salvarsanbehandlung 367. — pustulosa, Ätiologie u. Pathogenese 439. — Rosazea- — 415. — superfizialis, durch Schwefelwasserstoff 89. — punktata superfizialis 421. — Sklero- — tuberkulosa 85. — tuberkulöse — geheilt durch Marmorekscheres Serum 212. — tuberkulosa, Ursprung 415. — traumatische, zirkulärer Form 25. — Iridektomie bei gewissen Formen von — mit scherzhaftem Iriskrampf 165.

Keratoglobus 214.

Kerato-Iridozyklitis s. d.

Keratokonus, akuter — auf klinisch experimenteller Basis 332.

Keratomalacie 282.

Keratometer 417.

Keratomykose s. Mykose.

Keratoplastik, Untersuchungen über — 50. 272. 382. — Fall von — 70. — Technische Bemerkungen 113.

Keratoskop, Gertz'sches — 114.

Keratozele, vordere — 343.

Keuchhusten, Stauungspapille, Erblindung nach —, Trepanation, Heilung 22.

Kind(er), — -Augenheilanstalt s. d. — Genesungsheim für augenkranke — s. Augenheilanstalt. — Erblindungsursachen blinde — 315. 316 (Ägypten). — Refraktion bei Schul- — 248. 256. — Refraktions-Anomalien u. Gesichtszuckungen beim — 117. — Sehkraft der — u. Schwierigkeiten bei Brillenwahl 344. — Atropinvergiftung bei augenkranken — 184. — Skorbut der — s. d. — Syphilis u. Keratitis interstitialis der — 84. — Salvarsan bei Lues im — -Alter s. Syphilis — Bilderbuch zur Sehprüfung von — 209. — Star u. Heterochromie beim — 210. — akute Pneumokokken-Dakryozystitis bei 7jährigem — 311. — Embolie der Zentralarterie bei 11jährigem — 311.

Kipp, Ch. J., Nachruf 122.

Kleinhirn-Blutung, konjugierte Deviation des Kopfes u. der Augen, Nystagmus 9[illegible]. — Zyste im Winkel zwischen — u. Brücke 381.

Klimakterium s. Menopause.

Klinik s. Augenheilanstalt.

Knapp, Hermann, Nachruf 129*. 285. 383.

Knochen-Brüchigkeit u. blaue Lederhaut 288.

Koenigshöfer, Nachruf 122.

Kohlensäureschnee bei Lidpapillom u. Ulcus rodena 241.

Kokain-Idiosynkrasie 32. 88. — -Nachteile 221.
Kokken s. Bazillen.
Kollodium, elastisches 188.
Kolloide Auswüchse der Bruch'schen Membran 42. 251.
Kolobom, entwicklungsgeschichtliche Grundlagen 387. — des Augapfels u. Rüsselbildung s. R. — der Chorioidea, Iris, Lider, Linse, Macula lutea, des Optikus, der Papille, Retina s. d.
Kompression des Bulbus, Thorax s. d.
Kongenital s. Angeboren.
Konjugierte Deviation des Kopfes u. der Augen bei Kleinhirn-Blutung 96. — Deviation 200.
Konjunktiva, Literaturübersicht 464. — hämatopoetische Funktion der — 395. — gram-negative Sarkine der menschlichen — 426. 433. — Bazillen der — s. d. — bakteriologische Untersuchung der — vor Kataraktoperation s. K. — Ulkus der — durch besonderen Bazillus s. B. — neue infektiöse Erkrankung der —, Epitheliosis desquamativa 94. — Dermoidzyste der — 331. — Diphtherie-Primäraffekt auf der — s. Konjunctivitis diphth. — Erosio, durch Zilie im oberen Tränenröhrchen 183. — Zellpathologie der Epithelien der — 395. — Epitheliom der Lid- — 170. — Flecken der — 420. — Kankroid der — 168. — beginnendes Karzinom der — 397. — Melanosarkom 42 (rezidivierend). 203. — kavernöses Lymphangiom der Bulbus- — 58. — Lymphom 170. — teratoides Osteom der — 296. — Papillom der — 283. 285. — Pemphigus der — bei maligner Lues 102. Pemphigus 343. — Pigmentflecke in der — bulbi bei Narbentrachom 423. — Plasmozytom 404. — Einschluß-Erkrankungen der 271; s. a. Chlamydozoen, Blennorrhoe, Trachom. — seltener Befund an der — bulbi bei Entropium des Unterlides 420 — Sporotrichose der — 27. 186. 274. — Ulcera der — mit Drüsenschwellung, Sporotrichose vortäuschend 85. — lymphatische Zysten der —, Behandlung durch Aufstechen 87. — Tuberkulose der —, Übertragungsversuche 231. — Tuberkulose der Lid- — 315. — Tuberkulose der — Pathogenese 425. — Zyste der — bulbi 421. — Zyste der — palpebrae 435. — Zyste der — mit ungewöhnlichem Inhalt 439. — Lichtbehandlung von Leiden der — 50. — Verbrühung der — 301*. 350 (geschichtliche Bemerkung).
Konjunktival(es)-Sekret, bakteriologische Untersuchung vor Staroperation 389. 407. — sub- — Osteom 86. — sub- — Injektionen s. S.
Konjunktivitis, Literaturübersicht 465. — Aalblut- — 197. 245. — blennorrhoica s. Blenn. — Bazillen bei — s. d. — Blepharo- — s. d. — Diplobazillen- —; pathologische Anatomie 20. 178. 349; Kopfschmerzen bei — 190; Epidemie 383. — eitrige — s. Blennorrhoe. — gewisse Formen von —, durch Autointoxikation, Ätiologie, Behandlung 58. — Ätiologie, Stoffwechselstörungen u. Autointoxikation 312. — primäre diphtheritische 214. — pseudomembranazea. Antidiphtherieserum, subkonjunktival 213. — mit hartnäckiger Membranbildung 215. — kruposa 404. — in Form von Bindehautflecken 420. — endogene gonorrhoische — 50. — granulosa s. Trachom. — Frühjahrskatarrh in Konstantinopel u. der Türkei 84. — Frühjahrskatarrh, Präparate 397. 435. — atypischer Frühjahrskatarrh 409. — Heufieber- —, Behandlung 56. 220. — anaphylactica 220. — durch Holzpulver 465. — Leukine bei infektiöser — 92. — durch Pneumokokken s. Bazillen. — durch saprophytisches Bakterium 413. — Einschluß- — s. Trachom. — Prowazek-Halberstädter'sche Körperchen bei — s. Trachom. — papillärem Trachom ähnliche — bei Gärtnern 201. — „versteinernde" — 90. 204. — tuberkulosa 363. 417. — Parinaud's — 363. 379. 417. — Lichtbehandlung 50. — Resorzin bei chronischer — 149. — Syrgol bei — 383.
Konstantinopel, Frühjahrskatarrh in — 84.
Konstitutionalismus bei Nervenkrankheiten s. d.
Kontusion des Augapfels, Mydriasis, Chorioidealruptur 88. — Vossius' Linsenring nach — 346. — intraokularer Flüssigkeitsstrom nach — 403.
Konvergenz, Geschwindigkeit der positiven u. negativen —-Bewegungen 208. — Argyll Robertson'sches Symptom u. spastische Miosis nach — 315.
Kopfschmerz bei Diplobazillen-Konjunktivitis 190. — Höhenschielen u. Stirn- — 256. — halbseitiger — u. Refraktionsfehler 288. — bei Augenkrankheiten u. Refraktionsfehlern 436.
Kornea, Literaturübersicht 465. — Instrument zur Messung der Breite der — 417. — Ringabszeß der — 22. 331. — angeborene Pigmentierung der — 281. 380. — traumatische Blutfärbung der — 150. — Durchblutung der — 218. — Dellen in der — 244. — eigentümliche oberflächliche Erkrankung der — 233.

– Epitheliom 431. — elastische Fasern, Färbemethode 272. — Epithel der — Regeneration unter normalen Verhältnissen u. therapeutischen Maßnahmen 18. — Zellpathologie der Epithelien der — 395. — Epithelveränderungen der — bei oberflächlicher Erkrankung der — 94. — Dystrophia epithelialis 145. 277. — Erosio, rezidivierend, Abkratzen, Chlorwasser 466. — Erosio der; durch Wespenstich im Lid 321*. — durch Bienenstachel im Lid 360*. — Erysipel 112. — ampullenartige Ektasie der — bei Blennorrhoea neonatorum 343. — Ausbuchtung infolge von Degeneration 42. 250. — marginale u. zentrale Klerektasie 42. 250. 251. — Randektasie, Anatomie 440. — Randdegeneration der — 85. 283. 439. — Membran der — persistierende, adhärierende 414. — familiäre Entartung der — 102. 349. — grünliche Verfärbung der — bei eigenartiger Allgemeinerkrankung 232. — endogene gonorrhoische Affektionen der — 50. 175. — Fistel der —, Elektrolyse 154. — Fremdkörper der —, während der Arbeit eingedrungen 314. — -Geschwür s. Ulkus. — -Entzündung s. Keratitis. — Herpes der — s. d. — angeborener Defekt der Deszemetis 395. 414. — das deszemetische Endothel bei traumatischer Iridozyklitis 382. — zur Pathologie des Endothels der — 396. — -Dehiszenzen der Deszemet'schen Membran bei Hydrophthalmus 85. — Deszemetozele, Bindehautlappen-Deckung 151. — Infektion der — durch Bacillus pyocyaneus 340. — Infektion der —, Phakozytose 389. — Limbus s. d. — Mykose der — s. d. — Pneumokokken-Immunität, Beteiligung der — an der 229. — Anteilnahme der — an der aktiven u. passiven Immunisierung 229. — Anteilnahme der Kaninchen- — an der allgemeinen Vakzine-Immunität 270. — Wirkung großer Serummengen bei Infektion der — u. Anteilnahme der — an der aktiven Immunisierung 413. — Mangel an Parallelismus der Hauptmeridiane der — u. subjektiven Astigmatismus 86. 168. — Buchanan's Mikroskop der — 188. — Karzinom der — 237. — Papillom der — 411. — Komplikation bei Trachom s. d. — Regeneration der — 271. 417. u. 420. (Kaninchen). — Dauerheilung konservierter — in der Kaninchen- — 273. — Überleben durchsichtiger — außerhalb des Organismus 186. 382. — Transplantation u. Überpflanzung s. Keratoplastik. — Trepan 188. — Trübung: bandförmige, bei 9jährigem Mädchen, subkonjunktivale Jodkalium-Einspritzungen 83. — eigenartige, bisher unbekannte, Hinweis auf die normale Hornhautstruktur 174; Dionin zur Aufhellung 93; durch Blei, mit Schwefelwasserstoff behandelt 312; angeborene 112. 344 (familiäre) 414; als Ursache für Myopie 398. — Tätowierung, Pigmentzerstreuung nach — 280. — Tuberkulose, doppelseitige, als Folge doppelseitiger tuberkulöser Chorioiditis disseminata, günstige Tuberkulinwirkung 343. — Ulkus der — s. d. — mildes Kaustikum bei Erkrankungen der —, alkoholische Lösung von Resorzin u. Salizylsäure 93. — Verätzung durch 30%iges Argentum nitricum, völlige Wiederherstellung 205. — Verbrühung der — 301*. 350 (geschichtliche Bemerkung). — Blutegelbiß 380. — perikornealer syphilitischer Wulst 315. — Zerreißung der — durch Augenquetschung 436.

Korpus ziliare s. Ziliarkörper. — vitreum s. Glaskörper.

Krämpfe bei Schichtstar s. Katarakta zonularis.

Krämer, Adolf, Nachruf 122.

Kraftsegen, mittelalterlicher, gegen Augenleiden 350.

Krebs, Fluoreszenz an — -Augen 125. — Licht- u. Farbensinn beim Süßwasser- — Artemia 352.

Kriegsdienst-Tauglichkeit der Astigmatiker 320. — s. a. Militär.

Kryptophthalmia 379.

Krystall-Linse s. d. — -Bildung in der Linse s. d. — -Wulst, Sömmering'scher s. Linse.

Künstliches Auge, Verbesserung des — u. Heteroplastik 13. 185.

Kuhnt'sche Blepharitis-Ektropium-Operation s. E.

Kupfer, Iontophorese, bakterizide Kraft 80.

Kurzsichtigkeit s. Myopie.

Kystektomie bei Kataraktoperation s. d.

Läuse s. Phthiriasis.

Lagrange'sche Operation s. Glaukom.

Laibach, Augenheilanstalt in — s. d.

Landström'scher Muskel s. Basedow.

Leben(s)-Alter s. d.

Leber-Büste 61. — -'sche Erkrankung 93.

Lederhaut s. Sklera u. Skleritis.

Lehrbücher, Handbücher, Atlanten, Enzyklopädien, Jahresberichte, Wörterbücher u. dgl. 10. 101. 137. 267. 325. — Atlas der äußerlich sichtbaren Augen-

erkrankungen 14. — Taschenatlas der Augenheilkunde 268. — abgeschriebenes — der Augenheilkunde 151. — der Augenheilkunde, Chirurgie, Elektrizität, Pharmakologie, Psychologie s. d.
Leichenauge, Wirkung von Atropin u. Eserin aufs — 232.
Leiomyom der Iris 85.
Lentikonus anterior, Pathogenese 81.
Leontiasis faciei u. Exophthalmus 136*.
Leseproben s. Sehproben.
Leuchtgas, Intoxikationsamblyopie mit — — 430.
Leukämie, Exophthalmus u. akute — 185.
Leukine bei infektiöser Bindehautentzündung 92.
Leukosarkom des Ziliarkörpers 26. — subretinales? 151. — durch Iridektomie beseitigt 283.
Lezithin gegen Nikotin-Amblyopie 315..
Licht-Behandlung bei Konjunktivalleiden 50. — Erregbarkeit der Netzhaut durch — -Strahlen 392. — die Natur des — 189. — vergleichender Wert der modernen Beleuchtungsarten 164. — Schädlichkeit und Brauchbarkeit unserer modernen — -Quellen 19. 78. — Schädigung des Auges durch — 63. — Einfluß moderner Beleuchtungsquellen 64. — Schädigung des Auges durch ultraviolette u. — -Strahlen 83. — -Sinn bei wirbellosen Tieren 124. — Spektral- — zur Augenuntersuchung s. S. — -biologische Fragen 406.
Lid(er), Literatur 473. — zystisches Adenokarzinom des — 119. — Angiofibroma plexiforme 204. — -Bindehaut s. Konjunktiva. — angeborene abnorme Mitbewegung des Ober- 180. — Kolobom mit weiteren Mißbildungen 224. — Ektropium u. Entropium s. d. — Fetthernien der oberen — 113. — Elephantiasis der — 284. — Epitheliom, Jequiritytherapie 424. 425. 426. — Ganglioneurom 274. — Impfinfektion der — s. d. — Milzbrandkarbunkel 394. — infektiöse Erkrankungen der — 219. — Neurofibrom 381. — Karzinom, Röntgentherapie 183. — Papillom, behandelt mit Kohlensäureschnee 241. — Paradoxe — -Bewegung bei Okulomotoriuslähmung 115. — Retraktion des Ober- —, einseitig 42. 251. — Phthiriasis der — 382. — Plastik s. Blepharoplastik. — umschriebene Abtragung der — -Ränder, Vermeidung von Entstellung 400. — Primäraffekt, Schanker, Syphilom der — s. Syphilis. — Sporotrichose 27. — Wespenstachel im — 321.* — Bienenstachel im — 360.* 381. — seröse — -Zyste bei Mikrophthalmus 187.
Limbus corneae, Neubildungen am — 209. — Melanosarkom 251. — Papillom 283. 411.
Linkshänder(n), Augensymptom bei — 64.
Linse(n), (Kristall-), Literatur 466. — dünne mikroskopische Schnitte der — 430. — zur Pathologie der — 414. — Pathologie u. Therapie des — -Systems 138. 221. — Pathologie der wachsenden — 273. — -Mißbildungen u. experimentelle Pathologie 395. — experimentell erzeugte — -Faser-Erkrankung 395. — Persistenz der — -Kapsel-Membran 395. — Asche der normalen — und kataraktösen — 58. — -Messungen 244. — Wägungen der in geschlossener Kapsel entfernten menschlichen — 262*. — Luxation des Sömmering'schen Kristallwustes in die Vorderkammer 67. — Luxation u. Subluxation s. Linsenluxation. — Kristallbildung in der —, Cholestearin 69. — Ektopie, behandelt mit Hornhauttätowierung u. Iridektomie 202. — angeborene Ektopie u. Subluxation der — 107. — atypisches Kolobom 251. 451. — Kolobom der — 395. — Quellungswärme der — -Substanz 395. — Eisen in der —, Behandlung 80. 148. — Überempfindlichkeits-Studien zur biologischen Wirkungsmöglichkeit des — -Eiweißes nach Star-Operation 231. — zur Biologie der —, Immunisierung mit Rinder- — beim Kaninchen, Antikörperbildung 411. — Sekundärglaukom infolge von — -Quellung s. Glaukom. — Aufquellen der —, akutes Glaukom s. G. — Vossius' — -Ring nach Kontusion 346. — -Trübung: nach Salzsäure-Verätzung 97*.; nach elektrischem Schlag s. Elektr. — Verletzungen der — s. Katarakta traumatika.
Linsen (Glas-), bifokale 30.
Linsenkapsel bei Kataraktoperation s. d. — Persistenz der — -Membran 395.
Linsenluxation, anatomischer Befund bei angeborener — mit Ektopie der Pupille 402. — hintere — bei Iris- u. Chorioidealkolobom 431. — angeborene, mit Pupillenverlagerung, familiäre 329. — angeborene 107. — spontane — der durchsichtigen Linsen in die Vorderkammer 342. — spontane Subluxation beiderseits 426. — traumatische, subkonjunktivale 154. 436. — traumatische Myopie durch — 343. — Ektopie s. a. Linse.
Lipaemia retinalis 197.
Literatur, ophthalmologische 102.
Loch-Bildung in der Fovea, Makula s. d.
Logetschnikoff, Nachruf 225*.

Luftwege, Augenkrankheiten und Erkrankungen der oberen — 247.
Lungen-Tuberkulose s. d.
Luxation der Tränendrüse s. d. — der Linse s. Linsenlux.
Lues s. Syphilis.
Luftwege, Erkrankung der oberen — u. Aug- 63.
Lupe, Doppel- — zur Vergrößerung und seitlichen Beleuchtung 212.
Lymph-Bahnen im Optikus 392.
Lymphangio-Endotheliom des Tränensackes 425.
Lymphangiom, kavernöses — der Bulbusbindehaut 58. — des Sehnerven 329.
Lymphatisch(e), skrofulöse Augenkrankheiten, Behandlung 64. — Zysten der Konjunktiva s. K.
Lymphom der Konjunktiva 170.
Lymphozytose bei Iridozyklitis traumatika 271. 416.

Madagaskar, ophthalmologische Beobachtungen, Trachom auf — 73.
Magnet, neuer Riesen- —, Rollet 90. — diagnostischer Wert des Haab'schen — 169. — neuer Haab'scher — 272.
Magnet-Operation, besonderer Fall 62. — 184. — die — 138. 386. — kritische Bemerkungen 414. — mit Haab'schem M. 169. 386. — Statistik aus der Böhmischen Augenklinik in Prag 333. — mit kleinem Magneten aus dem Glaskörper 416.
Makula lutea, Kolobom der — 63. 414 (mit sichtbaren Ziliararterien). — Embolie in der — s. d. — hellgrün gefärbte Lochbildung in der — bei Myopie 405. — Fuchs'sche Erkrankung der — bei Myopie 398. — Loch in der — 28. — bei Retinitis albuminurica s. d. — s. a. Fovea.
Malaria, Lähmung des Obliquus superior nach — 117.
Manolescu, Nachruf 86.
Manz, Nachruf auf — 120. 383.
Markscheidenfärbung 396.
Marmorek'sches Serum s. Tuberkulose.
Massage, Vibrations- — bei Linsenquellung 8*. 213.
Mastix-Verband am Auge 56.
Medikamente u. Heilmittel, Literaturübersicht 458. — s. a. Pharmakologie. — s. a. Adrenalin, Agfa, Akoin, Amidoazotoluol, Argentum nitricum, Argyrol, Arsenobenzol, Arsenophenylglyzin, Aspirin, Asurol, Atoxyl, Atropin, Aqua Zeozoni, Chinin, Chloroform, Cyanquecksilber, Dampf, Datura Arborea, Dionin, Diphtherieserum, Ehrlich-Hata, Elektrargol, Elektrizität, Elektrolyse, Ephedrin, Eserin, Essigsäure, Fibrolysin, Fluoreszein, Gelatine, Guajacol, Homatropin, Jequirity, Indarsol, Intravenös, Jod, Jodkalium, Jodoform, Jodogenol, Jodtinktur, Iontophorese, Kalomel, Kataplasma, Kohlensäureschnee, Kokain, Kupfer, Leukine, Lezithin, Licht, Massage, Mastix, Miotika, Mydriatika, Naphthalan, Novojodin, Organextrakte, Paraffin, Protargol, Pyoktanin, Pyozyanase, Quecksilber, Radium, Resorzin, Salizylsäure, Salvarsan, Saugtherapie, Scharlachrot, Schwefel, Schwefelwasserstoff, Serum, Silbersalze, Skott's Emulsion, Spirarsyl, Stauung, Steresol, Subkonjunktival, Syrgol, Terpentinöl, Tuberkulin, Marmorek'sches Tuberkulose-Serum, Unguentum Abaga, Vakzine, Vibrationsmassage, Wärme, Wasserstoffsuperoxyd, Ziliarkörperextrakt, Zink, Zitronsaures Natron.
Medizin, Geschichte der — s. d. — Klassiker der — 327.
Meibom'sche Drüsen s. d.
Melancholie s. Geisteskrankheiten.
Melanosarkom der Chorioidea, Iris, Konjunktiva, des Limbus, der Papille s. d. — intraokuläre Mischgeschwulst von diffusem — u. Peritheliom 316.
Melanotisches Pigment s. d.
Membrana pupillaris s. Pupillarmembran. — Descemetis s. Kornea. — hyaloidea, Verknöcherung der — 118. — kapsularis lentis s. Linsenkapsel. — corneae persistens adhaerens 414.
Meningitis, aktinomykotische — durch Keilbein-Eiterung 310. — bei Phlebitis der Orbita 418. — Sehnervenabszeß u. Stauungspapille infolge von — 78. — nach Otitis media, Syndrom von Gradenigo 170. — zerebrospinalis luetika 93. — Augenstörungen bei epidemischer Zerebrospinal- — 419.
Meningokokkus s. Bazillen.
Meningoenzephalitis, totale transitorische Amaurose bei — ex otitide 221.
Menopause, Augenstörungen während der — 153.
Menstruation, Neuritis optika im Gefolge der — s. d. — Herpes bei — s. d.
Meridian, Haupt- — bei Astigmatismus s. A.
Mesothorium, Wirkung auf experimentelle Augentuberkulose 388.
Messer, Taschenmesserstück als Ursache eines Abszesses am Orbitaldach 221. — s. a. Instrumente a).
Metabolismus, Chemie des — u. Augenkrankheit 283.
Metallarbeiter, Kasuistik der Augenverletzungen bei — 169.

Metall-Splitter s. Eisen. Magnet. — -Kugel Einpflanzung s. Enuklation.
Metastatische(s), gnorrhoische Keratoiridozyklitis 319. — Augenentzündungen, namentlich bei Gonorrhoe 418. — Ophthalmie nach Furunkel im Nacken 22. — Ophthalmie, Netzhautgliom vortäuschend 95. — Skleralabszeß 134*. 189 (Episkl). — Panophthalmie durch gramnegative Kokken 182. — Karzinom s. d. — Sarkom in der Orbita s. O.
Methylalkohol-Amblyopie 185. 270. 368. 415. — Optikusatrophie durch — -Vergiftung 232.
Methylenblau, Fluoreszin-Färbung 277.
Michel, v., Nachruf 290*.
Migraine ophthalmique, durch Herabsetzung des Blutdruckes geheilt 57. — Flimmer- — s. d.
Mikrophthalmus u. Chloroformtod 187. — congenitus mit Lidzyste 187.
Mikroskopisch(er) s. Anatomie. — Differenz zwischen beiden Augen beim Betrachten — Präparate 437.
Mikulicz'sche Krankheit 188. 213.
Militär, Sehschärfe u. Refraktion beim — 405. — -ische Augenheilkunde s. d. — s. auch Kriegsdienst.
Milzbrand-Karbunkel des Oberlides mit folgender Sehnervenatrophie 394.
Miosis, spastische — nach Konvergenz 315.
Miotika bei Staroperation 272. — bei Katarakta traumatika s. d.
Mischgeschwulst s. G.
Mißbildung s. Angeboren.
Mittewegung des Lides s. d.
Moll'sche Drüsen s. d.
Mongolische, Imbezillen, Augen bei — 32.
Monokulare(s), perspektivisches Sehen, Erfahrungsmotive 125. — Amblyopie. Doppeltsehen s. d.
Morax-Axenfeld'sche Bazillen s. d.
Mortus, Basedowii s. d.
Morgagnischer Star s. Katarakta senilis.
Motilitätsstörungen, Literatur 471. — s. a. Augenbewegungen, Augenmuskeln, Schielen.
Mouches volantes, physiologische — u. entoptische Erscheinungen 87.
Mou'age-Technik 115. 170.
Mukozele des Sinus frontalis s. d.
Mund, Augenentzündung durch septische Erkrankung im — 190.
Muskelatrophie, Augenmuskelstörungen bei progressiver — 407.
Muskel(n) s. Augenmuskeln. — der Orbita s. d. — Landström'scher — s. Basedow.
Mydriasis, zur Adrenalin- — 401. — die Adrenalin- — u. ihre diagnostische Bedeutung 286. — springende — bei gesundem 7jährigem Mädchen 178. —, über springende — 222. — nach Kontusion 88. — bei Veränderung nahe dem Nucleus ruber 283. — durch Datura arborea 411.
Mydriatika bei Staroperation 272. — Organ-Extrakte u. Flüssigkeiten als — 94. 223. — bei Katarakta traumatika s. d. — s. a. Atropin, Ephedrin, Homatropin.
Mykose der Hornhaut durch Vertizillium Graphii 86. — glaucum 274. — der Hornhaut durch Aspergillus 181.
Myom, Leio- s. d.
Myopie u. Rasse in Ägypten 82. — u. Glaukom 339. — Gläserkombination, Fernrohrbrille bei hochgradiger — 55. 273. — späte Entwicklung der — 184. — Hornhauttrübungen als Ursache für — 398. — zur — -Frage, statistische Untersuchungen 402. — Volksschul- — in Christiania 418. — Häufigkeit der spontanen Netzhautablösung bei — 164. — Fuchs'sche Makula-Erkrankung bei — 398. — hellgrüngefärbte Lochbildung in der Makula bei — 405. — die chirurgische Behandlung der hochgradigen — 24. 184. — hochgradige — u. Katarakt, Extraktion in der Kapsel 91. — Operation, Erfolge 384. 402. — neue Operation der hochgradigen — 394. — zur Voll-Korrektion der — 216. — traumatische — durch Linsenvorlagerung 343.

Nachruf auf Albini 436. Albert R. Baker 158. Otto Bruns 216. G. J. Bull 31. Ch. St. Bull 216. 285. Calhoun 155. Chibret 252. 257*. Cienfuegos 61. Connor 157. Dufour 86. Emmert 317. Gradle 157. Hibbard 158. Hubbel 350. Jackson 350. Ch. J. Kipp 122. Hermann Knapp 129*. 285. 383. Königshöfer 122. Adolf Krämer 122. Logetschnikoff 225*. Manolescu 86. Manz 120. 383. v. Michel 290*. W. Nagel 31. Chas. Oliver 156. 285. Henry Power 58. Rava 317. Thomas Reid 155. Carlo Reymond 252. 259*. 427. 434. 437. J. T. Thompson 216. William Charles Wells 28.
Nachstar s. Cataracta secundaria. — Operation s. Katarakt-Operation.
Nachtblindheit, Theorie 179. — zur Kenntnis der — 415.
Nadelhalter 30.
Naevus, unpigmentierter — der Konjunktiva 203.
Nagel, W., Nachruf 31.
Naht bei Kataraktoperation s. d. — mit Kollodium 188.
Naphthalan bei äußeren Augenkrankheiten 83.

Naphthalin-Veränderungen am Auge 19. — Augen-Mißbildungen durch — -Fütterung 384. 387. — u. a-Naphthol-Wirkung aufs Auge 422.
Narbe, fistulierende, nach Kataraktoperation s. d.
Nase(n), Beeinflussung des Exophthalmus bei Basedow von der — her 63. — retrobulbäre Zyste von versprengter — -Schleimhaut ausgehend 376. — Nebenhöhlen s. Sinus.
Naturwissenschaften, die — in ihrer Entwicklung u. in ihrem Zusammenhang 328.
Natrium salicylicum s. Salizyl.
Nebenhöhlen der Nase s. Sinus.
Nebennieren-Sarkom mit Metastasen in der Orbita 189. — -Präparate s. Adrenalin.
Neger, Augen u. -krankheiten der — 152.
Nekrolog s. Nachruf.
Nephritis s. Nierenleiden.
Nernstspalt-Lampe 396.
Nerven, Entwicklung der Augen- — 302.
Nervendurchschneidung s. Neurotomie.
Nervenkrankheiten, ätiologische Bedeutung des Konstitutionalismus bei einigen — 126.
Nervus, Abduzens, Okulomotorius, Optikus, Trochlearis s. d.
Netzhaut s. Retina u. Retinitis.
Neugeborenen, Ophthalmie u. Augeneiterung s. Blennorrhoea neonatorum. — Augenmuskellähmung bei — s. d.
Neuralgie, Radium gegen — 88. — besondere Supraorbital- — 150. — Ziliar-, idiopathische 213.
Neuritis optica, Literatur 469. — mit Abduzensparese 315. — axialis bei Erkrankungen der hinteren Nebenhöhlen der Nase 54. — Natur der —, Papillocedema 140. — beiderseitige, bei Pyämie 86. — menstruellen Ursprungs 88. — rheumatische 222. — traumatica 89. — nach Salvarsanbehandlung 207. — Salvarsanbehandlung u. — 143; s. a. Syphilis, Salvarsan.
Neuritis optica retrobulbaris, Papillem der Karunkel u. Bindehaut mit — 283. — chronische — u. Arteriosklerose 313. — durch Blutvergiftung vom Darm aus 379. — durch Zahnerkrankung 410. — durch Alkohol u. Nikotin s. d.
Neurofibrom der Lider 381.
Neurologie oculaire 13.
Neurom, Ganglio- — s. d.
Neuroparalytische Keratitis s. d.
Neuropathologie des Auges bei Psychosen 31. 64.
Neurotomia optiko-ziliaris, nützliche, bei Glaukom 1*. — zur Bewertung der — optiko-ziliaris 17. — optiko-ziliaris gegen sympathische Ophthalmie 213.
New York s. Augenheilanstalt.
Niedersächsische Rasse, Augenuntersuchungen innerhalb der — 224.*
Nierenleiden, Augenkomplikationen bei Nephritis, urämische Amaurose u. Retinitis 115. — Netzhautpigmentierung bei Nephritis 112. — das albuminurische Auge 115. — die albuminurische Amaurose in der Schwangerschaft 115. — s. a. Retinitis albuminurica; Retina, Ablösung, albuminurische.
Nikotin-Amblyopie, behandelt mit Lezithin 315. — -Amblyopie 426. 437. — Neuritis retrobulbaris durch — 437.
Nizza, Trachom in der Gegend von — 87.
Nobelpreis für Medizin, Gullstrand 318.
Novojodin als Augenheilmittel 343.
Nucleus ruber s. Hemi-.
Nystagmus, über — 426. — bei Augenschluß 310. — horizontalis mit Besonderheit beim Lesen (senkrechte Zeilenanordnung) 283. — bei Kleinhirnblutung 96. — der Bergleute 21. 287. 288. — Nystagmographie 85. 168. 214. — protractorius bei Gehirnblutungen 404. — vestibulärer u. optischer — u. assoziierte Blicklähmung 406.

Objektive Augenuntersuchung s. d.
Obliquus superior s. Trochlearis.
Ohr-Apparat, Regulierung der Augenstellung durch den — 74. 209 (Schielen). 244. — -Apparat u. Augenbewegung 390. — Meningoenzephalitis durch — -Erkrankung s. M. — Auge u. — 28. — nervöse Bahnen zwischen — -Apparat u. Augenmuskulatur 232.
Okulare Asymmetrie der Wilden auf Formosa 152.
Okulomotorischer Typhus der Polioenzephalitis 189.
Okulomotoriuslähmung, traumatische 85. — einseitige, kompl te bei einem Säugling 223. — bei Herpes zoster ophthalmicus 28. 380. — paradoxe Lidbewegung bei — 115. — rezidivierende — 126.
Okzipital-Lappen, zirkumskripte Nutritionsgebiete im — 245.
Oliver, Nachruf 156. 285.
Onkologie, zur — des Auges 424. — s. a. Geschwülste.
Operationen s. Augenoperationen.
Operative Mitteilungen 416.
Ophthalmia nodosa 117. 412.
Ophthalmie, metastatische, sympathische — s. d. — der Retter, durch Schwefelwasserstoff 89. — der Neugeborenen s. Blennorrhöe. — eitrige — s. Blennor-

rhöe. — in Form von Bindehautflecken 420. — mit falschen Membranen s. Konjunktivitis pseudomembranazea.
Ophthalmodiaphanoskop s. Durchleuchtung.
Ophthalmo-Fundoskop 86.
Ophthalmologie s. Augenheilkunde.
Ophthalmologische Praxis, Einheitlichkeit der Notierung u. Abkürzung 25. — Bagatellen 277. — Literatur 102. — Literatur in Dänemark 48. — Instrumente, neuere Konstruktionsbestrebungen 387.
Ophthalmomalacie, bei Basedowscher Krankheit s. d.
Ophthalmometer, Veränderung der roten u. grünen Glas-Streifen am — 281.
Ophthalmoplegie, interne, Ätiologie 389. — s. a. Augenmuskellähmung. Hemiplegie.
Ophthalmoskop s. Augenspiegel. Ophthalmo-Fundoskop.
Ophthalmoskopie im Spektrallicht s. d. — aufrechtes Bild des Fundus durch indirekte — 118. — indirekte Beleuchtung bei der — 423. — neue Methoden der reflexlosen — 231. 408.
Optiko-ziliare Gefäße 28. 214. — Neurotomie s. d.
Optikus, Atrophie des —. — Literatur 469. — angeborene — mit Glaskörpersträngen 68. — kongenitale, familiäre 93. — Leber'sche familiäre — 400. — bei Syringomyelie 28. — syphilitische, Prognose u. Behandlung 188. — bei juveniler Tabes 71. — über tabische — 191. — Saug-Therapie bei der tabischen — 405. — Gesichtsfeld bei hereditärer — 51. — Gesichtsfeldstudien über periphere Sehschärfe u. Farbensinn u. Prognose der — 177. — nach Thorax-Kompression 20. — nach traumatischer Asphyxie 419. — nach Stauungsblutungen 51. — infolge von Milzbrandkarbunkel des Lides 394. — durch Methylalkoholvergiftung s. d. — mit wagerechter gekreuzter Halbblindheit 286. — bei Turm-Schädel s. Sch.
Optikus, Literatur 469. — Abszeß des — infolge von Meningitis 78. — -Affektion bei multipler Sklerose 382. — Aplasie des — 378. — rudimentäres Kolobom des — 49. — Veränderungen bei Orbitalerkrankungen 229. — Veränderungen bei Turmschädel, Entstehung der — 95. — hochgradige Verbiegung u. lakunäre Faserdegeneration im — 18. — Exkavation s. d. — Gefäße, Anastomosen 214. — Geschwülste, Lymphangiom, Gliosarkom, Endotheliom 329. 330. — Erkrankungen bei Erkrankungen der hinteren Nebenhöhlen der Nase 54. — Einfluß der Sinusentzündung auf den — 331. — arteriosklerotische Nekrosen im — 246. — inselförmiges Gesichtsfeld bei — -Leiden 208. — Indarsolwirkung auf den — 339. — die Reizbarkeit des — 438. — Reizung nach intravenöser Salvarsaninjektion 222. — -Scheiden, Blutung in die — 120. — -Scheide, zystisches Fibrom 185. — -Scheide, Rundzellensarkom 285. 331. — Syphilom des — 112. — unvollständige Ausreißung des — durch Hufschlag 83. — Lymphbahnen u. Saftströmungen im — 392. — s. a. Papille.
Optische Instrumente s. d. b). — Instrumente, Theorien der modernen 102. 138. 269. — Probleme in der Augenheilkunde 189. 309. 348.
Optometrische(n), die verschiedenen — Stufen vom klinischen u. gerichtsärztlichen Standpunkt 87. — Skala zur Prüfung der Sehschärfe bei Unfällen 96.
Orbita, Anatomie der — u. Keilbeinhöhle 189. — Beziehungen zwischen —, Bulbis u. Siebbein bei hörnertragenden Wiederkäuern 406. — Abszeß s. u. Phlegmone. — kavernöses Angiom der — 438. — infektiöse Erkrankungen der — 219. — Ausräumung des Infundibulum der — mit Erhaltung des Augapfels 21. — Druckentlastung der — durch Entfernung der äußeren Wand bei hochgradigem Exophthalmus (Morbus Basedowii) u. Hornhauterkrankung 383. — Blutung in die — bei Exophthalmus intermittens 94. — myeloides Chlorom der — 365. — Endotheliom des — 393. — Epitheliom der —, Radium-Behandlung 241. — Erkrankungen, Sehnerven-Veränderungen bei — 229. — angeborenes Fibrom u. Erweiterung des — 316. — venöse Gefäßgeschwulst der — 345. — einige Geschwülste der —, Angiom, Peritheliom, Varikozele 166. — Holzstück in der — 346. — Karzinom, primäres der — 24. 166 (Prognose). — Komplikationen der — bei Nebenhöhlenerkrankungen 159. — die glatten Muskeln der menschlichen — 390. — Plastik, Wiederherstellung der — s. Orbitale. — zur Therapie der Entzündung der —, Bier'sche Stauung 352. — Ödem der — durch Autointoxikation 152. — Abszeß des Daches der — durch Taschenmesserstück 221. — Phlegmone: Pathologie u. Therapie 18; nach Siebbein-Eiterung 63. — Phlebitis der — 418 — Nebennierensarkom-Metastasen in der — 189. — Sarkom der — 424. — Rundzellen-Sarkom der

— 379. — **Regenschirm**verletzung der — 210. — **Röntgen**photographie der — 347. — brauchbare Röntgenaufnahmen des unteren Abschnittes der — 362. — Tuberkulose der — 409. — Schußverletzungen, Mechanik u. Wirkung 108. 139. — Querschußverletzung 357*. — Schußverletzung der —, Tetanusbazillenfund ohne Tetanus 419. — Sporotrichose 27. 274. — Varikozele 27. 166. — Zyste, von versprengter Schleimhaut ausgehend 20. — Zyste, in Kommunikation mit den hinteren Ethmoidalzellen 91.

Orbitale(n) Entzündung s. Orbita. — Plastik nach Enukleation 236. — Heteroplastik 13. 185. — Wiederherstellung der verkleinerten Augenhöhle nach Enukleation mittelst Thiersch'scher Hautlappen 284. — Fissura — superior, Affektion der — 236. — die — Grenzhöhlen bei Bos taurus 196. 406. — Schußverletzung s. d.

Organ-Extrakte u. -Flüssigkeiten, mydriatische Wirkung 94. 223. — -therapeutische Versuche beim Altersstar 232. — -Spezifität des Uvea-Eiweißes 384.

Orient, berühmte Blinde im — 318.

Osteom, teratoides — der Konjunktiva 396. — subkonjunktivales — von Zahnform 86. — des Sinus frontalis 166.

Otitis s. Ohrerkrankungen.

Ovarien, Iridozyklitis nach Entfernung der — 211.

Ozaena u. Dakryozystitis, Paraffin 205.

Palpebra s. Lid.

Pannus. Abtragung 345. — Transplantation bei trachomatösem — 401.

Panophthalmie durch Subtilis-Infektion nach Hackensplitter-Verletzung 22. 79. — ektogene —, Infektionen mit Pneumokokkus, Subtilis u. Anaerobionten 79. — durch gaserzeugenden Bacillus aerogenes capsulatus nach durchbohrender Verletzung 118. — Metastatische — s. d. — arthritische — 319.

Papilla nervi optici, Exkavation der — s. d. — Gefäßanastomosen 214. — optiko-ziliare Gefäße 28. — Kolobom an der — 405. — schwarze — 363. — fibröse Neubildung auf der — nach Trauma 43. — seltene Erkrankung der —, primäre Geschwulst 397. — Melanosarkom der — 149. — Sarkom 151. — Syphilom der — 112. — Ödem s. Stauungspapille — Varizen der — 185. 402. — Diagnose u. Fehl-Diagnose von Gehirn-Erkrankungen aus der — 327.

Papillitis s. Stauungspapille.

Papillooedema s. Neuritis optica.

Papillom des Lides, Kohlensäureschnee gegen — 241. — am Limbus, der Karunkel u. Bindehaut mit Neuritis retrobulbaris 283. — des Limbus u. der Kornea 411. — der Bindehaut 285.

Paraffin-Verbände 115. 170. — bei Dakryozystitis u. Ozaena 205.

Paralyse, Erkrankungen des Auges bei progressiver — 389.

Parasiten, Literatur 480. — s. a. Filaria, Hakenwurm, Läuse, Mykose, Phthiriasis, Pilze, Sporotrichose, Zystizerkus.

Parazentese der Vorderkammer s. d.

Parinaud's Konjunktivitis s. d.

Pathologie, experimentelle, Jahresübersicht 448.

Pathologische Anatomie s. d. — Jahresübersicht 448.

Peitschenschnur, Tetanus nach — -Verletzung des Auges 353*.

Pemphigus der Konjunktiva s. d. — des Auges 214. 426. — geheilt 25.

Periphlebitis retinae s. d.

Peritheliom der Chorioidea 91. — der Orbita 166. — intraokulare Mischgeschwulst aus — u. Melanosarkom 316.

Perspektive, Größe u. Form der Bilder, Verminderung der Sehschärfe durch die — 429.

Pest, Augenerscheinungen bei Bubonen- — 400.

Pfeilschuß-Verletzung 479.

Phänomen, Bewegungs- — s. d. — an der Retina s. d.

Phakozytose, Bedeutung der — bei Hornhaut-Infektion 389.

Pharmakologie, Einführung in die — 12.

Phlebitis der Orbita s. d.

Phlyktäne, Pathogenese 25. 167. — u. Tuberkulose 92. 111. 128. 167. — Behandlung der — mit Exzision u. Auskratzung 380.

Photographie(n) des Augenhintergrundes 237. 320. — stereoskopische — des Vorderkammerwinkels 41. — in Farben 269. — farbige Diapositive (Autochrome) 274.

Phototrope Netzhautreaktion s. Retina.

Phthiriasis palpebrarum, Differentialdiagnose 382. — des Lides 438.

Physiologie, vergleichende — des Sehorgans 352. — Jahresübersicht 445.

Pigment -ierung der Retina s. d. — -Epithel in der Wirbelreihe, regionäre Verschiedenheiten 218. — -Epithel, Kontaktverbindung s. Retina. — -Blatt des Iris s. I. — Entstehung des melanotischen — im Auge der Wirbeltier-Embryonen u. in Chorioideal-Sarkomen

352. — Zerstreuung in tätowierter Kornea s. K. — u. -ierung der Iris, Konjunktiva, Kornea s. d.
Pigmantation, die gruppierte — des Augengrundes 49. 149.
Pilz(e), Konkrement im Tränenröhrchen 22. — s. a. Aktinomyzes, Aspergillus, Mykose, Sporotrichose.
Pinzette s. Instrumente a).
Planglas s. Glas.
Plasmozytom der Konjunktiva 404.
Plastik, Blepharo-, Hetero-, Kerato- s. d. — orbitale — s. d. — der unteren Übergangsfalte bei Anophthalmus 178.
Pneumokokkus s. Bazillen. — — -Serum s. d.
Pneumonie, Konjunktivitis bei — 178. — Pneumokokkus im Bindehautsack bei — 437.
Pocken s. Variola.
Polariskop, Projektions- — zur Farbensinnprüfung 42. 251.
Polioenzephalitis, okulomotorischer Typus 189.
Polyneuritis, toxische — 126.
Polyzythämie, Augenspiegelbild bei — 283.
Pons, Geschwülste des — 325. — Zyste zwischen — u. Kleinhirn 381.
Pott, Behandlung der Tränenkanalverstopfung nach — 30.
Power, Nachruf auf Henry — 31. 58.
Präparat 606 s. Syphilis, Salvarsan.
Presbyopie bei gewissen Arbeiter-Berufsklassen 310. — s. a. Greise.
Primäraffekt s. Syphilis. — von Diphtherie s. d.
Prismatische Wirkung der Brillengläser 86. 186. 382.
Prismen, handlicher — -Apparat zur Prüfung der Augenmuskeln 152. — -Versuch bei Hemianopsie s. d. — Methode, — zu verordnen 186. — -Fernrohr s. d.
Protargol bei Trachom 190.
Prothese s. Künstliches Auge.
Prowazek'sche Körperchen s. Trachom.
Pseudo-Gliom, -Pterygium, Graefe'sches Phänomen s. d.
Psychologie, Grundzüge der — 138. — der Raumwahrnehmung 138.
Psychonervöses Syndrom s. Hyperopie.
Psychosen, Neuropathologie des Auges bei — 31. 64.
Pterygium, Struktur, Pathogenese, Operation 186. — Operation 113. 284. — Pseudo- —, Operation 183. — Jod-Tinktur bei — 380.
Ptosis paralytica, provisorische chirurgische Behandlung 88. — Operation nach Hess, Tansley-Hunt 330. — zur Lehre von der —, Operation 383.
Pulsierender Exophthalmus s. d.
Punktionsnadel, eine 329.
Pupillarmembran, Entwicklung der — beim Menschen 26. — persistierende — 402.
Pupillarreflex, zur Prüfung des Licht- — 159. 384. — Apparat zur Prüfung des hemianopischen — 201.
Pupille(n), Anisokorie als Sympathikussymptom bei Migräne 475. — Erweiterung s. Mydriasis. — Weite, Messung 431. — vergleichende Messungen der Weite der direkt u. konsensuell reagierenden — 409. — Verlagerung, familiäre 329. — anatomischer Befund bei angeborener Ektopie der — mit Linsenluxation 402. — Sanduhrform der — 68. — Starre: im Rausch 31. 64; bei Zerebral- u. Spinal-Syphilis 159; bei multipler Sklerose 287; nach Konvergenz 315. — Störungen bei Dementia praecox 95. — die — -Störungen bei Geistes- u. Nervenkrankheiten 269. — Störungen, Entstehung u. Zeichen 281.
Purkinje'sche Aderfigur 106.
Pyämie, doppelseitige Neuritis optika bei — 86.
Pyoktanin 213.
Pyozyanase bei Hypopyon-Keratitis u. Ulcus corneae serpens 247.
Pyocyaneus, Bazillus — s. d.
Pyramidal-Star s. Katarakta kongenita.

Quacksalber, augenärztliche 217.
Quecksilber, Cyan- —, intravenös 169. — Nutzlosigkeit der — -Behandlung bei Keratitis e lue congenita 86. 168. — metallisches — 188. — s. a. Asurol.
Quellungswärme der Linsensubstanz 395.

Radium-Wirkung auf experimentelle Augentuberkulose 388. — gegen Bindehaut-Tuberkulose 426. — -Emanation bei rheumatischen Augenerkrankungen 386. — -Therapie bei Augenkrankheiten 241. 249. — Wirkung aufs Auge, Experimentalstudie 304. — Wirkung auf das Nervensystem, Neuralgie, Fazialislähmung 88. — gegen Epithelioma orbitae 241. — Anwendung in der Ophthalmologie 163. — gegen Xanthelasma 236. 398. — bei Sarkomrezidiv der Iris 389. — s. a. Uranpecherz.
Rasse(n), Myopie u. — in Ägypten 82. — Augenuntersuchungen innerhalb der niedersächsischen — u. — biologische Beziehungen 224.
Ratten-Sarkom, transplantiert in — -Augen 396.

Raum, Wahrnehmung, Psychologie 138. — -Erfüllung durch Brillengläser 387.
Rausch, vollkommene Pupillenstarre im — 31. 64.
Rava, Nachruf 317.
Reflexlose Ophthalmoskopie s. d.
Refraktion(s), Literatur 472. — Ausgleichung von — -Fehlern 12. — halbseitiger Kopfschmerz u. — -Fehler 288. — Veränderung bei Diabetes s. d. — Veränderung der — bei Glaukom 85. 168. — bei der Infanterie 405. — Anomalien beim Kind 117. — bei Schulkindern 248. 256 (Mittelschulen). — Kopfschmerz bei — -Fehlern 436. — internationale Tafel zur — -Prüfung im Spiegel 211. — der Süßwasser-Fische 254.
Regenbogenhaut s. Iris u. Iritis.
Regeneration der Kornea s. d.
Regenschirm-Verletzung der Orbita 210.
Reid, Thomas, Nachruf 155.
Reklination s. Katarakt-Operation.
Reptilien, Ziliarring bei — 352.
Resektio optiko-ziliaris s. Neurotomia.
Resorzin, alkoholische Lösung von — bei Hornhautaffektionen 93. — bei chronischer Konjunktivitis 149.
Retina, Ablösung der —, Literatur 469. — Anatomie der Streifenbildung nach — 17. 51. 274. — experimentelle Studien über — 184. — Faltenbildung der Netzhaut bei — 361. 383. — Häufigkeit der spontanen — bei Myopie 164. — partielle, nach Verletzung 331. — nichtalbuminurische u. albuminurische — u. Wiederanlegung bei Schwangeren 182. 425. — ungewöhnlicher Fall spontaner Heilung 299.* — Ätiologie und Behandlung 255. — experimentellhistologische Untersuchungen über — u. die Wirkung operativer Therapie 374. — subkonjunktivale Einspritzung von gelatinösem physiologischen Serum bei — 170. — Heilung einer — nach Sklerektomie 87. — Sklerektomie bei — 166. — Behandlung mit Tuberkulin 167. — Behandlung nach Deutschmann 220. — Behandlung mit Kauterisation 241. — neue Operationsmethode der — 394.
Retina, Literatur 469. — regionäre Verschiedenheiten der — in der Wirbeltierreihe 218. — Kolobom der — 378. — Anomalien der — in sonst normalen fötalen menschlichen Augen 379. — Blutungen u. Ödem nach Thorax-Kompression 20. — alte Blutung hinter den Gefäßen der —, weißgesprenkeltes Exsudat 329. — Blutungen hinter der — 26. — Blutungen bei Aortenaneurysma 222. 319. — periphere Blutungen der — bei Stauungspapille infolge von Hirngeschwülsten 210. — plötzliche Unterbrechung der Blutströmung in der — 281. — Kopulation der — mit der Aderhaut durch Kontaktverbindung zwischen Sinnesepithel u. Pigmentepithel 220. — das Pigmentepithel der — 442. — beginnende Arteriosklerose der — 28. — juvenile Gefäßerkrankungen der — 407. — Gefäßobstruktion in der — 28. — Anomalien der Zirkulation in der — 330. — Zirkulationsstörungen in der — bei Arteriosklerose 111. — Gefäßerkrankung der — u. des Gehirns 147. — Periphlebitis an der — bei Tuberkulose 148. — Gefäßspasmus der — 155. — anatomische Grundlage der „v. Hippel'schen sehr seltenen Erkrankung der —", Angiomatose 378. 421. — Blutfarbe in den Gefäßen der — bei subjektiver Betrachtung 188. — Gefäßabnormitäten der — 331. — Zentralvene u. Zentralarterie s. d. — Indarsolwirkung auf die — 339. — Adaption der — s. d. — Erregbarkeit der — durch Lichtstrahlen 392. — Ermüdung der einen — u. Licht- u. Farbensinn der anderen — 427. — Oxydationsvermögen in der — eines im Dunkeln gehaltenen Auges bei Belichtung des anderen 433. — funktionelle Duplizität der Zapfen u. Stäbchen in der — 427. — phototrope Reaktion der — bei Abramis brama durch elektrische Reizung 246. — Fusion von Netzhautbildern, welche beim Sehen durch ein Stereoskop auf nichtkorrespondierende Netzhautstellen fallen 255. — subjektive u. andere mit der — verknüpfte Phänomene 441. — Gliom s. d. — schwer zu deutende Neubildung der — 213. — Lipämie 197. — Rosetten in neugebildeter — des Frosches 411. — Pigmentierung der — bei Nephritis 112. — angioide Pigmentation der — 186. — Proliferationserkrankungen der — s. Retinitis proliferans. — direkte traumatische Zerreißung der — 436. — Zystenbildung in der — 408. 428. — Zystizerkus subretinalis 86. — subretinale Masse, schwierige Diagnose 151. — sonderbare Wucherung in der —, absolutes Glaukom 330. — s. -a. Fovea. Makula.
Retinitis, Literatur 469. — albescens bei allgemeiner angeborener Haarlosigkeit 310. — bei Harnstoff-Verhaltung ohne Albuminurie 26. — albuminurica 115; die Degenerationsherde der Makulargegend bei — 81. — ohne nachweisbare Nierenerkrankung 224. — albuminurica gravidarum 115. — exsudativa 407. — pigmentosa bei Taub-

stummen 27. 169. — Chorio. — pigmentosa s. d. — proliferans: bei Tuberkulose 148; pathologische Anatomie 275; als Folge juveniler Blutungen 407. — Chorio- s. d.
Retinoskop mit Irisdiaphragma 214.
Retraktion des Bulbus bei angeborenem Mangel der Auswärtsbewegung 281.
Retrobulbäre Neuritis s. d. — Zyste s. d.
Reymond, ophthalmologische Schriften von Carlo — 138. 215. 429. — Nachruf 252. 259*. 427. 434. 437.
Rheumatische Augenaffektionen, Serotherapie 89. — Neuritis optica 222. — Erkrankungen, Wärmewirkung, Radium-Emanation 386.
Ring-Abszeß s. Kornea. — -Sarkom s. d.
Röntgenstrahlen, Handbuch 138. — bei Lidkarzinom 183. — zur Lokalisation. von intraokularen Fremdkörpern 347. 414 (besondere Methode). — Photographie der Augenhöhle 347. — brauchbare — -Aufnahme des unteren Abschnittes der Augenhöhle 362. — Versagen der — bei intraokularen Fremdkörpern 380.
Rosazea-Keratitis 415.
Rosetten in der neugebildeten Frosch-Netzhaut 411.
Rückfallfieber, Augensymptome beim afrikanischen — 315.
Rüsselbildung, die — bei Gesichts-Mißbildung 234. — Kolobom des Augapfels u. — 234.
Ruptur der Chorioidea, Kornea, Retina, Sklera s. d.

Säugetiere, experimentelle Erzeugung von angeborenen Staren u. Augenmißbildung bei — 387.
Säugling, einseitige komplete Okulomotoriuslähmung bei einem — 223.
Saftströmungen des Auges 79. — im Optikus 392.
Salben-Fleckverband 183.
Salizylsäure, alkoholische Lösung von — bei Hornhautaffektionen 93.
Salizylsaures Natrium gegen Sympathische Ophthalmie 21. — bei Zyklitis 190.
Salvarsan bei Syphilis s. d. — bei sympathischer Ophthalmie 181. 213. 317.
Salzsäure-Verätzung, Linsentrübung nach — 97*.
Sarkine, gram-negative — der menschlichen Konjunktiva 424; bei Trachom 433.
Sarkom, intraokulares — u. Trauma 303. — epibulbäres — 151. 427. — metastatisches — in der Orbita s. O. — Radium bei — 389. — u. sympathische Ophthalmie s. S. — Ratten- — s. d. — Operation eines — ohne Enukleation 416. — der Chorioidea, Iris, Konjunktiva, des Limbus, der Nebennieren, Optikusscheide, Orbita, Papille, des Ziliarkörpers s. d. — Ring- — des Ziliarkörpers s. Z. — s. a. Chondro-, Glio-, Leuko-, Melano- —.
Saug-Therapie bei tabischer Sehnervenatrophie 405.
Schädel, Turm- —, Sehnervenveränderungen bei — 95. 234. — die Sehstörungen bei — -Deformität 233. — -Bau der Wilden auf Formosa 152. — noch unbekannte Befunde bei — -Verletzung 272. — -Basis, Adenokarzinom des — 412.
Schanker s. Syphilis, Primäraffekt.
Scharlachrot in der Augenheilkunde 213. 366. 426.
Scheibendeviometer zur Schielwinkelmessung 105.
Schemata, Gesichtsfeld- — s. d.
Schere s. Instrumente a).
Scheuklappen-Krankheit s. Hemianopia bitemporalis.
Schichtstar s. Katarakta zonularis.
Schielen, Literatur 471. — das — 190. — u. Gesamt-Veranlagung 320. — Pathologie 86. — Höhen- — u. Stirnkopfschmerz 256. — Natur u. Behandlung des — 115. — u. Ohrapparat 209. — Ätiologie, Pathologie u. Behandlung des konkomitierenden Konvergenz- — 153. — Ätiologie u. Pathogenese des sekundären Divergenz- — 243. — chirurgische Behandlung des sekundären — 25. 167. — Stereoskopbilder für —de 325. — Stereoskop bei der Behandlung des — 168. — unblutige Behandlung, Amblyoskop mit Wechselbelichtung, Bilder für Schielende zum Gebrauch des Amblyoskopes 105. 138. 320. 328. 416. — ungewöhnliche Ursachen bei Mißerfolgen in der Behandlung des — 413. — Scheibendeviometer zur Schielwinkelmessung 105. — Amblyopie durch —, Ursache, Heilung durch Übung 313. 383. — latentes —, Bestimmung 185. — Sehrichtungs-Gemeinschaft beim Einwärts- — 337.
Schielhaken, der — bei Ausrottung des Tränensackes 286. 331.
Schieloperation, Methode zur Ersetzung der Tenotomie 316. — Indikation u. Zeitpunkt für die —, Pathogenese des sekundären Schielens 51. — bei sekundärem Schielen 25. 167. — partielle Sehnenzerschneidung 344.
Schildkröten-Auge, Akkommodation des — 414.
Schiötz-Tonometer 119. 199. 376. 410. — u. Riva-Roccis Sphygmomonometer

432. — **Untersuchungen** mit — an normalen u. **glaukomatösen** Augen 125. 427.
Schläfen-Halbblindheit s. Hemianopia bitemporalis.
Schneeballwurf, Aderhautriß durch — 331.
Schneeblindheit 187.
Schreibapparat, ohne die Augen zu gebrauchen 152.
Schrift, Steil- — oder schräge — 87.
Schrot-Schußverletzung s. d.
Schul(en), autosuggerierte Amblyopie, nervöse Asthenopie u. physiologische Hypermetropie im — -Alter 80. — -Hygiene der Augen 138. — Refraktion in — 117. 248. 256. — Myopie in Volks- — Christianias 418.
Schußverletzung(en), Mechanik u. Wirkung orbitaler — 108. 139. — Orbitale Quer- — 357*. 403. 421. — Schrot- —, besondere, Wanderung des Schrotkornes 177. — Schrot- — der Orbita, mit Tetanusbazillen-Infektion ohne Tetanus 419. — direkte isolierte Wunde des Sehnerven durch Bleikörner 343.
Schwangerschaft s. Gravidität.
Schwarz als Empfindung 224.
Schwefel-Thermen, lokales, direktes Einwirken der — aufs Auge 63.
Schwefelwasserstoff, Keratitis superficialis durch — 89. — -Lösung gegen Blei-Trübung der Hornhaut 312.
Sehen, Dämmerungs- — s. d. — der Menschen u. Vögel 41. — monokulares perspektivisches — 125. — binokulares, Diaphragmaprüfung 30. — Täuschung im räumlichen — 441. — das zentrale — bei angeborener totaler Farbenblindheit 420.
Sehkraft s. Sehschärfe.
Sehleistung(en) des Facettenauges 409. — notwendige — eines Automobilführers 220.
Sehnen-Zerschneidung s. Schieloperation.
Sehnerv(en) s. Optikus. — -Eintritt s. Papilla n. opt. — -Schwund s. Optikus, Atrophie des —. — -Entzündung s. Neuritis optika.
Sehorgan, die Funktionsteilung im — 179.
Sehproben, Größe u. Entfernung 28. — besondere, nicht „auswendig zu lernen" 153. — besondere 207. — internationale Normal- — 247. — für Kinder u. Analphabeten, Bilderbuch 209. — Punkt- — für Analphabeten 412. — mit kleinem Farbobjekt 418.
Sehprüfung, über — 190. 409. — analytische **Studien** an Buchstaben u. Zahlen zum **Zweck** ihrer Verwendung für — 207. — Tafeln für — s. Sehproben.
Sehrichtungs-Gemeinschaft, anomale bei Strabismus convergens 337.
Sehschärfe, die Grenze der — 21. 190. — Untersuchungen über — 27. — periphere — u. Farbensinn, Gesichtsfeldstudien 177. — die — unter bestimmten Bedingungen als Index für nötige sphärische Linsen 29. — das Messen der — 89. — die — u. die verschiedenen optometrischen Stufen 87. 96. — Schätzung der — nach dem Gesichtswinkel 214. — vergleichendes Studium einzelner — -Grade 116. — vergleichende — -Bestimmungen 404. — u. Erwerbsfähigkeit 311. — des Kindes u. Schwierigkeiten bei Brillenwahl 344. — bei der Infanterie 405. — Verminderung der — durch Perspektive 429.
Sehstörung(en) nach Blutverlust s. d. — Augenhintergrund u. periphere — 219. — bei Schädelformität s. d. — Simulation der — s. d.
Sehzentrum, die Lehre vom — 245. — Untersuchungen über das — 272. — kortikales 435.
Seitenbewegungen s. Augenbewegungen.
Seitenwender, Lähmung s. Augenbewegungen.
Sekundär-Glaukom, -Katarakt s. d.
Selachier, Ziliarring der — 352.
Senil s. Alter.
Serodiagnostik bei Syphilis s. d., Wassermann'sche Reaktion.
Serum, die — -Therapie in der Augenheilkunde 29. 116. 284. — Wirkung großer — -Mengen bei Hornhautinfektion 413. — Antidiphtherie- — in der Augenheilkunde 86 (Abduzenslähmung). 87. 171. 214 (Konjunktivitis pseudomembranazea). — Pneumokokken-Immun- —, Wirkungsweise 229. — s. a. Subkonjunktival. — Tuberkulose- — s. d. — -Therapie: bei rheumatischen Augenaffektionen 89; bei infektiösen Augenerkrankungen 168.
Sexualorgane s. Geschlechtsorgane.
Siderosis bulbi unter dem Bilde einer Iridochorioiditis serosa 276.
Sideroskop, modifiziertes 117. 381.
Siebbein s. Sinus ethmoidalis.
Silber, organische — -Salze bei eitriger Ophthalmie 116.
Simulation von Blindheit, neue Entschleierungsmethode 49. — funktioneller Erkrankungen 190. — der Sehstörung 345. — in der Augenheilkunde 434.
Sinus, Diagnose u. Therapie der zu okuloorbitalen Symptomen führenden — -Erkrankungen 384. — Augenaffek-

tionen bei Hydrops der — 23. — infektiöse — -Erkrankungen 219. — Optikuserkrankungen bei — -Erkrankungen 54. — orbitale Komplikationen bei — -Erkrankungen 159. — Einfluß der — -Entzündung auf den Optikus 331. — doppelseitige — -Entzündung 187. — ethmoidalis: Orbitalphlegmone bei Eiterung des — 63; Leiden des — bei Augenkrankheiten 345; u. ductus nasolacrymalis 171; die vom — ausgehenden pneumatischen Räume u. ihre Beziehungen zu Orbita u. Bulbus bei Bos taurus 196, bei Ovis aries 406. — frontalis: doppelseitige Mukozele 90; Osteom 166. — sphenoidalis: anatomisches Verhältnis zwischen — u. Orbita 189; aktinomykotische Meningitis durch Eiterung des — 310.

Sinus kavernosus, Thrombose 185. 270. — unter dem Bilde traumatischer — -Thrombose verlaufende Phlebitis orbitae mit Meningitis 418.

Skiaskop mit Irisblende 214.

Sklera, Literaturübersicht 465. — zur Heilung von Wunden der — 396. — Durchleuchtung s. d. — metastatischer Abszeß der — 134.* 189 (Epi-). — innere Ruptur der — durch Verletzungen 338. — Ruptur der — bei Buphthalmus 49. 399. — blaue — u. brüchige Knochen 288. — blaue — u. vererbte Syphilis 309. — bei Kataraktoperation s. d.

Skleral-Bindehaut, Trachom der — s. T.

Sklerektomie bei Glaukom s. d. — mit peripherer Iridektomie 381. — vordere — statt Iridektomie 27. — einfaches Verfahren 166. — Doppelschere für — 42. — bei Ablösung der Netzhaut s. Retina, Ablösung. — bei Chorio-Retinitis, Irido-Chorioiditis s. d.

Skleritis, metastatische — als Anfangssymptom allgemeiner Staphylokokken-Infektion 27. — Ätiologie u. Tuberkulinbehandlung 412. — ulzerative, Schnitte eines exzidierten — -Knötchens 51. — tuberkulosa, Pathogenese 415. — ulzeröse, perforierende 154. — Jodtinktur bei — 380.

Sklero-Chorioiditis, Augen-Druck bei — 431.

Sklero-Keratitis s. d.

Sklerose, Pupillenstarre bei multipler — 286. — Affektion des Sehnerven u. des Chiasma bei multipler — 382.

Skorbut der Kinder, Augenerscheinungen beim — 284.

Skotom, Flimmer- — s. d. — das Zentral- — 420.

Skotometer zur Frühdiagnose des Glaukom 41.

Skott's Emulsion zur Behandlung des Allgemeinzustandes bei Augenkranken 406.

Skrofulose, Behandlung der Augenkrankheiten durch — 64.

Sömmering'scher Krystallwulst s. Linse.

Sonnen-Erythem s. d. — -Strahlen-Wirkung auf experimentelle Augentuberkulose 388.

Spektral-Licht, Augenuntersuchung im — 96. 255. — -Apparat zur Farbensinnprüfung 183.

Sphinkter s. Iris.

Sphygmomonometer 432.

Spirarsyl-Intoxikation 82.

Spirochäten s. Syphilis.

Sporotrichosis des Auges 212. 274. 432. — der Iris, der Bindehaut, orbitale u. palpebrale, experimetelle des Kaninchenauges 27. — der Konjunktiva vorgetäuscht 85. — der Bindehaut u. des Tränensackes 186.

Sport, die Augen beim — 249.

Stäbchen s. Retina.

Staphylokokken-Infektion, okulare oder periokulare Lokalisation, metastatische Skleritis 27. — Anti-—-Vakzine s. V.

Staphylom(a) postikum, vorgetäuscht durch ringförmiges Aderhautkolobom 348.

Star s. Katarakt u. — -Operation. — Nadeln, alte 69.

Stauung, Bier'sche — bei Orbital-Entzündung 352. — s. a. Saugtherapie.

Stauungsblutungen nach Thorax-Kompression s. d. — Sehnervenatrophie nach — 51.

Stauungspapille, experimentelle Studien zur Genese der — 235. 393. — zur Genese der — 111. 241. — Histologie 398. — zur Genese der —, Turmschädel 95. — frühzeitige Erkennung 188. — Pathologie des Papillen-Ödems 329. — u. Erblindung nach Keuchhusten, Trepanation, Heilung 22. — infolge von Hirngeschwülsten, periphere Netzhautblutungen 210. — durch Gehirngeschwulst 425. — durch Abszeß im Frontallappen, Trepanation 118. — infolge von Meningitis, u. Sehnervenabszeß 78. — bei Zystizerkus an dem Hirnschenkel 84. — durch Zyste im Winkel zwischen Kleinhirn u. Brücke, Heilung 381. — die Palliativ-Trepanation bei — 149. — Trepanation bei — durch Hirndruck 185. — bei Hydrozephalus, Trepanation, Heilung 192. — Beseitigung des Hirndruckes u. Augenerscheinungen 284. — Endausgang eines Falles von — 312. — während zweier Jahre 418.

Steilschrift u. schräge Schrift s. Sch.

Stereoskop bei der Behandlung des Schielens s. d. — mit veränderlichen Prismen 274. — -Bilder für Schielende 325. — modifiziertes 397. 430.
Stereoskopische Photographien des Vorderkammerwinkels 41.
Steresol in der Augenheilkunde 342.
Sterilisation der Instrumente im strömenden Dampf 272.
Stirnhöhle s. Sinus.
Stirn-Kopfschmerz s. d.
Stoffwechsel-Störungen, Konjunktivitis durch — 312.
Strabismus u. **Strabotomie** s. Schielen u. Schieloperation.
Strahlende Energie, Wirkung von — auf experimentelle Augentuberkulose 388.
Strahlenverlauf durch zentral undurchsichtiges dioptrisches System 430.
Streptokokken s. Bazillen.
Subkonjunktivale Injektionen von Jodkalium 83. — von gelatinösem physiologischen Serum bei Glaskörperblutung u. Netzhautablösung 170. — von zitronensaurem Natron bei akutem Glaukom 281. — von Antidiphtherieserum bei Konjunktivitis pseudomembranazea 213.
Subkonjunktivales Osteom 86.
Sublimat-Intoxikation 82.
Subretinal s. Retina.
Subtilis s. Bazillen.
Süßwasser-Krebs s. d.
Supraorbital-Neuralgie s. d.
Symblepharon, Operation des totalen — nach Weeks 400. — Vervollkommnung der May'schen — -Operation bei vorhandenem Bulbus 21. — nach Trachom 204.
Sympathikus, Hals- —, Lähmung u. Augensymptome 405. — Augensymptome bei — -Erkrankungen 315. — Augen- — bei Lungentuberkulose 315. — Glaukom bei — -Lähmung 415. — -Störungen, Star u. Heterochromie s. Iris. — Anisokorie als — -Symptom bei Migräne 475.
Sympathische Ophthalmie, Literatur 467. — das Blut bei der — 288. — pathologisch-anatomische Diagnosenstellung der — 52. — u. traumatische Iridozyklitis, Anatomie 83. — zur Pathogenese des — 306. 307. — zur Statistik der — 377. — Fermentwirkung am Auge u. — 410. — Studien zur —, Wirkung von Antigenen vom Augeninnern 52. 146. 307. — sympathische Reizübertragung 177. — ? durch nichtperforierende Verletzung 347. — Keratitis parenchymatosa sympathica s. d. — auf den Affen u. das Kaninchen übertragen 213. — bei flächenhaftem Aderhautsarkom 275. — Sarkom im Auge u. — 285. — zur Frage der sympathisierenden Entzündung 422. — Natron salicylicum u. Aspirin gegen — 21. — Neurotomia optiko-ziliaris gegen — 213. — Heilung ohne Enukleation 42. — zur Behandlung, Tuberkulin 419. — Salvarsan bei — 181. 213. 317. — Ziliarkörperextrakt bei — 344.
Syphilis, experimentelle — 396. — Antikörper in den Tränen bei — 430. — ätiologische Bedeutung der — bei Augenerkrankungen 108. — moderne Diagnostik der — u. Ätiologie gewisser Augenerkrankungen 230. — Abortivbehandlung der — 116. — Salvarsanwirkung aufs Auge 14. 56. 57. 85. 141 (Sammelreferat). 143 (schwere Nebenwirkung). 149. 181. 211. 247. 330. 367. 378. 382. 387. 388. 409. 429. 434. 460. — Optikusreizung nach intravenöser Salvarsaninjektion 222. — Augenmuskellähmung nach Salvarsaneinspritzung 64. — bedenkliche Nebenerscheinungen nach Salvarsan 205 (Neuritis optica). 247. 388. — Todesfall nach Salvarsaneinspritzung bei spinaler Erkrankung 207. — Salvarsan bei — im Kindesalter 223. — Änderung des glaukomatösen Augendruckes bei — nach Arsenobenzolbehandlung 317. — u. Keratitis interstitialis der Kinder 84. — vererbte — u. blaue Lederhäute 309. — u. Trauma des Auges 84. 169. — hereditäre — u. Wassermann'sche Reaktion 32. — Wassermann'sche Reaktion bei Augenkranken 83. 117. 227. 412. 425. 427. — ungewöhnliches Aussehen der Regenbogenhaut bei angeborener — 329. — hereditäre — 86. u. 168 (Keratitis, Quecksilberbehandlung). 315 (Kalomel). 367. 407. — infektiöses Hornhautgeschwür bei hereditärer — 90. — Hirngumma, Blindheit, Heilung 285. — okulare Manifestationen der — des Zentralnervensystems 93. — Argyll Robertson'sches Phänomen bei Zerebral- u. Spinal- — 159. — gummöses Syphilid der Tränendrüse 20. — gummöse Umwandlung des Auges 274. 407. — gummöse Hornhautentzündung 435. — maligner Pemphigus conjunctivae bei — 102. — Primäraffekt am Lid 426. 473 (durch Biß). — Lid-Schanker mit Spirochaeta pallida 286. — Syphilom des Optikus u. der Papille mit Spirochätenbefund 112. — Syphilom der Lider 427. — Thrombose der oberen Vena nasalis infolge von — 79. — perikornealer syphilitischer Wulst 315. — Meningitis, Optikusatrophie, Tarsitis, syphilitische s. d.

Syrakus, Trachom in der Provinz — 438.
Syrgol bei Bindehautentzündung, insbesondere Gonorrhoe 383.
Syringomyelie, Optikusatrophie bei — 28.

Tabak-Amblyopie s. Nikotin.
Tabes dorsalis, juvenile — mit Sehnervenatrophie 71. — Optikusatrophie bei — s. d.
Tâbit s. Geschichte.
Tätowierung der Kornea s. d.
Täuschung im Sehen s. d.
Tarsitis syphilitica 331.
Taschen-Durchleuchtungslampe 179.
Taubstumme(n), Retinitis pigmentosa bei — 27. 169.
Technik, therapeutische — bei Augenerkrankungen s. d.
Teleskop-Brille 345.
Tenon'sche Kapsel, Kugeleinpflanzung in die — s. Enukleation. — Anatomie 443.
Tenonitis bei beginnendem Aderhautsarkom 179. — eitrige 474.
Tenotomie s. Schieloperation.
Tension s. Druck.
Teratoides Osteom s. d.
Teratom, Mischgeschwulst der Tränendrüse 20.
Terpentinöl gegen akute Sehstörung 250.
Tetanus, Augenmuskelstörungen bei — 180. — nach perforierender Augapfelverletzung mit Zurückbleiben eines Fremdkörpers (Peitschenschnur) 353*. — -Bazillen-Infektion ohne — nach Schrotschuß der Orbita 419.
Thalamus optikus, Physiopathologie des — 438.
Therapie s. Augenheilkunde.
Thermokauter, Drainage durch den — bei Glaukom s. Gl.
Thiersch'sche Hautlappen s. Orbitale Plastik. Ektropium.
Thompson, J. T., Nachruf 216.
Thorax, Sehnerven-Atrophie, Netzhautblutungen u. Ödem nach — -Kompression 20.
Thrombose retinaler Arterien 28. — der oberen Vena nasalis syphilitischen Ursprungs 79. — der Zentralvene der Netzhaut nach Geburt 155. — des Sinus kavernosus 185. 270.
Tiere, Lichtsinn wirbelloser — 124. — s. Abramis, Affe, Bos taurus, Equus zebra, Fische, Frosch, Hühner, Insekten, Kaninchen, Katze, Krebse, Ratten, Reptilien, Säugetiere, Schildkröte, Selachier, Vertebraten, Vögel, Wirbeltiere, Zephalopoden, Ziege.
Tonometer, Schiötz' — 119. 125. 199. 376. 410. 427. — neues — 348.
Tonometrie, zur — des Auges 69. 410.
Toxische Akkommodationslähmung s. d.
Trachom, heutiger Stand der — -Forschung (Chlamydozoen) 96. 271. 392. 456. — Chlamydozoen bei — 205. — Affenbindehaut mit experimentellem — 274. 317. — Prowazek-Halberstädtersche Körperchen 93. 146. 176. 181. 188. 204. 273. 348. 364. 392. 423. 431. 456. — -Körper u. Bindehaut-Erkrankungen 418. — die Granulationen bei — 205. — experimentelle Studien zur — -Frage 146. 182 (Einschluß-Konjunktivitis). 316. — -Körperchen ohne — 381. — Gonoblennorrhoe, Einschlußblennorrhoe u. — 278. 431. — Ätiologie 204. 271. 346. 392. 398. — Pathogenese 186. — der Skleralbindehaut 338. — Übertragung durch Fliegen 346. — parasitäre Formen des — u. Tier-Impf-Versuche 432. — -ähnliche Konjunktivitis bei Gärtnern 199. — Sarkine bei — s. d. — wiederholte Ansteckung mit — 295*. 317. — Pigmentflecke der Bindehaut bei Narben- — 423. — in Apulien 432. — in Japan 285. — epidemische gonorrhoische Augenentzündung Ägyptens u. ihre Beziehungen zum — 270. 314. — auf Madagaskar 73. — geographische Verteilung des — in Frankreich 317. — in Paris 187. — in der Gegend von Nizza 87. — im Königgrätzer Bezirk 365. — in der Provinz Syrakus 438. — -Prophylaxe in der Schweiz 125. — -Behandlung 89. 186. 346. — Einteilung u. Behandlung. 382. — Massage mit Kuprum sulfurikum 425. — nach Coover's Methode 153. — Anstechen mit in Essigsäure getauchter Nadel 348. — Protargol bei — 190. — chirurgische Behandlung, kombinierte Exzision nach Heisrath u. torsale Resektion nach Kuhnt 117. 412. — Akoin-Öl als Analgetikum bei — 89. — Lichtbehandlung 50. — Symblepharon nach — 204. — Pannus durch — s. d. — bisher nicht beschriebene Hornhaut-Komplikation bei — 413.
Tränen u. Dakryozystitis 89. — die verschiedenen Arten von — 214. — Antikörper in der — -Flüssigkeit bei Syphilis 430. — -Organe, infektiöse Erkrankungen der — 219. — -Störungen u. Behandlung 352.
Tränenapparat, über den — 150. — Literatur 474.
Tränendrüse, Dakryops 310. — Endotheliom der — 42. — gummöses Syphilid der — 20. — Exstirpation der Lid- — 180. — Luxation der — 114. — angeborene Dislokation 152. — Mischgeschwulst der — 20. 25 (epitheliale).

-Chondrosakom 158. — Peritheliom 166.
Tränennasenkanal, Beziehungen zum mittleren Gang u. zum Infundibulum 26. 171. — Verstopfung, Behandlung nach Pott 30. — Durchspülung zu diagnostischen Zwecken 112. — Dauer-Drainage des — nach Koster 175 (Hohlsande). 209. — als Leiter der Infektion bei Neugeborenen, Eiterung 312. — angeborener Verschluß des — u. schräge Gesichtsspalte 408.
Tränenpunkt, vierfacher 422.
Tränenröhrchen, Entwicklungsanomalie des — 399. — Pilz-Konkrement im — 22. — Konkrement im — 199. — Schlitzung des unteren — 281. — Zilie u. latente Zilien im — 183.
Tränensack-Dakryozystitis, Behandlung 89. 154. — akute Pneumokokken-Dakryozystitis beim Kind 311. — Durchspülung zu diagnostischen Zwecken 112. — Jodoformtampon bei operierter tuberkulöser — -Entzündung 187. — Lymphangio-Endotheliom des — 425. — Sporotrichose des — 186. — Tuberkulose 25. 167. — Ausrottung bei chronischer — -Entzündung 432. — neue Exstirpationsmethode des — 348. — Dakryozysto-Rhinostomie, Technik 26. 324. 419. — Paraffineinspritzung bei chronischer Dakryozystitis u. Ozaena 205. — metallisches Quecksilber bei — -Eiterung 188. — -Zyste, Entstehung 113. — Schielhaken bei Ausrottung des — 286. 331.
Tränenwege, Krankheiten der — 51. — Behandlung der — 211. — seltene Anomalie der oberen — 422. — Verlegung der —, Drainage mit Zwirndraht 313. — Tuberkulose der — 431.
Traktus optikus-Stichverletzung 127. — arteriosklerotische Nekrosen im — 246.
Transplantation der Hornhaut s. Keratoplastik. — nach Thiersch s. Orbitale Plastik. Ektropium. — bei Pannus s. d.
Trauma s. Verletzung.
Traumatische(s) Aniridie, Asphyxie, Augenmuskellähmung, Chorio-Retinitis, Emphysem, Exophthalmus, Glaukom, Hysterie, Iridozyklitis, Katarakt, Keratitis, Linsenluxation, Neuritis optika, Okulomotoriuslähmung. Sinus-kavernosus-Thrombose s. d.
Trepanation des Bulbus wegen Glaukom s. Gl. — bei Stauungspapille s. d.
Trichiasis-Operation 423.
Trochlearis-Lähmung nach Malaria 117. — rhythmisches Vortreten beider Augäpfel durch — -Wirkung bei Gehirnblutung 404.
Tropische Augenkrankheiten 13.
Trousseau, Nachruf 187.
Trübungen der Kornea, Linse s. d.
Tuberkel s. Tuberkulose.
Tuberkulin, Intradermo — Reaktion in der Augenheilkunde 427. — bei sympathischer Ophthalmie s. S. — bei Netzhautablösung 167. — günstiger Einfluß des — bei Tuberkulose der Iris, Kornea, Chorioidea 343. — T. B. K. bei tuberkulöser Iridochorioiditis, Heilung 88. — -Behandlung bei Iritis 412. — Beitrag zur Behandlung des Auges 179. — die — -Behandlung bei tuberkulösen Augenerkrankungen 128. 241. — s. a. Tuberkulose.
Tuberkulose, die Erkrankungen durch — am Auge 128. 344. — Diagnose u. Behandlung der Augen — 412. — ätiologische Bedeutung der — bei Augenerkrankungen 108. — moderne Diagnostik der — u. Ätiologie gewisser Augenerkrankungen 230. — experimentelle — des Auges 395. — merkwürdige Augen — 179. — u. phlyktänuläre Augenentzündungen 92. 111. 128. 167. — Augensympathikus bei Lungen — -315. — ätiologische Bedeutung der — bei intraokularen Hämorrhagien u. proliferierenden Netzhautveränderungen, Periphlebitis retinae bei — 148. — u. Keratitis diffusa 340. — Radium-Behandlung der Augen — 388. 426. — Solitärtuberkel der Chorioidea 42. — Einwirkung „strahlender Energie" auf die experimentelle Augen- — 388. — Ophthalmo-Reaktion (Calmette): Gefahren 128. — -Antikörper in der Vorderkammer 391. — Vakzine u. Serumtherapie bei Augen- 155. 287. — Augen - — u. Marmorek'sches Serum 85. 212. — Chorioiditis, Iridochorioiditis, Keratitis, Konjunktivitis, Skleritis, Zyklitis tuberk. s. d. — der Chorioidea, des Gehirns, der Iris, Konjunktiva, Kornea, Orbita, des Tränensackes, der Tränenwege s. d. — s. a. Tuberkulin.
Türkei, Frühjahrskatarrh in der — 84.
Turm-Schädel s. d.

Überempfindlichkeits-Studien s. Linse.
Übergangsfalte, Plastik zur Bildung einer unteren — bei Anophthalmus 178.
Übersichtigkeit s. Hyperopie.
Ulkus rodens, Kohlensäureschnee gegen — 241.
Ulkus der Kornea, Bakteriologie 82. — — eitriges, durch Diplobazillen 24. — durch Bacillus pyocyaneus 380. — infektiöses — bei hereditärer Syphilis 90. — ringförmiges — mit Ektasie des

Zentrums 93. — serpens: Ätiologie 50; Kasuistik 442; Behandlung, Überblick 184; große Serummengen gegen 413; Eserin 427; Pyozyanase 247; Wasserstoffsuperoxydbehandlung 412. — marginales — serpens 154. — Heilung des septischen — durch Zinkiontophorese 127. 241. — Erhitzung des infektiösen — 315. — Elektrolyse bei indolentem — 154. — Kataplasma-Lelievre bei — 367. — sphinkteralgique, Iridektomie 165.

Unfall, Chorio-Retinitis nach — 166. — Keratitis parenchymatosa sympathica nach — s. d. — Bestimmung der Sehschärfe bei — mit optometrischer Skala 87. 96. — Folgerungen aus dem französischen — -Gesetz für das Auge 211. — Sehschärfe u. Erwerbsfähigkeit 311. — Anleitung zur Begutachtung von — des Auges 328. — s. a. Berufskrankheiten. Einäugigkeit.

Unguentum Abaga 366.

Urämie s. Nierenleiden.

Uranin-Fluorescenz im Auge nach — 114. Färbung entzündeter Augen durch innerlichen Gebrauch von — 222. 367.

Uranpech-Erz, Joachimstaler, Aktivität des — 367.

Urotropin in der Vorderkammer 379.

Uruguay, bakteriologische Untersuchungen über Konjunktivitis in — 82.

Utrecht, Augenheilanstalt in — s. d.

Uvea-Eiweiß, Organ-Spezifität 384.

Uvealtraktus-Erkrankungen, Literatur 467.

Uveitis, Behandlung der chronischen — 253. — syphilitika, Salvarsan 330.

Vakzine-Therapie bei Augentuberkulose 155. 287. — -Behandlung bei Augenkrankheiten 284. — -Immunität allgemeine, Anteil der Kaninchen-Kornea 230. — -Immunität des Auges 393. 421. — Antistaphylokokken- — bei Iridozyklitis 287. — Infektion nach Starschnitt, geheilt durch — 345.

Varikozele der Orbita 27. 166.

Variola-Augenläsionen bei — 86. 428.

Varizen der Papille 185. 402. — am Unterlid bei traumatischem Enophthalmus 474.

Vasomotorisch s. Gefäße.

Venen-Puls u. Asthenopie 330. — Zentral- — s. d. — Thrombose s. d.

Venöse Gefäßgeschwulst der Orbita 345.

Verätzung, Verbrühung der Konjunktiva, Kornea s. d. — mit Kalk s. d.

Verband, Mastix- — s. d. — Salbenfleck- — s. d.

Vererbung s. Heredität u. Hereditär.

Vergiftung s. Intoxikation.

Vergleichende Physiologie s. d. — Anatomie s. a. Tiere.

Verknöcherung der Membrana hyaloidea 118.

Verletzung(en) und Wunden 328. — Literatur 478. — Syphilis u. — des Auges 84. 169. — Kasuistik, Lichtperzeption nach fast völliger Zerstörung des Auges 150. — in der Tübinger Augenklinik i. J. 1909: 442. — 348 Fälle 153. — Folgen von — 331. — Astigmatismus nach — 380. — Eversion des Iris-Pigmentblattes durch — 410. — Hackensplitter- — s. d. — Tetanus nach perforierender — s. d. — sympathische Ophthalmie durch nichtperforierende — ? 347. — Keratitis parenchymatosa u. — 63. 84. 382. — intraokulares Sarkom u. — 303. — der Linse, Orbita, Sklera, des Traktus optikus s. d. — des Ziliarkörpers s. d. — durch Anilinstift, Bienenstachel, Blitz, Fremdkörper, Holzstück, Hufschlag, Hundebiß, Messer, Pfeilschuß, Regenschirm, Schneeballenwurf, Wespenstachel s. d. — s. a. Elektrisch, Enophthalmuas, Evulsio, Kalkverätzung, Ruptur, Thorax-Kompression, Traumatisch, Unfall. — Schuß- —, Stich- — s. d.

Verschmelzungs-Frequemz u. Augenhintergrunds-Erkrankungen 342.

Verstellung im Gebiet der Augenheilkunde 434.

Vertebraten, Auge während der Embryonalzeit s. E. — Orbita u. Siebbein bei höchst pneumatisierten — 196. 406. — zusammengesetzte Farbe im Auge der — 382. — s. a. Wirbeltiere.

Vertizillium s. Mykose.

Vibration(s)-Massage s. d.

Vincentiis de, ophthalmologische Arbeiten von — 215.

Viskosität der Augenflüssigkeiten s. d.

Vitiligo u. Auge 78. 176. 177.

Vögel, Sehen der Menschen u. — 41. — Kommunikation zwischen vorderer u. hinterer Kammer bei Tag- — 352.

Vorderkammer nach Katarakt-Operation s. d. — Parazentese der —, Physiologie u. Therapie 440. — Punktion, Iris- u. Ziliarepithel nach — 173. — wiederholte Punktion der — bei Keratitis parenchymatosa 180. — Urotropin in der — 379. — Wärmeströmung in der — 180. — u. hintere Kammer bei Tagvögeln s. Vögel. — tuberkulöse Antikörper in der — 391. — s. a. Humor aqueus. — Linsenluxation in die — s. d.

Vorderkapsel s. a. Linsenkapsel. — bei Kataraktoperation s. d.

Vossius's Linsenring s. L.

Wachstum der Linse s. d.
Wärme-Wirkungen am vorderen Augen-Abschnitt 386. — Quellungs- — s. d.
Wärmeströmung in der Vorderkammer 180.
Wassermann'sche **Reaktion** u. Auge s. Syphilis. — bei hereditärer Syphilis s. S.
Wasserstoffsuperoxyd bei fortschreitendem Hornhautgeschwür 412.
Weitsichtigkeit, Alters- — s. Presbyopie.
Wells, William Charles, Nachruf 28.
Wespenstachel, Erosio corneae durch — im Lid 321*.
Wilbrand'scher Prismenversuch bei Hemianopie s. H.
Wirbeltier-Reihe, regionäre Verschiedenheiten der Netzhaut u. des Pigmentepithels in der — 218. — -Embryonen, Entstehung des melanotischen Pigmentes im Auge der — 352. — experimentelle Erzeugung von Augen-Mißbildungen u. angeborenem Star bei — 384. — s. a. Vertebraten.
Wörterbuch, klinisches — 10. — der Augenheilkunde, englisch 11.
Wortblindheit, intermittierende 189.

Xanthelasma, Radium gegen — 236. 398. — Elektrolyse gegen — 277.
Xeroderma pigmentosum 304.
Xerose, Bazillen s. d.

Zahlen für Sehprüfungen s. d.
Zahn-Krankheiten u. Augenkrankheiten 476. — hysterische Amblyopie vom — ausgehend 212. — der Augen- — 224. — Neuritis durch — -Erkrankung 410.
Zapfen s. Retina.
Zentralarterie, doppelseitige Embolie der — 191. — Embolie der — bei 11jähr. Kind 311.
Zentralkanal des Glaskörpers s. d.
Zentralnervensystem s. Nerven.
Zentralskotom, das — s. Skotom.
Zentralvene, Thrombose der — nach Geburt 155. — seltene Anomalie 151.
Zephalopoden, Akkommodation der — u. Fische 230.
Zerebellar(e) Kontrolle der Augen 28.
Zerebrospinal-Meningitis s. d.
Zerebrum s. Gehirn.
Ziege, Zyklopie bei einer — 451.
Ziliarfortsätze, experimentelle kompensatorische Hypertrophie der — 388.
Ziliarkörper, -Epithel nach Vorderkammerpunktion 173. — über Wunden des — 429. — Ringsarkom des — 53. — Rundzellensarkom des — 329. — -Extrakt bei Sympathischer Ophthalmie 344.
Ziliar-Neuralgie s. d.
Ziliarring bei Reptilien, Selachiern 352.
Ziliartomie bei Glaukom s. d.
Zilien, weiße, nach Sonnenerythem 49. — Alterationen u. Modifikationen der — -Bälge nach der Depilation 75. — multiple — -Follikel u. ihre Entstehung 76. — u. latente — im oberen Tränenröhrchen 183. — Elektrolyse zur — -Epilation 277.
Zink, Iontophorese, bakterizide Kraft 80. — zur Heilung des septischen Hornhautgeschwüres 127.
Zitronsaures Natron, subkonjunktival bei akutem Glaukom 281.
Zucker-Star s. Diabetes.
Zurückziehung s. Retraktion.
Zyanosis, Augenspiegelbild bei — 283.
Zyklitis, Salizylsaures Natrium bei — s. S. — bei Verschiedenfarbigkeit der Regenbogenhäute s. Iris, Heterochromie. Irido- — s. d. — tuberkulosa 330. 415.
Zyklodialyse s. Irido- —.
Zyklophorie 153.
Zyklopie bei einem menschlichen Embryo 366. — bei einer Ziege 451.
Zylinder-Glas s. d.
Zyste(n), Dermoid- — s. d. — seltene retrobulbäre —, versprengte Nasenschleimhaut 376. — im Winkel zwischen Kleinhirn u. Brücke, Heilung 381. — der Iris, Konjunktiva, des Lides, der Orbita, Retina, des Tränensackes s. d.
Zystisches Fibrom s. d.
Zystizerkus subretinalis, Extraktion 86. — in der Gegend der Hirnschenkel 84. — über Muskel- u. Haut-Finnen, Röntgen-Nachweis verkalkter —, Bandwurm- u. Finnen-Statistik 254. — pathologische Anatomie des endokularen — 433.

Autorenregister.

* Originalartikel.

Abadie 24. 90. 170. 343.
Abelsdorff 219. 362. 409.
d'Abundo 438.
Adair-Dighton 310.
Adam 67. 108. 139. 164. 363. 391. 401. 403.
Addario 431. 432.
Adonidis 222.
Albertotti 138. 429.
Albrand 224.
Alexander 118.
Alexander (Berlin) 138.
Alexandroff 116.
Alt 58. 91. 119. 313.
Amburger, H. 63.
Amsler 404.
Anargyros 419.
Antonelli 84. 169. 436.
Armaignac 87. 95. 115. 169. 212. 343. 344.
Ascher 56.
Asher 326.
Ask 48. 399.
Aswadurow 475.
Attius 397.
Aubaret 26. 85. 168. 171.
Aubineau 160.
Augstein 22.
Aurand 343.
Axenfeld 11. 29. 148. 182. 230. 393. 402.
Ayreux 167.

Baer-Weidler 379.
Bahn 151.
Bailoni 303.
Baquis 426.
Barret 313.
Barrière 82.
Bartels 74. 209. 232. 390. 419.
Baufle 96.
Baum 86.
Béal 187.
Beard 90.
Beaumont 287. 348.
Beauvieux 13. 84. 95. 315.
Becker, H. (Dresden) 388.
Becker, H. M. 152.
Becker (Düsseldorf) 184.
Bednarski 116. 315.
Beetz 442.
Behr, Carl 16. 95. 234. 392.
Bellencontre 170.
Belsky 473.
Bentzen 49.
Berche 211.
Bergemann 352.
Berger, Emil 255. 409.
Bergmeister 53. 202. 203. 319. 377. 398.
Bernheimer 419.
Berry 241.
Best 32. 76. 404. 409.
Betteri 78.
Betti 427.
Bettremieux 87. 115. 166. 342. 381. 383.
Bey 474.
Beykowsky 320.
Bichelonne 27.
Biehl 221.
Bielschowsky 125. 391. 397. 413.
Bjerke 209. 274.
Bietti 427.
Birch-Hirschfeld 18. 23. 143. 184. 229. 339. 352. 374.
Bistis 25. 382. 413. 421.
Bittorf 223.
Blaauw 150. 479.
Blair 12. 42. 251.
Blaizot 316.
Blessig 63.
Blum 143.
Bock 127.
Bodeewes 247.
Boettger 158.
Boggi 425.

Bókay, v. 223.
Bollack 316.
Bonino 422.
Bonnefon 13. 24. 26. 171. 185.
Bonsignorio 214.
Bonvicini 160.
Bordley 188.
Borthen, J. 408. 418.
Boruttau 138.
Bosch, van den 62. 479.
Boslini 429.
Botteri 19.
Bouchart 210. 343.
Boulai 89. 212.
Bourgeois 25. 168. 214. 314. 315.
Bourland 86.
Boxer 347.
Bradburne 153. 344. 348.
Braun (Libau) 63.
Braunstein 342.
Brav 155.
Bribach 77.
Brons 219.
Brown, J. E. 308.
Brown, S. H. 91. 93. 154. 281.
Brückner 272. 274. 407.
Brunetière 85. 168. 343.
Bruns 155.
Buchanan 349.
Bürgers 399.
Bull 168.
Bumke 95. 269.
Burge 58.
Burk 114.
Burnier 115. 316.
Burrows 288.
Butler 188. 347. 348. 405.
Buys 214.

Cabannes 24. 86. 166. 171. 210.
Caillaud 86. 116. 168. 255.
Calderaro 21. 413. 428. 438.
Calhoun 215. 379.
Calvert 28.
Campos 86. 186. 382.
Canoll 91.
Cantonnet 26. 185.
Carlini 173.
Carpenter 380.
Casali 425. 426. 427.
Caspar, L. 161*.
Cassimatis 116. 204.
Catapano 94.
Cavara 428.
Cavernae 138.
Cecchetto 431. 439.
Cella 436.
Cenhetto 426.
Chaillous 27. 169. 186.
Chalupecký 304. 320. 367.
Charles 93. 281. 312.
Charlet 253.
Chauce 28. 150. 154. 280.
Chauvin 25. 88.
Chesneau 167.
Chevalier 170.
Chevallereau 86. 166. 168.
Christensen 49.
Civel 166.
Claiborne 29. 150.
Clark 411.
Clarke 159.
Chausen 69. 70. 71. 102. 417.
Clausnitzer, Th. 262*.
Clemesha 93.
Coats 42. 214. 251. 309. 330.
Cobbledik 247.
Coburn 285. 380.
Cohen, Curt 159.
Cohen, Martin 117. 412. 418.
Cohn, Curt 190.
Cohn, Paul 57. 94. 141. 247.
Colin 87.
Collins 267. 329.
Collonel 382.
Colombo 429.
Comninos 185. 186.
Conédic 90. 212.
O'Connor 345.
Constantin 382.
Contino 75. 76. 411. 429. 430. 431.
Coppez 85. 168. 315. 381.
Cords 286. 401. 407.
Cornwall 154.
Cosmettatos 26. 316. 343. 409.
Costantino 433.
Coudray 317.
Cox 445.
Cramer, E. 178. 403.
Cramer, G. 22.
Crenn 73.
Crispoli 437.
Crosp 102.
Cruchandeau 27.
Cruise 43.
Cuénod 316.
Curtil 95.

Dannemann 328.
Darier 88. 89. 92. 116. 168. 211 213. 327.
Davidge 13.
Davidson 241. 249.
Daxenberger 56. 57.
Delitala 424.
Deloge 115.
Demaria 210.
Démétriadis 205.
Denig 150. 184. 270. 401.
Denis 316.
Derby 155. 412.
Deschamp 89.
Deutschmann, F. 306.

Deutschmann, R. 220. 307.
Dewey 284.
Deyl 302.
Dianoux 213.
Dickson 345.
Dimmer 202. 237. 320. 473.
Dollinger 383.
Domec 115. 170.
Dor 88. 89. 167. 211. 212.
Dornblüth 10.
Dorrel 248. 329.
Dowling 150. 345.
Doyne 248. 249.
Dransart 169.
Driver 32.
Duane 285.
Duboys de Lavigerie 88.
Ducles 316.
Duclos 187.
Dürr 138.
Dufour 85. 168. 383. 389.
Dujardin 86.
Dull 412.
Dum 412.
Dunn 117.
Dupuy-Dutemps 25. 27. 86. 165.
Dutoit 377. 400. 404. 406. 410. 414. 418.
Duyse, van 25. 85. 224. 225.

Eaton 346.
Ebbinghaus 138.
Eberhardt 379.
Eisenstein, J. 64.
Elliot 12. 188. 213. 308. 311. 312. 344. 347.
Eloni Pascha 213.
Elschnig 52. 102. 146. 148. 149. 182. 191. 247. 307. 386. 417. 440.
Elworthy 287.
Emerson 118. 153.
Emmert 125.
Enslin 64.
Eppenstein 403.
Erdmann, T. 176.
Erdridge-Green 14. 188. 328. 349. 441.
Erlanger, M. 184.
Eversbusch 474.
Ewing 93. 312.
Eyre 241.

Fage 25. 167. 210.
Falchi 420.
Falta 113.
Famechon 169.
Fara 432.
Farhat 187.
Farid 204.
Farnarier 89. 170. 316.
Fava 27.
Fehr 97*. 104. 138. 222.
Fejér 324*.
Feilchenfeld 64. 68. 222. 384.
Feingold 452.
Fergus 30.
Fernandez 411. 418.
Ficker 404.
Filatow 420.
Filehne 125. 441.
Finger 205.
Fink 308.
Fischer, Ferd. 414. 418.
Fischer, W. 141. 142.
Fischer, W. A. 308.
Fisher, J. H. 140. 329.
Fleischer, B. 83. 128. 174. 181. 233. 393. 421.
Flemming 14. 163. 388. 409.
Folinea 433.
Forbes 309.
Fourriere 317.
Fränkel, Fritz jun. 273.
Francis 189.
Frank, Eugen 174.
Franke, E. 94. 233.
Freitag 220. 396.
Frenkel 88. 188.
Frescoln 319. 330.
Freund, E. 288.
Freund, Jos. 222. 319.
Freytag 220. 396.
Fricker 180.
Fridenberg, P. 281. 308. 412.
Frieberg 175.
Friedenwald, Harry 312.
Fritsch 146.
Fromaget 86. 88. 168. 187. 212. 315. 343.
Fuchs, E. 124. 145. 235. 244. 337. 338.
Fujikowa 328.
Fujita 408. 411.

Gabriélidès 382.
Gahlen 352.
Galezowski 87. 169. 211.
Gallemaerts 381.
Gallenga 177. 430. 440.
Galli-Valerio 187.
Gallus 413.
Gariel 164.
Gebb 229. 394. 409. 413.
Geis 147.
Gertz 246. 420. 421.
Gibson 189.
Gifford 21. 346. 381.
Gilbert 78. 143. 184. 387. 396.
Ginsberg 106.
Glantz 227.
Gleichen, Alex. 102. 269.
Goebel 405.
Goldberg, H. G. 150. 921.

Goldseth 154.
Golesceano 88. 169. 344.
Golowin 447.
Gonin 26. 186. 316.
Gorton 326.
Goulden 190.
Gradle 271. 379. 415. 416.
Grandclément 188.
Greef 69. 205. 392. 421. 431.
Green Edrig de s. d. Edr.-Gr.
Greene 308.
Griffith 241. 329.
Grignolo 425.
Grilli 436.
Grimsdale 309. 329.
Grönholm 50.
Groenouw 232. 270. 273. 328.
Grósz, v. 141. 232.
Grow 153.
Gruening 185. 368. 415.
Grüter 230. 393. 408. 413. 421.
Grunert 389.
Guglianetti 432. 434.
Guillery 410. 422.
Gullstrand 231. 396. 408. 441.
Gunnussen 418.
Gutmann, A. 196. 363. 406.

Haab 14. 272. 386. 414.
Hack 410.
Hagner 182.
Haitz 20. 138.
Halben 107. 220.
Halberstädter 142.
Hall 153.
Hamburger, C. 79. 391.
Hamburger, J. 190.
Hansell 153. 285. 331. 380.
Harbridge 281. 331.
Harman 30. 42. 241. 251. 252.
Harms 275.
Harris 28.
Harry 349.
Hayashi 179.
Head 268.
Heckel 344.
Heed 330.
Heerfordt 50. 175. 305.
Heeg 325.
Hegner 82. 274. 383. 387.
Heilbron 209. 376. 389.
Heimann, E. A. 256.
Helbrun 64.
Heller, J. N. 281.
Heller, S. 398.
Helmbold 96. 255.
Henderson 250.
Henker 78.
Henschen 245. 246.
Herpin 224.
Herrenschwand, v. 22. 420.
Hertel 55. 78. 273. 392. 406.
Herzog 271.
Hess, C. 124. 125. 128. 138. 218. 352. 414. 415. 420.
Hess, W. 418.
Hesse, Robert 80. 402.
Hewkley 42.
Hey 384.
Heydas Bey 204.
Heymann 93. 181.
Hicks 380.
Higgens 240. 329.
Hilbert 65.* 179. 210. 352.
Hillitzer 331.
Hippel, E. v. 149. 378.
Hirsch, C. 23. 32.
Hirschberg, J. 1*. 134*. 138. 151. 193*. 259*. 261*. 283. 286. 290*. 299*. 328. 362. 370.
Höeg 49. 149. 399.
Hoeve, van der 19. 395. 420.
Hoffmann, R. 63.
Hofstätter 146.
Holloway 281. 330. 415.
Holmes 28. 140. 329.
Holth 311. 347. 394.
Horry 288.
Horstmann 255.
Hosford 329.
Houdart 169.
Howe 152.
Hubert 328.
Hynek 365.

Jackson 102.
Jacovidès 186. 205.
Jacqueau 166. 342.
Jänner 237.
James 118. 309.
Jansen 222.
Jarnatowski 357*.
Janquet 187.
Ichikawa 180. 338.
Jeanselme 27.
Jenkins 28.
Jensen 50.
Jes 415. 419.
Jessop 42. 251.
Igersheimer 108. 230. 387. 396.
Imre, v. 274.
Ingram 188. 213.
Inouye 208. 339. 341.
Insélins 18.
Inuma 447.
Jocqus 89. 211. 212.
Johnson Lindsay 217. 268. 269.
Jones 152. 288.
Isakowitz 114.
Ischreyt 81. 422.

Ishihara 178.
Juler 42. 252. 329.
Junius 392. 398.
Kadlický 364. 365. 366.
Kafka 31. 64.
Kalt 26. 165.
Karris 118.
Katz, R. 80. 183. 210. 212. 247.
Keil 451.
Keiper 155. 379.
Kerry 150.
Kiehle 153.
Klein, Fr. 442.
Klein, S. (Bäringer) 127. 160. 192. 219.
Klein (Wien-Baden) 63.
Kleijn, de 54. 208.
Klinedinst 345.
Knapp, A. 416.
Knapp, Paul 149. 277.
Knieper 277.
Kodama 22.
Köllner 107. 197. 228. 254. 362. 392.
Koelsch 221.
Königstein 411.
Köster 143.
Kohn, R. 191.
Koleta 332. 367.
Koller 151.
Komoto 177.
Koog 208.
Koster 117.
Kotelmann 171.
Kovanic 333.
Koyle 151.
Krämer, R. 199.
Kraupa 33.* 321.*
Kraus, Frederic 285.
Kraus, Karl 160.
Krauss, W. 274. 390. 397.
Kries, J. v. 179.
Krückmann 96. 386. 396.
Krüger 183.
Krusius 105. 138. 231. 320. 388. 395. 416. 417.
Kümmell 374. 384.
Kuffler 275. 393.
Kuhnt 400. 407. 408.
Kunn 72.
Kuschel 403.
Kuwabara 416.

Laas 177.
Lafon 25. 167. 210. 281. 314. 315.
Lagrange 24. 84. 117. 313. 381. 383.
Lakah 169. 342.
Lamb 189. 380.
Landolt, E. 25. 270.
Landolt, F. 25.
Landolt, M. 85. 185. 315.
Langenhan 15. 106. 341.
Langhorst 285.
Lapersonne, de 13. 85. 185.
Lattorff 198. 227. 362. 363.
Lauber 198.
Lawrie 311. 349.
Lawson 241. 249.
Lea 190. 348.
Lebenhart 409.
Leber, A. 94.
Leber, Th. 279.
Lemarchal 27.
Lemoine 90. 214.
Lengyel 407.
Lenz 272.
Leone 438.
Léri 85.
Leser 304. 333. 366.
Levinsohn 69. 76. 158. 163. 393.
Lewis 28.
Liebermann, L. v. 112. 407.
Liesegang 224.
de Lieto Vollaro 435.
Lindenmeyer 400.
Lindner 146. 273. 278. 316.
Lint, van 116. 343.
Lister, A. E. J. 43. 411.
Loeb Clarence 27. 28. 29.
Löhlein 17. 113. 254. 272. 409. 422.
Loewenstein 24. 82. 419.
Lohmann 20.
Longuet 214.
Lowell 380.
Lubbin 312.
Lubowski 127.
Lundsgaard 50. 51. 79.
Lurie 113. 474.
Lutz, Anton 22. 79. 180.

Mac Callan 382.
Maddox 188. 311.
Maduno 285.
Magennis 11.
Maggi 435.
Maggi 435. 439.
Maggiore 430.
Magitot 186. 315. 382. 383.
Majewski 422.
Mancione 434.
Mann 138.
Manolescu 394.
Manzutto 429. 430.
Marburg 200.
Marcell-Albert 211.
Margulies 126. 127.
Marina 438.
Markus 42. 250. 251.
Marlow 117. 412.
Marmoiton 213.
Marple 119.
Marquez 25.
Martin, H. H. 153.
Marx, G. 181.

Massé 205.
May 327.
Mayer, E. 211.
Mayerhof s. Meyerhoff.
Maynard, F. P. 154.
Mayou 267.
Mc Kechnie 418.
Mc Kee 188. 190. 348. 349. 380. 381.
Meissner, W. (Königsberg) 78. 378. 405.
Meller 237. 285.
Mendez 20.
Meyer-Waldeck 113.
Meyerhoff 4.* 38.* 82. 204. 220. 253. 270. 295.* 314. 319.
Micas, de 115.
Michaelis 32.
Michel, J. v. 10. 390.
Middleton 185. 270.
Mihail 274.
Miloslavich 222.
Mills 283.
Milton 284.
Minor 152.
Miyashita 20. 177. 179. 229.
Mohr, Th. 81. 112.
Moissonnier 314.
Moncorgé 213.
Mongour 212.
Monte, del 428. 433. 436.
Monterisi 435.
Moore 42. 252.
Morax 27. 85. 86. 165. 186. 274. 316. 317.
Moretti 426.
Morton 241.
Mosso 422. 426. 427.
Motais 117.
Moutinho 168.
Mügge 337. 400.
Mühle 126.
Müller, Gotthelf. 415.
Müller, L. 236.
Münch 351.
Münz, L. 113.
Mulzer 32.
Murray 28. 151. 381.

Nacht 22.
Nadal 315.
Nagano 396.
Nagashi 77.
Nakaizumi 78.
Nasr Farid 204.
Natanson, A. 226.*
Nedden, zur 328.
Nicati 187. 214.
Nicolle 316.
Nieden 328.
Nocetti 325.
Noguchitt 418.
Oblath-Danelon 438.
O'Connor 345.
d'Oench 184. 270.
Oguchi 270.
Ohlemann 158.
Ohm 8.* 21. 83.
Oinuma 341.
Okuse 178.
Oliver, Ch. A. 152. 310.
Oloff 114.
Onodi 384.
Opin 382.
Oppenheim 159.
Oppenheimer, E. H. 113. 220.
Orendorff 381.
Oreste 26. 85.
Orlandini 425. 426. 430.
Orloff 187. 382.
Ormond 32. 241.
Ostwald 137. 313.

Paderstein 80.
Pagenstecher, E. A. 416.
Pagenstecher, H. E. 182. 340. 384. 387.
Palomar 89.
Pap 192.
Pardo 429.
Parenteau 170.
Parisotti 436. 437.
Parker 283. 419.
Pascheff 84. 167. 395.
Passera 438. 439.
Paton 140. 241. 329.
Pearce 32.
Péchin 382.
Percival 12. 311. 349.
Peretz 90. 204. 316.
Pergens 27.
Perlmann 23.
Perrod 424. 426.
Peter, Luther C. 344.
Peters 221. 234. 256.
Petit 316.
Pflüger, E. 23.
Pflugk, v. 179. 230.
Philippi 126.
Philipps 150.
Phinizy 480.
Piccaluga 423. 424.
Piccillo 432.
Pich 367.
Pichler 83. 160. 254. 404. 408.
Pick, L. 398.
Pignatari 431. 437. 440.
Pincus 353.*
Pinczakowski 442.
Piper 409.
Pisani 425.
Platt 189.
Pöllot 245.

Polack 86. 168. 274.
Poli 424.
Pontius 335.
Porten, von der 256.
Posetti 427. 428.
Posey 28. 285. 331.
Possek 327.
Post, M. H. 92. 119.
Poulard 27. 96. 115.
Poulton 41.
Pritchard 189.
Profeta 431.
Prokopenko 54.
Prowazek, v. 94.
Prüfer 4.* 38.* 220.
Purtscher, Adolf (Wien) 174. 223.
Purtscher, O. (Klagenfurt) 272. 360.*
Puscarin 26. 79.
Pyle 267. 327.

Rachlis 112.
Rad, v. 286.
Rahlson 245.
Raia 284.
Randolph 151. 380.
Rankine 32.
Rasquine 187.
Rasvan 272.
Ravà 427.
Reber 28. 285.
Reding 125.
Redlich 159.
Re 433. 435.
Reeve 241.
Reinking 159.
Reis, V. (Lemberg) 114. 423.
Reis, W. (Bonn) 275. 395. 406.
Remy 41.
Reuß, v. 236. 277.
Rhoads 152. 214.
Richter, P. V. 94.
Ridder, de 187. 317.
Risley 150. 330. 331.
Roche 86. 211.
Römer, Paul 11. 232. 394. 396.
Rönne 17. 48. 51. 114. 154. 172. 177. 243.
Rohmer 88. 167. 381.
Rohr, v. 55. 138. 270. 387.
Roll 42.
Rolleston 309.
Rollet 24. 90. 166. 431.
Ronnano 88.
Rosenbauch 178.
Rosenfeld, Maximilian 301.*
Roux, le 116. 315.
Ruata 432. 433. 434.
Ruben 396.
Rubert 276.
Ruby 154.
Ruhemann 218.
Rund 404.
Ryerson 241.
Ryland 189. 309. 348.

Sabot 316.
Sachs 201.
Sachs-Müke 127.
Saenger, Alfred 346.
Saint-Martin 86.
Salani 424.
Salus 81. 180.
Salzer 270. 271. 273. 327. 417. 420.
Salzmann 199.
Sameh Bey 204. 205.
Sander 168.
Santa Maria 434.
Santo, di 432.
Santos Fernandez 411. 418.
Saska 365.
Sattler, Hubert 13. 327. 390.
Sauer, W. E. 91.
Sautter 282. 331. 381.
Sava-Goin 383.
Sbordone 435.
Scalinci 313. 437.
Schanz, F. 19. 141. 143.
Scherer 405.
Schieck 81. 219. 235. 241. 273. 391.
Schilling 447.
Schindler 236. 398.
Schirmer 416.
Schittenhelm 220.
Schmidt, Hch. 398.
Schnaudigl 409.
Schneider, Rudolf 92. 229.
Schou 52.
Schreiber, L. 278.
Schulin 28.
Schultz-Zehden 93. 320.
Schur 405.
Schweinitz, de 117. 284. 287. 330. 331. 412.
Scott 345.
Scrini 87.
Seefelder 234. 273. 379. 395. 402. 414.
Segelken 80. 120.
Seidel 378.
Semple 57.
Sennichi 465.
Seve 187.
Shannon 331.
Sharp 416.
Sherer 286.
Shoemaker 28. 58. 93. 117. 286. 312. 412.
Shumway 28. 286. 331.
Sicherer, v. 254.
Sidler-Huguenin 418.
Siebenlist 402.
Śír 333.
Slocum 283.
Smith, E. T. 154.

Smith, Eustace 250.
Smith, Pristley 41. 214.
Sorger 256.
Soulard 210.
Spengler 211.
Spiegel 12.
Stähli 410.
Stanculeanu 26. 86. 272. 274.
Stargardt 96. 271. 389.
Steiger 398.
Steindorff 197. 224. 399.
Steiner, Fritz 221.
Steiner, L. 183.
Steinkühler 319.
Stephenson, Sidney 90. 189. 282. 309. 311. 327. 348. 349.
Stern, Carl 64.
Stilling. J. P. 101. 171. 397.
Stirling 310.
Stock 148.
Stockhausen 19.
Stower 20.
Strohschein 272.
Stuelp 56. 181.
Stupel 219.
Sudhoff 327.
Suganuma 21.
Sweet 416.
Syndaeker 418.
Szily, A. v. jun. 230. 352. 387. 395.

Takamura 422.
Tamamscheff 115.
Taylor 330.
Teillais 26. 168.
Terrien 25. 85. 185. 328. 382.
Terson, A. 25. 27. 116. 167. 186. 315.
Terson, J. père 165.
Teulières 170.
Thilliez 170.
Thomas, F. G. 330.
Thomson, Artur 41. 311.
Thomson, E. 188. 189. 190. 310.
Thorington 29. 283.
Thorner 21. 190. 446.
Tillmanns 326.
Tischner 183.
Tobias 149. 178.
Toczyski 423.
Török 412. 419.
Tomlinson 42. 251.
Topolanski 201. 202.
Toti 26.
Trantas 84. 89. 210. 315.
Traquair 188. 241.
Treutler 411. 415. 418.
Tristaino 434.
Truc 90. 138. 169. 343.
Tschistjakow 443.
Türk 180.
Tully 285.
Tweedie 380.

Uhthoff 233.

Vacher 316.
Vail 43. 308.
Valk 311.
Valois 214.
Valude 186. 187.
Vasquez-Barrière 149.
Vassiliades 118.
Veasey 151. 283. 346.
Vederame 182.
Velter 27. 185. 382.
Verderame 424. 425. 435.
Verhoeff 112. 415. 421.
Vermes 223.
Vernier 117.
Verrey 85.
Viale 427.
Villard 381.
Vogel 440.
Vogt 83. 134.*
Vollert 183.
Vossius 23. 63. 218. 272. 274.

Waele, de 315.
Wätzold 362. 363.
Wagenmann 181. 328. 342.
Waldstein 112.
Wallace 380.
Wandless 412.
Watanabe 83.
Webster 411.
Weekers 92.
Wegner, Joh. 410.
Wehrli 342.
Weichardt 220. 384.
Weidler 284.
Weigelin 52. 224.
Weiß, Otto 397.
Welton 57.
Werncke 399.
Wessely 231. 273. 388. 395. 401. 414. 417.
Westhoff 247.
Westphal 207.
Weve 183.
Wicherkiewicz 343.
Wiener, M. 58.
Wilkinson 28.
Williams 29.
Willim, R. M. 113.
Willion 314.
Windbiel 344.
Wing 284.
Winship 285.
Wintersteiner 237.
Wirths 402. 406.

Wirtz 80. 209.
Wißmann 182.
Witasek 138.
Wölfflin 144. 410.
Wolff, L. K. 340.
Wollf (Tübingen) 440.
Wolffberg 183. 207. 209. 247.
Wolfrum 271. 397.
Wolters 255.
Woodward 93.
Wooton 117.
Worton 412.
Würdemann 155. 345.
Wyler 466.

Yarr 13.
Young 118.
Yvert 87.

Zade 176. 389.
Zani 425. 426.
Zavietowski 138.
Zeeman 178. 183. 244.
Zehntmayer 28. 282. 283. 284. 330.
Ziegler, S. L. 283. 285. 330. 344.
Zirm 183. 339. 416.

vor — 50. 80. 120. — pseudoplastische 13. — Vereinfachungen u. Abänderungen, Mitteilungen 416. — neuer Tisch für — 315. — Aderhautblutungen nach — 28. — selten starke Blutungen bei — 170. — bemerkenswerte Fälle 93.
Augenschutz in Glashütten 221.
Augenspiegel, binokularer — 273. — neuer — Gullstrand's 387. — s. a. Ophthalmoskopie; Ophthalmo-Fundoskop.
Augenstellung, Regulierung der — durch den Ohr-Apparat 74. 209. 244.
Augenstörungen bei mongolischen Imbezillen 32. — im Klimakterium 153. — vasomotorische — 153.
Augen-Sympathikus s. d.
Augensymptom bei Linkshändern 64. — bei Sympathikus-Erkrankungen s. S. — beim afrikanischen Rückfallfieber 315.
Augentherapie s. Augenheilkunde. — Literaturübersicht 458.
Augentropfflasche, aseptische 113.
Augentropfglas, neues 32. 362.
Augentuberkulose s. Tub.
Augenuntersuchung(en), wichtigste Methode der objektiven — 51. — mit Spektrallicht 96. 255. — innerhalb der niedersächsischen Rasse 224.
Augenverletzungen s. Verletzungen.
Augenzahn s. Zahn.
Augenzittern s. Nystagmus.
Ausdauer, mangelnde — s. Asthenopie.
Ausspülung nach Kataraktoperation s. d.
Auswärtsbewegung s. Augenbewegung.
Autointoxikation, Konjunktivitis durch — s. d. — Orbitalödem u. Exophthalmus durch — 152. — retrobulbäre Neuritis durch Blutvergiftung vom Darm aus 379.
Automobilführer, das Sehorgan des —, — die notwendigen Sehleistungen eines — 220.
Avulsio s. Evulsio.

Baker, Albert R., Nachruf 158.
Bakterien, Behandlung der Augentuberkulose u. Hornhautinfektionen mit — 287. — s. a. Bazillen.
Bakteriologie des Hornhautgeschwüres 24. 82. — der Blepharitis ulzerosa 90. — einer eitrigen Konjunktivitis 188. — der Ophthalmia purulenta in Ägypten 204. — Jahresübersicht 448.
Bakteriologische Untersuchungen über die verschiedenen Konjunktivitis-Infektionen in Uruguay 82. — Untersuchung des Konjunktivalsekretes vor Staroperation 389. 415. — Behandlung 241.
Bakterizide Kraft der Zink- u. Kupferiontophorese 80. — Wirkung des Asurol s. d.
Bandförmige Hornhauttrübung s. Kornea.
Bandwurm s. Zystizerkus.
Barlow'sche Krankheit, Augenerscheinungen bei — 399.
Basedow'sche Krankheit 13. — Augenleiden bei — 50. — Landström'scher Muskel u. der Exophthalmus bei — 390. — Exophthalmus bei — von der Nase aus beeinflußt 63. — Entfernung der äußeren Orbitalwand bei hochgradigem Exophthalmus durch — 383. — zur Klinik der — u. ihres Grenzgebietes, neue Symptome 160. — Jod-Behandlung 158. — Ophthalmomalazie u. Enophthalmus bei — 167.
Bazillen, Literaturübersicht 448. — aerobische u. anaerobische — -Flora der menschlichen Konjunktiva 434. — Anaerobionten-Infektion 79. — aerogenes capsulatus, Panophthalmie 118. — Diplo-Konjunktivitis, pathologische Anatomie 20. 178. 349. — Diplo- — bei Blepharokonjunktivitis 178. — Diplo-Konjunktivitis, Kopfschmerzen 190. — Diplo-Konjunktivitis, Epidemie 383. — Diplo— -Ulkus der Kornea 24. — Morax-Axenfeld'sche Diplo- —, Untersuchungen 114. — Vernichtung der Bindehaut- — vor Katarakt-Operation s. K. — Klebs-Löffler's Diphtherie-—, ungewöhnliche Infektion 188. 349. — Bindehautgeschwür durch — Ducrei 433. — endogene Kokken-Infektion des Auges 22. — zyaneus Infektion der Hornhaut 340. — gramnegative Kokken bei metastatischer Panophthalmie 182. — Meningokokkus intracellularis u. Pseudogliom 309. — mesentericus im Tränenröhrchen 22. — Pneumokokken-Immunserum u. -Immunität am Auge 229. — Pneumokokkus-Infektion 79. — Pneumokokken-Konjunktivitis, Ätiologie 431. — Pneumokokken-Konjunktivitis bei Pneumonie 178. — Pneumokokken-Dakryozystitis beim Kind 311. — Pneumokokkus im Bindehautsack bei Pneumonie 437. — Hornhautgeschwür durch Pyozyaneus- — 380. 435. — Staphylokokken-Infektion 27. — Streptokokkus mukosus bei eitriger Konjunktivitis 188. — Subtilis-Infektion 22. 79. 275. 420. — saprophytische —, infektiöse Konjunktivitis durch — 413. — Tetanus- — ohne Tetanus nach Schrotschuß 419. — Xerose-—, Pathogenität 273.
Beleuchtung(s), indirekte — bei Ophthalmoskopie 423. — moderne — -Arten s. Licht.

Bergleute, Akkommodationskrampf u. Augenzittern der — 21. — Nystagmus der — s. d.
Berichte aus Augenheilanstalten s. d. — über Gesellschaften s. d.
Beruf(s), die Alter-Weitsichtigkeit bei gewissen Arbeiter- — -klassen 310.
Berufskrankheiten, s. a. Bergleute; Gärtner; Glashütten; Metallarbeiter; Unfall.
Bewegung(s), Phänomen, beachtenswertes, des Auges 20. — Mechanismus s. a. Augenbewegungen. — abnorme angeborene Lid- — s. d.
Bienenstachel im Lid. — Erosio korneae durch — 360*. — im Oberlid, Keratoiritis 381.
Bier'sche Stauung s. d.
Bifokale Linsen 30. — Gläser 311. — Probierbrillen-Kästchen 113.
Bilderbuch zur Sehprüfung für Kinder u. Analphabeten 209.
Bindehaut s. Konjunktiva u. Konjunktivitis.
Binokulares Sehen s. d.
Blei-Trübung der Hornhaut, mit Schwefelwasserstoff-Lösung behandelt 312.
Blendung, Beseitigung der — der Augen auf chemischem Wege 218.
Blennorrhöe, Syrgol bei — 383. — Ophthalmia purulenta in Ägypten 204. 270. — s. a. Gonorrhoisch.
Blennorrhoea neonatorum, populäre Aufklärungsschrift über — 270. — häufige Erblindungsursache bei — 91. 119 (Amerika). — Statistik der — in Böhmen 333. — Prophylaxe 113. 116. — Crédé'sche Prophylaxe an der Heidelberger Frauenklinik 256. — Chlamydozoen bei — 182. 205. 271. — Einschluß — 278. — experimentelle Untersuchungen über die nicht gonorrhoische — 316. — wichtiger Punkt in der Behandlung 183. — Behandlung mit organischen Silbersalzen 116. — der Tränenkanal als Leiter der Infektion bei — 312. — Hornhautektasie bei — 343.
Blepharitis ulzerosa, Bakteriologie 90. — -Ektropium-Operation s. E.
Blepharo-Konjunctivitis, pathologische Anatomie der — mit Diplobazillen 178.
Blepharoplastik, mit Hautknorpel-Lappen 78. — nach de Lapersonne 204. — neues Verfahren, Tarsus-Bindehaut-Schürze aus dem Oberlid 228. 362.
Blickfeld-Erweiterung, angeborene u. erworbene — 391.
Blickhlämung, subkortikale 200. — assoziierte — u. vestibulärer u. optischer Nystagmus 406.
Blinde s. Blindheit.
Blindenanstalten. Stellung des Augenarztes in den,— 127. 192. 319.
Blinder Fleck, Sichtbarkeit des — 272. — Größe des — u. Entfernung vom Fixierpunkt 420.
Blindheit(s), Verhütung 93. 119 (Amerika) — berühmte Blinde im Orient 318. — prophylaktische Maßnahmen für später Erblindete 398. — erbliche — u. Verhütung 27. 28. 29. — Ursachen bei Kindern 315. 316 (in Ägypten). — fehlende Wahrnehmung der eigenen — bei Hirnkrankheiten 159. — durch Atoxyl s. d. — s. a. Amaurose. Erblindung.
Blitzschlag-Verletzung des Auges 423.
Blut-Gefäße s. d. — -Untersuchungen bei Augenaffaktionen 187. — -Farbe in den Netzhautgefäßen 188. — sichtbare — -Strömung in den Aderhautgefäßen 33.* — -Druck bei Augenleiden 344. — -Druck u. Glaukom 374. — -Druck u. intraokularer Druck bei alten Leuten 49. — allgemeiner — -Druck u. Entstehung gewisser Augenkrankheiten 57. — das — bei sympathischer Ophthalmie s. Symp.
Blutegel-Biß der Hornhaut 380.
Blutungen, intraokulare — infolge von Tuberkulose 148. — selten starke — bei Augenoperationen 170. — heftige Blutung nach oberflächlicher Bindehautskarifikation bei Hämophilie 204. — der Chorioidea, des Gehirns, Glaskörpers, Kleinhirns, in die Optikusscheiden, der Orbita, Retina s. d.
Blutvergiftung, Augenstörungen durch — vom Darm aus s. Autointoxikation.
Blutverlust, schwere Beeinträchtigung des Sehvermögens u. Erblindung nach — 42. 252.
Bos taurus, die orbitalen Grenzhöhlen bei — 196. 406.
Brille(n), Geschichte 12. — u. Futteral im XVII. Jahrhundert 429. — Verordnung 12. — Gebrauch u. Mißbrauch von — bei Kopfweh, Migräne u. funktionellen Augenkrankheiten 248. — bei Asthenopie u. Amblyopie s. d. — Fernrohr- — bei hochgradiger Kurzsichtigkeit 55. 273. — Fernrohr- — nach Staroperation 342. — Teleskop- — 345. — Gullstrand's Star- — 270. — prismatische Wirkung der — -Gläser u. Abweichungen der Augen 86. 186. 382. — mit doppeltem Brennpunkt 88. — bifokale Probier- — Kästchen 113. — Prismenprobier- — 189. — Raumerfüllung durch — 387. — Schwierigkeiten der — Wahl bei Kindern 344. — s. a. Glas. Bifokal.
Bruch'sche Membran, kolloide Auswüchse der — 42. 251.

Brücke, s. Pons.
Bruns, Otto, Nachruf 216.
Bubonen-Pest s. d.
Buchstaben, für Sehprüfungen s. d.
Büchertisch, 10. 101. 137. 267. 325.
Bulbus, funktionelle Störungen und entoptische Erscheinungen bei Kompression des — 430. — Erhaltung des — bei Ausräumung des Infundibulum orbitae s. O. — rhythmisches Hervortreten des — s. Nystagmus protraktorius. — Beziehungen zwischen —, Orbita u. Siebbein bei hörnertragenden Wiederkäuern 196. 406. — Evulsio s. d. — Retraktion s. d. — -Bindehaut s. Konjunktiva.
Bull, Ch. J., Nachruf 216. 285.
Bull, G. J., Nachruf 31.
Buphthalmus 330. — Skleralruptur bei — 49. 399.

C s. a. K u. Z.
Cairo, Ursache und Häufigkeit der Blindheit bei den ägyptischen Kindern in — 316.
Calhoun, Nachruf 155.
Calmette'sche Reaktion s. Tuberkulose.
Chalazion, das Wesen des — 390.
Chemie des Metabolismus s. d.
Chiasma, Entstehung des — 302. — Faserverlauf im —, Gesichtsfelduntersuchungen 51. 114. — Hypophysis und Läsionen des — 140. 329. — Affektion bei multipler Sklerose 382. — arteriosklerotische Nekrosen im — 246.
Chibret, Nachruf 252. 257.*
Chinin-Blindheit 117. 412. 426.
Chirurgie, Lehrbuch der speziellen — 326.
Chlamydozoën bei Trachom u. Blennorrhöe s. d.
Chloroform-Tod bei Mikrophthalmus 187.
Chlorom, über das sogenannte — 21. — myeloides — der Orbita 365.
Cholestearin-Kristalle in der Linse 69. — -Kristalle in der Vorderkammer, Spontanresorption 236.
Chondro-Sarkom der Tränendrüse 158.
Choriodialyse s. Iridozyklo- —.
Chorioidea, Ablösung der —, postoperative u. spontane 237. — Angiom 202. 275. 377. 406. — Blutungen: hinter der — 26; bei Augenoperationen 28. — Kolobom der — u. sonstige Mißbildungen 378. 414. 431. — Kolobom, beiderseitig, ringförmig, Staphyloma posticum vortäuschend 348. — sichtbare Blutströmung in den Gefäßen der — 33.* — Kopulation der Netzhaut mit der — s. Retina. — direkte traumatische Zerreißung der — 436. — Ruptur, Pathogenese 24. 155. — Riß, durch Kontusion 88. — traumatische Rupturen, Schneeballwurf 331. — Peritheliom 91. — Pigmententstehung im Sarkom der — 352. — Melanosarkom 26. 168. 210 (Prognose). — metastatisches Karzinom der — 363. — Sarkom mit orbitaler Cellulitis 283. — Sarkom, pathologische Anatomie 19. — Tenonitis bei beginnendem Sarkom der — 179. — punktförmiges Sarkom 106. — flächenhaftes — mit sympathisierender Entzündung 275. — Solitärtuberkel 42. 251. — Tuberkulose unter dem Bilde eines Tumor 199. — experimentelle Tuberkulose der — beim Kaninchen 219. — miliarer Tuberkel der — an der Papille 274.
Chorioiditis, tuberkulosa, disseminata, doppelseitige mit Iris- u. Kornea-Tuberkulose als Folgezustand, durch Tuberkulin günstig beeinflußt 343. — tuberkulosa 330. 349. — tuberkulosa, recidiva 151. — Irido- —, Sklero- — s. d.
Chorio-Retinitis, traumatika 166. 382. — familiäre — pigmentosa 88. — Sklerektomie bei — 115. — tuberkulosa, besondere 213. — entoptischer Befund bei — 352.
Christiania, Volksschulmyopie in — 418.
Cloquet'scher Kanal, Rest 78.
Connor, Nachruf 157.
Crédé'sche Prophylaxe s. Blenn. neonat.
Cyanquecksilber, intravenös 169.

Dämmerung(s)-Sehen, individuelle Unterschiede 107.
Dänemark, ophthalmologische Literatur in — 48.
Dakryops s. Tränendrüse.
Dakryozystitis s. Tränensack.
Dakryozysto-Rhinostomie s. Tränensack.
Dampf, strömender, in der Augenheilkunde 23.
Darm, Augenstörungen vom — aus s. Autointoxikation, Gastroenteritis.
Datura Arborea, Mydriasis durch — 411.
Degeneration der Kornea s. d.
Dementia, Pupillenstörungen bei — praecox 95.
Dermoid des Auges 205. — epibulbäres — mit anderweitigen Mißbildungen 224. — Zyste der Bindehaut 331.
Descemetozele s. Kornea.
Descemet'sche Membran s. Kornea.
Desinfektion der Haut mit Jodtinktur 80.
Deviation, konjugierte — s. d.
Deviometer, Diploskop- — s. d.

Deutsches Hospital in New York s. Augenheilanstalt.
Diabetes mellitus, vorübergehende Hypermetropie bei — 50. 79. — Refraktions-Abnahme bei — 413. — Infektionsfähigkeit des Auges bei — und bakterizide Wirkung des diabetischen Blutserums auf Eiter-Erreger 77. — Prognose des Stares bei — 381.
Diagnose(n)-Stellung, genaue, bei Augenerkrankungen 92.
Diaphanoskopie s. Durchleuchtung.
Diaphragma, Prüfung des binokularen Sehens 30.
Diapositive s. Photographie.
Dionin bei Hornhauttrübung 93. — bei Glaukoma hämorrhagikum 183. — 213. — als Pulver 241.
Dioptrik, Einführung in die — des menschlichen Auges 441. — Fortschritte in der — des Auges 85. 168. — die Gleichungen der — 383.
Dioptrisches, Strahlenverlauf nach Refraktion durch ein zentral undurchsichtiges — System 430.
Diphtherie, doppelseitige Abduzenslähmung nach —, Seruminjektion, Heilung 86. 171. — Primäraffekt von — auf der Bindehaut s. Konjunktivitis diphther. — Anti — Serum s. S. — Bazillen s. d.
Diplobazillen u. **-kokken** s. Bazillen.
Diplopie s. Doppeltsehen.
Diploskop, das 30. 274. — Taschen- — 41. — -Deviometer 209.
Distichiasis, neues Verfahren 25.
Diszision s. Katarakt-Operation.
Doppeltsehen, Ursachen des monokulären — 410.
Drainage, bei Glaukom, des Tränennasenkanals s. d.
Drehbewegungen der Augen beim Lesen 153.
Druck, intraokularer — in verschiedenen Lebensaltern 410. — intraokularer — u. Blut- — bei alten Leuten 49. — intraokularer —, beeinflußt durch die äußeren Augenmuskeln 76. — glaukomatöser — s. Gl. — bei normalen u. glaukomatösen Augen 125. 427. — bei Sklerochorioiditis posterior 431. — allgemeiner Blut- — s. d.
Drüsen, Meibom'sche — u. Moll'sche —, Adenom s. A.
Dufour, Nachruf 86.
Dunkel-Adaption s. d.
Durchblutung der Kornea s. d.
Durchleuchtung, zur — des Auges, Taschenlampe 179. — Ergebnisse seitlicher Skleral- — des Auges mit starken Lichtquellen 15. 341. — Versuche mit d. Ophthalmodiaphanoskop, Hertzel'sche Lampe 285. 331. 367. — billige — -Lampe 380.
Dyschromatopsie beider Augen beim Mikroskopieren 437.
Dystrophia epithelialis corneae s. Kornea.

Ehrlich-Hata s. Syphilis.
Einäugig s. Monokular.
Einäugigkeit, Bewertung der — in forensischer Hinsicht, der Nieter 255.
Einschluß-Erkrankungen der Konjunktiva 271. 422. — Blennorrhöe s. d. — s. a. Chlamydozoen. Trachom-Blennorrhöe.
Eisen-Splitter in der Linse, ohne Starbildung, Behandlung 80. — -Splitter in der Linse, Behandlung 148. — 62 — -Splitterverletzungen 169. — Iridochorioiditis serosa bei langjährigem Verweilen eines — -Splitters 276. — s. a. Magnet u. -operation. Siderosis. Sideroskop.
Eiweiß, Uvea- — s. d.
Eklampsie, Augenveränderungen bei — 391.
Ektopie der Linse, Pupille s. d.
Ektropium uveae kongenitum, Anatomie 178. — Narben- —, mit Thiersch'schen Lappen überpflanzt 331. — Kuhnt'sche Blepharitis-Operation nach Enukleation 403. — Beseitigung des — des Oberlides 423. — spastisches —, Operationsmethode 424.
Elastische Fasern der Kornea s. K., der Iris s. I.
Elektrargol in der Augenheilkunde 57.
Elektrisch(e), Netzhautreaktion durch — Reizung s. Retina. — einseitige Katarakt durch —en Schlag 27. — Linsentrübung nach — Schlag 309. — Verletzung des Auges 381.
Elektrizität, medizinische Anwendung der —, Handbuch 138. — Hochfrequenzströme bei Glaukom 330.
Elektrolyse bei indolentem Ulkus u. bei Fistel der Hornhaut 154. — bei Keratitis dendritika, Xanthelasma, Zilienepilation 277.
Elephantiasis der Augenlider 284.
Embolie einer Makulararterie 28. — der Zentralarterie s. d.
Embryo, Pigment beim — des Wirbeltirees s. W. — Netzhautanomalien in sonst normalen fötalen menschlichen Augen 379. — Glaskörper beim — s. d. — Zyklopie bei einem menschlichen — 366.
Embryonalzeit, Veränderungen der Form des Auges während der — bei Vertebraten u. beim Menschen 333.
Emmert, Nachruf 317.

Emmetropisation 244.
Emphysem, traumatisches — der Kornea 177. 181.
Endogene Kokken-Infektionen des Auges 22. — **Gonorrhoische** Augenerkrankungen s. G.
Endothel der Descemetis und Kornea s. Kornea.
Endotheliom der Tränendrüse 42. 251. — des Optikus 330. — der Orbita 393. — Lymphangio- — s. d.
Enkephalokele fibro-gliomatöser Struktur 186.
Enophthalmus bei Basedow'scher Krankheit s. d. — traumatikus, Operation 184. — traumatikus mit Varix am Unterlid 474.
Entoptische(r)Erscheinungen u. physiologische Mouches volantes 87. — Erscheinungen bei Bulbus-Kompression 430. — Fovea-Reflex 106. — Befund bei Chorioretinitis 352.
Entozoën s. Parasiten.
Entropium des Lides, seltener Befund an der Konjunktiva bulbi bei — 420. — spastikum, Ursache 473. — — -Operation 423.
Entstellung bei Lid-Operationen s. d.
Entwicklung der Augennerven u. des Chiasma 302. — geschichtliche Grundlagen der angeborenen Defektbildungen 387. — -Geschichte, Jahresübersicht 444. — Demonstrationen aus dem Gebiet der — des Auges 395. — Anomalie des Tränenröhrchens 399. — s. a. Embryonalzeit.
Enukleation, Technik der lokalen Anästhesie bei — 343. — Auto- — bei Melancholie 186. — Einpflanzung einer Metallkugel nach — in die Tenon'sche Kapsel 416. — Propfung eines Kaninchenauges nach — 185. — Orbitale Plastik nach — 236. 284. — Kuhnt-sche Blepharitis-Ektropium-Operation nach — s. Ekt. — infolge von Verletzung mit Anilinstift 117. 412.
Ephedrin 213.
Epibulbäres Sarkom 151. 427. — Dermoid, angeboren 224.
Episklera s. Sklera.
Epithel-Einschlüsse am Auge s. Einschl. — Pigment- s. d. — Sinnes- s. Retina. — der Iris, Konjunktiva, Kornea, des Ziliarkörpers s. d.
Epitheliale Mischgeschwulst der Tränendrüse s. T.
Epitheliom der Konjunktiva, Kornea, Lider, Orbita s. d.
Epitheliosis der Konjunktiva s. d.
Equus zebra, Iris bei — 440.
Erblich *s. Hereditär.*
Erblindet *s. Blindheit.*
Erblindung im vorgerückten Alter 119. — s. a. Amaurose Blindheit.
Erfahrungsmotive beim einäugigen perspektivischen Sehen 125.
Erhitzung des infektiösen Ulkus corneae 315.
Ermüdung der Retina s. d.
Erosio der Konjunktiva, Kornea s. d.
Erwerbsfähigkeit s. Unfall.
Erysipel der Hornhaut 112.
Erythem, weiße Zilien nach Sonnen- — 49.
Eserin u. Atropin, abwechselnd bei Linsenverletzung 412. — Wirkung aufs Leichenauge 232. — bei Ulkus serpens 427. — Wirkung in besonderem Fall 313.
Essen, Augenheilanstalten in — s. d.
Essigsäure bei Trachom 348.
Ethmoidal s. Sinus.
Eversion des Pigmentblattes der Iris s. I.
Evulsio bulbi 29. — bulbi bei Geisteskranken 186.
Exenteratio orbitae s. d.
Exkavation(en), physiologische — 314. — pathologische 51. — abnorme 331. — glaukomatöse — s. Gl.
Exophthalmus be Basedow'scher Krankheit s. d. — u. akute Leukämie 185. — durch Autointoxikation 152. — bei Leontiasis faciei 136*. — intraorbitale Blutung bei — intermittens 94. — traumatischer, pulsierender —, Behandlung 382. — pulsierender — 312.
Exsudat hinter den Netzhautgefäßen s. Retina.

Facetten-Auge, Sehleistung des — 409.
Facialis s. Fazialis.
Falten bei Netzhautablösung s. Retina, Ablösung.
Familiäre Chorio-Retinitis, Linsenluxation, Optikusatrophie s. d. — Hornhaut-Entartung u. -Trübung s. Kornea.
Färbung entzündeter Augen durch Uranin, innerlich genommen 222.
Farbe(n) ein — -Gleichungsapparat 197. — physiologische u. pathologische — -Empfindungen 179. — über subjektive — -Empfindungen 210. — die — -Unterscheidung 349. — -Wahrnehmung 14. — -Photographie s. d. — -Sinn s. d. — zusammengesetzte — im Vertebraten-Auge 382. — Apparat für Verwechslungs- — 397.
Farbenblindheit, Monographie 14. — über — 328. — Fall von angeborener — 421. — zentrales Sehen bei angeborener totaler — 420. — Untersuchung auf

— mit Verwechslungsfarben-Apparat 397. — s. a. Farbensinn.
Farbenkontrast, simultaner — 409.
Farbensinn, über — 328. — Entstehung u. Wesen der — -Anomalien 171. — Grenzgebiet zwischen normalen — u. Farbenschwäche 392. — pseudo-isochromatische Tafeln zur Prüfung des — 101. 270. — eigentümliche angeborene — -Störung 198. — Gesichtsfeldstudien über periphere Sehschärfe u. — 177. — -Prüfung: mit Projektions-Polariskop 42; mit Spektralapparat 183. — bei Fischen 125. — -Störungen, diagnostische Bedeutung erworbener 254. — bei Hühnern, Krebsen s. d. — s. a. Farbenblindheit.
Farbige Gläser 255. — Diapositive s. Photographie.
Fazialis-Lähmung, mit Radium behandelt 88.
Ferment-Wirkung am Auge u. sympatische Ophthalmie 410.
Fernrohrbrille bei hochgradiger Kurzsichtigkeit 55.
Fetthernien der oberen Augenlider 113.
Fibrolysin bei Glaskörperblutung 170.
Fibrom, zystisches — der Optikusscheide 185. — Angio-, Neuro- s. d. — der Orbita s. d.
Fieber bei Augenentzündungen 193*. 286.
Filaria, subkonjunktivale 316.
Filtrationswinkel bei Glaukom s. d.
Filz, Augenbinden aus — 116.
Finne s. Zystizerkus.
Fische(n), Farbensinn bei — 125. — Akkommodation der — 230. — Refraktion der Süßwasser- — 254. —
Fissura orbitalis superior, Affektion der — 236.
Fistel-Narbe nach Katarakt-Operation s. K.-O.
Fixierungsmethoden, innere Augenhäute bei einigen — 54.
Flimmer-Migräne mit retinalen Angiospasmen 63. — -Skotom, Ursachen u. Behandlung 160. — Migraine ophthalmique s. d.
Flügelfell s. Pterygium.
Flüssigkeit(s), der intraokulare — -Wechsel 397. 399. 401. — Unterbrechung des intraokularen — -Stromes nach Kontusion 403. — s. a. Abfluß.
Fluoreszenz im Auge nach Alranin 114. — an Augen von Insekten u. Krebsen 125.
Fluoreszin 213. — u. Methylenblau-Doppelfärbung 277.
Foetal s. Embryo.
Formosa, okulare Asymmetrie der Wilden auf — 152.
Fovea, entoptischer Reflex der — 106. — Lochbildung in der — zentralis 337.
Frankreich, geographische Trachom-Verteilung in — 317.
Fremdkörper, besondere Methode zur Lokalisation von — mit Röntgenstrahlen 414. — Lokalisation von — mit Röntgenstrahlen u. Entfernung aus dem Glaskörper 347. — Versagen der Röntgenstrahlen bei intraokularen — 380. — Katarakta traumatica durch —, Spontanresorption 86. — eigentümlicher Art, Taschenmesserstück als Ursache eines Abszesses am Orbitaldach 221. — der Kornea, während der Arbeit eingedrungen3 14. — s. a. Eisen. Holz. Peitschenschnur.
Fremdwörter in der Augenheilkunde 270.
Frosch, Rosetten in neugebildeter Netzhaut beim — 411.
Frühjahrskatarrh s. Konjunktivitis.
Funktion(s), die — -Prüfung des Auges 102. — die — -Teilung im Sehorgan 179.
Furunkel, Metastatische Ophthalmie nach — s. M.
Fusion, über die — 185. — von Netzhautbildern s. Retina.

Gärtner, Konjunktivitis, papilärem Trachom ähnlich bei — 201.
Ganglioneurom des Lides 274.
Gastroenteritis, Irido-Chorioiditis nach — kleiner Kinder 381. — s. a. Autointoxikation.
Geburt, Thrombose der Zentralvene der Retina nach — 155.
Gefäß(e), sichtbare Blutströmung in den — s. d. — -Geschwulst der Orbita 345. — -Anastomosen auf der Papille 214. — optiko-ziliare — 28. — vasomotorische Augenstörungen 153. — der Retina s. d.; s. a. Embolie, Sinus kavernosus, Thrombose, Varizen, Zentralarterie u. -vene.
Gefäßerkrankungen, Arteriosklerose der Retina s. R. — Arteriosklerose u. chronische retrobulbäre Neuritis 313. — Arteriosklerose des Auges 88. — arteriosklerotische Nekrosen im Sehnerven, Chiasma u. Traktus 246. — Glaukom bei allgemeiner Arteriosklerose 57. — der Retina s. d. — s. a. Aneurysma, Embolie, Thrombose.
Gehirn, Gefäßerkrankung der Netzhaut u. des — 147. — fehlende Wahrnehmung der eigenen Blindheit bei — -Krankheiten 159. — - u. Iris-Tuberkulose 48. — Stauungspapille infolge von — -Geschwülsten s. St. — -Druck s. Stauungspapille. — Ab-

szeß im Frontallappen, Stauungspapille, Trepanation 118. — Stauungspapille durch — -Druck s. St. — Nystagmus protraktorius bei — -Blutung s. N. — Blutung an der — - Basis als Erblindungsursache im höheren Alter 120. — -Gumma, Blindheit, Heilung 285. — Diagnose u. Fehl-Diagnose von — -Erkrankungen aus der Papilla nervi optici 327. — -Lokalisation einiger Gesichtserscheinungen 389. — s. a. Hirnschenkel, Kleinhirn, Nukleus, Okzipital-Lappen, Pons, Sehzentrum, Thalamus, Traktus optikus, Zerebellar.

Geisteskrankheiten, Auto-Enukleation bei Melancholie 186.

Gelatine, subkonjunktival bei Glaskörperblutung u. Netzhautablösung 170.

Gent, neue Augenklinik in — 255.

Geographie der Augenkrankheiten. — tropische Augenerkrankungen 13. — des Trachoms s. d. — s. a. Ägypten, Amerika, Apulien, Argentinien, Cairo, Formosa, Frankreich, Japan, Java, Indien, Konstantinopel, Madagaskar, Neger, Niedersächsisch, Nizza, Orient, Syrakus, Türkei, Uruguay.

Geschichte, der Augenheilkunde: 328; bei den alten Ägyptern 28; im 18. Jahrhundert 138; bei den alten Hebräern 171; in der Neuzeit 370. — des Astigmatismus u. der Brillen 12. — der Brillen 429. — der Medizin 326; in Japan 328. — Klassiker der Medizin 327. — der Kataraktoperation s. d. — augenärztliche Quacksalber, William Read 217. — berühmte Blinde im Orient 318. — die Augen-Anatomie des des Humain b. Ishâq 220. — Augenheilkunde des Tâbit ibn Qurra 4*. 38*. — die ältesten Manuskripte der arabischen Okulisten 204. — ärztliche Annoncen in alter Zeit 281. 282. — mittelalterlicher Kraftsegen 350. — geschichtliche Bemerkung über Verbrühung des Auges 350.

Geschlechtsorgane s. a. Geburt, Gravidität, Menopause, Menstruation, Ovarien.

Geschwülste, Literaturübersicht 453. — intraokulare Misch- — 316. — Misch- — der Tränendrüse 20. 25. — epibulbäre — s. d. — Gefäß- — s. d. — der Chorioidea, Hypophysis, Iris, Karunkel, Konjunktiva, des Lides, Limbus, der Meibom'schen Drüsen, Nebennieren, Optikusscheide, Orbita, Papilla optika, des Pons, Sinus, der Tränendrüse, des Tränensackes, Ziliarkörpers s. d. — s. a. Adenokarzinom, Adenom, Angiofibrom, Angiom, Chalazion, Chlorom, Chondrosarkom, Dermoid, Endotheliom, Enkephalokele, Epitheliom, Fibrom, Ganglioneurom, Gliom, Gliosarkom, Gumma, Karzinom, Leiomyom, Leukosarkom, Lymphangiom, Lymphom, Melanosarkom, Mukozele, Naevus, Neurofibrom, Osteom, Papillom, Peritheliom, Sarkom, Teratom, Varikozele, Zyste.

Gesellschaft(en), ophthalmologische — in Heidelberg 1910: 229. 270. 37. Versammlung 1911: 123. 386 (Bericht). — Berliner ophthalmologische — 14. 67. 102. 139. 163. 196. 227. 362. — ophthalmologische — in Wien 198. 235. — Kongreß der böhmischen Augenärzte 302. 331. 364. — XVII. internationaler medizinischer Kongreß 122. — Transact. of the Americ. Ophth. Soc. 1910: 13 — Ophth. Soc. of the United Kingdom 42. 140. 250. 329. — Oxford Ophth. Congress 1910: 41. — Sekt. f. Ophth. der Brit. Med.-Ass. 1910: 240. — Sect. of Ophth. College of Physic. of Philadelphia 330. — Bull. et Mém. de la Soc. française d'Ophth. 1910: 13. 164. — Bull. de la Soc. d'Ophthalmie d'Egypte 204.

Gesicht(s), Rüsselbildung bei — -Mißbildung s. R. — schräge — -Spalte u. angeborener Verschluß des Tränennasenganges 408. — -Bau der Wilden auf Formosa 152. — Gehirnlokalisation einiger — Erscheinungen 389. — -Zuckungen beim Kind 117.

Gesichtsfeld bei hereditärer Optikusatrophie 51. — inselförmiges — bei Optikusleiden 208. — Studien über periphere Sehschärfe u. Farbensinn u. Bedeutung für Prognose der Sehnervenatrophie 177. — -Einengung, hemianopische, bei hysterischem Dämmerzustand 31. 64. — der Japaner 447. — -Untersuchungen über Faserverlauf im Chiasma s. Ch. — das blinde — bei Hemianopie 186. — Schemata 270. 273 (mit Farbengrenzen). 328. 396. — Schemata für das — -Zentrum 138.

Gesundheitspflege s. Hygiene.

Gicht, Augensymptome bei — 57. — okulare — -Anfälle 96. — ische Augenerkrankungen 319. — ische Iritis 386.

Glas-Auge s. Künstliches Auge. — Achsenfinder für Zylinder — 285. — gekreuztes Zylinder- — in zusammengesetzte Linsen umzuwandeln 285. — Bezeichnung sphärisch-zylindrischer Gläser 211. — korrigierendes — als optisches Instrument 383. — Plan- — bei vermeintlicher Amblyopie u. nervöser Asthenopie 247. — farbige Gläser 255. — s. a. Brille, Bifokal.

Glashütten, Augenschutz in — 221.
Glaskörper, Literatur 466. — Anatomie des axialen — bei menschlichen Embryonen u. Föten 428. — Genese 432. — Abszeß, merkwürdiger Befund, drusige Gebilde 174. — Infektion u. Ringabszeß, Bazillus subtilis 275. — traumatische Blutfärbung des — 150. Blutung, Fibrolysinbehandlung 170. — Blutung, subkonjunktivale Einspritzung von gelatinösem physiologischen Serum 170. — juvenile — -Blutung 314. 407. — Stränge, kongenitale, bei Optikusatrophie s. d. — Fremdkörperentfernung aus dem — 347. — -Ersatz 386. — Verlust bei Katarakt-Operation s. K. — Zentralkanal 77. 404.
Glaukom(a), Literatur 468. — Henderson's Werk über — 250. — Pathogenese 50. 305. 436 (Experimente). — u. Status glaucomatosus 434. — Probleme, Skotometer. zur Frühdiagnose 41; Vorderkammer u. Linsenwachstum 214. — simplex, anatomisch untersucht, mit Schnabel'schen Kavernen 393. — lymphostatisches u. hämostatisches — 305. — der Filtrationswinkel bei — 311. — Beginn des — 344. — eine Vorstufe des primären — 81. — primäres, hämorrhagisches, Adrenalin innerlich 64. — hämorrhagikum, Dionin 183. — hämorrhagikum, Anatomie 410. — Akkommodationslähmung bei — 24. 166. — bei Sympathikuslähmung 415. — Veränderungen der Refraktion bei — 85. 168. — erworbene Übersichtigkeit bei — 349. — mit kolloiden Auswüchsen der Bruch'schen Membran 42. — über einen — -Anfall 212. — Eintritt entzündlicher Erscheinungen beim — simplex 422. — durch allgemeine Arteriosklerose 57. — Blutdruck u. — 374. — arterieller Überdruck bei — 344. — Augendruck, — u. Myopie 339. — Änderung des Druckes bei — bei Syphilis nach Arsenobenzolbehandlung 317. — Druckmessung bei — s. Druck; Tonometer. — Rückbildung der Exkavation bei — 230. — nach Katarakt-Extraktion 150. — traumatisches — 188. — besonderes, bei kleinen Bulbis 198. — Behandlung des chronischen —, Sklerekto-iridektomie u. Sklerektomie 13. 95. 205. — vergleichender Wert der perforierenden Sklerektomie 84. — Unentbehrlichkeit der Iridektomie bei —, Drainage durch den Thermokauter 187. — Sklerektomie statt Iridektomie 27. 343. — Sklerektomie mit peripherer Iridektomie 381. — Modifikation der Lagrange'schen Operation 381. — Sklerektomie, Technik 166. 381. 416. — Doppelschere zur Sklerektomie (v. Herbert'sche Operation) 42. 251. 252. — völlige Herausreißung der Iris bei absolutem — 205. — Iridencleisis Halth 49. — Ausschneidung der Iriswurzel bei — 344. 416. — Iridotasis bei — 408. — Iridauxesis bei — 418. — Operationsverfahren bei chronischem — 150. — geheilt durch einfache Iris-Einschneidung 90. — Behandlung des chronischen — ohne Iridektomie, vordere Sklerotomie 90. — Schnitt durch die Ziliarzone oder Ziliartomie bei — 24. 170. — Trepanation des Bulbus wegen — 118. 311. 344. 347. — submuskuläre Trepanation bei — 396. — Neurotomie bei — s. d. — akutes, behandelt mit zitronensaurem Natron, subkonjunktival 281. — grundlegende Arbeiten Albrecht v. Graefe's über die Iridektomie bei — 327. — Hochfrequenzströme bei — 330. — Sekundär- — durch Linsenquellung, Vibrationsmassage 8*. 213. — Sekundär- — durch Cataracta senilis intumescens 81. — akutes — bei Aufquellen der Linse 88. — nach Adhäsion der Linsenkapsel an die Hornhaut 416.
Gliom, zur Struktur des Netzhaut- — 279. — Statistisches, Klinisches u. Anatomisches über das Netzhaut- — 401. 426. 432. — vererbtes Netzhaut- — 161*. — Urformen des — u. — -Genese 342. — der Netzhaut, vorgetäuscht durch metastatische Ophthalmie 95. — Meningokokkus intrazellularis u. Pseudo — 309. — doppelseitiges — mit Enukleation des einen u. Atrophie des anderen Auges 277.
Glio-Sarkom des Optikus 330.
Gonoblennorrhöe s. Blenn.
Gonokokken, experimentelle Veränderungen des Auges durch — 439. — -Konjunktivitis s. Gonorrhoische.
Gonorrhöe s. Blennorrhöe.
Gonorrhoische, über — Augenerkrankungen 440. — endogene Hornhaut- u. Bindehautaffektionen 50. 175. — epidemische — Augenentzündung Ägyptens u. Trachom 270. 314. — metastatische Augenentzündungen 418. — metastatische — Keratoiridozyklitis 319. — s. a. Blennorrhöe.
Gradle, Nachruf 157.
Graefe, —'sches Symptom, einseitig 42. 251. — Pseudo- — 115. — Albrecht v. —'s grundlegende Arbeiten über die Iridektomie bei Glaukom 327.
Gravidität, albuminurische Amaurose in der — 115. — albuminurische u. nichtalbuminurische Netzhautablösung u. Wiederanlegung während der — 182.

Centralblatt

für praktische

AUGENHEILKUNDE.

Herausgegeben von

Prof. Dr. J. Hirschberg, Geh. Med.-Rat, in Berlin.

Unter ständiger Mitwirkung der Herren Prof. G. Abelsdorff in Berlin, Dr. Berger in Paris, Prof. Birnbacher in Graz, Dr. Brailey in London, Dr. Bruns in Steglitz, Prof. Cl. du Bois-Reymond in Schanghai, Dr. Crzellitzer in Berlin, Prof. E. Emmert in Bern, Prof. C. Galezowski in Parma, Dr. Ginsberg in Berlin, Prof. Goldzieher in Budapest, Dr Gordon Norrie in Kopenhagen, Prof. Horstmann in Berlin, Dr. Isigonis in Smyrna, Prof. H. Knapp in New York, Lt. Col. F. P. Maynard, I. M. S. Calcutta, Dr. F. Mendel in Berlin, Dr. Moll in Berlin, Dr. W. Mühsam in Berlin, Dr. Neuburger in Nürnberg, Dr. Peltesohn in Hamburg, Dr. Perles in Maeseyck, Prof. Peschel in Frankfurt a. M., Dr. Pfeffer in Klagenfurt, Dr. M. Reich in Petersburg, Dr. H. Rönne in Kopenhagen, Med.-Rat Dr. Schaer in Oldenburg, Prof. Schenkl in Prag, Prof. Schwarz in Leipzig, Dr. Spiro in Berlin, Dr. Steindorff in Berlin, Dr. Stiel in Köln.

Monatlich ein Heft. Preis des Jahrganges 12 Mark. Zu beziehen durch alle Buchhandlungen des In- und Auslandes und die Postanstalten des Deutschen Reiches.

1911. Fünfunddreißigster Jahrgang. Januar.

Inhalt: **Original-Mitteilungen.** I. Ein Fall von nützlicher Nervendurchschneidung. Von **J. Hirschberg.** — II. Die angebliche Augenheilkunde des Tâbit ibn Qurra. Von Dr. phil. **C. Prüfer** und Dr. med. **M. Meyerhof** in Kairo.

Klinische Beobachtungen. Die Vibrationsmassage bei Sekundärglaukom infolge von Linsenquellung. Von Dr. Joh. Ohm in Bottrop i. W.

Neue Bücher.

Gesellschaftsberichte. Berliner Ophthalmologische Gesellschaft.

Journal-Übersicht. I. A. v. Graefe's Archiv f. Ophthalmologie. LXXV. 2. — II. Klinische Monatsblätter für Augenheilkunde. 1910. Mai bis Juni. — III. Fortschritte der Medizin. 1910. Nr. 30—34. — IV. Archives d'Ophtalmologie. 1910. Mai bis August. — V. Annales d'Oculistique. 1910. Juli bis August. — VI. Annals of Ophthalmologie. 1909. Januar. bis Juli. — VII. The Ophthalmic Review. 1909 Januar bis April.

Vermischtes. Nr. 1—4.

Bibliographie. Nr. 1—6.

I. Ein Fall von nützlicher Nervendurchschneidung.

von **J. Hirschberg.**

Wer macht noch im 20. Jahrhundert die sogenannte Neurotomia opticociliaris? Sie sollte 1878 „die Enukleation in jedem Falle mit Ausnahme der bösartigen Geschwülste ersetzen".[1] In Czermak's augenärztlichen Operationen[2] wird sie für gänzlich abgetan erklärt. Ich selber hatte sie von

[1] Sitzung der Berliner med. Gesellschaft vom 24. Januar 1878.

[2] Zweite Auflage, von Elschnig, I, 1908, S. 452.

vornherein für eine durchaus nur palliative Operation angesehen, aber hinzugefügt: natürlich wird sie einige dauernd befriedigende Erfolge liefern, gerade so wie die Reklination.[1] Einen derartigen Fall von nahezu 20jähriger Beobachtungsdauer möchte ich kurz mitteilen.

Am 22. Mai 1891 kam in meine Privatsprechstunde ein 40jähriger und machte die folgenden Angaben: 1. Geschwür an den Geschlechts-Teilen vor 15 Jahren, auch Sekundär-Erscheinungen, Behandlung mit Quecksilber. 2. Vor 8 Jahren links Regenbogenhaut-Entzündung. Nach einigen Monaten Iridektomie (Alfred Graefe). Seitdem keine Entzündung mehr. 3. Vor 4 Jahren Rheumatismus; $^1/_4$ Jahr lang; war sehr krank; in Wiesbaden wurde es gut. 4. Vor 3 Jahren war er wieder in Wiesbaden. Im ersten Bade erlitt er einen Glaukom-Anfall auf dem rechten Auge und wurde sofort iridektomiert. Aber der Druck wollte nicht weichen. 4 Monate später machte Alfred Graefe eine Sklerotomie, — erfolglos; und einen Monat später eine Iridektomie unmittelbar neben der ersten. 5. Seitdem blieb das rechte Auge ruhig bis Dezember 1890. Dann kam Hornhaut-Entzündung. Seitdem bilden sich Blasen auf der Hornhaut, alle 1—2 Tage, unter heftigen Schmerzen, die andauern, bis das Bläschen aufgeritzt wird. Die Sehkraft des rechten Auges ist aufgehoben. Die Schmerzen sind fürchterlich: er kann so nicht weiter leben; fürchtet, wahnsinnig zu werden. Alfred Graefe, der es für glaukomatöse Entartung erklärte, riet ihm schriftlich: 1. Abrasio corneae. (Diese ist inzwischen schon gemacht worden, aber ohne Erfolg.) 2. Amputation des Augapfels.

Ich fand: Rechts nur Lichtschein, keine Projektion. Die Hornhaut ganz rauchig, mit zwei schwappenden Bläschen; nach oben Narbe der Doppel-Iridektomie. Spannung heute eher herabgesetzt!

Links Sn $1^1/_2$ in 10″, Sn XXX in 15′ mit — 1,5 Di. sph. Gesichtsfeld normal. Die Pupille großenteils durch ein Häutchen verschlossen, das bei seitlicher Beleuchtung bläulich schimmert, darüber (gegen das künstliche Kolobom hin) ein gefenstertes Pigment-Häutchen, und darüber ein freies Kolobom. Der Sehnerv ist hier bequem mit dem Augenspiegel zu erkennen.

Ich entschloß mich in diesem Fall, der Abkappung des Augapfels die Durchschneidung des Sehnerven vorzuziehen, da hier nichts Septisches im Innern des rechten Auges vorhanden war, und von dieser Operation eine dauernde Herabsetzung des Druckes erhofft werden konnte.

Am 23. Mai 1891 vollführte ich, unter Chloroform-Betäubung, die Operation regelrecht, von der Nasenseite her, mit Umdrehung des Augapfels. Am 25. Mai ist die Hornhaut unempfindlich, der Augapfel beweglich. 31. Mai 1891. Hornhaut unempfindlich, die heftigen Schmerzen sind vollkommen fortgeblieben.

[1] Eulenburg's Real-Encyklopädie, II. Auflage, XIV, 1888, S. 349.

5. Juni 1891: Fühlt sich wie neugeboren. Der Schmerz ist fort. Augapfel beweglich, noch rot. Spannung eher +. Die Hornhaut zeigt einen Epithel-Ausfall in der Mitte, ist unempfindlich, während die Bindehaut nur nahe zum Hornhaut-Rande, oben, unten, nasenwärts unempfindlich ist; aber mehr nach dem Äquator zu, und schläfenwärts überhaupt, Berührungs-Empfindlichkeit erkennen läßt. Das Kolobom ist schwach durchleuchtbar. 6. Juni 1891 Entlassung. 25. November 1891 kehrt Patient wieder. Er hat eine neuroparalytische Keratitis in seiner Heimat durchgemacht; aber nie wieder Schmerzen gehabt. Das Auge ist reizlos, Hornhaut unempfindlich.

Am 27. Oktober 1898, also nach $7^1/_2$ Jahren, kehrt er wieder. Blasen treten gelegentlich noch auf, aber nie mehr mit Schmerzen. Die Hornhaut besitzt jetzt wieder Empfindung. Links $-$ 4,0 Di., S = $^5/_{25}$, Gesichtsfeld normal.

Er kehrt wieder 1899, 1902, 1906, 1907, 1910, weil er Regenbogen auf dem linken Auge sieht, und die Sehkraft desselben abnimmt (S = $^5/_{25}$, $^5/_{35}$, $^4/_{35}$, $^3/_{50}$, $^3/_{50}$, mit $-$ 5 Di.; Gesichtsfeld normal).

Der rechte Augapfel ist reizlos, beweglich, Hornhaut auf Berührung empfindlich.

1902 erklärt er: Blasen treten auf, manchmal 8 Tage hintereinander, manchmal mit 8 wöchentlicher Pause; das Auge wird hart und dick, und dann kommen die Bläschen. Sie bestehen 1—2 Tage lang, aber ohne den heftigen Schmerz.

1906: Alle 3—4 Monate Bläschen.

1907: Seit $^1/_2$ Jahr keines.

1910: In Abständen von 2 Wochen bis 3 Monaten treten die Bläschen auf, die nach 1—2 Tagen schwinden und nicht sonderlich schmerzhaft sind. Der letzte Status, vom 2. Dezember 1910, lautet folgendermaßen: rechts T + ? Hornhaut großenteils narbig mit leicht unebener Oberfläche, Empfindlichkeit bei Berührung vorhanden, jedoch schwächer auf dem narbigen Teil.

Also hier ist ein Fall, wo ich die Neurotomia opticociliaris nicht zu bereuen hatte; wo der Operierte selber bis jetzt, d. i. fast zwanzig Jahre lang, davon befriedigt geblieben ist.

Die Abnahme der Sehkraft des linken Auges beruht auf Zunahme der Linsentrübung. Stärkere Druckzunahme, mit Rückwirkung auf den Sehnerven, ist bis jetzt nicht nachweisbar. Deshalb ist Operation des linken Auges noch nicht angezeigt.

II. Die angebliche Augenheilkunde des Ṯâbit ibn Qurra.

Von Dr. phil. C. Prüfer und Dr. med. M. Meyerhof in Kairo.

Vor einem Jahre konnten wir an dieser Stelle mitteilen,[1] daß wir unter acht augenärztlichen arabischen Handschriften aus der Bibliotbek des Herrn Aḥmed Bey Taimûr auch eine solche des Ṯâbit b. Qurra aufgefunden hatten. Dieser Fund war um so interessanter, als erst Hirschberg, Lippert und Mittwoch[2] in Ṣalâḥ ad-Dîn's Buch „Licht der Augen" zum ersten Male von dem Vorhandensein einer Augenheilkunde des berühmten Mathematikers, Astronomen, Philosophen und Arztes Ṯâbit Notizen vorgefunden hatten. Dieses weder bei dem Geschichtsschreiber der arabischen Ärzte Ibn Abî Uṣaiʿbiʿa noch bei dem allumfassenden Râzî erwähnte Werk ist unter dem Titel „fi'l-bâṣir wa' l-baṣîra" (über den Seher und die Sehkraft) bei Ṣalâḥ ad-Dîn fünfmal zitiert, bei Ḫalîfa al-Ḥalabî („Vom Genügenden in der Augenheilkunde") zweimal als „iṣlâḥ al-bâṣir w'al-baṣîra" (Verbesserung des Sehens und der Sehkraft) und bei dem späten Sâḏilî („die augenärztliche Stütze") einmal unter dem gleichen Titel. Hirschberg[3] nahm jedoch mit dem ihn auszeichnenden Scharfblick sogleich Anstoß an dem fünften Zitat im Ṣalâḥ ad-Dîn, in welchem nach vorgängiger Beschreibung der von ʿAmmâr al-Mauṣilî erfundenen Aussaugung des Stars mit der Hohlnadel der Autor den Ṯâbit anführt: „er mißbilligte die Operation mit der Hohlnadel und sagte: diese Operation ist eine Täuschung ..... Übrigens ist der Star von einer Hülle bedeckt, durch welche er verhindert wird, beim Saugen in die Hohlnadel einzutreten." Hirschberg bemerkt dazu: „Das klingt wie eine Polemik des Ṯâbit b. Qurra gegen ʿAmmár. Aber der erste lebte im 9. Jahrhundert unsrer Zeitrechnung, der zweite um die Wende des zehnten zum elften." Er knüpft daran die Vermutung, daß Ṣalâḥ ad-Dîn vielleicht eine späte Ausgabe des Ṯâbit benutzt habe, worauf auch der Zusatz von „iṣlâḥ" (Verbesserung) in den ebenerwähnten Zitaten des Ḫalîfa und Šâḏilî möglicherweise hindeute. Nun fehlt zwar in unserer Handschrift leider gerade das Kapitel von der Star-Operation, aber die beiden ersten Zitate aus Ṣalâḥ ad-Dîn, über den Ursprung des Hypopyon und ein Rezept gegen den Star-Anfang, fanden sich in unserem Manuskript wörtlich wieder, so daß wir hoffen durften, den von

---

[1] Einige neuere Funde von Handschriften arabischer Augenärzte. Centralbl. f. Augenheilk. 1909, November.

[2] Die arabischen Augenärzte, II, Leipzig, 1905.

[3] Die Geschichte der Augenheilkunde bei den Arabern. Graefe-Saemisch's Handbuch d. Gesch. d. Augenheilk. 2. Aufl. 1905.

Ṣalâḥ ad-Dîn benutzten Text vor uns zu haben und die Frage nach dem Alter dieses Lehrbuches lösen zu können.[1]

Schon während der Übersetzungsarbeit fiel uns die große Ähnlichkeit zwischen dem Lehrbuch des ʿAmmâr („die Auswahl in der Behandlung der Augenkrankheiten") und unsrem Text auf, die uns anfangs vermuten ließ, ʿAmmâr habe von Ṯâbit abgeschrieben. Aber die sorgliche Ordnung des Stoffes, die den Autoren des 9. Jahrhunderts noch nicht geläufig war, sowie ein Zitat aus Râzî, der ein weit jüngerer Zeitgenosse Ṯâbit's war, belehrten uns bald eines besseren. Es mußte sich entweder in der Tat nach Hirschberg's Vermutung um eine späte, verbesserte Ausgabe des Ṯâbit handeln, oder, wie Hirschberg uns brieflich mitzuteilen die Freundlichkeit hatte, um die Kompilation eines späten Arztes, welcher sie ungeniert mit dem Namen des großen Ṯâbit b. Qurra schmückte. Die letztere Vermutung ist für uns die wahrscheinlichere. Somit haben schon Ṣalâḥ ad-Dîn und Ḫalîfa diesen Pseudo-Ṯâbit benutzt, dessen Zeitalter wir nach unserer Handschrift ungefähr festlegen können. Dieselbe ist nämlich von 594 d. H. (1197 n. Chr.) datiert, also fast ein Jahrhundert vor der Entstehung der Werke der letztgenannten syrischen Augenärzte kopiert worden. Danach ist anzunehmen, daß der „baṣar w'al-baṣîra" Ende des 11. oder Anfang des 12. Jahrhunderts u. Z. kompiliert worden ist. Erstaunlich ist nur, daß weder dem Ṣalâḥ ad-Dîn noch dem Ḫalîfa die Gleichheit der Texte des ʿAmmâr und des Pseudo-Ṯâbit aufgefallen zu sein scheint, da sie beide Werke nebeneinander zitieren. Nebenbei bemerkt findet sich in unserem Handschriftenband unmittelbar hinter dem „baṣar" eine zwei Jahre früher von demselben Abschreiber kopierte Handschrift der „Auswahl" des ʿAmmâr, welche wir viel zur Textvergleichung benutzten.[2]

Was nun den Text des „baṣar wa'l-baṣîra" anbetrifft, so ist er nicht in Kapitel eingeteilt, sondern nach Krankheiten geordnet. Er beginnt mit einer Einleitung, aus welcher die Religion des Verfassers nicht mit Sicherheit zu erkennen ist, in folgender Weise: „Preis sei Gott, ihm, der die Dinge kennt, der die Massen berechnet, der das Verborgene der Zeiten versteht, für den die Sprachen nichts Zweifelhaftes haben, den die Mannigfaltigkeit der Stimmen nicht in Verwirrung setzt; denn er ist der Schöpfer

---

[1] Unsere Handschrift führt den Titel „fi'l-baṣar r'al-baṣira", also gleich den Zitaten in der Gothaer Handschrift des Ṣalâḥ ad-Dîn. Man kann dies mit „vom Sehen und der Wahrnehmung" oder auch „vom Auge und dem Sehen" übersetzen, da baṣar sowohl für den Vorgang wie für das Organ des Sehens gebraucht wird.

[2] In demselben Handschriftenband findet sich noch ein Manuskript von nur 4 Blättern „gawâmiʿ kitâb Gâlinûs" (Gesamtheit des Buches des Galen), ohne Autornamen. Diese Handschrift enthält als 13. Kapitel „über die im Auge vorkommenden Krankheiten" eine ganz kurze Aufzählung der Augenleiden in genau der gleichen Anordnung wie im „baṣar w'al-baṣira". Es ist offenbar nur ein Auszug daraus, vermutlich von demselben Verfasser.

und sie sind die Geschaffenen, er ist der Hervorbringende und sie sind die Hervorgebrachten, er ist der Herrscher und sie sind die Beherrschten, er, der den Menschen vor den übrigen Geschöpfen ausgezeichnet hat durch edle Organe und feine Sinne, der ihn geschaffen aus verächtlichem Wasser an festem Orte!" Es folgt dann ein kurzer Abriß der Anatomie des Auges, wobei der Autor für ausführlicheres Studium auf die 10 Bücher und die 207 Fragen des Ḥunain b. Isḥâq vom Auge verweist.

Sodann zählt er 91 Augenkrankheiten auf und beginnt mit der Besprechung der Lidkrankheiten. Hier ist der Text nun sogleich seitenlang mit demjenigen des ʿAmmâr identisch, während er auch an den abweichenden Stellen nichts mit dem des ʿAlî b. ʿÎsâ gemein hat. Im allgemeinen ist der Pseudo-Ṯâbit im therapeutischen Teil ausführlicher als ʿAmmâr, aber kürzer als ʿAlî b. ʿÎsâ. Die Operationsbeschreibungen sind dagegen stets von denjenigen des ʿAmmâr fast wörtlich abgeschrieben, und auch dessen persönliche Erfahrungen mit Weglassung der Ortsangaben übernommen. Von Lidkrankheiten nennt Pseudo-Ṯâbit 17, vier mehr als ʿAmmâr, nämlich Chemosis, Jucken, die Maulbeere und die Pustel. Er erwähnt eine breite Lanzette, „mîlḥân", die zum Abkratzen der Granulationen geeignet sei, und die sonst bei den arabischen Augenärzten nicht vorkommt; für das Skalpell „qamâdin" (bei Ḥalîfa No. 5) nennt er den Namen „kulwa". Die bei ʿAmmâr verpönte Dreckapotheke kommt bei unserem Autor bereits einigemal zu Ehren, z. B. in Gestalt der Anwendung von Fliegenköpfen gegen Gerstenkorn, von Taubenkot gegen den Blutfleck der Bindehaut. Die Krankheiten dieser letzteren sind von Pseudo-Ṯâbit gegenüber ʿAmmâr um zwei vermehrt (Tränen und Schorfgeschwür), sonst fast wörtlich von ihm abgeschrieben. Der Beginn des Ophthalmie-Kapitels weicht etwas ab und lautet: „Über die Ophthalmie haben die Ärzte zahlreiche Theorien aufgestellt und viele Heilmittel angegeben, so daß jede Gegend (Provinz) sie nach ihren landläufigen Gewohnheiten behandelt." In bezug auf das Schorfgeschwür oder schmutzige Geschwür (dubaila)[1], welches bei ʿAmmâr fehlt, drückt sich Pseudo-Ṯâbit ausführlicher aus, als ʿAlî b. ʿÎsâ. Er sagt: „Das Schorfgeschwür ist eine schlimme Krankheit. Sie gehört zu den schwersten Leiden des Auges. Es ist eine von den Arten der Phlyktänen (wadaqa), deren Beschreibung ich vorangeschickt habe, nur daß dieses (das Schorfgeschwür) schlimmer und größer ist; wenn es an einer Stelle der Bindehaut entsteht, so ergreift sie alle Teile des Auges und nimmt sie ein. Seine Farbe ist blaßrot, nach der Schwärze hinneigend; es entsteht auch an der Hornhaut. Beachte es wohl von Anbeginn seines Entstehens an, denn wenn es groß und dick wird, so zerreißt diese (die Hornhaut), und alle Feuchtigkeiten des Auges fließen aus." Über den Krebs (saratân) der Hornhaut drückt sich dagegen Pseudo-Ṯâbit ebenso unklar aus wie seine

[1] dubaila ist vermutlich das Diminutiv von dubl, die Pestbeule.

Vorgänger. Er gibt im übrigen die Hornhautkrankheiten etwas abweichend von ʿAmmâr. Die bei ʿAlî b. ʿÎsâ getrennten Krankheiten, die Grube (hafar) und das Hypopyon (kumnat al-madda), „die Verborgenheit des Eiters", nennt er identisch: „Die Grube entsteht infolge eines sich in die Tiefe senkenden Geschwürs, das sich in der obersten Hornhautschicht befindet. Zuweilen ist es auch in der zweiten und mitunter sogar in der dritten (Schicht). Das Geschwür verheilt, doch oft findet sich im Innern Eiter, und während die Wunde vernarbt, ist der Eiter verborgen zwischen den Schichten. Zuweilen durchlöchert er die vierte Schicht und erscheint wie der gipsähnliche Star." Die Krankheiten der Traubenhaut (Iris) sind bei Pseudo-Ṯâbit etwas abweichend von ʿAmmâr dargestellt. Vom Staphylom sagt er: „Es ist die Krankheit, über der sich die Lider nicht schließen und das Auge sich vorwölbt, so daß es zwischen den Lidern hervortritt und sein Anblick häßlich wird und seine Bewegungen schwierig werden. Sie gehört zu den schweren Krankheiten, für die es kein Heilmittel gibt außer Besserung des Aussehens allein. Ist aber darin noch etwas Sehkraft, so geht es nicht. Wenn du ihr (der staphylomatösen Vorwölbung) Aussehen verbessern willst, so daß sie von mäßig hoher Oberfläche wird und den Augen gleicht, in denen Sehkraft ist, so behandle sie wie das „mûsarag".[1] Du umschnürst sie nämlich mit der Nadel, wie du es bei dem „mûsarag" gemacht hast. Dann nimmst du den Faden in deine linke Hand und machst einen oberflächlichen Schnitt in seinen (des Staphyloms) Kopf; denn wenn du dabei zu tief gehst, so fällt es zusammen. Wenn du den oberflächlichen Schnitt gemacht hast, so tritt heraus, was darin war; darauf verwächst sein Kopf und rundet sich ab. Du umschnürst es also mit der Nadel an seinem äußeren Umfang, nachdem du die Lider gefaßt hast, und schneidest es mit der Schere ab. Es gibt auch einige Ärzte, die es mit dem Rasiermesser anschneiden. Wenn du es angeschnitten hast, so übe einen leichten Druck darauf aus, bis die Kristallfeuchtigkeit (die Linse) daraus hervorkommt; denn wenn über ihr Verwachsung eintritt, so bringt sie Eiter und heftige Kopfschmerzen hervor. Ein Zeichen für das Heraustreten der Kristallinse ist, daß du sie wie ein Hagelkorn siehst[2], nur daß sie bei der Berührung feucht ist. Hast du dies getan, so streue zerriebenen Spießglanz hinein, denn er ist eine Arzenei dagegen bis zum Schluß des Vorhandenseins des Vorfalls. Damit sind nämlich zwei Vorteile verbunden: daß er ihn trocknet und vernarbt und daß er ihn braun färbt; dann siehst

[1] Ist vermutlich mûrsarag zu lesen, ein Ausdruck, der auch im „Buch der Ursachen und Zeichen" des Naǧîb ad-Dîn as-Samarqandi († 1222) mehrfach vorkommt und vom persischen mûr, Ameise, und serek, Köpfchen abzuleiten ist; also Ameisenkopf, dem griechischen Fliegenkopf μυιοκέφαλον entsprechend (arabisch râ's an-namla)t

[2] Die arabischen Bezeichnungen für das griechische κρυσταλλοειδὲς ὑγρόν sind ar-ruṭûba al-baradîjn, die hagelkornähnliche Feuchtigkeit, oder ar-ruṭûba al-ǧalidîja, die eisähnliche Feuchtigkeit.

du es (das Auge), als wäre es im Zustande der Gesundheit. Verbinde es mit dicken Verbänden, bis es vernarbt und heilt, so Gott der Erhabene will!“ Die nun folgende Diagnostik und Prognostik des Stars hat Pseudo-Ṯâbit wieder ganz von ʿAmmâr abgeschrieben. Die Beschreibung der Operationsmethoden fehlt leider in unserem Manuskript. Wir können aber wohl annehmen, daß sie ebenfalls mit derjenigen des ʿAmmâr identisch ist, mit Ausnahme der von letzterem erfundenen Aussaugungsmethode, mit welcher Pseudo-Ṯâbit nach dem eben angeführten Zitat bei Ṣalâḥ ad-Dîn nicht einverstanden war. In der Definition des Stars drückt sich Pseudo-Ṯâbit insoweit anders aus wie ʿAmmâr, als er sagt: „Der Star ist ein von einer Hülle umgebener Körper, die ihn umgibt, wie die Hülle, welche auf der Balggeschwulst ist und „bâlik“ heißt.“[1] ʿAmmâr dagegen sagt: „Der Star ist ein Körper, bedeckt mit einer Haut, wie die des Eies.“ Danach gibt unser Autor nur noch die wüste Scholastik der angeblichen Krankheiten der inneren Augenhäute und -feuchtigkeiten neben einigen guten Bemerkungen über die Pupillenbewegung, und zum Schluß eine Aufzählung und Beschreibung von 28 einfachen Augenheilmitteln, unter denen als sonst nicht vorkommend der Portulak (riǵla) genannt sei. Zitiert wird nur Ḥunain b. Isḥâq viermal und Râzî einmal, wie oben erwähnt.

(Schluß folgt.)

Klinische Beobachtungen.

Die Vibrationsmassage bei Sekundärglaukom infolge von Linsenquellung.

Von Dr. Joh. Ohm in Bottrop i. W.

In der Behandlung des primären Glaukoms hat die Massage, von vielen versucht, keine Bedeutung gewinnen können.

Handelt es sich aber um ein Sekundärglaukom, das im Gefolge von Linsenquellung, sei es nach Verletzungen oder nach Operationen, eintritt; so kann die Massage von heilsamem, operative Eingriffe ersetzenden Einfluß sein.

Als Beispiel soll folgender Fall angeführt werden.

36 jähr. Mann mit typischem Schichtstar beider Augen. Seine immer mangelhafte Sehschärfe ist in letzter Zeit noch gesunken.

Sehschärfe am 1. Oktober 1910: rechts — 12 Di. sph., links — 9 Di. sph. Fingerzählen: 4 m.

Am 3. Oktober 1910 Diszission der rechten Linse mit der Nadel.

In den nächsten Tagen tritt nur geringe Quellung ein.

Am 10. Oktober liegen 2 kleine Flöckchen am Boden der Vorderkammer und ein etwas größeres quillt aus der Kapselwunde heraus. Trübung der Linsenperipherie ist aber noch nicht erfolgt; trotzdem stellt sich Druck-

[1] Über diesen Ausdruck haben wir keine Angaben gefunden.

steigerung ein. Die Hornhaut erscheint gestichelt. Es wird deshalb eine Lanzenextraktion am unteren Hornhautrande ausgeführt. Nach Einführung des Spatels kommt ein Teil der Linsenmasse heraus.

Der noch zurückbleibende Rest zerfällt in den nächsten Tagen vollständig und am 17. Oktober ist die ganze Vorderkammer bei weiter Pupille und normaler Spannung des Auges voll von Linsenbrei. Jetzt zweite Lanzenextraktion, die eine gute Entleerung der Linsenmasse zur Folge hat. Eserintropfen.

19. Oktober. Auge reizlos. Pupille eng. Atropin.

26. Oktober. Hornhaut gestichelt und die Spannung erhöht.

Eine nochmalige Extraktion hätte wahrscheinlich wenig gefördert, da der größte Teil der Linsenreste hinter der Iris in der Peripherie der hinteren Kammer sitzt, während die Pupille nur wenig enthält.

Es wird deshalb morgens zunächst ein Versuch mit Eserin und Vibrationsmassage mittels des von Dr. Piesbergen im Februarheft 1899 d. Centralbl. beschriebenen Instrumentes, das an den Pantostaten angeschlossen wird, gemacht.

Abends ist die Pupille eng, die Hornhaut klar, die Spannung normal.

27. Oktober. Morgens Pupille fast eng, Hornhaut gestichelt, T +. Massage.

28. Oktober. Morgens T. n. Versuchsweise 1 Tropfen Atropin. Abends Pupille übermittel, kein Glaukom.

29. Oktober. Leichte Hornhautstichelung. Eserin.

2. November. T. n. Hornhaut klar. Atropin.

15. November. Bis jetzt immer gut. Heute wieder Hornhautstichelung. Durch Eserin wird es nicht besser. Abends starke Drucksteigerung. 2 Minuten Vibrationsmassage. Dadurch wird die Hornhaut für einige Zeit ganz klar. Eserin.

16. November. Hornhaut sehr trübe. 2 mal Vibrationsmassage 3 Minuten lang.

18. November. Hornhaut klar, aber Spannung noch erhöht.

19. November. Sehschärfe rechts + 4,0 Di. sph. $\frown$ cyl. + 3,5 $\sphericalangle_{25}$ = $^4/_6$ bis $^4/_5$.

24. November. Pupille fast eng, aber T. noch erhöht und Hornhaut unten gestichelt.

30. November. Immer noch täglich 2 mal massiert. Morgens ist der Druck am höchsten. Nach der Massage ist die Hornhaut ganz klar.

3. Dezember. Leichte Hornhauttrübung. Da Eserinkatarrh entstanden ist, wird Pilocarpin verwandt. Die in der Peripherie der Hinterkammer liegenden Reste verkleinern sich und erscheinen als lockere Flöckchen im Pupillengebiet.

8. Dezember. Pilocarpin macht die Pupille nicht so eng, wie Eserin. Da die Granulationen jetzt verschwunden sind, wird wieder Eserin verabreicht und zwar in Form von Salbe. So wird es später gut vertragen.

24. Dezember. Die Massage ist bis jetzt noch 1- bis 2mal täglich fortgesetzt. Seit einiger Zeit ist die Hornhaut klar geblieben und die Spannung normal. Die Pupille ist ganz klar. Sehnerv normal. Sehschärfe rechts + 4,0 sph. $\frown$ cyl. + 2,75 $\sphericalangle_{25}$ = $^6/_6$. Gesichtsfeld normal.

Es handelt sich hier um ein sehr hartnäckiges Sekundärglaukom, das sich an die Diszission der Linse angeschlossen hat.

Die nach der zweiten Extraktion noch im Auge verbleibenden Reste waren so geringfügig, daß sie von einem jugendlichen Auge wohl leicht und ohne Komplikationen zu erzeugen, aufgesaugt worden wären. Das Auf-

treten von Glaukom wurde in diesem Falle sicher durch das für eine Schichtstar-Operation relativ hohe Alter begünstigt.

Der erste bald nach der zweiten Extraktion auftretende Anfall wurde durch Eserin und Massage in einigen Tagen beseitigt. Der 2. am 15. November beginnende Anfall war dagegen viel stärker und hartnäckiger. Weil Miotika allein nicht genügten, so stand ich vor der Frage, ob die Iridektomie gemacht werden solle. Da die Lidspalte des Patienten ganz auffällig hoch war, so hätte die Iridektomie das Endresultat in kosmetischer und optischer Beziehung sehr beeinträchtigt.

Es war mir deshalb die von Piesbergen empfohlene Vibrationsmassage sehr willkommen. Ihr Einfluß auf die Resorption der Linsenreste war mir von 2 früheren Fällen her bekannt.

Das Instrument wurde 2 mal täglich wochenlang 3 Minuten auf die geschlossenen Lider gesetzt und mittels des Pantostaten in leichte Vibration gebracht. Der Knopf macht ungefähr 2000 Schwingungen in der Minute. Öffnet man während der Massage die Lidspalte ein wenig, so sieht man deutlich, daß die Linsenteilchen in tanzende Bewegung geraten, wodurch natürlich die Zerklüftung und Auflockerung und damit die Resorption beschleunigt werden muß.

Der Einfluß auf die Drucksteigerung selbst kann aber durch die Beförderung der Aufsaugung der Linsenreste allein nicht erklärt werden, denn er tritt schon während der Massage ein. Die Hornhaut wird schon nach kurzer Einwirkung klar und der Druck sinkt. Es kommen hierbei ohne Zweifel noch Schwankungen in der Blutströmung im Auge in Betracht.

Die druckherabsetzende Wirkung der Massage ist eine vorübergehende, aber sie genügte bei zweimaliger täglicher Anwendung, um in Verbindung mit der resorptionsbeschleunigenden, ein gutes Endresultat herbeizuführen.

Unser Büchertisch.

Neue Bücher.

1. Jahresbericht über die Leistungen und Fortschritte im Gebiete der Ophthalmologie, herausgegeben von A. Nagel, red. von Dr. J. v. Michel, o. ö. Prof. der Augenheilk. an der Universität Berlin, 40. Jahrg. f. 1909. Tübingen, H. Laupp, 1910. (840 + 137 S.)

Wer sich mit geschichtlichen Forschungen beschäftigt, muß die Gründung dieses Jahresberichts als einen Markstein anerkennen. Die Zeit davor, — voll Schwierigkeit, wenn man genau und ausführlich sein will. Die Zeit danach, — bequem und mühelos.

2. Klinisches Wörterbuch. Die Kunstausdrücke der Medizin erläutert von Otto Dornblüth. Vierte, wesentlich vermehrte Auflage. Leipzig, Veit & Comp. 1911. (319 S.)

Die Medizin verwendet so viel Kunstausdrücke und Fremdwörter, benennt so viel Krankheiten und Symptome mit dem Eigennamen des Entdeckers, daß es auch dem Belesenen fast unmöglich wird, sie alle im Gedächtnis zu verwahren. Unser Fach der Augenheilkunde ist besonders gespickt mit Fremdwörtern. Mein Bestreben, die unnötigen herauszuwerfen, das ich in meinem Wörterbuch der Augenheilkunde (Leipzig, 1887) und auch sonst bewiesen, hat bisher nur teilweisen Erfolg gehabt. Das anspruch-

lose Büchlein von Dornblüth, das jeden Schein von Gelehrsamkeit vermeidet, wird manchen Liebhaber finden.

S. 18 (unter Bothrioceph.) lies Grübchen für Grübeln. S. 108 (Graefe'sches Symptom) lies 1828—1870. S. 282, Sylomer wäre zu erklären. S. 286, Taenia solium ist irrig: Herr A. Rose (N. Y.) verdient keinen Kredit, am wenigsten für seine Ableitung aus σόλος, Wurfscheibe. Es ist die barbarisch-lateinische Umschreibung des arabischen Wortes silsil, Kette = *vanda* und eine ebenso geistreiche Zusammenstellung, wie unsre stenopäische Spalte.

3. Dictionary of ophthalmic terms with Supplement, by Edward Magennis, M. D., D. P. H., Ophthalmic Surgeon to the Michaels Hospital etc. Bristol, John Wright & Sons Ltd. London, Simpkin Marshall, Hamilton, Kent & Cie, Ltd, 1909. (16°, 53 S.)

Auch dies Büchlein ist anspruchlos. Es bringt die englische Übersetzung der gebräuchlichen Kunstausdrücke, z. B.: Keratitis. Inflammation of the cornea. Das Supplement gibt praktischen Ärzten praktische Winke über Sehprüfung und einige Augen-Rezepte.

Einigermaßen überrascht war ich, darin Hirschberg's Test und H.'s Vessels zu finden, wovon jedenfalls mein Landsmann Dornblüth nichts meldet.

4. Lehrbuch der Augenheilkunde in der Form klinischer Besprechungen von Dr. Paul Römer, o. ö. Prof. der Augenheilkunde, Direktor der Univ.-Augenklinik zu Greifswald. Berlin 1910, Urban u. Schwarzenberg. (Mit 186 Text-Illustrationen und 13 farbigen Tafeln; kl. Fol., 1028 S.)

„Kurze Zeit, nachdem ich in Greifswald die klinischen Vorlesungen über Augenheilkunde übernommen hatte, traten meine Studenten mit dem Wunsche an mich heran, das dauernd in einem Buche zu besitzen, was ich ihnen vorgetragen habe, aber in der Form, in der ich den Unterricht zu handhaben pflege ... Freilich bringt die vorliegende Form für den Leser die Gefahr einer gewissen Monotonie. Sie wird aber durch den direkten lebendigen Verkehr zwischen Buch und Leser hoffentlich etwas gemildert.... Man mag ein Lehrbuch schreiben, von welchem Gesichtspunkt man will, es muß nicht bloß wegen der erforderlichen Raumbeschränkung immer ein Stückwerk bleiben: Die Unvollkommenheit unsres Wissens bedrückt in mir den Forscher, das Unzulängliche unsres therapeutischen Könnens lastet schwer auf der Seele des Arztes, und nur die Freude, mit einer zukunftsreichen Jugend zusammen zu arbeiten und ihr zu dienen, ermutigt den Lehrer zur Herausgabe des Buches."

5. Lehrbuch der Augenheilkunde, bearbeitet von Prof. Axenfeld, Freiburg i. Br.; Prof. Bach, Marburg; Prof. Bielschowsky, Leipzig; Prof. Elschnig, Prag; Prof. Greeff, Berlin; Prof. Heine, Kiel; Prof. Hertel, Straßburg i. E.; Prof. v. Hippel, Halle a. S.; Prof. Krückmann, Königsberg i. Pr.; Prof. Oeller, Erlangen; Prof. Peters, Rostock; Prof. Stock, Jena. Herausgegeben von Dr. Theodor Axenfeld, Prof. der Augenheilkunde in Freiburg i. Br. Zweite Auflage. Mit 11 Farbentafeln und 455 zum großen Teil mehrfarbigen Abbildungen im Text. Jena, G. Fischer, 1910.

Die erste Auflage ist vergriffen. Die zweite hat dadurch gewonnen, daß Oeller, der Meister ophthalmoskopischer Malerei, einen trefflichen ophthalmoskopischen Atlas hinzugefügt, während die Elschnig'schen Tafeln jetzt im Text als Vierfarben-Druck Verwendung gefunden. Auf Grund gegenseitiger Kritik haben die Herren Verfasser die einzelnen Abteilungen nach

Form und Inhalt überarbeitet, so daß die Vielköpfigkeit der Bearbeiter nicht wesentlich die Einheitlichkeit des Buches zu stören vermöge.

6. Four common operations in India. Notes on Cataract Extraction, by Major R. H. Elliot, M. D., Sc. D., J. M. S., Superintendent Ophth. Hospital Madras. Madras, Higginbotham & Co. 1910. (S. 38—57.)

Verf. verwarnt den Anfänger, in einem neuen Distrikt von Indien nichts zu riskieren, vielmehr recht sorgsam in der Auswahl seiner ersten Operations-Fälle zu sein. Nachher mag er alle Fälle annehmen und das Beste für sie tun. Die schlechten Patienten kann man zum Teil vorher erkennen: sie blicken nicht nach unten, sie kneifen die Lider zu, statt sie zu öffnen. „Ein Zeichen von großem Wert ist ein besonderer Gesichts-Ausdruck, der uns stark erinnert an die Grimassen eines erschrockenen Affen. ... Der Chirurg, der seiner Handgeschicklichkeit nicht absolut sicher ist, tut gut, solche Fälle zurückzuweisen oder sie nur nach tüchtiger Morphium-Einspritzung zu operieren. Manche Kranke sind ganz unbändig, aber liegen ruhig nach einer tüchtigen Backpfeife. Verf. hat so manch' Auge gerettet und später die Dankbarkeit der Operierten gewonnen." Gründliche Berieselung der Bindehaut vor der Operation ist eingeführt: in 1300 aufeinanderfolgenden Star-Ausziehungen war nicht ein einziger Fall von Eiterung. Zuerst wird mit der Nadel die Kapsel gespalten, dann der Schnitt, Iridektomie und Linsen-Entbindung verrichtet.

Die Jullunder-Operation[1] ist weniger sicher.

7. The prescribing of spectacles, by Archibald Stanley Percival, M. A., M. B., B. C. Cantab., Senior Surgeon Northumberland and Durham Eye Infirmary, Author of „optics", „Notes of optics" and „Practical Integration". Bristol, John Wright & Sons Ltd., 1910. (159 S.)

Das Büchlein beschreibt die praktischen Verfahren, um Refraktions-Fehler und Muskel-Störungen auszugleichen, und gibt auch in einem optischen Abschnitt die mathematische Lösung der gewöhnlichen Aufgaben und 5 Tabellen, die häufig erfordert werden.

Daß Rogar Bacon Glas aus Belgien erhielt, um mit eigener Hand das erste Leseglas zu schleifen, ist 1908 widerlegt, in Gesch. d. Augenheilk., Graefe-Saemisch XIII, S. 275.

Auch daß Tho. Young bereits im Jahre 1793 den Astigmatismus entdeckt und in den Phil. Transact. beschrieben, ist irrtümlich.

8. Errors of refraction and their treatment. A clinical pocket-book for practitioners and students by Charles Blair, MD., FRCS., surgeon to the Western ophth. Hosp. London, O. S. to the R. Hosp., Richmond. Bristol, John Wright and Sons Ltd., 1910. (12°, 106 S.)

Das kleine Büchlein bezweckt, in gedrängter Form die praktischen Punkte der Refraktions-Fehler auseinanderzusetzen für diejenigen, welche diesem „verhältnismäßig uninteressanten Gegenstand nicht viel Zeit widmen können".

9. Einführung in die Pharmakologie. Für Studierende der Medizin und der Pharmakologie von Dr. phil. L. Spiegel, Univ.-Prof. in Berlin. München 1911, E. Reinhardt. (193 S.)

Das Buch ist eigenartig und lehrreich. Nach einer kurzen, aber wertvollen geschichtlichen Einleitung folgt die Wirkung anorganischer Substanzen (W. der Kationen, der Anionen, Phosphor, Arsen, Antimon, Ammoniak, anta-

[1] Vgl. Centralbl. f. Augenheilk. 1910, Juni- und Juli-Heft.

gonistische Ionen-Wirkungen, kolloidale Metall-Lösungen). Hierauf kommt die Wirkung organischer Verbindungen, Organ-Therapie, Serum-Therapie.

Es ist ein modernes, überaus brauchbares, dabei einfach geschriebenes Lehrbuch.

*10. Bulletins et Mémoires de la Société française d'Ophtalmologie . . . Vingt-septième Année, 1910. Paris, G. Steinheil, 1910 (596 S.).

Auf den Inhalt dieser wichtigen Veröffentlichung werden wir bald zurückkommen. An der schön gebundenen Form könnten sich die Herausgeber des Berichts der Heidelberger Versammlung endlich ein Beispiel nehmen.

11. Manuel de Neurologie oculaire par F. de Lapersonne, A. Cantonnet. Paris, Masson & Co., 1910. (368 S.)

Auch wer die wunderbare Neurologie des Auges von Willbrand und Sänger, die in den Jahren von 1899 bis 1909 nunmehr bis zur ersten Abteilung des 4. Bandes vorgerückt ist, sein eigen nennt, wird mit Vergnügen und Nutzen dieses kürzere und fertige, auch mehr zum Lesen geeignete Werk in Gebrauch ziehen. Erwachsen ist dasselbe aus dem Unterricht in der Augenklinik im Hotel-Dieu, dessen Vorzüge ich aus eigenem Zuschauen und Anhören genügend kennen gelernt habe. Das Buch wendet sich nicht nur an Augen- und Nerven-Ärzte, sondern an jeden wissenschaftlichen Arzt.

*12. Transactions of the American Ophth. Society. Fortysixth Annual Meeting, Washington D. C. 1900. Vol. XII, Part. II, Philadelphia, Americ. Ophth. Society 1910. (S. 347—678.)

Auch diese Schrift wird bald genauer erörtert werden.[1]

13. Oogheelkunde Verslagen en bijbladen uitgeven mit het jaarverslag van het Nederlandsch Gasthuis voor ooglijders, N. 51, Utrecht 1910.

*14. Docteur I. Beauvieux.

Traitement du glaucome chronique (Sclerecto-iridectomie et Sclerectomie simple). Paris, C. Delavigne, 1910. (243 S.)

*15. De l'amélioration de la Prothèse oculaire par l'hétéroplastie orbitaire et sur les opérations pseudoplastiques par le Dr. George Bonnefon, Assistent du Dr. Lagrange de Bordeaux. Paris, E. Steinheil, 1909.

*16. Graefe-Saemisch.

197. bis 197. Lieferung. Basedow'sche Krankheit, H. Sattler, Prof. in Leipzig.

17. Optical instruments simply explained by H. T. Davidge, M. J. E. S. London, Percival Marshall & Co. (12°, 83 S.)

Handelt kurz und einfach vom Licht, den Linsen und dem Auge, Operngläsern, Teleskopen, photographischen Linsen u. a. m.

18. Manuel of military ophthalmology. For the use of medical officers of the home, India and colonial services, by M. T. Yarr, F. R. C. S. J., Lt Colonel Army Medical corps . . . Second Edition, London, Cassel & Company Ltd., 1909.

Des bekannten Verf.'s gut geschriebenes Büchlein enthält ein interessantes Kapitel über tropische Augenkrankheiten.

Die deutsche Literatur hat ein ähnliches Werk, Roth, Kr. d. Seh-Organs in der Armee, Leipzig 1900.

[1] Ich bemerke, daß in meiner Bücher-Sammlung ein vollständiges Exemplar dieser Transactions vorhanden ist, wie ich es bei meinen amerikanischen Freunden nicht gefunden.

19. Colour-blindness and perception c. by F. W. Edrig de Green, M. D., F. K. C. S. Sec. Ed., London 1909 (322 S.).

Seit längerer Zeit ist kein größeres Werk über Farbenblindheit erschienen. Dieses Buch ist rein praktisch und stützt sich auf die eigene Untersuchung von 116 farbenblinden Personen. Es hat 20 Jahre gedauert, bis Verf. in seiner Heimat die Anerkennung der Tatsache erzwungen, daß gewisse Farbenblinde die Wollprobe bestehen können, und doch eine bestimmte Partie des Spektrums ihnen monochromatisch erscheint.

20. Atlas der äußerlich sichtbaren Erkrankungen des Auges, nebst Grundriß ihrer Pathologie und Therapie, von Prof. Dr. O. Haab in Zürich. Vierte vermehrte und verbesserte Auflage. Mit 86 farbigen Abbildungen auf 46 Tafeln, nach Aquarellen von Maler Johann Fink, und 21 schwarzen Abbildungen im Text. München 1910, J. F. Lehmann's Verlag. (200 S.)

Haab's Atlanten der Augenheilkunde haben sich so eingebürgert, daß wohl jeder Fachgenosse sie besitzt und zu seiner eigenen und anderer Belehrung benützt. So ist denn jede Auflage bald vergriffen, jede neue aber ergänzt und verbessert. Die älteren Werke dieser Art, z. B. von Ammon und von Sichel, aus der Mitte des 19. Jahrhunderts, konnten schon wegen ihres hohen Preises nur eine geringere Verbreitung gewinnen; und darum war der von ihnen gestiftete Nutzen weit geringer.

Gesellschaftsberichte.

1) Berliner Ophthalmologische Gesellschaft.

Vorsitzender: Herr Greeff. Schriftführer: Herr Wertheim.

Sitzung vom 15. Dezember 1910.

1) Herr Flemming: Wirkung des Präparates 606 auf das Auge.

Auf Grund von 165 Fällen von Lues, darunter 68 spezifische Augenerkrankungen, die in der Universitäts-Augenklinik der Charité seit Juli 1910 vor und nach der Injektion von Salvarsan genau untersucht und teilweise behandelt wurden, berichtet Vortr. über die Wirkung von „606" auf das Auge. In den meisten Fällen wurde die intramuskulöse alkalische Einverleibung des Mittels in dem Glutäus angewandt, die Vortr. für ebenso wirkungsvoll wie andre Methoden und am meisten für die allgemeine Praxis geeignet erklärt. Auch die Schmerzen blieben erträglich, in vielen Fällen sogar auffallend gering, wenn das Mittel zur Injektion gebracht wurde, noch ehe durch die Nebronlampe volle Lösung eintrat.

In keinem Falle wurde eine Schädigung des gesunden Auges oder eine Verschlechterung des erkrankten beobachtet, die auf die Injektion zurückgeführt werden konnte. Als eine Arsenwirkung ging mit einer allgemeinen Gewichtzzunahme eine geringe Erhöhung der Sehschärfe meistenteils einher, insofern als nach der Injektion eine Reihe kleinerer Sehproben noch gelesen wurde. In keinem Falle konnte aber andrerseits eine so eklatante Wirkung wie z. B. bei Erkrankung der Schleimhäute beobachtet werden. Meist trat wohl eine geringe Besserung, besonders der subjektiven Störungen, nach der Injektion ein, volle Heilung aber nur in den seltensten Fällen. Sehr gering waren die Resultate bei Keratitis profunda, gut bei Iritis sowohl in frischen, als auch in alten Fällen mit breiten Verwachsungen, auch bei Neuritis und

Stauungspapille wurde einige Male Heilung erzielt, dagegen fast keine Erfolge bei Endarteriitis retinae, Chorioiditis, Sehnerven-Atrophien, Augenmuskel-Lähmungen frischeren und älteren Datums, Pupillenstörungen.

In 7 Fällen von relativ frischer Lues (1 Monat bis 2 Jahre post inf.) trat erst nach der Injektion eine Pupillendifferenz ein, während sie in 3 Fällen auch schon vorher konstatiert wurde. Diese Störungen, sowie eine beobachtete Iritis (schon am 3. Tage post inject.) sowie die in der Literatur berichteten Fälle von Neuritis und Augenmuskel-Lähmungen sind nicht als Arsenwirkung, sondern im Sinne der Herxheimer'schen Reaktion aufzufassen. Rezidive, besonders Iritiden waren relativ häufig. Salvarsan ist somit für die Augensyphilis als ein spezifisches Heilmittel neben dem bewährten Quecksilber und Jod zu begrüßen, aber kein Allheilmittel.

2) Herr Langenhan: Ergebnisse seitlicher Skleraldurchleuchtung des Auges mit starker Lichtquelle. — Nachweis angeborenen spaltförmigen Pigmentmangels des retinalen Irispigmentes (rudimentärste Form des Iriskoloboms).

Vortr. berichtet an der Hand naturgetreuer farbiger Zeichnungen über die Ergebnisse seitlicher, diaskleraler Durchleuchtung normaler und pathologisch veränderter Augen mit starker Lichtquelle. Er bedient sich zu diesen Untersuchungen des von ihm modifizierten Hertzell'schen Ophthalmodiaphanoskopes (variierbare Lichtstärke bis zu 100 N.-K.), das ursprünglich zur Durchleuchtung des Augenhintergrundes vom Rachen her dient, mit zylindrischem Metallaufsatz und konischem Glaskegel versehen für seitliche Skleraldurchleuchtung geeignet ist. Der Durchleuchtungs-Befund der normalen Iris hängt im wesentlichen von 3 Faktoren ab: 1. Stärke der Pigmentierung (die Iris der Neger ist selbst bei Anwendung größter Lichtstärke undurchleuchtbar), 2. Lichtstärke, 3. Weite der Pupille. Bei nicht erweiterter Pupille ist in der Mehrzahl der Augen mit mittelstark pigmentierter Iris der Linsenrand als scharf umrissene schwarze Kreislinie zu erkennen, bei pigmentarmer Irisperipherie sieht man die äußersten Kuppen der Ziliarfortsätze als kleine schwarze Kolben dicht nebeneinander liegen.

Die Verwendung starker Lichtquellen ermöglicht eine genaue Beurteilung der Transparenz-Unterschiede der Bulbuswandung im Bereiche der Ora serrata und des Corpus ciliare Meist lassen sich vier verschiedene transparente, konzentrisch zum Limbus verlaufende, ringförmige Zonen unterscheiden: 1. der tiefschwarze, 1 bis $1^1/_2$ mm breite, etwa 7 mm vom Limbus entfernte Ora serrata-Ring, 2. die etwa 4 mm breite hellere Zone des Orbiculus ciliaris mit meridional gerichteter dunkler Streifung: Orbiculus-Ring, 3. der in Breite und Transparenz sehr variierende dunklere Corpus-Ring (M. cil., proc. cil.), 4. der helle Kammerring (Durchscheinen des hell erleuchteten Kammerwassers durch den der vorderen Kammer angehörenden Teil der Sklera). Bei sehr stark pigmentierten Individuen erscheinen Zone 1 bis 3 gleichmäßig dunkel. Je nach dem Brechungszustand ist der Abstand zwischen Limbus und Ora serrata-Ring verschieden.

Vortr. demonstrierte ferner verschiedene Durchleuchtungs-Befunde pathologisch veränderter Augen. Linsentrübungen und Nachstar leuchten in hellem Weiß (Widerlegung der Würdemann'schen Abbildungen). In differential-diagnostisch schwierigen Fällen von Iriscyste und Iristumor ist die seitliche Durchleuchtung mit Erfolg zu verwenden, desgleichen zur Beurteilung der Ausdehnung von Tumoren des Ciliarkörpers bei behindertem ophthalmoskopischem Einblick.

Schließlich berichtet Vortr. über einen interessanten diaphanoskopischen Befund, den er bei einem großen Prozentsatz völlig normaler, namentlich jugendlicher Augen bei seitlicher Durchleuchtung mit starker Lichtquelle erheben konnte: spaltförmige Defekte des retinalen Irispigmentes nach unten, in denen die Iris völlig transparent erscheint. Meist waren die Defekte auf die mehr peripheren, der unteren Medianlinie benachbarten Irispartien beschränkt, zum Teil aber durchsetzten sie die ganze Breite der Iris, von der Peripherie nach dem Sphinkterrand sich verjüngend. Diese Defekte sind durch das Persistieren eines fötalen Zustandes aus einer sehr frühen Entwicklungsperiode zu erklären (Zurückbleiben eines pigmentlosen Streifen an Stelle der fötalen Augenspalte und als rudimentärste Form des Iriskoloboms anzusprechen). Die Durchleuchtungs-Befunde lehren also, daß Kolobome der Iris auch das retinale Pigment allein betreffen können. Vortr. demonstriert an verschiedenen jugendlichen Individuen die besprochenen Durchleuchtungs-Befunde.

Journal-Übersicht.

I A. v. Graefe's Archiv f. Ophthalmologie. LXXV. 2.

1) **Der Reflexcharakter der Adaptations-Vergänge, insbesondere der Dunkeladaptation und deren Beziehungen zur topischen Diagnose und zur Hemeralopie,** von Dr. Carl Behr, wissenschaftlicher Assistent der Univers.-Augenklinik in Kiel.

Wollen wir uns Klarheit verschaffen über die Störungen des Dämmerungssehen an sich und ihre theoretische Bedeutung, so dürfen wir nur solche pathologische Fälle verwerten, in denen die Funktionen des Zapfenapparates (Sehschärfe, Gesichtsfeld, Farbensinn) normal sind, oder in denen sich umgekehrt bei normalem Dämmerungssehen eine Störung dieser andern Funktionen vorfindet. Bei rein retinalen und chorioidealen Prozessen werden derartige Verhältnisse nur selten zu erwarten sein. Diese Gesichtspunkte sind bisher nicht zur Geltung gekommen. Man hat nicht beachtet, daß die Dunkeladaptation nicht nur von den Stäbchen, sondern in höherem Grade von dem Wiederersatz des Sehpurpurs abhängt, und daß diese sekretorische Tätigkeit, wie man vermuten darf, von einem nervösen Zentrum, sei es im Gehirn, Rückenmark oder Sympathicus geregelt wird.

Verf. glaubt durch seine Untersuchungen ein solches höheres nervöses Zentrum nachgewiesen zu haben. Bei seinen Schlußfolgerungen steht er auf dem Boden der Duplizitätstheorie. Wahrscheinlich ist die Tätigkeit des Stäbchen und der Zapfen zeitlich voneinander getrennt. Der Zapfen-Apparat vermittelt die Lichtempfindung im Zustande der Helladaptation, der Stäbchenapparat im Zustande einer vorgeschrittenen Dunkeladaptation. Hochgradige Funktions-Beeinträchtigung des einen Apparates kann ohne nachweisbare Funktionsstörung des andern bestehen. Die Annahme, daß ein isolierter Ausfall nicht bei retinalen, eher bei zentralen Erkrankungen vorkommt, wurde bei einer Reihe von Kranken bestätigt.

In normalen Augen haben zwei gleichweit exzentrisch gelegene Netzhautstellen annähernd denselben Schwellenwert und nach $^3/_4$stündiger Dunkeladaptation dieselbe Empfindlichkeits-Steigerung erfahren. Ganz anders gestalten sich die Verhältnisse, wenn das eine Auge dauernd belichtet wird.

Der steile Anstieg der Empfindlichkeit nach den ersten Minuten des Dunkelaufenthaltes fällt vollkommen aus und vollzieht sich statt dessen langsam und gleichmäßig. Der nach $^3/_4$stündigem Dunkelaufenthalt erreichte Endwert der Empfindlichkeit ist ungefähr um die Hälfte geringer, als der, welcher nach binokularer Dunkeladaptation monokular bestimmt wird. Eine Herabsetzung der Empfindlichkeit des Stäbchen-Apparates ist aber nur in den Bezirken vorhanden, welcher durch korrespondierende Punkte in Beziehung zu dem belichteten Auge stehen. In den nasalen peripheren Bezirken, wo eine derartige Beziehung fehlt, ist die Empfindlichkeits-Zunahme normal.

Diese Beobachtungen beweisen, daß die Stäbchenfunktion bzw. die Regeneration des Sehpurpurs kein reiner retinaler Prozeß sein kann, sondern von einem höheren Zentrum abhängt.

Die eingehende Untersuchung eines größeren Krankenmaterials ergab, daß bei Atroph. n. optici trotz normaler Sehschärfe und trotz eines normalen oder doch fast normalen Gesichtsfeldes die Stäbchenfunktion hochgradig gestört sein kann. Dasselbe gilt für Chiasma-Erkrankungen in den nicht affizierten Gesichtsfeldhälften. Nach den bisherigen Beobachtungen leidet die Stäbchen-Funktion besonders bei entzündlichen und entzündlich-degenerativen Prozessen, während durch einfache Kompression mehr die Zapfen (Sehschärfe, Farbensinn) geschädigt werden.

Bei intracerebral bedingten, unvollständigen, relativen Hemianopsien fehlt trotz Störungen des Farbensinns jede Beeinträchtigung der Dunkeladaptation.

Dieses verschiedene Verhalten ist für die Differentialdiagnose verwertbar.

Das Zentrum für die Stäbchenfunktion (Regeneration des Sehpurpurs) liegt vermutlich zwischen Tractus opticus und intracerebraler Leitungsbahn.

Hemeralopie kann bei hochgradiger Herabsetzung der Stäbchen-Funktion fehlen und umgekehrt vorhanden sein, wenn nicht die geringste Störung der Dunkeladaptation besteht. Sie hängt vermutlich mit der Zapfenfunktion in irgend einer Weise zusammen.

Der Stäbchenapparat übt keinen Einfluß auf die Pupille. Bei Tractus-Hemianopsien sind Pupille und Lidspalte auf der mit der Hemianopsie gleichnamigen Seite erweitert. Bei intracerebral bedingten Hemianopsien fehlt dieses Symptom.

---

2) **Zur Anatomie der Streifenbildung nach Netzhaut-Ablösung**, von Henning Rönne in Kopenhagen.

Verf. fand in Übereinstimmung mit Müzlich und Uhthoff, daß es sich um subretinale Auflagerungen auf der Chorioidea handelt, die aber nicht, wie Müzlich annimmt, aus geronnenem organisiertem Fibrin, sondern nach dem Verhalten bei Gieson-Färbung aus Bindegewebe bestehen. Dabei ist nicht ausgeschlossen, daß das Bindegewebe sich aus einem ursprünglich fibrinähnlichem Exsudat entwickelt hat.

---

3) **Zur Bewertung der Resectio opticociliaris.** Klinische und anatomische Befunde, von Privatdozent Dr. Walther Löhlein, Assistent der Univ.-Augenklinik in Greifswald.

Meistens findet nach der Resektion eine Regeneration der hinteren Ziliarnerven statt, und dabei entwickelt sich in der Mehrzahl der Fälle eine unregelmäßige Wucherung markhaltiger Nervenfasern am hinteren Augenpol, die einzeln zur Bildung eines ausgedehnten Narbenneuroms führen. Trotzdem kann die Schmerzhaftigkeit vollständig beseitigt sein, wenn nicht etwa in

den betreffenden Augen entzündliche Prozesse oder glaukomatöse Zustände bestehen. Nach den bei einer großen Anzahl früher Operierter gewonnenen Erfahrungen ist das Indikationsgebiet für die Resektion sehr eng. Primäres Glaukom und alle Fälle, in denen die Möglichkeit einer sympathischen Ophthalmie in Frage kommt, sind ausgeschlossen. Bei Sekundärglaukom liegen die Verhältnisse günstiger, und gleiche Aussicht auf Erfolg bieten Fälle von Iridocyclitis chronic., Phthisis dolorosa, Keratitis vesiculosa. Dabei ist aber zu berücksichtigen, daß die kosmetischen Erfolge viel zu wünschen übrig lassen. Abgesehen von der sich nicht selten entwickelnden Phthisis bulbi ist die Schielstellung unvermeidlich. Einzelne Arbeiter mögen diese Nachteile in den Kauf nehmen, um die Unbequemlichkeiten einer Prothese zu vermeiden. Bei intraokularen Tumoren ist die Resektion geradezu verderblich, weil sie die Entwicklung von Metastasen befördert.

---

4) **Zur Pathologie und Therapie der Orbitalphlegmone. Hochgradige Verbiegung und lakunäre Faserdegeneration im Opticus,** von Prof. Dr. A. Birch-Hirschfeld, Assistent an der Univ.-Augenklinik in Leipzig.

„Bei einer Orbitalphlegmone, die anatomisch unter dem Bilde der Thrombophlebitis mit multipler Abszeßbildung und Infiltration der ganzen Orbita verlief, kam es durch scharfe seitliche Abbiegung des Opticus dicht hinter dem Bulbus zur Papillenschwellung und zur Zerreißung eines größeren Teiles von Nervenfasern, ohne daß sich eine Entzündung des Nervenstammes oder Thrombose der Zentralgefäße nachweisen ließ.

Da sich die mehrfache ausgiebige Inzision und Drainierung der Orbita als unzureichend erwies, wurde die Exenteratio orbitae ausgeführt, die, vielleicht unterstützt durch Kollargol-Behandlung nach Credé, einen günstigen Ausgang des Leidens herbeiführte."

---

5) **Experimentelle Untersuchungen über die Regeneration des Epithels der Kornea unter normalen Verhältnissen und unter therapeutischen Maßnahmen,** von Dr. Emil Insélins aus Wiborg. (Aus der Univ.-Augenklinik in Freiburg i. Br.)

Trepandefekte sind für die Untersuchung sehr geeignet. Wird ein zentraler Defekt gesetzt, so zeigen sich sogleich am Limbus, also weitab von der Wunde, karyokinetische Kernteilungs-Figuren in den tiefen Epithelschichten. Die Zellen rücken nach dem Defekte vor — „karyokinetische Welle" — und erreichen ihn in wenigen Stunden. Nach 8 bis 12 Stunden findet man an der Hornhautperipherie keine Mitosen mehr. Etwas vor dieser Zeit ist durch Zellteilung neugebildetes Epithel am Rande des Defektes keulenförmig in ihn hineingesunken. Zylindrische Zellen erstrecken sich bis zur Spitze der Keule. Das Epithel rückt nun vom Rande her vor bis der Defekt überhäutet ist. Beim Kaninchen beträgt die Wachstumsgeschwindigkeit etwa 1 mm in 12 Stunden. Es kann vorkommen, daß kleine vorspringende Teilchen des Parenchyms von Epithelzellen umwuchert werden und im Schnitt als Inseln erscheinen. Eine passive Gleitung des ursprünglichen Epithels vom Rande in den Defekt findet nicht statt.

Kokaïn wirkt auch in schwachen Lösungen hemmend auf die Regeneration, schon 4%ige Lösungen schädigen erheblich. Subkonjunktivale Injektionen von physiologischer Kochsalzlösung beschleunigen die Regeneration etwas, mehr noch 2%ige Lösungen, dagegen sind 4 bis 6%ige Lösungen schädlich. Sublimat verhält sich ähnlich wie Kochsalz, $^1/_{10000}$ etwas fördernd,

$\frac{1}{1000}$ schädlich. Dionin (10%) wirkt etwas beschleunigend. Feuchte Wärme regt den Epithelersatz an, Kälte hemmt ihn.

---

6) **Bemerkung zur Arbeit der Herren Dr. J. Igersheimer und Dr. L. Ruben: Zur Morphologie und Pathogenese der Naphthalinveränderungen am Auge.** (Arch. f. Ophth. LXXIV. S. 484), von J. van der Hoeve.

Verf. macht darauf aufmerksam, daß die genannten Autoren ihn nicht richtig verstanden haben. Er erzielte auch mit α-Naphthol schwere Veränderungen in Netzhaut und Linse.

---

7) **Über die Schädlichkeit und Brauchbarkeit unsrer modernen Lichtquellen.** Erwiderung auf die unter gleichem Titel im Arch. f. Ophth. LXXIII erschienene Arbeit von Hertel und Henker, von Dr. F. Schanz und Dr. Ing. K. Stockhausen in Dresden.

Es ist zweifellos festgestellt, daß die kurzwelligen Lichtstrahlen aller Wellenlängen auf das Auge einwirken und bei intensiver Einwirkung nachweisbare Veränderungen erzeugen. Die unterste Grenze, bei der die Einwirkung beginnt, ist noch nicht erforscht. Wenn, wie Hertel schon früher angab, nur die Strahlen reizend wirken, welche von den Zellen absorbiert werden, so besitzen wir durch unsre Kenntnisse auf diesem Gebiete eine Handhabe, um die auf die einzelnen Gewebe verschieden wirkenden Spektralgebiete zu begrenzen. Wir haben zur Zeit keine künstliche Lichtquelle, bei der die Intensität in einzelnen Spektralgebieten des Ultraviolett die des Tageslichtes nicht übertrifft. Auch Hertel und Henker geben zu, daß keine der von ihnen untersuchten Lampen ohne Bedeckung für Beleuchtungszwecke empfehlenswert ist.

Das Wolkenlicht ist wenig konstant und kann daher nicht als Normallicht dienen. Diffuses Tageslicht führt der Linse ultraviolette Strahlen zu und ist wahrscheinlich nicht so unschädlich wie man annimmt.

Herter und Henker haben bei ihren vergleichenden Untersuchungen die Flächenhelle der zu vergleichenden Lichtquellen nicht bestimmt und die ihr entsprechenden Belichtungszeiten nicht berücksichtigt. Die Schlußfolgerungen sind daher nicht zutreffend.

Die ultravioletten Strahlen der künstlichen Lichtquellen sind für das Auge Verunreinigungen des Lichtes. Die Euphosgläser sind so abgepaßt, daß sie unter verschiedenen Bedingungen die Fluoreszenz der Augenmedien verhindern. Daß 4 bis 5 mm dicke Stargläser in 1 mm dicker Schicht noch ultraviolett durchlassen, beweist nichts gegen ihre Brauchbarkeit. Die dünneren Gläser sind anders gefärbt und in der Tat undurchlässig für Ultraviolett.

Scheer.

II. Klinische Monatsblätter für Augenheilkunde. 1910. Mai bis Juni.

1)) **Beitrag zur pathologischen Anatomie des Chorioidealsarkoms,** von A. Botteri.

Verf. gibt die mikroskopische Untersuchung eines gefäßreichen schalenartigen Spindelzellenchondrosarkom der Aderhaut, welches sekundär zu einer enormen Vorwölbung der stark verdünnten und ausgedehnten, jedoch nirgends perforierten Lederhaut geführt hat.

---

2) **Gummöse Syphilis der Tränendrüse,** von Enrique Mendez.

Es handelt sich um eine haselnußgroße Gummigeschwulst der Tränendrüse, die entfernt worden war.

3) **Orbitalcyste von versprengter Schleimhaut ausgehend,** von Enrique Mendez.

Verf. gibt die mikroskopische Untersuchung einer Orbitalcyste, die hinter der Trochlea saß und von da entfernt wurde. Eine Verbindung der Cyste mit einer Nebenhöhle bestand nicht. Dieselbe hatte sich in der Orbita von versprengter Schleimhaut entwickelt.

4) **Zur Kenntnis der Mischgeschwülste der Tränendrüse,** von Enrique Mendez.

Es handelt sich um einen von der rechten Tränendrüse ausgehenden Tumor, der von einer großen Anzahl von Mesodermalgeweben und Epidermis durchzogen war. Es war eine Mischgeschwulst und nicht ein echtes Teratom, weil ihm die Gewebe fehlen, welche aus dem Entoderm hervorgehen.

5) **Ein Beitrag zur pathologischen Anatomie der Diplobazillen-Conjunctivitis,** von S. Miyashita.

Es handelte sich um eine Exazerbation einer ganz chronisch verlaufenen und vernachlässigten Diplobazillen-Conjunctivitis mit Geschwürsbildung in ihrem Verlauf. Der Patient starb an Erysipel. Bei der mikroskopischen Untersuchung des Konjunktival-Sekretes ließen Staphylokokken neben Diplobazillen nachweisen. Es bestand eine papilläre Wucherung der Konjunktiva palpebrarum und zwar auf dem Tarsus. Die Papillenbildung war durch die starke Zell-Infiltration und Hyperämie des adenoiden Gewebes veranlaßt. Die Hauptmassen dieser Infiltration bildeten Plasmazellen. Die Epithelien zeigten eine ungewöhnlich starke Verschleimung.

6) **Über ein beachtenswertes Bewegungsphänomen des Auges,** von W. Lohmann.

In einem Falle trat bei Beschattung des linken Auges mit der Hand eine Bewegung des rechten Auges nach innen und etwas nach unten ein. Dabei erfolgte eine leichte Rollung des vertikalen Durchmessers. In einem zweiten Falle stellte sich bei Bedeckung des linken Auges das Auge tiefer und etwas nach einwärts; dabei erfolgt eine leichte Rotation des vertikalen Hornhaut-Durchmessers.

7) **Sehnerven-Atrophie, Netzhaut-Blutungen und Ödem infolge von Thorax-Kompression,** von P. Stöwer.

Nach einer Thorax-Kompression infolge eines Unfalles traten bei einem 26jährigen Bergmann beiderseits Netzhaut-Blutungen, Netzhaut-Ödem und Sehnerven-Atrophie auf.

8) **Beitrag zur Vervollkommnung der May'schen Symblepharon-Operation (bei vorhandenem Bulbus),** von Ernst Haitz.

Bei einem Maurer war infolge einer Kalk-Verbrennung ein Symblepharon des unteren Lides entstanden. Nach Vollendung der Narben-Schrumpfung operiert Verf. dies in folgender Art: Er durchschneidet die Narbenstränge möglichst an der Hinterfläche des Septum orbitale und unterminiert gerade

nach unten so weit, daß das Messer allseits den Knochen berührt. Alsdann transplantiert er einen etwa 6—7 cm langen und 6 cm breiten Hautlappen von der Innenfläche des Oberarms in die gebildete Tasche in der Art, daß der eine Rand des Lappens an dem Lidrand beginnt und der andre bis tief in den Fornix hinein reicht. Der Lappen wird darauf durch eine Celluloidplatte gegen die Innenfläche des untern Lides gedrückt durch Ligaturen, welche durch die Platte, den Hautlappen und das Lid geführt werden. Platte und Nähte werden nach 8 Tagen entfernt.

9) **Ein Operations-Verfahren zur Ausräumung des Infundibulum orbitae mit Erhaltung des Augapfels,** von Calderaro.

Das Verfahren des Verf.'s besteht in der Bildung eines großen Lappens, welcher die beiden Lider mit dem Bindehautsack und den von den Muskeln und dem Sehnerven abgetrennten Augapfel umfaßt. Beim Umschlagen eines solchen Lappens wird die Orbitalhöhle bloßgelegt, welche sich mit der größten Regelmäßigkeit ausräumen läßt, derart, daß man die unbedingte Sicherheit erlangt, daß in der Orbita kein Fetzchen des Tumors zurückgeblieben ist, das entfernt werden konnte.

10) **Über die Behandlung der sympathischen Ophthalmie mit großen Dosen von Natron salicylicum oder Aspirin,** von H. Gifford.

Verf. behandelt die sympathische Ophthalmie, sobald sie ausgebrochen ist, mit großen Dosen von Natron salicylicum, 10—13 g täglich. Statt dieses Mittels kann man auch Aspirin oder ein andres Salizyl-Ersatzmittel gebrauchen. Unter 16 so behandelten Augen waren 2 schlechte, 1 mittelmäßiger, 1 guter und 12 sehr gute Erfolge zu verzeichnen.

11) **Die Grenze der Sehschärfe,** von Walther Thorner.

Die Sehschärfe des Menschen hat bei den als vollkommensten gefundenen Augen ihren höchstmöglichen Grad schon erreicht. Die Sehschärfe kann nicht größer als 5fach sein, d. h. 2 Punkte auflösen, deren Netzhautbild mindestens um 0,8 μ voneinander entfernt ist. Diese Größe ist aber die Hälfte der von Fritsch als kleinste gefundenen Zapfenwerte, so daß, wenn ein Punkt sich auf der Mitte eines Zapfenelementes abbildet, der nächste schon auf ein Nachbar-Element fällt. Die Ausbildung der Zapfen braucht also nicht feiner zu sein, als sie es schon ist, für die Sehschärfe kann damit nichts gewonnen werden. Eine Vergrößerung des Auflösungsvermögen des Auges ist nur möglich durch eine Vergrößerung des Organes, wie man sie künstlich durch Fernrohre ausführt.

12) **Akkommodations-Krampf und Augenzittern der Bergleute,** von J. Ohm.

Für die Sehstörungen, an denen manche Bergleute leiden, ist außer den durch die Schwingungen des Auges hervorgerufenen Scheinbewegungen noch die durch Akkommodations-Krampf hervorgerufene Unklarheit der Gegenstände verantwortlich zu machen.

13) **Über das sogenannte Chlorom und dessen Histogenese,** von Sadao Suganuma.

Das sog. Chlorom ist eine sekundäre Erscheinung bei einer Erkrankung des lymphatischen und hämatopoetischen Apparates. Dasselbe ist in zwei

Formen zu teilen: in ein lymphoides und ein myeloides Chlorom. Das myeloide Chlorom ist immer myelogen, das lymphoide ist aber nicht immer lymphogen, sondern kann auch myelogen sein. Die Ätiologie der Krankheit ist noch unbekannt. Tuberkulose der Lymphdrüse scheint kein veranlassendes Moment für ihre Entstehung zu sein. Die grüne Färbung der Neubildungen ist durch die interzellular sich befindlichen Pigmentkörnchen bedingt, welche alle Reaktion für Fett geben.

14) **Beitrag zu den Erfahrungen über Ring-Abszeß der Hornhaut,** von G. Cramer.

Nach einer Verletzung der Hornhaut trat nach 24 Stunden ein Ringabszeß der Hornhaut auf. Das Gewebe an der Korneo-Skleralgrenze war schon so zerstört, daß bei der Berührung Glaskörper austrat, worauf die Exenteratio bulbi ausgeführt wurde. Vom Epitheldefekt aus war eine direkte Infektion der Hornhaut mit schwerer Iritis eingetreten.

15) **Zur Panophthalmitis durch Subtilis-Infektion nach Hackensplitter-Verletzung,** von Kodama.

Im vorliegenden Falle handelte es sich um einen Ring-Abszeß der Hornhaut, der eine Panophthalmitis zur Folge hatte, infolge eines Trauma und die Enucleatio bulbi notwendig machte. Es handelte sich wahrscheinlich um eine Subtilis-Infektion.

16) **Metastatische Ophthalmie nach einem Furunkel im Nacken,** von K. Augstein.

Bei einem 24jährigen Manne, der seit 12 Tagen an einem Furunkel im Nacken litt, trat plötzlich mit Schüttelfrost eine metastatische Ophthalmie des rechten Auges auf, infolge deren dasselbe erblindete.

17) **Über einige Fälle von endogener Kokken-Infektion des Auges,** von Anton Lutz.

Im ersten Falle handelt es sich um einen an schwerem Diabetes leidenden Mann, der im Anschluß an Nacken-Furunkel an einer Iridochorioiditis suppurativa erkrankte, die sich zur Panophthalmie steigerte, mit spontaner Perforation. Im Eiter fand sich der Micrococcus pyog. aureus. Im zweiten Fall fand sich ein riesiger Abszeß in der Sklera, der spontan nach außen perforierte. Hier fand sich ebenfalls der Micrococcus pyogenes aureus. Der dritte Fall betraf einen an Meningitis cerebrospinalis epidemica erkrankten Mann, bei dem sich eine Iridochorioiditis suppurativa mit Ausgang in Panophthalmie entwickelt hatte. Durch Punktion der Vorderkammer ließ sich hier der Micrococcus meningitidis kulturell im Auge nachweisen.

18) **Ein Fall von Pils-Konkrement der Tränen-Röhrchen,** von F. von Herrenschwand.

Im oberen Tränen-Röhrchen des linken Auges einer Schweinemagd fand sich der Bacillus mesentericus, den eine eitrige Sekretion veranlaßt hatte.

19) **Ein Fall von Stauungspapille und Erblindung nach Keuchhusten, geheilt durch Trepanation,** von Albrecht Nacht.

Bei einem 7jährigen Mädchen trat bei Keuchhusten ziemlich plötzlich Erblindung beider Augen auf. Bei der ophthalmoskopischen Untersuchung

fand sich das Bild der Stauungspapille. Dieselbe war zurückzuführen auf eine durch die häufigen Keuchhusten-Anfälle hervorgerufene venöse Stauung mit Transsudationen, vorzüglich in die Gehirnbinnenräume, ohne jede entzündliche oder Toxin-Wirkung. Die Trepanation wurde ausgeführt. Danach stellte sich allmählich das Sehvermögen wieder her und der ophthalmoskopische Befund wurde ein normaler.

---

20) **Zur Frage der Keratitis parenchymatosa centralis annularis,** von A. Vossius.

Verf. hält die Keratitis parenchymatosa annularis Gilbert gegenüber für eine besondere Varietät der Keratitis parenchymatosa.

---

21) **Über die Anwendung strömenden Dampfes in der Augenheilkunde,** von Alfred Perlmann.

Nach Verf. besteht die Wirkung strömenden Dampfes auf äußere Haut, Lider, Bindehaut und Hornhaut in Schmerzstillung und Anästhesierung, Anregung des Stoffwechsels, des Blut- und Lymphstromes und Erhöhung der Temperatur. Sie empfiehlt sich bei Neuralgien und rheumatischen Leiden, bei Entzündungen der Haut, der Lidränder und der Tränenwege zur Beschleunigung der Abszedierung, zur Hautpflege durch Anregung der Drüsentätigkeit, vorteilhaft mit Haut-Massage verbunden und bei gewissen Formen chronischer Bindehaut-Katarrh, zur Vorbereitung der Konjunktiva für die Aufnahme des Ätzmittels. Macht man durch hornhauterweichende Mittel (Holokain) das Augeninnere der Einwirkung des Dampfes zugänglich, so fördert es erheblich die Reifung und Aufsaugung des Stars.

---

22) **Zur Einführung der internationalen Astigmatismus-Bezeichnung,** von E. Pflüger.

Veränderung der Skala am Ophthalmometer-Bogen, der internationalen Astigmatismus-Bezeichnung entsprechend. Horstmann.

III. Fortschritte der Medizin. 1910. Nr. 30.

Zur Klinik und Pathologie der Atoxyl-Amblyopie, von Prof. Dr. A. Birch-Hirschfeld.

Verf. veröffentlicht die Krankengeschichten von 2 Fällen und sieht das Verhängnisvolle im Krankheitsbilde dieser Vergiftung in unsrer Unkenntnis über die Höhe der toxischen Dosis, in der Unbestimmtheit der ersten Symptome und in dem schnellen, völligen Verfall des Sehvermögens trotz Aussetzen des Giftes beim ersten Anzeichen einer Vergiftung, die jeder Therapie spottet.

Nr. 32.

Augenaffektionen bei Hydrops der Nebenhöhlen der Nase, von Privatdozent Dr. C. Hirsch.

1. Vorstellung einer Kranken von 58 Jahren mit Hydrops des Antrum Highmori, Sinus frontalis und des Sinus ethmoidales der linken Seite und des Sinus frontalis der rechten Seite. Beiderseitige Sehnervenatrophie.

2. Demonstration des Röntgenbildes einer 46jährigen Frau mit Hydrops der linken Stirnhöhle. Die subjektiven Augenbeschwerden, die zur Aufdeckung des Leidens führten, waren ganz unbedeutend. Hingegen bestand seit

20 Jahren Migräne, die jeder Behandlung trotzte. Links leichter Exophthalmus und Verlagerung des Augapfels nach außen unten.

Nr 34.

Über das eitrige Hornhautgeschwür, von Dr. A. Loewenstein.

In den vom Verf. beobachteten 21 Diplobazillen-Geschwüren handelte es um ein gleichmäßig grau belegtes Ulcus, das nirgends die benachbarte Hornhaut unterminiert; der Verlauf und die Behandlung der beiden Geschwürsarten sind grundverschieden. Während beim Pneumokokken-Ulcus selbst eine eingreifende Therapie, wie sie die Verschorfung darstellt, noch nicht in allen Fällen den Erfolg verbürgt, genügt in den Fällen von Diplobazillen-Geschwür gründliche Zink-Einträuflung oder nach Elschnig ausgiebige Anwendung von Oxycyanbädern. Fritz Mendel.

IV. Archives d'Ophtalmologie. 1910. Mai bis August.

1) **Prognose der primären Karzinome der Orbita,** von Rollet.

Die meist mit einer Kapsel versehenen Neubildungen des Sehnerven geben eine relativ gute Prognose. Als Operationsverfahren kommen zwei Methoden in Betracht: die radikale und die Krönlein'sche Operation. Eine ältere Arbeit ergibt als Resultat der ersteren 6%, der zweiten Operation 14% Rezidive unter im ganzen 170 Fällen.

Sehr viel schlechter ist die Prognose der nicht eingekapselten, von den weichen intraorbitalen Teilen ausgehenden Tumoren.

2) **Schnitt durch die Ziliarzone oder Ziliartomie,** von Abadie.

Die neue Operation ist bestimmt, gewisse Formen von Glaukom zu bekämpfen, welche der Iridektomie widerstehen. Nach Ablösung der Konjunktiva durch einen am Limbus beginnenden Meridionalschnitt und Unterminierung werden Fäden durch die beiden so entstehenden Lappen gelegt. Darauf wird mittels des dreieckigen Richter'schen Messers, dessen Spitze gegen das Zentrum des Bulbus zielt, durch den nervösen Ziliarplexus ein etwa 7 bis 8 mm langer Meridionalschnitt gelegt und die Konjunktiva darüber geknotet. Sowohl bei absolutem Glaukom, als auch in Fällen von rezidivierendem Glaukom nach Iridektomie hat der Eingriff dem Verf. gute Resultate gegeben.

3) **Beitrag zur Pathogenese der Aderhautruptur,** von Lagrange.

4) **Akkommodations-Lähmung bei Glaukom,** von Cabannes.

Bezüglich der Prognose ist es wichtig zu wissen, daß plötzliche Akkommodations-Lähmung die Bedeutung eines akuten Anfalles hat und ein erschwerendes Symptom darstellt. Namentlich ist es wichtig, in späterem Lebensalter, wo die Akkommodation physiologisch abnimmt, auf derartige Zustände zu achten. Nach Verf. ist dieses Symptom eine Mahnung, sofort zu operieren.

5) **Klinische Bedeutung der chirurgischen Behandlung der hochgradigen Myopie,** von Bonnefon.

Verf. empfiehlt auf Grund seiner Resultate die Diszission der klaren Linse unter den bekannten Indikationen und Kontra-Indikationen.

6) **Turmschädel und Opticusatrophie,** von Terrien.
Mitteilung eines Falles.

7) **Traumatische Keratitis zirkulärer Form,** von Bistis.

8) **Ein Fall von geheiltem Pemphigus,** von E. und F. Landolt.
Die Heilung gelang durch Transplantation gesunder gestielter Hautlappen an die Stelle der exstirpierten kranken Bindehaut. Das zweite Auge hatte bereits totales Symblepharon und nur noch Lichtschein.

9) **Herausreißung eines Lappens der Vorderkapsel bei der Star-Operation,** von Terson.
Verf. ist prinzipiell dafür, um Nachstar zu vermeiden. Auch bei verdickter Kapsel ist sein Vorgehen gefahrlos.

10) **Tuberkulose des Tränensackes,** von Fage.
Sie kommt in 3 Varietäten vor: Die erste entwickelt sich in der Umgebung, aber außerhalb des Sackes. Die zweite befällt die Schleimhaut selbst und die dritte sitzt in der knöchernen Umhüllung des Sackes.

11) **Neues Verfahren bei Distichiasis,** von Marquez.
Das Verfahren ist eine Kombination der Operationen von Jäsche-Arlt und Santa-Cuir. In kurzem Referat ohne Abbildung nicht gut zu beschreiben.

12) **Neuralgischer Herpes der Hornhaut,** von Chauvin.
Bringt nichts Neues.

13) **Epithelialer Mischtumor der Gegend der Tränendrüse,** von van Duyse.
Nach den den Tumor zusammensetzenden Elementen handelt es sich um ekto-mesodermatischen Ursprung. Diese Tumoren nähern sich den Dermoiden und Teratomen.

14) **Chirurgische Behandlung des sekundären Strabismus,** von Terson.

15) **Irido-Chorioiditis bei fistulierender Narbe nach Star-Operation,** von Dupuy-Dutemps.
Die Behandlung besteht im allgemeinen in Kauterisation der Narbe mit oder ohne Eröffnung der Vorderkammer und Herüberziehen eines mobilisierten Bindehautlappens über den oberen Teil der Hornhaut, so daß die Narbe bedeckt ist. Der Lappen wird mit 2 Nähten am Limbus befestigt.

16) **Pathogenese der phlyktänulären Entzündung,** von Lafon.
Unter den verschiedenen Ursachen des Leidens spielt die gastro-intestinale Autointoxikation die Hauptrolle. Eine diätetische Behandlung führt daher sehr oft zum Ziele.

17) **Einheitlichkeit der Notierung und Abkürzungen in der ophthalmologischen Praxis,** von Bourgeois.
Enthält recht beherzigenswerte Vorschläge.

18) **Beziehungen des Tränen-Nasenkanals zu dem mittleren Gange und zum Infundibulum,** von Aubaret und Bonnefon.

---

19) **Untersuchungen über die Entwicklung der Pupillarmembran beim Menschen,** von Cosmettatos.

---

20) **Retinitis bei Harnstoff-Verhaltung ohne Albuminurie,** von Cantonnet.

Das Bild der sog. Retinitis albuminurica findet sich öfter als man glaubt in Fällen, in denen man keine Albuminurie entdecken kann. Eine Stoffwechsel-Untersuchung würde dann oft ergeben, daß die Stickstoff-Ausscheidung eine verringerte ist. Es erscheint nicht ausgeschlossen, daß dieses Symptom häufig der erste Anlaß zum Auftreten der Retinitis ist. Es ist klar, daß die Prognose also wechselt, je nachdem es sich zunächst nur um eine toxische Retinitis handelt, oder, wenn bereits eine Nephritis besteht, mit Albuminurie einhergeht.

---

21) **Leukosarkom, ausgehend vom Ziliarkörper,** von Puscariu. Moll.

V. Annales d'Oculistique. 1910. Juni bis August.

1) **Systematische Technik der Dacryocysto-Rhinostomie,** von Toti.

Die Operation ist erdacht für schwere Fälle von chronischer Dacryocystitis mit Fistelbildung, um den Tränen wieder einen dauernden Abfluß nach der Nase zu erlassen. Der Eingriff erscheint etwas kompliziert und jedenfalls subtiler als die Exstirpation des Tränensackes.

---

2) **Naht bei Star-Operation,** von Kalt.

Empfehlung des Verfahrens bei allen unkomplizierten Staren unter Ausführung der einfachen Extraktion ohne Iridektomie.

---

3) **Die Kystektomie bei der Star-Operation,** von Stanculeanu.

Empfehlung einer neuen Kapselpinzette, deren äußerste Enden eine größere Rundung aufweisen und so die Iris vermeiden lassen.

---

4) **Hämorrhagien hinter Netz- und Aderhaut,** von Gonin.

Mitteilung von drei Beobachtungen, aus denen hervorgeht, daß die hinter der Aderhaut liegenden Blutungen viel dunkler und unbegrenzter erscheinen. Die Resorption tritt schneller ein, und es bleiben weniger ophthalmoskopisch sichtbare Reste zurück. Die Prognose ist eine bessere bezüglich des Sehens.

---

5) **Richtung der Hauptmeridiane des astigmatischen Auges zur Seitenneigung des Kopfes,** von Oreste.

Neigt ein astigmatisches Individuum den Kopf seitwärts, so macht das Auge in den meisten Fällen eine entgegengesetzte Rollung und zwar im Mittel um 4—5°.

---

6) **Melanosarkom der Aderhaut,** von Teillais

Die Entwicklung des Tumors scheint 8—10 Jahre gedauert zu haben.

7) **Vordere Sklerektomie in Fällen, wo Iridektomie gefährlich oder ungenügend erscheint,** von Terson.

8) **Okulare oder periokulare Lokalisationen bei Staphylokokken-Infektion,** von Morax.

Bei allgemeiner Staphylokokken-Infektion ist das Auftreten eines okularen Herdes oft das erste Symptom. Intraokular kommt die metastatische Chorioretinitis in Betracht, während sich die Infektion periokular als Skleritis, Tenonitis. Orbitalabszeß und Periostitis äußert. Der Verlauf ist im Gegensatz zur Streptokokken-Ophthalmie ein viel langsamerer.

9) **Metastatische Skleritis als Anfangssymptom einer Allgemein-Infektion mit Staphylokokken,** von Dupuy-Dutemps und Lemarchal. Vgl. die vorherige Arbeit.

10) **Untersuchungen über Sehschärfe,** von Pergens.

11) **Sporotrichose der Iris,** von Jeanselme und Poulard.

Neben der akuten Iritis bestanden multiple subkutane Knoten, deren kulturelle und bakteriologische Untersuchung Sporothrix erkennen ließ. Die Wassermann'sche Reaktion war negativ. Die Iritis heilte mit Pupillarverschluß. Als Eingangspforte der Infektion kommt ein Unterschenkelgeschwür in Betracht. Unter Jodbehandlung ging sowohl die Iritis wie die Knotenbildung in der Haut zurück.

12) **Primäre Sporotrichose der Bindehaut,** von Morax und Cruchandeau.

13) **Ein Fall von primär orbitaler und palpebraler Sporotrichose,** von Velter.

14) **Experimentelle Sporotrichose des Kaninchenauges,** von Fava.

Subkonjunktivale Impfung macht nach 12—18 Tagen gelbliche Knötchen, ohne Störung des Allgemeinbefindens. Ähnlich ist der Verlauf nach Impfung der Hornhaut. Nur kommt es hier nach Perforation der Hornhaut zu Iritis mit Reinkultur im Kammerwasser. Nach Impfung des Glaskörpers kommt es zu schweren Zerstörungen der Augenhäute.

15) **Retinitis pigmentosa bei Taubstummen,** von Chaillous.

Unter 4 Fällen bestand einmal Blutsverwandtschaft.

16) **Ein Fall von Varicocele der Orbita,** von Bichelonne.

17) **Einseitige Katarakt durch elektrischen Schlag,** von Bichelonne.

Nur wenn der Kontakt nahe dem Auge liegt, kann es zu Starbildung kommen. Die Spannung des Stromes hat keinen nennenswerten Einfluß. Die Starbildung tritt erst im weiteren Gefolge des Unfalles auf und ist auf eine trophische Störung zurückzuführen. Moll.

VI. Annals of Ophthalmology. 1909. Januar.

1) **Hereditary blindness and its prevention,** by Clarence Loeb.

2) **Some comparisons between the eyes of insects and of men,** by Calvert.
Referierenden Inhalts.

3) **The ophthalmic origin of optic disturbances with the cerebellar control of the eyes,** by Park Lewis.

4) **Beginnig signs of retinal angiosclerosis,** by Wendell Reber.
Das Verhalten der Pupille steht in enger Beziehung zur Angiosklerose des Auges (Anomalien des Akkommodierens). Der ophthalmoskopische Befund ist ein wichtiges Hilfsmittel zur Feststellung allgemeiner Arteriosklerose.

5) **Gross obstructive vascular disease in the retina,** by Harris.

6) **Embolism of a macular artery and thrombosis of superior and inferior retinal arteries in a case of embolic softening of the brain,** by William T. Shoemaker.

7) **Pathological examination,** by Chas. M. Holmes.
Kasuistik.

April.

1) **Influence of the eye on the ear under normal and pathological conditions,** by Park Lewis.

2) **Size versus distance in text types,** by Schulin.

3) **Herpes zoster ophthalmicus with involvement of the cornea and with oculomotor paresis,** by Burton Chance.

4) **Atropin its use and limitations in the correction of heterophoria,** by Hilbert D. Murray

5) **Optico-ciliary vessels; report of a case,** by William T. Shoemaker.

6) **Hereditary blindness and its prevention,** by Clarence Loeb.
Fortsetzung aus dem Januarheft.

Juli.

1) **Ocular therapy of the ancient Egyptians,** by Wilkinson.

2) **William Charles Wells, American pioneer in ophthalmology,** by N. B. Jenkins.

3) **Chorioidal hemorrhage following operations upon the globe,** by Campbell Posey.

4) **Optic atrophy in syringomyelia; congenital cataract with sinisual atrophy of the iris from secondary glaucoma,** by E. A. Shumway.

5) **Hole at the macula, — report of 2 cases,** by Zentmayer.

6) **The visual acuity under definite conditions is an index of the strength of the necessary spheric lens (+ or —) which will give a vision of $^6/_6$ or more,** by Thorington.

7) **A chart for the axis of astigmatic glasses,** by Claiborne.

8) **A case of avulsio bulbi,** by Williams.

9) **Hereditary blindness and its prevention,** by Clarence Loeb.

Fortsetzung aus den beiden vorhergehenden Heften. Kurt Steindorff.

VII. The Ophthalmic Review. 1909. Januar.

1) **Serumtherapie in der Augenheilkunde,** von Prof. Axenfeld in Freiburg.

Jede Serumtherapie muß für das Auge besonders erprobt werden, da zwar Lider, Konjunktiven und Uvea sich verhalten, wie alle andern vaskularisierten Häute; die brechenden Medien aber an einer allgemeinen Immunität nur beschränkt, — Kornea und Humor aqueus, — oder gar nicht teilnehmen, — Glaskörper. — Daher ist auch jede Serumtherapie nur als Unterstützung anzuwenden, da sie allein nicht wirksam genug ist.

Unter den antitoxischen Sera ist der Wert des Diphtherie-Serum bei der akuten Erkrankung unbestritten; inwiefern die Entstehung von Lähmungen oder diese selbst beeinflußt werden, hält Verf. für eine offene Frage. Bei Tetanus nach Augenverletzungen verspricht er sich prophylaktisch und therapeutisch mehr Erfolg von Anwendung größerer Dosen als bisher. Die prophylaktische Injektion hält er wegen der Schwere der drohenden Erkrankung für indiziert. — Die beiden gegen Heufieber im Handel befindlichen Präparate Pollantin und Graminol haben ihm in einzelnen Fällen gute, wenn auch keine Dauer-Resultate ergeben. — Den Erfolg des Jequiritol-Serums hält Verf. beim Menschen für unklar; abgesehen von prophylaktischen Injektionen in den Tränensack, ist er sonst mehr für möglichste Einschränkung des Jequiritolgebrauchs.

Von den baktericiden Sera kommt das Pneumokokken-Serum gegen Ulcus serpens und das Streptokokken-Serum gegen Streptokokken-Diphtherie, wenn überhaupt, nur als Unterstützung andrer Maßnahmen in Frage. Über Staphylokokken-Serum hat man wenig Erfahrung. Am ehesten empfiehlt sich noch prophylaktische Immunisierung vor Operationen auf suspektem Terrain. Doch sollen die Sera am besten aus Stämmen hergestellt werden, die vom Auge des Patienten selbst gezüchtet sind.

Ein gleiches Serum hat Erfolge gegeben bei gonorrhoischen Augenerkrankungen, die als Metastasen von Gelenk-Erkrankungen auftraten.

Injektion von hämolytischem Serum in das Corpus vitreum nach Glaskörper-Blutungen verwirft Verf. als gefährlich.

Die Tuberkulin-Behandlung, am besten nach Hippel, ist bei sehr chronischen Fällen gelegentlich erfolgreich, doch nur, wenn man die Technik jener beherrscht.

Das Milz und Knochenmark gegen Bakterien, die nur für das Auge pathogen sind, Antikörper bilden sollten, ist von vornherein nicht anzunehmen. So hat sich auch jede Serumbehandlung der sympathischen Ophthalmie als nutzlos erwiesen. Gegen Diplobazillen und Trachom ist sie nicht versucht

worden, weil wir gute andre Mittel haben, und weil Trachomkörner speziell kaum in genügenden Mengen erhältlich wären.

Einige Autoren glauben, daß die Wirkung aller Sera auf ihren stimulierenden Eigenschaften beruhe, und daß der Effekt nicht-spezifischer Sera größer sei als der vieler spezifischer, z. B. gegenüber Pneumokokken, Gonorrhoe und Orbital-Infektion. Verf. betont, daß nur die klinische Beobachtung diese Fragen endgültig lösen kann. Doch hält er Tier-Experimente, weil sie uns in so viel größerer Anzahl zur Verfügung stehen, für eine wertvolle Unterstützung. Seine Kaninchen-Versuche mit Roux-, Behring- und Deutschmann-Serum fielen negativ aus. Es wäre zwar bequem, wenn man die Natur der Infektion nicht mehr zu bestimmen brauchte, doch muß man es tun, vorläufig noch aus praktischem Interesse, und wird es immer tun müssen aus wissenschaftlichem Interesse.

Februar.

1) **The Diploscope etc.**, by Bishop Harman.

Dr. Remy-Dijon hat einen Apparat konstruiert, der auf dem Prinzip des Diploskop beruht. Er meint, damit ein Instrument gefunden zu haben, mit dem man 1. binokularen Sehakt, 2. Simulation, 3. Bestehen, Art und Größe eines latenten oder manifesten Schielens sicher nachweisen kann, und mit dem man 4. Schiel-Amblyopien zu bessern oder zu heilen vermag.

Der Verf. kann sich diesen Behauptungen nicht anschließen. Die beiden ersten hält er für irrtümlich. Für Punkt 3 und 4 haben wir bessere Instrumente.

---

2) **Bifocal Lenses.**

Der Verf. beschreibt die sechs im Handel befindlichen Arten, ohne einer den Vorzug zu geben. Er gibt nur den Rat, das Zentrum der Nah-Linse etwas nach innen zu rücken.

März.

The Bardsley Needle Holder.

Beschreibung eines Nadelhalters für kleine gebogene Nadeln, der dem Zerbrechen der Nadeln vorbeugen, außerdem handlich und leicht zu sterilisieren sein soll.

April.

1) **The diaphragm test for binocular vision**, by Bishop Harman.

Eine Umkehrung des Javal'schen. Der Apparat soll bei einfacher und handlicher Form 1. Gleichheit der Sehschärfe beider Augen feststellen, 2. über den Zustand des binokularen Sehakts Aufschluß geben, 3. die Sehschärfe schielender Augen üben, 4. Simulation einäugiger Blindheit entlarven, 5. physiologische Vorgänge beim Perzipieren oder Unterdrücken von Bildern demonstrieren.

---

2) **Mr. Percival Pott and the treatment of lachrymal obstruction**, by A. Freeland Fergus.

Pott (1758) kannte an Behandlungsmethoden: das Durchspritzen, eine Operation ähnlich der heutigen Toti-Methode, die Exstirpatio sacci lacrimalis, die er verwirft, und das Sondieren, das er auch verwirft, ebenso wie Verf. Vom Schlitzen spricht er nicht. Nach Verf. darf man nur bei Ektropium

schlitzen. Die beste Therapie ist nach Verf. mit feinsten Sonden nur so lange zu sondieren, bis man durchspülen kann. Denn die Verengerung beruht zunächst nicht auf einer Stenose, sondern auf der Gegenwart einer pyogenen Membran, und gegen die geht man am besten mit Kochsalzspülungen vor. Wird damit nichts erreicht, so ist Verf. für Exstirpation des Tränensacks. Eiterungen nach dieser Operation erlebt man, wenn der Sack unvollkommen entfernt wurde, oder wenn der ganze Krankheitsprozeß tuberkulös ist. Abszediert ein kranker Tränensack, so soll man den Fall chirurgisch behandeln. Dabei wird der Tränensack zerstört, doch ist das für den Patienten das kleinere Übel. Verf. erlebte nur einmal Epiphora, heilte sie durch Total-Exstirpation der Tränendrüse. L. Schomburg.

Vermischtes.

1) Leipzig, 9. Januar 1911.

Mehrfachen Anregungen zufolge soll an der Leipziger Augenklinik in diesem Jahre ein Fortbildungskurs für Augenärzte abgehalten werden.

In Aussicht genommen ist entweder die erste März- oder Oktoberhälfte. Interessenten werden ersucht, wegen der Einzelheiten bei mir anzufragen und anzugeben, welcher Monat ihnen besser passen würde. Dr. H. Sattler.

2) Dr. George J. Bull aus Amerika, der in Paris praktizierte, ist daselbst im Alter von 62 Jahren am 1. Januar d. J. verstorben.

3) Dr. W. Nagel, Prof. der Physiologie zu Rostock, ist in blühendem Lebensalter einer tückischen Krankheit erlegen, ehe er die Vollendung der von ihm herausgegebenen 3. Auflage des Handbuchs der physiologischen Optik v. Helmholtz erlebt hat. Seine Arbeiten und Verdienste auf dem Gebiet der physiologischen Optik (in dem von ihm herausgegebenen Handbuch der Physiologie hat er [1905] die Lehre von den spezifischen Sinnes-Energien und die Wirkungen des Lichtes auf die Netzhaut bearbeitet) und sein liebenswürdiger Charakter sichern ihm ein bleibendes Andenken.

4) Henry Power, einer der Senioren unter den englischen Augenärzten, ist im 82. Lebensjahre am 18. Januar d. J. verstorben. Eine Würdigung seiner großen Verdienste werden wir im nächsten Heft d. Centralbl. veröffentlichen.

Bibliographie.

1) Zur Neuropathologie des Auges bei Psychosen, von Dr. Viktor Kafke, Assistent der deutschen psychiatrischen Klinik in Prag. (Medizin. Klinik. 1910. Nr. 31.) Verf. berichtet über einen Fall von hysterischem Dämmerzustand in Form einer protrahierten Bewußtseins-Veränderung mit wahnhaften Einbildungen und Halluzinationen, bei dem eine Gesichtsfeldeinschränkung vom hemianopischen Typus, wie bei der organischen Hemianopsie, auftrat, die sich zwar durch Suggestion verändern ließ, bald aber wieder zu ihrem Typus zurückkehrte. Allmählich wurde durch langsamen Zuwachs der hemianopischen Gesichtsfeldhälften das Feld zu einem normalen, beziehungsweise allgemein konzentrisch eingeengten. Suggestion war ausgeschlossen. In einem zweiten Falle handelte es sich um einen imbezillen Menschen, der auf Alkoholgenuß in pathologischer Weise reagierte; die Pupillen waren während des Rausches sehr weit und reagierten weder auf Licht noch auf Konvergenz und Akkommodation.

2) Über Idiosynkrasie für Kokaïn, von Doz. Dr Camill Hirsch in Prag. (Ärztliche Standeszeitung. 1910. Nr. 9.) Verf. beobachtete einen Fall von Idiosynkrasie für Kokaïn, ein anämisches, nervöses Mädchen betreffend, bei dem nach einmaliger Einträufelung eines Tropfwassers, welches $^1/_4$ % Cocaïn muriat. enthielt, sofort eine ausgesprochene Giftwirkung von ganztägiger Dauer auftrat. Schenkl.

3) Notes on 28 cases of mongolian imbeciles: with special reference to their ocular condition, by Pearce, Rankine and Ormond. (Brit. med. Journ., 23. August 1910.) Das durchschnittliche Alter betrug 14 Jahre, fast 100 % der Kranken starben an Tuberkulose. Auffallend häufig sind die krankhaften Veränderungen der Sehorgane: Schielen, Nystagmus, Ektropium, Schwachsichtigkeit und besonders Linsentrübungen. Diese bestanden bei 19 Kranken und waren meist von typischer Form und Lage. Meist liegen sie in der vorderen Rindenschicht und bestehen aus einer vorderen und einer hinteren getrübten Schale, die einen durchsichtigen Kern einschließt. Bisweilen findet sich daneben Cataracta polaris posterior. Bei jungen Kranken fehlen die Linsentrübungen, sie bilden sich erst im späteren Alter aus. Offenbar handelt es sich um partielle, aber fortschreitende Starformen.
Kurt Steindorff.

4) Zur topischen Diagnose der Hemianopsie, von Prof. Best in Dresden. (Münchener med. Wochenschr. 1910. Nr. 34.) Bei Rindenhemianopsie findet sich keine grade Linie durch den Fixierpunkt als Gesichtsfeldgrenze, sondern meist eine Makula-Aussparung; keine Pupillen-Störungen; positiver Ausfall der Augeneinstellung beim Wilbrand'schen Prismenversuch. Dagegen bei Traktus-Hemianopsie inkl. Läsion des Corp. genicul. extern. gradlinige vertikale Gesichtsfeldgrenze durch den Fixierpunkt; weitere Pupille auf dem der Hemianopsie gleichnamigen Auge; hemianopische Pupillenreaktion und endlich keine Augeneinstellung beim Prismenversuch. Verf. veröffentlicht einen Fall einer unkomplizierten Traktus-Hemianopsie.

5) Ein neues Augentropfglas, von Dr. Driver. (Münchner med. Wochenschr. 1910. Nr. 33.) Das ganze Augentropfglas besteht aus Glas und ist zusammengesetzt aus einem kolbigen Fläschchen und aus einem gebogenen schnabelförmigen Tropfaufsatz. Infolge der Handwärme entleert sich das Glas Tropfen um Tropfen in gleichmäßigem Intervall.

6) Hereditäre Lues und Wassermann'sche Reaktion, von Dr. Paul Mulzer und Dr. Walter Michaelis. (Berliner klin. Wochenschr. 1910. Nr. 30.) Säuglinge mit manifester Lues reagieren in demselben Verhältnis wie Luetiker im sekundären Stadium. Die positive Reaktion erscheint erst mit dem Auftreten manifester luetischer Symptome. Bei älteren Kindern besteht dasselbe Verhältnis wie bei Säuglingen. Latent syphilitische Kinder verhalten sich bezüglich der positiven Seroreaktion wie Erwachsene in der Frühlatenz. Die Umwandlung der Wassermann'schen Reaktion durch spezifische Kuren scheint bei Kindern schwerer erreichbar zu sein, als bei Erwachsenen. Die Mütter syphilitischer Kinder reagieren in überwiegender Mehrzahl positiv. Bei mehreren Kindern syphilitischer Eltern reagieren in der Regel das letzte oder die letzten symptomlosen Kinder negativ.
Fritz Mendel.

Um Einsendung von Separat-Abzügen wird gebeten (Berlin NW. 26 Schiffbauerdamm).

Verlag von Veit & Comp. in Leipzig. — Druck von Metzger & Wittig in Leipzig.

Centralblatt

für praktische

AUGENHEILKUNDE.

Herausgegeben von

Prof. Dr. J. Hirschberg, Geh. Med.-Rat, in Berlin.

Unter ständiger Mitwirkung der Herren Prof. G. Abelsdorff in Berlin, Dr. Berger in Paris, Prof. Birnbacher in Graz, Dr. Brailey in London, Dr. Bruns in Steglitz, Prof. Cl. du Bois-Reymond in Schanghai, Dr. Crzellitzer in Berlin, Prof. E. Emmert in Bern, Prof. C. Galezowski in Parma, Dr. Ginsberg in Berlin, Prof. Goldzieher in Budapest, Dr Gordon Norrie in Kopenhagen, Prof. Horstmann in Berlin, Dr. Issigonis in Smyrna, Prof. H. Knapp in New York, Lt. Col. F. P. Maynard, I. M. S. Calcutta, Dr. F. Mendel in Berlin, Dr. Moll in Berlin, Dr. W. Mühsam in Berlin, Dr. Neuburger in Nürnberg, Dr. Peltason in Hamburg, Dr. Pergens in Maeseyck, Prof. Peschel in Frankfurt a. M., Dr. Pfenchner in Klagenfurt, Dr. M. Reich in Petersburg, Dr. H. Rönne in Kopenhagen, Med.-Rat Dr. Scherer in Oldenburg, Prof. Schenkl in Prag, Prof. Schwarz in Leipzig, Dr. Spiro in Berlin, Dr. Steindorff in Berlin, Dr. Stiel in Köln.

Monatlich ein Heft. Preis des Jahrganges 12 Mark. Zu beziehen durch alle Buchhandlungen des In- und Auslandes und die Postanstalten des Deutschen Reiches.

1911. Fünfunddreißigster Jahrgang. Februar.

Inhalt: **Original-Mitteilungen.** I. Die sichtbare Blutströmung in den Aderhautgefäßen. Von **Ernst Kraupa**, Sekundärarzt. — II. Die angebliche Augenheilkunde des Tâbit ibn Qurra. Von Dr. phil. **C. Prüfer** und Dr. med. **M. Meyerhof** in Kairo. (Schluß.)

Gesellschaftsberichte. 1) Oxford Ophthalmological Congress 1910. — 2) Ophthalmological Society of the United Kingdom.

Referate, Übersetzungen, Auszüge. 1) The treatment of cataract by Lt. Col. Henry Smith, B. A., M. D., M. Ch., Indian Medical Service, von J. Hirschberg. — 2) Die im Jahre 1910 in Dänemark erschienene ophthalmologische Literatur, zusammengestellt von Privat-Dozent Dr. Henning Rönne in Kopenhagen.

Journal-Übersicht. I. A. v. Graefe's Archiv f. Ophthalmologie. LXXV. 3. — II. Wochenschrift für Therapie und Hygiene des Auges. XIII. Jahrg. Nr. 40 bis 48 und XIV. Jahrg. Nr. 1. — III. The American Journal of Ophthalmology. 1910. Januar.

Vermischtes. Nr. 1—5.

Bibliographie. Nr. 1—12.

[Aus der k. k. deutschen Universitäts-Augenklinik zu Prag. (Vorstand Prof. Dr. A. Elschnig.)]

I. Die sichtbare Blutströmung in den Aderhautgefäßen.

Von Dr. **Ernst Kraupa**, Sekundärarzt.

In den Gefäßen der Bindehaut und Episklera kennt man seit Coccius (1) und Donders (2) ein Zirkulationsphänomen, das man mit dem Namen „Körnige Strömung" bezeichnet hat.

Die roten Blutkörperchen konglobieren infolge ihrer Neigung zur

„Geldrollenbildung“ zu kleinen Klümpchen, so daß man bei geeigneter Vergrößerung mittels der HARTNACK'schen oder gar der CZAPSKI'schen Lupe den roten Blutfaden im Gefäße nicht als solchen ununterbrochen wahrnimmt, sondern eine deutliche Zirkulation zur Anschauung bekommt, die man nach v. JÄGER's (3) Beispiel am besten mit jenem Vorgange vergleichen kann, den man erzielt, wenn man Sand mit großer Geschwindigkeit durch ein Glasrohr treibt.

Später hat FRIEDENWALD (4) den sichtbaren Blutstrom in neugebildeten Hornhautgefäßen beschrieben. Ohne auch nur den leisesten Druck auf den Bulbus auszuüben, wie dies REIMAR (5) für nötig hält, kann man fast überall, wo solche Gefäße vorhanden sind, die „körnige Strömung“ sehen. Ein geübter Untersucher sieht die Strömung auch beim Durchleuchten mit dem Lupenplanspiegel (30,0 D. sph. konvex vorgeschaltet).

Aber auch in den Gefäßen der Netzhaut hat man wiederholt gleiches gesehen.

v. JÄGER (6) und v. GRAEFE (7) beobachteten das Phänomen bei Embolie der Zentralarterie als natürliche Folge der Strombehinderung. Die körnige Strömung ermöglicht es dann auch, die Richtung des Blutstromes in solchen Fällen zu ermitteln, und so konnten HIRSCHBERG (8) und ELSCHNIG (9) sogar in Arterien zentripetale Strömung beobachten.

Aber auch in Fällen, wo von Embolie der Zentralarterie keine Rede sein kann, sah v. JÄGER (3) das Bild der körnigen Strömung. „In Fällen, wo die venösen Blutsäulen einen $2^1/_2$fachen, die arteriellen mehr als den 3fachen Querdurchmesser wie im normalen Zustande auswiesen“ (Hyperämie mit überwiegend stärkerer Ausdehnung der Arterien, Blutstockung) beobachtete er das von ihm in Netzhautgefäßen zuerst geschaute Phänomen und beschrieb es in der oben erwähnten klassischen Weise.

LIEBREICH (10) sah körnige Strömung in Netzhautgefäßen bei Aderhaut-Ablösung.

Doch auch im gesunden normalen Auge kann man durch geeigneten Druck körnige Strömung in den Netzhautgefäßen hervorrufen.

CUIGNET (11) ist dies beim Versuche, Pulsation der Zentralarterie zu erzielen, zuerst gelungen.

SCHNABEL (12) weist auf gleiche Beobachtungen hin, die er unabhängig von CUIGNET gemacht hat. „Durch Druck auf die Oberfläche eines gesunden Augapfels wird ein Strömungshindernis für die gesamte Gefäßausbreitung der Netzhaut eingeführt. Sämtliche Netzhaut-Blutsäulen, arterielle und venöse, werden schmäler und platter. Die Gefäßreflexe verschwinden oder werden undeutlich, die sonst sichtbaren der Gefäßwände werden breiter, gewöhnlich unsichtbare wahrnehmbar. Die Papille erblaßt. Die Stromgeschwindigkeit des Netzhautblutes wird durch die künstliche Steigerung des Augendruckes beträchtlich vermindert; denn der Inhalt der

Venen zerfällt in rote Körner und die Bewegung der Blutkörner innerhalb des Gefäßrohres wird deutlich sichtbar."

Daß beim Glaukom nichts Ähnliches zu sehen sei, beruhe darin, daß die „pathologische Drucksteigerung nicht jene Höhe erreiche, welche wir ohne bleibenden Nachteil für das gesunde Auge an diesem durch Fingerdruck erzeugen können".

Interessant ist ELSCHNIG's (13) Beobachtung, daß die Zeitdauer, welche nötig ist, um durch die Verminderung der Zirkulation die körnige Strömung hervorzurufen, bei einzelnen Fällen eine außerordentlich verschiedene ist. ELSCHNIG erklärt dies durch die verschiedene Agglutinationsfähigkeit der Erythrozyten, war aber nicht weiter in der Lage ausgedehntere Untersuchungen darüber anzustellen.

Daß Veränderung der Blutbeschaffenheit und des Blutdruckes zu körniger Strömung führt, hat v. GRAEFE (14) bei der Cholera im asphyktischen Stadium, GRUNERT (15) bei der Leukämie nachgewiesen. Die hochgradige Eindickung des Blutes und der niedrige Blutdruck im ersteren Falle, der Leukozytenreichtum im letzteren rufen die Erscheinung spontan hervor. In jenen Fällen von Leukämie, wo sie nicht spontan sichtbar ist, genügt ein nur leichter Druck, um sie hervorzurufen (ELSCHNIG).

Hierher gehört auch der angebliche Befund, den wir an zahlreichen Untersuchungen nicht bestätigen konnten, daß bei Otitis media an der betroffenen Seite die körnige Strömung durch geringsten Druck auf das Auge auftrete. Über die sichtbare Blutströmung in Aderhautgefäßen hingegen ist bis heute am Menschen keine Beobachtung gemacht worden.

Nur am Kaninchen mit albinotischem Fundus sah LIEBREICH (16), wie er in seinen „histologisch-ophthalmoskopischen Notizen" berichtet, die Zirkulation des Blutes in den Chorioideal-Venen, „ein Phänomen, das fast zu dem Schönsten gehört, was man mit dem Augenspiegel erblicken kann". Plötzlich wird es in einem Gefäße, das man schon lange mit der vollkommensten Schärfe zu sehen glaubte, lebendig; mit reißender Schnelligkeit sieht man das Blut hindurchströmen. Auch Pulsationsphänomene in den Aderhautgefäßen hat LIEBREICH am Kaninchen zuerst beobachtet und beschrieben.

Beim Menschen haben spontane Pulsation in Aderhautgefäßen Hochmyopischer zuerst THORNER (17) und später SACHS (18) nachgewiesen, ohne jedoch ein Strömen der zerfallenen Blutsäule wahrzunehmen.

Ich möchte mir nun gestatten, in folgendem über zwei Fälle zu berichten, in welchen Zirkulation in den Aderhautgefäßen des Menschen in Form körniger Strömung einwandfrei beobachtet wurde.

Fall I. Sch. K., 37jähr. ♂, kam am 9. Oktober 1910 unter der Diagnose „Tabes dorsalis" zur Ambulanz unsrer Klinik.

Pat. hatte vor 14 Jahren Syphilis durchgemacht, war mit zahlreichen

Inunktionskuren und Sublimat-Injektionen behandelt worden. Seit 4 Jahren bemerkt der Pat., daß er gegen Abend schlechter sehe; bei Tag sei das Sehvermögen recht gut.

Sehschärfe: rechtes Auge 0,5 o. C.; linkes Auge 0,5, mit —0,5 D. sph. 0,7. Gesichtsfeld: Grenzen bei Tageslicht für weiß normal, für sämtliche Farben fast bis an den Fixierpunkt eingeengt; bei herabgesetzter Beleuchtung hochgradige Einschränkung für weiß.

Äußerlich normal, bis auf die Pupillen, die geringe Anisokorie (R Spur > L) und Argyll Robertson zeigen. Feinste staubförmige Glaskörper-Trübungen. Der ophthalmoskopische Befund erinnert völlig an den bei v. Jäger (19) gezeichneten (Handatlas, Tafel XXIV, 107).[1]

Bei emmetropischer Refraktion waren die sonst normalen Papillen von ausgedehnten Zonen umgeben, in denen die Aderhaut atrophisch war. Nach der Peripherie grenzten sich diese unregelmäßig buchtig ab und sandten Ausläufer aus, die dann wieder stellenweise miteinander konfluierten, die Makulargegend aber frei ließen. Die Chorioidealatrophie-Zonen hatten lachsgelbe Farbe und boten förmlich das Bild des albinotischen Fundus dar, wenn nicht stellenweise stärkere Schlängelung und weißliche Wandverdickung der allenthalben frei sichtbaren Aderhautgefäße, sowie teils in größeren Herden der Aderhaut angehörende, teils kleinfleckige die Retinalgefäße deckende, jedoch nur spärliche Pigmentationen auf entzündliche Genese hingedeutet hätten.

Bei der genaueren ophthalmoskopischen Untersuchung dieses Falles bemerkte ich plötzlich bei scharfer Einstellung auf eines der nahe der Papille gelegenen Aderhautgefäße in diesem deutlich die körnige Strömung der Blutsäule in gleicher Weise wie sonst in Binde-, Horn- und Netzhautgefäßen.

Unaufhörlich (ohne daß ein Druck auf das Auge ausgeübt wurde) rannen die feinen Körnchen durch das Gefäßmaschenwerk, soweit man schauen konnte in zentripetaler Richtung den deutlich sichtbaren Wirbelvenen zu. An den Teilungsstellen der Gefäße zeigte sich das von v. Jäger (3) beschriebene diskontinuierliche Einströmen der körnigen Massen. Bei stärkerem Druck auf den Bulbus, der die Papillengefäße zum versiegen brachte, stockte auch die Zirkulation in den Aderhautgefäßen. Pulsationsphänomene waren nicht zu bemerken. Die beobachteten Gefäße stellten durchwegs Venen dar.

So groß die Überraschung über diese Wahrnehmung war, konnte man sich nicht verhehlen, daß das Phänomen gewiß häufiger zu finden sei, wenn man nur darauf achtete.

Und in der Tat fanden wir bald darauf in einem II. Falle bei hochmyopischer Refraktion des einen Auges (etwa 10,0 D.) mit ausgedehnten,

[1] Auch v. Jäger's Patient hatte eine syphilitische Infektion durchgemacht.

herdförmigen chorioiditischen Veränderungen im ganzen Fundusbereiche, bei relativ geringer Pigment-Überwucherung in diesen Herden die gleichen, wenn auch weniger deutlich hervortretenden Erscheinungen. Allerdings war die Richtung der Strömung hier nicht nachweisbar, weil die Herde doch nicht die Ausdehnung wie im I. Falle erreichten und die Stellen frei sichtbarer Aderhautgefäße nur ein kurzes Gefäßstück zur Anschauung brachten.

Was die Ursache dieses Phänomens betrifft, so liegt sie in der Strombehinderung, welche in den entzündlichen Chorioidéal-Veränderungen und partiellen Gefäßobliterationen ihren Ursprung hat.

Bei der Häufigkeit solcher Befunde ist darum bestimmt anzunehmen, daß man in geeigneten Fällen dasselbe wahrnehmen wird. Selbstverständlich muß man dann auch Hochmyopische im aufrechten Bilde spiegeln, wie wir das ja stets zu üben gewohnt sind, wobei man noch den Vorteil der starken ophthalmoskopischen Vergrößerung hat.

Allerdings muß man da Liebreich (10) beipflichten, der in der Besprechung des Falles von Aderhautablösung folgendes sagt:

„Ich bin überzeugt, daß Fälle, in denen man sie (die körnige Strömung) sehen könnte, gar nicht so überaus selten sind. Es ist nur schwer, sie zu beobachten, und sie wird dem Auge des Geübtesten leicht entgehen, wenn er nicht seine Aufmerksamkeit ganz besonders scharf auf das betreffende Gefäß richtet und sich ganz genau für seinen Inhalt akkommodiert. So wäre auch z. B. in Prof. v. Graefe's Fall die Zirkulation vielleicht unbemerkt geblieben, hätte man nicht zufällig, um eine Abbildung anzufertigen, die einzelnen Teile der Netzhautgefäße besonders scharf fixieren müssen."

Zum Schlusse gestatte ich mir, meinem hochverehrten Lehrer, Herrn Professor Elschnig, für seine rege Anteilnahme bei der Abfassung dieser Arbeit aufrichtigen Dank zu sagen.

Literatur.

1) Coccius, Die Ernährung der Hornhaut usw., S. 165—166, 1852. Zitiert nach Leber, „Die Zirkulations- und Ernährungs-Verhältnisse des Auges". Graefe-Saemisch, Handbuch der ges. Augenheilk., II. Bd., 2. Abt. (S. 464. s. auch 115—118 und 188 bis 190.)

2) Donders, Über die am Augapfel äußerlich sichtbaren Blutgefäße, Sitzungsbericht d. ophth. Gesellsch. II, S. 128—131. Zitiert nach Leber, 1864.

3) v. Jäger, E., Ergebnisse der Untersuchung mit dem Augenspiegel, mit besonderer Berücksichtigung ihres Wertes für die Pathologie. Vortrag, geh. in d. math.-naturw. Klasse der Wiener Akad. 18. November 1875. S. 100.

4) Friedenwald, Der sichtbare Blutstrom in neugebildeten Hornhautgefäßen. Centralbl. f. Augenheilk. 1888, S. 33.

5) Reimar, Die sogenannte Embolie der Arteria centralis retinae und ihrer Äste. Archiv f. Augenheilk., 38. Bd., S. 291, 1899.

6) v. Jäger, E., a) Über die sichtbare Blutbewegung im menschlichen Auge. Wiener med. Wochenschr. 1854, Nr. 3—5.

b) Über Star und Star-Operationen. Wien, 1854, S. 105.

7) v. Graefe, Über Embolie der Art. centr. retinae als Ursache plötzlicher Erblindung. Arch. f. Ophth. V, 1, S. 136. 1859.

8) Hirschberg, Über Embolie der Netzhautarterie. Centralbl. f. Augenheilk. 1884, S. 70.

9) Elschnig, Über die Embolie der Art. centr. retinae. Archiv f. Augenheilk. 24. Bd., S. 60.

10) Liebreich, Ophthalmoskopische Notizen (Chorioideal-Ablösung). Archiv f. Ophth. V, 2, S. 259. 1859.

11) Cuignet, Percept. opht. de la circulation dans l'oeil humain. Journ. d. Opht. I, p. 602—606. 1872. Zitiert nach Nagel, Jahresbericht über die Leistungen und Fortschritte im Gebiete d. Ophth. III, S. 147. 1874.

12) Schnabel, J., Beiträge zur Lehre vom Glaukom. Archiv f. Augenheilk. 15. Bd., S. 372. 1885.

13) Elschnig, Augenspiegelbefunde bei Anämie. Wiener med. Wochenschrift 1903, Nr. 3 und 4.

14) v. Graefe, Verhalten der Netzhautzirkulation bei Cholera. Archiv f. Ophth. XII, 2, S. 207—211.

15) Grunert, Sichtbare Blutströmung in den Netzhautvenen bei Leukämie. Centralbl. f. Augenheilk. 1901, S. 225.

16) Liebreich, Histologisch-ophthalmoskopische Notizen. Arch. f. Ophth. IV, 2, S. 294. 1858.

17) Thorner, Ein Fall von pulsierender Chorioidealvene. Arch. f. Augenheilk. 45. Bd., S. 36. 1902.

18) Sachs, Spontane Pulsation einer atypischen, nahe der Makula gelegenen Wirbelvene. Zeitschr. f. Augenheilk. XV. Bd., S. 537. 1906.

19) v. Jäger, Ophthalmoskop. Handatlas. Wien 1869.

II. Die angebliche Augenheilkunde des Ṯâbit ibn Qurra.

Von Dr. phil. **C. Prüfer** und Dr. med. **M. Meyerhof** in Kairo.

(Schluß)

Wenn wir nun unser Urteil über den „baṣar w'al-baṣîra“ zusammenfassen, so kann es nur dahin lauten, daß dieses angebliche Werk des Ṯâbit b. Qurra das schamlose Plagiat eines späten Kompilators ist, der es mit unwesentlichen Änderungen und Zusätzen der „Auswahl“ des ägyptischen Augenarztes ʿAmmâr entnahm und mit dem Namen des großen mesopotamischen Mathematikers und Arztes versah. Vielleicht war das ägyptische Lehrbuch in Syrien und Mesopotamien, wo das berühmtere des ʿAlî b. ʾÎsâ entstanden war, wenig bekannt geworden; so daß schon ein Jahrhundert nach ʿAmmârs Tode ein Fälscher wagen durfte, dieses originelle Werk unter anderem Namen wieder auf den Markt zu bringen. Übrigens haben die Araber das Begehen von Plagiaten nie als etwas Verwerfliches betrachtet; es war in allen Zweigen der Literatur gang und gäbe.

Daß auch in der europäischen augenärztlichen Literatur Ähnliches vorkam, sogar bis in neuere Zeitalter hinein, das wird durch HIRSCHBERGS Aufsatz in Nr. 1, 1910 dieser Zeitschrift „Über ein abgeschriebenes Lehrbuch der Augenheilkunde“ bewiesen.

Hat denn nun aber Ṯâbit nichts über Augenheilkunde geschrieben? Die Enzyklopädisten al-Qiftî[1] und an-Nadîm[2] (13. bzw 10. Jahrhundert u. Z.), der Medikohistoriker Ibn Abî Uṣaibi'a und der syrische Bischof Gregorius Barhebraeus (13. Jahrhundert u. Z.) haben ziemlich zahlreiche biographische und literarische Notizen über Ṯâbit gesammelt, die CHWOLSON[3] noch vor einem halben Jahrhundert zusammengefaßt hat. Danach hat Abu 'l Ḥasan Ṯâbit b. Qurra b. Zahrûn aus Ḥarrân in Mesopotamien von 836 bis 901 n. Chr. gelebt, zuerst das Gewerbe eines Geldwechslers betrieben und sich sodann den Wissenschaften zugewandt. Wegen seiner philosophischen Anschauungen — er war Neuplatoniker, — geriet er mit seinen Glaubensgenossen, den heidnischen Sabiern, in Streit, wanderte von Harran nach Kafr Tutha aus und wurde dann mit dem berühmten Astronomen Abîn Ga'far Muḥammad b. Mûsâ bekannt, der gerade von einer Reise nach Griechenland zurückkehrte. Dieser erstaunte über das Wissen des noch jungen Ṯâbit und nahm ihn mit sich nach Bagdad, wo er ihn unterrichtete und dem Chalifen al-Mu'taḍid vorstellte, der ihn unter die Gelehrten seines Hofes aufnahm. Ṯâbit war des Arabischen, Griechischen, Syrischen, vielleicht auch des Persischen mächtig, und begann alsbald neben Ḥunain b. Isḥâq und Ḥubaiš eine fruchtbare Übersetzertätigkeit. Er soll im ganzen 150 Werke in arabischer und 16 in syrischer Sprache geschrieben haben. Dieselben umfassen in erster Linie die Mathematik und Physik, sodann die Astronomie, Philosophie und Medizin, in welch letzterer er auch praktisch tätig war. Wir kennen die Titel einer langen Reihe von Übersetzungen medizinischer Werke, aber auch von eignen ärztlichen Werken des Ṯâbit, von denen einige wenige Handschriften noch in europäischen Bibliotheken existieren. Wir erwähnen von solchen Titeln „Über die Gicht“, „Über die Nieren- und Blasenkrankheiten“, „Vom Puls“, „Von der Diastole der Arterien“, „Von den Fragen, welche der Arzt an den Kranken richten soll“ usw. Kein einziges augenärztliches Buch des Ṯâbit wird von den Chronisten erwähnt, was ja aber nicht ausschließt, daß er dennoch ein solches verfaßt haben könnte.

Dagegen konnten wir gelegentlich zwei auf die Augenheilkunde bezügliche Zitate des Ṯâbit in einem medizinischen Werk des 10. Jahrhunderts u. Z. auffinden, Stellen, die natürlich im „baṣar w'al-baṣîra“ des Pseudo-Ṯâbit nicht vorkommen. Es handelt sich um das „kitâb aš-

[1] Tarîḫ al-ḥuḳamâ (Geschichte der Gelehrten).
[2] Fihrist al-'ulûm (Katalog der Wissenschaften), Edit. Flügel 1871.
[3] Die Ssabier und der Ssabismus. St. Petersburg 1856.

šamsîja al manṣûrîja" (das Buch des Šams ad-Dîn Abû Manṣûr) von Abû Manṣûr al-Ḥasan b. Nûḥ al-Qumrî, einem persischen Arzt des 10. Jahrhunderts, welchen Ibn Abî Uṣaibi'a den besten Arzt seiner Zeit und Lehrer des Ibn Sînâ (Avicenna) nennt; er hat ein Werk „kitâb ġunâ wamunâ" (Buch von Auskömmlichkeiten und Wünschen) verfaßt. Unser oben genanntes Werk ist eine Handschrift der hiesigen Vizeköniglichen Bibliothek (Katal. Bd. VI. Nr. 476) neueren Datums. Der Direktor Herr Prof. Moritz hat sie uns zur Einsicht freundlichst zur Verfügung gestellt, wie wir ihm auch sonst mancherlei Förderung verdanken. Die Handschrift des al-Qumrî enthält einen ziemlich ungeordneten Abriß der gesamten Medizin, aus Zitaten der älteren Autoren zusammengestoppelt. Der Abschnitt über Augenheilkunde bespricht 23 Augenkrankheiten und ihre Behandlung mit Heilmitteln in regelloser Folge; dann eine kurze Hygiene des Auges. Zitiert werden in diesem Abschnitt „die Gelehrten," „einige der Alten", „die Gesamtheit der Augenärzte" (ǵamâ'a al-kaḥḥâlîn), ferner von den Griechen Hippokrates, Galen, Antyllos, Alexander (von Tralles), Aristoteles und ein uns unbekannter Protolaos; ferner der Presbyter Ahron (im 6. Jahrhundert zu Alexandria); von Arabern Ibn Masaweih, Ḥunain, al-Kindî, 'Alî b. Zein (aṭ-Ṭabarî), alle aus dem 9. Jahrhundert, Maḥammad b. Zakarîja (ar-Râzî) und „der Jude" Isḥâq b. Suleimân al-Isrâ'îlî), sowie Qusta (b. Lûqa), alle aus dem Anfang des 10. Jahrhunderts, sodann zwei unbekannte Ärzte Sama'ûn (Simeon) und Muḥammad b. 'Alî al-Martawandî, endlich Ṯâbit.[1] Das erste Zitat findet sich im Kapitel „Ophthalmia" (ramad) und lautet folgendermaßen: „Ṯâbit hat gesagt: die Ophthalmie entsteht durch Unterlassung des Bades; dann verstopfen sich die Poren. Ihre Behandlung, so wie er sie erwähnt, und die dabei zu befolgende Heilmethode beruht auf dem Dampf von Süßwasser. Er hat ferner gesagt: die Ophthalmie entsteht auch aus Erkältung des Magens, indem daraus kalter Dampf aufsteigt; dabei tritt schlechte Verdauung und Säure der Eingeweide auf. Ihre Behandlung besteht im Trinken des reinen Weins, Besuch des heißen Bades und Anwendung milder Arzneimittel. Ferner hat er gesagt: sie entsteht bei den Frauen auch aus der Erkältung der Gebärmutter. Diese Art heilen nur die scharfen Klystiere von Dill, Ammei, Foenum graecum und indischem Nardenöl. Der Einlauf werde in die Scheide gemacht." Das andere Zitat findet sich in dem Kapitel vom Pannus oder Hornhautfell (sabal) und lautet: „Ṯâbit hat gesagt: der an Hornhautfell (Pannus) und Krätze (Trachom) Erkrankte muß an der Vena cephalica zur Ader gelassen werden, jeden Monat einmal. Dabei soll er den Verlust des Blutes gering sein lassen und mit einem Dekokt von Flachsseide (Cuscuta epithymus) zweimal im Monat abführen und sich der

[1] In dem allgemeinen Teil sind noch Ruphos, Paulos (von Ägina), Ibn Serapion und ein unbekannter as-Sâḥir zitiert.

Anfüllung enthalten und Staub, Rauch, Geschrei und vieles Reden vermeiden, ebenso die Hitze des Feuers und das Licht der Lampe, die Wärme des Kissens und langes Liegen, überhaupt alles, was die Adern des Gesichts und des Auges füllt. Er hat gesagt: diese Arznei ist nützlich dafür: Myrobalanen aus Kabul, zu Staub zerkleinert, gesiebt und geknetet mit weißem gereinigtem Wachs, das mit Rosenöl geschmolzen ist; dann wird es in einen Mörser getan, während es heiß ist und ein wenig gereinigter Saft unreifer Trauben daraufgegossen; sodann läßt man es gar werden und wendet es an." Das ist die ganze, recht magere Ausbeute an Zitaten des Ṯâbit[1] aus dem Gebiete der Augenheilkunde. Aus welchem seiner Werke sie stammen, ist nicht festzustellen. Die wahrscheinlichste Annahme ist wohl, daß sich Ṯâbit gelegentlich, wie auch die anderen großen Übersetzer, seine Zeitgenossen, mit der Ophthalmologie als Bestandteil des allgemein-medizinischen Wissens beschäftigt hat. Besondere Leistungen scheint jedoch der große Astronom und Mathematiker auf dem Gebiete der Augenheilkunde nicht gezeitigt zu haben.

Gesellschaftsberichte.

1) **Oxford Ophthalmological Congress 1910.** (Ophth. Review, Nov. 1910).

Nach einer einleitenden Ansprache von Prof. Osler demonstrierte Prof. Arthur Thomson stereoskopische Photographien hauptsächlich vom Vorderkammerwinkel, der sich im Gegensatz zu der alten Anschauung nicht als einfach spitzer Winkel repräsentiert, vielmehr gerade vor der Iriswurzel einen kleinen Recessus zeige, in welchen sich die Iris bei der Dilatation der Pupille wie eine zurückgezogene Gardine mit ihren Falten hineinlegt, dabei aber immer noch einen schmalen Kanal für Filtrationszwecke übrig lassend.

Priestley Smith widerspricht dieser Ansicht trotz der vorzüglichen Präparate, die er für postmortal verändert erklärt. Intra vitam und bei Gefrierpräparaten, die unmitttelbar nach der Enukleation untersucht wurden, seien diese Kunstprodukte nicht zu treffen.

Prof. Poulton sprach über die allgemeine Ähnlichkeit zwischen dem Sehen der Menschen und Vögel.

Priestley Smith hielt einen umfassenden Vortrag über Glaukomprobleme, wobei er den Gebrauch des Skotometers für die Frühdiagnose namentlich bei älteren Leuten befürwortete.

Prof. Remy zeigte ein kleines Taschen-Diploskop und illustrierte damit seine Theorie über das Himmelsblau, das er von der Netzhautüberflutung

---

[1] Dieselben müssen von Ṯâbit b. Qurra stammen, denn die beiden andren Ärzte des Namens Ṯâbit waren jüngere Zeitgenossen des ul Qumri und haben keine ärztlichen Werke hinterlassen. Der eine, Abû 'l-Ḥusan Ṯâbit b. Sinân b. Ṯâbit b. Qurra, war, wie sein Name sagt, der Enkel des großen Gelehrten, der andre, Abû 'l-Ḥasan Ṯâbit b. Ibrahim b. Zahrûn gehörte einer andren Linie der Sabier an und starb im Jahre 975 n. Chr.

durch das übermäßige diffuse Licht ableitet. Von einem Brunnen aus scheine der Himmel weiß; über den Wolken, von einem Ballon oder einer hohen Bergspitze aus gesehen, fast schwarz. Peltesohn.

---

2) **Ophthalmological Society of the United Kingdom.** (Ophth. Review, December 1910.)

Sitzung vom 20. Oktober 1910.

Markus zeigt einen Fall von peripherer und zentraler Ausbuchtung der Cornea infolge von zentralwärts fortschreitender Degeneration. Ebenso einen Fall von einseitiger Retraktion des Oberlids und Graefe'schem Symptom.

C. Blair hat ein Endotheliom der Tränendrüse exstirpiert und in 4 Monaten kein Rezidiv gesehen.

George Coats demonstriert die pathologischen Veränderungen bei einer früher vorgestellten marginalen Kerektasie, im wesentlichen Schwund der oberflächlichen Lamellen in der Peripherie und deren Ersatz durch lockeres Granulationsgewebe, Hypertrophie der Descemetis mit zahlreichen Spalten, in denen sich neues Hyalinmaterial häufte.

Fisher, der den Fall klinisch behandelt hatte, sieht in der Verdickung der Descemet'schen Membran einen Kompensationsprozeß. Er hatte übrigens die ausgebuchtete Stelle aus der Hornhaut ausgeschnitten und, wenn auch langsam, schließlich die Vorderkammer sich wieder schließen sehen.

George Coats demonstriert einen ungewöhnlichen Fall von kolloiden Auswüchsen der Bruch'schen Membran bei einem 58jährigen Patient mit Achondroplasie und doppelseitigem Glaukom.

Klinische Sitzung vom 10. November 1910.

G. Winfield Roll stellt einen 14jähr. Knaben mit sympathischer Ophthalmie auf traumatischer Grundlage vor. Heilung ohne Enukleation.

Coats demonstriert einen Fall von atypischem Iriskolobom. Entsprechend dem nach außen und unten gerichteten Kolobom fand sich am Linsenäquator eine Kerbe und nach ihr hinstrebend ein dreieckiger Fleck fibrösen Gewebes, das vom Ciliarkörper entsprang. Die Zonula ist hinter dem Kolobom zwar vorhanden, aber ihre Fasern von ihrer normalen Richtung abgedrängt und fächerförmig von dem fibrösen Fleck sich entfaltend. Die Aderhaut zeigte ebenfalls ein Kolobom. Vortr. sieht in diesem Fall eine Stütze der Hess'schen Theorie, wonach die Iris- und Linsenkolobome durch die übermäßige Entwicklung und Persistenz eines Stranges der fibrovaskulären Kapsel entstehen, der das Wachstum des Irisgewebes verhindere.

Jessop zeigt ein rezidivierendes Melanosarkom der Konjunktiva und einen in Heilung übergegangenen Fall von Solitärtuberkel der Chorioidea.

Tomlinson demonstriert ein einfaches Projektions-Polariskop zur Farbensinnprüfung, Bishop Harman eine Doppelschere zur Erleichterung der Sklerektomie nach Herbert in der Art der Kupierzangen der Schaffner.

R. Foster Moore stellt drei Fälle von schwerer Beeinträchtigung des Sehvermögens nach Blutverlust.

Juler demonstriert eine Irisgeschwulst bei einer 39jährigen Frau.

Frank Hewkley sah nach einem Trauma ein Hyphaema 9 Monate lang bestehen.

Cruise demonstriert einen (traumatischen) Fall von Neubildung einer fibrösen Masse auf der Papille mit Erweiterung der Cilioretinalgefäße, vermutlich durch Organisation einer subhyaloiden Blutung entstanden.

Peltesohn.

Referate, Übersetzungen, Auszüge.

1) **The treatment of cataract by Lt. Col. Henry Smith, B. A., M. D., M. Ch., Indian Medical Service.** With appendix by Captain A. E. J. Lister, M. B., B. S., F. R. C. S., I. M. S. Illustrations by Dr. Derrick T. Vail, Prof. of Ophth., Univ. of Cincinnati. Calcutta 1910. (121 S.)[1]

Das Buch ist auf Wunsch vieler Kollegen geschrieben, in kärglichen Muße-Stunden, also vielleicht nicht genügend abgerundet, aber begründet auf 24000 eignen Star-Ausziehungen. Verf. bemerkt „mit Vergnügen die wachsende Gunst, mit der die Ausziehung des Stars in der Kapsel von der weitherzigen Berufs-Genossenschaft in Amerika und in Indien angenommen wird."

Für die Wahl der Operation unterscheidet H. S. 12 Arten des Stars: 1. den unreifen, 2. den schwellenden, 3. den reifen, 4. den überreifen, 5. den harten, 6. den schwarzen, 7. den durch Verletzung, 8. den am vorderen und hinteren Pol, 9. den umschriebenen, angeborenen, ständigen, 10. den Schicht-Star, 11. den komplizierten, 12. den weichen, im Kind- und Jugend-Alter.

1. Der Opium-Esser in Indien leidet mehr dadurch, da seine Pupille eng ist. Wird Operation nötig, so ist die Extraktion in der Kapsel angezeigt. 2. Kann mit oder ohne Kapselzerschneidung ausgezogen werden. Ebenso 3. Bei 4 ist die Zonula nicht schwächer, sondern fester. Daß der überreife Star öfters spontan sich verschoben hat, ist ein Irrtum der Beobachter; die Verschiebung geschieht erst bei der Kapsel-Zerschneidung. (?) 7. a) Verschiebung der Linse durch Stoß: der Operateur hat ein wenig zu warten, bis die begleitende Netzhaut-Ablösung geheilt oder stationär geworden (?). b) mit Durchbohrung der Kapsel: Irrigation, Ätzung der Hornhaut-Wunde, Sklerokorneal-Schnitt, breite Iridektomie und Entleerung der Linse. „Der Operateur, der so vorgeht, wird das beste für seinen Kranken tun." Bei 8 und 9 nötigenfalls Iridektomie. Bei 10 Iridektomie, oder Diszision oder Extraktion. 11. Katarakt durch Glaucoma verursacht, ist selten geeignet (?) zur Operation. Wenn hingegen das Glaukom durch den Star verursacht war (und zwar durch Schwellung), so ist es am besten (?), die Linse in der Kapsel zu extrahieren, bei gleichzeitiger breiter Iridektomie.

Das Niederdrücken des Stars wird im Punjab von der Kaste der Rawals geübt.[2] „Der unmittelbare Erfolg ist für den Kranken geradezu

[1] Vgl. Juni- und Juliheft 1910 des Centralbl. f. Augenheilk. — Die Besprechungen dieses Buches, die ich gelesen, sind wenig brauchbar, da sie keine Einsicht in das komplizierte Verfahren des Verf.'s geben. Ich habe seine Schilderung wörtlich übersetzt. Wenn sie manchmal ungelenk erscheint, so liegt die Schuld hauptsächlich an dem Verf., der wohl eine leichte Hand für die Star-Operation, aber nicht für das Schreiben besitzt.

[2] Verf. gibt keine Statistik. Maynard fand, in der Mofussil-Praxis in Indien, 29 Fälle (von 63), das sind 46%, guter Sehkraft nach einem durchschnittlichen Zeitraum von 5 Jahren. (The Ophth. Review, April 1903, Centralbl. f. Augenheilk. 1903, S. 245). Elliot in Madras fand, in 125 Fällen, 29 oder 23,2% Erfolge, 10 oder 8,0% teilweise Erfolge und 68,8% Miß-Erfolge. (The Ophthalmoscope 1907, S. 193.) Er sagt „Hirschberg was handicapped by his ignorance of the natives of India, and

zauberhaft: er kann sehen, hat keinen Schmerz, bekommt keinen Verband und braucht nicht zu Bett zu liegen. Wenn alles gut geht, kann der Erfolg, vom ästhetischen Standpunkt durch kein modernes Verfahren erreicht werden." Aber ein großer Prozentsatz der Fälle verfällt der Sepsis; andre, durch Bersten der Linsenkapsel, der Iridocyclitis und Schrumpfung; letztere erfolgt auch bei uneröffneter Kapsel durch Fremdkörper-Wirkung der Linse; endlich kann auch der Star wieder aufsteigen, indem der unzertrennte Teil des Aufhängebandes als Scharnier (hinge) wirkt. Die aufgestiegenen Stare sind in ihrer Kapsel, lassen sich leicht ausziehen, Glaskörper-Ausfluß ist selten.

Extraktion wird heute außerhalb Indiens geübt und in großer Ausdehnung auch auf dem Boden Indiens. „Ich nenne sie Daviel's Operation (mit Kapsel-Zerschneidung)...." Verschiedene Änderungen sind von 1753 bis heute vorgenommen, aber sie sind unbedeutend.[1]

S. hält nichts von psychischer Vorbereitung der Kranken. (Das mag auch für seine Hindus ganz gut sein.) „Der ideale Operateur ist der Mann, der keine Nerven hat, der keine Reizbarkeit besitzt, dem Kranken gegenüber, der seine Ruhe nicht verliert gegenüber den Assistenten bei der Operation". „Ich habe manchen Mann mit Ambidextrie gesehen, aber niemanden, dessen beide Hände gleich gut waren."

S. liebt es, zu sitzen. Er fordert den Kranken nicht auf, sein Auge zu drehen; sondern zieht es, mit der Pinzette, ohne zu drücken. Der Schnitt sei eher ein wenig zu groß, als zu klein. Erfahrung lehrt die ökonomische Schnittgröße, die den Kern der gegebenen Linse bequem austreten läßt; bis dahin ist es sicherer, den Normal-Schnitt (standard incision) von $^2/_5$ des Hornhaut-Umfangs zu machen. (Bei der genauen Beschreibung der Einzelheiten ist viel Subjektives, Persönliches.)[2] S. stützt beide Hände. (So war es in den klassischen Beschreibungen, so steht es in hundert alten Büchern und Abhandlungen. Aber, wenn er hinzufügt „the hands resting in the air can never be steady"; so kann ich ihm versichern, daß es Augenärzte genug gegeben hat und gibt, die ihre Hand geübt haben, absolut ohne Stütze den Schnitt klassisch zu vollenden.)

Jenes Stützen soll bei „unsren indischen Patienten" auch den Kopf festhalten. Dazu haben wir allerdings in Europa andre Hilfskräfte.

Die Hinzufügung der Iridektomie scheint ihm sicherer. Eine der Komplikationen der mit Kapsel-Zerschneidung verbundenen Operation ist Einklemmung von Kapsel-Teilen in die Wunde. Vorzuziehen ist Zerreißung der Kapsel rechtwinklig zur Schnittwunde. (Ich stehe nicht an, die T oder ΠΤ-Form mehr zu empfehlen.)

Zur Entbindung der Linse nach der Kapsel-Trennung drückt er den Daviel'schen Löffel leicht auf die sklerale Lefze, mittelst der linken, und die Konvexität des Schielhakens (bei oberem Schnitt) auf die untere Partie der Hornhaut, mittelst der rechten, um, wenn der Kern auszutreten beginnt, ihm durch ein Gleit-Manöver des Hakens nach oben folgen. So tritt auch die Rinde gleich mit heraus. Verf. ist gegen Mc'Keown's Dusche und für

---

of their ways and customs". Aber ich habe nur beschrieben (Centralbl. f. Augenheilk. Februar 1894), was ich mit meinen Augen in Indien gesehen; und diese ließen sich durch die Eingeborenen nicht täuschen. Auch habe ich niemals die Niederlegung des Stars empfohlen.

[1] Vgl. meine Gesch. d. Augenheilk., im Graefe Saemisch, XIII, S. 546, Nr. 120.

[2] Gleich dem alten 'Ammār nennt H. S. keinen Namen; er zitiert, außer Daviel, keinen Vorgänger.

leichten Verband beider Augen. „Unreifer Star wird allgemein als unpassend für Daviel's Operation angesehen". (Aber da scheinen A. Graefe, Schweigger, Hirschberg[1] u. a. für den Verf. vergeblich gearbeitet zu haben. „Hart ist jeder Star, jenseits des 40. Jahres. Wird ein geräumiger Schnitt in der Hornhaut angelegt und die Linsenkapsel ordentlich gespalten; so tritt bei sanftem Druck auf den Augapfel der Star aus, gleichgültig, ob er halbreif, ganz reif oder überreif ist. Man schließt das Auge für eine Minute und entfernt durch sanftes Reiben die Reste. Dieselben treten aus, ob sie getrübt oder noch klar sind. Die Sehkraft der unreif operierten Stare ist i. A. ganz ebensogut, wie die der reifen, die Operations-Erfolge natürlich die nämlichen; die Zahl der Nach-Operationen dieselbe".)[2]

Die Ausziehung des Stars in der Kapsel. „Frühzeitig ist es bei meiner Erfahrung mit Daviel's Ausziehung mir passiert, daß ein unruhiger Kranker bei Vollendung des Star-Schnitts die Linse in ihrer Kapsel und eine Quantität Glaskörper auspreßte. Getränkt mit der Schul-Lehre, betrachtete ich diese Zufälle als ernst und überwachte den Erfolg sorgsam und erwartete schlimme Ausgänge, alsbald und später. Ich war angenehm überrascht zu finden, daß die unmittelbaren Erfolge schön waren, die Sehkraft ideal. Indem ich einige wenige durch etliche Jahre verfolgte, fand ich, daß keine Verschlimmerung folgte, kein Schwund, keine Ablösung der Netzhaut, daß die Augen ruhig waren und die Sehkraft, wie man sie nur wünschen konnte.

Ich begann zu zweifeln an der Existenz von Tatsachen, auf denen jene heilige Scheu vor dem Glaskörper-Austritt beruht, welche von der Schule gelehrt wird. . . . Ich ging dazu über, mein eignes Urteil zu gebrauchen, als ob die Schulen nicht existierten. . . . Die Augenärzte mögen die Operation der intrakapsulären Extraktion verdammen für ihre Person. Für diese Operation braucht der Operateur Nerven, gutes Auge, ein gutes Paar von Händen. Ausziehung der Linse in der Kapsel erfordert die höchste Technik in der ganzen Chirurgie. Ich kann ebensowenig verstehen, daß ein Mann fähig sein kann zu operieren, wie es sein soll, nach einer geschriebenen Beschreibung dieser Operation, als ich verstehen kann, daß ein Mann erfolgreich Violine[3] spielen kann nach einer geschriebenen Beschreibung der Kunst, ohne Praxis und ohne Lehrer. Die Kunst muß gelernt werden durch Demonstration und durch tatsächliche Praxis von einem kompetenten Operateur." (Aber wer Violine spielen und Noten lesen kann, wird doch ein neues Musik-Stück auszuführen imstande sein. Herr S. schreibt doch für Augenärzte. Studenten, die bei ihm Belehrung suchen, möge der Himmel behüten. Unsre Studenten lernen den Star-Schnitt doch nicht bloß durch mündliche und schriftliche Belehrung, nicht bloß vom Anschauen der Operation, was auch nur bis zu einer gewissen Stufe fördert; sondern von der Einübung der eigenen Hand am toten und besonders am lebenden Tier-Auge! Ich habe Schüler gehabt, die ein Jahr lang täglich am lebenden

[1] A. f. O. XXX, 4, S. 225 fgd., 1884, Verhandl. d. Berliner med. Gesellsch. 1890, Sitzung vom 2. Juni, Centralbl. f. Augenh. 1890, S. 206–212. Vgl. auch Eulenburg's Real-Encykl. II. Aufl., Bd. XIV, S. 707, 1888.

[2] Hirschberg, Centralbl. f. Augenheilk., 1890, S. 211. — Unsre Kranken haben nicht dieselbe Abscheu, wie die Hindu-Bauern, vor dem Nachstar-Stich. — S. überschätzt die Häufigkeit des letzteren.

[3] Arnold Knapp, der nach Jullundur gepilgert ist, hat sich durch das Gleichnis des Propheten bezaubern lassen. (Archives of Ophth., Januar 1911, S. 142.) Natürlich, wer wirklich Smith's Operation für besser hält, mag nach Jullundur gehen. Wer Zeit und Geld anwenden will, kann nebenbei in Indien noch viel Schönes sehen.

Auge des ätherisierten Kaninchen-Auges die Star-Operation und Iridektomie übten und allerdings eine ausgezeichnete Technik erlangten. Im Jahre des Heiles 1159 hat allerdings Alkoati seine Beschreibung der Star-Operation geschlossen mit den Worten „non potest bene ostendi per librum". Damals gab es in Europa wenige Operateure, wenige Lehranstalten, schwieriges Reisen.)

Nach dem Hornhautschnitt, in dessen Beschreibung ich nichts Neues zu entdecken vermag, bzw. nach der Iridektomie, wenn eine solche gemacht wird, soll der federnde Lidhalter entfernt werden. „Der Assistent soll das untere Lid herabziehen mit dem Daumen seiner linken Hand und das obere Lid emporziehen mit einem stumpfen Haken, den er zwischen Daumen, Zeige- und Mittel-Finger der rechten hält, während er den Ring- und kleinen Finger derselben gebraucht, um Augenbraue und Schließmuskel zurückzuziehen.

Er soll das Oberlid auf dem stumpfen Haken gerade nach vorn heben, als ob er den Inhalt der Orbita aus der Höhle emporheben wollte. Durch dies Verfahren wird er den Schließ-Muskel vollständig in seiner Gewalt haben und dem Operateur den Bezirk vollständig freilegen. Wenn der Assistent das Oberlid gegen die Braue erhebt, kann der Kranke Druck auf den Augapfel ausüben; wenn gerade nach vorn, ist das unmöglich."

„Der Operateur nimmt Daviel's Löffel wie eine Schreibfeder in die Linke und setzt das Ende senkrecht auf die Hornhaut, über das untere Drittel der Linse, auf einer Seite der Hornhaut. In die Rechte nimmt er den stumpfen Schielhaken wie eine Schreibfeder und setzt seinen Knopf auf die andre Seite der Hornhaut über dem unteren Drittel der Hornhaut. Beide Instrumente werden mit gleichem Druck angewendet, gerade nach hinten, gegen die Gegend des Sehnerven, — bei dem unreifen Star, dem überreifen und dem gewöhnlichen harten, um ihn zur Wunde zu dislozieren. Der Spatel bleibt unbewegt, der Haken wird seitlich bewegt, indem er so, über die Hornhaut gezogen, Druck ausübt. Der Schaft des Hakens soll dabei so wagerecht wie möglich bleiben. Indem man einen gewissen Druck mit dem Löffel ausübt, braucht man mit dem Haken weniger zu drücken. Der Löffel hilft dabei den Augapfel zu fixieren, gegen Rollung. Bis zu dem Augenblick[1], wo der Rand der Linse, verschoben, an der Wunde erscheint, werden beide Instrumente zum Druck nach hinten verwendet. Sowie aber die Linse zur Wunde verschoben ist, wird der Löffel in der Linken benutzt, um der Linse durch die Hornhaut nach oben zu folgen; soll aber keinen merklichen Druck mehr ausüben, da der Haken in der Rechten genügt. Der Haken soll fortfahren Druck auszuüben, aber gradweise mehr und mehr gegen die Wunde selber hin, mit denselben queren Gleit-Bewegungen. Zuerst soll nicht seine Stellung auf der Hornhaut, wohl aber die Richtung seines Druckes verändert werden, erst schwach, allmählich mehr und mehr, bis er endlich die Hornhaut unterhalb der Linse faltet; in dieser Periode ist die Linse vollständig oder nahezu entbunden.

Das Manöver mit dem stumpfen Haken nach dem ersten Erscheinen der Linsen-Verschiebung erfordert eine gradweise Drehung desselben, bis das Ende schließlich gegen die Wunde gerichtet ist. Wird die Linse nicht ganz entbunden, so muß der Löffel, der bisher benutzt wurde, der Linse nach oben zu folgen, nun mehr benutzt werden, um solchen Druck durch die

[1] Up to the point, at which.

Hornhaut anzuwenden, daß er sie an Ort und Stelle hält und hindert, in den Augapfel zurückzuschlüpfen, bis[1] die Linse in der Krümmung des Hakens gefaßt und herausgekippt ist.

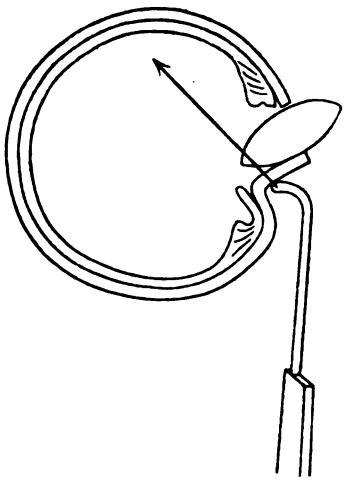

Bei dem letztgenannten Akt muß darauf geachtet werden, daß der Star in der Krümmung gefaßt, und daß seine Kapsel nicht mit dem Ende des stumpfen Hakens zerrissen wird; der Haken soll flach auf die sklerokorneale Wunde gelegt, und sogar ein kleiner Druck auf die Sklerokornea angewendet werden, um die Linse unterhalb ihrer Achse[2] zu fassen. In keinem Fall soll der stumpfe Haken so angelegt werden, daß er der Linse heraushilft, bevor nicht ihre Achse deutlich entbunden ist; sonst kann der Wundarzt leicht die Kapsel zerreißen, die dann, nach dem Austritt ihres Inhalts, sich wieder zurückzieht. Tritt dennoch dies ein (nämlich Kapsel-Zerreißung), so soll der Wundarzt den Druck mit dem Löffel aufrecht erhalten, und die anatomische Pinzette bei dem ersten Beginn der Kapsel-Zerreißung erheben und die Linse nebst Kapsel fest ergreifen, so nahe wie möglich am Hornhaut-Rand. Durch dieses Manöver wird die weiche Masse und der Kern herausgedrückt aus der Pinzetten-Zähnelung (grip), und diese wird die Kapsel fest packen, so daß sie ausgezogen werden kann.

Nach der Entbindung der Linse wird man den Glaskörper in der normalen Lage und unverletzt sehen, die Hornhaut zurückgefallen und den Raum leer, der vorher von Linse und Kammerwasser eingenommen ward.

Die Iris, wenn sie in dieser Periode vorgefallen war, soll mit der Spitze des stumpfen Hakens zurückgebracht werden, das ist das beste (?) Instrument zu diesem Zweck.

„Bei der Ausziehung in der Kapsel verhalten sich der unreife und der harte Star vorzüglich. Der überreife Star ist, — abgesehen von den Kinder- und Jugend-Staren, — der schwierigste von allen, obwohl wir finden, daß es allgemein von „Leuten mit offenbar geringer Erfahrung“ in dieser Operation angenommen wird, daß dies die einzige für die Ausziehung in der Kapsel passende Art sei. Wenn der überreife Star in die Wunde eintritt, muß der Wundarzt bereit sein, den Löffel in den klaren Punkt (point) von Glaskörper hinter dem Star zu schieben, in dem Augenblick, wo es deutlich wird, daß weiterer Druck auf die Hornhaut Glaskörperaustritt veranlassen muß. Man muß den Löffel gerade dahinter schieben, darauf achten, daß man die Kapsel nicht zerreißt mit dem Ende des Löffels und diesen nur gebrauchen, um die Linse zu stützen, wenn man dazu schreitet, sie durch die Hornhaut mit dem stumpfen Haken zu behandeln, wie in den gewöhnlichen Fällen.“

„Der schwellende und der reife Star ist mehr der Kapsel-Berstung

[1] while.
[2] Soll wohl Querdurchmesser bedeuten.

ausgesetzt, als alle andren Arten. Um dies zu vermeiden, muß man die Linse, die in diesen Fällen bildsam (mouldable) ist, einen Purzelbaum schießen lassen, wobei der von der Wunde fernste Teil der Kapsel zuerst disloziert wird; das gestattet, die Linse kopfüber zu kippen mittels des Scharniers des Aufhängebands an der Wunde. Aber auch bei diesem Verfahren ist die Kapsel so zart, daß sie gelegentlich berstet, wenn die Linse fast heraus ist. Zu diesem Verfahren muß der Wundarzt das rechts- wie das linkshändige Instrument gerade auf die Linsen-Peripherie und gerade diesseits des Ciliar-Randes aufsetzen."

Tritt Glaskörper aus während der Operation, so muß er abgeschnitten werden. Nach der Ausziehung in der Kapsel braucht man „kein Ausschwemmen oder Scheuern des Bindehautsacks".

Wird gleich das 2. Auge operiert, so bedeckt man das erste mit einer Kompresse aus Wolle, die mit irgend einer sterilen Lösung gesättigt ist.

Die Behandlung der Jugend-Stare und die Nachbehandlung der Star-Operation muß und kann ich übergehen.

„Der beispiellose Fortschritt der ophthalmologischen Abteilung des Jullundur-Krankenhauses, in der jetzt zwischen 2500 und 3000 Stare jährlich operiert werden, hängt hauptsächlich ab von dem Fehlen des Nachstars nebst einem Verlust von unter $1^0/_0$; und der stationäre Zustand der zahlreichen Hospitäler in Indien (einem Land, in dem jährlich über 25000 Stare operiert werden,) hängt ab von dem Nachstar, der unbedingt auf die Kapsulotomie-Operation folgt. Taken all over the Indian Empire, the capsulotomy operation in followed by total failure [„discharged otherwise"] in about 14 p. c. of the cases.[1]) Die Starstecher-Operation liefert mehr Verluste, aber, gegenüber der mittelmäßigen Sehkraft der Kapsulotomie-Operation, ein ideales Sehen für einige Zeit; die unvermeidliche fortschreitende Atrophie der Netzhaut, welche später auf die Niederdrückung der Linse folgt, wird vom indischen Bauer nicht der Operation in die Schuhe geschoben."

Die Operierten mit Glaskörpervorfall wurden bestellt, 95 kamen, 98 Augen konnten geprüft werden, Netzhaut-Ablösung war in keinem Fall vorhanden, Augengrundveränderung in 8; die durchschnittliche Zeit seit der Operation war 3,70e Jahre.

„If results in the intracapsular operation are better, the difficulty of that operation is a substantial reason why operators should learn the art from practical instruction on the living subject by a master of that art and not from mere written descriptions. J. Hirschberg.

---

2) **Die im Jahre 1910 in Dänemark erschienene ophthalmologische Literatur,** zusammengestellt von Privat-Dozent Dr. Henning Rönne in Kopenhagen.

Fritz Ask: Ein Fall von Iris- und Gehirn-Tuberkulose. Hospitalstidende p. 649, 1910. Ein Fall linksseitiger Iristuberkulose mit Gehirnsymptomen und Stauungspapille an dem rechten Auge. Während der Tuberkulin-Behandlung besserte sich der Zustand. Die Stauungspapille schwand während

---

[1] Die Verantwortung für diesen ganzen Satz und diese ungeheuerliche Verlust-Ziffer muß ich Herrn S., ihre Bestreitung den andren Operateuren in Indien überlassen. — Daß solche Verlust-Ziffern für Europa nicht zutreffen, weiß jeder Leser dieses Centralblattes.

sich gleichzeitig mit der Besserung des allgemeinen Befindens linksseitiger Exophthalmus einstellte. $^1/_2$ Jahr später wiederum Verschlimmerung und schneller Exitus letalis. Bei der Sektion fand sich ein Solitärtuberkel im linken Frontallappen. Dieses hatte den Orbitalboden usuriert. Die Besserung des Zustandes während des Verlaufes muß man der vom Leiden selbst vorgenommenen Trepanation nach der Orbita zuschreiben.

C. F. Bentzen: Om Iridencleisis antiglaucomatosa Halth. Dansk Klinik Nr. 21, 1910. (Siehe Über Iridencleisis antiglaucomatosa Halth. Arch. f. Ophth. Bd. 74, 1910.)

H. B. Christensen: Undersögelser over det intraoculäre Tryk og Blodtryk hos gamle Folk. (Untersuchungen über den intraokulären Druck und Blutdruck bei alten Leuten.) Hospitalstidende Nr. 50, 1910.

Bei 152 Individuen, alle über 60 Jahre alt, wurde gleichzeitig der intraokuläre Druck mit Schiötz's Tonometer und der Blutdruck mit Riva-Rocci's Apparat untersucht. Es zeigte sich, daß der intraokulare Druck mit dem zunehmenden Blutdruck vermehrt wurde.

Niels Höeg: En ny Methode lil Afslöring af Simulation af Blindhed. (Eine neue Methode zur Entschleierung der Simulation von Blindheit.) Hospitalstidende p. 456, 1910.

Bei Simulation von Blindheit wird der Simulant aufgefordert nach oben zu sehen, nach unten, zur rechten usw., indem die entsprechende Bewegung mit der Hand des Untersuchers gemacht wird. Abwechselnd wird die Hand plötzlich in eine andre Richtung geführt als das Kommando angibt. Der Simulant folgt dann der Hand und nicht dem Kommando, wodurch konstatiert wird, daß der Untersuchte zum wenigsten die Bewegungen der Hand unterscheidet.

Niels Höeg: Et Tilfälde af hvide Cilier. (Ein Fall weißer Cilien.) Hospitalstidende p. 456, 1910.

Ein 8jähriges Mädchen bekam nach einem Sonnenerythem an der Stirn und linken Schläfe ausgedehnte entfärbte Flecke in der Haut. Augenbraue und Augenlid waren frei, aber im inneren Drittel des linken Augenlides sind die Zilien sukzessive weiß geworden.

Niels Höeg: Pigmentnävi im Augengrunde. Hospitalstidende p. 222, 1910. (Siehe Die gruppierte Pigmentation des Augengrundes, Klin. Monatsblätter f. Augenheilk. Januar, 1911.)

Niels Höeg: Ein Fall von Skleralruptur an einem buphthalmischen Auge. Hospitalstidende Nr. 28, 1910.

Skleralruptur durch Kuhhornstoß, wo das Endresultat trotz der vorhandenen Buphthalmie relativ gut war ($^5/_{60}$ gegen $^5/_{36}$ vor der Läsion).

Niels Höeg: Om rudimentäre Former af Coloboma nervi optici. (Über rudimentäre Formen des Coloboma nervi optici.) Hospitalstidende p. 624, 1910.

Durch eine Reihe von Abbildungen von Papillen zeigt Verf., daß alle Übergänge zwischen der normalen Papille und dem voll entwickelten Koloboma bestehen durch:

1. abwärts gerichtete Exkavation und Gefäßursprung; 2. Conus inferior papillae; 3. Conus inferior mit Retinaduplikatur (3 mal ophthalmoskopisch wahrgenommen); 4. exkavierter Conus inferior; 5. runde, tiefe, steilwändige Exkavationen, wo man einen schwach angedeuteten Papillenrest am oberen Rande des Koloboms sieht; 6. die Kolobomen, wo man die Papille am Boden einer sehr tiefen Exkavation sieht.

Diese Reihe von Übergangsformen, mit überwiegender Häufigkeit der Glieder in der Reihe, die am wenigsten von der Norm abweichen, sprechen nach Verf. ehestens dafür, daß das Coloboma nicht von eigentlichen pathologischen Prozessen herrührt (z. B. Entzündung), sondern eher von mangelhafter Regulierung der normalen Entwicklung.

C. F. Heerfordt: Erwägungen und Untersuchungen betr. der Pathogenese des Glaukoms. Über lymfostates und hämostates Glaukom. Hospitalstidende, 1910.

C. F. Heerfordt: Om endogene gonorrhoiske Hornhinde og Hudaffectioner. (Über endogene gonorrhoische Hornhaut- und Haut-Affektionen.) Hospitalstidende, 1910. (Siehe Arch. f. Ophthalm. Bd. 77, Heft 1, 1910.)

C. F. Heerfordt: Øjentilfælde som Udslag af Mb. Basedowii. (Augenleiden durch Morbus Basedowii.) Ugeskrift for Læger Nr. 4, 1910.

Referierender Übersichtsartikel.

C. F. Heerfordt: Untersuchungen über Keratoplastik. (Ugeskrift for Læger Nr. 17, 1910.)

Das Kaninchenauge wird mit Hilfe von Sangen mit einer Wasserpumpe zu einer Schneideplatte fixiert, so daß die Mitte der Kornea durch ein Loch in diese hineinragt. Man schneidet dann eine Scheibe Kornea ab entweder mit Trepan oder Mikrotom-Messer, das man parallel mit der Schneideplatte führt. Das überführte Korneastück wird entweder durch konjunktivales Übernähen mit Tabaksbeutelsutur nach Kuhnt oder durch eine Druckplatte aus Hartgummi fixiert.

Edmund Jensen: Om Aetiologien or Pathogenesen af Ulcus cornea serpens. Hospitalstidende Nr. 7, 1910. (Siehe: Zur Ätiologie des Ulcus corneae serpens. Arch. f. Ophthalm. Bd. 73, Heft 3.)

K. K. K. Lundsgaard und V. Grönholm: Lysbehandling af Konjunctivallidelser. (Lichtbehandlung von Konjunktivalleiden.) Bibliothek f. Læger Heft 2, Jahrg. 102, 1910.

Nach einer Erwähnung der Technik für Lichtbehandlung der Konjunktiva werden die Resultate der Lichtbehandlung von 109 trachomleidenden Augen mitgeteilt. Die primären Resultate waren: 79 Augen nach einer durchschnittlichen Behandlung von etwa $1^1/_2$ Monaten geheilt, 19 Augen nach durchschnittlicher Behandlung von 2 Monaten nicht geheilt. 11 mal mußte die Behandlung unterbrochen werden. 2 bis 6 Monate nach Aufhören der Behandlung fanden sich unter 48 Augen 43 gesunde und 5 nicht geheilte. Durch exzidierte Schleimhautstückchen zeigt es sich, wie die Lichtbehandlung eine gewaltige und lange dauernde Schleimhaut-Hyperämie ergibt, das Gewebe wird ödematös und die Zahl der Zellen nimmt ab. Nach Abschluß der Behandlung sieht man das adenoide Gewebe geschwunden, die Schleimhaut besteht aus Bindegewebe mit wenigen Zellen; Plattenepithel anstatt normalem Zylinderepithel.

K. K. K. Lundsgaard: Transitorisk Hypermetropi ved Diabetes mellitus. Dansk Klinik Nr. 6, 1910. (Siehe Klinische Monatsbl. für Augenheilk. Juli, 1910.)

K. K. K. Lundsgaard: Jod-Desinfektion bei Augen-Operationen. Dansk Klinik p. 977, 1910.

Verf. hat in 75 Fällen ohne Beschwerden Desinfektion des Augenlidrandes und Augenlid mit Umgebungen mit einer 5 %igen Lösung von Jodspiritus auf trockener Haut ohne vorausgegangenen Waschens benutzt. In keinem Falle kam Infektion, auch keine postoperative Conjunctivitis.

K. K. K. Lundsgaard: Sygdomme i Taarevejene. (Krankheiten der Tränenwege.) Eine klinische Vorlesung. Dansk Klinik Nr. 44—46, 1910.

K. K. K. Lundsgaard: De vigtigste Methoder til objectiv Undersögelse af Öjet. (Die wichtigste Methode für objektive Augen-Untersuchung.) Dansk Klinik Nr. 24—25.

Henning Rönne: Anatomiske pathologiske og kliniske Untersögelser over alkoholisk Intoxicationsamblyopi. Kopenhagen 1910. (Siehe Pathologisch-anatom. Untersuchungen über Intoxikationsamblyopie. Arch. f. Ophthalm. Bd. 72, 1910.)

Henning Rönne: Om Traadlejringen i Chiasma og i den occipitale Symbane belyst ved et Par Synsfeltsundersögelser. Dansk Klinik Nr. 41, 1910. (Siehe: Über den Faserverlauf im Chiasma, beleuchtet durch einige Gesichtsfeld-Untersuchungen. Klin. Monatsbl. f. Augenheilk. Oktober, 1910.)

Henning Rönne: Herpes corneae menstrualis. Hospitalstidende p. 897, 1910. (Siehe Klin. Monatsbl. f. Augenheilk. März, 1910.)

Henning Rönne: Mikroskopisk Undersögelse af et Tilfälde af Nethindestränge efter Amotio retinæ. Hospitalstidende p. 626, 1910. (Siehe: Zur Anatomie der Streifenbildung nach Netzhaut-Abhebung. Arch. f. Ophth. Bd. 75, S. 284.)

Henning Rönne: Om Synsfeltet ved hereditær Synsnerveatrofi. (Über das Gesichtsfeld bei hereditärer Opticusatrophie.) Hospitalstidende p. 626, 1910. (Siehe Klin. Monatsbl. f. Augenheilk. März, 1910.)

Henning Rönne: Om Genesen af de pathologiske Excavationer. Hospitalstidende p. 223, 1910. (Siehe Sehnervenatrophie nach Stauungsblutungen, Beiträge zur Genese der pathologischen Exkavationen. Klinische Monatsbl. f. Augenheilk. Januar, 1910.)

Henning Rönne: Demonstration von Schnitten eines exzidierten Skleritisknötchens. Verhandlungen der ophthalm. Gesellschaft. Hospitalstidende p. 456, 1910.

Die Präparate stammen von einem Fall ulzerativer Skleritis mit tiefen kraterförmigen, aber schnell heilenden Ulzerationen. Bei Probe-Exzision eines nicht ulzerierten Knötchens fand sich bei der Mikroskopie im Zentrum dieses eine unregelmäßige Gewebsnekrose von einer Zone mit reaktiver Entzündung umgeben, aber ohne Zeichen von Tuberkulose. Die selten vorkommende Neigung zu Ulzeration bei Skleritis beruht also wahrscheinlich auf Bildung einer Nekrose, die sich nicht resorbieren läßt, sondern entfernt werden muß durch Ulzerationsbildung.

Henning Rönne: Über die Indikationen und den Zeitpunkt für die Schiel-Operation durch Untersuchungen über die Pathogenese des sekundären Schielens beleuchtet. Hospitalstidende Nr. 44—45, 1910.

Bearbeitung eines Materials von 3865 Operationen für konvergentes, 673 für divergentes Schielen, worauf bzw. 211 und 11 Fälle sekundärer Divergenz und Konvergenz fallen. Von den Operationen bei konvergentem Schielen waren 69% einfache, 26% doppelte Tenotomie, 3% kombinierte Vorlagerung. Als Resultat ergibt sich, daß bei konvergentem Schielen Refraktion, Alternation und Periodizität des Schielens, einseitige Amblyopie, die Dauer des Leidens vor der Primär-Operation und ebenfalls das Alter bei der Primär-Operation ohne Einfluß auf das Entstehen der sekundären Divergenz sind. Dagegen ergibt doppelte Tenotomie genau doppelt so häufig Sekundärschielen wie Einzeltenotomie. Vorlagerung ergibt ungefähr

die gleiche Anzahl sekundärer Divergenzen wie Tenotomie. (Die Zahlen sind hier klein.)

S. Schou: Et Tilfälde af dobbeltsidig Katarakt opstaaet under Graviditeteni. (Ein Fall von doppelseitigem Katarakt, während der Gravidität entstanden. Hospitalstidende p. 222, 1910.

Bei einer 33jährigen Frau begann die Entwicklung von Katarakt auf beiden Augen bzw. im 1. und 5. Monat der Gravidität; beim Schluß der Gravidität war der Star reif geworden.

Journal-Übersicht.

I. A. v. Graefe's Archiv f. Ophthalmologie. LXXV. 3.

1) **Zur Frage der pathologisch-anatomischen Diagnosenstellung der sympathischen Ophthalmie,** von Dr. S. Weigelin, Augenarzt in Stuttgart, früher Assistent der Univ.-Augenklinik in Tübingen.

Die Untersuchung von im ganzen 41 Augen bestätigte in vollem Maße die bekannten Fuchs'schen Angaben über die anatomisch scharf charakterisierte sympathisierende und sympathische Entzündung. Bei den 41 Augen bestand nach der Krankengeschichte

17 mal zweifellos sympathisierende Entzündung,
8 mal fragliche sympathisierende Entzündung,
4 mal sympathische Reizung des anderen Auges,
2 mal sympathische Entzündung,
10 mal traumatische Iridocyclitis.

Nach dem anatomischen Befunde waren von den 8 Fällen fraglicher sympathisierender Entzündung 4 den sympathisierenden Augen und 4 den Augen mit traumatischer Iridocyclitis zuzurechnen.

In allen Fällen von wirklicher sympathischer Ophthalmie wurde auch in dem ersterkrankten Auge der typische Befund festgestellt. Ganz anders verhielten sich die Fälle von gewöhnlicher traumatischer Iridocyclitis mit oder ohne sympathische Reizung. Höchstens fand sich hin und wieder eine entfernte Ähnlichkeit mit dem von Fuchs entworfenen Bilde.

Abgesehen von einem Falle, in welchem die Gewebe mangelhaft erhalten waren, konnte in zweifelhaften Fällen aus dem anatomischen Befunde die Diagnose gestellt werden. Die zwei sympathisierten Augen zeigten dasselbe anatomische Verhalten wie die sympathisierenden. In einem Falle bestand die seltene Uveitis sympathica serosa. Bemerkenswert ist, daß auch einmal bei spontaner chronischer Iridocyclitis beider Augen in dem ersterkrankten Auge das charakteristische Bild der sympathisierenden Entzündung festgestellt wurde.

---

2) **Studien zur sympathischen Ophthalmie.** I. Wirkung von Antigenen vom Augeninnern aus, von Prof. Elschnig in Prag.

Auffallend ist, daß die von Fuchs geschilderten anatomischen Veränderungen einzeln auch bei nicht traumatischer Iridocyclitis vorkommen, und ebenso auffallend ist, daß ein Infektionserreger bisher nicht nachgewiesen werden konnte. Verf. suchte die Frage zu beantworten, ob und eventuell in welcher Weise im Auge vorhandene Antigene in den Organismus übergehen und auf denselben reaktiv einwirken können. Es war zu studieren, ob ins

Auge eingebrachte Substanzen eine antigene Wirkung im Blutserum erkennen lassen.

Fremde Blutarten sowie Cholerabazillenextrakt und -Emulsion wurden benutzt. Dabei ergab sich, daß eine Wirkung von ins Auge eingebrachten Antigenen auf das Blutserum stattfindet, daß die Wirkung aber viel geringer ist, als bei intraperitonealer oder intravenöser Injektion. Die antigene Wirkung steigt, wenn das Versuchstier für die eingebrachte Substanz immunisiert ist. Schwere Entzündung des Bulbus schwächt die antigene Wirkung, hebt sie aber nicht auf. Bei Injektionen in den Glaskörper scheint die Wirkung von der Vorderkammer aus zu erfolgen, denn sie bleibt fast vollständig aus, wenn durch Seclusio pupillae die Verbindung zwischen Glaskörper und vorderer Kammer aufgehoben ist.

---

3) **Das Ringsarkom des Ciliarkörpers**, von Dr. Rudolf Bergmeister in Wien.

Eingehende Beschreibung eines dieser sehr seltenen Fälle. Bei dem 61jährigen Patienten war die klinische Diagnose erst nach längerer Beobachtung möglich, und das Ringsarkom wurde erst bei der anatomischen Untersuchung festgestellt. Das Auge war unmittelbar vor der Enukleation blaß, normal gespannt, M. 2,0 S = $^6/_{60}$. Oben-außen befand sich eine Iridodialyse, die bei seitlicher Beleuchtung dunkelbraun erschien. Die Linse war im Zentrum rauchig getrübt und enthielt besonders in der unteren Hälfte der Corticalis Stippchen und Speichen. Beim Durchleuchten sah man in der oberen Hälfte der Pupille einen unmittelbar hinter der Linse gelegenen dunklen vorspringenden Tumor.

Anatomisch fand sich, daß hier der Epithelüberzug durchbrochen und die Geschwulst gegen Linse und Glaskörper vorgewachsen war: an der Stelle der Iridodialyse hatte sie sich zwischen Iriswurzel und Ligamentum pectinatum eingeschoben, ohne die Kammerbucht zu verschließen. Die Linse zeigte eine muldenförmige Vertiefung. In den übrigen Abschnitten des Ciliarkörpers waren die Veränderungen weniger hochgradig, doch ließ sich überall die sarkomatöse Infiltration nachweisen. Abgesehen von dem Bezirke der vorspringenden Geschwulst war die Pars plana normal, und vielfach fanden sich in der Pars plicata Geschwulstmassen nur an der Iriswurzel, so daß der Ring nur hier in der Gegend der Kammerbucht am Ansatze des Ciliarkörpers geschlossen war. Die sarkomatöse Infiltration hatte an mehreren Stellen auf die Iris übergegriffen. Herde befanden sich in der vorderen Grenzschicht und unten selbst im Sphinkter. Die Einwanderung der Sarkomzellen schien vom Kammerwasser aus an verschiedenen Stellen der Oberfläche stattgefunden zu haben. Chorioidea, Retina, Optikus waren normal, vor allem bestand keine Netzhautablösung.

Spindelförmige, nicht selten unpigmentierte Zellen bildeten den Haupttypus an der Iriswurzel. Die stärkste Pigmentierung bestand an der Peripherie des vorspringenden Tumors außen-oben. Dieser Teil der Geschwulst war reich an Zellen mit epitheloiden Kernen und reich an Gefäßen.

Man darf annehmen, daß die Ursprungsstelle in dem Bindegewebe, bzw. in den Chromatophoren der Pars plicata und der Iriswurzel zu suchen ist. Das Maschenwerk der glatten Muskulatur des Ciliarkörpers bietet dem Wachstum der Geschwulst ein bedeutendes Hindernis, während nach der Iris und der Vorderkammer hin der Widerstand gering ist. Wenn das Sarkom in der Nähe der Iriswurzel entsteht, so ist die Verschleppung von Zellen auf

dem Wege des Circulus arteriosus Iridis major nicht unwahrscheinlich. In den Präparaten des Verf.'s war der Circ. art. Iridis major abgesehen von einigen durch Sarkomzellen komprimierten Seitenästen nicht nachweisbar.

---

4) **Über das Verhalten der inneren Augenhäute bei einigen Fixierungsmethoden,** von Alexander P. Prokopenko aus Charkow. (Aus der Univ.-Augenklinik in München.)

Aus den Resultaten der Untersuchung sei hier nur einiges hervorgehoben.

Der sagittale Durchmesser der Linse mißt nach Formolfixierung 6,1 mm, nach H. Müller 9,1 mm, äquatorial in 100 %igem Alkohol 9,0 mm, in Sublimatwasser und Sublimatalkohol 11,5 mm. Die Lederhaut verhält sich den verschiedenen Methoden gegenüber ziemlich indifferent, dagegen ist die Cornea sehr empfindlich. Ihre Dicke beträgt in H. Müller 1,5 mm, in 100 %igem Alkohol 0,14, bei schonender Gefriermethode 1,0—1,2 mm. Das Epithel, etwa 40 μ dick, schrumpft in Formol und absolutem Alkohol auf 20 μ. Die M. Bowman konserviert sich nur gut in Zenker, Sublimatwasser und 3 g-Sublimatalkohol. Die M. Descemeti leidet in 6 g-Sublimatalkohol und in $1^1/_2$ %iger Rohrzuckerlösung, ihr Endothel läßt sich in 100 %igem Alkohol und beim Gefrieren nicht darstellen.

Die Aderhaut mißt etwa 50 μ. Die meisten gebräuchlichen Lösungen geben gute Strukturbilder, die besten H. Müller, Zenker, H. Stoelzner ($4^1/_2$ Rohrzucker-Sublimat). Bei Inouye ($1^1/_2$ Rohrzucker-Sublimat) fallen die Präparate schlecht aus, desgleichen bei 70 %igem Alkohol, der ungünstiger wirkt, als der wasserfreie 100 %ige Alkohol.

Die Netzhaut quillt und zerfällt in frisch gefrorenen und dann aufgetauten Augen. Alle üblichen Flüssigkeiten geben gute Resultate, die besten H. Stoelzner, Zenker (Stock), Sublimatwasser.

Präparate, welche nicht viel länger als 6 Wochen in Müller gelegen haben, sind hervorragend gut färbbar, bei längerer Einwirkung nimmt die Färbbarkeit erheblich ab. Sublimatwasser gibt sehr gute Resultate, am brauchbarsten ist aber die H. Stoelzner'sche Flüssigkeit, welche die Gestalt der Formelemente am wenigsten verändert und die feinsten Färbungen gestattet.

---

5) **Beitrag zur Kenntnis der Sehnervenerkrankungen bei Erkrankung der hinteren Nebenhöhlen der Nase,** von A. de Kleijn, Assistent der Univ.-Klinik für Oto-Rhino-Laryngologie, früherem Assistenten der Univ.-Augenklinik in Utrecht.

Daß Erkrankungen des Sinus sphenoidalis und der hinteren Ethmoidalzellen den Sehnerven schädigen können, ist bekannt. Am häufigsten findet sich Neuritis axialis, auf die schon Birch-Hirschfeld hingewiesen hat. Van der Hoeve machte darauf aufmerksam, daß das zentrale Skotom schon ein vorgeschritteneres Stadium der Erkrankung anzeigt, und daß ihm die Vergrößerung des blinden Flecks, zunächst für Farben, dann für Weiß vorangeht. Verf. konnte in 19 von 22 einschlägigen Fällen die Vergrößerung des blinden Flecks nachweisen. In den 3 Fällen, in denen das Symptom fehlte, bestand auch eine Erkrankung des Sinus sphenoidalis und der hinteren Ethmoidalzellen. Von den 22 Kranken waren 16 auf beiden Seiten erkrankt. In 13 Fällen wurde die Diagnose durch die Operation bestätigt und 9 mal war die Diagnose rhinoskopisch sicher zu stellen. Unter diesen 9 Fällen befinden sich 2 einseitige Sehnervenerkrankungen.

Die Vergrößerung des blinden Flecks ist um so bedeutungsvoller, als

sie bei voller Sehschärfe bestehen kann, so daß subjektive Beschwerden des Kranken nicht zu einer Untersuchung Veranlassung geben. Man soll überall da untersuchen, wo nur der leiseste Verdacht auf eine Sehnervenerkrankung geweckt wird. In 2 Fällen, bei denen die Rhinoskopie nichts Krankhaftes nachwies, wurde auf Grund des van der Hoeven'schen Symptoms zur Operation geschritten und eine Erkrankung des hinteren Sinus gefunden. In 2 anderen Fällen war aus der rhinoskopischen Untersuchung nicht mit Sicherheit zu schließen, ob nur die vorderen oder auch die hinteren Nebenhöhlen erkrankt waren. Da die Vergrößerung des blinden Flecks fehlte, wurde die Diagnose auf Erkrankung der vorderen Zellen gestellt und durch die Operation bestätigt. Affektionen der vorderen Zellen führen nur selten zu Neuritis axialis.

Zirkulatorische und toxische Momente dürften bei der Erkrankung des Sehnerven eine Rolle spielen. Je besser die Sekrete Abfluß haben, um so günstiger ist der Verlauf.

Auch bei Neuritis optica, Atrophia papillae, Stauungspapille, Thrombosis venae centralis retinae und bei Netzhautablösung aus unbekannter Ursache empfiehlt es sich selbst dann, wenn subjektive und objektive Erscheinungen der Nase fehlen, auf eine Erkrankung der hinteren Zellen zu fahnden. Bei Ozaena sollte die genaue Untersuchung des Sehnerven nie unterbleiben.

Daß einseitige Papillitis für eine Sinusaffektion spricht, beiderseitige Papillitis auf eine konstitutionelle Ursache schließen läßt, ist nicht zutreffend. Eine hintere Ethmoidalzelle kann mit beiden Canal. optic. in Verbindung stehen und häufig sind die Nebenhöhlen an beiden Seiten erkrankt.

---

6) Zur Theorie der Fernrohrbrille, von Dr. M. v. Rohr in Jena.

Im wesentlichen Berechnungen, welche sich unvollständig nicht verständlich wiedergeben lassen.

---

7) Über Ersatz der operativen Korrektion hochgradiger Myopie durch eine Gläserkombination (Fernrohrbrille), von Prof. Dr. E. Hertel.

Die mit der Vollkorrektion hochgradiger Kurzsichtigkeit verbundenen Unbequemlichkeiten und Nachteile sind bekannt. Die Entfernung der Linse schafft günstigere optische Verhältnisse, aber die bei der Operation gemachten Erfahrungen haben dahin geführt, daß heute die meisten Augenärzte das Indikationsgebiet für die sogenannte Myopie-Operation sehr eng stecken. Ein sehr brauchbares Hilfsmittel für hochgradig Kurzsichtige ist auf Anregung des Verf.'s in den Jenaer optischen Werkstätten von C. Zeiss konstruiert worden. Es besteht aus einem holländischen Fernrohr mit konvexem Objektiv und konkavem Okular in so zierlicher Form, daß es an einem Gestell befestigt als Brille getragen werden kann, ohne durch seine Schwere zu belästigen. Eine Brille mit doppelseitigen Gläsern wiegt nur 36 g. Daß der Apparat etwas auffällt, kann gegenüber dem Nutzen, den er seinen Trägern bringt, nicht ins Gewicht fallen.

Durch Rechnung läßt sich die im gegebenen Falle durch eine bestimmte Gläserkombination zu erzielende Vergrößerung der Bilder feststellen. Die Sehleistung der korrigierten Augen steigt annähernd gleichmäßig mit der bildvergrößernden Wirkung der Brille. Mit zunehmender Vergrößerung nimmt aber die Ausdehnung des von dem bewegten Auge übersehbaren Feldes ab. Durch die Konstruktion der Systeme ist der Astigmatismus schiefer Bündel ausgeschaltet, die Bilder sind bis zum Rande scharf. Wenn daher auch beim

Gebrauche von Konkavgläsern das Blickfeld größer ist, als bei der Fernrohrbrille; so wirken doch bei stärkeren Konkavgläsern die verzerrten Randpartien der Bilder so störend, daß ihr Fortfall eher einen Vorteil als einen Nachteil bedeutet. Außerdem fehlt bei der Fernrohrbrille die bei allen stärkeren Konkavgläsern unvermeidliche Verzeichnung auch der mittleren Teile der Bilder.

Eine 1,27 fache Vergrößerung war im ganzen am angenehmsten. Sie genügt und vermeidet die mit stärkeren Vergrößerungen verbundene Einengung des Blickfeldes. Unter Umständen, wie bei Amblyopie durch Fundusveränderungen, wird erst bei stärkeren Vergrößerungen eine für bestimmte Arbeiten ausreichende Sehschärfe erreicht werden, und der Patient wird dieses Vorteils wegen auf das weitere Blickfeld verzichten müssen.

Für die gewöhnliche Nahearbeit sind Sammellinsen vorzusetzen, die für jede gewünschte Entfernung eingerichtet werden können. Man kann aber auch eigene Arbeitsbrillen anfertigen lassen. Unter Verzicht auf ein größeres Gesichtsfeld läßt sich die Vergrößerung soweit steigern, wie sie der Myop bei starker Annäherung ohne Glas erhält. Bei einzelnen Berufsarten, wie Graveuren u. a. kann das von Bedeutung sein. Die Fernrohrbrille erfordert keine starke Annäherung des Objekts.

Sorgsame Anpassung ist nötig. Bei der möglichst genau auszuführenden Myopiebestimmung sind die Gläser in 12 mm Abstand vom Hornhautscheitel zu halten. Ferner muß angegeben werden, ob die Prüfung mit bikonkaven, plankonkaven oder periskopischen Gläsern ausgeführt wurde. Endlich ist mitzuteilen, für welche Entfernung und für welche Beschäftigung die Brille dienen soll, dazu Pupillenstand und Form des Nasenrückens. Scheer.

II. Wochenschrift für Therapie und Hygiene des Auges. XIII. Jahrgang. Nr. 40.

Mastixverband am Auge, von Dr. F. Darenberger.

Nach entsprechender Einträufluug und event. Salben- und Öl-Applikation auf die Lider wird auf das Auge ein ovales, steriles, geschichtetes Mull- oder Mullwatte-Läppchen gelegt, darüber ein etwas größeres Stück Mull ausgebreitet, die Ränder, ringsherum etwas eingekerbt, werden nun an der gesunden, trockenen Haut der Stirn, Wange, Nase, Schläfe mit Mastixlösung gut bestrichen. Hiernach wartet man einige Minuten, bis die Flüssigkeit verdunstet ist. Der Verband sitzt unverrückbar fest ohne zu belästigen.

Nr. 45 und 46.

Die bisherigen Erfahrungen über das Ehrlich-Hata'sche Syphilismittel (606) mit besonderer Berücksichtigung der Augenheilkunde, von Dr. O. Stuelp.

Eine genauere Beurteilung der Heilwirkung des Hata ist bei der geringen Zahl von 23 Fällen von syphilitischen Augenleiden und namentlich mangels eingehender und genauer ophthalmologischer Befunde in den betreffenden Fällen nicht möglich.

Nr. 47.

Zur Behandlung der Heufieber-Conjunctivitis und des Heufiebers, von Dr. Jul. Ascher in Frankfurt a. M.

Verf. verordnet etwa 3 Wochen vor Beginn der Heufieberzeit:

Sol. Corticini 0,3 : 30,0
Sol. Adrenal hydrochlor. (1 $^0/_{00}$) 0,15
Coc. mur. 0,15.

Von dieser Lösung werden anfangs dreimal, später vier- bis sechsmal täglich je 4—6 Tropfen in beide Augen geträufelt. Ferner werden von dieser Lösung 10—20 Tropfen in eine Tasse lauwarmen Wassers gegossen und diese Lösung mittelst Pinsels oder eines mit Watte umwickelten Glasstäbchens auf die Nasenschleimhaut gebracht. Kurz vor dem kritischen Termine werden die Tropfen verstärkt.

Nr. 48.

Das Elektrargol in der Augenheilkunde, von Dr. F. Darenberger.

Das Indikationsgebiet ist dasselbe wie bei Kollargol: Infektiöse Konjunktivitiden, besonders gonorrhoische, Keratitis parenchymatosa und Ulcus, namentlich Ulcus cornea serpens.

XIV. Jahrgang. Nr. 1.

Ehrlich-Hata 606 und Auge, von Dr. Paul Cohn in Berlin.

Im Juli 1910 wegen Haut-Ausschlag Injektion von Ehrlich-Hata. Im September schwere Iritis, also wenige Wochen nach der Injektion schweres Recidiv. Fritz Mendel.

III. The American Journal of Ophthalmology. 1910. Januar.

1) **Der Zusammenhang zwischen dem allgemeinen Blutdruck und der Entstehung gewisser Augenkrankheiten,** von N. M. Semple in St. Louis.

1. Chronisch entzündliches, sehr schmerzhaftes Glaukom und Netzhaut-Blutungen bei einem Patienten mit Arteriosklerose. S = 0. T + 2. Miotica können nicht angewandt werden, weil sie große Schmerzen verursachen. Unter Behandlung der Arteriosklerose hingegen bessert sich der Augenbefund wesentlich. Miotica werden jetzt vertragen und schon seit einem Monat ist Patient schmerzfrei. Bei einem chronisch inflammatorischen Glaukom, wo eine Iridektomie kontraindiziert und Miotica erfolglos sind, kann also die Herabsetzung des allgemeinen Blutdruckes von großem Wert sein.

2. Bei der 70jährigen Patientin wird Arteriosklerose der Netzhautgefäße festgestellt. Sie verweigert die Behandlung durch den internen Arzt. 4 Monate später, als sie sich zum zweitenmal vorstellt und über starke Sehstörung klagt, zeigen sich Netzhaut-Blutungen zwischen Makula und Papille und große präretinale Blutungen unterhalb der Makula. Unter Behandlung der Arteriosklerose wird die Sehkraft von $^2/_{150}$ auf $^{20}/_{75}$ gebessert. Der Verf. glaubt, daß hier durch eine frühzeitige Behandlung der Arteriosklerose die großen Blutungen hätten vermieden werden können.

3. Migraine ophtalmique mit Anfällen von Flockensehen und Kopfschmerzen und Herabsetzung des zentralen Sehens, wird durch Herabsetzung des Blutdruckes geheilt.

---

2) **Augensymptome bei Gicht.** Vorläufiger Bericht über die Augenuntersuchung von 55 Patienten, von Carroll B. Welton.

---

3) **Ein Fall von kavernösem Lymphangiom der Bulbusbindehaut,** von M. Wiener und A. Alt in St. Louis.

Beide Lider des linken Auges sind verdickt, die Conjunctiva bulbi ödematös, besonders unten. Im inneren Winkel, unmittelbar nach außen von der Karunkel, sitzt eine konisch zugespitzte Geschwulst, deren Basis 11 zu 6 mm, und deren Höhe 7—8 mm mißt. Der Tumor bei dem 30jährigen, sonst gesunden Mann ist angeboren, hat in den letzten 7 Jahren an Umfang zugenommen; seine Größe wechselt. Die Geschwulst wird unter Lokalanästhesie entfernt; einige Zeit nach der Operation tritt heftige Blutung ein, die durch Eisumschläge gestillt wird. Bei der histologischen Untersuchung erwies sich der Tumor als kavernöses Lymphangiom.

4) **Analyse der Asche der normalen und derjenigen der kataraktösen Linse,** von Dr. Burge.

	kataraktöse Menschenlinse	normale Schweinelinse
Kalium . . .	9,8%	38,8%
Calcium . . .	12,5%	Spuren
Magnesium . .	8,0%	1,2%
Natrium . . .	25,0%	6,67%.

5) **Ätiologie und Behandlung gewisser Formen von Conjunctivitis,** von Shoemaker in St. Louis.

Verf. macht die Ansicht geltend, daß gewisse Formen von Conjunctivitis durch Störungen allgemeiner Natur, wahrscheinlich durch Autointoxikation verursacht werden können, analog den chronischen Nephritiden, der Arteriosklerose und gewisser Hautkrankheiten, die durch Darmstörungen hervorgerufen werden können. Er berichtet besonders von einem Fall, wo Conjunctivitis nie vorhanden war bei guter Verdauung und normaler Darmtätigkeit, aber bei jeder merklichen Störung im Intestinaltraktus regelmäßig auftrat und sofort auch ohne Lokal-Behandlung wieder verschwand, sobald die Verdauung wieder in Ordnung war. Die Conjunctivitis, die durch Autointoxikation verursacht wird, unterscheidet sich äußerlich nicht von katarrhalischen Conjunctivitiden. In der Regel handelt es sich um trockene Formen. Die Diagnose muß gestellt werden aus den Symptomen der Verdauungsstörungen oder Obstipation oder aus andren Symptomen der Autointoxikation. Die Behandlung solcher Conjunctivitiden ist im wesentlichen eine kausale. Diem.

Vermischtes.

Henry Power,
geb. am 3. September 1829 zu Nantes,
gest. am 18. Januar 1910 zu Whitby, Yorkshire.

Henry Power stammt aus einer Familie tapferer irischer Soldaten, sein Vater war Lieut. Col. an der deutschen Legion. Seine Erziehung erhielt er in Cheltenham College, studierte dann an St. Bartholemews Hosp. zu London, wurde 1851 Me., 1854 F. R. C. S. E., ferner Lehrer der Anatomie und Physiologie, war 10 Jahre lang Wundarzt an einem allgemeinen Kranken-

hause und dann Augenarzt und Lehrer der Augenheilkunde am St. Barthol. Hospital sowie Augenarzt am Roy. Westminster Ophth. Hosp. Seine Fachgenossen ehrten ihn durch Wahl zum Präsidenten der augenärztlichen Gesellschaft des Vereinigten Königreichs und zum Vize-Präsidenten des Kollegs der Wundärzte.



Henry Power hat eine großartige Tätigkeit als Arzt, Lehrer und Schriftsteller entfaltet; und, als die Jahre, sowie eine zunehmende Schwerhörigkeit ihn zwangen, der Praxis und dem Unterricht zu entsagen, ist er der Wissenschaft doch treu geblieben bis in sein höchstes Alter. Noch im Dezember 1910 hat der 81jährige die gründlichste Besprechung eines wissenschaftlichen Werkes geliefert, obwohl er damals schon über Vergrößerung des Herzens und beginnendem Star des linken Augen zu klagen hatte.

Als ich im Jahre 1877 Herrn Henry Power zu London kennen lernte, fand ich einen stattlichen Mann mit hoher, offner Stirn, voll Geist und von liebenswürdigstem Charakter, einen ausgezeichneten Chirurgen, dem seine 10 Jahre des Dienstes als Wundarzt an einem allgemeinen Krankenhause eine vortreffliche Grundlage für sein Handeln und große Entschlossenheit gewährten, einen Arzt von ausgedehnten Kenntnissen auf allen Gebieten, besonders auch auf dem der Anatomie und Physiologie, die er mit großem Erfolg gelehrt hatte, einen Mann von seltener Allgemein-Bildung, der auch ganz gut deutsch verstand, und von festen gesunden Grundsätzen auf allen

Gebieten des menschlichen Lebens. Vorbildlich war seine Kollegialität. Dies hat Herr Vernon, der als jüngerer Kollege 24 Jahre lang mit Henry Power am St. Barthol.-Hospital zusammengewirkt, in seinem Nekrolog rühmend hervorgehoben. Als ich 1894 auf dem Kongreß zu Rom Herrn Power als erstem das Wort erteilte (vgl. unten Nr. 36), war leider seine Schwerhörigkeit schon recht bemerkbar.

In den wissenschaftlichen Arbeiten von H. Power finden wir, neben den zur Augenheilkunde gehörigen, noch andre, die verschiedene Gebiete der Medizin betreffen.

I. 1. Von Carpenter's Principles of human physiology hat er die 6. bis 9. Auflage herausgegeben. (1864—1876).

2. Mayne's Expository Lexikon (ein Wörterbuch der ärztlichen Kunstausdrücke) hat er, mit Sedgewick, neu bearbeitet.

3. und 4. Für die New Sydenham Society übersetzte er Stricker's Handbuch der Histologie und Erb's Nervenkrankheiten.

II. H. Power's Beiträge zur Augenheilkunde sind zahlreich und wichtig; sie erstrecken sich auf alle Gebiete unsres Faches, umfassen einen Zeitraum von 42 Jahren und enthalten eine Fülle von praktischer Belehrung aus dem Born seiner reichen Erfahrung.

1864. 1. Über die Durchschneidung des Ziliarmuskels, Medical Mirror I, 79. Annal. d'Ocul. Bd. 52, S. 250 „Wenn das Unglück wollte, daß ich von Glaukom heimgesucht würde, so möchte ich mich selber der Operation von Hancock anvertrauen". Diesen Ausspruch hat er auch später, in meiner Gegenwart, wiederholt. Preisen wir sein Geschick, daß er nicht nötig hatte, sein Wort einzulösen.

1869. 2. Illustrations of the principal diseases of the eye.

1870. 3. Traumatic cellulitis of the orbit, resulting in orbital abscess; recovery. Lancet I, 230.

1871. 4. Report of the cases treated in the ophth. department, from Dec. 1868 to July 1870, St. George Hosp. Rep. V.

5. Case of complete but temporary loss of vision in an attack of scarlet fever. The Practitioner, May 257—265.

1872. 6. The treatment of cases of strumous ophthalmia. Ebendaselbst Nr. 52.

7. On wounds of the eye, Lancet II, 745.

8. On injuries of the eye. St. Barth. H. Rep., 172.

9. A case of optic neuritis in which Wecker's operation was performed. Ebendas., 571.

1873. 10. Sympath. ophth., recovery. Ophth. Hosp. R. VII, S. 443.

11. 4 cases of double opt. neurit. St. Barth. Hosp. R., 182.

12. La transplantation de la cornée. Compte rendu du Congrès de Londres, S. 189.

1875. 13. Cycloplegia after a blow on the head. O. H. R. VIII. 178.

14. Cases of glaucoma. Lancet 345, 419.

15. Cases of cataract. Lancet 438, 472, 610.

16. Pterygium, opacification of the cornea, ankyloblepharon. St. Barth. Hosp. Rep. X, 166.

17. Foreign bodies, injury of the eye. Ebendas. 155, 181.

1876. 18. Hemiopia and partial paralysis. Med. Times and G., Bd. 53, S. 255.

1878. 19. Hornhaut-Verpflanzung. Klin. Monatsbl., S. 31.

1880. 20. Eye diseases in pregnancy. Lancet I, 829.

1881. 21. Congenital luxat. of lens. Lancet 155.

22. After treatment of cataract. St. Barth. Hosp. Rep. XVI, 211.

23. Ptosis due to irritation from decayed teeth. Lancet I, 575, 578.

1883. 24. Tumor of lacr. gland. Tr. Ophth. Soc. U. K. II, 253.

25. Lectures on the affect. of the eye in relation to medicine and surg. Lancet I, 853, 895, 939, 1079, 1117. II, S. 445, 489.

26. Lect. on the protective and lacr. app. of the eye. Med. Times a. G. II, S. 335, 363, 419, 508, 540.

1874. 27. Relations entre les lésions dentaires et les malad. de yeux. Recueil d'opht., S. 415.

1885. 28. Black cataract. Opht. Review, S. 217.

29. On Progress of ophth. Brit. med. Journ. II, 206.

1886. 30. Enlargement of lacr. gland. Ophth. Review, S. 333.

31. Opt. Neuritis. Tr. Opht. S. VI, S. 361.

32. Lect. on dis. of lacr. app. Lancet II, 197.

1887. 33. Bowman lecture on the relation of ophth. diseases to normal and path. conditions of the sexual organs. Ophth. Rev., S. 365.

34. H. Power, Field and Brislowe, The management of the eye, ear and throat.

35. Introductory address, Ophth. Soc. of U. K. Ophth. Rev., 340.

1894. 36. Case of gun-shot wound of the left orbit, repeated hemorrhage, aneurysma, ligature of left carotide, recovery. Atti de XI. Congresso Med. Internat., Roma, VI, S. 12.

1901. 27. A plea for the occasional performance of depression of cataract. Ophth. Record, S. 601 und Amer. Journ. of Ophth. S. 329.

1906. 38. Needling for aftercataract and its attendant dangers. The Ophthalmoscope, S. 118.

Das Bild der freundlichen Gesichtszüge von Henry Power verdanke ich der besonderen Güte des Herrn Dr. Sydney Stephenson, des Herausgebers von The Ophthalmoscope. H.

2) Dr. Maximo Cienfuégos, Prof. der Augenheilkunde an der Universität von Santiago in Chile ist kürzlich verstorben.

Sehr betrübend ist es, seine Schüler zu begraben. Vor 31 Jahren, im Jahre 1880, hat M. C., ein fleißiger und sehr begabter Hörer meiner Vorlesungen, auf meinen Vorschlag und unter meiner Obhut, seine Dissertation über die senilen Veränderungen des menschlichen Auges verfaßt.

In seiner Heimat gelangte er bald zu hohen Würden und hat dreißig Jahre lang in Lehre und Praxis der Augenheilkunde zu Santiago die hervorragendste Stellung eingenommen und außerdem um den medizinischen Unterricht und die Hygiene seines Vaterlandes sich große Verdienste erworben.

Vor einem Jahre hatte er noch mit Frau und Tochter die Stätte seiner Studien wieder besucht und fröhlich mit mir alte Erinnerungen ausgetauscht. H.

3) Heidelberg, im Januar 1911.

. . . . . .

Unser Aufruf vom September 1909, Theodor Leber an seinem 70. Geburtstag durch Stiftung seiner Büste eine besondere Ehrung zu bereiten, fand freudigsten Widerhall. Aus allen Ländern gingen Beiträge ein, 319 Herren haben sich beteiligt.

Mit der Schaffung des Werkes wurde der hoch angesehene Bildhauer, Herr Geheimer Hofrat Prof. Dr. Carl Seffner, in Leipzig betraut. Der Künstler konnte die Büste nicht bis zum Tage des 70. Geburtstages fertigstellen. Deshalb wurde dem Jubilar an seinem Ehrentage eine Mappe, in der die Namen sämtlicher an dem Ehrengeschenk beteiligten Herren eingetragen waren, überreicht. Die Büste ist erst am 25. Oktober fertiggestellt, nachdem der Künstler noch in Heidelberg die letzte Feilung vorgenommen hat. Seinem Vorschlag entsprechend ist die Büste in einer mit Mosaik umkleideten Wandnische in der Augenklinik zu Heidelberg aufgestellt. Von einer besonderen Enthüllungsfeier wurde auf Wunsch des Jubilars Abstand genommen. Die Aufstellung der Büste erfolgte am Tage der Antritts-Vorlesung des Nachfolgers von Geheimrat Leber. Die Büste in gelblich getöntem Marmor ist als vorzüglich gelungenes Kunstwerk zu betrachten, das den Kopf und die Züge von Theodor Leber in überraschender Ähnlichkeit wiedergibt.

Da nach Abzug der sämtlichen Unkosten noch ein Betrag zur Verfügung stand, haben wir beschlossen, jedem, der sich an der Ehrengabe beteiligt hat, einen photographischen Abzug des Kunstwerkes zu überreichen. Der Rest wurde dem Direktor der Heidelberger Augenklinik für arme Augenkranke überwiesen. . . . .

Der Arbeitsausschuß:

v. Hippel in Halle. Schreiber in Heidelberg. Wagenmann in Heidelberg.

4) Düren (Rhld.), 31. Januar 1911.

Bei einem durch einen kleinen Eisensplitter verletzten Auge fand ich zwei Stunden nach dem Unfalle eine schon wieder geschlossene Wunde der Hornhaut und dieser entsprechend ein kleines rundes Loch in der Iris, hinter der Iris eine kleine scharf umgrenzte Linsentrübung; weder durch das Loch der Iris, noch durch die Pupille war bei fokaler Beleuchtung ein Fremdkörper zu sehen.

Nachdem der Verletzte vor den Haab'schen Riesenmagneten gesetzt war (110 Volt Spannung), flog bei der zweiten Annäherung der Hornhautwunde an den Magneten der Eisensplitter durch das Loch in der Iris, durch die vordere Kammer und durch das Einschlagsloch in der Kornea direkt an die Spitze des Magneten.

Der Splitter war 2,6 mm lang, 1,55 mm breit, 0,55 mm dick.

Ich finde eine Eisensplitter-Extraktion, wie die beschriebene, soweit ich die Literatur durchsehen konnte, nirgends veröffentlicht. Dr. van den Bosch.

5) Düren, 4. Februar 1911.

In Beantwortung Ihrer freundlichen Anfrage . . . . 1. Der Augenspiegelbefund war bei der $^1/_2$ Stunde nach dem Unfalle vorgenommenen Untersuchung im Fundus vollkommen normal, das Auge klar durchsichtig, nur an der Stelle der Verletzung war die Linse in geringer Ausdehnung getrübt. Im übrigen bestand keine Blutung im Innern. Das Auge war ziemlich lichtempfindlich, weshalb von einer Prüfung der Sehschärfe Abstand genommen werden mußte. 2. Der ausgezogene Splitter wiegt $6^1/_2$ mg. 3. An dem operierten Auge trat am zweiten Tage Panophthalmitis auf und das Auge mußte nach einigen Tagen wegen Weichheit und Schmerzen enukleiert werden. — — Dr. van den Bosch.

Bibliographie.

1) Ein Fall von schwerer Flimmer-Migräne mit retinalen Angiospasmen. — Eine ophthalmo-neurologische Studie, von E. Blessig und H. Amburger. (Festnummer der St. Petersburger med. Wochenschr. 6. November 1910). Der von den Verff. seit ca. 2 Jahren gemeinsam beobachtete Fall betrifft einen Arzt, bei dem es sich um eine Kombination typischer, von Flimmerskotom begleiteter Migränen mit retinalen, zu bleibenden Gesichtsfeld-Defekten führenden Angiospasmen handelte. Schließlich kam es zu dauernder homonymer Hemianopie, mit lebhaften subjektiven Wahrnehmungen in den blinden Gesichtsfeld-Hälften. Der Fall scheint dafür zu sprechen, daß eine unzweifelhaft zerebrale Migräne auch mit vasomotorischen Vorgängen an der Peripherie, im optischen Endorgan, d. h. in der Retina einhergehen kann. Der jeder Migräne zugrunde liegende Vorgang besteht in funktionellen Gefäßalterationen, im wesentlichen spastischer Natur.

2) Die Schädigung des Auges durch Licht und ihre Verhütung, von Dr. Braun in Libau. (St. Petersburger med. Wochenschr. 1910. Nr. 35). Die vorliegende Arbeit faßt die Resultate der bisherigen Untersuchungen zusammen.

3) Über das lokale direkte Einwirken der Schwefelthermen auf das Auge, von Prof. Dr Klein in Wien-Baden. (Zeitschrift für Balneologie. III. Jahrgang. Nr. 16). Leichte chronische Augenkatarrhe können durch die Schwefelatmosphäre, auch durch Waschen mit Schwefelthermalwasser gebessert werden. Sind sie intensiver, so erweist sich die Schwefeltherme als Augenmittel als zu schwach. Bei akuten Entzündungen im vorderen Augapfelschnitte ist die absolute, bei chronischen die fakultative Kontraindikation des Schwefelbades die Hauptsache. Bei tiefliegenden Erkrankungen des Auges, ebenso bei Augenmuskel-Erkrankungen ist die lokale Wirkung des Schwefelbades mit Beziehung auf das Augenleiden ganz gleichgültig.

4) Über Beeinflussung des Basedow-Exophthalmus von der Nase aus, von Dr. R. Hoffmann. (Münchener med. Wochenschr. 1910. Nr. 44). Verf. schildert 3 Fälle, in denen durch Nasenschleimhaut-Kaustik Basedow-Symptome zum Rückgang gebracht wurden.

5) Klinische und pathologische Beiträge zu den Erkrankungen der oberen Luftwege, von Dr. Richard Hoffmann. (Zeitschrift für Laryngologie, Rhinologie 1910). Verf. berichtet über einen Orbitalabszeß nach Siebbein-Eiterung. Da die orbitalen Erscheinungen auf konservativem Wege nicht vollständig zurückgingen, wurde die Operation von außen vorgenommen, die denn auch einen vollen Erfolg in bezug auf die Beseitigung des orbitalen Prozesses und der Nebenhöhleneiterungen hatte.

6) Besteht ein ätiologischer Zusammenhang zwischen parenchymatöser Keratitis und Verletzung?, von A. Vossius. (Samml. zwangl. Abhandl. a. d. Gebiete der Augenheilk. VIII. Band. Heft 4). Die Beobachtungen des Verf. sprechen im Verein mit der Literatur dafür, daß eine typische parenchymatöse Keratitis diffusa bei konstitutionell belasteten Personen nach einer Verletzung auftreten kann. Auch die Erkrankung des zweiten Auges kann, seitdem die Spirochaeta pallida in der durchsichtigen und kranken Hornhaut Syphilitischer gefunden ist, unschwer auf die Verletzung bezogen und durch eine Art sympathischer Reizung des gesunden

Auges durch das kranke erklärt werden. Die traumatische parenchymatöse Keratitis kann einen schweren und einen leichteren, gutartigen Verlauf zeigen; die Verletzung kann dabei nur geringfügiger Art sein. Das Sehvermögen kann wieder zur Norm zurück kehren. Fritz Mendel.

7) Ein weiterer Fall von Augenmuskel-Lähmung nach Salvarsan, von Dr. Carl Stern, Direktor der Klinik für Hautkrankheiten in Düsseldorf. (Deut. med. Wochenschr. 1911. Nr. 1.) Ein Patient, der sich im Januar 1909 infiziert und mehrfache Quecksilber-Kuren durchgemacht hatte, erhielt am 10. Oktober 1910 auf seinen besonderen Wunsch eine Einspritzung von 0,5 g Salvarsan, obgleich er keinerlei nachweisbare Erscheinungen von Lues aufwies, und die Wassermann'sche Reaktion negativ ausgefallen war. Am 17. Dezember klagte er über Diplopie bei gewissen Blickrichtungen. Die von Dr. Dübbers vorgenommene Augen-Untersuchung ergab eine linkseitige Parese des M. obliquus superior und ganz leichte Schwäche des Abducens. Bei guter zentraler Sehschärfe und normalem ophthalmoskopischem Befunde wies das Gesichtsfeld des rechten Auges eine Einschränkung für rot und grün, das des linken eine solche für grün allein auf. Verf., der schon früher 2 Fälle von Augenmuskel-Lähmung nach der Anwendung von Salvarsan beobachtet hat, zweifelt nicht daran, daß es sich hier um eine Wirkung des Mittels handele. Dafür spricht der zeitliche Zusammenhang und der Umstand, daß noch 6 Wochen nach der Injektion Arsen im Urin nachgewiesen werden konnte. Andrerseits spricht gegen die Annahme einer syphilitischen Basis der Augenmuskel-Lähmungen der Ausfall der Wassermann'schen Reaktion, die sowohl vor wie nach der Einspritzung negativ war. W. Mühsam.

8) Kurze Mitteilung über ein Augensymptom bei Linkshändern, von Dr. Enslin in Berlin. (Münchener med. Wochenschr. 1910. Nr. 42.)

9) Zur Behandlung der lymphatisch-skrofulösen Augenkrankheiten, von Dr. J. Eisenstein. (Pester med.-chirurg. Presse. 1910. Nr. 28.) Verf. benutzt seit mehr als 10 Jahren nur Borsäure in Substanz anstatt des sonst angewandten Kalomels. Nach Umstülpen der Lider wird mit dem Pinsel eine nicht zu dünne Schicht der feinpulverisierten Borsäure auf ihre Hinterfläche gestreut und dann das Pulver mit dem auf das Oberlid gelegten Daumen verrieben.

10) Der Einfluß der modernen Beleuchtungs-Quellen auf das Auge, von Prof. Dr. Helbron. (Berliner klin. Wochenschr. 1910. Nr. 28.) Zusammenfassendes Referat über die schädigende Wirkung der verschiedenen Lichtquellen.

11) Zur Neuropathologie des Auges bei Psychosen, von Dr. Viktor Kafka. (Mediz. Klinik. 1910. Nr. 31.) 1. Zur Frage der Gesichtsfeld-Einschränkung von hemianopischem Typus auf funktioneller Grundlage. 2. Vollkommene Pupillenstarre im Rausche.

12) Primäres hämorrhagisches Glaukom, von Dr. Wilhelm Feilchenfeld. (Medizin. Klinik. 1910. Nr. 29.) Verf. hat bei Retinitis haemorrhagica in einer Reihe von Fällen gute Erfolge von dem innerlichen Gebrauch einer Adrenalinlösung (1 : 10000) gesehen. Fritz Mendel.

Um Einsendung von Separat-Abzügen wird gebeten (Berlin NW. 26 Schiffbauerdamm).

Verlag von Veit & Comp. in Leipzig. — Druck von Metzger & Wittig in Leipzig.

Centralblatt

für praktische

AUGENHEILKUNDE.

Herausgegeben von

Prof. Dr. J. Hirschberg, Geh. Med.-Rat, in Berlin.

Unter ständiger Mitwirkung der Herren Prof. G. Abelsdorff in Berlin, Dr. Berger in Paris, Prof. Birnbacher in Graz, Dr. Brailey in London, Dr. Bruns in Steglitz, Prof. Cl. du Bois-Reymond in Schanghai, Dr. Czellitzer in Berlin, Prof. E. Emmert in Bern, Prof. C. Galezowski in Parma, Dr. Ginsberg in Berlin, Prof. Goldzieher in Budapest, Dr. Gordon Norrie in Kopenhagen, Prof. Horstmann in Berlin, Dr. Issigonis in Smyrna, Prof. H. Knapp in New York, Lt. Col. F. P. Maynard, I. M. S. Calcutta, Dr. F. Mendel in Berlin, Dr. Moll in Berlin, Dr. W. Mühsam in Berlin, Dr. Neuburger in Nürnberg, Dr. Peltesohn in Hamburg, Dr. Pergens in Maeseyck, Prof. Peschel in Frankfurt a.M., Dr. Pichler in Klagenfurt, Dr. M. Reich in Petersburg, Dr. H. Rönne in Kopenhagen, Med.-Rat Dr. Scheer in Oldenburg, Prof. Schenkl in Prag, Prof. Schwarz in Leipzig, Dr. Spiro in Berlin, Dr. Steindorff in Berlin, Dr. Stiel in Köln.

Monatlich ein Heft. Preis des Jahrganges 12 Mark. Zu beziehen durch alle Buchhandlungen des In- und Auslandes und die Postanstalten des Deutschen Reiches.

1911. Fünfunddreißigster Jahrgang. März.

Inhalt: **Original-Mitteilung.** Zur Kenntnis der sekundären Impf-Verletzungen des Auges. Von San.-Rat Dr. **R. Hilbert** in Sensburg.

Gesellschaftsbericht. Berliner Ophthalmologische Gesellschaft.

Referate, Übersetzungen, Auszüge. 1) Der Bewegungsmechanismus des Auges, erläutert an der Augenmuskellähmung ohne Sekundärkontraktur und der Lähmung der Seitenwender bei erhaltener Konvergenz, von Carl Kunn. — 2) Notes d'ophtalmologie sur Madagascar, par le Dr. Louis Crenn.

Journal-Übersicht. I. A. v. Graefe's Archiv f. Ophthalmologie. LXXVI. 1. — II. Klinische Monatsblätter für Augenheilkunde, 1910, Juli bis August. — III. Archives d'Ophtalmologie, 1910, September bis November. — IV. Annales d'Oculistique, 1910, September bis Dezember. — V. Recueil d'ophtalmologie, 1910, Nr. 1—6. — VI. l'Ophtalmologie provinciale, 1910, Nr. 5—6. — VII. La Clinique Ophtalmologique, 1910, Februar bis Juni. — VIII. Revue générale d'Ophtalmologie, 1910, Nr. 5—6 — IX. The American Journal of Ophthalmology, 1910, Februar bis Mai. — X. The Post-Graduate, Vol. XXV, 1910, Februar.

Bibliographie. Nr. 1—14.

Zur Kenntnis der sekundären Impf-Verletzungen des Auges.

Von San.-Rat Dr. **R. Hilbert** in Sensburg.

Grönouw (1) äußert sich zu der Lehre von der zufälligen oder sekundären Vakzination des Auges folgendermaßen: „Unter etwa 50 veröffentlichten Fällen von Impf-Erkrankung des Auges finden sich nur 8 von Selbstinfektion. In der Regel werden Erwachsene, meist Frauen, welche sich mit

der Pflege der geimpften Kinder beschäftigen; befallen, nur ausnahmsweise auch ungeimpfte Kinder. In 3 der mitgeteilten Fälle hatten sich Ärzte gelegentlich der Impfung selbst infiziert, in 2 weiteren war von ihnen der Impfstoff, wahrscheinlich vermittelst der Hände, auf den Kranken übertragen worden."

Im verflossenen Sommer (1910) hatte ich Gelegenheit einen Fall von Selbst-Infektion der Lidränder mit Vakzine bei einem 12jährigen Mädchen zu beobachten, einen Fall, der manches abweichende von den sonst beschriebenen Fällen derartiger Erkrankungen bot, insbesondere auch dadurch interessant war, daß trotz fast abgeheilter Impfpusteln am Oberarm, noch eine erneute Impfung an den Lidrändern stattfand.

Emma G. aus Langendorf, Kr. Sensburg, ein wohlgebildetes, ihrem Alter entsprechend entwickeltes, kräftiges Mädchen wurde am 13. Juni 1910 im öffentlichen Impftermin geimpft. Die 4 auf dem linken Oberarm angelegten Impfschnitte waren sämtlich angegangen und hatten sich zu normalen Pusteln entwickelt. Am 27. Juni begann der zu beschreibende Krankheitsprozeß am rechten Auge, am 30. Juni wurde mir das Kind zur Untersuchung und Behandlung vorgeführt.

Der Befund an diesem Tage war folgender: Beide Lider des rechten Auges sind intensiv gerötet und so stark geschwollen, daß die Augen nicht spontan geöffnet werden können. Diese Rötung und Schwellung erstreckt sich auch noch bis in die Wangen- und Schläfengegend rechterseits. Es besteht erhebliche Lichtscheu. Die präaurikularen Lymphdrüsen sind angeschwollen und druckempfindlich. Beim Auseinanderziehen der Lider stürzen heiße Tränen hervor. Die Bindehäute sind blaurot verfärbt und samtartig aufgelockert; die Hornhaut ist intakt. Auf der äußeren Hälfte des rechten oberen Lidrandes bemerkt man drei rundliche, je 2 mm im Durchmesser haltende Pusteln, die normalen Impfpusteln in jeder Weise gleichen, auch je eine Delle in ihrem Zentrum besitzen. Diese Delle liegt in allen 3 Pusteln gerade im intermarginalen Teil des Lidrandes. Die Pustelränder greifen nach vorn in die Lidhaut, nach hinten in die Bindehaut über. Eine Pustel von gleicher Beschaffenheit, wie die soeben beschriebenen, befindet sich auch auf der Mitte des rechten unteren Lidrandes. Diese Pusteln unterscheiden sich nur durch geringere Größe von kunstgerecht angelegten Impfpusteln. — Auch am linken Auge besteht Bindehautkatarrh und Lidrand-Entzündung.

Die Impfpocken auf dem linken Oberarm des Mädchens befinden sich im Stadium der Schorfbildung.

Der Vorgang der Infektion hat sich wahrscheinlich in der Weise abgespielt, daß das Kind den, laut eigener Angabe, stark juckenden Oberarm gekratzt und dann den Impfstoff mit den Fingernägeln an das ebenfalls juckende Auge gebracht hat, wo infolge der bestehenden Lidrandentzündung der Boden für das leichte Haften der Infektion vorbereitet war.

Der hier beschriebene Fall gehört nach dem zitierten Ausspruch Grönouw's als Fall von Selbst-Infektion zu den seltenen Ereignissen. Außerdem unterscheidet er sich auch durch sein Aussehen wesentlich von den bisher beschriebenen Fällen. Die infizierten Stellen hatten nämlich nicht, wie es sonst angegeben wird, das Aussehen von diphtherischen oder krupösen Geschwüren, sondern es waren typische Vakzine-Pocken entstanden, die sich nur durch ihre Kleinheit von richtig eingeimpften Pocken unterschieden.

Die Behandlung bestand in Bestreichen der Lidränder mit Borsalbe. Unter dieser Therapie erfolgte in etwa einem Monat Heilung unter Schorfbildung in gewohnter Weise.

Jetzt, nach Ablauf eines halben Jahres erscheint das linke Auge völlig normal, insbesondere sind die Lidkanten scharf. Auf dem äußeren Abschnitt des rechten oberen Lidrandes aber sieht man, 5 mm vom äußeren Lidspaltenwinkel entfernt, eine 3 mm breite und 2 mm hohe weiße und glatte Narbe, durch die die äußere Lidkante abgerundet wird, auch fehlen im Gebiete dieser Narbe, die genau das Aussehen einer gewöhnlichen Impfnarbe aufweist, die Wimpern. — Im übrigen sind die Adnexe auch dieses Auges völlig normal und gesund.

Eine völlige restitutio ad integrum ist mithin nicht zustande gekommen; doch dürfte die Schädigung des Auges durch die beschriebene Narbe nur gering zu veranschlagen sein. Infolge des Ausfallens der Wimpern am Ort der Narbe ist aber ohne Frage ein kleiner Schönheitsfehler zurückgeblieben; dessen Korrektur wohl kaum möglich sein dürfte.

1 Grönouw, Beziehungen der Allgemein-Leiden und Organ-Erkrankungen zu Veränderungen und Erkrankungen des Sehorgans. Handbuch der Augenheilk. von Graefe-Saemisch, II. Aufl., Bd. XI, Abt. I, S. 562. — Siehe hier auch die gesamte Literatur über diesen Gegenstand.

Gesellschaftsberichte.

Berliner Ophthalmologische Gesellschaft.

Vorsitzender: Herr J. Hirschberg. Schriftführer: Herr Wertheim.

Sitzung vom 26. Januar 1911.

1) Herr Adam spricht im Anschluß an einen Fall über die Luxation des „Sömmering'schen Krystallwulstes" in die Vorderkammer.

Bei der üblichen Extraktionsmethode der kataraktösen Linse werden außer dem Kapsel-Inhalt nur die mittleren Teile der vorderen Kapselfläche aus dem Auge entfernt, während die hinteren und peripheren Teile derselben mit den anhaftenden Rindenteilen im Auge verbleiben. Zuweilen kommt es vor, daß die restierenden peripheren Teile von der Kapsel so vollkommen bedeckt werden, daß sie dem Einfluß des Kammerwassers und damit der Resorption entzogen werden. Durch Wucherung der Kapsel kann es dann

zu einem vollkommenen Wulst oder einer Ringlinse kommen, die hinter der Iris gelegen, dem Anblick des Beobachters entzogen ist. In seltenen Fällen kann es zur Luxation dieses Wulstes in den Glaskörper (Wessely) oder in die Vorderkammer kommen. Der vorgestellte Patient ist vor 14 Jahren im Alter von 48 Jahren, in einer Zeit, in der die Rinde noch relativ weich ist, extrahiert worden. Das Sehvermögen war lange Zeit vorzüglich, bis es im Dezember 1909 (dem Zeitpunkt der Luxation) plötzlich auf Zählen von Fingern in 2 m sank. Nach 8 Tagen trat der Wulst wieder zurück und das Sehvermögen hob sich wieder. Dieses hielt sich so bis zum Dezember 1910, als durch eine erneute Luxation die Behinderung des Sehens mit gleichzeitiger Drucksteigerung wiederum eintrat. Vortr. erinnert daran, daß die nicht zu selten beobachtete Akkommodation der Aphakischen, die man auf andere Weise vergeblich zu erklären versucht hat, sehr wohl dadurch ermöglicht wird, daß die restierende Linse, der Kristallwulst, durch aktive oder passive Bewegung (wie Neigung des Kopfes) in das Pupillargebiet gelangt und so die Erhöhung der Refraktion herbeiführt.

2) Herr H. Feilchenfeld demonstriert kongenitale Anomalien: zwei Knaben, den einen mit doppelseitigem Kolobom der Macula lutea, den andren mit doppelseitiger Opticusatrophie und zahlreichen Glaskörpersträngen, die von der rechten Papille temporalwärts ziehen. Beide Fälle haben das Gemeinsame, daß neben dem kongenital gedeuteten auch Veränderungen nachweisbar sind, die auf postembryonalen Entzündungen zu beruhen scheinen. Nachdem aber das Kolobom der Macula lutea nicht mehr als Hemmungsmißbildung, sondern als embryonales Entzündungsprodukt aufgefaßt wird, liegt hierin kein Widerspruch. Bei dem Kolobom weist auf eine fehlerhafte Anlage das Vorhandensein andrer kongenitaler Anomalien am Auge hin (neben sonstigen: abstehende Ohren) nämlich ein hochgrades Astigmatismus (6 D) sowie ein sehr merkwürdiger Gefäßverlauf. Das Auge mit dem großen Kolobom hat eine Sehschärfe von $^1/_{20}$ bei absolutem, das mit dem kleinen eine korrigierte Sehschärfe von $^3/_4$ bei relativem zentralen Skotom. Bei dem Knaben mit den Glaskörpersträngen ist man noch mehr geneigt, an später entstandene Veränderungen zu denken und zwar an solche auf Grund einer kongenitalen Lues. Zumal er auf dem linke Auge eine Trübung hat, die von einer Keratitis parenchymatosa herzurühren scheint. Durch eine sehr genaue Anamnese habe ich aber festgestellt, daß diese Trübung sich bereits im ersten Lebensjahre entwickelt hat. Auch im übrigen macht die Familien-Anamnese eine Lues unwahrscheinlich. Wassermann war negativ. Was aber hier wiederum, wie im vorigen Falle, die Diagnose einer kongenitalen Anomalie stützt, ist das Vorhandensein andrer kongenitaler Anomalien am Auge: ein sehr ausgesprochener Epicanthus, Nystagmus rotatorius und Pigmentdepots auf der Vorderkapsel (auf der nicht parenchymatösen Seite) von typisch kongenitalem Charakter.

Der dritte Patient, den ich Ihnen zeige, hat eine Anomalie, die ich als Sanduhrform der Pupille bezeichnen möchte. Genau an derselben Stelle trägt im rechten wie im linken Auge die Pupille außen und innen eine Vorbuchtung, welche dieselbe in eine obere und eine untere Hälfte teilt. Bei genauerer Beobachtung bemerkt man jedoch, daß die Vorbuchtung nicht vom Pupillarsaum ausgeht, sondern vom kleinen Kreis der Iris und eine Falte darstellt, die sich, von jenem ausgehend, in das Pupillargebiet hineinerstreckt. Der kleine Kreis bildet ja auch den Ausgangspunkt der Membrana pupillaris perseverans, und als ein Ansatz hierzu ist wohl auch unsere Anomalie auf-

zufassen, die man als Membrana pup. pers. sine Membr. pup. bezeichnen könnte. Auch hier haben wir als fernere Anomalien: höchstgradigen Nystagmus horizontalis, schrägachsigen Astigmatismus, Amblyopie (korrigierte Sehschärfe = $^1/_6$) und Conus unten, der nach Wollenberg als Symptom psychischer Belastung verwertbar ist. Unser Patient ist Neurastheniker.

3) Herr Claussen: Zur Frage der Krystallbildung in der menschlichen Linse. (Mit Demonstration).

Vortr. bespricht zunächst das Auftreten von Krystallen in der Linse im allgemeinen und erörtert dann im besonderen das Vorkommen von Cholestearin-Krystallen in derselben. Nach einem historischen Rückblick über die erste Beobachtung von Cholestearin-Krystallen im Auge, die ersten Deutungsversuche, sowie die späteren genaueren anatomischen und chemischen Untersuchungen kommt er auf die chemische Stellung des Cholestearins im pflanzlichen und tierischen Organismus, sowie auf die krankhafte Ausscheidung in Form von Krystallen zu sprechen.

Der Cholestearingehalt der menschlichen Linse nimmt mit dem Alter zu, ganz besonders vermehrt er sich in kataraktösen Linsen. Zur Ausscheidung von Krystallen kommmt es aber gewöhnlich erst während der regressiven Metamorphose kataraktöser Linsen als Produkt des Eiweiß-Abbaues, also im hypermaturen Stadium oder bei komplizierten Katarakten.

In einer nicht völlig getrübten Linse gehört das Auftreten von Cholestearin-Krystallen zu den größten Seltenheiten.

Vortr. stellt eine 79jährige Patientin vor, bei der auf dem rechten Auge eine Extraktion eines vollständig maturen Katarakts, ausgeführt worden ist. In dieser Linse konnten Cholestearin-Krystalle nicht nachgewiesen werden.

Dagegen fand sich auf dem linken Auge in der nur wenige kataraktöse Speichen aufweisenden Linse (links war die Sehschärfe mit — 1,75 D noch S = $^5/_{12}$ fast) eine reichliche Ablagerung von Cholesterin-Krystallen im Pupillargebiet in der supranukleären Linsenschicht. Die Krystalle waren in solcher Menge vorhanden, daß man sie schon bei Betrachtung mit bloßem Auge erkennen konnte. Vortr. erklärt dieses reichliche Auftreten von Cholestearin-Krystallen in einer wenig getrübten Linse einmal durch das hohe Alter der Patientin, bei dem ja an sich der Cholestearingehalt der Linse ein vermehrter ist, ferner durch zeitweilige ungünstigere Ernährungs- und Diffusionsverhältnisse in der Linse.

4) Herr Levinsohn: Beitrag zur Tonometrie des Auges.

Trotz des sehr großen Fortschritts, welchen die Tonometrie des Auges durch das Schiötz'sche Instrument erfahren hat, haften diesem nach Meinung des Vortr. mehrere Mißstände an, welche seinen Gebrauch erschweren und zu Fehlerquellen Anlaß geben. Zu diesem gehören vor allem der Umstand, daß das Instrument mit der Hand gehalten wird, ferner die Unmöglichkeit, den Druck des Auges in unbelastetem Zustand zu messen, und schließlich die sehr unbequeme Art der Zapfenbelastung. Vortr. demonstriert nun ein Instrument, bei dem diese Mißstände vermieden werden, bei dem andrerseits der Eindruck eines auf dem Auge ruhenden Zapfens, sowie die in Frage kommende Belastung ohne weiteres in exakter Weise ersichtlich sind. Mit diesem Instrument ist es Vortr. gelungen, die wechselnden Eindrücke in das Auge bei verschiedener Belastung vermittelst des Kymographions zu fixieren.

5) Herr Greeff: Demonstration alter Starnadeln.

6) Herr Levinsohn: Zur Frage der Reklination des grauen Stars.

Vortr. kritisiert die bisherigen Anschauungen über die Indikations-

stellung für die Reklination und spricht seine eigene Meinung dahin aus, daß diese Operation bei der großen Verlustziffer, welche sie nach den vorliegenden Statistiken aufweist, nur im äußersten Notfalle eine rite auszuführende Star-Operation ersetzen darf. Als solche Anzeigen sieht er einmal den Zustand ausgesprochener Hämophilie an und zweitens das Zusammentreffen mehrerer Umstände, welche einzeln den Verlust des Auges durch eine Staroperation befürchten lassen, so z. B. hohes Alter und Psychose mit Erregungszuständen. Er berichtet dann über 2 Reklinationen, die er bei 2 sehr alten, dementen und stark anfgeregten Frauen mit gutem Erfolge ausgeführt hat. Als Operationsmethode bediente er sich des Scarpa-Himly'schen Verfahrens, das ihm hierfür am geeignetsten erscheint.

Nachtrag aus der Sitzung vom 24. Februar 1910.

Herr Clausen: Demonstration eines Falles von Hornhaut-Transplantation.

Vortr. demonstriert einen 21jährigen Patienten, der seit 4 Jahren wegen einer beiderseitigen Keratitis interstitialis in der Behandlung der Augenpoliklinik der Charité stand. Trotz energischer antisyphilitischer Behandlung (es lag schwere hereditäre Lues vor) sowie langdauernder Aufhellungsversuche mit allen nur möglichen Mitteln, war eine wesentliche Aufhellung beider Hornhäute nicht zustande gekommen, so daß Patient $2^3/_4$ Jahre nach Ausbruch der Erkrankung nur eine Sehschärfe von rechte $S = {}^1/_{50}$ bis ${}^1/_{35}$ fast, linke $S = {}^1/_{15}$ fast erreichte. (In Mydriasis ebenso). Da eine weitere Aufhellung nicht zu erwarten war, wurde Patient die Keratoplastik vorgeschlagen und am 2. Juli 1908 auf dem rechten Auge ausgeführt. In Narkose wurde mit dem v. Hippel'schen Trepan (Nr. 2) in der Mitte der Hornhaut bis zur Descemet'schen Membran trepaniert und dann das umschlagene Stück mit Lanze und Pinzette sorgfältig herauspräpariert. In die so entstandene Lücke wurde ein gleichgroßes Stück Cornea in voller Dicke sorgfältig eingelegt. Die überpflanzte Hornhaut stammte von dem Auge eines $2^1/_2$jährigen Kindes mit beginnendem Glioma retinae und wurde unmittelbar nach der Enukleation mit dem Trepan herausgeschlagen. Der Patient erhielt sodann einen Borsalben-Schlußverband für beide Augen, nach dem zuvor rechts die Lider durch Heftpflasterstreifen fest verschlossen worden waren.

Nach 3 Tagen erster Verbandwechsel. Transplantierte Hornhaut klar mit glatter spiegelnder Oberfläche. Unter dem transplantierten Stück stärkere Trübung sichtbar. Dagegen die trübe Hornhautperipherie deutlich aufgehellt. 7 Tage nach der Operation trat eine starke grauweiße Trübung des überpflanzten Stückes auf, die jedoch nach 14 Tagen einer völligen Aufhellung wich. Die Peripherie der Cornea namentlich am oberen Limbus wesentlich aufgehellt.

Zurzeit ist die transplantierte Cornea noch vollständig klar und durchsichtig und setzt sich gegen die ursprüngliche Hornhaut durch eine scharfe, grauweiße Kreislinie ab. In jüngster Zeit ist es zur Ablagerung von zwei kleinen Kalkpartikelchen zwischen transplantierter Cornea und zurückgelassener Descemet'scher Membran gekommen.

Die Sehkraft ist auf dem rechten Auge von ${}^1/_{50}$ vor der Operation jetzt auf ${}^1/_{20}$ fast ($1^1/_2$ Jahre nach der Operation) gestiegen, eine verhältnismäßig geringe Besserung, die dadurch erklärt wird, daß es auch in dem vorliegenden Fall nicht gelungen war, die letzten der Descemet'schen Membran fest anhaftende trüben Hornhautlamellen abzupräparieren, falls man

nicht eine Eröffnung der vorderen Kammer wagen wollte. Immerhin ist die Transplantation als solche völlig gelungen und fordert zu weiteren Versuchen in dieser Frage heraus, zumal bei genügender Beobachtung der nötigen Kautelen dem Patienten kaum geschadet werden kann. Vortr. geht noch näher auf die Literatur sowie die verschiedenen Tatsachen der Keratoplastik ein.

Aus der Sitzung vom 24. November 1910.

Herr Clausen demonstrierte zunächst einen 13jährigen Knaben, M. R., mit juveniler Tabes und beiderseitiger Sehnerven-Atrophie. Der Knabe kam vor 4 Jahren zuerst in Behandlung wegen beiderseitiger Abduzensparese und ausgesprochener Konvergenzschwäche. Das Sehvermögen war damals noch völlig normal, S = $^5/_4$, doch bestand eine Pupillendifferenz (l > r) sowie absolute Pupillenstarre. Da anamnestisch hereditäre Lues sehr wahrscheinlich war, auch der Patient einen leicht hereditär-syphilitschen Eindruck machte (Andeutung von Hutchinson'schen Zähnen, Stirnhöcker und geringer Prognathie sowie feinen Striche und linienförmigen Narben um die etwas eingezogenen Mundwinkel), so wurde Patient damals aufgenommen und mit Schmierkur behandelt. Nach Vollendung derselben hatte sich die Augenmuskelstörung vollständig zurückgebildet, nur die Pupillenstörung blieb bestehen.

Nach 3 Jahren wurde der Patient wieder in die Poliklinik gebracht, weil das Sehvermögen rechts schlechter geworden war. Damals wurde beiderseits eine beginnende genuine Sehnervenatrophie sowie ein Fehlen der Patellarreflexe und Schwächerwerden des Achillessehnen-Phänomens festgestellt. Patient wurde zur Behandlung der Nervenklinik überwiesen. Das Sehvermögen betrug rechts S = $^1/_{50}$, links S = $^5/_5$.

Jetzt bringt man den Knaben, weil rechts vollständige Erblindung eingetreten sein soll. Rechts ist die Sehschärfe bis auf Lichtschein erloschen, links wird eine S = $^5/_{15}$ erreicht. Das Gesichtsfeld ist links für Farben vollständig erloschen, für weiß höchstgradig eingeengt bis auf 5 bis 10°.

Beiderseits ausgesprochene genuine Sehnervenatrophie, R > L. Pupillen beiderseits weit und absolut starr.

Die Wassermann'sche Reaktion ist sowohl bei der Mutter wie bei dem Patienten stark positiv.

Auf näheres Nachfragen ergibt sich aus der Anamnese noch, daß der Patient schon seit frühester Kindheit an Kleidernässen leidet, doch hat sich diese Incontinentia urinae besonders im 11. Lebensjahr verschlimmert, so daß bei Hustenstößen und beim Lachen es zu unfreiwilligem Urinabgang kam. Auch hat der Patient häufig an Herzklopfen und Kopfschmerzen gelitten. Insofern stimmt also auch dieser Fall mit den sonst in der Literatur beschriebenen Fällen von juveniler Tabes überein, als hierbei in $^1/_3$ der Fälle als Frühsymptom sich Incontinentia urinae sowie Kopfschmerzen, sehr frühzeitig eine Sehnervenatrophie einstellte.

Was den Verlauf betrifft, so sind die Fälle im allgemeinen verhältnismäßig gutartig.

Vortr. will in diesem Fall eine Injektion mit Ehrlich-Hata 606 versuchen.

Clausen demonstriert sodann einen Fall von Hypermetropia permagna bei einem Knaben von 10 Jahren. Der Knabe wurde vor 4 Jahren wegen schlechten Sehens in die Poliklinik gebracht. Damals wurde rechts eine

Hypermetropia von 18,0 D und links eine solche von 17,0 D festgestellt und zunächst eine Brille von + 10,0 D verordnet, womit eine Sehschärfe von $S = {}^{5}/_{35}$ erreicht wurde. Nach Jahresfrist nahm der Knabe schon beiderseits + 15,0 D an, womit er nunmehr eine Sehschärfe von $S = {}^{5}/_{15}$ erreicht. Höhere Gläser als + 15,0 D lehnt der Patient auch jetzt ab. Skiaskopisch sowie im aufrechten Bild wird noch derselbe Refraktionszustand wie vor 4 Jahren gefunden. Es handelt sich um einen reinen Fall von Achsen-Hypermetropie, da der Krümmungsradius der Hornhaut nur 6,8 mm beträgt, also kleiner als normal ist, wie das auch bei den bisher in der Literatur niedergelegten Fällen fast durchweg beobachtet wurde. Hornhaut-Astigmatismus besteht nicht. Der Hornhautdurchmesser beträgt 10,4 mm. Die Papille weist nicht den sonst bei höherer Hypermetropie, namentlich wenn sie mit Astigmatismus kontinuiert ist, häufigen Befund der Pseudoneuritis auf. Das Auge fällt durch seine außerordentliche Kleinheit auf, um so mehr als die Orbita von normaler Größe ist, so daß man mit dem Finger weit zwischen Auge und Orbita dringen kann. Heredität lag in diesem Fall nicht vor, doch konnte Vortr. in zwei Familien die Rolle der Vererbung bei höherem Grade von Hypermetropie beobachten. In der einen Familie sah er bei zwei Brüdern eine Hypermetropie von 9,0 D und 10,0 D und bei einer anderen Familie fand er bei drei Schwestern eine Hypermetropie von 9,0, 10,0 und 11,0 D.

Referate, Übersetzungen, Auszüge.

1) **Der Bewegungsmechanismus des Auges, erläutert an der Augenmuskellähmung ohne Sekundärkontraktur und der Lähmung der Seitenwender bei erhaltener Konvergenz,** von Carl Kunn. (Beiträge z. Augenheilk. Heft 76. Hamburg u. Leipzig, Leopold Voß.)

Verf. hat eine große Zahl von Augenmuskellähmungen beobachtet, bei welchen trotz teilweiser oder völliger Lähmung eines Seitenwenders keine Abweichung des Auges nach der Seite des Antagonisten beim Blick geradeaus erfolgt war, das lahme Auge vielmehr mit seinem Hornhautscheitel in der Lidspaltenmitte symmetrisch zu seinem Partner stand. Diese merkwürdige Erscheinung, von der er früher geglaubt hatte, daß sie nur bei angeborenen Beweglichkeitsdefekten des Auges vorkommen könne, und die, wie sich jetzt zeigt, gar nicht so selten bei erworbenen Lähmungen anzutreffen ist, dient zur Erklärung des ganzen Bewegungsmechanismus der Augen. Man muß sich nach Verf. vorstellen, daß bei Lähmung eines Seitenwenders der Bulbus trachtet, seine primäre Ruhelage einzunehmen, gerade so wie bei der Skelettmuskulatur die Lähmung eines Muskels zur Folge hat, daß das von ihm versorgte Gelenk eine Mittelstellung einnimmt, um die möglichste Entspannung sämtlicher Muskeln, welche die Bewegungen des betr. Gelenkes beherrschen, herbeizuführen. Aus analogen Gründen wird das Auge jene Stellung einzunehmen trachten, bei welcher alle Muskeln möglichst entspannt sind. Diese Stellung fällt aber nicht immer mit jener zusammen, bei welcher der Hornhautscheitel in der Lidspaltenmitte steht. Der Punkt, in welchen sich der Hornhautscheitel bei völliger Entspannung aller Muskeln stellt, heißt der Indifferenzpunkt. Fällt er seitlich von der Lidspaltenmitte, dann haben wir bei Lähmung eines Seitenwenders das Bild der sog. Sekundärkontraktur vor

uns, die also in Wahrheit überhaupt nicht existiert. Fällt er aber zufällig mit der Lidspaltenmitte zusammen, dann entsteht die sog. Lähmung ohne Sekundärkontraktur. Diese Erklärung genügt auch, um die Seitenwenderlähmung bei erhaltener Konvergenz ohne Zuhilfenahme der Erkrankung eigener Zentren zu erklären. Liegt der Indifferenzpunkt beiderseits in der Lidspaltenmitte, und erfolgt eine beiderseitige Lähmung des Rectus lateralis, dann werden die Augen symmetrisch orientiert mit ihren Hornhautscheiteln in den Lidspaltenmitten stehen bleiben, die Beweglichkeit nach rechts und links wird aufgehoben, die Konvergenz aber völlig normal sein können. Das gleiche, was für den Mechanismus der Seitenwender gilt, gilt aber auch für die Hebung und Senkung. Damit ist bewiesen, daß die Theorie Schnabels, welche behauptet, daß jeder Seitenwender das Auge aus einem Lidwinkel in den andren führe und daß die Stellung in Lidspaltenmitte das Resultat der zweckmäßigen Kontraktion sämtlicher exterioren Muskeln sein müsse, unhaltbar ist. Es gilt vielmehr die Annahme von Zuckerkandl und Erben, die nach Analogie mit den übrigen Skelettmuskeln behauptet haben, daß jeder Seitenwender das Auge nach seiner Seite und wieder zurück in die Lidspaltenmitte führe, mit der Einschränkung, daß eben wie Fälle des Vortr. neuerdings beweisen, die Ruhestellung nicht immer mit der Lidspaltenmitte zusammenfällt. Jeder Seitenwender ist autonom und führt das Auge aus der primären Ruhelage, bei welcher der Hornhautscheitel im Indifferenzpunkt steht, in äußerste Rechts- bzw. Linkswendung. Die Mittelstellung des Auges ist nur dann das Produkt einer Muskelaktion, wenn der Indifferenzpunkt nicht in der Lidspaltenmitte liegt. Sonst sind bei Mittelstellung sämtliche Muskeln ad maximum entspannt und bei Lähmung eines Seitenwenders in einem solchen Falle keine Abweichung des Auges im Sinne des Antagonisten konstatierbar. Somit ist durch rein klinische Beobachtung und die daraus gezogenen Schlüsse die Lösung des physiologischen Problems, welches der Bewegungsmechanismus der Augen darstellt und das bisher völlig kontrovers war, möglich. Ungefähr 30 interessante Krankengeschichten mit eingehenden Epikrisen illustrieren die Ansichten des Autors auf das wirksamste. Bezüglich der vielfachen wichtigen Bemerkungen, welche Details und benachbarte Gebiete betreffen, sei auf das Orginal verwiesen.

2) **Notes d'ophtalmologie sur Madagascar**, par le Dr. Louis Crenn, Médecin-major de 2e classe de troupes coloniales. (Paris, A. Maloine 1910.)

Der Verf. hat während eines Aufenthalts von 10 Jahren in 18 verschiedenen Orten der Insel Madagaskar Gelegenheit gehabt, Tausende von Eingeborenen sowohl der schwarzen Rassen wie auch besonders der helleren (malaiischen) Hova- und Betsileo-Rasse augenärztlich zu untersuchen und zu behandeln. Er gibt die Resultate seiner Beobachtungen in einer sorgfältigen und für die Geographie der Augenkrankheiten interessanten Studie.

Trotz der enormen Verbreitung der Malaria auf der Insel hat Verf. als Folgen an den Augen nur 17 mal eine Erkrankung des Sehnerven oder der Netzhaut (13 mal Neuritis, 2 mal Retinitis, 2 mal Netzhautblutungen) konstatieren können, und nicht ein einziges Mal einen okularen Folgezustand von Chininvergiftung, obwohl dieses Mittel auf der Tafel keines Europäers fehlt, und in Einzeldosen von 1,5 bis 2,0 g massenhaft genommen wird. Leichte Bindehautkatarrhe und Phlyktänen sah der Autor sehr häufig, dagegen nur 6 Fälle von gonorrhoischer Augenentzündung Erwachsener und 32 Frühjahrs-

katarrhe. Bei öfterem Vorkommen harmloser follikulärer Entzündung fehlt das Trachom auf Madagaskar vollständig. Verf. hat nie einen trachomkranken Eingeborenen, sondern nur einen solchen Inder und drei Europäer gesehen. Er meint jedoch, daß die Infektion der Insel von Südafrika, Somali-Land, Indien, Ägypten und Algerien her bei dem gesteigerten Verkehr unvermeidlich sein werde. Das Flügelfell ist (wie auch in andern warmen Ländern. Ref.) sehr verbreitet. Eitrige Hornhautgeschwüre und besonders heredosyphilitische Hornhautentzündung sind außerordentlich häufig. die Pocken-Erblindungen schon ziemlich selten, infolge der Impfung. Iritis, besonders syphilitische, ist nicht ungewöhnlich, der Star tritt bei den Malagassen häufiger und in früherem Alter auf, als in Europa. Das Glaukom scheint auf Madagaskar sehr selten zu sein, ebenso die Netzhautablösung, welche Verf. nie beobachtete. Tränensackeiterungen sind häufig. Unter 1450 Eingeborenen von über 20 Jahren fand Verf. nur 14 mal Kurzsichtigkeit, stets von unter 4 Dioptrieen, alle diese Fälle bei „Augenarbeitern". Dagegen waren 536 übersichtig und nur 6 astigmatisch. Unter 630 Schulkindern waren 38 kurzsichtig, 209 übersichtig und 8 astigmatisch. Die Sehschärfe der Eingeborenen war im Freien, nicht aber im Zimmer, derjenigen der Europäer überlegen. Verf. hat vergebens nach Augenleiden geforscht, welche als durch die tropische Sonne hervorgerufen hätten betrachtet werden können. Unter 115 Blinden waren die Erblindungs-Ursachen ähnlich verteilt wie in Europa. 9 mal war Augeneiterung der Neugeborenen, 14 mal Variola an der Erblindung schuld. In seinen Schlußfolgerungen weist der Autor auf die relative Gutartigkeit der syphilitischen Augenleiden hin, welche er bei der großen Verbreitung der Syphilis dem Fehlen von Alkohol- und Tabakmißbrauch bei den Eingeborenen von Madagaskar zuschreibt.

M. Meyerhof in Kairo.

Journal-Übersicht.

I. A. v. Graefe's Archiv für Ophthalmologie. LXXVI. 1.

1) **Über Regulierung der Augenstellung durch den Ohr-Apparat,** von Dr. Martin Bartels in Straßburg i. E.

Verf. gibt eine Darstellung und kritische Besprechung des bisher in der Literatur vorliegenden Materials und schließt daran die Resultate seiner eignen Untersuchungen. Da viele Beobachtungen nicht einwandfrei, und die aus ihnen gezogenen Schlußfolgerungen unsicher und streitig sind; so ist die Möglichkeit einer kurzen Zusammenfassung ausgeschlossen. Es sei nur einiges hervorgehoben.

Beim Menschen werden von einem Labyrinth aus nicht stets auf beiden Augen gleich starke Bewegungen ausgelöst, sondern das Auge wird stärker bewegt, welches mit der, sei es durch thermische Reize oder Luftdruckänderungen gereizten Seite gleichnamig ist. Bei Säuglingen ist der durch Drehbewegungen hervorzurufende reflektorische Nystagmus im wachen Zustande deutlich ausgebildet, dagegen zeigen Frühgeburten keinen Drehnystagmus, sondern nur langsame Gegenwendungen beider Bulbi bei allen Kopfdrehungen.

Um mit Sicherheit ein Labyrinth auszuschalten, machte Verf. bei Kaninchen die einseitige Durchschneidung des acusticus.

Darnach beobachtete er, daß die Augenkompensations-Bewegungen einschließlich des Nystagmus beim Drehen nach der operierten Seite hin dauernd gestört werden. Der Nystagmus nach der Seite der Durchschneidung fehlt ganz oder besteht nur in wenigen Zuckungen. Die Bulbi stehen nur dann relativ richtig zur Lidspalte orientiert, wenn der Kopf nach der operierten Seite hin schief gehalten wird.

„Die Ohrapparate bewirken ständig einen starken Tonus der Augenmuskulatur und zwar sind die Spannungsrichtungen, die von beiden Labyrinthen ausgeübt werden, entgegengesetzt. Jedes Labyrinth zieht durch den auf die Augenmuskulatur ausgeübten Tonus beide Bulbi nach der Gegenseite, außerdem wird der Bulbus derselben Seite nach oben, der der Gegenseite nach unten gezogen. Die Wirkung auf den gleichnamigen Bulbus ist am stärksten. Welche Teile des Labyrinths den Tonus ausüben, wissen wir nicht."

Zweck der kompensatorischen Augenbewegungen ist, eine Verschiebung der Netzhautbilder zu erzielen. Unbewußte Bulbusbewegungen, die durch den Ohrapparat hervorgerufen sind ohne gleichzeitige Kopfbewegungen, werden auf die Objekte übertragen. (Scheinbewegungen, Verzerrungen.)

Wahrscheinlich hat jedes Tier mit beweglichen Augen einen Ohrapparat, welcher die Augenbewegungen reguliert. Bogengänge sind nicht erforderlich, wie Beobachtungen an Tieren ohne Bogengänge zeigen. Bei Menschen, welche wach sind, arbeitet dieser Apparat ohne unser Wissen fast ununterbrochen. Daß er nicht unentbehrlich ist, beweist die Tatsache, daß bei Menschen ohne Labyrinth Deviationen der Augen ausbleiben können. Möglicherweise spielt Schädigung des Ohrapparates in sehr frühem Alter eine Rolle bei der Entstehung des Schielens.

Bei Säuglingen und menschlichen Foeten ist ebenso, wie bei niederen Säugern, der Ohrapparat der einzige Regulator der Augenbewegungen.

---

2) Über die Alterationen und Modifikationen der Cilienbälge nach der Depilation, von Dr. A. Contino, Privatdozent in Rom.

Verf. depilierte einem Patienten, bei dem die Exenteratio orbitae in Aussicht stand, nach und nach 2 mm lange und durch Tätowierpunkte bezeichnete Abschnitte eines Lidrandes. So wurde ein Präparat gewonnen, an dem die Folgezustände der Depilation in acht verschiedenen Stadien, 1 bis 18 Tage nach dem Eingriff, studiert werden konnten.

Die jungen Cilien mit Hohlzwiebel haften viel fester, als die älteren mit vollem Bulbus. Bei den Hohlzwiebel-Cilien löst sich die Wurzel infolge des heftigen Zuges am Schafte in der Höhe des Bulbus etwas oberhalb der Papille ab, welche stets von einigen Elementschichten der Matrix der Cilie bekleidet bleibt. Die Abtrennung erfolgt hier, weil an der Stelle die Elemente noch nicht verhornt sind und daher wenig zusammenhängen.

An den Cilien mit vollem Bulbus haftet nach dem Ausziehen nicht selten ein Teil der inneren Epithelmembran. Ist diese Membran mit der äußeren Epithelscheide verwachsen, so kann es zu kleinen Blutungen kommen, die erst nach und nach mit der inneren Epithelmembran ausgeschieden werden, während die Substanzverluste der äußeren Epithelmembran in wenigen Tagen heilen. Ist nach der Entfernung der Haarwurzel die innere Epithelmembran schon verhornt, so pflegt der Follikel eine Abplattung in sagittalem Sinne zu erleiden; ist dagegen die innere Epithelmembran noch nicht verhornt, so schrumpft sie unter Faltenbildung konzentrisch zusammen. Am 5. Tage nach

der Depilation löst sich die verhornte innere Epithelmembran ab und steigt in Form eines etwas geschlängelten zylindrischen Stranges empor, an dessem unteren Ende am 7. Tage noch kernhaltige Zellen sichtbar sind. Am 11. Tage ist das Ende verhornt, hyalin, am 18. Tage geschrumpft. Die Bildung der neuen Cilie erfolgt durch Proliferation der Elemente der Matrix.

Der günstige Einfluß der Depilation bei Blepharitiden beruht auf der mechanischen Entfernung der längs des Ausführungsganges des Follikels abgelagerten Keime. Wenn bei Trichiasis nach 10—15 Tagen eine Depilation wiederholt werden muß, so sind die jetzt störenden Cilien nicht der Ersatz der jüngst entfernten, sondern im natürlichen Austausch begriffene Haare, welche zur Zeit der letzten Depilation noch nicht nach außen vortraten.

3) **Über multiple Cilienfollikel und ihre Entstehung,** von Dr. A. Contino, Privatdozent in Rom.

Die Cilienbälge stehen im allgemeinen isoliert, es kommt aber einzeln vor, daß mehrere Bälge einen gemeinschaftlichen Ausführungsgang besitzen. Verf. fand in einem Lidrande auf 100 Cilienbälge 13 doppelte und einen dreifachen Follikel. Die Befunde werden in plastischer Rekonstruktion wiedergegeben. Bei den doppelten Follikeln fehlten Moll'sche, bei dem dreifachen Follikel Zeiss'sche und Moll'sche Drüsen. Wahrscheinlich sind die kleinen Sprossen, welche sich in der letzten Woche des embryonalen Lebens am Follikel bilden und in der Regel Moll'sche Drüsen werden, ausnahmsweise zu Follikeln umgestaltet. Vereinzelt erleidet die Anlage der Zeiss'schen Drüsen dieselbe Umwandlung.

4) **Über den Einfluß der äußeren Augenmuskeln auf den intraokularen Druck,** von Dr. Georg Levinsohn, Privatdozent in Berlin.

Bei 7 Katzen und einem Kaninchen wurden die Muskelkegel freigelegt und sowohl die Muskeln als auch die zugehörigen Nerven elektrisch gereizt. Um einen etwaigen Einfluß des Blutdruckes auszuschalten, machte Verf. bei einer Reihe von Tieren die Durchschneidung des Rückenmarks unterhalb der Medulla oblongata. Daran schlossen sich Versuche an Menschen mit dem Schiötz'schen Tonometer bei forcierter Konvergenz und andren Blickrichtungen. Bei allen diesen Versuchen wurde niemals eine Drucksteigerung nachgewiesen. Nahearbeit macht keine Drucksteigerung, und die Achsenverlängerung bei Myopie muß auf andren Ursachen beruhen.

5) **Über Dunkeladaptation der Netzhaut,** von Prof. Dr. F. Best in Dresden.

Die Piper'sche Adaptationsregel, nach welcher erst nach 10 Minuten eine nennenswerte Anpassung der Netzhaut erfolgt, entspricht nicht der praktischen Erfahrung, welche wir beim Übergange vom Hellen zum Dunkeln machen; die Gewöhnung an die veränderten Verhältnisse tritt viel rascher ein. Die Untersuchungsmethode Piper's ist einwandfrei und seine Resultate sind vielfach bestätigt worden. Wo liegt der Fehler? Nach Ansicht des Verf.'s darin, daß die Art der Eintragung der Untersuchungsresultate in das Koordinatensystem ein falsches Bild gibt.

Wir wollen die Empfindlichkeit der Netzhaut bestimmen. Sie ist umgekehrt proportional der eben wahrgenommenen Licht-Intensität. Die Beträge der Lichtstärken schwanken im arithmetischen, die Größen der Empfindlichkeit dagegen im geometrischen Sinne. Eine Abnahme der Schwellenwerte von 100

auf 50 MK. und von 1,0 auf 0,5 MK. bedeutet in gleicher Weise eine Verdoppelung der Empfindlichkeit. In der Adaptations-Kurve muß zum Ausdruck kommen, daß Zunahme der Empfindlichkeit um gleiche geometrische Beträge gleichen Strecken entsprechen. Außerdem bringt die Piper'sche Kurve die Variationen der Empfindlichkeit im Anfange gar nicht zur Anschauung. Setzt man für jede Person den zu Beginn des Versuches gefundenen Wert gleich 1, und trägt man so ein, daß Empfindlichkeits-Steigerungen und das Doppelte jeweils gleiche Strecken bezeichnen, so erhält man ein ganz andres Bild. Die Netzhaut-Empfindlichkeit nach vorangegangener Hell-Adaptation steigt bei Dunkel-Aufenthalt bis etwa zur 12. Minute schnell und gleichmäßig, von da an langsamer und allmählich immer weniger. Die Empfindlichkeit verdoppelt sich anfangs in 2 Minuten, dann in 3 Minuten und so fort in immer längeren Zeiträumen.

Der plötzliche Anstieg nach 10 Minuten existiert nicht, die Hypothese, daß in den ersten 10 Minuten der Hell-Apparat funktioniert und dann mit einer plötzlichen Empfindlichkeits-Steigerung der Dunkel-Apparat einsetzt, entbehrt daher der Grundlage. Der gleichmäßige Anstieg der Empfindlichkeit besonders in den ersten Minuten spricht dafür, daß wir in der Untersuchung perizentraler und peripherer Netzhautbezirke kein Mittel haben, Stäbchen- und Zapfen-Adaptation voneinander zu trennen.

6) **Experimentelle Untersuchungen über die Infektionsfähigkeit des Auges bei Diabetes und die baktericide Wirkung des diabetischen Blutserums auf Eiter-Erreger**, von Dr. M. Nagashi aus Tokio, Volontär-Assistent der Universitäts-Augenklinik zu Breslau.

Bei gleichzeitiger Injektion von Eiterkokken und Zuckerlösung (0,3 bis 0,5% $_{0}$) wird die Virulenz der Kokken gesteigert.

Neben Pankreas-Exstirpation und subkutaner Injektion von Amylnitrit wurde besonders die subkutane Injektion von Adrenalin benutzt, um künstlich Glykosurie zu erzeugen. So lange der Zuckergehalt andauerte, konnte mit Sicherheit eine erhöhte Disposition der Augengewebe für die Ansiedelung und Vermehrung von Staphylokokken nachgewiesen werden.

Die baktericide Wirkung des Kaninchenserums bei Adrenalindiabetes ist im Vergleich mit dem normalen Serum auffallend gering. Man darf daher annehmen, daß im diabetischen Gewebe die Eiterkokken eine größere pathogene Wirkung entfalten können.

Bei der Operation des diabetischen Stars ist daher eine Infektionsgefahr eher zu erwarten, als bei gesunden Patienten. Die Praxis lehrt aber, daß, wenn auch vor der Operation eine Herabsetzung des Zuckergehaltes wünschenswert ist, doch eine vollständige Entzuckerung des Patienten nicht gefordert zu werden braucht, ja unter Umständen durch ungünstige Beeinflussung des Allgemeinbefindens schädlich ist. Besonders sorgsame Sauberkeit beim Operieren ist geboten.

7) **Über den Zentralkanal des Glaskörpers**, von Dr. E. Bribach aus St. Louis (z. Z. Augenklinik Straßburg).

Angabe eines schonsamen Verfahrens, die Hinterfläche des Glaskörpers freizulegen. Aufgeträufelte Hämatoxylinlösung dringt sofort in Gestalt eines feinen Stranges bis zur nasalen Seite der hinteren Linsenkapsel vor, und fließt beim Umdrehen des Präparates wieder aus. Über 250 Schweine-, Rinder- und Schafaugen wurden untersucht. Wo irgend welche Reste der Arter. hyaloid. vorhanden sind, ist ein Kanal nicht nachzuweisen. Auch die

Versuche an Menschenaugen sprechen für das regelmäßige Vorkommen eines Zentralkanals. Der Arbeit sind sehr schöne stereoskopische Bilder beigefügt.

---

8) **Über die Schädlichkeit und Brauchbarkeit unserer modernen Lichtquellen.** Zur Erwiderung von F. Schanz und K. Stockhausen auf die Arbeit der Verfasser, von Prof. E. Hertel und Dr. O. Henker.

Für die einzelnen Spektralbezirke sind auf thermo-elektrischem Wege die Intensitäten zu messen, welche schädlich wirken. So lange diese Messungen nicht gemacht sind, fehlt es an einer sicheren Grundlage für die Beurteilung unsrer modernen Lichtquellen.

Durch die Mattierung wird die spezifische Intensität der Strahlen durch unregelmäßige Zerstreuung des Lichtes und Verteilung der Strahlung des Glühkörpers auf eine größere Fläche herabgesetzt. Das gilt auch für ultraviolette Strahlen. Sie brauchen nicht ganz vom Auge ferngehalten zu werden, dürfen nur nicht intensiver sein, als das sicher unschädliche Tageslicht. Das wird durch Mattgläser erreicht, und es bedarf keiner speziellen Schutzgläser gegen ultraviolette Strahlen. Scheer.

II. Klinische Monatsblätter für Augenheilkunde. 1910. Juli.

1) **Zur Lidplastik mit Hautknorpel-Lappen,** von Wilhelm Meissner.

Einer 72jährigen Frau wurde ein Hautkarzinom vom rechten Unterlid entfernt. Der Defekt wurde durch einen Hautknorpellappen aus dem Ohr der Patientin nach Büdinger gedeckt, wobei als Ersatz für den entfernten Tarsus ein kongruentes Stück Ohrknorpel eingefügt wurde.

---

2) **Beitrag zu den seltenen angeborenen Augenhintergrunds-Befunden,** von A. Botteri.

Im ersten Falle fand sich am schielenden Auge eines an einer Neuritis retrobulbaris leidenden Patienten ein einseitig nasal gerichtetes Coloboma chorioideae, über dessen Mitte ein großer Rest des Cloquet'schen Kanales verlief. Im zweiten Fall bestand am amblyopischen Auge einer sonst normal entwickelten Frau ein von der atypisch geformten Papille fast bis zur Linse reichender großer Rest eines Cloquet'schen Kanals. Außerdem waren in der Peripherie der Netzhaut viele kleine und größere Pigment-Ansammlungen sichtbar, während um die Papille herum einzelne von Pigment umgebene subretinal liegende weißliche Stellen sich vorfanden. Außerdem werden noch zwei Fälle von ausgeprägter Membrana epipapillaris mitgeteilt.

---

3) **Sehnerven-Abscess und Stauungspapille infolge von Meningitis,** von J. Nakaizumi.

Bei einem infolge eines Trauma an Meningitis erkrankten 20jährigen Menschen trat Stauungspapille am rechten Auge auf. Bei der Obduktion fand sich neben der Meningitis eine Abscessbildung im Sehnervenstamm.

---

4) **Vitiligo und Auge, ein Beitrag zur Kenntnis der herpetischen Augen-Erkrankungen,** von W. Gilbert.

Verf. beobachtete bei einem an Vitiligo leidenden Patienten das Auftreten von Neuritis optica und Iritis. Nach den Ausführungen des Verf.'s können bei Vitiligo Entzündungsprozesse des Uvealtractus und des Sehnerven vorkommen, die, abgesehen von zeitweiligen akuten Exacerbationen sowie Herpes

erruptionen, an der Iris einer sehr chronischen Verlauf haben können. Es ist deshalb, wenn sich für derartige Erkrankungen keine sonstigen ätiologischen Anhaltspunkte ergeben, eine genaue Besichtigung der Hautdecke vorzunehmen. So wird es vielleicht gelingen, noch öfter und noch andre Beziehungen von Haut-Erkrankungen zu den ätiologisch so häufig unaufgeklärt bleibenden Entzündungen des Sehnerven und besonders des Uvealtractus aufzudecken.

5) **Über einige Fälle von ektogener Panophthalmie (Infektionen mit Pneumococcus, Subtilis und Anaërobionten)**, von Dr. Anton Lutz.

Unter 13 Fällen von ektogener Panophthalmie waren 7 durch den Streptococcus lanceolatus (Pneumococcus) veranlaßt, 4 von diesen Panophthalmien waren nach operativen Eingriffen, 3 nach äußeren Verletzungen entstanden. Die durch Hackensplitter-Verletzungen bedingten Fälle zeigten 2mal keine Infektion; in den übrigen fand sich der Bacillus subtilis, der in 4 Fällen in Reinkulturen, in zwei andern mit einem Anaëroben zusammen nachzuweisen war. Im ganzen ließ sich in 3 Fällen anaërober Bazillenbefund nachweisen.

---

6) **Transitorische Hypermetropie beim Diabetes mellitus**, von K. K. Lundsgaard.

Verf. berichtet über 2 Fälle von vorübergehender Hypermetropie bei Diabetes mellitus. Die Abnahme der Hypermetropie war nicht, wie gewöhnlich angenommen wurde, an das Zurückgehen oder Verschwinden des Zuckers geknüpft. Das Entstehen der Hypermetropie ist auf das Verhalten der Linse zurückzuführen.

7) **Ein Fall von Thrombose der oberen Vena nasalis syphilitischer Natur**, von Helene Puscarin.

Beschreibung eines Falles, der einen 28jährigen Menschen betraf, welcher sich 3 Jahre vorher eine syphilitische Infektion zugezogen hatte.

8) **Über die Saftströmungen des Auges**, von C. Hamburger.

Nach der Darstellung des Verf.'s ist die Bemerkung Leber's, vom Ciliarkörper ergieße sich das physiologische Kammerwasser durch die Pupille in die Vorderkammer in deutlicher Strömung und in meßbarer Menge, durch nichts bewiesen. Es besteht eine Saftströmung aus der Vorderwand der Iris, die in der Norm höchstwahrscheinlich unmeßbar langsam ist. Die Annahme Leber's von der freien Durchgängigkeit der Pupille ist verfehlt und muß ersetzt werden durch die Annahme eines physiologischen, ventilartigen Pupillenabschlusses. Der Hauptabflußweg des Auges ist nicht der Schlemm'sche Kanal, sondern das ganze Gefäßgebiet der Iris. Der Abfluß aus dem Auge ist nicht ein physiologischer Filtrationsprozeß von mathematischer Konstanz in jeder Zeiteinheit, sondern ein einfacher, wenn auch überaus langsamer resorptiver Vorgang. Das physiologische Kammerwasser ist höchstwahrscheinlich ganz andrer Herkunft, als das regenerierte, und hat wenig oder nichts zu tun mit der Tätigkeit des Ciliarkörpers. Das regenerierte Kammerwasser stammt fast ganz vom Ciliarkörper. Nach dieser Kraftleistung aber stellt der Ciliarkörper alsbald wieder seine Tätigkeit ein oder beschränkt sie doch auf ein mit unsern bisherigen Methoden nicht nachweisbares Minimum. Hin-

gegen sezerniert die Iris, wenn auch in ungleich bescheidenerem Umfang, klar und deutlich weiter.

9) **Vermeintliche (eingebildete, autosuggerierte) Amblyopie, nervöse Asthenopie und physiologische Hypermetropie im Schul-Alter,** von R. Katz.

Verf. berichtet bei nervösen Kindern ohne sichtbare Veränderungen im Sehnerven-Apparat und den brechenden Medien über das Auftreten einer vermeintlichen Amblyopie, die hauptsächlich der Anaesthesia retinae ähnelt, sowie einer nervösen Asthenopie, die sich durch Kopfschmerzen äußert, welche täglich während der letzten Schulstunde entstehen, und außerdem einer physiologischen Hypermetropie.

10) **Untersuchungen über die baktericide Kraft der Zink- und Kupferiontophorese,** von Robert Wirtz.

In einem frischen infektiösen Hornhautgeschwür werden durch die Zinkiontophorese mit 2 M-A, 2 Minuten anhältig, bei Benutzung der Hornhautelektrode Nr. IV die Krankheitskeime entweder völlig abgetötet, oder in ihrer Zahl so vermindert und in ihrer Virulenz so geschwächt, daß das von ihnen befallene Gewebe Herr über sie wird und sie nicht mehr imstande sind, gesundes Gewebe erfolgreich anzugreifen.

11) **Eisensplitter in der Linse ohne Star-Bildung und ihre Behandlung,** von R. Paderstein.

Aseptisch in die Linse eingedrungene Eisensplitter führen in der Regel zur Star-Bildung. Ausnahmsweise heilen solche Splitter in der Linse ein ohne Star-Bildung herbeizuführen. Auch gelingt es zuweilen, solche Splitter aus der klaren Linse zu extrahieren, ohne daß sich letztere trübt. Ein Verfahren, um bei der Extraktion mit Sicherheit oder Wahrscheinlichkeit die Star-Bildung zu vermeiden, gibt es nicht. Trotzdem ist, bei normalem andern Auge, der Versuch der sofortigen Extraktion auf dem Eingangsweg angezeigt, da das Auge sonst durch allmählige, schmerzlose Erblindung der rechtzeitigen Entfernung des Splitters entzogen zu werden droht. Gelingt die Entfernung auf dem Eingangsweg nicht, so ist der Versuch der von Elschnig angegebenen Methode der Entfernung in zwei Zeiten mit Hilfe einer artifiziellen peripheren Diszisionswunde gerechtfertigt. Sitzt der Splitter reizlos in der klaren Linse des besseren Auges bei funktionsschwächerem andern Auge, so ist es gefahrlos und berechtigt zu warten.

12) **Zur Desinfektion der Haut mit Jodtinktur vor Augen-Operationen,** von H. Segelken.

In 75 operierten Fällen desinfizierte Verf. die Lidhaut mit Jodtinktur, ebenso in 5 frischen penetrierenden Hornhaut-Lederhaut-Verletzungen. Niemals trat danach eine Wundstörung oder sonstige schädigende Komplikation ein. Es steht uns in der Jodtinktur ein Mittel zur Verfügung, welches, auch bei Augen-Operationen indiziert, die Desinfektion ungemein vereinfacht und augenscheinlich vervollkommnet.

August.

1) **Über das Adenom der Meibom'schen Drüsen,** von Robert Hesse.

Verf. beobachtete am rechten Oberlid einer 64jährigen Frau das Auf-

treten eines Tumors von 38 mm Länge, 25 mm Höhe und 12—15 mm Dicke, der das Lid in seiner ganzen Längs-Ausdehnung einnahm. Die Haut darüber war stark gespannt, aber verschiebbar. Der Tumor wurde entfernt und erwies sich als eine Neubildung von adenomatösem Bau, die sicher ihren Ausgang von den Meibom'schen Drüsen genommen hatte.

2) **Die Bedeutung der für Retinitis albuminurica typischen Degenerations-Herde der Makulagegend,** von Franz Schieck.

Verf. berichtet über 12 Fälle von Makula-Veränderungen, die gemeinhin als charakteristisch für das Bestehen eines Nierenleidens betrachtet werden, ohne daß sich Anzeichen für das Bestehen einer Nephritis vorfanden. Bei der Retinitis albuminurica spielen ähnliche Momente eine Rolle mit, wie bei der Stauungspapille, wodurch die Annahme in rein klinischer Beziehung an Wahrscheinlichkeit gewinnt, daß die Fettdegeneration der Makula-Fasern keine spezifische Dokumentation von Nierenleiden darstellt, sondern an und für sich nur eine Reaktion der nervösen Substanz auf schädigende Einflüsse verschiedenster Art bedeutet. Der große Unterschied zwischen der bislang geltenden Erklärung der Genese der Retinitis albuminurica und der hier angeregten liegt darin, daß die Netzhaut-Schädigung nicht als direkte Folge des Allgemeinleidens, sondern als ein Ergebnis mehr lokaler Störung auf Grund des Allgemeinleidens aufzufassen wäre.

3) **Ein Beitrag zur Pathogenese des Lenticonus anterior,** von Theodor Mohr.

Bei einem 3 Wochen alten Kinde wurde der rechte erblindete Bulbus, der vergrößert und dessen Tension erhöht war, wegen weiterer Volumzunahme enukleiert. Bei der anatomischen Untersuchung fand sich, daß die vordere Linsenfläche in Form eines steilen Kegels sich gegen die Hornhaut erhob. Die Iris war mit der hinteren Hornhautfläche verklebt. Verf. führt das Zustandekommen des Prozesses auf einen Entzündungsvorgang zurück.

4) **Über das Sekundärglaukom durch Cataracta senilis intumescens und seine Behandlung,** von Robert Salus.

Verf. empfiehlt bei Sekundärglaukom, veranlaßt durch Cataracta senilis intumescens, die Anwendung der Miotica, sobald dadurch die Tension normal und die Kammer tief genug ist. Darauf ist die primäre Extraktion angezeigt und zwar die einfache oder die kombinierte, erstere nur bei kurzer Dauer des Glaukoms. Bleibt die vordere Kammer sehr groß, die Tension hoch, so ist die hintere Skleralpunktion mit nachfolgender Extraktion allen andern Operations-Verfahren unbedingt vorzuziehen.

5) **Über eine Vorstufe des „primären" Glaukoms. (Iridocyclitis anterior adhaesiva Knies),** von G. Ischreyt.

Nach Verf. gibt es eine klinisch unsichtbare, chronische Entzündung im Bereiche der vorderen Abflußwege, die zu einer peripheren Iris-Synechie und Verschiebung des Reticulum sclerocorneale führen kann. Die Synechie beginnt mit einer Anlagerung der Iriswurzel an den vorderen Rand des Ciliarkörpers und schreitet von hier nach dem Hornhaut-Rande fort. Man darf indessen annehmen, daß die Kammer im Bereiche des vorderen Abschnittes des Reticulum sclerocorneale noch längere Zeit erhalten bleibt und eine Anlagerung der Iris an die Hornhaut zunächst nur an der Stelle des Iris-Randwulstes

vor sich geht. Die räumliche Anordnung der Entzündung macht es wahrscheinlich, daß sie durch reizende Stoffe verursacht wird, die das Auge auf den normalen Abflußwegen verlassen. Eine größere räumliche Ausdehnung der betrachteten Vorgänge muß, gemäß unsrer Kenntnis vom Flüssigkeitswechsel des Auges, zu einer Druck-Erhöhung führen und aus diesem Grunde darf man in ihnen die Anfänge von Glaukom sehen. Die Hypothese von Knies erhält hierdurch eine neue Stütze.

6) **Zur Bakteriologie des Hornhautgeschwüres,** von Arnold Löwenstein.

Unter 131 bakteriologisch untersuchten Fällen von Hornhautgeschwür fanden sich 70 mal Pneumokokken, 3 mal mit Diplobazillen gemischt, 21 mal Diplobazillen, 1 mal Streptokokken, 1 mal Bacillus fluorescens, 1 mal Bacillus pyocyaneus und 1 mal Aktinomyzes. In den übrigen 36 Fällen wurden zum größeren Teile keine Mikroorganismen gefunden, öfters reichlich Staphylokokken und Xerosebazillen, nirgends aber in der Zahl, in der die Erreger einer Hornhaut-Affektion aufzutreten pflegen.

7) **Bakteriologische Untersuchungen über das Vorkommen der verschiedenen Conjunctivitis-Infektionen in Uruguay,** von A. Vasquez Barrière.

Verf. untersuchte 250 Fälle von Konjunktival-Infektionen bakteriologisch und hatte in 157 Fällen ein positives, in 93 ein negatives Resultat. 82 mal fand sich der Diplobacillus Morax-Axenfeld, 30 mal der Pneumococcus, 29 mal der Gonococcus, 4 mal der Koch-Weeks'sche Bacillus, 6 mal der Influenzabacillus, 2 mal der Löffler'sche Bacillus und 4 mal der Streptococcus.

8) **Über drei Fälle von Intoxikation durch Spirarsyl, Alkohol und Sublimat mit Sektionsbefund,** von C. A. Hegner.

Einem 18jährigen, an Lues erkrankten Mädchen wurden 3 Spirarsyl-[1] Injektionen (0,3 pro Dosi) gemacht. Bald darauf stellten sich Erscheinungen einer allgemeinen schweren Intoxikation, Kopfschmerzen, Erbrechen, Ikterus, Ödem des Gesichtes ein. Auch die Lider waren ödematös. die Pupillarreaktion prompt, die Papillen erschienen gerötet mit unscharfer, verwaschener Begrenzung, die Gefäße waren abnorm gefüllt. Der Exitus letalis erfolgte. Bei der mikroskopischen Untersuchung des Opticus fand sich geringgradige ödematöse Stauung der Papille, im vorderen Opticus-Abschnitt starke Kernvermehrung; im Septenwerk, namentlich in der Lamina cribrosa, und speziell um die Gefäßscheiden, eine massenhafte Ansammlung einkerniger Lymphocyten. Es fand sich also das Bild einer interstitiellen Neuritis. — Ein 32jähriger Trinker, der an typischer Alkohol-Amblyopie mit zentralem Skotom und temporaler Abblassung des Opticus litt, machte seinem Leben durch Erhängen ein Ende. Bei der mikroskopischen Untersuchung des Sehnerven fand sich ein neuritischer Prozeß, der sich im Verlauf des papillomakularen Bündels abspielte. Die Intensität des Prozesses war am hinteren Opticus-Abschnitt am größten und nahm gegen den peripheren Teil deutlich ab. — In einem Falle von Sublimat-Vergiftung fand sich trotz allerschwerster Vergiftungs-Erscheinungen keinerlei Mitbeteiligung am Sehnerven.

9) **Über Myopie und Rasse in Ägypten,** von M. Meyerhof.

Nach den Ausführungen des Verf.'s hat die Rasse einen Einfluß auf

[1] Arsenophenylglyzin, verwandt dem Atoxyl. H.

die Entstehung der Myopie. Am meisten kommt dieselbe bei den semitischen Rassen Ägyptens vor, den Arabern, Kopten, Juden.

10) **Über Resultate der Wassermann'schen Reaktion bei Augenkranken,** von B. Fleischer.

Im ganzen wurden 273 Fälle mit der Wassermann'schen Reaktion untersucht. Positives Resultat ergab sich in 88 Fällen, negativ waren 181. Unter 46 Fällen von Keratitis parenchymatosa waren 40 positiv, 4 negativ und 2 zweifelhaft. 6 Fälle von akuter, seröser Iritis waren sämtlich negativ, von 17 Fällen plastischer exsudativer Iritis reagierten 4 positiv, 3 mal wurde Tuberkulose und 3 mal rheumatische Grundlage diagnostiziert und 7 mal blieb die ätiologische Diagnose offen. Unter 33 chronischen Iritiden waren 9 Fälle positiv, von 30 Fällen chronischer Iridozyklitis 6. Die Wassermann'sche Reaktion stellt für die Augenheilkunde ein sehr wichtiges neues diagnostisches Hilfsmittel dar; unsre Erfahrungen vom Wert einzelner Symptome sind dadurch erheblich gefördert worden; und im einzelnen Fall ist die Reaktion ein geradzu unentbehrliches Hilfsmittel für die ätiologische Diagnose.

11) **Erwiderung auf die Arbeit von Prof. Dr. F. Best in Dresden: „Über die Schädigung des Auges durch ultraviolette und Lichtstrahlen“,** von A. Vogt.

12) **Verwendung von Naftalan bei äußeren Augenkrankheiten,** von A. Vogt.

Verf. empfiehlt die Anwendung einer Naftalansalbe (0,3 : 10) bei ekzematösen Horn- und Bindehaut-Affektionen.

13) **Bandförmige Hornhauttrübung bei einem 9jährigen Mädchen und ihre Behandlung mit subkonjunktivalen Jodkalium-Einspritzungen,** von Joh. Ohm.

Bei einem 9jährigen Mädchen mit bandförmiger Hornhauttrübung auf beiden Augen wandt Verf. subkutane $1\,^0/_0$ige Jodkalium-Einspritzungen an. Nach 10 derartigen Injektionen hellten sich die Trübungen im Zentrum der Hornhaut fast ganz auf.

14) **Ein Fall von unvollständiger Sehnervenausreißung durch Hufschlag,** von Alexius Pichler.

Ein 53jähriger Mann hatte vor 35 Jahren einen Hufschlag gegen das linke Auge erlitten. Jetzt bestand Tiefstand des Augapfels und leichter Enophthalmus, beruhend auf einer Zertrümmerung des unteren und inneren Augenhöhlenrandes. Die Sehnervenpapille war schräg gestellt, von einem weißen Hofe umgeben und gegenüber dem übrigen Augenhintergrunde etwas vertieft. Dieser weiße Hof war von Pigment und Bindegewebsfasern überbrückt. Am oberen Rande des Sehnerven waren noch zwei Papillengefäße erhalten geblieben, was gegen eine vollständige Ausreißung des Sehnerven spricht.

15) **Anatomische Untersuchung von 4 Augen mit traumatischer Iridocyklitis,** von B. Watanabe.

Verf. berichtet über die pathologisch-anatomische Untersuchung von 4 Augen mit traumatischer Iridocyklitis, von denen 3 Augen keine sympathische

Entzündung, das vierte aber eine solche veranlaßt hatte. Die ersten Augen boten histologisch keine prinzipiellen Unterschiede von dem vierten, dem sympathisierenden. Wesentliche anatomisch-histologische Unterschiede im Sinne von Fuchs ließen sich im letzteren nicht feststellen. Auch die vorderen Partien der Iris waren kleinzellig infiltriert, ebenso die vorderen Teile der Chorioidea, was bei der sympathisierenden Entzündung nach Fuchs nicht der Fall sein soll. Somit läßt sich in einer Reihe von Fällen eine sichere Unterscheidung zwischen sympathisierenden und nicht-sympathisierenden Entzündungen durch die histologische Untersuchung nicht feststellen.

Horstmann.

III. Archives d'Ophtalmologie. 1910. September bis November.

1) **Anzeigen und vergleichender Wert der perforierenden Sklerektomie,** von Lagrange.

Verf. verbindet seine Sklerektomie eventuell mit einer peripherischen oder gewöhnlichen Iridektomie. Für letztere ist im allgemeinen das Verhalten der Iris maßgebend (Vorfall). Die mitgeteilten Erfolge verteilen sich folgendermaßen:

Die gewöhnliche Sklerektomie hatte unter 16 Fällen 15 mal Erfolg, einmal Mißerfolg. Die Sklerektomie mit peripherischer Iridektomie wirkte 3 mal günstig, einmal ungünstig. Die Kombination mit gewöhnlicher Iridektomie zeitigte unter 47 Fällen 43 Erfolge.

---

2) **Syphilis und Trauma des Auges,** von Antonelli.

Mitteilung von 3 eigenen Fällen von parenchymatöser Keratitis bei hereditär belasteten Individuen nach Hornhautverletzungen. Zum Schluß wird das Krankheitsbild der sog. sympathischen Keratitis parenchymatosa erörtert.

---

3) **Doppelseitige Stauungspapille bei Cysticercus in der Gegend der Hirnschenkel,** von Pascheff.

---

4) **Frühjahrs-Katarrh,** von Trantas.

Diese in Konstantinopel und der Türkei überhaupt sehr häufig vorkommende Krankheit befällt im Gegensatz zum Trachom mehr die besseren, als die unteren Kreise des Volkes. Wenigstens kommen viel mehr Angehörige der oberen Schichten deshalb zum Arzt als der unteren. Vielleicht hängt das mit den relativ geringen subjektiven Beschwerden zusammen.

---

5) **Syphilis und Keratitis interstitialis der Kinder,** von Beauvieux.

Verf. kommt zu dem Schluß, daß 83% der Fälle auf hereditärer Lues beruhen und die Behandlung stets eine zugleich spezifische und tonisierende sein soll.

---

6) **Isolierte einseitige Lähmung des Oculomotorius bei Aneurysma,** von Pascheff.

Verf.s Fällen aus der Literatur wird ein eigener hinzugefügt. Das Aneurysma sitzt stets an der Carotis interna zwischen Arteria communicans anterior und posterior. Die Lähmung war in 3 Wochen ausgebildet. Von subjektiven Symptomen sind nur Kopfschmerzen zu erwähnen.

---

7) **Randdegeneration der Hornhaut,** von Van Duyse.

8) **Dehiszenzen der Descemet'schen Membran bei Hydrophthalmus,** von M. Landolt.

9) **Bemerkungen über die Staroperation in der ersten Hälfte des 19. Jahrhunderts,** von Terson.

Die Arbeit schließt sich an ein Bild an, das eine Reklination durch Dupuytren vor Kart X im Hôtel Dieu im Jahre 1825 darstellt.

10) **Nystagmographie,** von Coppez.

Durch den Nystagmograph von Buys ist man in der Lage, die verschiedenen charakteristischen Bewegungen der Augen bei den verschiedenen Arten von Nystagmus zu fixieren und zu studieren, was bei bloßer Ansicht des Auges nicht leicht ist.

Januar 1911.

1) **Ehrlich 606 und Augenerkrankungen,** von de Lapersonne und Léri.

In einfachen Fällen von Iritis und Keratitis interstinalis hatte das Mittel Erfolg. In anderen Fällen, namentlich Retinitis, Opticusleiden und Lähmungen nützte es wenig oder konnte schnelle Rezidive nicht verhindern.

2) **Malignes Leiomyom der Iris,** von van Duyse.

3) **Augentuberkulose und Marmorek'sches Tuberkulose-Serum,** von Verrey.

Verf. hat in einzelnen Fällen gute Erfahrungen gemacht.

4) **Traumatische Paralyse des Oculomotorius,** von Terrien. Moll.

IV. Annales d'Oculistique. 1910. September bis Dezember.

1) **Neue Fortschritte in der Dioptrik des Auges,** von Dufour.

2) **Die Veränderungen der Refraktion bei Glaukom,** von Brunetière und Aubaret.

Die Refraktion ändert sich bekanntlich oft im Verlauf eines Glaukom und zwar sowohl in Fällen, die sich selbst überlassen bleiben, wie in solchen, die behandelt werden. Bezüglich der Prognose ist über diese Veränderung nichts auszusagen. Nichtsdestoweniger ist es erwünscht, die Messungen regelmäßig in kurzen Intervallen vorzunehmen, um bei Annäherung eines neuen Anfalles eine vielleicht aktivere Therapie eintreten zu lassen.

3) **Bindehautgeschwüre mit Drüsenschwellung, Sporotrichose vortäuschend,** von Morax.

4) **Sclero-Keratitis tuberculosa,** von Oreste.

Verf. verbreitet sich über Ätiologie, Anatomie, Behandlung und Prognose der Erkrankung.

5) **Diphtherische doppelseitige Abduzenslähmung**, von Cabannes.
Nach Seruminjektion trat rasche Heilung ein.

6) **Nachruf auf Dufour**, von Morax.

7) **Nachruf auf Manolesco**, von Stanculeano.

8) **Augenläsionen bei Variola**, nach Roche.
Hauptsächlich kommen Hornhaut-Komplikationen in Betracht und zwar durch Sekundär-Infektion. Letztere sollte stets durch rechtzeitige Behandlung zu vermeiden sein.

9) **Nutzlosigkeit der Quecksilber-Behandlung bei Keratitis e lue congenita**, von Fromaget.
Verf. hat mit der Quecksilber-Behandlung als völlig nutzlos(?) gebrochen und erzielt mit Jod und Arsen gute Resultate.

10) **Beziehungen zwischen den Abweichungen der Augen und der prismatischen Wirkung der Brillengläser**, von Campos.

11) **Subretinaler Cysticercus**, von Dupuy-Dutemps.
Der zweite Extraktionsversuch gelang. Die Sehschärfe war endgiltig $^1/_{80}$ exzentrisch. Es handelte sich um einen Cysticercus cellulosae.

12) **Mykose der Hornhaut durch Verticillium Graphii**, von Morax.

13) **Ein Fall von totaler Spontan-Resorption einer durch Fremdkörper bedingten traumatischen Katarakt**, von Saint-Martin.

14) **Doppelseitige Neuritis optica bei Pyämie**, von Bourland.
Da schnelle Heilung eintrat, glaubt Verf., daß es sich um toxische und nicht direkt bakterielle Einflüsse gehandelt hat.

15) **Das Ophthalmo-Fundoskop**, von Baum.
Das in Querschnitten genau beschriebene Instrument gibt sehr starke Vergrößerungen ohne störende Reflexe.

16) **Beitrag zur Pathogenese der „Amblyopsia ex Anopia" und des Strabismus**, von Caillaud.
Bringt nichts Neues

17) **Mangel an Parallelismus der Hauptmeridiane der Hornhaut und subjektivem Astigmatismus**, von Polack und Chevallereau.
Durch Massen-Untersuchungen haben die Verff. die gelegentlich konstatierte Tatsache festgestellt, daß sehr häufig selbst bei geringen Graden von Astigmatismus relativ große Unterschiede in der Richtung der objektiv und subjektiv gefundenen Hauptmeridiane bestehen.

18) **Subkonjunktivales Osteom von Zahnform**, von Dujardin.
Das bewegliche an der äußeren Kommissur sitzende Osteom wurde leicht entfernt und hatte die genaue Form eines Augenzahnes von 1 cm Länge.

19) **Das Trachom in der Gegend von Nizza,** von Colin.
Es befällt fast nur die ärmeren Klassen und selten Kinder.

---

20) **Heilung einer Netzhautablösung nach Sklerektomie,** von Bettremieux.
Post hoc oder propter hoc? Moll.

V. Recueil d'ophtalmologie. 1910. Nr. 1.

Steilschrift und schräge Schrift, von Dr. A. Beauvois.
Die schräge Schrift führt bei Kindern zu Verkrümmungen der Wirbelsäule. Sie erleichtert die Annäherung des Kopfes an das Heft und ist so eine der wichtigsten Ursachen der Kurzsichtigkeit.
Die Steilschrift muß infolgedessen der schrägen Schrift vorgezogen werden und in den Schulen Verbreitung finden.

Nr. 2.

Physiologische Mouches volantes und entoptische Erscheinungen, von Dr. Scrini.
Ausführliche Besprechung im Anschluß an 4 Krankengeschichten.

Nr. 3.

Behandlung der lymphatischen Cysten der Bindehaut durch Aufstechen, von Dr. Galezowski.
Nach Einträufluug von Kokaïn wird die Bindehaut zwischen Daumen und Zeigefinger gespannt und die Cyste aufgestochen, die dann sofort verschwindet.

Nr. 4.

Die Sehkraft und die verschiedenen optometrischen Stufen vom klinischen und gerichtsärztlichen Standpunkte aus, von Dr. H. Armaignac.
Nur die regelmäßig und proportional aufsteigenden Leseproben werden genaue Angaben für die praktische und unparteiische Messung der Sehschärfe geben, und in gerichtlichen Fällen den Richtern bei ihrem Urteil ratgebend zur Seite stehen.

Nr. 5.

Die paraspezifische Anwendung des antidiphtherischen Serums in der Augenheilkunde, von Dr. A. Yvert.
Verf. hat gute Erfolge mit dem Serum erzielt. Wenn eine zweite Injektion nötig ist, dürfen zwischen der ersten und zweiten nicht mehr als 2—3 Tage liegen. Am besten ist, gleich bei der ersten Injektion eine genügende Menge zu verwenden.

Nr. 6.

1) **Die Verfärbung der Regenbogenhaut,** von Dr. Galezowski.
Die Verfärbung der Regenbogenhaut wird zurückgeführt auf eine latente chronische Uveïtis, die schon im intrauterinen Leben entstanden sein kann. Diese Uveïtis beginnt mit Beschlägen auf der Descemet'schen Membran und ist fast immer mit Star kompliziert.

---

2) **Ein psychonervöses Syndrom bei hochgradiger Hypermetropie der Greise.** Klinische Beobachtungen, von C. Golesceano.

3) **Die Neuritis optica menstruellen Ursprungs,** von Dr. L. Ronnano. Beobachtung von 3 Fällen. Die Neuritis ist in den meisten Fällen doppelseitig, jedes Auge verschieden stark ergreifend. Die Prognose ist günstig. Fritz Mendel.

VI. l'Ophtalmologie provinciale. 1910. Nr. 5.

1) **Brillen mit doppeltem Brennpunkt,** von Dr. Dor.

2) **Bericht über die Arteriosklerose des Auges,** von Rohmer. Die Arbeit berichtet über die verschiedenen Erkrankungen des Auges, die durch Arteriosklerose verursacht werden.

3) **Akutes Glaukom bei Aufquellen der Linse,** von Dr. Frenkel.

Nr. 6.

Tuberkulöse Irido-Chorioiditis durch Tuberkulin T. B. K. geheilt, von Dr. Camille Fromaget. Fritz Mendel.

VII. La clinique ophtalmologique. 1910. Februar.

1) **Wirkung des Radium auf das Nervensystem,** von Dr. A. Darier. Bei Orbital-Neuralgien kann das Radium als schmerzstillendes Mittel ausgezeichnete Dienste leisten, außerdem war es in mehreren Fällen von Facialis-Lähmung wirksam.

2) **Seltener Fall von Idiosynkrasie des Auges gegen Kokaïn und Atropin,** von Dr. Ch. Cauvin. Verf. beschreibt 2 Fälle, bei denen der eine nach Einträuflung von Kokaïn, der andre nach Atropin jedesmal ein starkes Ödem der Lider bekam, das nach 4—5 Tagen wieder verschwand.

3) **Familiäre Chorio-Retinitis pigmentosa,** von Dr. L. Dor. Beobachtung in einer Familie, in der 4 Kinder von 8 im Alter von 30 Jahren an einer Chorio-Retinitis erkrankten. Im Alter von 50 Jahren trat Katarakt und völlige Erblindung hinzu. Weder Quecksilber noch Salicyl hatten Erfolg.

4) **Kontusion des Augapfels, Mydriasis, Riß der Chorioidea,** von Dr. Duboys de Lavigerie.

März.

1) **Provisorische chirurgische Behandlung der paralytischen Ptosis,** von Dr. L. Dor. Beschreibung der schmerzlos ausgeführten Operation bei einem 60jähr. Patienten.

2) **Noch eine Bemerkung über das Messen der Sehschärfe**, von Dr. Deschamps.

3) **Die Behandlung des Trachoms**, von R. Jocqs.

1. Erste Periode, in der die Granulationen noch frisch sind. Medikamentöse Behandlung.

2. Zweite Periode, in der die Granulationen schon alt sind. Die medikamentöse Behandlung hat keinen Erfolg gehabt, und man muß zur chirurgischen schreiten.

3. Periode der Folgezustände des Trachoms. Die Behandlung gilt nicht mehr der granulösen Bindehaut, sondern den Erkrankungen der Lider und der Hornhaut, den Folgezuständen des Trachoms.

April.

1) **Die Extraktion in der Kapsel**, von Dr. Louis Dor.

2) **Das Akoïn-Öl als Analgetikum bei der Behandlung des Trachom**, von Dr. Farnarier.

Die beste Art das Akoïn-Öl anzuwenden, besteht in der Einträuflung desselben unmittelbar nach der Kauterisation, nicht vor derselben, und diese Einträuflung einige Augenblicke später zu wiederholen. Das Akoïn hat keinen Einfluß auf die Pupille und die Akkommodation, und wirkt nicht schädigend auf das Hornhaut-Epithel.

3) **Keratitis superficialis, hervorgerufen durch Schwefelwasserstoff oder Ophthalmie der Retter**, von Dr. Trantas.

Verf. beobachtete die Erkrankung bei 7 Personen, welche damit beschäftigt waren, ein gestrandetes Schiff wieder flott zu machen. Die Gase, welche das Schiff ausströmte, hatten die Hornhaut-Entzündung hervorgerufen. Verf. rät prophylaktisch das Tragen von eng anschließenden Brillen und den Aufenthalt auf dem gestrandeten Schiffe so viel als möglich abzukürzen.

4) **Ein Fall von doppelter unvollständiger, symmetrischer, kongenitaler Aniridie**, von Dr. Palomar.

5) **Drei Fälle von traumatischer Neuritis**, von Dr. Boulai.

Genau wie die Erkrankungen, die durch Hypertension Sehnerven-Entzündungen hervorrufen, kann ein einfacher traumatischer Stoß zu derselben Entzündung führen.

Mai.

1) **Tränen und Dacryocystitis**, von Dr. A. Darier.

Übersicht über die bisher übliche medikamentöse Behandlung. Verf. spricht sich gegen die zu häufig vorgenommene Exstirpation des Tränensacks aus.

2) **Versuch von Serotherapie der rheumatischen Affektionen des Auges**, von Dr. Deschamps.

Neben der üblichen Behandlung hat das Rosenthal'sche Serum in einzelnen Fällen dem Verf. gute Dienste geleistet.

Juni.

1) **Glaukom geheilt durch eine einfache Einschneidung der Iris,** von Dr. Ch. Abadie.

---

2) **Ein infektiöses Hornhaut-Geschwür bei einer hereditär Syphilitischen,** von Dr. Le Conédic.

Bei der 10jährigen Patientin zeigte sich ein infektiöses serpiginöses Hornhaut-Geschwür, das im Anschluß an eine Verletzung des Hornhautepithels entstanden zu sein schien. Da hereditäre Lues nachgewiesen werden konnte, wurde eine energische Schmierkur mit gutem Erfolge eingeleitet.

Fritz Mendel.

VIII. Revue générale d'Ophtalmologie. 1910. Nr. 4.

Ein Fall von „versteinernder" Conjunctivitis, von Peretz.

Es handelte sich um Kalk-Einlagerungen in die Bindehaut. Diese Affektion entwickelt sich unabhängig von jeder andern lokalen oder Allgemein-Affektion.

Nr. 5.

Doppelseitige Mucocele des Sinus frontalis, von Truc und Lemoine.

Beobachtung bei einer 64jährigen Patientin.

Nr. 6.

Ein neuer Riesenmagnet zur Entfernung von Eisensplittern aus dem Auge, von Prof. Rollet.

Da der Haab'sche Riesenmagnet den Verf. dreimal in einem Jahre bei der Entfernung von Fremdkörpern in Stich gelassen, hat Verf. noch einen größeren Magneten konstruiert, der leicht und praktisch zu handhaben ist.

Fritz Mendel.

IX. The American Journal of Ophthalmology. Vol. XXVII. 1910. Februar.

1) **Die operative Behandlung des chronischen Glaukoms ohne Iridektomie,** von Charles F. Beard, M. D. in Chicago.

Es wird ein geschichtlicher Überblick gegeben über die operativen Behandlungsmethoden des chronischen Glaukoms unter Anknüpfung an die verschiedenen Glaukomtheorien, die jeweils den einzelnen Methoden zugrunde gelegt sind. Zum Schluß empfiehlt Verf. als beste Methode die vordere Sklerotomie und betont, daß es wichtig sei, eine Filtrationsnaht zu erzeugen, was am besten geschehe durch einen Schnitt ganz in der Peripherie der Korneoskleralgrenze, besonders wenn im Anschluß daran Druckmassage der Hornhaut ausgeführt werde. Diese Operationsmethode habe den Vorteil, daß sie nie ernste Komplikationen im Gefolge habe, wie das so oft der Fall sei bei der Iridektomie.

---

2) **Bakteriologie der Blepharitis ulcerosa,** von Sydney Stephenson.

Verf. findet unter 50 Fällen von Blepharitis ulcerosa bei etwa $^4/_5$ Reinkulturen von Staphylokokken im Gegensatz zu Angus McNob, der festgestellt hat, daß der einzig konstante Mikroorganismus in allen diesen Fällen der Diplococcus Morax-Axenfeld sei, und führt die Differenz der Befunde auf die Verschiedenheit der angewendeten Nährböden zurück.

3) **Ein Fall von Orbitalcyste,** von Adolf Alt, M. D. und W. E. Sauer, M. D. in St. Louis (Mo.).

Bei dem 20jähr. Patienten, der schon vor 7 Jahren am innern obern Orbitalrand links eine Schwellung bemerkt hatte und jetzt linksseitigen Exophthalmus zeigte, konnte man hinter der Tränensackgegend einen nach hinten gegen das obere Orbitaldach und nach unten sich erstreckenden, nicht kompressiblen Tumor fühlen, der in lockerer Verbindung schien mit dem inneren oberen Orbitaldach, deutliche Fluktuation zeigte und seine Gestalt beim Pressen oder Bücken nicht veränderte. Der Fundus war, abgesehen von geringer ödematöser Schwellung der Papille und dünnen Netzhautgefäßen, normal, Sehschärfe = $^{20}/_{20}$. Zur Entfernung des cystischen Tumors wurde nasal eine große Incision durch das Oberlid gemacht. Da aber dann der Sack des Tumors, der eine große Menge zähschleimiger Masse enthielt, sofort barst, konnte er nicht entfernt werden. Als der Patient 6 Monate später mit Exophthalmus und Abszeßbildung mit hohem Fieber wiederkam, wurde nach Entfernung des Eiters durch genauere rhinoskopische Untersuchung Eiter in der Nase gefunden, der mit den hinteren Ethmoidalzellen kommunizierte. Nach Entfernung der Orbitalplatte des Ethmoids und eines Teiles der mittleren Muschel war der Patient auch von seinem Augenleiden geheilt und blieb zeither, seit etwa 1 Jahr, ohne Rückfall.

---

4) **Weshalb führt die Ophthalmie der Neugeborenen immer noch so oft zu Erblindung?** von J. J. Canoll.

Verf. schreibt diesen Umstand einerseits der mangelhaften Behandlung der Blennorrhoe durch die Ärzte, andrerseits der Tatsache zu, daß zur profylaktischen Einträuflung das Argentum nitricum nicht 2%ig, wie Credé es vorschreibt, sondern nur 1%ig angewendet wird.

März.

1) **Ein Fall von Peritheliom der Chorioidea,** von Adolf Alt, M. D. in St. Louis.

Aus der Krankengeschichte ist hervorzuheben, daß die 62jähr. Patientin 2 Jahre, bevor sie sich mit einem äußerst schmerzhaften, glaukomatösen und blinden Auge, aus dem man keinen roten Reflex mehr bekommen konnte, vorstellte, eine Schneeball-Verletzung auf diesem Auge erlitten hatte, der eine schwere Entzündung, die bald unter teilweisem Verlust des Sehvermögens in Heilung übergegangen, gefolgt war, und daß sie vor 2 Monaten plötzlich den Rest der Sehkraft vollständig verloren hatte. Ein Schnitt durch den enukleierten Bulbus zeigte neben kompleter Netzhaut-Ablösung einen Tumor, temporal von der Papille ausgehend, der mit breiter Basis auf der Aderhaut saß, eine Strecke weit dünner wurde und sich dann wieder in eine rundliche Partie ausdehnte. Es erwies sich, daß der hintere ältere Teil vom vorderen jüngeren durch die Choriocapillaris und die Lamina vitrea getrennt war. Aus der ausführlichen mikroskopischen Beschreibung läßt der Verf. hervorgehen, daß es sich um ein Peritheliom handelt, welches aus den größeren Gefäßen der Aderhaut seinen Ursprung nimmt.

---

2) **Hochgradige Myopie mit Katarakt,** von Samuel Horton Brown, M. D. in Philadelphia.

Ein Fall, bei dem es nötig war wegen Erblindung des andern Auges die Linse innerhalb der Kapsel zu extrahieren. Auf die Extraktion der un-

reifen Katarakt in der Kapsel folgte glatte Heilung, und die Sehschärfe, die erzielt wurde, betrug $^5/_{60}$ für die Ferne und 0,50 in 35 cm für die Nähe mit den entsprechenden Gläsern.

3) **Experimentelle Forschungen bezüglich des Wertes der Leukine bei der Heilung der infektiösen Entzündungen der Bindehaut,** von Dr. Rudolf Schneider. (Aus A. v. Graefe's Arch. LXXXIII.)

Verf. entnahm Sekret aus der normalen Konjunktiva und stellte fest, daß die normale Tränenflüssigkeit keine aktive desinfizierende Wirkung auf den Bindehautsack habe. Er träufelte in den Konjunktivalsack von Kaninchem Argentum nitricum, Protargol und Zink und beobachtete, daß diese 3 Mittel eine Auswanderung von Leukocyten in den Bindehautsack und Bildung von Leukinen zur Folge haben, wobei das Zink das schwächste Agens sei. Das Arg. nitr. habe schon in schwächeren Lösungen als solchen, die einen Schorf bilden, also in geringerer Konzentration als $^1/_2$ und 1% zur Bildung von Leukinen Anlaß gegeben. Der Verf. ist der Ansicht, daß das Wirksame bei den Adstringentien nicht die oberflächliche Schorfbildung sei, sondern die Anlockung der Leukocyten und die Anregung derselben zur Bildung von Leukinen.

4) **Die Wichtigkeit einer genauen Diagnosenstellung bei Augenerkrankungen,** von N. E. Darier.

5) **Neue Pathogenese der Phlyktänen des Auges,** von D. L. Weekers in Lüttich. (Belg. Akad. d. Med, XXIII.)

Der Verf. sucht durch die ausgedehnte Untersuchung von 156 Kindern und 58 Erwachsenen mit Phlyktänen zu beweisen, daß die Phlyktänen, analog den Tuberkuliden der Haut, tuberkulösen Ursprungs sind. Bei 56% seiner Fälle fand er hereditäre Tuberkulose. In 36% der Kinder konnte er aktive Tuberkulose feststellen. Die von Pirquet'sche Reaktion war bei 156 Kindern in 91% positiv, während sie bei einer Reihe von Kindern, die wegen andrer Augenkrankheiten in Behandlung standen, nur bei 11% positiv ausfiel. Bei den 58 Erwachsenen war in 48% hereditäre Tuberkulose bei dem Verfahren vorhanden, bei 27% war Tuberkulose klinisch festgestellt und in 55% fiel die v. Pirquet'sche Reaktion positiv aus. — In den 10 Fällen, in denen er subkutane Injektion von Tuberkulin machte, zeigten 8 positive Lokalreaktion. In einigen Fällen entstanden nach einer positiven Allgemein-Reaktion neue Phlyktänen, die sich in ihrer Beschaffenheit von den spontan entstandenen nicht unterscheiden ließen.

April.

Bericht über einige Fälle von Keratitis neuroparalytica, von M. H. Post, M. D. in St. Louis.

Der erste näher beschriebene Fall bei einer 33jährigen Frau, bei der zugleich eine trophische Vaginitis bestand, zeichnete sich aus durch Anfälle von Epithelverlust im Zentrum der Hornhaut, denen zuweilen heftigste Schmerzen auf der Nasenseite des Bulbus, aber keine Blasenbildung vorausgegangen waren; die Krankheit erstreckte sich über 8 Jahre hinaus und ging schließlich, nachdem sie zu tiefer Geschwürsbildung geführt hatte, in Dauerheilung über. Therapeutisch war Kokain, Holokain, heiße und Eiskompressen angewandt worden.

Beim zweiten Fall, der eine 42jährige Frau betraf, kam es im Gegensatz zum ersten zu Blasenbildung. Als ursächliches Moment erschien hier ein Unterleibsleiden, da nach Entfernung des Uterus, der durch Myombildung und Hämorrhagien zu schwerer Chlorose geführt hatte, auch die Keratitis, die vorher $^1/_2$ Jahr lang jeder Therapie unzugänglich gewesen war, zur Ausheilung kam. Diem.

Mai.

1) **A further report upon „a useful mild caustic"; its employment in causer and affections of the cornea,** by Ewing.
Alkoholische Lösung von Resorzin und Salizylsäure.

2) **Ring-ulcer of the cornea followed by an apparent incipient ectasis of the central portion,** by Charles.

3) **An example of Lebers disease,** by Clemesha.
Kongenitale familiäre Opticus-Atrophie bei der Mutter und 3 Kindern.

4) **The prevention of blindness.** Referat.

5) **On the real position of the Prowazek bodies,** by Bruno Heymann.
Vgl. Berliner klin. Wochenschr. 11. April 1910.

Juni.

1) **Ocular manifestations of syphilis of the central nervous system,** by Shoemaker.
Meningitis cerebro-spinalis luetica.

2) **Dionin in corneal opacities,** by Brown.
Erhebliche Besserung des Sehvermögens.

3) **Remarkable operative cases,** by Schultz-Zehden.
Vgl. Berliner klin. Wochenschr. 25. April 1910. Kurt Steindorff.

X. The Post-Graduate. Vol. XXV. 1910. Februar.

Die Beziehungen der Augenheilkunde zur allgemeinen Medizin und Chirurgie. Eine klinische Vorlesung von J. H. Woodward, B. S., M. D.

Einleitend hebt der Vortr. den organischen Zusammenhang des Auges mit dem Zentral-Nervensystem und dem sympathischen Nervensystem einerseits und dem Gefäß-Apparat andrerseits hervor, spricht dann über die große Bedeutung der funktionellen Störungen am Auge für die Diagnose von Allgemein-Erkrankungen, geht über zu den Beziehungen zwischen den pathologischen Veränderungen am Auge und den Erkrankungen des übrigen Organismus und erwähnt zum Schluß eine Abhandlung über die ätiologische Bedeutung, welche der Überanstrengung der Augen für gewisse funktionelle Störungen seitens der verschiedensten Organe zukommt. Diem.

Bibliographie.

1) Über intraorbitale Blutung bei Exophthalmus intermittens, von Dr. P. V. Richter (Münchener med. Wochenschr. 1910. Nr. 52). Bei der 20jährigen Patientin handelte es sich um eine starke Blutung in das Orbitalgewebe von einem geplatzten Varix. Die starke Beeinflussung der Herztätigkeit ist nur auf dem Wege: Sympathicus-Vagus zu erklären.

2) Über Veränderungen des Epithels der Hornhaut bei oberflächlichen Hornhaut-Erkrankungen, von Dr. E. Franke in Hamburg (Unna-Festschrift. Bd. II). In zwei Fällen einer oberflächlichen Hornhaut-Affektion, welche klinisch dem Bilde der rezidivierenden Erosion gleichen, fanden sich neben völlig normalem Verhalten des Epithels bezüglich seiner Kerne wie seines Protoplasmas an einzelnen Stellen leichte degenerative Veränderungen des Kernes, also nekrobiotische Vorgänge an ein und derselben Haut. In dem ersteren dieser Fälle zeigte sich klinisch bei der Wiederherstellung des Epithels nach der Abschabung Fädchenbildung, für welche letztere der mikroskopische Befund keine Unterlage geboten hatte.

3) Über eine neue infektiöse Bindehaut-Erkrankung (Epitheliosis desquamativa conjunctivae), von Privatdozent Dr. A. Leber in Berlin und Dr. S. v. Prowazek in Hamburg (Berliner klin. Wochenschr. 1911. Nr. 5). Die Erkrankung ist zuerst vor 30 Jahren auf den Samoainseln aufgetreten. Die allerersten Erscheinungen spielen sich im Epithel der Conjunctiva palpebralis ab. In den allermeisten Frühstadien erscheint dieselbe diffus verdickt. Besonders charakteristisch sind im Beginn eine livide Verfärbung des Ober- und Unterlids, und eine dünnflüssige, leicht milchiggetrübte Sekretion. Am Ende des zweiten Stadiums ist die Hornhaut häufig Komplikationen ausgesetzt. Das dritte Stadium ist dasjenige der fortgeschrittenen Atrophie des Konjunktival-Epithels. In der Mehrzahl der Fälle wurde ein positiver mikroskopischer Befund festgestellt.

4) Mydriatische Wirkung von Organ-Extrakten und Flüssigkeiten, von Edoardo Catapano. (Berliner klin. Wochenschr. 1911. Nr. 5). Aus den Nebennieren und der Hypophyse erhält man wäßrige und alkoholische Extrakte, die eine deutliche und intensive mydriatische Wirkung besitzen. Extrakte mit analoger aber weniger energischer Eigenschaft erhält man aus Thymusdrüse, Niere, Pankreas, Leber, Eierstock, Hoden, Muskelgewebe. Dahingegen erweist sich der wäßrige Extrakt der Schilddrüse, der wäßrige und alkoholische Extrakt des Gehirns, der wäßrige Extrakt der Milz unwirksam auf der Pupille. Die Temperatur verändert nicht die mydriatische Wirkung der Substanzen. Die Substanz oder die Substanzen, von welchen die mydriatische Wirkung des Extraktes abhängig ist, werden von den einzelnen Geweben erzeugt, sie finden sich nicht im Blutserum vor.

5) Erster Jahresbericht der „Kinder-Augenheilanstalt", von Dr. Paul Cohn in Berlin (Wochenschr. f. Therapie u. Hygiene des Auges. XIV. Jahrg.). In den ersten 5 Vierteljahren wurden in dieser so wohltätigen und mustergültig eingerichteten Anstalt 189 Kinder im Alter von $1^1/_2$ bis 15 Jahren behandelt, wovon fast zwei Drittel skrofulöse Augenerkrankungen zeigten. An 59 Kindern, darunter 29 Schulkinder, wurden 105 verschiedene Operationen ausgeführt. Ref. hat sich bei einzelnen von ihm der Klinik

überwiesenen Patienten selbst von den guten Erfolgen der klinischen Behandlung überzeugen können.

6) Die Entstehung der Sehnerven-Veränderungen beim Turmschädel. Ein Beitrag zur Stauungspapille, von Privatdozent Dr. Behr (Neurolog. Centralbl. 1911. Nr. 2). Aus dem vom Verf. veröffentlichten Sektionsmaterial geht hervor, daß als Ursache der Sehnerven-Veränderungen beim Turmschädel eine Einklemmung des Nerven im Foramen opticum anzuschuldigen ist, die ihrerseits wieder durch einen abnormen vorzeitigen Eintritt der Carotis in dasselbe bedingt sein kann. Eine Palliativ-Trepanation dürfte nur in den sehr seltenen Fällen von Turmschädel mit frischer hochgradiger Stauungspapille in Frage kommen, in denen gleichzeitig andere, auf eine allgemeine Hirndrucksteigerung hinweisende Symptome vorhanden sind. In allen andren Fällen, in denen die Optikus-Veränderungen schon regressiv sind, hielt Verf. sie für kontraindiziert. Verf. stellt sich die Entstehung der Stauungspapille so vor, daß durch einen den Sehnerven umklammernden Druck die zentripetal gerichtete Lymphströmung im Nerven behindert wird. Durch die Lymphstauung wächst der Innendruck im Nerven und behindert so einerseits auch den venösen Rückfluß aus der Zentralvene. Mit wachsender Stauung drängt sich die aufquellende Papille in den Glaskörper vor. Auf diese Weise entsteht die Papillenschwellung und die venöse Stase. Ist die Lymphabsonderung eine wesentlich geringere geworden, so bildet sich die Stauungspapille zurück und macht schließlich einer Atrophie ohne jede Prominenz trotz Bestehenbleibens einer intrakraniellen Drucksteigerung Platz.

7) Über die Pupillenstörungen bei der Dementia praecox, von Prof. Dr. Bumke. (Münchener med. Wochenschr. 1910. Nr. 51.) Die Pupillen sind durchschnittlich weiter als in der Norm und wechseln in ihrer Weite ungewöhnlich rasch und oft. Vorübergehend wird in seltenen Fällen von katatonischem Stupor eine katatonische Pupillenstarre beobachtet, die mit Mydriasis oder Miosis verbunden ist. Die für die Dementia praecox pathognomonische Pupillen-Anomalie ist das Fehlen der Pupillenunruhe, der Psychoreflexe und der reflektorischen Erweiterung auf sensible Reize bei erhaltenem Lichtreflex.

8) Zwei Fälle von metastatischer Ophthalmie, die ein Gliom der Netzhaut vortäuschen, von Dr. A. Curtil. (Revue générale d'Ophtalmologie. 1910. Nr. 12). Es handelte sich um Pseudogliom infolge von metastatischer Iridochorioditis.

9) Die Wichtigkeit der Wahl einer rationellen optometrischen Skala vom klinischen und gerichtsärztlichen Standpunkt aus, hauptsächlich bei Unfällen, von Dr. H. Armaignac. Nach dem Beispiel von Küchler, Snellen und Wecker hat Verf. eine regelmäßig und proportional fortschreitende Skala konstruiert, die genaue Angaben für die praktische und unparteiische Messung der Sehschärfe liefert.

10) Behandlung des chronischen Glaukoms (Sklerekto-iridektomie und einfache Sklerektomie), von Dr. J. Beauvieux (Paris, Steinheil, Rue Casimir-Delavigue 2). Am Schluß des umfangreichen Werkes, dem 47 Beobachtungen angegliedert sind und das sich durch eine Reihe vorzüglicher Abbildungen auszeichnet, kommt Verf. zu folgenden Resultaten: Das chronische Glaukom muß sowohl medikamentös als chirurgisch behandelt werden. Die medikamentöse Therapie soll so schnell wie möglich die intraokularen Absonderungen vermindern; zu ihr gehören vor allem die Miotica und die korrigierenden Gläser der Hypermetropie und des Astigmatismus.

Die Iridektomie in zu stark gespannten Augäpfeln gibt gute Resultate, weil die hervorgebrachte Narbe weich und ein wenig ektatisch ist. Die beste Kommunikation zwischen der Vorderkammer und dem subkonjunktivalen Raum gibt eine makroskopisch oder nur mikroskopisch sichtbare Fistel, die durch Einklemmung eines Irisstückchens hervorgerufen werden kann, allerdings ein gefahrvolles Mittel. Die Sklerektomie wird nur bei ganz geringer Drucksteigerung vorgenommen, bei hohem Druck fügt man eine Iridektomie hinzu, um die Einklemmung der Regenbogenhaut zu vermeiden. Verf. hat, wie die veröffentlichte Statistik zeigt, auf Grund seiner Glaukombehandlung äußerst günstige Resultate erzielt. Fritz Mendel.

11) Über okulare Gicht-Anfälle, von Prof. Dr. E. Krückmann in Königsberg. (Mediz. Klinik. 1910. Nr. 38.) An einer Reihe von Fällen weist Verf. nach, daß auch am Bulbus alle diejenigen klinischen Merkmale gefunden werden können, welche den typischen Gicht-Anfall charakterisieren, und daß dieser Anfall gelegentlich als erstes klinisches Zeichen der Gicht angetroffen werden kann. Allen Fällen gemeinschaftlich war das plötzliche Auftreten von Schmerzen in der Nacht und die Abnahme während des Tages (Gichtparoxysmus), die starke Schwellung der Lider und der Bindehaut und die enorme Schmerzhaftigkeit schon bei der geringsten Berührung. Trotz starker Anfälle und stürmischer Erscheinungen ist in solchen Fällen völlige Heilung möglich, so daß Funktionsstörungen nur sehr selten weiter bestehen.

12) Über den heutigen Stand der Trachom-Forschung, von Doz. Dr. K. Stargardt in Kiel. (Mediz. Klinik. 1910. Nr. 37.) Trotz der umfangreichen Literatur über die Chlamydozoen ist es heute noch nicht möglich zu sagen, daß der Trachom-Erreger wirklich nachgewiesen ist; trotz vieler Wahrscheinlichkeit, die die Prowacek und Halberstädter'sche Ansicht hat, fehlt in der Kette der Beweise doch noch manches Glied. Einen zweifellosen Vorteil aber haben die bisherigen Untersuchungen schon gebracht. Mag es sich bei den Zell-Einschlüssen handeln, um was es will, der positive Befund von Einschlüssen ist schon heute in Zweifelfällen für die Diagnose Trachom zu verwerten.

13) Die Verwendung von Spektral-Licht zur Augen-Untersuchung, von Dr. Helmbold in Danzig. (Mediz. Klinik. 1910. Nr. 42.) Verf. empfiehlt wieder beim Augenspiegeln Versuche mit Verwendung des Spektral-Lichtes zu machen. Er hat eine Anzahl Fälle auf diese Weise untersucht und es ist auch ihm aufgefallen, daß z. B. bei Anwendung von grünem Lichte die allerfeinsten Blutgefäßchen als sehr dünne schwarze Linien sichtbar wurden, die er mit der üblichen Untersuchungsmethode nicht erkennen konnte. Ebenso heben sich die geringsten Blutungen deutlich von ihrer Umgebung ab, und waren chorioiditische Herde schon in ihrem frühesten Stadium erkennbar. Ähnliche Erscheinungen zeigten sich bei direkter Beleuchtung. Er benutzt eine von Zeiss hergestellte optische Bank mit Nernstlicht und Schwefelkohlenstoff-Prisma. Schenkl.

14) Konjugierte Deviation des Kopfes und der Augen und Nystagmus infolge Blutung im Kleinhirn, von Poulard und Baufle. (Progrès médical. 1910. Nr. 29.) Der Fall betrifft eine 75jährige Patientin, die zum Exitus kam. Fritz Mendel.

Um Einsendung von Separat-Abzügen wird gebeten (Berlin NW. 26 Schiffbauerdamm).

Verlag von Veit & Comp. in Leipzig. — Druck von Metzger & Wittig in Leipzig.

Centralblatt

für praktische

AUGENHEILKUNDE.

Herausgegeben von

Prof. Dr. J. Hirschberg, Geh. Med.-Rat, in Berlin.

Unter ständiger Mitwirkung der Herren Prof. G. Abelsdorff in Berlin, Dr. Berger in Paris, Prof. Birnbacher in Graz, Dr. Brailey in London, Dr. Bruns in Steglitz, Prof. Cl. du Bois-Reymond in Schanghai, Dr. Crzellitzer in Berlin, Prof. E. Emmert in Bern, Prof. C. Gallenga in Parma, Dr. Giesberg in Berlin, Prof. Goldzieher in Budapest, Dr. Gordon Norrie in Kopenhagen, Prof. Horstmann in Berlin, Dr. Isaigonis in Smyrna, Prof. H. Knapp in New York, Lt. Col. F. P. Maynard, I. M. S. Calcutta, Dr. F. Mendel in Berlin, Dr. Moll in Berlin, Dr. W. Mühsam in Berlin, Dr. Neuburger in Nürnberg, Dr. Peltesohn in Hamburg, Dr. Peregrs in Maeseyck, Prof. Peschel in Frankfurt a. M., Dr. Purtscher in Klagenfurt, Dr. M. Reich in Petersburg, Dr. H. Rönne in Kopenhagen, Med.-Rat Dr. Scheer in Oldenburg, Prof. Schenkel in Prag, Prof. Schwarz in Leipzig, Dr. Spiro in Berlin, Dr. Steindorff in Berlin, Dr. Stiel in Köln.

Monatlich ein Heft. Preis des Jahrganges 12 Mark. Zu beziehen durch alle Buchhandlungen des In- und Auslandes und die Postanstalten des Deutschen Reiches.

1911. Fünfunddreißigster Jahrgang. April.

Inhalt: **Original-Mitteilung.** Linsentrübung nach Salzsäure-Verätzung. Von Dr. **Fehr**, dirig. Arzt.

Neue Bücher.

Gesellschaftsbericht. Berliner Ophthalmologische Gesellschaft.

Journal-Übersicht. I. A. v. Graefe's Archiv f. Ophthalmologie. LXXVI. 2. — II. Klinische Monatsblätter für Augenheilkunde, 1910, September. — III. Le Progrès Médical, 1910, Nr. 33—41. — IV. Recueil d'Ophtalmologie, 1910, Nr. 7—9. — V. La Clinique Ophtalmologique, 1910, September bis Oktober. — VI. l'Ophtalmologie provinciale, 1910, Nr. 7. — VII. Annals of Ophthalmology 1910, März. — VIII. The ophthalmic Review, 1910, Juni. — IX. The ophthalmic Record, 1910, September. — X. The American Journal of Ophthalmology, 1910, September.

Vermischtes. Nr. 1—8.

Bibliographie. Nr. 1—15.

[Aus der Abteilung für Augenkranke des R. Virchow-Krankenhauses.]

Linsentrübung nach Salzsäure-Verätzung.

Von Dr. **Fehr**, dirig. Arzt.

Guillery[1] machte bei seinen Studien über Hornhaut-Verätzung am Kaninchen-Auge die Entdeckung, daß, wenn man anorganische Säuren, besonders Salzsäure, Schwefelsäure oder Salpetersäure, nicht zu sehr verdünnt oder gar rein, auf die Hornhaut bringt, eine Linsentrübung entsteht. Mit

[1] Die Hornhaut-Verätzung durch Säuren und ihre Behandlung von Dr. Guillery, Archiv f. Augenheilk, 1909, Bd. 63, S. 258 ff.

Essigsäure konnte er sie nicht erzielen, ebensowenig durch Ätzung mit Kalk oder Laugen. Guillery nimmt an, daß diese Linsentrübung eine den erwähnten Mineralsäuren eigentümliche Wirkung ist; sie kann schon wenige Stunden nach der Ätzung vollständig entwickelt sein. Die Schädigung der Linse betrifft sowohl die Kapsel wie die Substanz; am Kapselepithel wurden Veränderungen nachgewiesen, wie sie auch bei andren Einwirkungen auf die Linse z. B. durch ultraviolettes Licht, und auch beim typischen Alterstar, sich finden; der Epithelbelag fehlt stellenweise, die Zellen sind wie zusammengebacken, die Kerne gebläht und blaß oder im Zustande der Schrumpfung, vielfach Vakuolen in Kern und Protoplasma. Diese Veränderungen sind hauptsächlich in einem der Pupille entsprechenden Bezirk zu sehen, der von einer schmalen, wallartigen, intensiv gefärbten Epithelverdickung umgeben ist. Die Linsensubstanz ist in der vorderen Rinde am stärksten ergriffen. Man findet Bilder von feinen Vakuolen innerhalb der Fasern bis zum vollständigen Zerfall in eine weiße, breiige Masse, die mikroskopisch aus Kugeln und Tropfen besteht und von der normalen Linsenstruktur nichts mehr erkennen läßt. Die Seitenteile der Linse sind dank dem Schutze der Iris wenig verändert, doch können die Veränderungen sich um den Äquator nach hinten in die hintere Rinde fortsetzen. Der Äquator wird sogar fast niemals normal befunden.

Daß beim Menschen so gut wie nie Linsentrübungen bei den relati häufigen Säure-Verätzungen beobachtet sind, erklärt Guillery einmal damit, daß unmittelbar nach der Ätzung die Aufmerksamkeit sich vorwiegend den verätzten Teilen zuwendet, ferner, daß meist die Hornhaut-Trübung die Untersuchung der Linse hindert. In der Literatur fand ich nur 2 Fälle, in denen eine Linsentrübung nach Säure-Verätzung gesehen ist. Der erste Fall, den auch Guillery erwähnt, ist von Tertsch[1] 1908 in der Wiener ophthalmologischen Gesellschaft vorgestellt; es ist ein 35jähriger Patient, der mit Schwefelsäure übergossen war und 8 Tage später in die Klinik aufgenommen wurde. Neben Ätzwunden auf der Nase, den Wangen und den Lidern fand sich die Bindehaut der unteren Lider beider Augen weiß und nekrotisch, teilweise ebenso der oberen; rechts war die Augapfel-Bindehaut ganz nekrotisch und die Hornhaut matt und leicht diffus getrübt. Iritis und Hypopyon. Nach Erweiterung der Pupille wurde eine gleichmäßig graue Katarakt sichtbar. Sehschärfe = Lichtschein bei guter Projektion. Links war die Augapfel-Bindehaut nur stellenweise verschorft, in der äußeren Hornhauthälfte bestand eine matte, diffuse, oberflächliche Trübung. Wie rechts Iritis mit Hypopyon; ein Pupillen-Exsudat ließ nicht erkennen, ob auch hier eine Katarakt bestand. Es entstand rechts ein totales, links ein partielles Symblepharon. Während links die Erscheinungen sich allmählich zurückbildeten, und die Hornhaut vernarbte; entstand rechts am unteren Horn-

[1] Wiener ophth. Gesellsch., 18. Mai 1908. Ref. in diesem Centralbl. 1908, S. 332.

hautrande ein Substanzverlust, der schnell perforierte und zu vollkommener Nekrose der Corneae mit Iris und Linsenprolaps führte. Was die Erklärung der Katarakt anbetrifft, so will TERTSCH nicht entscheiden, ob sie eine Folge der Iritis oder durch die chemische Wirkung der Schwefelsäure entstanden ist. Die erste Annahme hält er für die wahrscheinliche.

Die Veröffentlichung des 2. Falles, von SCHMIDT,[1] geschah auf Anregung der GUILLERY'schen Arbeit. Einem Kupferschmied war beim Reinigen von Pfannen nicht mehr konzentrierte Salzsäure ins linke Auge gespritzt. Das Auge wurde sofort gründlich am nächsten Wasserhahn ausgewaschen. Schon eine Viertelstunde später war der Verletzte in augenärztlicher Behandlung, die in Kokainisierung und nochmaliger gründlicher Ausspülung des Bindehautsackes bestand. Der schmerzhafte Reiz-Zustand ging schnell zurück und die Hornhaut blieb frei nach Abheilen einer Erosion; als einziges äußerlich sichtbares Residuum entwickelte sich auf der Bindehaut des linken Oberlids eine kleine dreistrahlige Narbe. Bei der Entlassung, 8 Tage nach der Verätzung, entdeckte man „in der Corticalis sehr zahlreiche kleine bis kleinste grauweiße runde Trübungen, deren größte etwa einen Durchmesser von 0,5 mm haben mochten; sie zeigten in ihrer Verteilung keine bestimmte Anordnung, sondern waren ziemlich gleichmäßig über die ganze Rinde zerstreut; am Äquator schienen sie, wie sich in Mydriasis zeigte, zum Teil zusammen zu fließen, so daß sie dann eine mehr längliche Gestalt annahmen; in der Mehrzahl lagen sie in den äußeren Corticalisschichten." Die Sehkraft war anfangs noch = 0,7; später schienen die Trübungen an Größe etwas zugenommen zu haben und die Sehkraft sank auf 0,5. Das rechte Auge zeigte durchaus normale Verhältnisse. Der Verf. ist der Ansicht, daß hier mit höchster Wahrscheinlichkeit ein kausaler Zusammenhang zwischen der Säureverätzung und der Linsentrübung besteht. Neben dem von GUILLERY geführten Nachweis der Möglichkeit eines solchen Zusammenhanges spricht dafür der Umstand, daß die Linsentrübung nur auf dem verletzten Auge vorhanden ist, das in früheren Jahren bei Untersuchungen aus andrem Anlaß immer frei von derartigen Trübungen gefunden wurde.

Ganz einwandsfrei ist der ätiologische Zusammenhang zwischen Linsentrübung und Salzsäureverätzung in einem Falle, der im letzten Jahre in der Augenklinik des Rud. Virchow-Krankenhauses behandelt worden ist. Der Verletzte, ein 47jähr. Sattlermeister ist das Opfer eines Verbrechens, die Täterin seine geschiedene Ehefrau. Aus Rache, da er sein Versprechen sie wiederheiraten zu wollen, nicht halten wollte, goß die rabiate Frau dem nichts ahnenden, im Bette liegenden Mann rohe Salzsäure aus einem Milchtopf, in den sie diese, um besser treffen zu können, umgefüllt hatte, ins

[1] Ein Fall von Linsentrübung im Anschluß an Hornhaut-Verätzung durch Salzsäure von Dr. H. SCHMIDT. Zeitschr. f. Augenheilk., 1910, Bd. XXIII, S. 241.

Gesicht und beide Augen. Fast wahnsinnig vor Angst und Schmerzen lief der Geblendete im Zimmer und Hause umher, und es vergingen mehrere Stunden, bis Nachbarn sich seiner annahmen und ihn ins nächste Krankenhaus brachten. Dort wurden sofort die Augen gründlichst ausgewaschen und am folgenden Mittag des 4. April 1910 der Verletzte unsrer Klinik überwiesen. Wir sahen ihn 20 Stunden nach der Verätzung.

Das ganze Gesicht zeigt Verätzungen 1. bis 3. Grades. Die ödematösen Lider werden krampfhaft geschlossen gehalten und können nur mit Mühe auseinandergezogen werden. Die Lidränder sind weißgrau; in eine derbe grauweiße Membran ist die Bindehaut der Ober- wie Unterlider verwandelt, nekrotische Fetzen lagern ihr auf. Die Bindehaut der Lider ist chemotisch, erweicht und gequollen und mit punktförmigen Blutungen durchsetzt, ihre Färbung mehr gelblichweiß. Die Hornhaut ist im Verhältnis zur Bindehaut weniger stark ergriffen. Sie zeigt beiderseits eine diffuse Trübung der Substanz, links mehr als rechts, sowie Verschorfung des defekten Epithelüberzuges, die Durchsichtigkeit ist aber noch so weit erhalten, daß man die Iris und die Pupille gut zu erkennen vermag. Die Pupillenreaktion ist lebhaft. Die Linse ist beiderseits dicht getrübt. Hornhaut und Bindehaut sind vollkommen anästhetisch; die Beweglichkeit der Bulbi ist intakt.

Das rechte Auge erkennt noch Finger in 20 cm, das linke in 10 cm.

Die Behandlung bestand in nochmaligen ausgiebigen Auswaschungen, Einstreichen von Atropin und Kokainsalbe in den Bindehautsack und Salbenverbänden auf das Gesicht.

In den folgenden Tagen stieß sich die Bindehaut sowohl der Lider, als des Augapfels in immer größeren Fetzen ab, ganze Membranen mußten schließlich mit Pinzette und Schere abgetrennt werden. Dabei konnte festgestellt werden, daß die Hornhaut sich in überraschendem Grade aufhellte und zwar nicht nur durch Abstoßung des verschorften Epithels, sondern auch durch Klärung der Substanz. Die absolut schlechte Prognose, die anfänglich gestellt war, schien sich nicht zu bestätigen und wir schöpften leise Hoffnung, die Augen zu erhalten; leider nur für kurze Zeit! Denn bereits am 11. April, also genau 8 Tage nach der Verätzung, traten ganz plötzlich beiderseits die ersten ominösen Anzeichen der Ernährungsstörung und Nekrotisierung des Augapfels auf; die Augen wurden weich, am Hornhautrande bildete sich beiderseits eine tiefe, diffuse, gelbliche Infiltration, die sich schnell über die ganze Hornhaut ausbreitete. Links kam es bald zur Perforation, zur Entleerung von Linse und Glaskörper und Vereiterung des Augapfels; rechts verdünnte sich die Hornhaut mehr und mehr, bis die Iris frei zu liegen schien, und der Augapfel faltete sich wie an der Leiche. Am 25. April schon bestand beiderseits totale Schrumpfung des Augapfels. Hand in Hand mit der Schrumpfung der Augen ging die Verödung des Bindehautsackes und die flächenhafte Verwachsung der Lider

mit dem Augapfelstumpf und miteinander. Mitte Mai bestand beiderseits totales Symblepharon und totales Ankyloblepharon und der Patient mußte ins Siechenhaus verlegt werden.

Unser Fall hat große Ähnlichkeit mit dem von TERTSCH. Beide wiederholen infolge der energischen Ätzwirkung viel mehr als der SCHMIDT'sche Fall die Versuche GUILLERY's; der unsrige ist aber, was die Ätiologie der Katarakt anbetrifft, besser zu verwerten, da diese schon wenige Stunden nach der Verätzung nachzuweisen war, also keinen Zweifel aufkommen lassen kann, daß die Schädigung der Linse eine direkte Säurewirkung ist. Sicherlich ist der Fall von TERTSCH, wie es auch von GUILLERY geschieht, ebenso aufzufassen; mit Rücksicht auf unsren Fall würde wohl jetzt auch sein Autor nicht mehr daran zweifeln. Unser Fall stützt auch die ätiologische Auffassung von SCHMIDT in seinem Falle, der an und für sich wegen der Geringfügigkeit der Linsentrübung nicht so überzeugend ist, daß ohne weiteres jeder Zweifel an ein zufälliges Zusammentreffen ausgeschlossen wäre. Es ist mit unsrem Fall der Beweis erbracht, daß die Versuche GUILLERY's am Kaninchn, wie zu erwarten war, auch für den Menschen zutreffen. Bemerkenswert ist, daß, wie in den Versuchen GUILLERY's, in unsrem Falle die Linse durch die Säure viel schwerer geschädigt ist, als die Hornhaut, obwohl doch jene in größerer Abschwächung getroffen ist als diese. Die Hornhaut war noch durchsichtig, als die Linse schon total getrübt war. Die Hornhaut schien sich sogar in den der Ätzung folgenden Tagen zu erholen, sie hellte sich bis zu einem gewissen Grade auf. Auch das ist in ähnlicher Weise von GUILLERY beobachtet. Ganz plötzlich setzte in unsrem Falle, 8 Tage nach der Verletzung, die Einschmelzung der Hornhaut ein; diese scheint weniger durch direkte Schädigung der Hornhaut selbst bedingt zu sein, als durch Verätzung der Bindehaut und Lederhaut und der ernährenden Gefäße. Dadurch, daß die Säure nicht nur die Hornhaut, sondern den ganzen vorderen Augapfelabschnitt getroffen hat, unterscheidet sich unser Fall von den Versuchen GUILLERY's. Es ist anzunehmen, daß die Salzsäure, die als die am meisten diffusible unter den anorganischen Säuren gilt, nicht nur durch die Hornhaut in die Vorderkammer, sondern auch durch die Lederhaut in den Glaskörper gelangt ist, und so von allen Seiten, nicht nur von vorn her, die Linse angegriffen hat.

Unser Büchertisch.

Neue Bücher.

1) Pseudo-isochromatische Tafeln zur Prüfung des Farbensinns, von Dr. J. Stilling, Professor an der Universität Straßburg. Dreizehnte vermehrte und verbesserte Auflage. Leipzig 1910, Georg Thieme. (15 Tafeln mit Text.)

Eingehende Studien über die Verwechslungsfarben haben dem Verf. gezeigt, daß man viel stärker kontrastierende Töne, als bisher, benutzen kann,

um Farbenblindheit und herabgesetzte Farben-Empfindlichkeit zu diagnostizieren. Dies ist in der vorliegenden Ausgabe noch mehr zum Ausdruck gebracht.

*2) Die Theorie der modernen optischen Instrumente. Ein Hilfs- und Übungsbuch für Physiker und Konstrukteure optischer Werkstätten sowie für Ingenieure im Dienste des Heeres und der Marine, von Dr. Alexander Gleichen, Regierungsrat. Mit 260 Figuren und 109 gelösten Aufgaben. Stuttgart 1911, H. Enke. (332 S.)

*3) Die Funktions-Prüfung des Auges für Studierende und Ärzte, dargestellt von Dr. A. Elschnig, o. ö. Univ.-Prof. und Vorstand der Deutschen Universitäts-Augenklinik zu Prag. Zweite umgearbeitete Auflage. Mit 48 Figuren im Text. Leipzig und Wien, Fr. Deuticke. 1911. (198 S.)

4) Ophthalmic Literature. Edited by E. Jackson, Assisted by W. H. Crosp.

Eine geordnete monatliche Übersicht über unsre Fach-Literatur, für die wir dem so verdienten Herausgeber neuen Dank schulden.

Gesellschaftsberichte.

Berliner Ophthalmologische Gesellschaft.

Vorsitzender: Herr J. Hirschberg. Schriftführer: Herr Wertheim.

Sitzung vom 23. Februar 1911.

1. Herr Clausen: Über familiäre Hornhaut-Entartung.

Vortr. bespricht zunächst ausführlich die Literatur über die sogenannte Groenow'sche knötchenförmige Hornhauttrübung sowie die Biber-Haab'sche gittrige Keratitis. Sodann geht er näher auf die ausführliche Arbeit von Fleischer über familiäre Hornhaut-Entartung vom Jahre 1905 ein, in der sämtliche bis dahin in der Literatur niedergelegten Fälle von knötchenförmigen oder gittrigen Hornhauttrübungen tabellarisch zusammengestellt worden sind. Fleischer fügte diesen Fällen noch 14 neue hinzu. Seitdem ist noch im Jahre 1909 von Paderstein und Wehrli über je einen Fall von knötchenförmiger Hornhauttrübung berichtet worden.

Vortr. bespricht sodann sechs von ihm genauer beobachtete Fälle von familiärer Hornhaut-Entartung, die er zum Schluß sämtlich demonstriert.

Fall I. Frau Anna L., 49 Jahre alt, sucht augenärztliche Hilfe auf, weil das Sehvermögen auf beiden Augen allmählich sehr stark abgenommen hat. Die Augen sind nie entzündet gewesen. Seit 20 Jahren läßt die Sehkraft nach. Rechts $S = {}^{1}/_{35}$, links $S = {}^{1}/_{25}$; in Mydriasis rechts $S = {}^{5}/_{50}$, links $S = {}^{5}/_{50}$. Bulbi vollständig reizlos. In dem Zentrum beider Hornhäute größere und kleinere, zum Teil scharf, zum Teil unscharf begrenzte rundliche und unregelmäßige Herde und Flecken von grau- bis bläulichweißer Farbe. Die Flecken liegen zum Teil ganz oberflächlich, so daß sie das Epithel emporwölben und einen stark unregelmäßigen Astigmatismus hervorrufen; zum Teil liegen die Trübungen auch in der tieferen Schichten der Hornhaut. Die Trübungen bestehen hier und da auch aus kleinen Bröckeln und wurstförmigen Gebilden, die wegen der Lage in verschiedenen Schichten der Hornhaut einander überkreuzen und hier und da ein eigenartiges, netzartiges Aussehen zustande kommen lassen. Die Peripherie der Hornhaut ist in einem Abstand von 2—3 mm vollständig frei. Die Sensibilität der Hornhaut-Oberfläche ist

vielleicht eine Spur herabgesetzt. Sonstiger Augenbefund normal. Keine Anzeichen für Tuberkulose oder Lues. Kein Struma. Keine allgemeinen Ernährungs-Störungen. Einige hysterische Symptome und eine gewisse Intelligenzschwäche. Vortr. hat dann die ganze Verwandtschaft der Patientin, soweit sie in der Kürze der Zeit aufzutreiben war, untersucht und noch fünf weitere Fälle aufgefunden.

Fall II. Frau Emilie St., 42 Jahre alt, Schwester von Fall I. Rechts S = $^5/_{20}$, links S = $^5/_{25}$. Beiderseits unregelmäßiger Hornhaut-Astigmatismus. Rechts: die Mitte der Hornhaut wird von zahlreichen, zum Teil tieferliegenden, bräunlichen bis schokoladenfarbenen Flecken, die teils runde, teils unregelmäßige, teils Spieß- und Bogenform zeigen, eingenommen. Dazwischen in den tieferen Schichten ganz feine bläuliche Punkte. Peripherie der Hornhaut ganz frei.

Links: der gleiche Befund, nur zeigen die Flecken hier zum Teil hellere Farbe und haben teilweise Ringform.

Fall III. Erna St., 8 Jahre alt, Tochter von Fall II. Rechts S = $^5/_{15}$, links S = $^5/_{15}$. Rechts As. regul. von $1^1/_2$ D., links As. regul. von 2 D.

Rechts: die oberflächlichen zentralen Schichten der Hornhaut zeigen zahlreiche bräunliche, scharf umschriebene Punkte, dazwischen ist die Hornhaut leicht diffus, matt getrübt, als ob sie leicht mit Fett bestrichen sei.

Links: Status idem wie rechts.

Schwere psychopathische Konstitution. Turmschädel. Intelligenzschwäche.

Fall IV. Walter St., 7 Jahre alt, Sohn von Fall II. Rechts S = $^5/_{20}$, $1^1/_2$ D. As. regul. Links S = $^5/_{15}$ fast, $1^1/_2$ D. As. regul.

Rechts: Am oberen inneren und unteren inneren Pupillarsaum der Iris eine Pigmentschürze. Feinste, eben sichtbare Trübungen in den mittleren und oberflächlichen zentralen Schichten der Hornhaut, dazwischen einige größere, flächenhafte. Alle Trübungen hellgrau, zum Teil durchsichtig. Im Zentrum der Hornhaut einige feinste radiär ausstrahlende Linien.

Links: Status idem wie rechts.

Turmschädel. Hasenscharte. Wolfsrachen. Intelligenzschwäche.

Fall V. Frau Auguste O., 41 Jahre alt, Schwester von Fall I. Rechts S = $^5/_{15}$, links S = $^5/_{15}$, beiderseits geringer Astigmatismus.

Rechts: In den oberflächlichen zentralen Schichten der Hornhaut bräunliche Trübungen, zwischen diesen zum Teil strichförmigen, zum Teil bogenförmigen Trübungen zeigt die Kornea eine leicht matte, hellgraue Beschaffenheit.

Links: Status idem wie rechts.

Fall VI. Gerhard O., 13 Jahre alt, Sohn von Fall V. Rechts S = $^5/_5$, links — 1,0 D., S = $^5/_5$; beiderseits geringer Astigmatismus.

Rechts: Im Zentrum der Hornhaut unter dem Epithel liegende, feinste, punktförmige, bräunliche Trübungen, dazwischen vom Zentrum ausgehend feinste radiäre Ausstrahlungen. Epithel glatt.

Links: Status idem, nur sind die Trübungen hier etwas zahlreicher und größer.

Fall VII (?). Erna B., $1^3/_4$ Jahre alt, Enkelkind von Fall I.

An den Hornhäuten fällt beiderseits an den zentralen Partien ein matter Glanz auf, als ob dieselben mit Fett bestrichen seien, ähnlich wie im Fall III.

Vortr. vermutet hier eine beginnende Hornhaut-Entartung.

Bei keinem der Fälle bestand je eine Entzündung an den Augen.

An der Hand eines Stammbaumes weist dann der Vortr. auf das familiäre, hereditäre Vorkommen der Erkrankung bei seinen Fällen hin.

Vortr. bespricht sodann die bisherigen Ergebnisse histologischer Untersuchungen, wonach die Trübungen der Hornhaut auf Einlagerung einer fremden Substanz, wahrscheinlich Hyalin, beruhen dürften.

Die Ätiologie dieser Erkrankung ist noch dunkel, es dürfte sich dabei nicht um einen entzündlichen, sondern um einen degenerativen Prozeß handeln.

Vortr. stimmt Fleischer bei, alle bisher beschriebenen Fälle von knötchenförmigen, gittrigen und fleckförmigen Hornhauttrübungen unter dem Namen einer familiären Hornhaut-Entartung zusammenzufassen, wobei auch die einzelnen Formen und Gestalten sowie Lage der Flecken in den tieferen oder oberflächlicheren Schichten der Hornhaut kein allzugroßer Wert zu legen ist. Das Leiden befällt beide Geschlechter in gleicher Weise und beginnt fast durchweg ohne jede Entzündung. Es befällt stets beide Augen und zwar gewöhnlich schon im ersten Lebensjahrzehnt. Die Flecke verändern sich langsam im Laufe der Jahre und haben im allgemeinen die Tendenz zuzunehmen. Je älter die Patienten, desto größer im allgemeinen die Flecken, die schließlich auch die Peripherie der Hornhaut einnehmen können.

Vortr. macht dann noch besonders auf das Vorhandensein sonstiger Degenerations-Zeichen bei seinen Fällen aufmerksam und glaubt, daß die Hornhaut-Entartung ebenfalls als eine Art Degenerations-Zeichen anzusehen ist, ähnlich wie die Bluter-Krankheit oder wie typische erbliche Erkrankungen des Nerven- und Zentralnerven-Systems. Ja, er spricht die Vermutung aus, daß die familiäre Hornhaut-Entartung wahrscheinlich viel häufiger vorkommt, als allgemein angenommen wird, um so mehr, als eine große Anzahl von Fällen erst durch direkte Nachforschungen von seiten der Augenärzte festgestellt wurden.

Vielleicht ließen sich, wenn man Personen mit sonstigen Degenerations-Erscheinungen auf familiäre Hornhaut-Entartung hin untersuchen und bei positivem Ergebnis in der weiteren Verwandtschaft Nachforschungen anstellen würde, noch mehr derartige Fälle auffinden. Die Therapie ist im allgemeinen machtlos, bei noch freier Peripherie der Hornhaut kann für einige Jahre eine optische Iridektomie eine gewisse Besserung des Sehvermögens bringen.

Die Prognose ist insofern ungünstig, als schließlich auch die Hornhautperipherie sich trübt und damit das Sehvermögen unter Umständen bis auf Erkennen von Fingern in nächster Nähe herabsinken kann.

2. Herr Fehr: Pemphigus conjunctivae bei maligner Lues.

Vortr. stellt einen 29jährigen Patienten vor, bei dem sich das typische Bild des schweren Pemphigus conjunctivae im sekundären Stadium einer malignen Lues entwickelt hat: Im Januar 1910 luetische Infektion, Anfang März Hals-Ulzeration, bald danach Entzündung beider Augen; Anfang Mai Aufnahme ins Virchow-Krankenhaus bei äußerst elendem Kräftezustande, schweren Ulzerationen im Rachen und schweren Hautsyphiliden. Die Lider sind gerötet und geschwollen und können nur ungenügend geöffnet werden. Hochgradige Schrumpfung der Bindehaut mit fast völligem Verstrichensein der Übergangsfalten. Auf dem Intermarginalteil des rechten oberen Lidrandes eine langgestreckte wasserklare Blase. Rechts Randtrübung oben und Epithel-Abhebung in der unteren Hälfte, auch links Blasenbildung auf der Hornhaut in der Lidspalten-Zone. Sehschärfe rechts = $^1/_{50}$, links = $^6/_{50}$. Sonst keine Pemphigus-Blasen auf Haut und Schleimhaut; auch

später nicht. Am 24. Mai Salvarsan-Injektion 0,4 g. Sehr günstige Wirkung auf den Allgemeinzustand und die Ulzerationen im Rachen und auf der Haut; auf das Auge war sie nur vorübergehend. Allmähliches Fortschreiten der Schrumpfung, bis im September rechts ein totales Ankyloblepharon sich ausgebildet hat. Links blieb die Hornhaut bis zum Oktober frei, dann auch hier Verwachsung des Oberlids mit der Hornhaut und dichte pannöse Trübung. Eine plastische Operation ohne Transplantation hatte keinen dauernden Erfolg. Im Januar zweite Operation: Lösung der Lidverwachsung mit der Hornhaut, Durchtrennung des Ankyloblepharon bis zum äußeren Lidwinkel und Spaltung desselben, Freipräparieren des Augapfels und Einnähen des Bindehautrestes in den oberen Bindehautsack. Nachdem unten ähnlich verfahren, wird in den Bindehautdefekt auf dem Bulbus ein 4 cm langer Lappen-Schleimhautlappen hufeisenförmig eingepflanzt. Erfolg sehr befriedigend. Die Hornhaut klärte sich wieder auf, und die Sehschärfe, die bis auf Lichtschein erloschen war, kehrte zurück und hob sich wieder bis auf Fingerzählen in 3 m. Eine Schrumpfung macht sich freilich schon wieder bemerkbar, so daß wieder Implantationen vermutlich noch nötig werden.

Bemerkenswert ist der Fall in ätiologischer Hinsicht. Da ein zufälliges Zusammentreffen nicht angenommen werden kann, so muß die Lues als Ursache gelten. Ein ähnlicher Fall soll nach mündlicher Mitteilung Schieck's in Göttingen beobachtet sein. Entweder handelt es sich um eine echte spezifische Erscheinung der sekundären Lues, oder diese hat nur die mittelbare Ursache abgegeben und der Pemphigus conjunctivae ist eine Folge der in vorliegendem Falle auffallend schweren Ernährungsstörung und ist den Formen gleichzusetzen, die im Verlauf schwerer Krankheiten und Kachexien gesehen wurden.

3. Herr Krusius spricht zur unblutigen Schiel-Behandlung. Eingangs demonstriert der Vortr. mehrere einschlägige technische Neuerungen: 1. von der Firma Dörffel & Faerber in Berlin fabriziert, ein kompendiöses kleineres Modell des Scheibendeviometers, eines Apparates zur raschen objektiven Schielwinkelmessung; 2. ein neues und mehrfach verbessertes Modell des Amblyoskopes mit Wechselbelichtung, fabriziert von M. Rinck in Marburg und zu beziehen durch die bekannten Großfirmen augenärztlicher Apparate (in Berlin durch Wurach, Berlin C, Neue Promenade). Der Vortr. betont besonders den Wert und die Bedeutung, die dieser Methode der Wechselbelichtung zukommt, durch die es bei rund einem Drittel aller konservativ zu behandelnden Schielfälle überhaupt erst ermöglicht wird, mit den Maßnahmen der Fusions-Übungen anzugreifen; 3. zeigt Vortr. eine neue Serie von Bildern für Schielende zum Gebrauche des Amblyoskopes, die von dem Verlage von J. F. Bergmann in Wiesbaden in den Handel gebracht werden (36 Bilder 1,20 Mk.), und bespricht eingehend die Prinzipien der Einteilung dieser Bilder in verschiedene Stufen und die Indikationen ihrer Anwendung und die hierbei zu befolgende Methodik.

In Ausführung der klinischen Ergebnisse seiner mehrjährigen Erfahrungen auf diesem speziellen Gebiete der Übungstherapie beim Schielen behandelt der Vortr. die Erscheinung der Amblyopie des Schiel-Auges und ihre sichergestellte relative Heilbarkeit. Eingehend verbreitet sich der Vortr. über die vielfachen psychischen Faktoren und Geschehnisse, die für Pathologie und Therapie des Schielens von wesentlichster Bedeutung sind. Er zitiert dann in kurzen Sätzen die bekannten Richtlinien der konservativen Schiel-

behandlung: Vollkorrektion, Ausgleichung der beiderseitigen Sehschärfe und Fusions-Übungen bis zur motorischen Beeinflussung der Augenstellung an Hand des wiedererstarkenden Fusionszwanges durch „orthopädische" Übungen mit dem Amblyoskop.

Vortr. hebt besonders hervor, daß die Ergebnisse seiner Schuluntersuchungen an großem Materiale gezeigt haben, daß bei der ländlichen Bevölkerung z B. fast 1% der Schulkinder an leichtem bis schwerem Schielen erkrankt waren, und betont daraufhin die große sozialhygienische und ärztliche Bedeutung, die einer geeigneten physiologischen Therapie des Schielens zukommt.

Zum Schlusse seines Vortrages spricht Redner den Wunsch aus, daß möglichst auch in den Kreisen der praktischen Augenärzte, seine Worte eine Anregung gebon mögen zur Einrichtung spezieller Schielübungsstunden.

Sitzung vom 9. März 1911.

Vorsitzender: Herr J. Hirschberg. Schriftführer: Herr Abelsdorff.

1. Der Kassenführer erstattet den Kassenbericht.
2. Der bisherige Vorstand wird durch Zuruf wiedergewählt.
3. Herr Langenhan spricht „Über Purkinje'sche Aderfigur und die Konfiguration des entoptischen Fovea-Reflexes" an der Hand einer Abbildung, die den ersten Versuch darstellt, diese entoptischen Phänomene in farbiger Zeichnung wiederzugeben. Vortr. weist auf die vorzügliche Sichtbarkeit auch der feinsten die Fovea-Gegend umspinnenden Gefäß-Endästchen und der Konfiguration des entoptischen Fovea-Reflexes hin, bei Verwendung diasklerale Durchleuchtung mit starker Lichtquelle (Ophthalmodiaphanoskop), und beschreibt den entoptischen Fovea-Reflex als zusammengesetzt aus feinsten, leicht wellig und annähernd parallel verlaufenden, zum Teil netzartig verbundenen goldgelben Linien. Dieselben fügen sich zu einer glänzenden ovalen Scheibe aneinander, die etwa $^2/_3$ des gefäßlosen Foveabezirkes einnimmt. Ihre Verlaufsrichtung ändert sich entsprechend der Verschiebung der Lichtquelle. Die Papille hebt sich nicht von dem übrigen hell gelb-rot erscheinenden Gesichtsfeld ab; temporal von der Fovea treffen sich die letzten Endigungen der von oben und unten her verlaufenden Gefäße eine Strecke weit in annähernd horizontaler Linie. Vortr. stimmt im wesentlichen der von Brückner gegebenen Erklärung der Entstehung des entoptischen Fovea-Phänomens durch Reflexion der Lichtstrahlen an den fovealen Zapfenfasern zu.

4. Herr Ginsberg: Demonstration eines punktförmigen Aderhautsarkoms.

In der Aderhaut eines von einem 32jährigen Nephritiker stammenden Auges findet sich eine punktförmige Verdickung. Auf dem Querschnitt ist diese 0,8 : 0,3 mm groß und zeigt sich bedingt durch eine ziemlich dichte Anhäufung von Chromatophoren, welche nach vorn bis an die Capillaris heranreicht. Hinten grenzen an die Pigmentzellen kubische große Zellen mit großen, chromatin-armem Kern, welche, in epithelialer Weise dicht aneinanderliegend, im Schnitt Züge oder Bänder bilden. Diese Zellen sind, bis auf ganz vereinzelte Ausnahmen, vollständig frei von Pigment.

Entzündliche Veränderungen fehlen gänzlich. — Es könnte sich um Jugendstadien der Chromatophoren im Sinne Ribbert's oder um Vermehrung und Vergrößerung der platten, endothel-artigen Elemente der Aderhaut

bzw. Suprachorioidea handeln. Ist letzteres der Fall, wofür das Aussehen der Zellen zu sprechen scheint, so würden schon in der Anlage des Sarkoms zwei verschiedene Zellarten beteiligt sein. Dann wäre zwanglos zu erklären, daß manchmal bei knolligen, aus mehreren nebeneinander liegenden Knoten zusammengesetzten Aderhautsarkomen einige Knoten ganz aus unpigmentierten und unmittelbar daneben gelegene, gleich große Knoten ganz aus pigmentierten Zellen zusammengesetzt sind.

Für jene andre häufigere Gruppe von Sarkomen, bei denen in einem sonst ungefärbten Knoten vereinzelte Chromatophoren liegen, wäre aber die Ribbert'sche Deutung als die plausibelste anzunehmen.

5. Herr Halben zeigt einen 43jährigen Arbeiter mit totaler Aniridie, kompliziert mit Subluxation bzw. Ektopie der Linsen nach oben, vorderer Polar- und hinterer Kortikal-Katarakt, Glaskörper-Verflüssigung, ausgebreiteten atrophischen Hintergrunds-Veränderungen, randständiger, zarter, oberflächlicher Hornhaut-Trübung, Unregelmäßigkeit der Hornhaut-Oberflächen, Myopie sowie Nystagmus beider Augen. Bei starken Lichtarten wurden rechts Finger in $^1/_4$, links in $^1/_2$ m erkannt; weder Gläser noch stenopäische Vorrichtungen besserten erheblich. Rechts ist in Cocaïn-Anästhesie die Linse nach der Czermak'schen subkonjunktivalen Methode, die der Vortr. mit mehrfachen guten Erfahrungen für Fälle von Linsenluxation, Glaskörper-Verflüssigung, sowie für sehr unruhige Patienten warm empfehlen kann, ohne einen Tropfen Glaskörperverlust extrahiert. Bemerkenswert ist, daß das Fehlen der Iris die Aufsaugung einer beim ersten Verbandswechsel zu konstatierenden, die Vorderkammer völlig ausfüllenden Blutung nicht merklich erschwert hat, daß dagegen die Resorption einer ebenfalls aufgetretenen Glaskörperblutung außerordentlich langsam fortschreitet.

Die klinische Untersuchung mit den bekannten Methoden, einschließlich der Zeiss-Lupe und der perskleralen Diaphanoskopie, läßt weder eine Spur eines Irisrudiments — wie solches ja in anatomisch untersuchten Fällen nachgewiesen ist — noch irgend etwas von Ciliarfortsätzen erkennen. Interessant ist dagegen, daß hier — wohl zum ersten Male — durch Anwendung der perskleralen Diaphanoskopie mit der Hertzell'schen Lampe nach Langenhan in vivo eine gleichzeitige rudimentäre Entwicklung des Ciliarkörpers und seiner Pigmentation nachzuweisen ist. Vortr. projizierte zur Erläuterung zwei Aquarelle, ein im Tageslicht und ein bei seitlicher Diaphanoskopie hergestelltes. Dieses läßt bei Vergleich mit einem von Herrn Stabsarzt Dr. Langenhan freundlichst zur Verfügung gestellten normalen Bilde erkennen, daß der Ciliarkörper oben und oben-außen stark verschmälert, die Ora serrata unregelmäßig ausgezahnt ist, und daß die Pigmentation eigentümliche Lücken aufweist. Es ist also in diesem Fall der Ciliarkörper am Bildungsfehler der Iris beteiligt.

6. Herr Köllner: Über individuelle Unterschiede im Dämmerung-Sehen.

Vortr. berichtet nach kurzem Überblick über die bisherigen Beobachtungen über Untersuchungen, welche Herr Dr. Petuchowski unter seiner Leitung ausgeführt hat. Mit dem Nagel'schen Adaptometer wurden 100 in Beobachtungen nicht geübte Personen je 1 Stunde lang untersucht, und der Verlauf der Dunkel-Adaptation durch fortlaufende Bestimmung der Schwellenwerte registriert. Es wurden im wesentlichen die Angaben Piper's bestätigt, daß große individuelle Schwankungen bestehen, und zwar während des ganzen Verlaufes des Adaptationsvorganges. Dabei finden sich vollstän-

dige Übergänge von guter bis zur schlechten Adaptation. Die Beobachter verteilten sich annähernd gleichmäßig über alle Dezennien des Lebensalters. Es zeigt sich, daß die Durchschnitts-Höchstwerte, welche nach einstündiger Dunkel-Adaptation von den Patienten erreicht wurden, mit dem zunehmenden Alter kontinuierlich und ziemlich beträchtlich sanken. Diese Abnahme läßt sich jedoch mit der zunehmenden Gelbfärbung der Linse erklären. Denn beim jugendlichen Beobachter kann durch Vorhalten eines entsprechend gelb gefärbten Glases leicht die gleiche Abnahme der Adaptationshöhe erzielt werden. Erwähnt sei, daß die den Untersuchungen vorausgehende Helladaptation mit künstlicher Lichtquelle nach Nagels Vorschrift vorgenommen wurde.

7. Herr Adam: Mechanik und Wirkung orbitaler Schußverletzung.

Journal-Übersicht.

I. A. v. Graefe's Archiv f. Ophthalmologie. LXXVI. 2.

1) **Die ätiologische Bedeutung der Syphilis und Tuberkulose bei Erkrankungen des Auges,** von Dr. J. Igersheimer, I. Assistent der Univ.-Augenklinik zu Halle a. S. (Aus den Univ.-Augenkliniken zu Heidelberg und in Halle a. S.)

Die breit angelegte bedeutungsvolle Arbeit verdient ungekürzt gelesen und studiert zu werden. An der Hand der mit Sicherheit beherrschten Literatur und eines größeren in Heidelberg und Halle sorgsam beobachteten Krankenmaterials hat Verf. den bei dem heutigen Stande unsrer Kenntnisse noch etwas spröden Stoff klar und übersichtlich behandelt. Es würde vergebliche Mühe sein, den reichen Inhalt in einem kurzen Referate auch nur einigermaßen erschöpfend wiederzugeben. Ref. muß sich darauf beschränken, einige wesentliche Punkte hervorzuheben.

Dem Nachweis von Spirochäten ist mehr als bisher Beachtung zu schenken. Bei der Wassermann'schen Reaktion hat auch der negative Ausfall seine Bedeutung. Er beweist nicht, daß nicht etwa früher Lues bestanden hat, aber er spricht gegen den luetischen Charakter einer frischen entzündlichen Affektion am Auge. Bei klinisch abgelaufenen luetischen Prozessen ist die Hämolyse häufig sehr gering, und sie fehlt nicht selten bei gummösen Veränderungen. Eine stark positive W. R. deutet auf eine floride syphilitische Erkrankung hin und ist in diesem Sinne auch bei Augenkrankheiten zu verwerten.

Die hereditäre Lues nimmt eine eigene Stellung ein. Besonders bei solchen Individuen, welche an Keratitis parenchymatosa leiden oder gelitten haben, pflegt die W. R. stark positiv auszufallen und im Unterschied zur erworbenen Lues auch nach wiederholten Hg-Kuren nicht zu schwinden. Schwach positiver Ausfall wurde noch im 5. Lebensjahrzehnt nachgewiesen.[1]

Verf. konnte das Colles'sche Gesetz, wonach die Mütter hereditär luetischer Säuglinge, ohne selbst erkrankt zu sein, gegen Syphilis immun

[1] Ref. behandelt zurzeit eine 20jährige Patientin mit typischer, fast abgelaufener Keratitis parenchymatosa und Schwerhörigkeit ohne Mittelohrbefund. Das Mädchen ist gut entwickelt und zeigt sonst keine Erscheinungen von Lues hereditaria. (Zähne zweifelhaft.) Das Bremer Hygienische Institut fand positive W. R.

sind, nicht bestätigen. Die Mütter sind ebenso wie die Säuglinge immun, weil sie syphilitisch sind und zeigen infolgedessen größtenteils positive W. R.

Bei klinisch normalen Kindern luetischer Eltern ist die W. R. in der Regel negativ. Ist die Reaktion positiv, so besteht die Gefahr, daß früher oder später Erscheinungen hereditärer Lues auftreten. Daß hereditär luetische Schwangere die Früchte infizieren, kommt vor, ist aber selten.

Die Tarsitis luetica ist als papulöses Infiltrat aufzufassen. In einem Falle gelang es — zum ersten Male — Spirochäten aufzufinden. Nach dem Ausfall der Blutuntersuchungen darf man annehmen, daß die primäre parenchymatöse Keratitis nahezu ausschließlich auf Lues beruht. In der parenchymatös erkrankten Hornhaut eines 14jährigen Knaben wurde die Spirochaete pallida nachgewiesen. Wahrscheinlich entsteht die Keratitis parenchymatosa nur bei Anwesenheit von Spirochäten in der Hornhaut und wahrscheinlich nisten sie hier seit der Fötalzeit. Im Kammerwasser wurden sie auch in frischen Fällen nicht gefunden, und Injektionen von spirochätenhaltigem Kammerwasser in die vordere Kammer von Kaninchen riefen trotz bestehender Endothel-Läsionen keine Keratitis parenchymatosa hervor.

Während bei Erkrankungen der Iris und des Ciliarkörpers im Kindesalter in erster Linie an Lues zu denken ist, kommt diese Ätiologie bei Erwachsenen nur in reichlich 10% der Fälle in Frage.

Man darf eine Iritis als selbstluetisch ansehen, wenn andre luetische Frühsymptome bestehen, und wenn sie bei positiver W. R. als Rezidiv oder in gummöser Form auftritt. Sind nicht kurz vorher antisyphilitische Kuren vorausgegangen, so ist selbst bei einem früher Luetischen, der sonst keine Syphilis-Symptome zeigt, bei negativer W. R. eine frische Iritis mit Wahrscheinlichkeit nicht luetisch.

Chorio-Retinitis beruht bei Erwachsenen selten, bei Kindern in mehr als der Hälfte der Fälle auf Lues. In leichteren Fällen von sicher hereditärluetischer Chorioiditis anterior ist die W. R. nicht selten negativ. Vermutlich ist bei diesem in die früheste Kindheit zurückreichenden Leiden die Lues inzwischen abgeheilt.

Retinitis albuminurica, diabetica, haemorrhagica und pigmentosa haben keine Beziehungen zur Lues, dagegen scheint die sog. Embolie der Zentralarterie öfters Folge von luetischen Gefäß-Erkrankungen zu sein.

Unter Ausschluß der tabischen Erkrankungen lag bei den vom Verf. selbst beobachteten Fällen von Opticus-Affektionen in 25% Lues vor. Meistens handelte es sich um fortgeleitete Prozesse. In den seltenen Fällen von primärer Erkrankung besteht Neuritis oder ein gummöser Prozeß. Primäre Opticus-Atrophie ist noch nicht beobachtet. Bei 7 Stauungspapillen war die W. R. stets negativ. Vielleicht hängt das damit zusammen, daß spirochätenarme gummöse Leiden öfters negative W. R. zeigen. Doch ist zu beachten, daß nicht nur gummöse Geschwülste, sondern auch eine basale gummöse Meningitis Stauungspapille hervorrufen kann, und daß Uhthoff bei 100 Fällen luetischer Hirnerkrankung 14 mal Stauungspapille fand.

Wie wichtig die modernen Hilfsmittel der Diagnose sein können, zeigt folgender Fall. Ein 15jähriger Knabe erkrankte an Kopfschmerzen und Erbrechen. Papillitis beiderseits. Amaurose. Verdacht auf Meningitis tuberculosa. Die serologische Untersuchung ergab sehr starke Komplement-Ablenkung, die Lumbalflüssigkeit zeigte negative W. R., aber mäßige Lymphocytose. Anamnestisch war nichts festzustellen, was für Lues sprach. Nach

Schmierkur Besserung des Allgemeinbefindens und Wiederherstellung des Sehvermögens auf $^5/_7$.

Bei den Augenmuskel-Lähmungen ist die Diagnose, ob syphilitisch oder metasyphilitisch, oft ganz besonders schwierig, wenn nicht unmöglich. Der Oculomotorius erkrankt am häufigsten. Bei den tabischen Lähmungen lag in 70%, bei den übrigen in 57,4% Lues vor. Reflektorische Pupillenstarre kommt meistens bei metasyphilitischen Affektionen, aber auch bei echter Lues vor.

Tritt nach subkutaner Injektion von Alt-Tuberkulin eine Lokalreaktion auf, so ist man im allgemeinen berechtigt, das Augenleiden als tuberkulös anzusehen. Positive Allgemeinreaktion beweist nicht, daß der Augenprozeß tuberkulös sein muß. Bleibt eine Lokalreaktion aus, so ist die Gesamtheit der Erscheinungen ins Auge zu fassen: Anamnese, körperlicher Allgemein- und Lokalbefund, Erfolg der Tuberkulinkur usw. Bei Berücksichtigung aller Verhältnisse konnte bei 48 tuberkulösen Kranken eigener Beobachtung in etwa der Hälfte der Fälle das Augenleiden als tuberkulös aufgefaßt werden. Nach den Erfahrungen des Verf.'s ist der Prozeß am Auge dann höchst wahrscheinlich tuberkulös, wenn der Körperbefund negativ ist und schon auf kleinste Tuberkulindosen Allgemeinreaktion erfolgt. Tritt die Allgemeinreaktion erst auf 5 mg ein, so ist das Augenleiden schwerlich jemals tuberkulös.

Die Lokalreaktion kann einen bedrohlichen Charakter annehmen, doch braucht man sich dadurch nicht von der vorsichtigen Einleitung einer Tuberkulinkur abschrecken zu lassen. Verf. kennt nur einen Fall, in dem eine dauernd schädliche Wirkung wahrscheinlich ist.

Verf. verwandte therapeutisch neben Neu-Tuberkulin T. R. auch das Tuberkulin Béraneck, welches ohne Zweifel sehr wirksam ist und anscheinend häufiger als Neu-Tuberkulin eine Lokalreaktion ungefährlicher Art bewirkt. Das ist diagnostisch von Bedeutung, und dazu ist das Präparat billig. Bazillen-Emulsion wurde wenig gebraucht. Sie ruft nach den Erfahrungen des Verf.'s oft erhebliche Stichreaktion und hin und wieder schon in allerkleinsten Dosen ungewöhnlich heftige Allgemeinreaktion hervor.

Unter allen Umständen empfiehlt es sich, mit kleinen Dosen zu beginnen und die Dosen langsam zu steigern.

Der Nachweis von Antituberkulin hat mehr wissenschaftliches Interesse. Das Verfahren ist umständlich, in seinen Ergebnissen unsicher und leistet nicht mehr als diagnostische Tuberkulin-Injektionen.

Subkonjunktivale Injektionen von Tuberkulin scheinen ungünstig auf den krankhaften Prozeß zu wirken.

Von 34 mit Tuberkulin behandelten Fällen wurden 7 geheilt, 11 erheblich gebessert; 4 geheilt oder sehr erheblich gebessert, aber rezidivierend; 8 wenig gebessert, 4 nicht gebessert, darunter ein abgelaufener Prozeß und ein Fall, bei dem die Behandlung eher schädlich war.

Skleritische und episkleritische Affektionen scheinen sehr oft tuberkulöser Natur zu sein. Gelenkrheumatismus und Tuberkulose schließen sich nicht aus, denn typischer Gelenkrheumatismus kann auf tuberkulöser Grundlage beruhen.

Die Keratitis parenchymatosa ist stets durch Lues bedingt. Daß sie unter Umständen einmal tuberkulöser Art sein könnte, soll nicht geleugnet werden, indessen liegt eine sicher zu beweisende Beobachtung bisher nicht vor.

Neu ist der vom Verf. erbrachte Nachweis, daß Tuberkulose das Bild

einer akuten retrobulbären Neuritis mit zentralem Skotom hervorrufen kann. Die Lokalreaktion war deutlich, der Verlauf günstig.

Auch bei Affektionen der Netzhautgefäße und ihren Folgezuständen scheint die Tuberkulose hier und da ätiologisch in Betracht zu kommen.

---

2) **Über das Verhältnis phlyktänulärer Augen-Entzündungen zur Tuberkulose,** von Dr. Edmund Rosenhauch, Assistent der k. k. Augenklinik in Krakau.

Die Moro'sche Tuberkulinsalben-Reaktion fiel bei Individuen mit phlyktänulärer Augen-Entzündung in 96 % der Fälle positiv aus. Die bakteriologische Untersuchung der Phlyktänen ergab weder Tuberkelbazillen noch Staphylokokken. Wird ein an Phlyktänen leidendes Auge durch Dionin gereizt, so zeigt sich im Blutserum weder für Staphylokokken noch für Tuberkelbazillen ein Schwanken des opsonischen Index. Auch das spricht gegen die Anwesenheit dieser Mikroorganismen.

Bei tuberkulösen Tieren entstehen nach Einführen von (vor allem gelben) Staphylokokken in den vorher gereizten Bindehautsack typische Phlyktänen. Der Versuch gelingt in gleicher Weise bei gesunden Tieren, welche eine subkutane Tuberkulin-Injektion erhalten haben, und gelingt auch mit toten Staphylokokken sowie mit Giften, welche aus ihnen gewonnen sind. Staphylokokken sind bei gesunden Tieren unwirksam, und ebensowenig entstehen bei tuberkulösen Tieren Phlyktänen ohne Staphylokokken.

Tuberkelbazillen-Toxine und von außen zugeführte Gifte andrer Mikroben, vor allem des Staphylococcus aureus, müssen zusammenwirken und Phlyktänen hervorrufen.

---

3) **Kurze Bemerkungen zur Schieck'schen Monographie: „Die Genese der Stauungspapille“,** von Dr. Georg Levinsohn, Privatdozent in Berlin.

Verf. verteidigt seine Anschauung, daß neben dem erhöhten intraokularen Druck entzündliche Veränderungen des Liquor cerebro-spinalis bei der Entstehung der Stauungspapille wirksam sind. Die krankhaft veränderte Flüssigkeit wird schwer resorbiert, verstopft die hinteren Abflußwege aus dem Auge an den perivaskulären Lymphscheiden der Zentralgefäße innerhalb des Scheidenraums und ruft so eine Störung der normalen intraokularen Flüssigkeit hervor. Die Schieck'sche Anschauung, daß der erhöhte Druck allein genügt, kann nicht zutreffend sein, denn vermehrter Flüssigkeitsgehalt in den Lymphräumen des Gehirns erzeugt an sich keine intrakranielle Drucksteigerung, weil ein ausreichender Abfluß stattfindet. Ebenso würde im Scheidenraum der Abfluß genügen, wenn die Abflußwege nicht durch bestimmte Einflüsse mehr oder weniger verlegt wären.

Verf. sucht nachzuweisen, daß die Schieck'schen Befunde ungezwungen für seine Auffassung verwertet werden können. Scheer.

II. Klinische Monatsblätter für Augenheilkunde. 1910. September.

1) **Zirkulationsstörungen in der Netzhaut bei Arteriosklerose,** von B. Stölting.

Bei einem 52jährigen Herrn, der an Mitral-Stenose und Insuffizienz litt, traten vorübergehende Verdunklungen am linken Auge auf. Ophthalmoskopisch ließ sich feststellen, daß diese Erscheinungen auf zeitweise Unter-

brechung der Blutzufuhr in der Netzhaut zurückzuführen waren. Es handelte sich hier wahrscheinlich um eine Zirkulations-Behinderung durch Herz- oder Gefäß-Erkrankung.

---

2) **Ein Fall von Syphilom des Opticus und der Papille mit Spirochätenbefund,** von F. H. Verhoeff.

Verf. beobachtete bei einer Luetischen doppelseitige Stauungspapille und Glaskörpertrübungen. Das rechte Auge wurde, da eine schmerzhafte Iridocyclitis hinzutrat, enukleiert. Der Opticus fand sich völlig nekrotisch, ebenso die Papille und die umgebende Netzhaut. In den Schnitten ließen sich überall im Nerven Spirochäten nachweisen.

---

3) **Zur Kenntnis der Netzhaut-Pigmentierung bei Nephritis,** von N. Rachlis.

Bei zwei Fällen von Nephritis fand sich in dem einen eine Netzhautpigmentierung unter dem ophthalmoskopischen Bilde einer Chorioiditis disseminata, im andern an Stelle einer früheren Retinitis albuminurica eine feine Pigmentierung des Hintergrundes. Die Netzhautpigmentierung bei Nephritis kann zustande kommen auf Grund degenerativer Veränderungen der äußeren und mittleren Netzhautschichten bei intakter Choriocapillaris. Die degenerativen Veränderungen der Netzhaut können als Folgezustände der Nephritis bzw. geradezu der Retinitis albuminurica aufgefaßt werden.

---

4) **Erysipel der Hornhaut,** von E. Waldstein.

Bei einem langsam, aber stetig fortschreitenden Erysipel der Lider und der Stirn trat ein Hornhautgeschwür auf, das analog dem Verlauf der Erysipel fortschritt und abklang. In den Effloreszenzen der Hornhaut fanden sich massenhaft Streptokokken.

---

5) **Beiträge zur Frage der Entstehung der kongenitalen Hornhauttrübungen,** von Th. Mohr.

Verf. beschreibt 8 Fälle von angeborener Hornhauttrübung, von denen 5 pathologisch-anatomisch untersucht waren. Bei allen 5 fanden sich Descemetdefekte, ebenso vordere Synechien. Entzündungs-Erscheinungen oder deren Folgen waren stets vorhanden. Dreimal wurde Läsion der vorderen Linsenkapsel gefunden, zweimal kataraktöse Erscheinungen in der Gegend des hinteren Linsenpols. Die Fälle sprechen dafür, daß es sich bei der Entstehung von kongenitalen Hornhaut-Trübungen um fötale Entzündungsvorgänge handelt.

---

6) **Die Durchspülung des Tränensackes und Tränennasenkanals zu diagnostischem Zweck,** von L. v. Liebermann.

Nach Erweiterung des unteren Tränenröhrchens mittelst einer konischen Sonde wird durch dasselbe eine lauwarme, indifferente Flüssigkeit gespritzt, welche unter normalen Verhältnissen durch die Nase abfließt. Ist der Abfluß behindert, so tritt die Flüssigkeit durch das obere Tränenröhrchen aus. Im letzteren Falle wird noch ein weiterer Versuch gemacht, nach Verschluß des oberen Tränenröhrchen durch eine konische Sonde. Regurgitiert alsdann die durch das untere Tränenröhrchen eingespritzte Flüssigkeit neben der eingeführten Sonde, so besteht eine Verengerung oder Undurchgängigkeit des Tränennasenkanals.

---

7) **Zur Frage der Entstehung der Tränensackcysten,** von O. R. Lurie.

Nach den Untersuchungen des Verf.'s finden sich im Tränensack tubulöse Drüsen und Divertikel. Aus beiden können Cysten entstehen, im letzteren Falle, wenn eine zur Abschnürung des Divertikel führende Blennorrhoe vorangegangen ist.

8) **Eine Methode der Pterygium-Operation,** von F. Meyer-Waldeck.

Das Pterygium wird mit dem Graefe'schen Messer von der Hornhaut abpräpariert und mit der Schere abgetragen. Der Konjunktivaldefekt neben der Hornhaut wird mit einem Konjunktival-Läppchen bedeckt.

9) **Fetthernien der oberen Augenlider,** von L. Münz.

Verf. exstirpierte mit Erfolg einem 15jährigen Jungen Fetthernien aus beiden Oberlidern. Offenbar ist der Durchbruch des Fettes der Orbita da erfolgt, wo der Horner'sche Muskel durch das Septum orbitale hindurchtritt, weil die Lücke des Septums durch die Faszie auf der Hinterseite des Muskels ausgefüllt wird. Wahrscheinlich war infolge einer Entwicklungsstörung die Verbindung der Faszie mit dem Septum eine nicht feste, und es gelang dem Orbitalfett allmählich sich zwischen beide durchzudrängen.

10) **Die aseptische Augentropfflasche,** von Marcel Falta.

Der wesentliche Teil des Tropfers ist eine kleine Glas-Undine, an welcher eine Öffnung zur Aufnahme der Lösungen und ein kleiner Zapfen zum Tropfen angebracht ist. Diese Undine ist an einen Glasstopsel angelötet, welcher die die Lösung enthaltende Flasche luftdicht verschließt.

11) **Bifokale Probierbrillen-Kästchen,** von E. H. Oppenheimer.

Beschreibung der von Nitsche und Günther in Rathenow und der von J. Faber in Stuttgart angegebenen Modelle.

Oktober.

1) **Die Augen-Eiterung der Neugeborenen** von R. M. Willim.

Nach den Ausführungen des Verf.'s steht die 1%ige Argentum nitricum-Lösung als Prophylaktikum der Blennorrhoea neonatorum der 2%igen an Sicherheit der Wirkung durchaus nicht nach. Die Reizwirkung ist aber offensichtlich eine geringere. Auch schwächere als 1%ige Lösungen scheinen noch die gleiche Sicherheit zu gewähren. Von den organischen Silberpräparaten ist vor allem dem Sophol weitere Aufmerksamkeit zuzuwenden. Das Protargol hat vor dem Sophol keine Vorzüge. Letzteres in 5%iger Lösung wirkt in der Verhütung der Blennorrhoe so günstig, daß er auch zum Gebrauch für die Hebammen aufs wärmste zu empfehlen ist.

2) **Technische Bemerkungen zu meinem Verfahren der Hornhaut-Überpflanzung,** von Walther Löhlein.

Der abzutragende getrübte Lappen der Hornhaut stellt ein Rechteck vor, das vom oberen bis zum unteren Limbus reicht. Dasselbe wird mit einem gabelförmigen Instrument umschnitten, indem man den Schnitt noch einige Millimeter weit in die Konjunktiva auslaufen läßt. Man präpariert nun den Bindehaut-Zipfel ab, faßt diesen und trägt mit einem Starmesser das sklerale Gewebe, sowie mit sägenden Zügen den umschriebenen Hornhautlappen ab, ohne daß die vordere Kammer eröffnet wird. Am gegenüber-

liegenden Limbus läßt man das Messer austreten in der Art, daß der rechteckige Hornhautlappen auch hier einen kleinen Bogen skleralen Gewebes und einen kurzen Bindehautlappen trägt. Ein klarer Hornhautlappen wird alsdann auf gleiche Art von einem andern Auge abgetragen und auf das erste Auge in der Art überpflanzt, daß der Hornhautlappen auf die zu deckende Wundfläche genau ausgebreitet und der daran hängende Konjunktival-Lappen mit der Konjunktiva des Auges durch Suturen vereinigt ward.

3) **Die klinische, physiologische und pathologische Bedeutung der Fluorescenz im Auge nach Darreichung von Uranin,** von Arnold Burk.

Verf. gab erwachsenen Augenkranken 5,0 g, Kindern 3—4 g Uranin ein. Während im gesunden Auge nur eine ganz geringfügige Grüntärbung von Iris und Pupille auftrat, kam es bei allen intraokularen Entzündungen zu einer mehr oder weniger heftigen Abgabe des Farbstoffes seitens der alterierten Gefäßbezirke, welche nach dem Intensitätsgrade der Entzündung leichter oder schwerer geschah. Dieser Vorgang zeigt, daß der Stoffwechsel in einem entzündeten Auge ein viel schnelleres Tempo annimmt, als in einem gesunden.

4) **Über den Fasernverlauf im Chiasma, beleuchtet durch einige Gesichtsfeld-Untersuchungen,** von Henning Rönne.

Verf. berichtet über 2 Fälle von partieller temporaler Hemianopsie, die zweifellos auf ein destruktives Chiasmaleiden zurückzuführen waren.

5) **Klinische und experimentelle Untersuchungen über den Morax-Axenfeld'sche Diplobacillus,** von Viktor Reis.

1. Teil. Bakteriologische Untersuchungen der Bindehaut-Entzündungen, mit besonderer Berücksichtigung der Morax-Axenfeld'schen Diplobazillen-Konjunktivitis.

Der Diplobazillenkatarrh bildet fast die Hälfte aller chronischen Bindehaut-Entzündungen. Diese Diplobazillen-Konjunktivitis tritt hauptsächlich unter der Form einer Conjunctivitis angularis auf, und dieses klinische Bild ist für die Diplobazillen-Infektion charakteristisch, daß man schon allein auf Grund der klinischen Untersuchung, noch vor der bakteriologischen Prüfung, die Existenz des Diplobacillus im Bindehautsack vorhersagen kann. Eine treffende klinische Diagnose ist von der Art der Infektion abhängig; bei reiner Diplobazillen-Infektion kann man eine genaue Diagnose in fast allen Fällen machen, bei einer Misch-Infektion vermindert sich um die Hälfte die Häufigkeit einer sicheren Diagnose. Den Diplobazillen-Katarrh kann man ziemlich oft beim Narbentrachom antreffen, dagegen sehr selten bei akuten Katarrhen und ekzematösen Bindehaut-Entzündungen.

6) **Ein Fall von Luxation der Tränendrüse,** von Hans Oloff.

Infolge eines Traumas war mit Verletzung des oberen Lids eine Luxation der Tränendrüse eingetreten. Die Drüse wurde reponiert, und die Hautwunde vernäht. Die Heilung erfolgte prompt.

7) **Das Gertz'sche Keratoskop,** von J. Isakowitz.

Gertz benutzt vier verschiedene Ovalgrößen. Das schwächste Oval erscheint annähernd kreisförmig bei einem Astigmatismus von 1,0 bis 2,0 Di.,

das folgende bei 3,0 bis 4,0 Di., das dritte bei 5,0 bis 6,0 Di. und das vierte bei 7,0 bis 8,0 Di.; bei den dazwischen liegenden Graden bleibt das Spiegelbild oval deformiert, wobei die größere oder geringere Annäherung an die Kreisform den Maßstab für die Schätzung gibt.

7) **Paradoxe Bewegungen des oberen Lides bei der Oculomotorius-Lähmung (Pseudo-Graefe'sches Phänomen)**, von C. Tamamscheff.

Bei einer rechtseitigen Okulomotorius-Lähmung infolge eines Trauma, bestand eine Retraktion des gelähmten Oberlides bei allen denjenigen Bewegungs-Impulsen, die am rechten Auge dem gelähmten Medialis und Rectus inferior zugeschickt werden, also beim Blick nach links, nach unten, nach links unten, nach rechts unten und bei Fixation eines nahen Objekts. Auch war sehr deutlich die Zunahme der Ptosis bei der Abduktion des kranken Auges zu sehen. Horstmann.

III. Le Progrès Médical. 1910. Nr. 33.

Das albuminurische Auge, von R. Burnier.

Zusammenfassung des Krankheitsbildes der Retinitis albuminurica.

Nr. 35.

Die albuminurische Amaurose in der Schwangerschaft, von R. Burnier.

Nr. 41.

Komplikationen von seiten der Augen bei Nephritis, von M. Poulard.

1. Urämische Amaurose. 2. Albuminurische Retinitis. Fritz Mendel.

IV. Recueil d'Ophtalmologie. 1910. Nr. 7.

Bemerkungen über die Natur und die Behandlung des Sch'elens, von Dr. Deloge.

Nr. 8.

Ein Fall von sympathischer Keratitis parenchymatosa nach einem Unfall des Auges, von Dr. Armaignac,

Verbrennung des linken Auges beim Löten und im Anschluß daran Keratitis parenchymatosa, kurze Zeit darauf entzündet sich auch das rechte Auge. Für die Unfallversicherung ist die Frage sehr wichtig, ob die Entzündung des rechten Auges auf sympathische Ursache zurückzuführen ist.

Nr. 9.

1) **Bemerkungen über Star-Operationen und ihre Resultate**, von Dr. de Micas.

2) **Die einfache Sklerektomie bei der Chorio-Retinitis**, von Dr. Bettremieux.

Gute Erfolge in drei vom Verf. operierten Fällen. Fritz Mendel.

V. La Clinique Ophtalmologique. 1910. 10. September.

1) **Modifikationen in der Technik der Moulage und einige Paraffinverbände**, von Dr. Domec.

2) **Augenbinden aus Filz,** von Dr. Terson.
Verf. empfiehlt dieselben sehr.

3) **Chirurgische Behandlung einer Abduzens-Lähmung, die durch eine Schädelverletzung hervorgerufen worden,** von Dr. A. Terson.
Vollständige Vorlagerung des gelähmten Muskels mit Resektion und guter Fixation vermittelst dreier Fäden, in einzelnen Fällen noch Durchschneidung des Antagonisten.

4) **Die Höllensteinlösung in der Behandlung von Augenleiden,** von Dr. Cassimatis.
Die Höllensteinlösung ($AgNO_3$) bleibt immer noch die wirksamste Behandlungsmethode bei den schweren eitrigen Bindehaut-Katarrhen.
Da die Bindehaut sich an den Höllenstein gewöhnt, müssen die Lösungen immer allmählich ansteigend konzentrierten genommen werden, wenn die Eiterung nicht nachläßt.
Bei Patienten im höheren Lebensalter muß mit der Anwendung der Höllensteinlösung vorsichtiger umgegangen werden. Die Lösung kann bis zu 7% verstärkt werden und gute Resultate erzielen.

5) **Behandlung und Prophylaxe der eitrigen Ophthalmie,** von Dr. A. Darier.
Die organischen Silbersalze sind die wirksamsten.

6) **Das Argyrol in der Augentherapie,** von Dr. van Lint.
Das Argyrol ist ein ausgezeichnetes Medikament. In Form von Einträuflungen heilt es schnell alle äußeren Erkrankungen des Auges. Man müßte das Argyrol als Vorbeugungsmittel von Augen-Komplikationen bei Masern versuchen.

10. Oktober.

1) **Vergleichendes Studium von einzelnen Sehschärfegraden,** von Dr. Caillaud.

2) **Ein Fall von Kollaps der Sklera bei einer Star-Operation,** von Dr. Henri le Roux.

3) **Ein Fall von Impf-Infektion der Lider,** von Prof. Bednarski.
Als charakteristisches Zeichen waren die Ränder des Geschwürs unregelmäßig zerhackt. Diese zuerst unterminierten, später stark mit Narben versehenen Ränder waren lange sichtbar und bildeten das einzige Anzeichen der Impf-Infektion.

4) **Serotherapie der Augen-Infektionen,** von Dr. Alexandroff.
Bei einzelnen Augen-Infektionen kann die paraspezifische Serotherapie bemerkenswerte Resultate geben, schädigende Wirkung hat sie niemals hervorgebracht.

5) **Die Abortiv-Behandlung der Syphilis,** von Dr. A. Darier.

Fritz Mendel.

VI. L'Ophtalmologie provinciale. 1910. Nr. 7.

1) **Beobachtung einer persistierenden Lähmung des Obliquus superior nach Malaria,** von Dr. Motais.

2) **Über die präparatorische Iridektomie bei der Star-Operation,** von Dr. A. Vernier.

Um gute und sichere Resultate bei der Star-Operation zu erzielen, ist die präparatorische Iridektomie von großer Wichtigkeit.

3) **Refraktions-Anomalien und Gesichtszuckungen beim Kinde,** von Prof. Lagrange. Fritz Mendel.

VII. Annals of Ophthalmology. 1910. März.

1) **The value of the sero-diagnosis of syphilis in ophthalmology,** by Martin Cohen.

Von 38 interstitiellen Hornhaut-Entzündungen reagierten 24 = 63% positiv, von 16 Iritiden 50%, von 16 Neuritiden bzw. Neuro-Retinitiden 9 = 56%, von 10 Opticus-Atrophien 2, von 6 Chorio-Retinitiden 3; bei einer Netzhaut-Ablösung unbekannter Ursache, bei einer von 2 Fällen von Ophtalmoplegia int., bei 2 totalen Okulomotorius-Lähmungen, bei 5 (!) von 8 Fällen von Pigmentdegeneration der Netzhaut, bei einer Akromegalie und bei einem Schanker des Oberlids gab die Wassermann'sche Reaktion positiven Ausfall.

2) **Concerning Chinin-blindness, with the report of a case,** by de Schweinitz

Es hinterblieb eine erhebliche konzentrische Einengung; in der Peripheie blieb beiderseits auf der Schläfenseite eine kleine Insel erhalten, in der Weiß und Farben erkannt wurden.

3) **Report of a case of ophthalmia nodosa,** by Marlow.

In den exzidierten Knötchen, die ähnlich gebaut waren, wie echte Tuberkel, fanden sich die Trümmer von Raupenhaaren.

4) **The surgical treatment of trachoma by means of the combined excision of Heisrath and the tarsal resection of Kuhnt,** by Wright Wootton.

Die günstigen Erfolge, die Verf. in 37 Fällen hatte, bestimmen ihn, die in England und Amerika wenig geübte Methode zu empfehlen.

5) **Two cases of enucleation necessitated by getting into the conjunctival sac the point of an aniline pencil,** by John Dunn.

Die Bruchstücke hatten 4 Tage unter dem Lid gesteckt; die Bleistifte bestanden aus Anilin violett, Tragacanthgummi, Graphit und Lampenruß.

6) **A modified sideroscope,** by Koster. (Übersetzung.)

7) **Adenocarcinoma of the pituitary body. Report of a case under observation for $4^1/_2$ years. Pathological examination,** by Shoemaker.

Vgl. Centralbl. f. Augenheilk. 1910, S. 144. Kurt Steindorff.

VIII. The ophthalmic Review. 1910. Juni.

1) **Penetrating injury of the globe with panophthalmitis due to a gas-forming organism,** by James.

Bacillus aerogenes capsulatus, der in großen Mengen die innern Netzhautschichten einnahm.

2) **An erect image of the fundus by indirect ophthalmoscopy,** by Alexander. Kurt Steindorff.

IX. The Ophthalmic Record. 1910. September.

1) **Trepanation des Bulbus wegen Glaukom,** von George Young.

Beschreibung eines vom Verf. selbst erfundenen Instruments, das den Fehler der andren Modelle, das Skleralgewebe am Limbus mangelhaft zu durchschneiden, vermeiden soll.

2) **Ein Fall von Stauungspapille, der einige Besonderheiten bot,** von C. M. Karris.

Es handelte sich um einen bis dahin gesunden 35jährigen Patienten, der sich mit einem Brett oberhalb der rechten Augenbraue verletzt hatte. Die Wunde war glatt verheilt. Nach einigen Wochen geistige Trägheit, Hör- und Sehstörungen, Erbrechen. Sehkraft rechts $^4/_{21}$, links $^5/_6$. Pupillen gleich weit, prompt reagierend. Rechts Stauungspapille von mindestens 3 Dioptrien. In ihrer Umgebung Blutungen und Exsudatflecken, — diese auch im Verlauf der sehr gewundenen Gefäße. Links ähnlich, aber nicht so ausgesprochen.

Therapie: Eröffnung des Schädels an der Verletzungsstelle, wo er völlig intakt ist. Befund: Absceß im Frontallappen; in dem Eiter ein Holzsplitter, der, wie sich verfolgen ließ, unter dem Supraorbitalrand und durch das Orbitaldach eingedrungen war. Glatte Heilung. Beschwerdefrei; auch rechts fast volle Sehschärfe. Nach $1^1/_2$ Jahren Krämpfe, die auf dauernde Brom-Behandlung aufhörten. Danach Augenbefund: rechts $^6/_{12}$, links $^6/_5$. Papille grau, Gefäße eng, rechts mehr als links. Frage des Verf.'s: Wenn — wie wahrscheinlich — die Krämpfe Folge eines Druckes durch Gewebsveränderungen an der Narbe sind, warum treten die Augensymptome nicht von neuem auf?

3) **Verknöcherung der Membrana hyaloidea,** von N. Vassiliades.

In einem phthisischen Bulbus, der wegen sympathischer Reizung des andren Auges enukleiert wurde, fand sich ein harter, runder Körper — nicht die Linse — der nach Form und Lage als verhärtete Membrana hyaloidea angesprochen werden mußte. Mikroskopische Untersuchung ergab Verknöcherung. Lapersonne, dem Bericht und Präparate zugeschickt wurden, teilt mit, daß er gar keinen gleichen, und nur einen ähnlichen, von Panas beobachteten Fall kenne.

---

4) **Homatropin: Vorschlag zur häufigeren Benutzung,** von Linn Emerson.

Begründet durch die bekannten Vorteile des schnelleren Abklingens der Wirkung. Die Akkommodations-Lähmung sei außerdem ebenso vollkommen wie bei Atropin, wenn man das Homatropin richtig anwende, nämlich eine

Lösung von etwa $^{0,5-1,0}/_{30,0}$ (umgerechnet), $1^1/_2$ Stunde lang alle 10 bis 15 Minuten einträufelt, dann 40 Minuten wartet, dann Refraktion bestimmt.

---

5) **Bemerkungen über den Gebrauch des Schiötz-Tonometers**, von W. B. Marple in New York.

Verf. kommt auf Grund vieler eigener Messungen zu folgenden Schlüssen:

1. das Instrument arbeitet zuverlässig;
2. Refraktion und Alter haben keinen Einfluß auf die Tension;
3. die gewöhnlichen Mydriatica und Miotica haben keinen nennenswerten Einfluß auf den Druck in gesunden Augen, auch Kokaïn nicht;
4. die normale Tension schwankt zwischen 15 und 25 mm Hg. Alles über 25 ist verdächtig, alles unter 14 ist Hypotonie;
5. der Durchschnittsdruck gesunder Augen war 19,5. Der Finger fühle den Druck nicht sicher, da nur Erhöhungen über 35, Erniedrigungen unter 10 erkannt werden, Täuschungen durch harte Sklerotica;
6. der Hauptwert des Instruments beruht auf der Bestimmung niedriger Tensionsgrade und auf dem Ausschließen von Druck-Erhöhung.

Schomburg.

X. The American Journal of Ophthalmology. 1910. September.

1) **Zur Verhütung der Blindheit**, von M. H. Post.

Von den 64000 Blinden der Vereinigten Staaten ist ein Viertel durch Blennorrhoea neonatorum erblindet. Als prophylaktische Maßregeln schlägt der Verf. vor: 1. jeder soll sich vor Gonorrhöe hüten. 2. Die Geburtshelfer sollen auf Gonorrhöe fahnden und nötigenfalls antiseptische Vaginal-Duschen anwenden. 3. Den Credé'schen Augenschutz für Neugeborene. 4. Erziehung des Publikum, eine ausgebrochene Blennorrhöe nicht leicht zu nehmen. — Rechtzeitig behandelte Fälle sind heilbar. Da die Methoden zur Behandlung und Heilung völlig ausgebildet sind, und alle Ärzte sie erlernen, sollte am besten die Gesetzgebung eine Meldungspflicht schaffen, wie sie auch in einzelnen Staaten schon besteht.

---

2) **Ein Fall von cystischem Adenokarzinom des Lides**, von Adolf Alt.

Da bis jetzt nicht viele Mischtumoren des Lides publiziert worden sind, veröffentlicht Verf. die Krankengeschichte eines Patienten, dem am Canthus intern. des linken Auges in 6 Wochen ein warzenartiger Tumor gewachsen war. Größe $^5/_8 : ^1/_4$ Zoll. Keine Entzündungs-Erscheinungen in der Umgebung. Exzision. In den 8 Wochen der Beobachtung kein Rezidiv. — Das Gewebe des cystischen Tumors war durchaus epithelial. Die Zellen waren drüsenartig rings um runde und ovale Räume, anscheinend vergrößerte Sekretionskanäle, angeordnet. In den Hohlräumen liegt öfter eine talgartige Masse. Stellenweise sind die Zellen als solide Masse angeordnet und senden Zapfen in das Nachbargewebe; wodurch sich der Tumor als Adenokarzinom charakterisiert. Ausgang wahrscheinlich von einer Talgdrüse.

---

3) **Zwei interessante Fälle von plötzlicher doppelseitiger Erblindung in vorgerücktem Alter**, von Prof. W. Uhthoff.

Eine gesunde, noch arbeitsfähige Frau von 70 Jahren erblindete plötzlich. 7 Wochen vorher 14 Tage lang Kopfweh. Augenbefund: atrophische Papillen, einzelne Gefäßäste stark verengt und unregelmäßig, andre wieder

nicht. Also sind die Veränderungen nicht groß genug, um totale Blindheit zu erklären. Ausgeschlossen werden ferner: ein- oder doppelseitige Thrombose der Carotis interna; bilaterale Affektionen des Hinterhauptlappens; periphere Opticus-Erkrankungen: Anomalien der Menstruation, Gravidität oder Laktation; Blutverluste; Nervenkrankheiten; Hysterie; Intoxikationen, Autointoxikation; Krebskachexie. Als wahrscheinlichste Erklärung bleibt: Blutung aus einer Arterie der Gehirnbasis, vielleicht aus einem kleinen Aneurysma, in die Opticus-Scheiden.

Der 2. Patient, Eisenbahnarbeiter, 59 Jahre alt, erblindete plötzlich unter Zittern und Erbrechen. Besserung auf Jodkur. Nach einigen Wochen starke Verschlechterung. Befund: Neuritische Atrophie beider Optici. Obere Arterien stark verengt, untere fast normal. Sehschärfe schwankt sehr: an den besten Tagen Finger 1 m. Gesichtsfeld beiderseits eingeengt auf 8°, etwas exzentrisch vom Fixierpunkt. Da auch hier die ophthalmoskopischen Veränderungen die Funktionsbeschränkung nicht erklären, da ferner neurologische und interne Untersuchungen keine Erklärungen brachten und alle bei Fall I erwähnten Erkrankungen auch hier ausgeschlossen werden konnten; so bleibt als wahrscheinlichste Erklärung eine Läsion des Chiasma, wieder durch Blutung aus einem Aneurysma der Gehirnbasis oder einem kleinen Tumor der Hypophysengegend. Die neuritische Atrophie hat nach Ansicht des Verf.'s schon vor der plötzlichen Erblindung bestanden, obgleich Patient früher vollkommen gut gesehen haben will; und ist vielleicht auf Druckbeschädigung der Sehnervenstämme durch das Aneurysma, bzw. den Tumor zurückzuführen.

4) **Desinfektion der Haut mit Jodtinktur vor Augen-Operationen,** von Segelken in Stendal.

Verf. empfiehlt zur Haut-Desinfektion das Aufpinseln von Jodtinktur auf die ungewaschene Haut. Er beruft sich auf eine Reihe meist deutscher Publikationen und auf 74 eigne Augen-Operationen, wo er die Lider mit Jodtinktur desinfiziert hatte. Keine Infektion: es waren 72 Bulbus-Operationen, 2 Konjunktival-Operationen; Hautreizung, wenn vorhanden, sehr geringfügig. Außerdem gute Erfolge bei einer Palliativ-Trepanation, einigen mit Jod behandelten Korneoskleralwunden, einer Diszission, wo die nicht ausgewaschene Konjunktiva in der Gegend des Einstichs mit Jod bepinselt wurde. Für die zarte Lidhaut genügt 5%ige Jodtinktur (sonst 10%ige). Schomburg.

Vermischtes.

Wilhelm Manz,
geb. am 29. Mai 1833 zu Freiburg i. Br.,
gest. am 20. April 1911 ebendaselbst.

Das Leben und Wirken von Wilhelm Manz gehört ganz und gar der schönen Universitäts-Stadt am Fuße des Schwarzwaldes an: zu Freiburg ist er geboren, in Freiburg hat er studiert und 1858 den Doktor-Hut erworben. Allerdings hatte er durch eine Studienreise nach Wien, Prag und Berlin

seinen Gesichtskreis erweitert und die Vorlesungen von F. Arlt und A. v. Graefe besucht

Im Jahre 1859 habilitierte er sich in seiner Vaterstadt für Augenheilkunde, wirkte aber gleichzeitig als Assistent am physiologischen Institut und von 1861 ab als Prosektor. Im Jahre 1861 wurde er a. Professor, 1868 ordentlicher Professor der Augenheilkunde und Direktor der Augenklinik und hat ein volles Menschenalter hindurch eine glänzende Lehrtätigkeit entfaltet, bis zum Jahre 1901, wo er in Ruhestand trat.

Seine wissenschaftlichen Verdienste sind hervorragend.

Manz' Lebensarbeit war die Entwicklungs-Geschichte und die Lehre von den Mißbildungen des menschlichen Auges, die er im Handbuch von Graefe-Saemisch, II, 1876 veröffentlicht hat: ein Werk, das wohl jeder wissenschaftliche Augenarzt seiner Zeit studiert hat, von dem verschiedene Stellen, besonders Schilderungen klinischer Befunde, noch nach mehr als dreißig Jahren, in die neue Bearbeitung der 2. Auflage des Handbuchs übernommen worden sind; das von van Duyse 1905, in der Encyclop. française d'Opht., als Meisterwerk (publication magistrale) gepriesen wurde. M.'s zweites Verdienst besteht darin, daß er schon 1858, also 25jährig, das Vorkommen von Miliar-Tuberkeln der Aderhaut als Teil-Erscheinung der allgemeinen Miliar-Tuberkulose anatomisch erwiesen und hierdurch ein neues Gebiet der augenärztlichen Diagnose aufgeschlossen hat. (Arch. f. O., IV, 2, 120—126; ferner IX. 3, 133—144, 1863.) „Es scheint mir diese Komplikation der akuten (Miliar-) Tuberkulose", sagt W. Manz, „eine Krankheit, deren Erkennung manchmal mit nicht geringen Schwierigkeiten verbunden ist, dadurch, daß sie dem Augenspiegel zugänglich wird, mit ein brauchbares, wahrhaft pathognomonisches Symptom abgeben zu können."

Endlich ist Manz der eigentliche Urheber der sogenannten Lymphraum- oder Transport-Theorie der Stauungspapille: spritzte er lebenden Kaninchen defibriniertes Blut oder laues Wasser wiederholt unter die harte Hirnhaut, so trat Hyperämie, Schwellung und Trübung der Papille auf beiden Augen ein; in einer Reihe von Hirntumoren konnte er einen deutlichen Hydrops der Sehnervenscheide anatomisch nachweisen. (Arch. f. O., XVI, 1. S. 265—296, 1870; Deutsch. Arch. f. kl. Med. IX, S. 339 fgd., 1871 und Münch. med. Wochenschr. VIII, N. 531, 1888.)

Er hat auch andren Gebieten unsres Faches seine Aufmerksamkeit zugewendet, z. B. 1866 populäre Vorlesungen über Diätetik der Augen veröffentlicht.

Manz war ein liebenswürdiger, für seine großen Verdienste recht bescheidener Gelehrter, dem seine großen Leistungen ein dauerndes Andenken gewährleisten.

H.

2) Charles J. Kipp

ist im Alter von 72 Jahren zu Newark an Pneumonie verstorben. Geboren in Deutschland, kam er jung in die Vereinigten Staaten, erwarb den Doktor in New York 1861 und diente als Arzt im Bürgerkrieg; 1868 begann er seine Praxis für Augen- und Ohrenkranke in Newark und wirkte an dem dortigen Krankenhaus mit großem Erfolge. 1900 war er Präsident der amerikanischen Ophthalmologen-Gesellschaft, 1909 Vizepräsident der American med. Association. Mit zahlreichen Arbeiten, hauptsächlich praktischen Inhalts, hat er unsre Fachwissenschaft bereichert. H.

3) Am 10. April verschied nach längerer Krankheit in Stuttgart Geh. Hofrat Prof. Dr. Oskar Königshöfer. Im Jahre 1851 als Sohn eines Ober-Stabsarztes in der Rheinpfalz geboren, war er zunächst nicht für den väterlichen Beruf bestimmt, wandte sich ihm und der neuen Augenspezialität aber aus Neigung zu. Nach der Assistentenzeit bei v. Michel in Erlangen ließ er sich 1880 in Stuttgart nieder. Er erwarb sich eine ausgedehnte Praxis und gründete die Charlotten-Heilanstalt für Augenkranke, deren ärztlicher Leiter er 28 Jahre war. An der Technischen Hochschule hatte er einen Lehrauftrag über Hygiene des Auges inne und an der Tierärztlichen Hochschule den für die Augenheilkunde. Von seinen wissenschaftlichen Arbeiten, die vorzugsweise in der seit einigen Jahren eingegangenen, von Königshöfer redigierten und begründeten Zeitschrift „Die ophthalmologische Klinik" erschienen, seien erwähnt die über Pilokarpin, Protargol und andre Medikamente (teilweise auch von seinen Assistenten geschrieben), über die Konvergenzstarre, Neuritis retrobulbaris, Hysterie am Auge, zahlreiche Abhandlungen über die Entstehung und Behandlung der Myopie, (aus einem fanatischen Verfechter der Akkommodationstheorie und Gegner der Vollkorrektion wurde in den letzten Jahren ein praktischer Anhänger der Vollkorrektion,) dann die Bearbeitung der Prophylaxe der Augenkrankheiten in dem Handbuch der Prophylaxe und mehrere Artikel in der Encyklopädie der Augenheilkunde, abgesehen von kasuistischen Mitteilungen verschiedenster Art. Königshöfer's bleibende Verdienste liegen auf dem ärztlich-wirtschaftlichen Gebiete, welcher Arbeit er die ganze Kraft und das Interesse des letzten Lebensjahrzehntes widmete. Im Stuttgarter Verein für freie Arztwahl, in der Württembergischen Landesorganisation und im Deutschen Ärztevereinsbund stand er in der vordersten Reihe, und es ist mit sein Hauptverdienst, wenn heute in Württemberg die freie Arztwahl dauernd gesichert ist. Dr. Emil Levi.

4) Der Südkalifornischen Zeitung aus San Diego, 1911 Nr. 44, entnehme ich das Folgende: „Im Alter von nur 46 Jahren und 7 Monaten ist am Dienstag, den 24. Januar, der bekannte deutsche Augenarzt, Herr Dr. Adolph Kraemer aus diesem Leben abberufen worden.

Herr Dr. Kraemer war einer der anerkanntesten Augenärzte der Welt. Er stammte aus der Schweiz, und es war seine Absicht, dieses Frühjahr mit seiner Familie dahin überzusiedeln."

Dr. Kraemer's Arbeit über die tierischen Schmarotzer des menschlichen Seh-Organs (Graefe-Saemisch II, Bd. X) sichert ihm ein ehrenvolles und bleibendes Angedenken. H.

5) Der XVII. internationale medizinische Kongreß wird im Sommer 1913 in London tagen. Das genaue Datum wird von der Perma-

nenten internationalen Kommission festgestellt werden, welche kommenden 21. und 22. April in London ihre erste Sitzung abhalten wird, unter dem Vorsitz des Herrn Dr. F. W. Pavy.

In dieser Sitzung wird ebenfalls die Liste der Sektionen des Londoner Kongresses festgestellt werden. Alle die Einrichtung dieser Liste betreffenden Wünsche und Anträge bittet man vor dem 1. April beim General Sekretär der Permanenten Kommission, Prof. H. Burger, Vondelstraat 1, Amsterdam, oder an die Adresse des Bureaus der Kommission: Hugo de Grootstraat 10, im Haag, einzusenden.

6) Ophthalmologische Gesellschaft Heidelberg 1911.

Die diesjährige Zusammenkunft findet in Heidelberg am 3., 4. und 5. August statt.

Mittwoch, den 2. August. Abends 6 Uhr: Vorstandssitzung in der Wohnung von Prof. Leber. Nach 8 Uhr abends: Zwanglose Zusammenkunft im Stadtgarten.

Donnerstag, den 3. August. Vormittags 9 Uhr: Sitzung in der Stadthalle. Nachmittags $2^1/_2$ Uhr: Demonstrations-Sitzung in der Stadthalle. Abends 6 Uhr: Gemeinsames Mahl in der Stadthalle.

Freitag, den 4. August. Vormittags 9 Uhr: Sitzung in der Stadthalle, 12 Uhr: Mitgliederversammlung. Nachmittags 3 Uhr: Sitzung in der Stadthalle. $4^1/_2$ Uhr: Gemeinschaftlicher Ausflug.

Sonnabend, den 5. August. Vormittags 9 Uhr: Sitzung in der Stadthalle.

Vorträge und Demonstrationen sind unter genauer Angabe des Thema in der Zeit vom 1. Mai bis spätestens den 30. Juni bei dem Schriftführer anzumelden.

Heidelberg, März 1911. Prof. A. Wagenmann,
Schriftführer der Ophth. Gesellschaft.

7) München, den 6. März 1911. Bavaria-Ring 48.

Sehr geehrter Herr Kollege!

.... Der v. Rothmund'sche Unterstützungsverein für arme Augenkranke in München wird am 12. März in Bad Krankenheil-Tölz/Oberbayern den Grundstein legen zu einem Genesungsheim für rekonvaleszente, arme, augenkranke Kinder, das den Namen Prinzregent-Luitpold-Genesungsheim tragen wird. .... Dr. O. Eversbusch.

8) Brief aus Java.

Ihr Wunsch, einen kurzen ophthalmologischen Bericht über Java zu bekommen, würde eigentlich besser an Herrn Kollegen Dr. Westhoff gerichtet werden, der als Augenarzt seit Jahren eine segensreiche Tätigkeit entfaltet, die sich über ganz Java erstreckt. Er lebt in Bandoeng, der viertgrößten Stadt Javas, ziemlich hoch im Innern der Insel gelegen, gesund und nicht zu heiß. Dr. Westhoff steht an der Spitze eines großen und modern eingerichteten Augenhospitals, das aus freiwilligen Beiträgen erbaut ist, welche von der Königin Wilhelmine für eine Augenklinik bestimmt wurden, da bei der großen Verbreitung der Augenkrankheiten eine solche ganz besonders wünschenswert erschien. Was ich über Augenkrankheiten in Java sagen kann, verdanke ich den Mitteilungen Dr. Westhoff's, dessen Gast ich war und mit dem ich durch eine Reihe von Tagen an der vormittägigen Arbeit in der Augenklinik teilnahm.

Das Trachom ist unter den Eingeborenen außerordentlich verbreitet,

nicht ganz so arg wie in Ägypten, aber doch immer schlimm genug, besonders da sehr viele weit gediehene und vernachlässigte Fälle zur Behandlung kommen. Trichiasis-Operationen sind daher an der Tagesordnung und werden von Dr. Westhoff mittelst einer von ihm ersonnenen, praktischen Methode der Tarsus-Ausschneidung operiert. Ophthalmia neonatorum ist ebenfalls sehr häufig. Ich sah auch einen Fall von Frühjahrskatarrh, welcher in Java selten ist, (während er z. B. in Konstantinopel nach Trantas 1% der Augenkrankheiten ausmacht.) Dr. Westhoff zeigte mir auch einen Fall eigentümlicher Keratitis, etwas ähnlich einer Keratitis punctata superficialis, welche bei den Arbeitern in den Reisfeldern vorkommt.

Glaukom ist recht häufig, auch bei verhältnismäßig jungen Leuten. Cataracta senilis ist in Java nicht häufiger als in Europa — im Gegensatz zu Indien, wo sie so außerordentlich verbreitet ist. Über Aufforderung des Dr. Westhoff operierte ich einige Fälle in seiner Klinik nach der Methode von Pflüger-Hess an Eingeborenen. Ich konnte mich dabei überzeugen, um wieviel schwerer es unsere Kollegen in den Tropen haben. Abgesehen von der sehr häufigen Komplikation mit Trachom bietet die außerordentlich dunkle Farbe der Iris technische Schwierigkeiten, indem man das gesetzte Kolobom kaum sieht, sobald die Pupille nach Entfernung der Katarakt schwarz geworden ist. Die gute Reposition der Iris ist daher keine leichte Sache. Gegenüber den so häufigen äußeren Augenkrankheiten verschwinden fast ganz die Refraktions-Anomalien, welche in unsren Ambulatorien eine so große Relle spielen. In dieser Beziehung möchte ich nur erwähnen, daß in den Tropen die Presbyopie um mehrere Jahre früher einzutreten pflegt, als bei uns.

Unweit des Augenspitals befindet sich ein schönes Blinden-Institut mit einer Abteilung für Europäer und einer für Eingeborene, wo die Zöglinge — auch Erwachsene — in Handarbeiten und Musik unterrichtet werden.

E. Fuchs.

Bibliographie.

1) Neue Untersuchungen über den Lichtsinn bei wirbellosen Tieren, von C. Hess. (Pflüger's Arch., Bd. 136) Untersuchungen an Insekten und Süßwasser-Krebsen (Raupen, Daphnien, Culex, Musca, Coccinella usw.) und an marinen Wirbellosen (Podopsis Slabberi, Atylus Swammerdami, Cephalopoden, Amphioxus, Muscheln); die Versuche wurden im Spektrum bei Verwendung einer Nernstlampe von 500 Kerzen ausgeführt. Raupen (Porthesia, Hyponomenta) wandeln mit Vorliebe zum Gelbgrün. Stets ziehen die Tiere zu dem für sie hellsten Teile des Spektrum; die relativen Helligkeiten der verschiedenen Spektralteile sind für sie ähnliche, wie für den total farbenblinden Menschen. Die Helligkeiten, in denen farbige Lichter erscheinen, sind auch für Daphnien maßgebend, deren Augenbewegungen sich also auch hier zu den relativen Helligkeiten, wie das total farbenblinde Auge des Menschen, verhielten. Dasselbe gilt für die andren Versuchs-Tiere. Die phototropen Bewegungen der Tiere zeigen also nicht die Abhängigkeit von der Wellenlänge des Lichts wie die heliotropischen Krümmungen der Pflanzenstengel. Ultraviolett fördert die Helligkeitswahrnehmung nur wenig; wirksam sind hauptsächlich die Strahlen von 400—350 μμ. Also zeigt sich die schwache Helligkeitszunahme bei den Wellenlängen, die in der Linse und Netzhaut des menschlichen Auges Fluoreszenz hervorrufen; vermutlich ist

also jene geringe Helligkeitswahrnehmung durch Fluoreszenz des dioptrischen oder des perzipierenden Apparates bedingt. Wenn man aber das Ultraviolett und damit eine etwaige Erregung von Fluoreszenz ausschaltet, so empfinden die Tiere doch Blau heller als Rot und Orange, — genau wie farbenblinde Menschen. Die Kurve der pupillometrischen Reizwerte des homogenen Lichtes entspricht bei Cephalopoden der Helligkeitskurve für den total farbenblinden, wie auch für den normalen dunkeladaptierten Menschen bei entsprechend verminderter Lichtstärke Beide Male liegt das Maximum der Kurve im Gelblichgrün. Auch das Absinken der Kurve ist analog.

2) Über den angeblichen Nachweis von Farbensinn bei Fischen, von C. Hess. (Pflüger's Arch., Bd. 134.) Kritisiert Bauer's Arbeiten. Keine von ihnen macht das Vorkommen eines Farbensinnes bei Fischen auch nur wahrscheinlich.

3) Sollen Vorkehrungen getroffen werden gegen die Einschleppung des Trachoms (synonym: Ägyptische Augen-Entzündung, granulöse Augen-Entzündung, Körnerkrankheit) in der Schweiz? von E. Emmert. (Korresp.-Bl. f. Schweizer Ärzte. Nr. 15.) Die zunehmende Gefahr der Ansiedelung des Trachoms in der bis dahin relativ immunen Schweiz erfordert Maßregeln zur Verhütung. (Vermerk in den Meldescheinen, Ausweisung trachomkranker Arbeitsuchender.)

4) Untersuchungen mit dem Schiötz'schen Tonometer am normalen und glaukomatösen Auge, von Hans Reding. (Inaug.-Diss. Rostock.) Die Druckhöhe betrug an 122 normalen Augen 13,5 bis 27,0 (29,0) mm Hg. Das häufigste Messungsresultat war bei Erwachsenen (2. bis 3. Jahrzehnt) 21 mm Hg, bei Kindern von 12 bis 14 Jahren 18 mm Hg. Messungen an 39 mit Glaucoma simplex behafteten iridektomierten Augen und Feststellung der Sehschärfe mehrere Jahre nach der Operation ergaben, daß die Iridektomie meist den Verfall der Sehschärfe nicht aufhalten noch den Druck genügend herabsetzen konnte.

5) Über die Rolle der Erfahrungsmotive beim einäugigen perspektivischen Sehen, von Wilhelm Filehne. (Pflüger's Arch. 1910. Heft 3 u. 4.) Verf. verteidigt auf Grund neuer Versuche seine schon früher mitgeteilte Ansicht, daß das perspektivische Sehen mit einem Auge darauf beruht, daß wir die Fernstrecken trotz des kleinen Gesichtswinkels „dehnen". Die Versuche bewiesen gegen Zoth, daß die Erhebung der Blickrichtung belanglos ist.

6) Über einseitige, bzw. nicht-assoziierte Innervationen der Augenmuskeln, von A. Bielschowsky. (Pflüger's Arch., Bd. 136.) Auch einseitige oder ungleichmäßige Augenbewegungen widersprechen, wie einige klinische Beobachtungen ergeben, nicht Pflüger's Assoziationsgesetz. Stets beruhen die durch Willensimpulse oder das Fusionsbestreben ausgelösten Augenbewegungen auf der gleichmäßigen Innervation beider Augen. Bleibt aber der subkortikale okulomotorische Apparat ganz unbeeinflußt, so können isolierte Bewegungen eines Auges auftreten. Während die höheren Zentren nur das Doppel-Auge innervieren, sind die subkortikalen für das Einzel-Auge bestimmt. Nur bei abnormen Erregungszuständen zeigt sich das Vorhandensein der einseitig wirksamen Zentren, die von den übergeordneten Zentren oder auch reflektorisch (Belichtung oder Verdunkelung des gleichseitigen Auges) beeinflußt werden können.

7) Über Fluoreszenz an den Augen von Insekten und Krebsen, von C. Hess. (Pflüger's Arch., Bd. 137.) Verf. hat bereits im Verlaufe

früherer Studien die Vermutung geäußert, die durch ultraviolette Strahlen hervorgerufene Helligkeits-Wahrnehmung im Auge von Insekten und Cephalopoden sei nichts andres, als Fluoreszenz. Warf er durch ein Blauviolglasfilter Licht von 405 bis 332 $\mu\mu$ auf ein Insekten-Auge, so konnte man von dem dioptrischen Apparate des Auges ausgehende Fluoreszenz direkt beobachten. Bei Krebsen fluoreszieren auch die übrigen Körperstellen. Da nun für die Versuchstiere Ultraviolett einen gewissen Helligkeitswert besitzt, so müssen die nach dem Hellen wandernden Tiere durch Strahlen, die viel ultraviolettes Licht enthalten, stärker gereizt werden. Unter gewöhnlichen Verhältnissen ist die Fluoreszenz für in der Luft lebende Tiere belanglos. Vermutlich hat der die ultravioletten Strahlen absorbierende dioptrische Apparat eine Schutzwirkung. Für Wassertiere ist die Fluoreszenz bedeutungsvoller, weil Wasser in dickerer Schicht die kurzwelligen Strahlen des sichtbaren Spektrums mehr durchläßt als die langwelligen.

8) Über eine Massenvergiftung durch den Genuß von Hyossyamus niger, von Philippi und Mühle. (Münchener med. Wochenschr. 57. Jahrg. Nr. 47.) In einer Pension hatten 25 Tischgenossen die Wurzeln von H. niger für Schwarzwurzelgemüse genossen und mehr oder weniger schwere typische Vergiftungssymptome gezeigt. Am frühesten zeigte sich die Akkommodations-Lähmung, Trockenheit in Mund und Kehle und Heiserkeit. Schon am andren Morgen waren die Pupillen wieder enger und reagierten. Eine Patientin zeigte noch nach 3 Monaten Hyperämie der Netzhautgefäße, übermittelweite und träge reagierende Pupillen, nur $3^1/_2$ Di. Akkommodationsbreite und nasale Einengung des Gesichtsfeldes.

Kurt Steindorff.

9) Über die Bedeutung des Konstitutionalismus für die Ätiologie einiger Nerven-Krankheiten. (Rezidivierende Okulomotorius-Lähmung und toxische Polyneuritis), von Prof. Alexander Margulies in Prag. (Medizin. Klinik. 1910. Nr. 33 u. 34.) Die bedeutungsvolle Rolle, die dem Konstitutionalismus als disponierendem Moment zukommt, weist Verf. an einem Falle nach, der ein Mädchen betrifft, das seit seiner Jugend an rezidivierender Okulomotorius-Lähmung litt, und bei dem die Anfälle durch 8 Jahre, wie es scheint seit Eintritt der Menses, sistiert hatten; gleichzeitig mit einem Typhus abdominalis trat neuerdings eine Lähmung sämtlicher vom Okulomotorius versorgten Augenmuskeln auf, die mit Eintritt der Rekonvaleszenz im Verlaufe von 24 Stunden zurückging. Während die Anfälle in der ersten Zeit mit Migräne einhergingen, waren sie während des Bestandes des Typhus weder von Hemikranie noch von Migräne begleitet. Das auslösende Moment ist für die ersten Anfälle in Störungen der inneren Sekretion (Pubertäts-Entwicklung) zu vermuten, bei dem Rezidiv nach 8 Jahren dagegen ist dieses im Typhus abdominalis zu suchen. Verf. nimmt nun an, daß es speziell konstitutionelle, innerhalb der Bahn der Augenmuskel-Innervation gelegene Momente sind, die die funktionellen periodischen Augenmuskellähmungen veranlaßten, woraus hervorgeht, daß periodisch auftretende Störungen derart, wie sie auch den Migräne-Anfall auslösen, ebenfalls die Augenmuskel-Lähmungen hervorrufen, daß demnach beides koordinierte Prozesse sind, beide bedingt durch konstitutionelle Anomalien des Zentral-Nervensystems und beide hervorgerufen durch dieselbe krankheitserregende Gelegenheits-Ursache. Daraus erklärt sich auch, daß in dem vorliegenden Falle eine akute Infektions-Krankheit die Augenmuskel-Lähmung ausgelöst hat, ebenso wie früher jener unbekannte Faktor sie gleichzeitig mit dem Anfalle von

Migräne zur Entwicklung brachte. Als allgemein giltigen Satz greift Verf. aus dem Verlauf des Falles das Moment heraus, daß bei einem und demselben Individuum verschiedene Ursachen gleiche Wirkung in einem bestimmten Organe hervorrufen, und daß diese Wirkung nur durch bestimmte Konstitution dieser Organe erklärt werden kann.

10) Über die Stellung des Augenarztes in den Blinden-Instituten, von Prof. Dr. S. Klein (Bäringer) in Wien. (Medizin. Blätter. 1910. Nr. 33.) Die wichtigsten Gesichtspunkte, durch welche die Aufgabe und die Stellung des Augenarztes in den Blindenlehr- und Erziehungs-Anstalten charakterisiert sind, werden vom Verf. besprochen. Zusammengestellt lauten sie: Sorge für Konservierung des etwa noch vorhandenen Restes des Sehvermögens, das Anstreben des Wiedergewinnens von Sehvermögen, Bekämpfung von Schmerzen in den erblindeten Augen, Bekämpfung etwaiger krankhafter Sekretionen und Sorge für richtige hygienische Verhältnisse, Verhütung von Ansteckung und kunstgerechte Behandlung ansteckender Augen-Krankheiten, Beseitigung von Entartungszuständen, Verhütung der Verbreitung von Augen-Krankheiten aufs Gehirn und umgekehrt vom Gehirn auf die Augen, Beseitigung von entstellenden und solchen Augenzuständen, welche der Ästhetik zuwiderlaufen, statistische Verwertung des Blindenmaterials, Erteilung von Ratschlägen bezüglich der Neuaufnahme von blinden Zöglingen in die Anstalt.

11) Über eine Stichverletzung des Tractus opticus, von Prof. Dr. A. Margulies. (Prager med. Wochenschr. 1911. Nr. 8.) Ein Fall von Stich durch das rechte untere Lid in die Orbita mit nachfolgender vollkommener Lähmung des rechten Rectus extern. einer vollkommen gleichmäßigen Beschränkung der Bewegung aller übrigen Augenmuskeln und eine inkompleten inneren Ophthalmoplegie des rechten Auges. Das Gesichtsfeld ergab eine scharf im vertikalen Meridian abschneidende linksseitige Hemianopie mit sonst normalen Grenzen am linken Auge auch für Farben, während am rechten Auge das Gesichtsfeld für weiß oben und oben-außen, und das Gesichtsfeld für Farben beträchtlich konzentrisch eingeengt erschien. Es bestand vollständige Anästhesie des ganzen rechten Bulbus. Der Nervenstatus ergab links Hemiparese und Hemianästhesie mäßigen Grades.

12) Die Heilung des septischen Hornhautgeschwürs durch Zinkiontophorese, von Dr. Lubowski und Stabsarzt Dr. Sachs-Müke. (Medizin. Klinik. 1911. Nr. 6.) Nach der Ansicht der Verff. stellt die Iontophorese mit Zinkionen ein außerordentlich wirksames Heilverfahren beim septischen Hornhautgeschwür dar und scheint allen bisher geübten Behandlungsmethoden überlegen zu sein, insbesondere in Verbindung mit der Parazentese der vorderen Augenkammer.

13) Zwanzigster Bericht über die Abteilung für Augenkranke im Landesspital zu Laibach (1910), von Primärarzt Dr. Emil Bock. 1499 Augenkranke (701 Männer, 721 Weiber), 682 Augen-Operationen; darunter 159 Star-Operationen und zwar: Star-Ausziehungen mit dem Lappenschnitt 99, Star-Ausziehungen mit dem Lanzenschnitt 22, Zerschneidung des Stares 38. Das Ergebnis der Operationen unkomplizierter Starformen war ein günstiges; von 12 Cataractae complicatae gaben 8 einen vollen Erfolg, bei 4 trat aber Schrumpfung des Auges ein und zwar bei einem Manne mit abgelaufener Chorioiditis areolaris durch Blutung in den Glaskörper bei gleichzeitiger Darmblutung, bei einem Manne infolge von Ulcera corneae marantica, bei einem Manne, der öfters an Hornhautgeschwüren gelitten hatte, durch

Auftreten eines solchen am Hornhautrande, und endlich bei einer Frau mit höchstgradiger Kurzsichtigkeit, bei welcher Verdacht von Netzhaut-Abhebung bestand durch reizlose Glaskörperschrumpfung.

14) Iristuberkulose durch Erkältung?, von Prof. Dr. Fleischer, Oberarzt der Univ.-Augenklinik in Tübingen. (Medizin. Klinik. 1911. Nr. 5.) In einem Falle, bei dem durch ein unfallartiges Ereignis eine schwere Erkältung stattfand, der wenige Tage später eine schwere ausgesprochene akute Iristuberkulose gefolgt war, wurde dem Verf. die Frage vorgelegt, ob mit großer Wahrscheinlichkeit ein ursächlicher Zusammenhang zwischen der Augen-Erkrankung und dem unfallartigen Ereignisse bestehe. Verf. gibt die Möglichkeit, daß eine Erkältung eine Verschleppung von Bazillen ins Auge herbeiführen könne, zu; es könne daher eine Erkältung ein schädigendes Moment bilden, welches bei einem tuberkulösen Individuum, an andrer Stelle des Körpers, eine tuberkulöse Entzündung hervorruft. Die Frage, ob eine große Wahrscheinlichkeit für den ursächlichen Zusammenhang zwischen Unfall und Erkrankung vorliegt, wird verneint, da derartige Fälle in der Literatur bisher nicht bekannt sind.

15) Über tuberkulöse Erkrankungen am Auge, von Prof. C. Hess. (Medizin. Klinik. 1910. Nr. 33.) In übersichtlicher Weise bespricht Verf. die tuberkulösen Erkrankungen an den Augen. Was die diagnostischen Hilfsmittel anbelangt, bezeichnet er die Probe mit subkutanen Tuberkulin-Injektionen als die brauchbarste; dagegen hat er die Calmette'sche Ophthalmoreaktion, als nicht ungefährlich, aufgegeben. Die tuberkulösen Erkrankungen des Uvealtraktus betreffend, wird hervorgehoben, daß auch diffuse, zunächst nicht mit Knötchenbildung einhergehende Iritis tuberkulöser Natur sein kann, und daß wohl auch die als Iritis serosa bezeichneten Krankheitsformen zum Teil tuberkulösen Ursprunges sind. Eine bestimmte Beziehung zwischen Schwere der Augen-Erkrankung und Schwere, beziehungsweise Ausdehnung der Allgemein-Erkrankung konnte Verf. nicht nachweisen. Den Wert der Tuberkulin-Behandlung hält er für noch nicht sichergestellt, da viele tuberkulöse Erkrankungen des Uvealtraktus auch ohne spezifische Behandlung heilen. Schädigungen des Auges durch Tuberkulin-Behandlung lassen sich vermeiden, Fälle von Keratitis parenchymatosa, wo zunächst am Limbus in den tieferen Hornhaut-Schichten graugelbe Herde auftreten, die sich langsam nur eine kleine Strecke weit nach der Hornhaut hin ausbreiten, werden als besonders verdächtig auf Tuberkulose bezeichnet. Die Phlyktäne faßt Verf. als zur Tuberkulose in naher Beziehung stehend auf. Die Tuberkulose der Bindehaut machte insofern eine Ausnahme von den übrigen tuberkulösen Erkrankungen der Augen, als sie nicht nur auf dem Blutwege entstehen, sondern auch durch Infektion von außen im Anschlusse an Verletzungen und durch Fortleitung einer primären Tuberkulose der Tränen-Nasenwege auftreten kann. Verf. hat in einem Falle von Bindehaut-Tuberkulose gute Erfolge von öfter wiederholter Röntgen-Bestrahlung gesehen. Bei tuberkulösen Dakryozystitiden könne nur die chirurgische Behandlung in Betracht kommen. Die tuberkulösen Herde am Tarsus betreffend, macht Verf. darauf aufmerksam, daß dieselben häufig in der Form von Chalazion auftreten, wodurch die irrige Meinung entstanden ist, daß letzteres eine tuberkulöse Granulationsgeschwulst sei. Schenkl.

Um Einsendung von Separat-Abzügen wird gebeten (Berlin NW. 26 Schiffbauerdamm).

Verlag von Veit & Comp. in Leipzig. — Druck von Metzger & Wittig in Leipzig.

Centralblatt

für praktische

AUGENHEILKUNDE.

Herausgegeben von

Prof. Dr. J. Hirschberg, Geh. Med.-Rat, in Berlin.

Unter ständiger Mitwirkung der Herren Prof. G. Abelsdorff in Berlin, Dr. Bergeat in Paris, Prof. Birnbacher in Graz, Dr. Brailey in London, Dr. Bruns in Steglitz, Prof. Cl. du Bois-Reymond in Schanghai, Dr. Crzellitzer in Berlin, Prof. E. Emmert in Bern, Prof. C. Galezowski in Parma, Dr. Gisberg in Berlin, Prof. Goldzieher in Budapest, Dr. Gordon Norrie in Kopenhagen, Prof. Horstmann in Berlin, Dr. Ismigonis in Smyrna, Prof. H. Knapp in New York, Lt. Col. F. P. Maynard, I. M. S. Calcutta, Dr. F. Mendel in Berlin, Dr. Moll in Berlin, Dr. W. Mühsam in Berlin, Dr. Neuburger in Nürnberg, Dr. Peltesohn in Hamburg, Dr. Pergens in Maeseyck, Prof. Peschel in Frankfurt a. M., Dr. Purtscher in Klagenfurt, Dr. M. Reich in Petersburg, Dr. H. Röhrs in Kopenhagen, Med.-Rat Dr. Schirm in Oldenburg, Prof. Schenkl in Prag, Prof. Schwarz in Leipzig, Dr. Spiro in Berlin, Dr. Steindorff in Berlin, Dr. Stirl in Köln.

Monatlich ein Heft. Preis des Jahrganges 12 Mark. Zu beziehen durch alle Buchhandlungen des In- und Auslandes und die Postanstalten des Deutschen Reiches.

1911. Fünfunddreißigster Jahrgang. Mai.

Inhalt: **Hermann Knapp.** Von **Julius Hirschberg.**

Original-Mitteilung. Metastatischer Skleral-Abceß. Von Dr. **A. Vogt**, Chefarzt der der Augenabteilung der Kant. Kranken-Anstalt in Aarau.

Klinische Beobachtungen. Ein Fall von Leontiasis faciei und Exophthalmus. Von Dr. Dreisch, Stabsart a. D. und Augenarzt in Ansbach.

Neue Bücher.

Gesellschaftsbericht. 1) Berliner Ophthalmologische Gesellschaft. — 2) Ophthalmological Soc. of the United Kingdom.

Referate, Übersetzungen, Auszüge. Arsenobenzol (Ehrlich 606) gegen syphilitische Augenleiden.

Journal-Übersicht. I. A. v. Graefe's Archiv f. Ophthalmologie. LXXVI. 3. — II. Klinische Monatsblätter für Augenheilkunde, 1911, Januar. — III. Ophthalmology, 1910, Juli bis Oktober, und 1911, Januar.

Vermischtes. Nr. 1—8.

Bibliographie. Nr. 1—10.

Hermann Knapp,

geboren am 17. März 1832 zu Dauborn in Hessen-Nassau,
gestorben am 2. Mai 1911 im Staat New York.

Eine gründliche und umfassende Vorbildung hat Hermann Knapp sich angeeignet; er studierte von 1851 ab auf den Universitäten zu München, Würzburg, Berlin, Leipzig, Zürich, Wien, Paris, London, Utrecht

und Heidelberg. Nicht Vielen ist dies beschieden! Aber HERMANN KNAPP hat die Gunst des Schicksals nicht bloß erfahren, sondern auch verdient, durch rastlosen, eisernen Fleiß.

In Berlin hatte er sich besonders an A. v. GRAEFE angeschlossen; dann im Sommer 1859 im physiologischen Institut zu Heidelberg, unter der Leitung von HELMHOLTZ, mit dessen Ophthalmometer fünf Augen gemessen, die Asymmetrie der Hornhaut nachgewiesen und in seiner Habilitations-Schrift „Die Krümmung der Hornhaut des menschlichen Auges", Heidelberg 1859 veröffentlicht, so daß ihm die Priorität zukommt, nicht DONDERS (A. f. O. VII, 1, S. 155 fgd., 1861), dem sie gewöhnlich zugeschrieben wird. Die weitere Ausführung seiner Untersuchungen hat dann KNAPP im Arch. f. O. VIII, 2, S. 185—241, 1862, und in den Klin. Monatsbl. f. A. 1864, S. 304—316, gegeben.

Im Winter 1859/60 hatte er für Augenheilkunde an der Universität zu Heidelberg sich habilitiert und hielt vom Sommer 1861 ab klinische Vorträge. Aber für die Einrichtung und Unterhaltung der Klinik mußte er selber sorgen. 1862 wurde die Augenklinik eingerichtet, mit einem Staatszuschuß von 1000 Gulden. Seine weiteren Anträge fanden zunächst keine Berücksichtigung. Erst, als Prof. MAX JOS. v. CHELIUS, der Direktor der chirurgischen und ophthalmologischen Klinik, nach fast 50jähriger Tätigkeit 1864 in den Ruhestand getreten, erhielt KNAPP 1865 als a. o. Professor einen Lehr-Auftrag für Augenheilkunde und einen Staatszuschuß von 3000 Gulden. Seine praktische und Lehrtätigkeit war sehr bedeutend. Schon 1867 wurden in der Klinik 413 Operationen verrichtet, darunter 102 Star-Ausziehungen.

Im Frühjahr 1868 wurde ein Neubau der Universitäts-Kliniken beschlossen, auch einer Augenklinik. Aber gleichzeitig erbat KNAPP seine Entlassung für den Herbst 1868: „um seinem Drange nach ausgedehnter Tätigkeit in einem größeren Wirkungskreis nachzugeben", meint sein Nachfolger O. BECKER; vielleicht war aber auch für den entschlossenen und tatkräftigen Charakter KNAPP's der Umstand entscheidend, daß seine Vorschläge nicht rasch genug angenommen und ausgeführt wurden. Wenn auch die neue Augenklinik zu Heidelberg, wie O. BECKER versichert, schließlich ganz nach KNAPP's Plänen gebaut worden ist, — begonnen wurde der Bau erst im Frühjahr 1876 und vollendet im April 1878.

Also HERMANN KNAPP, der bereits verheiratet war und sich eines Töchterchens erfreute, beschloß in New York einen neuen Wirkungskreis sich zu schaffen. Umfassend waren seine Vorbereitungen. Er veröffentlichte noch die Arbeiten, die er in Heidelberg abgeschlossen, über Bindehaut-Plastik, über Star-Operation, über Verstopfung der Blutgefäße des Auges, in v. GRAEFE's Archiv, ferner sein hochbedeutendes Werk über Augengeschwülste; verweilte auch einige Zeit in Berlin, wo ich seine Be-

kanntschaft machte, und knüpfte Beziehungen an, die ihm die Herausgabe seines eigenen Archivs ermöglichen sollten.

Noch niemals vorher war ein durch wissenschaftlichen Ruf und praktische Befähigung und Leistung so ausgezeichneter Arzt von Europa nach den Vereinigten Staaten ausgewandert. Da KNAPP außerdem die englische Sprache vollkommen beherrschte und seine neuen Landsleute richtig zu nehmen wußte, so waren seine Erfolge beispiellos. In der damals noch vornehmen 24. Straße, W. Nr. 25, gründete er sein Heim; in der 12. Straße, E. Nr. 44, sein New York Ophthalmic and Aural Institute.

Denn der in den Vereinigten Staaten herrschenden Sitte, die Praxis in Augen- und Ohren-Krankheiten zu vereinigen, hat er sich von vorn herein gefügt.

In diesem Sinne begründete er auch bereits 1869, mit seinem Freunde Prof. Moos in Heidelberg, das Archiv für Augen- und Ohren-Heilkunde, gleichzeitig in deutscher und in englischer Sprache (Archives of Ophthalmology and Otology), das ja bis auf den heutigen Tag fortgeführt ist, zum 66. Band in der deutschen, zum 40. in der englischen Ausgabe.

„Wenn die nahe Verwandtschaft der Augen- und Ohrenheilkunde, die größere Leichtigkeit, sie beide zu erlernen, und die wachsende Zahl ihrer Jünger heutzutage mehr dazu auffordern, sie vereinigt zu betreiben; so ist damit auch ein Archiv gerechtfertigt und zeitgemäß, welches den Forschungen auf beiden Gebieten gleichzeitig entsprechenden Raum gibt und durch das deutliche Hervortreten der Analogien beider dem Studium eines Jeden nur förderlich sein kann."

So heißt es allerdings in der Vorrede zum ersten Band der deutschen Ausgabe. Aber, als Prof. MAUTHNER, der vom 5. bis 7. Band diese deutsche Ausgabe besorgt hatte, 1878 zurücktrat und KNAPP mich ersuchte, an dessen Stelle zu treten; da übernahm ich es, für 3 Jahre, unter der Bedingung, daß das Archiv für Augenheilkunde von dem für Ohrenheilkunde getrennt werde. Dies ist geschehen und so bis heute geblieben, indem SCHWEIGGER und später C. HESS die Redaktion der deutschen Ausgabe fortgeführt haben.

Das Ophthalmic and Aural Institute gewann rasch eine große Bedeutung für Praxis und Unterricht. Bereits der dritte Jahresbericht (für 1871/2) erwähnt 2566 neue Augenkranke, 52 Star-Operationen, klinischen Unterricht in der Augenheilkunde und als Assistenten AUB, POOLEY, GRÜNING. Die Klinik wurde auf 40 Betten erweitert, hatte einen trefflichen Operations-Saal und ein Laboratorium. Der 28. Bericht (für 1896/7) erwähnt 9997 neue Augenkranke, 587 Augen-Operationen, darunter 102 Star-Ausziehungen, und eine vollständige Schule der Augenheilkunde für Doktoren.

Aber H. KNAPP unterrichtete auch Studenten. Im Jahre 1882 wurde er Professor am Medical College der Universität von New York;

1888 gab er diese Stellung auf und folgte einem Ruf an die medizinische Abteilung der Columbia-Universität zu New York, nachdem seine Bedingung angenommen war, Unterricht und Schluß-Prüfung in der Augenheilkunde für die Studenten obligatorisch zu machen.

Auch um die Einführung des ärztlichen Staats-Examens im Staate New York, nach deutschem Muster, hat er sich große Verdienste erworben. Noch steht es deutlich vor mir, wie 1887, bei meinem ersten Besuch der Vereinigten Staaten, in seinem Landhaus zu Longbranche wir beide gemeinschaftlich den Dekan der medizinischen Fakultät für diesen Gedanken bearbeiteten. Das Ideal seiner letzten Tätigkeitsjahre war die Errichtung einer riesigen und ganz vollkommenen Augenheil-Anstalt, deren wohldurchdachte und schön gezeichnete Pläne er mir bei meiner letzten Anwesenheit in New York, Sommer 1905, eifrigst erklärte, — er, der nüchterne, schon alte voll jugendlicher Begeisterung, — während die Ausführung noch auf die dazu nötigen Millionen wartete.



Hermann Knapp war ein eigenartiger Charakter, der von denen, die ihn nicht so genau kannten, wie es mir selber durch seine langjährige, unverbrüchliche Freundschaft beschieden war, meist unrichtig beurteilt wurde. In Europa, wohin er sehr häufig, fast alle 2–3 Jahre für kürzere oder längere Zeit, namentlich für die Kongresse, zurückzukehren pflegte, hat sein republikanischer Freimut, seine offene Kritik, mit der er nicht zurückhielt und die er nicht immer in die verbindlichsten Formen kleidete, sein Gefühl der Selbständigkeit und Unabhängigkeit viele abgestoßen, namentlich solche, die durch das gegenseitige Lob verwöhnt waren. In Amerika hat seine überragende Stellung und der berechtigte Stolz des Mannes, der alles aus eigner Kraft sich geschaffen, in den Kreisen der Fachgenossen eine verborgene Unterströmung gegen den Eingewanderten hervorgerufen, wenngleich er sich den Sitten und Anschauungen der neuen Heimat völlig angeschlossen.

Vor mir liegen die Berichte der amerikanischen augenärztlichen Gesellschaft von 1869—1909: die Vorsitzenden waren Williams, Delafield, Agnew, Noyes, Norris, Hasket Derby, Harlan, Wadsworth, Bull, Mathewson, Kipp, Risley, John; Knapp's Name ist nicht darunter, obwohl er oft genug und erfolgreich an den Arbeiten der Versammlungen sich beteiligt hat. Im Jahre 1887 war er schon zum Vorsitzenden der augenärztlichen Abteilung des internationalen ärztlichen Kongresses von Washington ausersehen, aber im letzten Augenblick wurde seine Kandidatur beseitigt.[1]

Auch den Kranken gegenüber pflegte Knapp seinen Willen zu behaupten. Aber er war von Menschenfreundlichkeit durchdrungen und von reiner Herzensgüte beseelt. Ich persönlich werde es nie vergessen, wie 1887 beim Yellowston-Cañon, als mein scheues Pferd mich in Lebensgefahr gebracht, Knapp ganz bleich von seinem Pferde sprang, mir half, den Führer derb schüttelte und ihm zurief: „Wie können Sie meinem Freunde ein scheues Pferd geben!"

Als Operateur war Knapp unvergleichlich, ebenso entschlossen, wie künstlerisch genau und sorgsam. Die Ausziehung des Stars mit runder Pupille hat er 1886 wieder eingeführt und nicht bloß für Amerika — in der Sprechstunde des Dr. F. zu Frisco hörte ich von einem Patienten „Operieren Sie mich so, wie Knapp es macht", — sondern auch für Europa, wo er auf Kongressen unermüdlich sein Verfahren, seine durch die Iris gedeckte Kapselspaltung, seine regelmäßige Nachstar-Operation, seine Ergebnisse mitteilte und durch seine Unermüdlichkeit und die Eindringlichkeit seiner Darlegungen einmal Grut Hansen's Zorn entfesselt hat. Mich hat er 1887 in New York zur einfachen Ausziehung bekehrt, wie ich ihn im folgenden Jahr zur Asepsie.

Von seinen wichtigeren Leistungen erwähne ich noch die Sonderschrift Cocaine and its use, New York 1884; die Trachom-Behandlung durch Ausquetschen mit einer Roll-Zange, Arch. f. Augenheilk. XXV, 1892, ein Verfahren, das die Herzen und Hände aller Fachgenossen gewonnen hat; und endlich Operations usually performed in Eye surgery, für Norris and Oliver's System of Ophthalmology.

Fürwahr, Knapp war ein tätiger Mann, den ganzen Vormittag in der Privat-Sprechstunde, den ganzen Nachmittag in der Klinik, Abends am Schreibtisch, ohne Bedürfnis der Erholung oder des Vergnügens. „Ich werde immer enthusiastischer für unser Fach", schrieb er mir einst, schon

[1] Deshalb bin auch ich gar nicht nach Washington gegangen, sondern mit Knapp und seiner Familie nach dem Westen gereist. Da ich einer der erwählten Vize-Präsidenten gewesen, so telegraphierte ich am Eröffnungs-Tage aus dem Herzen der Sierra Nevada an den Präsidenten Chisolm: Owing distance, cann't reach Congress. Chisolm fügte der Verlesung des Telegramms hinzu: Hirschberg has been kidnapped by Knapp. Aber das Umgekehrte war richtig.

nahe den Siebzigen. Er war bereits ziemlich alt, vielleicht über 60 Jahre, als es mir gelang, ihn zu einer längeren Vergnügungsreise nach Griechenland und Konstantinopel zu überreden: aber von dort schrieb er mir Briefe, wie ein junger Student von seiner ersten Ferien-Reise.

Für sich persönlich hatte er keine Bedürfnisse. Für seine Kinder (von seiner ersten Frau hatte er eine Tochter und seinen Sohn und Nachfolger ARNOLD, von seiner zweiten Frau, die leider auch früh gestorben, eine Tochter,) und für seine Freunde baute er das schöne Haus in der 40. Straße, W. 26, wo so mancher Fachgenosse edle Gastlichkeit genossen hat.

Die Titel und Ehren, die ihm, wenn er in Heidelberg geblieben wäre, im Laufe seines langen Lebens nicht gefehlt hätten, konnte er in New York nicht erhalten und hat sie auch nicht vermißt. Im Jahre 1904 hat er aber in Gießen sein Doktor-Diplom nach 50 Jahren erneuen können: bis spät Abends war er bei mir, sein Gepäck hatte er zur Bahn vorauf geschickt und war 2 Minuten vor Abgang des Nachtzugs auf dem Bahnhof.

Im Jahre 1906 hat er noch an dem internationalen Kongreß zu Luzern tätigen Anteil genommen. Am 19. Juli 1907 schrieb er mir in einem Briefe: „Laß uns zusammen arbeiten; das ist der beste Trost im Leiden".

Aber bald danach machte sich das Siechtum des Alters geltend. Seine letzten Jahre verlebte KNAPP fern von der rauschenden Großstadt am Hudson, die seine ganze Liebe gewonnen, in freier, ländlicher Umgebung, bis er der Natur den Zoll gezahlt.

Sein Andenken wird unvergessen bleiben. H.

Metastatischer Skleral-Absceß.

Von Dr. **A. Vogt**, Chefarzt der Augenabteilung der Kant. Kranken-Anstalt in Aarau.

Der in diesem Centralblatt durch VELHAGEN (Dezember 1910) mitgeteilte Fall von Absceßmetastase im Randschlingen-Netz[1] veranlaßt mich zur Veröffentlichung eines ähnlichen, von mir beobachteten Falles von metastatischem Skleral-Absceß bei Carbunculosis der Rückenhaut.

W., Landwirt, 49 Jahre alt, kräftig gebauter Mann, litt vor 4 Monaten an Furunkel des rechten Vorderarmes. Nach dessen Ausheilung ausgedehnte über 2 Monate dauernde Carbunculosis der unteren Partien der Rückenhaut und der Lendenhaut. Seit 10 Tagen Entzündung des linken Auges. Der Arzt verordnete Kamillen-Überschläge.

24. April 1910. Linkes Auge zeigt heftigste, gelbrote und ciliare Injektion, besonders nach unten. Etwa 2 mm unterhalb der Kornea ein vom

[1] Ein Fall von Embolie des Randschlingennetzes der Hornhaut.

vom Unterlid bedeckter stark erbsengroßer Buckel, von intakter geröteter Schleimhaut überzogen, auf Druck (durch Unterlid) schmerzhaft. Kornea nach unten leicht parenchymatös getrübt, sonst klar. Kammerwasser hauchig getrübt, Pupille eng, undeutlich reagierend, nach unten adhärent. Iriszeichnung im unteren Teil verwischt. Auf reichlich Atropin erweitert sich die Pupille, stärker nach oben als nach unten, hinterläßt hier reichlich Pigmentreste auf der Linsenkapsel. Im ganzen ist die Erweiterung trotz viel Atropin eine geringe. Tension ohne Besonderheiten. Ophth.: Papille o. B. Beim Blick nach unten wegen Medientrübung keine Details. Subj.: abends starkes Stechen. Klage über viel Durst (Harn ohne Eiweiß und Zucker). Spitalbehandlung verweigert. Kataplasmen 6 Stunden täglich. Atropinsalbe 1% 3 mal täglich.

29. April. Subj. nicht viel besser. In der Lidspalte etwas schleimigeitriges Sekret. Injektion des Bulbus eher stärker. Auf der Kuppe der Vorwölbung, die heute gut bohnengroß ist, tiefe, kraterförmige, rundliche Ulzeration von etwa $1^1/_2$ mm Durchmesser, $1^1/_2$ bis 2 mm Tiefe. Ränder des Geschwürs scharf geschnitten, weiß belegt. In der Tiefe gelber eitriger Pfropf von etwa $1^1/_2$ mm Oberflächendurchmesser. Iritis nach unten deutlich ausgesprochen, Pupille jedoch etwas weiter, Tension ohne Besonderheiten.

4. Mai. Geschwür etwas vergrößert, auf Druck Prominenz ziemlich indolent. Trotz Atropin Pupille mittelweit, Stirn- und Schläfenschmerzen, Schlaflosigkeit.

9. Mai. Noch sehr starke Injektion. Nekrotischer, gelbgrüner Pfropf im Ulcus. Kammerwasser hauchig trüb, Kornea nur nach unten fein getrübt. Ophth.: BeimBlick nach unten keine Details.

18. Mai. Geschwürsränder stärker gewulstet, schleimig eitriges Sekret vermehrt, sonst Status idem.

23. Mai. Noch starke Injektion und Schwellung. In der Tiefe des Kraters ein stecknadelkopfgroßer, rundlicher, nur teilweise adhärenter, derber, unzerreißlicher, weißer Fetzen, der exzidiert wird. Mikroskopisch (Zupfpräparat nach Einlegen in Kalilauge) Bindegewebsfasern, daneben Leukocyten. Im Sekret des Ulcus gram-positive, haufenweise angeordnete Kokken, Staphylococcus pyogenes. — Pupille, trotz reichlich Atropin, etwas über mittelweit. Letzte Tage etwas Kopfschmerz. Kamillen-Überschläge 3 mal $^1/_2$ Stunde.

31. Mai. Patient berichtet, daß wenige Stunden nach Exzision des beschriebenen Fetzens deutliche subjektive Besserung eintrat, die anhielt. Ein „Eiterpünktchen" sei noch 3—4 Tage zu sehen gewesen. Status praesens: Auge oben, innen und außen fast ganz reizlos, Geschwürstelle vernarbt. Pupille etwas über mittelweit, Vorderkammer und Kornea völlig klar. Hintere Synechien nach unten. Bei extremem Blick nach unten sieht man einen weißen Herd der Chorioidea von etwa $^1/_2$ Papillengröße, an dessen einer Seite einen Pigmentstreifen.

11. Juni. An Stelle des Geschwürs flach prominenter, schiefergrauer Fleck, Venen der Umgegend stärker gefüllt, düster gelbrote Injektion der Umgebung. Subjektiv ohne Beschwerden.

25. Juni. Schiefergraue Stelle flacher, gelbrote lokale Injektion, n. Tension, ohne Beschwerden. S = 1.

Es handelt sich im vorliegenden Falle zweifellos um einen Absceß der Sklera vom makroskopischen Aussehen des Furunkels. Der am 23. Mai exzidierte nekrotische Fetzen von Skleralgewebe beweist, daß die Infektion und Absceßbildung in der Sklera stattgefunden hatte. Da keine Verletzung vorausging, ferner keine in die Sklera reichenden Drüsen existieren, kann es sich nur um einen metastatischen Skleralabsceß (offenbar auf dem Blutwege) handeln. Ob und in welcher Beziehung er zum Randschlingennetz stand, läßt sich nicht sicher entscheiden, doch lag er zu peripher, um ihn als Metastase dieses Gefäßbezirks zu bezeichnen. Hiergegen spricht auch die fast völlig fehlende Beteiligung der Kornea. Für den tiefen Sitz charakteristisch ist die intensive lokale Iritis, die Trübung des Kammerwassers und die Veränderung der Chorioidea. Bemerkenswert ist auch die für Skleritis typische schiefergraue Verfärbung nach der Ausheilung.

In dem vorliegenden seltenen Falle fehlten im Gegensatz zu dem Velhagen'schen andre Metastasen. Das Krankheitsbild war aber ein sehr ähnliches und scheint für den metastatischen Skleralabsceß charakteristisch zu sein: furunkelähnliches Bild, scharfe, wie ausgestanzt aussehende Ränder der tiefgehenden Ulceration, im Grunde derselben der Eiterpfropf. In meinem Falle ist die Ursache der langen Dauer der Affektion (über 6 Wochen) wohl in der Derbheit des skleralen Gewebes zu suchen, die eine rasche Sequestrierung des nekrotischen Stücks nicht gestattet.

Klinische Beobachtungen.

Ein Fall von Leontiasis faciei und Exophthalmus.

Von Dr. Dreisch, Stabsarzt a. D. und Augenarzt in Ansbach.

Im November v. J. wurde mir von Herrn Bez.-Arzt Dr. Freih. v. Thon-Dittmer in Feuchtwangen ein Knecht W. wegen einer Hornhaut-Verletzung des linken Auges überwiesen. Dabei konnte ich eine Störung am rechten Auge konstatieren, wie ich sie noch nicht gesehen und welche vielleicht allgemeines Interesse verdient.

L. W., Knecht, 47 Jahre alt, aus R., gibt an, daß ihm schon mit 8 Jahren das rechte Oberlid tief über den Augapfel herabgehängt sei. Im 6. Lebensjahre soll die Schläfe weich und sulzig geworden sein. Im 12. Jahre wurde wegen stärkerer Schwellung ein Arzt konsultiert, der das Lid angeblich umstülpte, worauf es nimmer gelang, dasselbe zurückzubringen.

Es wurde darauf ein Stück herausgeschnitten, was zur Folge hatte, daß das Lid wieder in seine normale Stellung zurückging.

Im 15. Lebensjahre wurde ihm angeblich ein Gewächs aus der Schläfengrube herausgeschnitten, das knorpelige Beschaffenheit zeigte und die Form eines halben Wecken hatte. Eine deutliche Narbe ist an der genannten Seite sichtbar. Im Jahre 1880 war Patient $^1/_4$ Jahr zur Behandlung in der Erlanger Universitäts-Klinik, wo mehrfach operative Eingriffe gemacht wurden. Bald danach trat der Augapfel aus der Augenhöhle heraus und ließ sich nicht mehr zurückbringen. Der Zustand, wie er jetzt besteht, reicht auf Jahre zurück, der Patient hat davon keine Beschwerden, und will auch nicht haben, daß er beseitigt werde.

Gegenwärtiger Befund: Das rechte Ober- und Unterlid und ihre Umgebung sind stark vergrößert und hängen samt dem Bulbus als schlaffer Sack über dem oberen Teil der rechten Wange. Die Haut, die von teigiger Konsistenz ist, zeigt einzelne tiefe Narben in der Schläfengegend, vermutlich von den früheren operativen Eingriffen herrührend. Die Orbita rechts erscheint gegenüber der linken um etwa 15 mm erweitert. Der obere und untere Orbitalrand ist unregelmäßig höckerig und fühlt sich rauh an. Die Schläfengegend ist etwas eingesunken und fühlt sich gleichfalls rauh an. Der Lidrand ist erhalten. Der Bulbus steht etwa in der Höhe des rechten Nasenflügelrands und 1 cm seitlich davon. Die Bindehaut ist stark gewuchert und epidermoidal umgewandelt. Die Hornhaut ist in ihrer Form erhalten, undurchsichtig und von Gefäßen durchzogen; die Sensibilität ist aufgehoben. Die Sehschärfe ist total erloschen. Der Sehnerv ist als dünner, derber Strang deutlich durch die Haut durchzufühlen; beim Quetschen desselben will Patient eine schwache Lichtempfindung verspüren. Beim Lidschlag ist eine deutliche Bewegung der ganzen Geschwulst zu sehen. Eine Reposition des Bulbus in die Orbita ist nicht möglich.

Unser Büchertisch.

Neue Bücher.

1. Große Männer. Studien zur Biologie des Geistes. Herausgegeben von Wilhelm Ostwald. Erster Band. Dritte und vierte Auflage. Leipzig, Akadem. Verlagsges. 1910. (424 S.)

Über Hermann Helmholtz, denn er war unser, ferner über Humphry Davy, Julius Robert Mayer, Michael Faraday, Justus Liebig, Charles Gerhardt die Erörterungen des berühmten Verfassers zu lesen wird manchem Fachgenossen Vergnügen und Belehrung gewähren.

*2. Handbuch der gesamten medizinischen Anwendungen der Elektrizität einschließlich der Roentgen-Lehre in 3 Bänden bearbeitet von Prof. Dr. Alexander in Berlin..... Dr. J. Zavietowski in Krakau, herausgegeben von Prof. Dr. med. H. Boruttau und Prof. Dr. L. Mann.... II. Band, erste Hälfte. L. 1911.

Auf dieses für jeden Arzt wichtige Werk, für welches Dr. O. Fehr die Magnet-Operation am Auge bearbeitet hat, werden wir noch zurückkommen.

3. Grundzüge der Psychologie, von H. Ebbinghaus, weiland Professor der Philosophie an der Universität Halle. Erster Band, dritte Auflage, bearbeitet von Ernst Dürr, Prof. der Philosophie an der Universität Bern. Leipzig, Veit & Comp., 1911.

Für den Arzt und Naturforscher hat das Wort Philosophie längst schon den Schrecken verloren, der ihm mehr als 50 Jahren anhaftete, nach der Besiegung der sogenannten Naturphilosophie. Methode und Darstellung sind für den heutigen Philosophen und Naturforscher identisch. Jeder Fachgenosse wird mit Vergnügen und Nutzen die Darstellung der Gesichtsempfindung (S. 182—282) in dem erwähnten Werk lesen, ja das Ganze.

4. Das gleiche gilt von dem Werk Psychologie der Raum-Wahrnehmung des Auges, von Dr. Stephan Witasek. Heidelberg 1910.

5. Aus Natur und Geisteswelt. Sammlung wissenschaftlich-gemeinverständlicher Darstellungen. M. v. Rohr, Die optischen Instrumente. Zweite Auflage. B. G. Teubner in Leipzig, 1911. (12°, 140 S.)

Die heutige Zeit schafft Handbücher, die eine einzelne Wissenschaft in einer großen Zahl von Bänden aus der Feder von zahlreichen Mitarbeitern darstellen; sie schafft auch, für das Bedürfnis der Zeit-Ersparnis, kleine, leicht verständliche Darstellungen. Ein solches Büchlein über die optischen Instrumente hat der rühmlichst bekannte Verf. geliefert, der ja auch eine Abhandlung „Die Brille als optisches Instrument“ für das Handbuch von v. Graefe-Saemisch verfaßt hat.

6. H. Truc, Prof. de clinique opht., Inspecteur des écoles à Montpellier, P. Cavernac, Inspecteur-Oculiste des écoles à Marseille, Hygiène oculaire et inspection des écoles. 3e éditions revue et augm. Paris (A. Maloine). 1911.

Ein Werk, das alle Fragen der Schul-Hygiene nach den besten Erfahrungen und nach eignen Beobachtungen behandelt.

7. L'opera scientifica del Prof. Comm. Carlo Reymond nel campo dell' oftalmologia, Studio critico di Guiseppe Albertotti. Biella 1911. (CXLVI S., mit einem trefflichen Bildnis des Gefeierten.)

8. Schemata für das Gesichtsfeld-Zentrum nach Dr. Ernst Haiz, Augenarzt in Mainz. (50 Blatt). Wiesbaden, J. F. Bergmann, 1911.

9. Bilder für Schielende zum Gebrauch des Amblyoskops, von Privat-Dozent Dr. Krusius. (3 Stufen zu je 3 Bildern.) Wiesbaden, J. F. Bergmann, 1911.

10. Graefe-Saemisch. Carl Hess, Pathologie und Therapie des Linsensystems, 1911. Dritte neubearbeitete Auflage.

11. Graefe-Saemisch, 202. bis 204. Lieferung. Geschichte der Augenheilkunde von Prof. J. Hirschberg in Berlin.

Behandelt erstlich die Fortschritte der theoretischen Augenheilkunde und ihrer Hilfswissenschaften im 18. Jahrhundert (Newton, Huygens, Hamberger, Locke, de la Hire, Pemberton, Porterfield, Haller, Tho. Young, Zinn, Soemmering, Morgagni); und gibt sodann eine vollständige Geschichte der österreichischen Schule (Barth, Beer, Schmidt, Fr. Jäger, Rosas, Fischer, Pieringer u. a.) Damit ist der 3. Band dieser quellenmäßigen Geschichte der Augenheilkunde abgeschlossen. Die beiden ersten Bände (XII und XIII des Handbuchs von Graefe-Saemisch) sind bereits vergriffen. Es scheint also doch nicht richtig, wenigstens nicht allgemeingültig zu sein, daß die heutigen Ärzte den geschichtlichen Forschungen teilnahmslos gegenüberstehen.

Gesellschaftsberichte.

1) Berliner Ophthalmologische Gesellschaft.

Vorsitzender: Herr J. Hirschberg. Schriftführer: Herr Wertheim.

Nachtrag zur Sitzung vom 9. März 1911.

7) Herr Adam: „Über die Wirkung und Mechanik orbitaler Schußverletzungen".

Im ersten Teile seines Vortrages betont Vortr. den bemerkenswerten Unterschied in dem Aussehen des ophthalmologischen Bildes nach orbitalen Querschuß-Verletzungen und solchen Verletzungen, die durch das Eindringen eines Gegenstandes, z. B. eines Stockes von vornher in die Orbita veranlaßt werden. Er gibt eine genaue Beschreibung des klinischen und anatomischen Befundes und erörtert dann die bisherigen Theorien, die einer ernsthaften Kritik nicht stand zu halten vermögen, wie beispielweise die Ciliarnerventheorie von Goldzieher.

Zur Bildung einer neuen Theorie geht er auf das Spezifische der Schußwirkung ein und sieht die letzte Ursache für die Veränderungen in einer Sprengwirkung des Geschosses auf den Orbitalinhalt.

Zur Begründung seiner Theorie erörtert er:

I. Die Einwirkung des Schusses auf die Orbitalwände und belegt seine theoretischen Erwägungen durch die Befunde, die er an Schädeln der Sammlung der Kaiser Wilhelms-Akademie erheben konnte,

II. er geht dann auf die Wirkung des Schusses auf den Bulbus als Ganzes ein und zeigt durch experimentelle Schießversuche auf künstliche Orbitae und menschliche Leichen, daß die Einwirkung in

1. einer Abplattung bzw. Eindrückung des hinteren Pols,
2. einer Vorwärtsbewegung und
3. einer sehr starken, wenn auch kurz dauernden Erhöhung des intraokularen Druckes besteht.

III. Durch Schießversuche auf lebende Tiere wurde dargetan, daß zum Zustandekommen der spezifischen Wirkung der seitliche knöcherne Abschluß der menschlichen Orbita Voraussetzung ist, da bei der „offenen Tierorbita" eine ähnliche Wirkung nicht erzielt wird.

IV. Die Folgen dieser Einwirkung auf den Bulbus sind Zerreißungen der Aderhaut und Netzhaut mit konsekutiven Blutungen, Hämorrhagien aus Iris und Corpus ciliare, Abreißungen der Linse usw.

Die hiernach einsetzenden Heilungsvorgänge geben durch exzessive

Narbenbildungen, Pigmentwucherungen und Atrophien das charakteristische Bild der Chorioretinitis proliferans.

V. Bei anatomischen Untersuchungen an Selbstmörder-Leichen, die sich durch Schläfenschüsse getötet hatten, wurden die Veränderungen im Bulbus geringer gefunden als bei denen, die nach einem solchen Schuß am Leben geblieben sind. Dies erklärt sich durch die Richtung des Geschosses, das, um in das Gehirn zu gelangen, die Orbita nur in ihrer äußersten Spitze treffen kann.

---

2) **Ophthalmological Society of the United Kingdom.** (Brit. Med. Journal. Februar 1911.)

Sitzung vom 26. Januar 1911.

Nach der Wahl von Dr. Thomas Buzzard zum Ehrenmitglied der Gesellschaft hielt J. Herbert Fisher einen Vortrag über

The pituitary body and lesions of the optic chiasma.

Nach einer kurzen Einleitung über Anatomie und Physiologie der Hypophysis und historischem Rückblick über die zuerst 1886 von Marie geschilderte Acromegalie und ihr Wesen sowie über den Fröhlich'schen Symptomenkomplex der Dystrophia adiposo-genitalis, streift Vortr. die experimentellen Arbeiten von Pavlesco und Harvey Cushing und berichtet dann im einzelnen 9 einschlägige Fälle eigener Beobachtung, bei Erwachsenen wie bei Kindern. Sie zeigten eine frühzeitige Neigung zu geschlechtlichen Störungen und Impotenz. Ophthalmoskopisch sah er primäre Opticus-Atrophie in allen Fällen, nicht Stauungspapille. Einige konnten durch Darreichung von Schilddrüsen- oder Zirbeldrüsen-Extrakt günstig beeinflußt werden, insbesondere von Extrakt des Vorderlappens der Zirbeldrüse, der nach Cushing in besonderer Beziehung zum Riesenwuchs und zur Acromegalie steht. Röntgenbilder erwiesen deutlich eine Vergrößerung der Hypophysis und Zerstörung der Sella turcica.

Sitzung vom 9. Februar 1911.

Leslie Paton und Dr. Gordon Holmes halten einen Vortrag über die

Histo-pathology of papillooedema.

Sie haben 60 Augen histologisch untersucht und kamen zu dem Schluß, daß die sog. Neuritis optica ein einfaches kongestives Ödem der Papille sei, das absolut nichts entzündliches an und für sich vorstelle. Wenn eine Entzündung angetroffen wurde, so war sie gering in Ausdehnung und Intensität und war nur sekundären Charakters. Die Blutungen waren entweder kongestiver Natur oder, seltner durch die geschwollene Papille mechanisch verursacht, indem die kleinen Gefäße gezerrt wurden und rissen. Die großen weißen Flecken in der Nachbarschaft der Papille beruhten auf Degeneration der Nervenfasern, die zuerst varikös erschienen und später elliptische oder kuglige Knoten, die sog. Cytoid-Körperchen, bildeten und die dann sich abstoßen konnten und fettiger Degeneration unterlagen. Die kleinen, radiär zwischen Papille und Makula angeordneten weißen Herde beruhen auf einem

Ödem, das die Membrana limitans interna in Bläschen emporhob. Die Theorie der Stauungspapille nach dem Vortr. ist eine rein mechanische.

Auf eine Anfrage von Johann Taylor, ob die Histologie die klinische Beobachtung bestätige, wonach die erste Erscheinung der Stauungspapille sich im oberen und inneren Teil der Papille zeige, erwidert Paton, daß das Ödem fast immer am oberen Rande zuerst beginne, während die übrige Papille noch normal erscheine.

James Taylor spricht die Hoffnung aus, daß man angesichts der Erklärungen der Vortragenden von der alten Methode, den Sehnerven von vorn her anzuzapfen, um das Ödem zu beseitigen, sich Erfolg versprechen könne. Dr. Gordon Holmes weist in bezug hierauf auf die Notwendigkeit hin, daß man dann eine Fistel in der Sehnervenscheide erhalten müßte, um die zerebrospinale Flüssigkeit abfließen zu lassen. Peltesohn.

Referate, Übersetzungen, Auszüge.

Arsenobenzol (Ehrlich 606) gegen syphilitische Augenleiden.

1. Arsenbenzol gegen syphilitische Augenleiden, von Prof. E. v. Grósz. (Deutsche med. Wochenschr. 1910. 15. Sept.)

Die ersten Erfahrungen, die der Verf. mit Arsenobenzol bei Lues oculi gemacht hat, sind fast durchweg günstig und bestimmen ihn, das Mittel bei luetischen Augen-Affektionen zu empfehlen. Unangenehme Nebenwirkungen hat er nicht beobachtet.

2. Über die Ehrlich'sche Syphilis-Behandlung, von Dr. W. Fischer. (Therapie der Gegenwart. 1910. September.)

Verf. hebt aus den bis dahin erschienenen, sehr zahlreichen Berichten über das Ehrlich-Hata'sche Mittel die wesentlichsten Punkte hervor. Er warnt vor einer Überschätzung des Mittels und empfiehlt eine vorsichtig abwartende Stellungnahme. Was seine Wirkung bei Augenleiden anbetrifft, so erwähnt er, daß Glück bei Keratitis parenchymatosa gute Erfolge sah, eine mäßige Besserung dagegen bei doppelseitiger Iritis; daß ferner in Uhthoff's 3 Fällen eine Keratitis parenchymatosa das Leiden nicht beeinflußt wurde. Verf. führt an, übereinstimmend werde angegeben, daß bisher Störungen des Sehnerven nicht beobachtet sind.

3. Ehrlich-Hata 606 und Auge, von Dr. Paul Cohn. (Wochenschr. f. Therapie u. Hygiene des Auges. 1910. Nr. 1.)

Kurze Mitteilung eines Falles von frischer Iritis bei einem Dienstmädchen, das 2 Monate zuvor mit einer Injektion von Ehrlich-Hata behandelt worden war.

4. Das Ehrlich'sche Präparat 606 bei Augenkrankheiten, von Dr. F. Schanz in Dresden. (Münchener med. Wochenschr. 1910. Nr. 45.)

Verf. sah in keinem Fall eine Schädigung, wie sie das Atoxyl hervorruft. Von 5 Fällen von Keratitis diffusa, die er mit Ehrlich-Hata behandelte, sah er nur in einem eine günstige Beeinflussung. Ein Fall von frischer, heftiger, luetischer Iritis war 8 Tage nach der Injektion geheilt. In einem Fall von heftiger luetischer Neuroretinitis änderte sich mit dem Tage der ersten Ein-

spritzungen das ophthalmoskopische Bild zum besseren. Bei einem andren Patienten mit leichter Neuritis optica ging diese ebenfalls nach der Injektion zurück. Auffallend war in einem weiteren Fall von doppelseitiger Neuritis optica die prompte Heilwirkung des Präparats. Bei einseitiger Sehnervenatrophie sah Verf. keine Veränderung an den Augen. Er empfiehlt, das Ehrlich'sche Mittel auch bei tabischer Atrophie zu wagen, vorausgesetzt, daß die Patienten über den Sachverhalt belehrt und mit der Behandlung einverstanden sind, da sonst das Mittel leicht diskreditiert werden könnte.

5. Beiträge zur Behandlung der Syphilis mit Ehrlich-Hata 606, von Dr. W. Fischer. (Medizin. Klinik. 1910. Nr. 45.)

Verf. sucht den reservierten Standpunkt, den man an Prof. Buschke's Abteilung im R. Virchow-Krankenhause gegenüber dem Ehrlich'schen Präparat als allgemeinem Behandlungsmittel der Lues einnimmt, zu motivieren. Unter andrem berichtet er über 9 sichere Lues-Rezidive nach der Hata-Behandlung, die in 5 Fällen mit Augen-Erkrankungen einhergingen und zwar dreimal mit Iritis, einmal mit Neurochorioretinitis und einmal mit Pupillenstörung. Das gehäufte Auftreten der schweren Rezidivform am Auge ist auch von andrer Seite bestätigt. Buschke stellt sich den Zusammenhang in der Weise vor, daß das Arsenolbenzol zu einer toxischen Organ-Erkrankung führt, die einen Locus minoris resistentiae schafft, an dem das syphilitische Gift sich festsetzt und weiterentwickelt.

6. Die Behandlung der Syphilis mit Salversan, von L. Halberstädter in Berlin. (Therapeut. Monatshefte. 1911. Januar.)

Verf. gibt eine Übersicht über den derzeitigen Stand der Behandlung der Syphilis mit Salvarsan. Erwähnt sei hier nur das, was direkt in das ophthalmologische Gebiet schlägt. Von Nebenwirkungen am Auge sind beobachtet von Finger Fälle, bei denen mehrere Monate nach der Injektion Augenmuskel-Lähmungen und Neuritis optica aufgetreten sind, ferner ein Fall von Atrophia nervi optici, der freilich vorher mit Arsacetin und Enesal behandelt worden ist, weiterhin ein Fall von Chorioiditis. Rille erwähnt Fälle von Augenmuskel-Lähmung und von Neuritis optica. Diese sahen auch Kowalewski, Blaschko und Held. Die Ursachen dieser Erscheinungen sind noch nicht völlig zu übersehen. Es kann eine neurotoxische Wirkung sein im Sinne Buschke's, es kann sich aber auch um reine Manifestationen des Syphilis handeln; schließlich ist es möglich, daß durch die Einwirkung des Salvarsan ein Locus minoris resistentiae geschaffen ist (W. Fischer), an dem die Lues sich lokalisiert.

Bemerkenswert ist, daß die spezifische Iritis eine häufige Rezidivform der mit Salvarsan behandelten Lues ist. (W. Fischer, P. Cohn.)

Verf. schließt das Kapitel über Indikationen und Kontra-Indikationen mit den Worten „mit Berücksichtigung event. Opticus-Erkrankungen möchte ich von der Anwendung des Mittels in allen Fällen absehen, bei denen vorher eine längere Atoxyl- oder Arsacetin-Behandlung stattgefunden hat, selbst wenn der Hintergrund einen normalen Befund gibt. Eine absolute Kontra-Indikation geben bereits bestehende, nachweisbar atrophische Vorgänge am Opticus; während bei sonstigen Hintergrunds-Veränderungen die Anwendung des Mittels als mindestens sehr fraglich erscheinen muß und lieber abzulehnen ist.“ Diesen einseitigen Standpunkt hält Referent, der gute Erfolge der Salvarsan-Behandlung auch bei Neuritis optica sah, nicht für berechtigt.

7. Ehrlich-Hata Nr. 606, von Blum. (Ärztl. Vierteljahrs-Rundschau. 1911. 1. Teil.)

Das objektiv gehaltene Referat streift nur oberflächlich die Wirkung auf das Auge.

8. Über eine schwere Nebenwirkung des Salvarsans, von Dr. W. Gilbert. (Münchener med. Wochenschr. 1911. Nr. 7.)

An der Münchener Augenklinik sind bisher 16 Augenkranke mit intramuskulärer Salvarsan-Injektion behandelt und zum Teil gute Erfolge erzielt. Ernste Nebenwirkungen traten am 3. Tage nach der Injektion bei einem 9 Jahre alten Mädchen auf. Im 3. Jahre schwere Meningitis, die für luetisch gehalten worden war, im November 1910 Erkrankung, besonders an Keratitis parenchymatosa, Wassermann positiv. 10. Januar 1911 0,2 g Salvarsan intraglutaeal. Am 13. Januar abends schwere Krampfanfälle, im linken Arm und in der linken Gesichtsmuskulatur beginnend und sich schließlich über die Muskulatur aller Extremitäten ausbreitend. Der äußerst bedrohliche Zustand dauerte mehrere Stunden und wiederholte sich noch einmal am folgenden Vormittag. 2 Tage später Auftreten eines fleckigen typischen Arznei-Exanthims. Verf. meint, daß, infolge der früher überstandenen spezifischen Meningitis, an der Konvexität in der Gegend der motorischen Rinde Veränderungen zurückgeblieben sind; hier sei es nach der Injektion zu einer schweren Allgemein-Reaktion gekommen. Verf. mahnt zur Vorsicht bei der Anwendung des Salvarsan bei Erkrankungen des Zentralnervensystems und bei Residuen nach Meningitis.

9. Salvarsan-Behandlung und Neuritis optica, von Dr. F. Schanz. (Münchener med. Wochenschr. 1911. Nr. 10.)

Verf. beobachtete 2 Fälle von Neuritis optica, die nach einer Salvarsan-Injektion aufgetreten waren. Da sie sich in keiner Weise von den Formen der sekundären Lues unterschieden, so trug er kein Bedenken, die Salvarsan-Injektion zu wiederholen, und erzielte dadurch in beiden Fällen Zurückgehen der Neuritis. Verf. sieht darin den Beweis, daß es sich nicht um eine durch das Salvarsan erzeugte Sehnerven-Entzündung gehandelt hat, sondern um ein Syphilis-Rezidiv. Fehr.

Journal-Übersicht.

I. A. v. Graefe's Archiv f. Ophthalmologie. LXXVI, 3.

1) **Die Schädigung des Auges durch Atoxyl**, von A. Birch-Hirschfeld und G. Köster, a. o. Professoren in Leipzig.

Unter den bisher bekannten 46 Fällen befinden sich nicht wenige, welche ungenügend beobachtet sind. Vor allem bei Angehörigen der schwarzen Rasse war es häufig nicht möglich, eine klare Anamnese zu gewinnen und die klinischen Untersuchungen nach allen Richtungen hin vollständig auszuführen. Auf Störungen des nervösen Apparates, Blasen- und Mastdarmstörungen, ist bisher wenig geachtet worden.

Zwei eigene Beobachtungen werden eingehend geschildert. I. Ein 40jähr. Mann erhielt wegen Psoriasis vulgaris innerhalb 8 Wochen, in 45 Injektionen, 9,0 Atoxyl. In der 3. Woche traten subjektive Sehstörungen auf, doch fand erst in der 6. Woche die erste augenärztliche Untersuchung statt. Sie gab kein eindeutiges Resultat. 10 Tage später war aber schon rechts $S = {}^{6}/_{60}$, hochgradige Einengung des Gesichtsfeldes, Farben gut; links

S = $^6/_9$. Augenspiegelbefund normal. Nach 3 Monaten rechts S = 0, links S = $^6/_{20}$, hochgradige Einengung des Gesichtsfeldes, Farben gut, beiderseits ausgesprochene Sehnerven-Atrophie. Trotz der Amaurose bestand rechts deutliche Lichtreaktion der Pupille. Links nahm in den nächsten Monaten die Sehschärfe nicht weiter ab, doch wurde das Gesichtsfeld noch enger. In der 4. Woche bemerkte der Kranke häufigen Drang zur Harn-Entleerung und einzeln unwillkürlichen Abgang des Harns. Patellar-Reflexe lebhaft gesteigert, deutlich Patellar- und Fuß-Klonus. II. Ein 53jähr. Potator erhielt 32 Injektionen von 20% Atoxyl innerhalb 5 Wochen. In der 5. Woche zeigte sich Blasen- und Darmschwäche. Rascher Verfall des Sehvermögens mit Einengung des Gesichtsfeldes und später Sehnervenschwund im Spiegelbilde. Links war wegen Catar. incip. die Spiegel-Untersuchung nicht ausführbar. Auch in diesem Falle wurde eine im Verhältnis zu der Sehschwäche auffallend prompte Lichtreaktion der Pupillen beobachtet. Die Patellar-Reflexe waren gesteigert, bei Augen-Fuß-Schluß trat Schwanken ein. Später Incontinentia urinae von wechselnder Stärke. Bald darauf Tod infolge von Herzschwäche. Bei der Sektion fand sich Hepatitis interstitialis alcoholica und ein Gumma der Leber, im übrigen abgesehen von den Augen nichts, was als Folge der Atoxyl-Einwirkung angesehen werden könnte. Man darf daraus schließen, daß Sehnerv und Netzhaut primär erkranken. Alkoholmißbrauch und Lues scheinen, wie auch aus andren Beobachtungen hervorgeht, eine gewisse Disposition für Atoxyl-Vergiftung zu schaffen.

Am Sehapparat waren die Nervenfasern von der Ganglienzellenschicht der Netzhaut bis zum Kniehöcker hochgradig entartet. Daß die Atrophie erst verhältnismäßig spät mit dem Spiegel nachgewiesen werden konnte, gestattet den Schluß, daß der Nervenstamm zuerst entfernt vom Auge, etwa in der Gegend des Canalis optic. erkrankte. Es ist nicht ausgeschlossen, daß es sich nicht um einen deszendierenden Prozeß handelt, sondern daß in der Netzhaut und im Sehnerv gleichzeitig Veränderungen auftreten. An den inneren Körnern und besonders in der äußeren Körnerschicht waren die Entartungs-Erscheinungen weniger ausgesprochen, sie sind jedenfalls später erkrankt. Besonders auffallend war, daß die Entartung sich wesentlich auf die Stäbchenkörner beschränkte und die Zapfenkörner fast ganz verschont hatte. Es machte den Eindruck, als ob dieser Unterschied auf einer Art elektiver Wirkung beruhte.

Von interstitieller Neuritis fehlte jede Spur, der Prozeß trat überall als primäre Nervendegeneration auf.

Das Atoxyl wirkt so tückisch, daß es aus dem Arzneischatz verschwinden sollte. Is einmal eine Sehstörung vorhanden, so vermag auch das Aussetzen des Mittels die Erblindung nicht zu verhüten.

Das Tier-Experiment an Hund und Katze bestätigte im ganzen die an Menschen gewonnenen Erfahrungen. Entartung der Zellen war überall im Gehirn nachweisbar, und auch hier sprach nichts dafür, daß Opticus und Retina etwa sekundär infolge von Gehirnprozessen erkranken. Das im Blute kreisende Gift greift an verschiedenen Stellen an, wo nach Lage der Verhältnisse ein Angriff möglich ist.

---

2) **Über Dunkel-Adaptation von fovealen und parafovealen Netzhautpartien,** von Dr. Ernst Wölfflin, Privatdozent in Basel.

Mit dem für seine besonderen Zwecke abgeänderten Nagel'schen Adaptometer untersuchte Verf. zunächst die Licht-Empfindlichkeit in verschiedenen

Meridianen der stäbchenhaltigen Abschnitte der Netzhaut. Die Bestimmungen lassen sich nicht bis zur äußersten Peripherie, sondern nur bis etwa 30° ausführen. Bei umschriebenen krankhaften Prozessen des Augenhintergrundes können nur sie uns Aufschluß geben, während die alleinige Untersuchung der empfindlichsten Stelle der Netzhaut ohne Bedeutung ist.

Außerdem bestimmte Verf. die Dunkel-Adaptation der zapfenhaltigen zentralen Partien der Netzhaut. Für die Fixation wurde ein die Grenze der Sichtbarkeit eben überschreitender roter „Punkt" gewählt. Um eine annähernd gleichmäßige Hell-Adaptation zu erzielen, und um sofort mit der Bestimmung der Dunkel-Adaptation beginnen zu können, ließ Verf. im Dunkelzimmer eine größere elektrisch beleuchtete Milchglasplatte kurze Zeit fixieren. Die Versuche ergaben, daß die Fovea eine mäßige Dunkel-Adaptation besitzt, die aber früher, als die Dunkel-Adaptation der parazentralen Netzhautabschnitte, ihr Maximum erreicht. Es gelingt bei den Versuchen durch Veränderung der Blickrichtung Vergleiche zwischen der Licht-Empfindung der zentralen und der peripheren Netzhautpartien zu ziehen. In der ersten halben Minute ist die Empfindlichkeit der Zapfen größer, als die Empfindlichkeit der Stäbchen, nach wenigen Sekunden ist die Empfindlichkeit gleich und nach einigen Minuten übertrifft die Stäbchen-Adaptation die Zapfen-Adaptation.

---

3) **Dystrophia epithelialis corneae**, von Prof. Dr. Ernst Fuchs.

Die eingehend beschriebenen Hornhaut-Veränderungen sind vermutlich schon früher beobachtet, bisher aber noch nicht zu einem Krankheitsbilde eigner Art zusammengefaßt worden. Die Erkrankung ist selten. Bei dem großen Material der Wiener Klinik sah Verf. in 10 Jahren nur 13 Fälle, welche sicher hierher gehören. Auf 4 Männer kamen 9 Frauen, das weibliche Geschlecht scheint also mehr disponiert zu sein. Alle Kranken standen in vorgerücktem Lebensalter. 5 Fälle waren einseitig, 7 doppelseitig, 1 zweifelhaft, ob das zweite Auge erkrankt war. Da ähnliche Veränderungen an glaukomatösen Augen vorkommen, so ist es von Bedeutung, daß nur 3 mal Drucksteigerung bestand und 10 mal fehlte.

Die Erkrankung beginnt mit Unempfindlichkeit der Hornhaut, und es ist auffallend, daß bei einseitigen Fällen auch die scheinbar gesunde Hornhaut des Partners hochgradig unempfindlich zu sein pflegt. Unter leichten Reizerscheinungen oder auch ganz ohne sie beginnt die Hornhaut sich vorwiegend in der Mitte zu trüben, so daß frühzeitig Sehstörungen bemerkt werden. Die Trübung bleibt in der Mitte am stärksten und verliert sich allmählich nach dem Rande hin, wobei der obere Abschnitt verhältnismäßig am durchsichtigsten zu bleiben pflegt. Die Trübung ist für das unbewaffnete Auge diffus, mit der Lupe erkennt man, daß die Oberfläche uneben ist und daß sich im Epithel kleine und kleinste Hohlräume befinden. Die Bläschen erscheinen vor der Pupille schwarz. Entfernt man Bläschen, so gelangt man nicht auf absolut klares, sondern auf ein in den vordersten Schichten feinfleckig zart getrübtes Hornhautgewebe. In späteren Stadien sieht man in der Mitte eine schärfer begrenzte dichtere Trübung, welche etwas aus der Umgebung hervorragt und neugebildetem, zwischen Epithel und M. Bowman gelegenem Bindegewebe entspricht. Die Sehstörung pflegt hochgradig zu sein. Wenn Drucksteigerung fehlt, ist das innere Auge ganz gesund. Die Ursache des Leidens ist unbekannt und eine wirksame Behandlung noch nicht gefunden.

---

4) **Studien zur sympathischen Ophthalmie.** 2. Die antigene Wirkung des Augenpigmentes, von Prof. Dr. A. Elschnig in Prag.

Verf. hat in einer früheren Arbeit (v. Graefe's Arch. f. O. LXXV, 3) nachgewiesen, daß vom Augeninnern aus eine Resorption von Antigenen in antigener Form stattfindet. Eine weitere Aufgabe war festzustellen, ob Uvea und Pigmentepithel eine antigene Wirkung im Tierkörper besitzt. Dazu war erforderlich, Tiere durch intraperitoneale Injektion von Uvea-Emulsion vorzubehandeln und nach entsprechender Frist das Blutserum auf Antikörper gegen Uvea-Emulsion zu untersuchen. In der Tat entstehen bei den Versuchen mit artfremder Uvea-Emulsion Antikörper, welche weder streng organspezifisch, noch artspezifisch sind. Sie zeigen den Aufbau von Ambozeptoren und können auch durch die Injektion von arteigener Uvea-Emulsion hervorgerufen werden. In diesem Falle besitzen sie eine gewisse Organspezifizität. Dieselben Erscheinungen lassen sich durch reines Pigment hervorrufen, so daß die antigene Wirkung der Uvea vermutlich im wesentlichen durch ihr Pigment ausgeübt wird.

Man kann sich vorstellen, daß durch die antigene Resorption von lädiertem Uveagewebe eine Überempfindlichkeit im Organismus und besonders im zweiten Auge erzeugt wird. Die Reaktionsfähigkeit des Auges wird gesteigert, und die geringste Störung, wie sie durch Zerfall auch nur einer Uvea- oder Pigment-Epithelzelle bewirkt werden kann, vermag eine schwere Entzündung hervorzurufen.

5) **Experimentelle Studien zur Trachomfrage,** von Dr. H. Fritsch, Dr. A. Hofstätter und Dr. K. Lindner.

Bekanntlich gibt es Fälle von klinischer Blennorrhoea neonatorum, bei denen der Eiter gonokokkenfrei ist, dagegen „Einschlüsse" enthält. Durch Überimpfung derartigen Eiters auf die Bindehaut von Affen, besonders Pavianen, läßt sich eine Bindehaut-Erkrankung hervorrufen, welche als Trachom angesprochen werden muß. Im Sekret finden sich „Einschlüsse" und freie Initialformen. Gonokokkenhaltiges Sekret wird von Affen reaktionslos vertragen.

Gonokokkenfreies Sekret aus der Vagina der Mutter eines an Blennorrhoe — ohne Gonokokken — erkrankten Kindes und gonokokkenfreies Sekret aus der entzündeten Harnröhrenschleimhaut eines Mannes riefen in der Bindehaut von Affen ebenfalls eine trachomähnliche Erkrankung teils mit „Einschlüssen", teils mit Initialformen hervor.

Übertragungsversuche von Trachom des Erwachsenen auf Vagina und Urethra eines Pavians fielen negativ aus.

Wolfrum hat durch Überimpfung von Sekret eines Neugeborenen-Auges in den Bindehautsack eines Erwachsenen typischer Trachom hervorgerufen.

Jedenfalls gibt es im männlichen wie im weiblichen Genital-Trakt eine gonokokkenfreie Erkrankung, welche beim Geburtsakte auf den Neugeborenen übertragen werden kann und nach dem Ausfall der Versuche als zum Trachom gehörig angesehen werden muß.

6) **Die freie Initialform der Prowazek'schen Einschlüsse,** von Dr. K. Lindner in Wien.

Die Untersuchung der Einschlüsse in Schnitten — statt in Abstrichpräparaten — liefert Bilder, welche mit der bisherigen Auffassung von der blauen Einschlußmasse als Reaktionsprodukt nicht in Einklang gebracht werden können. Vor dem Auftreten der einzig als parasitäre Gebilde an-

gesehenen roten Körnchen sieht man im Protoplasma der Epithelzellen runde, scharf begrenzte Gebilde, die etwa Kokkengröße besitzen oder noch kleiner sind. Sie liegen in einem Hohlraum des Protoplasma und vermehren sich zusehends durch Teilung. Weiterhin bildet sich mitten in diesen „Initialkörper"-Häufchen eine Masse von fein granulierter Struktur, die Initialkörper treten an die Wand der Einschlußhöhle und verschwinden nach und nach. Sie sind verschieden geformt, man sieht Ring-, Stäbchen-, Biskuit-, Sichelformen. Bei der Vermehrung tritt eine Verlängerung ein, dann folgt eine Art Abschnürung, woraus sofort mit der Teilung zwei ganze völlig runde Gebilde hervorgehen. Sie gehören nicht zu den Bakterien und lassen sich auch nicht in die bisher bekannten Protozoen-Gruppen einfügen.

Wie die Elementarkörper aus den Initialkörpern entstehen, ist nicht mit Sicherheit zu sagen. Vielleicht stellen die Elementarkörper nicht mehr wachstumsfähige dauerhaftere Formen dar. Kulturen der Initialformen sind nicht geglückt. Sie lösen sich in wenigen Minuten in 10%igem taurocholsaurem Natrium.

Jedenfalls handelt es sich bei diesen Gebilden um Parasiten, welche nach dem Stande unsrer Kenntnisse als Erreger des Trachoms angesehen werden dürfen. Ihr Entwicklungsgang bedarf noch weiterer Aufklärung. Das inkonstante, von dem klinischen Verlaufe der Erkrankung unabhängige Vorkommen erschwert die Untersuchungen. Scheer.

II. Klinische Monatsblätter für Augenheilkunde. 1911. Januar.

1) **Die Beziehungen der Gefäß-Erkrankung der Netzhaut zu denen des Gehirns**, von Franz Geis. (Aus der Univ.-Augenklinik Breslau, Prof. Uhthoff.)[1]

Ophthalmoskopisch sicher nachweisbare sklerotische Retinalarterien-Veränderungen, gekennzeichnet durch starke Einscheidungen, Wandverdickungen bis zur Obliteration, event. kombiniert mit Blutungen und Plaques, meist doppelseitig, sind Teil-Erscheinungen einer Gehirngefäß-Erkrankung, die in der Regel zu Schlag-Anfällen führt, so daß ihnen gewöhnlich eine ernste prognostische Bedeutung zuzuschreiben ist. Aus dem Bilde des plötzlichen Verschlusses der Zentralarterie oder eines ihrer Äste können wir auf arteriosklerotische Retinalarterien-Erkrankung in der Regel dann schließen, wenn sich bei Patienten über dem 40. Lebensjahre keine andre Ätiologie, vor allem kein Herzfehler, nachweisen läßt. In diesen Fällen ist dann dem ophthalmoskopischen Bilde fast die gleiche prognostische Bedeutung zuzuschreiben, wie den sichtbaren sklerotischen Retinalarterien-Veränderungen; nur treten manchmal die Schlag-Anfälle etwas später auf. Aus dem im jugendlichen Alter bis gegen das 39. Jahr und dem im Alter über 40 Jahren auftretenden plötzlichen Gefäßverschluß bei Nachweis eines Herzfehlers ist dagegen keine sichere Prognose zu stellen. Syphilitische Netzhautarterien-Veränderungen sind selten und besitzen nicht die prognostische Bedeutung wie die arteriosklerotischen. Die Venenthrombose ist nur in 40—50% als Vorläufer einer Hirngefäßsklerose aufzufassen, die manchmal sogar erst nach mehreren Jahren zu Schlag-Anfällen führen kann. In den übrigen 50% dagegen ist sie als eine lokalbleibende Gefäß-Erkrankung anzusehen. Selbst wenn sonstige allgemein arteriosklerotische Erscheinungen, wie auch Eiweiß im Urin, vorkommen; kann aus ihr keine sichere Prognose gestellt werden, da nur in

[1] Nach 250 F., die bis zum Tode, oder wenigstens 5 Jahre, beobachtet werden konnten, zum Teil mit anatomisch-mikroskopischen Befunden.

80%, zuweilen erst nach vielen Jahren, Schlag-Anfälle auftreten; 20% dagegen gesund bleiben. Nur wenn sich sonstige sichere Zeichen von Sklerose der Retinal-Arterie oder Zentral-Arterie nachweisen lassen, ist sie ein Zeichen vorhandener oder bald eintretender Sklerose der Hirngefäße, die zu Schlaganfällen führt. Von prognostischer Bedeutung kann von diesem Gesichtspunkt aus gelegentlich die mikroskopische Untersuchung eines event. wegen Glaukom enukleierten Auges sein, wenn sich nachweisbare, primäre, sklerotische Veränderungen der Arterien ergeben. Die Sklerose der Chorioidealgefäße gestattet uns keinen Rückschluß auf die Hirn-Arterien. Netzhautblutungen bei Arteriensklerose, Diabetes und chronischer Nephritis sind meist Vorläufer von Hirnblutungen oder seltener Erweichungen, die allerdings erst nach Jahren auftreten können. Die Prognose quoad vitam braucht dabei gar nicht ungünstig zu sein. Die gleiche prognostische Bedeutung besitzen die Netzhautblutungen, die bei Ausschluß jeder andren Ätiologie als arteriosklerotisch aufzufassen sind, mit Ausnahme der rezidivierenden jugendlichen Glaskörper- und Netzhautblutungen, deren Ätiologie noch im Dunkeln liegt. Geringere allgemein prognostische Bedeutung kommt jedoch isolierten Makula-Blutungen zu, die sowohl im mittleren wie im höchsten Lebensalter eine rein örtliche Erkrankung sein können, sowie präretinalen Blutungen, die nicht stets aus Netzhautarterien zu stammen brauchen. Netzhautblutungen bei Lues besitzen keinen allgemeinen prognostischen Wert. Von Wichtigkeit ist bei Netzhautblutungen eine Untersuchung des Blutdrucks; eine Erhöhung desselben darf meist als ein ernstes prognostisches Zeichen angesehen werden. Die ungünstige Prognose quoad vitam weist die Retinitis albuminurica auf, die in der Regel ein Zeichen des baldigen Todes ist. In einem Drittel der Fälle treten Schlaganfälle auf. Von ihr kann unterschieden werden die isolierte Netzhautblutung bei chronischer Nephritis, die viel häufiger Vorläufer von Hirnblutungen sind, bei denen aber die Prognose quoad vitam nicht so schlecht ist. Nicht ungünstig zu beurteilen ist der Nachweis von Eiweiß im Urin bei einer Venenthrombose, die ja schon durch die geringfügigsten pathologischen Veränderungen bedingt sein kann. Eine andre prognostische Bedeutung wie den isolierten Netzhautblutungen bei Diabetes, die meistens Vorläufer von Gehirn-Apoplexien sind, besitzt die Retinitis diabetica, bei der nur wie bei der Retinitis albuminurica in einem Drittel bis zur Hälfte der Fälle Schlaganfälle auftreten. Ihre Prognose quoad vitam ist günstiger, wie die der Retinitis albuminurica, insofern als die Hälfte aller Patienten innerhalb 2—3 Jahren zum Exitus gelangen. Die Glaskörperblutungen besitzen nicht die wichtige prognostische Bedeutung, wie die Blutungen aus den Retinalarterien.

---

2) **Über die Bedeutung der Tuberkulose in der Ätiologie der intraokularen Hämorrhagien und der proliferierenden Veränderungen in der Netzhaut, besonders über Periphlebitis retinalis bei Tuberkulösen,** von Th. Axenfeld und W. Stock.

Nach den Verff. gibt es eine hämorrhagische Form der Augentuberkulose. Vielleicht sind die bis jetzt noch dunkeln Glaskörper-Hämorrhagien und die Retinitis proliferans, vielleicht auch noch andre hämorrhagische Netzhauterkrankungen auf Tuberkulose zurückzuführen.

---

3) **Zur Therapie der Eisensplitter in der Linse,** von A. Elschnig.

Bei jeder frischen Eisensplitter-Verletzung der Linse, wo die Kapsel-

wunde voraussichtlich noch offen ist, muß die sofortige Extraktion durch die vordere Kapselwunde vorgenommen werden. Ist die Einschuß-Öffnung in der vorderen Linsenkapsel bereits geschlossen; so empfiehlt sich die sofortige Extraktion des Eisensplitters durch eine operative Kapselwunde in die vordere Kammer. Bei in der Linse dicht an der vorderen Linsenkapsel eingeheilten kleinen Eisensplitter läßt man, wenn voraussichtlich der Eisensplitter schon von einer neugebildeten Kapselschwarte umschlossen ist, denselben unberührt.

4) **Zur Morphologie der Cataracta senilis,** von A. Elschnig.

Die Rindenstare ohne Kerntrübung zerfallen in die subkapsularen und die supranuklearen Rindenstare. Zu den Nuklearstaren ist als häufiger Beginn die Kernsklerose hinzuzurechnen. Beide Starformen müssen als nicht stationäre Formen angesehen werden, die in irgend einem Zeitpunkte in den eigentlichen Altersstar oder senilen Fötalstar mit seinen regressiven Metamorphosen übergehen. Endlich gehört hierher noch die Cataracta brunescens sive nigra.

5) **Bemerkenswerter Fall von Melanosarkom der Papille,** von A. Vasquez-Barrière.

Verf. berichtet über einen Fall von melanotischem Sarkom der Sehnervenpapille. Wahrscheinlich hat der Tumor im vorderen Teil des Sehnerven seinen ursprünglichen Sitz gehabt und sich dann nach der Richtung des geringsten Widerstandes durch das Sklералloch in des Augeninnere verbreitet.

6) **Die gruppierte Pigmentation des Augengrundes,** von Niels Hoeg.

In 4 Fällen fand Verf. eine eigentümliche Pigmentation des Augengrundes. Dieselbe erschien als eine über einen größeren oder kleineren, in der Regel sektorenförmigen Teil des Augengrundes ausgebreitete Ablagerung scharf begrenzter, schwarzer oder grauschwarzer Pigmentflecke, die eine ausgesprochene Anordnung zu Gruppen zeigten. Andre Veränderungen im Augengrunde bestanden nicht. Einen Einfluß auf die Funktion des Auges übten sie nicht aus. Es handelte sich wahrscheinlich um eine im frühesten Stadium der Entwicklung des Auges entstandene Anomalie, wohl um eine Unregelmäßigkeit in der Bildung des Pigmentepithels.

7) **Über die Verwendung von Resorcin bei der Behandlung der chronischen Conjunctivitis,** von Paul Knapp.

Verf. empfiehlt bei chronischen Konjunktiviten die Einträufluug einer 2—3%igen Resorcinlösung, 2—3 mal täglich.

8) **Zur Behandlung der Keratitis dendritica,** von Paul Knapp.

Verf. wandte mit Erfolg die Kauterisation der erkrankten Partie mit der Glühschlinge an.

9) **Weitere Gesichtspunkte zur Frage der Palliativ-Trepanation bei Stauungspapille,** von Eugen v. Hippel.

Es ist unzulässig, Patienten, die unter allgemeinen Hirndruck-Symptomen leiden, so lange mit indifferenten Methoden zu behandeln, bis das Sehvermögen verfällt. Die frühzeitige Feststellung und chirurgische Behandlung der Stauungspapille muß viel häufiger stattfinden, als es bisher der Fall war.

10) **Ein Beitrag zur Wirkung von Ehrlich-Hata 606 bei Augenkranken,** von G. Tobias.

In einem Falle, wo wegen eines Schankers an der Unterlippe Ehrlich-Hata intravenös injiziert war, trat nach 8 Tagen in der Macula lutea eine dunkelbraune Pigment-Ablagerung auf, die sich nach der Peripherie allmählich verlor. Ganz an der äußeren Peripherie des Hintergrundes fanden sich kleine, alte, chorioiditische Herde. Später bildeten sich um die Papille noch weitere, rundliche, rötliche und mattgelbe Herde, die von einem Pigmentsaum umgeben waren. Horstmann.

III. Ophthalmology. 1910. Juli.

1) **A suggestion for an operation for chronic glaucoma,** by Dr. Denig.

Verf. schlägt vor, einen senkrechten schmalen Bindehautlappen, vom Hornhautrand bis zum Äquator zu bilden, um ihn durch einen schmalen Knopfloch-Spalt dicht unter dem oberen Hornhautrand wie eine Schleife zu knüpfen, um so eine dauernde Filtration zu erreichen. Er hat die Operation in vier bereits blinden Fällen chronischen Glaukoms lediglich zur Beseitigung der neuralgischen Schmerzen gemacht. Auch bei Kataraktfällen, wo eine expulsive Hämorrhagie zu fürchten ist, bei gewissen Fällen von Staphylom und Keratoconus glaubt er sie indiziert.

2) **Glaucoma after the extraction of cataract.**

3 Artikel von Burton Chauce, S. D. Risley und Harold G. Goldberg. Letzterer bringt einen histologischen Befund, die andren klinische Betrachtungen von bekanntem Zusammenhange.

3) **Some things that have happened to me in my operative career,** by J. H. Claiborne.

Allerhand Erfahrungen und Erlebnisse bei Star-Operationen.

4) **The treatment of congenital argamblyopia,**[1] by W. L. Phillips.

Der Astigmatismus als die hauptsächlichste Ursache der einseitigen Amblyopien soll möglichst frühzeitig korrigiert und durch frühzeitige Übung die Sehschärfe gefördert werden.

5) **Facts, old and new, about the lacrimal apparatus,** by Dr. E. E. Blaauw in Buffalo.

6) **Supraorbital neuralgia. — Two cases,** by Dr. J. J. Dowling.

Verf. fand als Ursache einer hartnäckigen Supraorbital-Neuralgie in dem einen Falle im Foramen supraorbitale eine knochenharte kleine Geschwulst, die aus einem um einen Haarfollikel herum formierten kalkig degenerierten Sack bestand. Nach seiner Entfernung sistierte der Schmerz für immer. Im zweiten Falle hatte eine traumatische Knochenspaltung im Bereich des Foramen supraorbitale stattgefunden, das mit einer Callus-Masse verengt war. Als mit Meißel eine Kerbe geschlagen war und ein Stückchen des Nerven reseziert wurde, trat Heilung ein.

7) **Notes on some cases of trauma of the eye,** by Rich. Kerry.

1. Blutfärbung der Kornea. 2. Blutfärbung des Glaskörpers. 3. Fortbestand der Lichtperzeption nach fast vollständiger Zerstörung des Auges.

[1] Von ἀργός, unabhängig, — statt „Ambly. ex anopsia".

8) **Repair of the cornea,** by F. H. Koyle.

Bindehautlappen-Überpflanzung zur Deckung einer fast ein Drittel der Hornhaut einnehmenden traumatischen Descemetocele. Nachträgliche Drucksteigerung und schließliche Besserung durch Sclerotomia posterior. Künstliche Pupillenbildung stand noch aus.

---

9) **A rare anomaly of the inferior central vein of the retina,** by Dr. C. A. Bahn. (Mit Abbildung.)

---

10) **Report of a case of epibulbar sarcoma,** by C. A. Veasey.

Bei einer 40jährigen Frau entstand an der Stelle eines 24 Jahre vorher stattgehabten penetrierenden Trauma ein epibulbäres Sarkom, dessen wiederholte Exzision immer wieder von Rückfällen gefolgt war, bis die 6 Jahre nach der ersten Feststellung erfolgte Enukleation anscheinend dauernde Heilung (vorläufig für 16 Monate) brachte.

---

11) **On a plagiarized text book of ophthalmology — an historical investigation,** by Prof. Hirschberg.

Vgl. das Original im Centralbl. f. Augenheilk., Januar 1910.

Oktober.

1) **Recurrent tubercular choroiditis,** by Dr. Carl Koller.

Die rezidivierende tuberkulöse Aderhaut-Entzündung kommt nach Verf. viel häufiger vor, als gemeinhin angenommen wird, und verdient als klinisches Bild für sich gezeichnet zu werden. An der Hand von 3 charakteristischen Fällen zeigt er als gemeinsame, für das Wesen der Tuberkulose bestimmende Symptome und Anzeichen ihr Vorkommen bei sonst gesunden jungen Menschen, die Rückfälligkeit des Prozesses, eine ganz charakteristische Gruppierung der Herde in einer Linie, das Auftreten von Präzipitaten und Glaskörper-Trübungen im frühen Stadium, eine intensive Schwellung des Opticus; ferner das gänzliche Schwinden aller Sehstörungen im regressiven Stadium, die kreisförmige oder ovale Gestalt der älteren Herde und ihre Größenausdehnung und Pigmentierung. Daß es sich wirklich um Tuberkulose handelt, leitet Verf. aus der Tatsache der allgemeinen großen Verbreitung tuberkulöser Herde ab, aus der ophthalmoskopischen Identität der Herde mit den bekannten akuten Fällen, aus dem gelegentlich möglich gewesenen Nachweis von Tuberkelbazillen im Kammerwasser, aus der lokalen Reaktion nach Tuberkulin-Injektion und der bekannten Gruppierung der Herde, wobei sich die neue Herdbildung an den Rand oder in die Nachbarschaft der älteren Narben anreiht.

---

2) **A case of Sarcoma of the optic disk,** by G. D. Murray.

Das ophthalmoskopische Bild bei dem 60jährigen Patienten zeigte eine der Mitte des Opticus anhaftende, kreisrunde Cyste, die sich nicht zu bewegen schien. Die Autopsie ergab ein Kleinspindelzellen-Sarkom.

---

3) **The difficulty sometimes met with in the diagnosis of a subretinal mass,** by Rob. L. Randolph.

Diagnose schwankend zwischen tuberkulöser oder einfacher pigmentöser Choroiditis und Leukosarkom. Wassermann und Pirquet negativ. Durchleuchtung ohne Nutzen.

4) **Congenital dislocation of the lacrymal gland,** by L. W. Jones.
Zurzeit bei dem 10jährigen Mädchen nur sichtbar beim Umstülpen des Oberlids.

5) **Orbital oedema, with proptosis, resulting from auto-intoxication; a case,** by H. M. Becker.
Die Diagnose der Auto-Intoxikation konnte bei dem 12jährig. Mädchen aus der Anamnese und einer ausgesprochenen Indikan-Reaktion mit Sicherheit gestellt werden, während eine andre Ätiologie nicht gefunden werden konnte. Eine gründliche Ausspülung des Intestinaltractus beseitigte alle mit der Erkrankung einhergehenden Hirn-Erscheinungen. Von dem ursprünglich kompleten Ödem und starken Exophthalmus blieb schließlich ein dick hypertrophisches Unterlid-Ödem zurück, zu dessen Beseitigung das Messer gebraucht werden mußte.

6) **On the different prism tests with presentation of a series of prisms arranged on an circular disc,** by Dr. Lucien Howe.
Verf. hat auf einer Art Recoss-Scheibe, wie beim Augenspiegel, einen Satz kleiner Prismen vereinigt, deren Basis sämtlich nach einer Richtung liegen. Der Handgriff, auf dem ein kleines Pendel die senkrechte Lage anzeigt, kann nach Belieben gehalten werden, so daß die Basis des Prisma jeweils nach innen, außen, oben oder unten zeigt. So lassen sich leicht die dynamischen Verhältnisse der Augenmuskel, das Maximum und Minimum der Abduktion, Adduktion usw. prüfen. Der kleine Apparat hat in der Tasche Platz.

7) **A device and method for developing the art of writing without the use of the eyes,** by J. N. Rhoads.
Für Leute, die ohne hinzusehen schreiben müssen, sei es zur Schonung ihrer Augen oder aus Unfähigkeit, die Augen zu gebrauchen, in Bettlage oder unterwegs im Wagen u. ä. hat Verf. einen kleinen Kasten mit zwei Rollen konstruiert, über die das Blatt Papier hinweggeführt wird, so daß die Kontrolle beim Schreiben ohne die Augen ausgeübt werden kann.

8) **A critical study of the ocular asymmetry of the formosan savage,** by Charles A. Oliver.
Eine anatomisch-ethnologische Studie über den Schädel- und Gesichtsbau bei den Wilden auf Formosa.

9) **Some impressions on certain eye affections of the negro, as compared with the white man,** by James L. Minor.
Eine 25jährige Praxis in Memphis hat den Verf. folgendes gelehrt: Refraktionsfehler unter den Negern sind halb so häufig wie bei den Weißen. Myopie zeigte sich gar nicht. Normale Sehschärfe fand sich $2^1/_2$ mal so oft, das hing wohl mit der relativen Seltenheit von höheren Graden des Astigmatismus und der Hypermetropie zusammen. Ebenso selten sah er Presbyopie und Muskelinsuffizienzen; Strabismus nur zwei Mal, außerhalb der Praxis. Verhältnismäßig häufiger traf er Glaukom an, von dem er 3—4 Fälle im Jahre behandeln mußte. Trachom zeigte sich nur bei den Weißen. Bei der Gonorrhoe der Erwachsenen sowohl wie der Neugeborenen schien der Charakter der Krankheit weniger heftig und die Hornhaut-Komplikationen

seltener. Iritis ist dank der Verbreitung der Syphilis sehr häufig, aber nicht so heftig und gefährlich.

10) **Vision and the menopause,** by J. A. Kiehle.

Die Augenstörungen im Climacterium sieht Verf. als rein funktionelle, von der umgestalteten Zirkulation und sympathischen Nerven-Einflüssen abhängige an, ähnlich wie die rein physiologische Erscheinung der Presbyopie.

11) **Ocular signs frequently associated with vasomotor disturbances,** by Howard F. Hansell.

Unter die vasomotorischen Augenstörungen, analog der flüchtigen Hautrötung, den cyanotischen Fingernägeln, den feuchten, kalten Händen, der Tachycardie, Darmneurose usw. rechnet Verf. die venöse Hyperämie der Netzhaut, das Stellwaag'sche Zeichen, das Graefe'sche Symptom, das Zittern der Lider, die Pigmentierung der Lidhaut, die Pupillendifferenz; ferner, als seltener, das Herabhängen eines oder beider Lider, teilweise und intermittierend, den partiellen Verlust der Konvergenz, Orbicularisкrampf, soweit sie nicht etwa durch lokale Ursachen bedingt sind.

12) **Clinical remarks on 348 cases of injury to the eyes,** by Gaylord C. Hall.

Januar 1911.

1) **An „unlearnable" vision test card for use in the naval service,** by Surgeon E. J. Grow.

Um das Auswendiglernen der Sehproben-Buchstaben zu verhüten, verwendet Verf. einen transportablen, elektrisch beleuchteten Kasten, in dem die Buchstabenreihen in schmalen Schlitzen einzeln sichtbar gemacht werden.

2) **Cyclophoria,** by A. A. Bradburne.

Unter Cyclophoria versteht Verf. die Drehbewegungen, die die Augen um eine sagittale Achse machen, wenn sie, wie beim Lesen, nach unten konvergieren. Bei astigmatischen Augen ist es sehr wichtig, diesen Umstand bei der Verordnung der Zylinder-Gläser nicht zu übersehen. Die Achse der Zylinder, welche für den Blick in die Ferne bestimmt ist, muß für das Nahesehen geändert werden, wenn muskuläre Asthenopie und nervöse Störungen vermieden werden sollen. Mit Hilfe von Prismen kann man die Stellung der Netzhautbilder beider Augen ausprobieren.

3) **The etiology, pathology and treatment of concomitant, convergent squint,** by Dr. Lum Emerson.

4) **A report on 60 cases of trachoma treated after the Coover method,** by H. H. Martin.

Unter der Coover'schen Methode versteht man das Abreiben der evertierten Lider mit, behufs Sterilisation, in Alkohol getauchten und dann abgebranntem Sandpapier. Verf. hält die Sterilisation für überflüssig, aber eine Nachbehandlung mit Cuprum sulfuricum in den meisten Fällen für empfehlenswert, wenn Rezidive vermieden werden sollen. Sonst sei das Verfahren aber sehr günstig und durch Einfachheit und Kürze ausgezeichnet.

5) **An unusual factor in amblyopia,** by F. McKenny Ruby.

Verf. fand als einzige, sehr sonderbare Ursache für eine Amblyopie bei einem 7jährigen Knaben, daß er leidenschaftlich gern auf dem Kopf stand oder an seinen Fersen hing. Erst als ihm diese Akrobaten-Kunststücke verboten wurden, besserte sich das Sehvermögen ganz allmählich.

6) **Treatment of dacryocystitis,** by G. Goldseth.

7) **Traumatic subconjunctival dislocation of cataractous lues in its capsule,** by F. P. Maynard.

Eine überreife braune Katarakt wurde, nachdem sie durch ein Trauma subkonjunktival nach oben disloziert worden war, vom Verf. durch einen einfachen Bindehautschnitt in ihre Kapsel ohne jede Komplikation entbunden.

8) **On the presence of non-inflammatory exsudates in the aqueous humor,** by Burton Chauce.

Bei sonst anscheinend gesunden Augen sah Verf. wiederholt im Kammerwasser oder auf der Linsenkapsel ganz feine granulierte Körperchen, nicht so zahlreich wie bei Uveitiden sonst wahrnehmbar, und oft schon nach 1 bis 2 Tagen wieder resorbiert. Die betreffenden Patienten unterlagen sämtlich gastrointestinalen Störungen und gaben vielfach die Indicanprobe. Niemals waren Zeichen einer Entzündung des Auges vorher oder nachher nachweisbar. Die Körperchen wurden erst nach völliger Erweiterung der Pupille durch Mydriatica sichtbar. Verf. wirft die Frage auf, ob sie durch die mechanische Wirkung der Mydriatica auf die Gefäße der Iris oder durch den plötzlichen Anstieg des intravaskulären Drucks durch die Gefäßwände hindurch austreten, ähnlich wie bei den Nierenglomeruli das Transsudat in den Urin eine temporäre Albuminose erzeuge.

9) **Marginal ring ulcer of the cornea,** by S. H. Brown.

Ein Fall von sichelförmigem Geschwür der Hornhaut mit allen Attributen eines Epitheliom (Ulcus rodens), das sich in der Folge als marginales Ulcus serpens erwies und heilte.

10) **A case of ulcerous scleritis,** by Dr. Henning Rönne in Kopenhagen.

Verf.'s Fall von perforierender Skleritis ist wie der Hirschberg'sche und ein früherer vom Verf. mitgeteilter Fall ätiologisch von den typischen Fällen von Skleritis keineswegs verschieden, sondern wahrscheinlich ebenfalls rheumatischen Ursprungs. Von Tuberkulose fand sich nirgends eine Spur. Die Ulzeration stelle das Resultat einer Nekrose dar.

11) **Electrolysis in the treatment of indolent ulcers and fistulae of the cornea,** by F. Cornwall.

Viel mehr als die Galvanokausis empfiehlt Verf. die Anwendung der Elektrolyse bei indolenten Hornhautgeschwüren. Mit einer in geeigneter Weise abgebogenen, sehr feinen Nadel und einem schwachen Strom von etwa $^1/_2$ M. A. hat er bisweilen in einer einzigen Sitzung wunderbare Erfolge erzielt.

12) **A note on anterior chamber irrigation after cataract extraction,** by E. T. Smith.

Vgl. das Referat über Ophthalm. Review, November 1909.

13) **Rupture of the chorioid,** by George F. Keiper.

14) **A case of spasm of the retinal arteries,** by H. D. Bruns.

Der Spasmus der Netzhautarterien in Verf.'s Falle hätte eine Embolie der Zentralarterie vortäuschen können, wenn er nicht beiderseitig gewesen wäre. Es handelte sich um ein zartes anämisches Mädchen mit neuropathischer Veranlagung, das an Krämpfen, passagärer Albuminurie und Amenorrhoe gelitten hatte. Der Zustand besserte sich, die eine Papille blaßte etwas ab.

15) **Spontaneous thrombosis of the central vein of the retina following parturition,** by Aaron Brav.

16) **Vaccine and serum therapy in ocular tuberculosis,** by G. S. Derby.

Nach einer historischen Übersicht der Tuberkulin-Behandlung seit Koch's erster Publikation im Jahre 1890 gibt Verf. eine tabellarische Zusammenstellung von 80 eignen Fällen von Sklerokeratitis, Keratitis interstitialis und Keratoiritis. Im ganzen hält er die Erfolge für günstig, aber doch nicht immer für so überzeugend, daß man nicht auch mit andren Methoden dasselbe in derselben Zeit hätte erreichen können.

17) **Abner W. Calhoun.** Ein Nekrolog, von H. V. Würdemann.

Peltesohn.

Vermischtes.

Thomas Reid, M. D., L. L. D.,
geboren 1830, gestorben am 23. März 1911.

Thomas Reid kam als Kunsttischler-Lehrling nach Glasgow, folgte aber einem höheren Ideal, studierte Medizin und gewann den Doktor 1857. Dann studierte er eifrigst Mikroskopie, sowie Augenheilkunde 1861 unter George Rainey und William Anderson, wurde 1862 jüngerer Assistent, 1865 Assistent, 1867 Surgeon in der Augenklinik zu Glasgow, 1884 Senior Surgeon, ein Titel, den vor ihm Rainey und der berühmte William Mackenzie geführt. Im Jahre 1900, nach fast 40jähriger Beschäftigung mit der Augenheilkunde, nahm er seinen Abschied.

Im Jahre 1869 war Reid zum Waltonian Lecturer in Glasgow, als Nachfolger von George Rainey, ernannt worden; er selber erhielt aber keinen Nachfolger.

Das Bild, welches unsern Lesern willkommen sein wird, verdanke ich Herrn Kollegen Sydney Stephenson, dem Herausgeber von The Ophthalmoscope.

Von Read's Leistungen ist besonders das Hand-Ophthalmometer bekannt. Als ich ihn 1879 in seiner Anstalt besuchte, gab der freundliche und bescheidene Kollege mir ein Exemplar mit, um in aller Muße mich

damit einzuüben: ich habe es vielfach gebraucht, bis das Instrument von Javal mir zur Verfügung stand.

Längere Zeit verweilte Reid in Turin und gewann eine solche Verehrung für unsren Kollegen Prof. Reymond, daß er eine bedeutende Stiftung für dessen Klinik machte, wofür die Universität von Turin, die dortige

Akademie der Medizin sowie der König von Italien ihm großen Dank erwiesen haben.

Der Gattin unser tiefempfundenes Beileid, dem Verstorbenen ein ehrendes Angedenken. H.

2) Der Tod hat schmerzliche Lücken in die Reihen der Fachgenossen gerissen, namentlich in den Vereinigten Staaten.

Wir beklagen den Verlust von H. Knapp, Charles J. Kipp, Adolph Kraemer, von deren Verdiensten das Centralblatt schon berichtet hat; wir beklagen ferner den Tod von Oliver, Connor, Gradle und Hibbard.

3) Dr. Chas. Oliver zu Philadelphia, Arzt an Mills Eye Hospital, der mit Norris und zahlreichen Mitarbeitern (auch deutschen) das amerikanische System of Diseases of the Eye herausgegeben und wertvolle Arbeiten über Farbenblindheit, über augenärztliche Diagnose der Nerven-Krankheiten,

über Augen-Verletzungen und über Therapie der Augenkrankheiten veröffentlicht und noch 1906 erfolgreich an den Arbeiten der augenärztlichen Sektion zu Oxford sich beteiligt hat, ist am 8. April an Urämie verstorben. Wer ihn gekannt, wird ihm ein freundliches Andenken bewahren.

Dr. Chas. Oliver.

4) Leartus Connor, zu Detroit, Mich., starb am 16. April plötzlich, im 68. Lebensjahre, an Hirnblutung. Am 24. Februar hatten seine Kollegen ein Fest zum 40. Jahrestag seiner Praxis in Detroit gegeben. Dr. Connor war Prof. der Augen- und Ohren-Heilkunde am Detroit medical College gewesen und hatte zahlreiche Ehrenämter bekleidet, z. B. das des president of the American Academy of Medicine. Connor war ein liebenswürdiger, jovialer Herr, der in den Diskussionen (z. B. der American med. Assoc. 1905 zu Portland) den Standpunkt des praktischen Therapeuten vertrat, wozu er als ehemaliger Lehrer der Chemie, der Physiologie und der inneren Medizin besonders befähigt war.

5) Henry Gradle, 1856 zu Frankfurt a. M. geboren, war früh nach den Vereinigten Staaten gekommen, erwarb 1874 seinen Doktor zu Chicago, praktizierte daselbst als Augen- und Ohren-Arzt und lehrte diese Fächer in der Northwestern-University. Ein trefflicher Bürger der Vereinigten Staaten, hat er stets Liebe zur alten Heimat, die er oft besuchte, und aufrichtige Bewunderung deutscher Wissenschaft bewahrt und kundgegeben. Jeder deutsche Fachgenosse, der ihn in Chicago aufgesucht, wird seine Freundlichkeit rühmen.

Auf dem X. internationalen Kongreß zu Berlin (1890) hat er sich an den Diskussionen über Schielen beteiligt (Centralbl. f. Augenheilk. 1890, S. 127), auch wertvolle Beiträge zur Augenheilkunde geliefert: Iris-Bewegung (Chicago Journ. of nerv. and ment. diseases, 1875). Ciliarmuskel und Astigmatismus (Centralbl. f. Augenheilk. 1879, S. 161). Ciliarmuskelkrampf (ebendas. 1881, S. 530). Augenkr. und Heufieber (ebendas. 1886, S. 256). Zusammenhang zwischen Nasen- und Augenleiden (ebendas. 1887, S. 201). Über Behandlung der Blepharitis (ebendas. S. 112). Über das ursächliche Verhalten von Nasenkrankheiten zu Augenleiden (ebendas. 1892, S. 425). Über Tränenleiden (ebendas. 1893, S. 373). Über umschriebene Aderhaut-Entzündung (ebendas. S. 467). Über Frühjahrs-Katarrh (ebendas. 1896,

S. 317 und 1906, S. 369 und 436). Über Astigmatismus (ebendas. 1897, S. 281). Über Embolie der Makular-Arteriolen (ebendas. S. 447). Medizinische Diagnose durch Augensymptome (ebendas. S. 601). Asthenopie (ebendas. S. 627). Traumatische rekurrierende Keratitis (ebendas. 1898, S. 618). Über Hornhaut-Trübung und Lupen-Vergrößerung (ebendas. 1899, S. 19). Augen-Verband (ebendas. 1901, S. 395). Subconjunctivitis (ebendas. 1903, S. 118). Große Salicyl-Gaben bei entzündlichen Augenkrankheiten (ebendas. S. 245). Orbital-Plastik (ebendas. 1907, S. 330). Neurit. opt. intracran. (ebendas. 1908, S. 242). Intraokulare Erkrankung infolge von Eiterung einer Nasen-Nebenhöhle (ebendas. 1909, S. 20—213).

Ein schweres organisches Leiden (Karzinom der Blase, zunächst und für viele Jahre erfolgreich von Nitsche in Berlin operiert), ertrug H. Gradle mit Philosophie und selbst mit Humor; aber schließlich ist er doch daran zu Santa Barbara in Süd-Kalifornien, wo er den Winter zubrachte, am 9. April 1911 gestorben. Ehre und Liebe seinem Andenken!

6) Dr. William E. Hibbard, ein sehr bekannter Augenarzt zu Pasadena in Süd-Kalifornien, dessen persönliche Bekanntschaft ich 1905 zu Los Angelos gemacht, ist vorzeitig durch einen Unglücksfall (nächtliche Feuersbrunst) verstorben.

7) Dr. Albert R. Baker, Prof. der Augenheilkunde am College of Physic. and Surgeons zu Cleveland (Ohio), von seiner Studien-Reise durch Europa vielen Fachgenossen noch erinnerlich, sehr verdient um die ärztliche Beaufsichtigung der Schulkinder, ist am 5. April d. J. nach längerer Krankheit in Cleveland verstorben. H.

8) Dr. Chaillous ist, als Nachfolger von Trousseau, zum Arzt an Quinze-Vingts ernannt worden.

Augenärzte (Ophtalmologistes) an den Pariser Hospitälern sind für 1911—1912: Monthus, am Hôp. Cochin, Poulard am H. Beaujon, Morax am H. La Riboisière, wo vor einem Menschenalter Ph. Panas wirkte, dem diese ganze Bewegung zu danken ist, Rochon-Duvigneaud am H. Laennec, Terrien am H. des Enfants-Malades.

Bibliographie.

1) Über die Reklination des grauen Stars, von Dr. Georg Levinsohn. (Berliner klin. Wochenschr. 1911. Nr. 6.) Verf. führte die Operation bei zwei schwer geisteskranken Frauen aus. Wegen der Demenz konnte eine Sehprüfung nach der Operation nicht vorgenommen werden, jedoch zeigten sich die erfreulichen Folgen in einer Herabsetzung des Aufregungszustandes. Zurzeit erscheint die Reklination nur im Notfalle gerechtfertigt, nämlich da, wo von jeder andren Star-Operation sonst Abstand genommen werden muß.

2) Ein Fall von Tränendrüsen-Tumor, von Karl Boettger. (Inaugural-Dissertation. Berlin, 1910.) Der Tumor bei der 30jähr. Patientin war kleinwalnußgroß, von einer bindegewebigen Kapsel umgeben, die mit Lymphocyten durchsetzt war. Das mikroskopische Bild ist das eines Chondrosarkoms.

3) Zur Jodbehandlung bei der Basedow'schen Krankheit, von San.-Rat Dr. Ohlemann. (Berliner klin. Wochenschr. 1911. Nr. 9.) Verf., der selbst an Basedow-Erkrankung leidet, ist der Meinung, daß man auf nichtoperativem Wege auch mit kleinen und kleinsten Dosen Jod Re-

sorption und Kleinerwerden einer Basedow-Struma in geeigneten Fällen erreichen kann, doch nur langsam und allmählich, da jede Beschleunigung durch größere Dosen, infolge zu rascher Resorption, unerwünschte Wirkungen nach sich ziehen muß.

4) Beiträge zur Klinik der orbitalen Komplikationen bei Erkrankungen der Nebenhöhlen der Nase, von Dr. Curt Cohen und Dr. Fr. Reinking. (Beiträge zur Augenheilkunde. 78. Heft.) Verf. veröffentlicht die Krankengeschichten von 25 Fällen, die Beziehungen der Nebenhöhlen der Nase zu der Orbita und dem Sehnerven zeigen. Nach dem Material der Verf. zu schließen, kämen auf etwa 3000 Augen-, Ohren- und Nasenkranke ein Fall von orbitaler Komplikation einer die Nasennebenhöhlen befallenden Eiterung. Im Anschluß an die ausführlich mitgeteilten Krankengeschichten bespricht Verf. die verschiedenen Arten, in denen sich die Orbita an den eitrigen Erkrankungen der Nebenhöhlen beteiligen kann. 1. Kann eine einfache, nicht abszedierende Periostitis der Orbita sich einstellen. 2. Können Abszesse entstehen, die meist nach kariöser Zerstörung der die Orbita begrenzenden Nebenhöhlenwand subperiostal sich bilden, oder 3. betrifft die Entzündung in Form der Phlegmone das gesamte Zellgewebe der Augenhöhle, oder aber es kann 4. durch Dilatation der Nebenhöhlen, durch Mukocelenbildung, zu Einengung der Orbita und Verschiebung des Bulbus kommen. Alle diese Prozesse können auch nebeneinander auftreten, wie dies bei dem vorliegenden Material einige Male der Fall war. Unter Berücksichtigung der vorliegenden Literatur versucht Verf. leitende Gesichtspunkte für die Diagnosenstellung und die Therapie zu gewinnen.

5) Bemerkung zur Prüfung der Pupillar-Lichtreaktion, von H. Oppenheim. (Neurolog. Centralbl. 1911. Nr. 7.) Verf. fand unter den neuropathischen Individuen einige, bei denen auf den elektrischen Lichtreiz keine Pupillenverengerung erfolgte, während sich die Pupillen gleich darauf bei Tageslicht prompt zusammenzogen. Verf. meint, daß die plötzliche Blendung als Schreck eine emotionelle Erweiterung der Pupille hervorruft, und daß durch diese psychische Reaktion die normale Reflexbewegung kompensiert wird.

6) Weitere klinische und anatomische Mitteilungen über das Fehlen der Wahrnehmung der eigenen Blindheit bei Hirnkrankheiten, von Prof. Dr. Emil Redlich und Dr. G. Bonvicini. (Neurolog. Centralbl. 1911. Nr. 6.) In den veröffentlichten Fällen, deren interessante Krankengeschichten ausführlich beschrieben und im Original nachgelesen werden müssen, handelt es sich um eine beiderseitige Occipitallappen-Erweichung und allgemeine Hirn-Atrophie. Fritz Mendel.

7) The Argyll Robertson Sign in Cerebral- and Spinal-Syphilis, by J. Michell Clarke. (Brit. med. Journ. 1911. 11. Februar.) Das Argyll Robertson'sche Pupillen Phänomen muß man als eine Art selektiver Giftwirkung auf das Zentralnervensystem betrachten, in dem Sinne, daß eine spezielle Gruppe von Neuronen, die eine bestimmte und beschränkte Funktion beherrschen, davon betroffen und außer Tätigkeit gesetzt wird; ganz ähnlich wie das diphtherische Toxin gerade auf den Akkommodationsapparat wirkt. Bei einer Analyse von 48 Fällen von Hirnsyphilis und 21 Fällen von spinaler Syphilis fand nun Verf. nur 2- bzw. 3 mal das Argyll Robertson'sche Zeichen ausgesprochen, von einseitigem Verlust der Lichtreaktion abgesehen, der ja lokale Ursachen haben kann und nicht eigentlich unter dem Robertson'schen Symptom verstanden werden darf. Das

Symptom ist also keine Erscheinung der reinen cerebrospinalen Lues, sondern ein parasyphilitisches. Der Kontrast zu Tabes und Paralyse, wo das Symptom in mehr als 70% beobachtet wird, beweist das ohne weiteres. In frischen Fällen kann man bei energischer Behandlung mit Queksilber die Wiederkehr des verlorenen Pupillenreflexes bisweilen erwarten. Vereinzelt hat man das Symptom auch bei Cysten des III. Ventrikels, bei Tumoren des Thalamus opticus, die sich bis zu den Corpora quadrigemina erstreckten, bei Opticus-Atrophie, nicht aber bei Neuritis optica festgestellt.

Peltesohn.

8) Über das lokale direkte Einwirken der Schwefelthermen auf das Auge, von Prof. Dr. S. Klein (Bäringer) in Wien. (Zeitschr. f. Balneologie. 1910. Nr. 16.) Über das lokale direkte Einwirken der Schwefelthermen auf das Auge berichtet Verf. folgendes: Das Schwefelthermalwasser kann als Augen-Tropf- oder Spülwasser bei leichten akuten und chronischen Bindehautkatarrhen verwendet werden, bei intensiveren akuten Bindehautkatarrhen erweist sich dasselbe als zu schwach; Bindehautkatarrhe mit starker Injektion der Augapfelbindehaut, mit Ciliarreizung oder mit Hornhaut-Infiltraten müssen als eine Kontra-Indikation für die Badekur überhaupt betrachtet werden; die Badekur muß unterbrochen werden. Bei Keratoconjunctivitis phlyctaenulosa mit reizlosem Verlauf, ohne Ulzerationen an der Hornhaut steht dem Schwefelbadegebrauch nichts im Wege, die Schwefeltherme kann bei diesen Erkrankungen sogar als Augen-Tropfwasser verwendet werden. Hornhautgeschwüre aber und stärkere Ciliarreizung verbieten den Gebrauch des Schwefelbades; für entzündliche Erkrankungen der Augenlider ergeben sich die gleichen Gesichtspunkte. Bei akuten Entzündungen im vorderen Augapfel-Abschnitte ist die absolute, bei chronischen die fakultative Kontra-Indikation des Schwefelbades die Hauptsache. Bei tiefliegenden Erkrankungen des Auges ist die lokale Wirkung des Schwefelbades mit Beziehung auf das Augenleiden ganz gleichgültig.

9) Über die Ursachen des Flimmerskotoms und seine Behandlung, von Dr. A. Pichler, Augenarzt in Klagenfurt. (Wiener klinische Wochenschr. 1911. Nr. 2.) Auf Grund einer Zahl von Beobachtungen kommt Verf. zu dem Schlusse, daß sich das Flimmerskotom auf der Basis einer in ihrem Wesen uns bekannten, wahrscheinlich ererbten Disposition entwickelt, die durch alle jene Umstände, die zu einer Schwächung des Nervensystems führen können, sowie durch Neigung zu vasomotorischen Störungen erhöht wird. In den meisten Fällen liegt auch eine andauernde erhöhte Inanspruchnahme des Sehorgans vor, die manchmal auf muskulärer oder akkommodativer Asthenopie beruht. Gelegenheitsursachen pflegen dann in der disponierten Person den eintretenden Anfall auszulösen. Die Behandlung hat die Aufgabe durch Hebung und Kräftigung des nervösen Allgemeinzustandes der Disposition entgegenzuarbeiten und Gelegenheitsursachen zu beseitigen.

10) Zur Klinik des Morbus Basedowii und seines Grenzgebietes, von Dr. Karl Kraus, Kurhaus Semmering. (Medizin. Klinik. 1911. Nr. 5.) Auf Grund einer Beobachtungsreihe von mehr als 50 Fällen von Morbus Basedowii macht Verf. auf zwei neue Erscheinungen dieser Krankheit und zwar auf die typischen Schmerzanfälle im Bereiche des Abdomens und auf die vermehrte Wärmeausstrahlung durch die Haut aufmerksam. Schenkl.

Um Einsendung von Separat-Abzügen wird gebeten (Berlin NW. 26 Schiffbauerdamm).

Verlag von Veit & Comp. in Leipzig. — Druck von Metzger & Wittig in Leipzig.

Centralblatt

für praktische

AUGENHEILKUNDE.

Herausgegeben von

Prof. Dr. J. Hirschberg, Geh. Med.-Rat, in Berlin.

Unter ständiger Mitwirkung der Herren Prof. G. Abelsdorff in Berlin, Dr. Berger in Paris, Prof. Birnbacher in Graz, Dr. Brailey in London, Dr. Bruns in Steglitz, Prof. Cl. du Bois-Reymond in Schanghai, Dr. Czellitzer in Berlin, Prof. E. Emmert in Bern, Prof. C. Gallenga in Parma, Dr. Ginsberg in Berlin, Prof. Goldzieher in Budapest, Dr. Gordon Norrie in Kopenhagen, Prof. Horstmann in Berlin, Dr. Issigonis in Smyrna, Prof. H. Knapp in New York, Lt. Col. F. P. Maynard, I. M. S. Calcutta, Dr. F. Mendel in Berlin, Dr. Moll in Berlin, Dr. W. Mühsam in Berlin, Dr. Neuburger in Nürnberg, Dr. Peltesohn in Hamburg, Dr. Pergens in Maeseyck, Prof. Peschel in Frankfurt a. M., Dr. Purtscher in Klagenfurt, Dr. M. Reich in Petersburg, Dr. H. Rönne in Kopenhagen, Med.-Rat Dr. Scheer in Oldenburg, Prof. Schenkl in Prag, Prof. Schwarz in Leipzig, Dr. Spiro in Berlin, Dr. Steindorff in Berlin, Dr. Stiel in Köln.

Monatlich ein Heft. Preis des Jahrganges 12 Mark. Zu beziehen durch alle Buchhandlungen des In- und Auslandes und die Postanstalten des Deutschen Reiches.

1911. Fünfunddreißigster Jahrgang. Juni.

Inhalt: **Original-Mitteilung.** Ein Fall von vererbtem Netzhautgliom. Von Dr. L. Caspar in Mülheim a. Rhein.

Gesellschaftsbericht. 1) Berliner Ophthalmologische Gesellschaft. — 2) Bulletins et mémoires de la Société Française d'Ophthalmologie. 27. Jahrgang 1910.

Referate, Übersetzungen, Auszüge. 1) Die Ophthalmologie bei den alten Hebräern, von Dr. med. et phil. L. Kotelmann. — 2) Über Entstehung und Wesen der Anomalien des Farbensinnes, von P. Stilling.

Journal-Übersicht. I. A. v. Graefe's Archiv f. Ophthalmologie. LXXVII. 1. — II. Klinische Monatsblätter für Augenheilkunde. 1911, Februar bis April. — III. Wochenschrift für Therapie und Hygiene des Auges, 1911, Nr. 13—24. — IV. Fortschritte der Medizin, 1911, Nr. 12—13. — V. Festschrift zur 40jähr. Stiftungsfeier des Deutschen Hospitals in New York, 1909. — VI. Archives d'Ophtalmologie, 1911, Februar bis März — VII. Annales d'Oculistique, 1911, Januar bis März. — VIII. l'Ophtalmologie provinciale, 1911, Nr. 3. — IX. The Ophthalmoscope, 1911, Januar bis März.

Vermischtes.

Bibliographie. Nr. 1—7.

Ein Fall von vererbtem Netzhautgliom.

Von Dr. **L. Caspar** in Mülheim a. Rhein.

Am 3. August 1892 enukleierte ich der 2 Jahre alten Katharina W. das linke Auge wegen Glioma retinae. Ein gelber Schein aus der Pupille war bereits seit $^5/_4$ Jahren bemerkt worden. Der Augapfel erschien tief injiziert, hart, deutlich vergrößert, in der Ciliargegend vorgebuchtet. Die Pupille war erweitert, hinter der Linse schimmerten rötlichgelbe, von Blut-

gefäßen durchzogene Geschwulstmassen hervor. Das Allgemeinbefinden war seit 3—4 Wochen gestört (Appetitmangel, Schläfrigkeit).

Die anatomische Untersuchung ergab ein typisches Gliom. Ein Durchbruch hatte noch an keiner Stelle stattgefunden, und der Sehnerv, von dem ein reichlich 1 cm langes Stück mit entfernt worden, erwies sich als frei von Geschwulst-Teilen.

Die als wenig günstig hingestellte Voraussage bestätigte sich glücklicherweise nicht, indem Patientin ohne Rückfall blieb.

Die Mutter der Patientin — selber mit einem angeborenen, großen, wulstigen Angiom des linken Oberlides und der benachbarten Stirngegend behaftet, — gab an, sie habe sich im zweiten Monate der Schwangerschaft vor einem im Dunkeln auf sie anspringenden Hunde, dessen Augen gelb leuchteten, heftig erschreckt, und wollte hierauf das Leiden des Kindes — des erstgeborenen — zurückführen. Von sonstigen Augen-Erkrankungen in ihrer oder des Mannes Familie wußte sie nichts. Es kamen später noch 3 Töchter zur Welt, alle gesund.

Am 20. Mai 1911 brachte mir dieselbe Frau ihr Enkelkind, Katharina M., Tochter der s. Zt. Enukleierten, zur Untersuchung. Nach ihrem Bericht hat ihre Tochter, schon vor der Eheschließung schwanger, damals ob dem häufigen Schelten des erzürnten Vaters viel geweint und stets gejammert, das zu erwartende Kind werde sicher auch solch ein krankes Auge bekommen, wie sie gehabt habe. Vor nunmehr 2 Monaten sei wirklich bei dem jetzt $1^1/_4$ Jahr alten Kind der ominöse gelbe Schein im rechten Auge entdeckt worden. Aus Angst vor der Wahrheit habe man sich aber bisher gescheut, einen Arzt zu befragen.

Die Untersuchung ergab ein unzweifelhaftes Netzhautgliom des rechten Auges. Dieses erschien mäßig gerötet, etwas vergrößert und deutlich hart. Die vordere Kammer war seicht, die Pupille weit, die Regenbogenhaut grünlich (links blau). Hinter der Linse sah man eine dreilappige, rötlichgelbe, von Blutgefäßen durchzogene Masse. Der Augapfel war nicht vorgetrieben, gut beweglich und anscheinend wenig schmerzhaft. Eine Beeinträchtigung des Allgemeinbefindens war den Angehörigen noch nicht aufgefallen.

Am 29. Mai wurde das Auge enukleiert. Es erwies sich als völlig von einem Markschwamm erfüllt, der bis zur Linse reichte, und neben dem makroskopisch keine normale Netzhaut mehr zu erkennen war. Ein Durchbruch hatte noch nicht stattgefunden, desgleichen kein Übergreifen auf den Sehnerven.

Das Interesse des Falles liegt in der Tatsache der Vererbung. Eine unlängst erschienene statistische Arbeit von Adam (Zeitschr. f. Augenheilk. XXV, S. 330) nennt eine gleiche Beobachtung von Hoffmann (Heidelberg, 1908) und zwei weitere aus der amerikanischen Literatur.

Was sonst hier die ursächlichen Verhältnisse betrifft, so möchte ich auf die mitgeteilte Erzählung gewiß kein erhebliches Gewicht legen. Ich hielt es aber — schon mit Rücksicht auf Liebhaber Hamlet'scher Philosophie (There are more things etc.) — für der Mühe wert, ihr einen Platz einzuräumen.

Vielleicht darf ich mir zum Schluß noch die Bemerkung erlauben, daß meines Erachtens auch die von Adam gemachten Angaben über die Häufigkeit des Netzhautglioms, obschon er lange nicht die Zahl von Wintersteiner (1:2500 Augenpatienten) erreicht, immer noch einen zu hohen Prozentsatz ergeben, indem er einen Fall auf 5832 Augenkranke findet. Aber auch seine Statistik entstammt eben dem Material einer großen Universitätsklinik, zu der aus weiter Ferne die Krankheitsfälle, namentlich auch ältere, hinströmen, und wo begreiflicherweise die besorgten Eltern vielfach erst das Endurteil über das Schicksal der kleinen Patienten einholen. Ich selber zähle in meiner nicht durch obige Vorzüge ausgezeichneten Praxis insgesamt 3 Fälle auf annähernd 40000 Augenkranke, also nur etwa 1:13000.

Gesellschaftsberichte.

1) Berliner Ophthalmologische Gesellschaft.

Vorsitzender: Herr v. Michel. Schriftführer: Herr Wertheim.

Sitzung vom 18. Mai 1911.

1) Herr Levinsohn: Über Nachstar-Operationen.

2) Herr Flemming: Anwendung des Radiums in der Ophthalmologie.

An der Hand von Photographien und Zeichnungen, die vor der Behandlung der Kranken aufgenommen sind, demonstriert Vortr. mehrere Fälle von Epitheliomen und Hämangiomen der Lider, epibulbärem Sarkomrezidiv am Limbus corneae und von einem bis über die Mitte der Kornea ausgedehnten Hornhautgeschwür, die durch Radiumstrahlen ganz oder fast verheilt sind. Besonders bemerkenswert waren die Erfolge bei einem Epitheliom, das beide Lider fast zerstört zu haben schien und den Bulbus vollkommen verdeckte. Nach der Radiumbehandlung stellten sich beiderseits die Lidränder größtenteils wieder her und hinter den Lidern kam eine normale Hornhaut zum Vorschein mit Cataracta senilis bei erhaltener Lichtprojektion. In diesem Falle, wie bei dem behandelten Ulcus corneae zeichneten sich die Narben durch besondere Zartheit aus, so daß bei letzterem trotz der bestehenden zentralen Trübung eine Sehschärfe von $^5/_{25}$ wieder erreicht wurde. Ganz besonders weist Vortr. auf die Gegenstätze in der Reaktion der normalen Haut und Hornhaut nach der Bestrahlung hin. Nachdem Vortr. die Wirkung des 4,5 mg starken Radiumpräparates auf der Haut seines Armes durch Bestrahlungszeiten von 5—90 Minuten mit und ohne Filter kennen gelernt hatte, war es bei den starken bleibenden Veränderungen auf der Haut um so auffallender, als auf der Hornhaut trotz unmittelbarer Einwirkung unter

den Lidern keinerlei Radiumwirkung eintrat bei einer Bestrahlungsdauer eines Kaninchen-Auges von 20 Stunden und eines menschlichen sarkomatös erkrankten Auges von 2 Stunden. Eine Beobachtungszeit von 3 Monaten ist seitdem verflossen, die Sehschärfe hat sich von $^3/_{35}$ auf $^5/_{15}$ gehoben, das Gesichtsfeld ist vollkommen intakt. Den Grund für diese bei der Hornhaut ausbleibende Reaktion glaubt Vortr. auch mit Rücksicht auf seine übrigen Erfahrungen bei erkrankter Kornea in dem Fehlen der Gefäße sehen zu müssen, in deren Alteration daher ein Hauptmoment der Wirkung radioaktiver Strahlen zu suchen sei.

Um die wirksame Substanz gleichmäßig und exakt ausnützen zu können, wurde das Radium in Form von Glasröhrchen oder Ebonitkapseln nicht in der üblichen Weise angewandt, sondern in Lösung gleichmäßig in einem etwa 1 qcm großen Leinwandstück ausgebreitet, eingefettet und auf der Gebrauchsseite nur durch $^1/_{100}$ mm Aluminium bedeckt, so daß auch die Strahlen ohne Filter zur Anwendung gebracht werden konnten. Vergleichende Versuche wurden mit einem 12 mg betragenden, in derselben Weise verarbeiteten Mesothorium-Präparat angestellt und demonstriert. Es zeitigte erheblicher intensivere Reaktionen, von der Würdigung seiner Wirksamkeit wurde aber bei der noch kurzen Beobachtungszeit abgesehen.

3) Herr Adam berichtet über die Häufigkeit der spontanen Netzhaut-Ablösung bei Myopie auf Grund von Zahlen, die Herr Dr. Kron an dem Material der Berliner Universitätsklinik ermittelt hat. Unter etwa 150000 Patienten fand er etwa 4500 mit einer Myopie über 10 Dioptrien, 2100 mit einer solchen über 14, und etwa 1000 mit einer solchen über 18 Di. Bei der ersten Gruppe wurden 242, bei der zweiten 142 und bei der letzten 63 Ablösungen ermittelt, was einer Verhältniszahl von 6,6—7,6 entspricht. Auf Augen berechnet fanden sich 3,5 bzw. 4,3% Ablösungen; schied man von diesen noch die über 30 Jahre stehenden Patienten, als für eine Myopie-Operation nicht in Betracht kommend, aus, so ergab sich als Prozentzahl für jugendliche Myopie über 14 Di. 3,3%, für solche über 18 Di. 4,4% Ablösungen. Demgegenüber steht die Verlustzahl an operierten myopischen Augen mit etwa 10% in bedauerlichem Widerspruch. Nach des Vortr. Meinung ist es aber zu weitgehend, deshalb die ganze Myopieoperation abzulehnen; durch strengste Indikationsstellung und Gebrauch einer Operationsmethode, die Glaskörper-Verlust und Glaskörper-Verletzung vermeidet, muß es gelingen, die Zahl der Verluste an operierten myopischen Augen herabzudrücken. Auf Grund rigorosester Auswahl sind in den ersten 7 Jahren des neuen Jahrhunderts in der Berliner Universitätsklinik nur 20 Augen als zur Operation geeignet befunden worden. Bei keinem dieser Augen war eine Netzhaut-Ablösung zu beklagen

2) **Bulletins et mémoires de la Société Française d'Ophtalmologie.** 27. Jahrgang 1910.

Sitzung vom 2. Mai 1910.

Gariel: Valeur comparative des divers modes d'éclairage.

Vortr. kommt zu folgenden Schlüssen: Die Quecksilberdampf-Lampe ist nur in ganz seltenen Ausnahmefällen zu Beleuchtungszwecken tauglich. Bogenlampen eignen sich nur im Freien oder in sehr großen Räumen zur Beleuchtung; für kleinere Räume sollen sie so eingerichtet werden, daß ihr

Licht gegen die weiße Decke reflektiert wird und von da in den zu beleuchtenden Raum gelangt. Glühlampen passen überallhin, zumal in kleinere Räume; gelbe Umhüllungen sind für sie ebenso wie für die Bogenlampen zu bevorzugen. Die Minimalhelligkeit für Schulklassen, Hörsäle und Ateliers soll 15 Lux betragen. Bei Hyperaesthesia retinae verschreibe man am besten gelbe Gläser.

Sitzung vom 3. Mai 1910.

1. Kalt: L'opération de la cataracte avec suture.

Die Operation mit runder Pupille ist die ideale Methode der Star-Operation, nur gibt sie sehr leicht Veranlassung zu Irisvorfällen. Sie zu vermeiden näht Vortr. die Kornea. Bei diesem Verfahren hatte er auf 2500 Operationen nur 3 % Vorfälle und zwar leichte.

2. Dupuy-Dutemps: L'irido-chorioidite tardive, par fistulisation de la cicatrice après l'opération de la cataracte et son traitement.

Die häufigste Ursache intraokulärer postoperativer schleichender Entzündungen sind Narben, in welche Iris oder Kapselzipfel eingeklemmt sind. Die Infektion geschieht durch das Eindringen pathogener Keime, die aus dem Bindehautsack kommen und die fehlerhafte Narbe passieren. Die „Operation der Wahl" ist die Kauterisation und Anfrischung mit darauf folgender Bindehaut-Überpflanzung. Je früher man so operiert, um so vollständigere und schnellere Heilung erreicht man. Oft sind die Fisteln kapillär und kaum zu sehen; eine event. Iridochorioiditis wird dann oft einer Allgemein-Erkrankung zugeschrieben und dementsprechend behandelt, natürlich ohne Erfolg, während eine lokale Therapie sofort Gutes leistet. Derartige Fisteln erkennt man an Epitheldefekten im Gebiet der Narbe, konjunktivaler und epithelialer Injektion, zumal an der verdächtigen Stelle, plötzlichem Eintauchen oberflächlicher Bindehautgefäße in die Narbe.

3. J. Terson père: Procédé de choix pour l'arrachement d'un lambeau de la capsule entérieure dans l'extraction de la cataracte.

Die nach dem Verfahren des Vortr. operierten Fälle erzielen eine bessere Sehschärfe und seltener Nachstar. Nur muß der Lappen, der mit Terson's Instrument aus der vorderen Kapsel herausgerissen wird, genügend groß sein. Bei zentralen Verdickungen der Kapsel schneidet er unterhalb davon ein Knopfloch ein (selbst unter die Iris geht er dabei) und entfernt dann einen Lappen mit seinem Instrument. Auch für die Operation hochgradiger Kurzsichtigkeit eignet sich das Verfahren.

4. Morax: Influence de l'iridektomie dans certaines formes de kératite avec contracture douloureuse de l'iris: ulcère sphincter-algique de la cornée.

Mitunter kommt es bei oberflächlichen Hornhaut-Erosionen zu einem schmerzhaften Reizzustand des Auges, während die Erosion sich nicht schließt. Außerdem besteht eine durch kein Mydriatikum zu lösende Miosis, als Ausdruck eines extremen Spasmus des M. sphincter pupillae. Dieser Zustand, der wochen- und monatelang dauern kann, läßt sich der Fissura ani vergleichen und wird am besten als Ulcus corneae sphincteralgicum bezeichnet. Die Iridektomie wirkt hier ebensogut, wie bei der Fissura ani die Dilatation oder die Sphinkterotomie. Das Ulcus heilt aus, die Schmerzen ver-

schwinden. Eine Iritis besteht nicht, das Ganze ist eine reflektorische Kontraktur.

5. Bettremieux: La sclérectomie simple dans le décollement de la rétine.

Der intraokulare Druck ist nur bei alten Netzhaut-Ablösungen erniedrigt, in frischen spontanen Fällen ist er normal, ja im Anfang sogar öfter erhöht. Klinische Beobachtungen sprechen für eine im Anfang gesteigerte Absonderung von Kammerwasser und damit für erhöhten Druck in der vorderen Kammer. Die einfache Sklerektomie vermindert den Kapillardruck im vorderen Uvealtraktus, also auch die Spannung in der vorderen Kammer. Die Operation versagte unter 9 Fällen einmal, 2 mal besserte sich der Zustand, 6 mal wurde Heilung oder beträchtliche Besserung erzielt.

6. Jacqueau: Procédé très simple de sclérectomie antérieure.

Variation der Operation von Lagrange: nach der Iridektomie wird mit 2 Scherenschlägen ein V-förmiger Winkel in die Sklera geschnitten.

7. Rollet: Pronostic des cancers primitifs de l'orbite.

Vortr. berichtet über einen Spindelzellenkrebs des Sehnerven. Nach $3^1/_2$ Jahren sind die Bewegungen des Augapfels normal; die Papille ist atrophisch. Man kann also einen äußerlich völlig normalen Augapfel erhalten, wenn man den N. opt. innerhalb der Orbita reseziert hat.

Die bösartigen Geschwülste der orbitalen Weichteile angehend, zeigt Vortr., daß die diffusen Tumoren eine schlechtere Prognose quoad vitam geben, als die abgekapselten. Je jünger das Individuum ist, um so ungünstiger ist die Prognose. Rechtzeitige Operation der nicht adhärenten abgekapselten Tumoren kann das Leben auf Jahre hinaus verlängern.

8. Aubineau et Civel: Considérations sur quelques cas de tumeurs de l'orbite.

a) Angioma orbitae, das den N. opt. komprimierte und Stauungspapille hervorrief.

b) Varicocele der Orbita mit Exophthalmus und Phlebolithen, deren Entfernung gelang.

c) Zwei von der Stirnhöhle ausgehende Osteome.

d) Peritheliom der Tränendrüse.

9. Chevallereau: La chorio-rétinite traumatique au point de vue médico-légal.

In 4 Fällen gab eine schwere Verletzung Veranlassung zum Aufschießen von Pigmentherden, ähnlich den bei luetischer Chorioretinitis beobachteten. Sie sitzen in der unteren Netzhauthälfte, wenn das Trauma den oberen Bulbusabschnitt traf, und verändern selbst im Verlaufe vieler Jahre ihr Aussehen nicht. Sie entstehen nicht durch Umwandlung von Netzhautblutungen, sondern durch Wanderung retinaler Pigmentzellen.

10. Cabannes: La paralysie de l'accommodation dans le glaucome. Son pronostic, son traitement opératoire.

Frau von 46 Jahren mit absolutem Glaukom des einen Auges, chronisch entzündlichem, ohne Drucksteigerung des andren bei normaler Sehschärfe, normalem Gesichtsfeld, normalem Hintergrund. Patient gebraucht dauernd Miotica; plötzliche Akkommodations-Lähmung, die auf Miotica nicht reagiert. Sklerektomie mit peripherer Iridektomie heilt die Lähmung binnen 4 Tagen.

Die Akkommodationslähmung bei Glaukom hat dieselbe Bedeutung, wie ein akuter Anfall und erfordert die gleiche Therapie.

11. Fage: La tuberculose du sac lacrymal.

Drei Formen: eine in der Umgebung des Sackes; eine den Sack selbst betreffende; eine, welche die Knochen mit ergreift. Sie geht von der Nasenschleimhaut aus. Tuberkulinprobe oder Impfungen auf Meerschweinchen sichern die Diagnose. Die Therapie besteht in Entfernung des Tränensacks, Auskratzen des erkrankten Knochens, event. Kauterisation der Fossa lacrimalis und Entfernung der erkrankten Drüsen.

12. L. Dor: Le traitement du décollement rétinien par la tuberculine.

Drei von fünf Kranken hatten manifeste Tuberkulose; von diesen sind zwei seit 1 bis $1^1/_2$ Jahren geheilt, der dritte hatte nach 8 Monaten einen Rückfall, bei dem vierten legte sich die Netzhaut zwar wieder vollständig an, aber es blieben Glaskörper-Trübungen zurück. Bei dem fünften Patienten versagte die Behandlung.

13. Lafon: Sur la pathogénie de l'ophtalmic phlycténulaire

Vortr. unterscheidet 3 Kategorien von Kranken: eine umfaßt die Kranken, die eine Tuberkulose durchgemacht haben; bei der zweiten ist Tuberkulose anamnestisch nicht nachweisbar, die Augen-Entzündung entwickelt sich im Verlaufe einer Infektionskrankheit; bei der dritten ist weder Tuberkulose, noch eine andre Infektionskrankheit vorhergegangen, und hier ist die Ophthalmie auf Toxine intestinalen Ursprungs zurückzuführen. Mitunter sind beide ätiologische Faktoren, Tuberkulose und Autointoxikation, vereinigt zu finden.

14. Ayreux: Ophtalmologie phlycténulaire et terrain tuberculeux.

Von 170 Kindern unter 15 Jahren wurden 145 einer Kontrolle der Intradermo-Reaktion unterzogen. Der Ausfall war 128 mal = 89,6% positiv. Radioskopisch zeigten von 90 einen positiven Befund bezüglich einer Adenopathie oder einer Affektion der Lungen bzw. Pleuren. 58 von 84 Kindern hatten adenoide Wucherungen. Von 58 Kindern mit Conjunctivitis phlyct. oder Keratitis phlyct. zeigten 51 tuberkulöse Zeichen.

15. Rohmer: Un cas d'hémiplégie oculaire (paralysie des mouvements associés de latéralité). Kasuistik.

16. Pascheff[1]: Recherches sur le cysticerque intraoculaire.

Einmal saß der Cysticercus subretinal in der Gegend der Makula, einmal in der Retina, einmal vor der Retina und einmal uneingekapselt im Glaskörper. Die beste Methode der Extraktion ist die durch meridionalen Lederhautschnitt.

17. Chesneau: Ophtalmomalacie et enophtalmie monolatérales dans une maladie de Basedow datant de 10 ans.

Sitzung vom 4. Mai 1910.

18. A. Terson: La cure chirurgicale du strabisme secondaire (déviation inverse post-opératoire).

Ein- oder doppelseitige Vorlagerung der Mm. interni, entweder mit oder ohne Tenotomie der Externi.

---

[1] In Sofia (Bulgarien) hatte er, seit 1909, vier Fälle! H.

19. Caillaud. A propos des amblyopies dites ex-anopsia.

20. Coppez: La nystagmographie.

Vgl. Centralbl. f. Augenheilk. 1909, S. 386 und S. 420.

21. Dufour: Sur les récents progrès de la dioptrique oculaire.

22. Bull: Le stéréoscope dans le traitement du strabisme.

Vortr. hat 2 neue Modelle für Stereoskope angegeben, die während der Übungen die Augen des Patienten zu überwachen gestatten.

23. Polack und Chevallereau: Défaut de parallélisme entre les méridiens principaux de l'astigmatisme cornéen et ceux de l'astigmatisme subjectif.

Unter 2000 Fällen von Astigmatismus wich die ophthalmometrisch bestimmte Zylinderachse 720 mal von den subjektiven Angaben ab. Die Abweichung betrug:

5°	in 260	Fällen	= 37%
10°	„ 180	„	= 26%
15°	„ 145	„	= 20%
20°	„ 39	„	= 5%
25°	„ 16	„	= 2%
30°	„ 38	„	= 5%
35°	„ 11	„	= 2%
40°	„ 23	„	= 3%.

24. Brunetière et Aubaret: Les variations de la réfraction statique chez les glaucomateux.

Entweder weicht die Myopie der Emmetropie oder die Hypermetropie nimmt ab oder die Myopie steigt. Nach den verschiedenen Behandlungsarten können sich Refraktionsänderungen einstellen. Ob sie von prognostischer Bedeutung sind, ist unentschieden. (My., d. h. Achsen-Verlängerung, kann natürliche Kompensation des chronischen Glaukoms bewirken. H.)

25. Bourgeois: Unification de la notation, des graphiques et des abréviations dans la pratique ophtalmologique.

26. Sander: Deux cas d'astigmatisme subjectif invers avec astigmatisme cornéen direct.

27. Teillais: Mélano-sarcome de la chorioïde.

Die Entwicklungsdauer scheint 8—10 Jahre zu betragen. Kein Glaukom, aber Iridochorioiditis. Ein Jahr nach der Enukleation ist Patient noch ohne Rezidiv.

28. Moutinho: Cancroide de la conjonctive. Exstirpation. Guérison.

Der Tumor, der nahe dem Limbus saß, wurde 14 Tage nach seinem Auftreten entfernt.

29. Darier: La sérotherapie dans les infections oculaires.

Vortr. empfiehlt die paraspezifische Serumtherapie für die Behandlung des spezifischen Hornhautgeschwürs, der Iritis und der Iridochorioiditis, welcher Ätiologie sie auch sei.

30. Fromaget: Inutilité du traitement mercuriel dans la kératite hérédo-syphilitique. (?)

Die Keratitis auf hereditär luetischer Basis gehört zur Gruppe der parasyphilitischen Erkrankungen. Die Hg-Therapie unterdrückt weder die Krankheit, noch verkürzt sie ihre Dauer oder schützt das andre Auge. Vortr. behandelte 87 Fälle nur mit Jod, Arsen und Lebertran und sah sie viel schneller, als unter spezifischer Therapie heilen.

31. Houdart: Les injections intraveneuses.

Einprozentige Lösungen von Cyanquecksilber werden prompt vertragen und haben sehr gute Wirkung.

32. Chaillous: La rétinite pigmentaire chez les sourds-muets.

Von 62 Taubstummen hatten 4 Retinitis pigmentosa (= 6,4%).

33. Golesceano: Un syndrome psycho-nerveux dans l'hypermétropie forte chez le vieillard.

Auf Grund mehrerer klinischer Beobachtungen schildert Vortr. ein Syndrom, das in verlangsamtem und erschwertem Lesen trotz korrigierender Gläser für nah und fern besteht.

34. Armaignac: Un cas de kératite parenchymateuse d'apparence sympathique après un traumatisme de l'oeil. Conséquences médico-légales.

Infolge einer leichten Verbrennung des linken Auges erkrankte das rechte an parenchymatöser Keratitis, die auf Rheumatismus zurückgeführt wurde, später trat ein akuter Gelenkrheumatismus auf. Die Sehschärfe des rechten Auges hob sich auf $^6/_{10}$, die des linken blieb normal.

35. Antonelli: Syphilis et traumatismes oculaires.

In 4 Fällen brach bei Individuen mit mehr oder weniger manifester Lues congenita 3—8 Tage nach einer oberflächlichen Hornhaut-Verletzung eine typische Keratitis diffusa aus, die auf das verletzte Auge beschränkt blieb. Einmal folgte der Verletzung eine Iritis mit Bildung eines Granuloms. Da zu früh iridektomiert wurde, entstand eine Iridocyclitis, die die Enukleation erforderte. Derartige Fälle können volle Unfallrente beanspruchen. Bei den Fällen, in denen auch das andre Auge erkrankt, ist die Diathese mehr als die Verletzung zu berücksichtigen.

36. Galezowski: Hétérochromie de l'iris.

Die Erscheinung beruht auf einer, bisweilen schon intrauterin erworbenen, latenten Uveïtis chronica. In einem Falle sah Vortr. Trübung der Membrana Descemetii, die bei einem andren Patienten mit Katarakt verbunden war.

37. Dransart et Famechon: Compte-rendu de 62 cas de plaies pénétrantes de l'oeil par éclats de fer. — Valeur diagnostique et curative de l'électro-aimant géant de Haab.

In 59 Fällen gelang die Extraktion des Splitters. Die Sehschärfe betrug 9 mal 0,3—1 = 14,5%, 11 mal 0,1—0,2 = 17,7%, 12 Augäpfel wurden nur in ihrer Form erhalten (S = 0) = 19,3%, 30 Bulbi kamen zur Enukleation = 48,3%. Sympathische Ophthalmie brach 3 mal 5 Monate, 1 mal 3 Jahre nach der Verletzung aus; die Enukleation führte 2 mal zu vollständiger, 1 mal zu teilweiser Heilung.

38. Lakah: Signes, diagnostic et traitement de certaines formes d'iritis et d'iridochorioidite bacillaires.

Vortr. hält das Aufschießen feiner Gefäße in der Iris oder in den Hornhaut-Infiltraten pathognomonisch für eine bazilläre Affektion. Er empfiehlt Jodogenol innerlich (20—30 Tropfen pro die), Muskelsaft aus — Pferdefleisch und Einreibungen mit Guajacol-Öl.

39. Truc: 253 accidents oculaires du travail métallurgique avec considération statistiques, étiologiques et prophylactiques.

Das Zahlenmaterial eignet sich nicht zu kurzem Referate.

40. Abadie: Section de la zone ciliaire ou ciliairotomie, Nouvelle opération destinée à combattre certaines formes de glaucome qui résistent à l'iridectomie.

Dem Verfahren liegt der Gedanke zugrunde, daß die Reizung des Plexus ciliaris die Ursache der intraokularen Drucksteigerung ist. Die Operation beseitigte die Schmerzen und normalisierte den Druck, sie rettete Augen, deren Sehschärfe trotz der Iridektomie dauernd sank. Es ist ein Meridional-Schnitt von 7—8 mm Länge, mit Naht des vorher abgelösten Bindehaut-Lappens.

41. Thilliez: Traitement des hémorrhagies profuses du corps vitré par la fibrolysine.

Schnelle Besserung in wenigen Tagen, innerhalb deren die Sehschärfe von Handbewegungen auf $^1/_6$ stieg; nach einigen Monaten betrug sie $^2/_3$.

42. Parenteau: De quelques accidents rares de nature hémorrhagique, survenant dans les opérations.

In einem Falle kam es nach dem Ansetzen der Fixierpinzette zu einer Blutung unter die ganze Bindehaut mit enormer Chemosis; am Abend hatte sich die Hämorrhagie bis auf die Wange gesenkt.

In einem andren Falle kam es 3 Stunden nach der Entfernung einer Lidcyste zu kolossaler Nachblutung. Der Kranke verlor fast 1 Liter Blut.

43. Farnarier: Syndrome de Gradénigo pur terminé par méningite généralisée mortelle.

$1^1/_2$ Monate nach dem Auftreten einer Otitis media erschien eine Lähmung des N. VI. Tod nach $2^1/_2$ Monaten an Meningitis.

44. Bellencontre: Les injections sousconjonctivales de sérum physiologique gélatineux dans les hyalites congestives, les hémorrhagies du vitré et les décollements rétiniens.

Gute Erfolge mit einer Lösung von Akoin 0,01, Fischgelatine 0,3, isotonisches Serum 1,0. Glaskörperblutungen hellten sich nach der 3. und 4. Einspritzung wieder auf, in 5 Fällen legte sich die Netzhaut-Ablösung wieder an und die Sehschärfe besserte sich bzw. wurde wieder ganz normal.

45. Teulières: Le lymphome de la conjonctive.

Kasuistik. Die Geschwulst wird als Hypertrophie des normalen lymphoiden Gewebes der Bindehaut gedeutet.

46. Chevalier: Observation d'épithelioma pavimenteux primitif de la conjonctive palpébrale.

Diese Tumoren zeigen sich mit Vorliebe am Limbus, im inneren Winkel oder auf der Lidhaut, von wo aus sie auf die Bindehaut überwuchern, auch im Niveau der Kommissuren zeigen sie sich. Die chirurgische Entfernung verdient den Vorzug vor der Fulguration nach Keating-Hart.

47. Domec: Modifications dans la technique du moulage et quelques pansements à la paraffine.

Vortr. bildet eine Paraffinschale, die etwa die Form eines künstlichen Auges hat, legt sie in den Bindehautsack und bindet einen Wattebausch darüber. Nach $1^1/_2$ bis 24 Stunden wird die Schale herausgenommen. Das bei Körperwärme schmelzende Paraffin dringt so in alle Teile des Bindehautsackes und gibt von ihm einen genauen Abdruck. Die Methode eignet sich auch, um nach der Enukleation eine Moulage für das Glasauge herzustellen, ferner zur Ausfüllung der Orbita und zum Verband nach Enukleationen.

48. Bonnefon et Aubaret: Des rapports du conduit lacrymonasal avec le méat moyen et la gouttière de l'infundibulum.

Die vorderen Siebbeinzellen berühren den oberen, cystenartig erweiterten Teil des Ductus nasolacrimalis. Je nach der Ausdehnung des Kanals und der Entwicklung der Sinuszellen, die nach vorn das Infundibulum begrenzen, kann der erwähnte obere Teil ganz von Siebbein-Stirnbeinzellen umgeben sein. Manche Fälle von Sinusitis ethmoidalis erfordern die Entfernung des Tränensacks und die Eröffnung der vorderen Siebbeinzellen von der Fossa lacrimalis aus.

49. Cabannes: Paralysie diphtérique des 2 droits externes. Injection de sérum antidiphtérique. Guérison rapide.

Auch die Akkommodation war gelähmt. Kurt Steindorff.

Referate, Übersetzungen, Auszüge.

1) **Die Ophthalmologie bei den alten Hebräern.** Aus den alt- und neutestamentlichen Schriften unter Berücksichtigung des Talmuds dargestellt von Dr. med. et phil. L. Kotelmann. (Hamburg und Leipzig, Verlag von Leopold Voss.)

Ein tragisches Geschick hat es dem Verf. versagt, die Vollendung seines Werkes zu erleben; als der erste Bogen eben gedruckt war, starb er. Drei Jahrzehnte seines Lebens hat er auf dieses Werk verwendet, von dem er mit Jesus Sirach sagen durfte: „Es wurde viel Arbeit und Sorgfalt angewendet, um dieses Buch zu Ende zu bringen und herauszugeben." Ein andrer Moses, sollte er die Krönung seines Lebenswerkes nur von ferne schauen. Es steckt in diesem Buche eine Unsumme von Fleiß, eine unheimliche Belesenheit und Bibelkenntnis. Fast 3000 textkritische Fußnoten sind Beweis hierfür. Sie machen die Lektüre des Buches wohl etwas unruhig, denn man kann sie nicht entbehren, aber trotzdem gewährt das Studium dieses Werkes einen seltenen Genuß und reiche Belehrung. Der Stoff ist so eingeteilt, daß die Anatomie, Physiologie, Pathologie und zuletzt die Therapie des Auges bei den alten Hebräern abgehandelt wird. Kleine Irrtümer, die der Fachmann leicht herausfindet, stören nur wenig. Ob die Annahme, Paulus habe an Trachom gelitten, genügend begründet ist, wird bezweifelt. Aber gerade diese diskutabeln Stellen, die für das selbständige Denken des Verf.'s Zeugnis ablegen, erhöhen den Reiz, der dieses schöne Werk erfüllt. Kurt Steindorff.

---

2) **Über Entstehung und Wesen der Anomalien des Farbensinnes,** von P. Stilling. (Zeitschr. f. Sinnesphysiologie, Bd. 44, Heft 6.)

Ein anomales Farbensystem ist ein mangelhaftes, denn ihm fehlen Qualitäten, die das normale System der Wahrnehmungsarten charakterisieren. Man untersucht es am besten mittels des Simultankontrasts.

Bei allen Sehnerven-Erkrankungen besteht nie Blindheit für eine Farbe allein, sondern immer nur für ein Farbenpaar (rot-grün; blau-gelb). Also müssen innerhalb der die Farben-Wahrnehmung vermittelnden Fasern zwei Systeme bestehen, deren eines vernichtet ist, während das andre noch unversehrt blieb. Für Licht- und Farbensinn bestehen gesonderte Fasersysteme, für deren Existenz auch die Pathologie des Zentralorgans Beweise bringt. Wie im Sehnerven, so bestehen auch in der Netzhaut gesonderte Faserzüge

für Licht- und Farbensinn. Kries' Hypothese, die Zapfen seien die peripheren Organe der Farben-Wahrnehmung, ist unrichtig; vielmehr ist es die Körnerschicht.

Untersuchungen angeborener Farbensinn-Anomalien mit dem Simultankontrast ergeben 2 Gruppen: eine große, der die Energien Rot-Grün fehlen, und ein kleine ohne die Energien Blau-Gelb. Auch die Konstruktion der Verwechselungs-Gleichungen ergab das Fehlen von 2 Farben-Energien. Die angeborene Rotgrün-Blindheit läßt sich gut mit der erworbenen vergleichen, weniger die Blaugelb-Blindheit, die den Übergang zur totalen Farbenblindheit bildet. Die angeborene totale Farbenblindheit gleicht der erworbenen völlig. Die einzige bekannte Ursache der Farbenblindheit ist die Atrophie der Nervenfasern. Durch Untersuchung der Sehschärfe für verschiedenfarbiges Licht ergaben die Untersuchungen der anomalen Trichromaten, daß innerhalb der normalen Breite der Lichtempfindlichkeit partielle Licht-Amblyopie oder Amaurose nicht besteht. Die Lichtempfindlichkeit kann fast ganz vernichtet sein, ohne daß die Farben-Wahrnehmung gelitten hat. Also liegt bei der anomalen Trichromatie ungleiche Verminderung von zwei antagonistischen farbigen Valenzen vor. Kurt Steindorff.

Journal-Übersicht.

I A. v. Graefe's Archiv f. Ophthalmologie. LXXVII. 1.

1) **Pathologisch-anatomische Untersuchungen über alkoholische Intoxikations-Amblyopie,** von Henning Rönne in Kopenhagen.

Während man bisher meistens von klinischen und ophthalmoskopischen Untersuchungen ausging, schlug Verf. den Weg ein, daß er die Sehnerven aller Deliranten untersuchte, welche etwa im Laufe eines Jahres in der Abteilung für Geisteskranke des Gemeindekrankenhauses starben. Begreiflicherweise war bei dem Zustande der Kranken die klinische Untersuchung durchweg mangelhaft gewesen.

Bei 38 Kranken fanden sich in 11 Fällen die papillo-makularen Nervenbündel entartet. Die Form des Bündels im Querschnitt des Sehnerven stimmte im ganzen mit den Ergebnissen früherer Untersuchungen überein. Abweichungen können nicht ausbleiben, denn es handelt sich nicht um die wirkliche Form des papillo-makularen Bündels im normalen Zustande, sondern um entartete durch mehr oder minder veränderte Bindegewebssepten getrennte Nervenfasern.

In 6 Chiasma-Serien gestaltete sich der Faserverlauf übereinstimmend folgendermaßen: das ungekreuzte Bündel, welches im Opticus zentral liegt, behält seine zentrale Lage in jeder Chiasmahälfte bei. Das gekreuzte Bündel trennt sich im intrakraniellen Teile des Sehnerven von dem ungekreuzten und zieht dorsalwärts an den ventrolateralen Rand der Pia-Leiste, welche wie ein Septum in die Nervensubstanz hineinragt. Im Chiasma selbst liegt das gekreuzte Bündel ganz dorsal, kreuzt sich etwa an der Grenze des mittleren und hinteren Chiasmadrittels mit dem Bündel der andren Seite und schließt sich dann dem ungekreuzten Bündel im Tractus an, wo es die dorsale Lage beibehält. Die Lagerung im Tractus entsprach den Widmarck'schen Angaben. Auch im Corp. genicul. extern. konnte eine Entartung der Zellen nachgewiesen werden. Verändert waren aber nur die kleinen Zellen, während

die großen Ganglienzellen sich ganz normal verhielten. Die Zell-Entartung beginnt etwa in der Mitte des Ganglions dorso-lateral, genau in dem Teile, bis zu welchem man die Faserdegeneration verfolgen kann. Der Entartungsbezirk ist zunächst klein, wird aber nach hinten hin rasch größer und umfaßt das ganze Ganglion mit Ausnahme des lateralen „Horns". Nach v. Monakow sind diese degenerierenden kleinen Ganglienzellen die Ursprungszellen für die Nervenfasern des occipitalen Neurons; sie fallen der völligen Entartung anheim, wenn die Sehbahn im Hinterhauptslappen zerstört wird. Die Bedeutung der großen Ganglienzellen ist noch nicht bekannt.

Im occipitalen Neuron wurde keine Degeneration gefunden, welche zur Intoxikations-Amblyopie gerechnet werden könnte. Im Corp. genital. extern. besteht keine Mischung der Makula-Fasern und der Peripherie-Fasern, daher sind Zweifel über die v. Monakow'sche Anschauung berechtigt, nach welcher eine Mischung beider Faserzüge in der Sehstrahlung stattfindet.

Verf. fand keine Veränderungen, welche auf eine primäre interstitielle Neuritis hindeuten. Bemerkenswert ist ein Fall, bei welchem in einem Sehnerven eine papillo-makuläre Degeneration und im andren eine aszendierende Atrophie nach alter Netzhautablösung bestand. In beiden Nerven waren die interstitiellen Veränderungen gleich und offenbar sekundär.

Das Verhalten der Glia entsprach den Befunden, welche wir besonders Birch-Hirschfeld und Spielmeyer verdanken.

Von mehreren Forschern sind zwei verschiedene Formen von Ganglienzellen der Netzhaut beschrieben worden, welche am besten nach Thioninfärbung sichtbar werden. Es sind das eine größere und eine kleinere Form. Die kleinen Zellen finden sich vorzugsweise zentral und bilden die 6 parazentralen Schichten. Große Zellen liegen hier nur in verhältnismäßig geringer Zahl, überwiegen aber in der Peripherie über die peripherwärts immer seltener auftretenden kleinen Zellen. In Thioninpräparaten erkennt man, daß bei beiden Formen die Kerne annähernd gleich groß sind und der Größenunterschied nur durch das Protoplasma bedingt ist.

Verf. fand nun, daß die großen Ganglienzellen unverändert, die kleinen dagegen entartet waren, so daß, wenn die atrophischen Formen außer Acht blieben, der anatomische Unterschied zwischen den zentralen und peripheren Teilen der Ganglienzellenschicht so gut wie ausgelöscht war.

Der Untergang der dem Zentrum der Netzhaut eigenen Zellformen erklärt die Form der Sehstörung. Man darf daran denken, daß vielleicht die Ganglienzellen zunächst zugrunde gehen und darauf die Degeneration der Fasern folgt.

---

2) **Die Veränderungen des Iris- und Ciliarepithels nach Punktion der Vorderkammer.** Beitrag zum Studium des Produktionsmechanismus des Humor aqueus, von Dr. Vittorio Carlini, Augenarzt in Livorno.

Lebende Zellen des Ciliarepithels zeigen weder in isotonischem Serum, noch nach Vitalfärbung mit verschiedenen Stoffen, noch nach Fixierung und Färbung Ausscheidungskörner oder Vakuolen, welche auf eine sezernierende Tätigkeit schließen lassen.

Nach Punktion der Vorderkammer treten in den Epithelzellen Entartungserscheinungen auf, die schließlich zur Verschiebung und Auflösung der Zellen führen. Später zeigen sich dieselben Veränderungen an den Epithelien der Hinterfläche der Regenbogenhaut.

Verf. zieht den Schluß, daß der Humor aqueus nicht das Produkt einer

Ausscheidungstätigkeit der Ciliarzellen ist, sondern durch Filtration aus den Gefäßen der Ciliarfortsätze und der Regenbogenhaut entsteht.

---

3) **Über die Natur der Krämpfe bei Schichtstar,** von Eugen Frank, cand. med. in Heidelberg.

An der Hand von 36 in der Heidelberger Klinik beobachteten Fällen erörtert Verf. die Frage, wie oft und in welcher Form Krämpfe beim Schichtstar auftreten. Man findet bei Kindern 3 Formen von Krämpfen: Eklampsie, Spasmus glottidis und die seltene Tetanie, bei der es sich um Spasmen der Extremitäten von verschiedener Dauer handelt. Die drei Formen können sich kombinieren und machen nicht selten Rückfälle.

Bei 16 von den 36 Fällen hatten Krämpfe bestanden, doch war nur bei 14 näheres über die Art der Krämpfe festzustellen. Sie hatten vorwiegend tonischen Charakter. Rein klonische Formen fanden sich einschließlich der Krämpfe bei Meningitis nur zweimal. Tetanie nur einmal, und der Fall kann hier nicht in Betracht kommen, weil die Abnahme des Sehvermögens schon 1 Jahr vor Beginn der Tetanie bemerkt wurde.

Die Tetanie scheidet daher als ätiologischer Faktor aus, dagegen war Rachitis in $^2/_3$ der Fälle vorhanden und in $^2/_5$ der Fälle mit Krämpfen kombiniert. Die Rachitis trat ausnahmslos in leichterer Form auf, schwere Fälle fehlten ganz und mittelschwere waren selten. Besonders häufig waren Veränderungen der Zähne.

Daß Schichtstar schon zur Zeit der Geburt bestehen, sich aber auch in den ersten Lebensjahren entwickeln kann, ist durch direkte Beobachtungen erwiesen. Rachitis kommt bei Neugeborenen, wenn überhaupt, äußerst selten vor. Da sie aber bei der Entstehung des Schichtstars in erster Linie von Bedeutung ist, so liegt die Vermutung nahe, daß Schichtstare sich meistens erst in den ersten Lebensjahren entwickeln.

---

4) **Ein merkwürdiger Befund in einem Glaskörperabsceß,** von Dr. Adolf Purtscher, Sekundärarzt der II. Univers.-Klinik in Wien.

Perforierende Hornhautnarbe mit vorderer Synechie, traumatische Linsentrübung und Absceß des Glaskörpers mit nachfolgender Netzhautablösung. Besonders in den Randschichten des Abscesses fanden sich eigenartige drusige Gebilde, 6—30 μ groß, welche wie aus strahligen Büscheln kleinster Nadeln zusammengesetzt erschienen und von mehr kernigen Leukocyten oder deren Trümmern sowie von Zellen mit lipoiden Einlagerungen umgeben waren. Man hätte die drusigen Gebilde für Krystalle halten können, doch waren sie weder doppelbrechend, noch in Alkalien oder Säuren löslich, — dagegen durch Hämalaun dunkler gefärbt als die Umgebung. Vermutlich stellten sie Zerfallsprodukte von Bakterien oder von höheren Pilzen (Faden-Strahlenpilzen) dar.

---

5) **Über eine eigenartige, bisher nicht bekannte Hornhaut-Trübung (ein Hinweis auf die normale Struktur der Hornhaut?),** von a. o. Prof. Dr. Fleischer, Oberarzt der Univ.-Augenklinik zu Tübingen.

37jähr., an multipler Sklerose leidendes Mädchen. Links H = 5 — 6D; mit + 6,0 Fingerzählen: 3 m; nach innen abgelenkt, Schwäche des Abducens. Rechts H = 2—3 D. Ohne Glas. S = $^5/_{18}$—$^5/_{12}$, mit + 1,0 S = $^5/_{10}$—$^5/_9$, mit + 3,0 Jäger 2, objektiv As, Zylindergläser erhöhen Sehschärfe nicht.

Beide Hornhäute waren zart getrübt. Mit der Lupe erkannte man eine eigenartige Form der Trübung. Von einem in der Mitte gelegenen schmalen Bande durchsichtigen Hornhautgewebes zogen zahlreiche feine Büschel in radiärer Richtung nach dem Rande. Außen war ein kleiner Sektor kaum getrübt. Die Büschel bestanden aus feinen gekräuselten Pünktchen. Die gesamte Trübung lag in den vordersten Schichten der Hornhaut, sei es in der M. Bowman oder unmittelbar hinter ihr. Die Oberfläche der Hornhaut war vollständig glatt. Keine Reiz-Erscheinungen.

Verf. vermutet, daß die Trübung der Ausdruck der normalen oder einer abnormen Struktur der Hornhaut ist.

---

6) **Ein neues Instrument zur Herbeiführung permanenter Drainage der Tränenabflußwege,** von cand. med. Torsten Frieberg in Stockholm.

Für das Koster'sche Verfahren verwendet Verf. eine Hohlsonde mit sehr dünnem, stark federndem Mandrin.

---

7) **Über endogene gonorrhoische Hornhaut- und Hautaffektionen,** von Dr. C. F. Heerfordt, Privatdozent in Kopenhagen.

Die endogene gonorrhoische Keratitis ist nicht besonders selten und doch im ganzen wenig besprochen. Verf. teilt eine Reihe von Krankengeschichten mit. In allen Fällen bestanden neben der Urethritis Gelenkaffektionen und dazu traten Hornhaut-Erkrankungen als Komplikationen epibulbärer Subconjunctivitis. Die Veränderungen der Hornhaut sind sehr verschieden. Manche Fälle gleichen der Keratitis phlyctaenulosa, andre haben herpetiformen Charakter und noch andre ähneln einer parenchymatösen Keratitis. Das Krankheitsbild wechselt rasch, die verschiedenen Formen gehen ineinander über, so gesellen sich besondere parenchymatöse Trübungen zu Bläschen, und anscheinend schwere Formen heilen manchmal auffallend rasch. Die Hornhaut wird gesund, so bald die Urethritis heilt.

Verf. nimmt nach seinen Beobachtungen als erwiesen an, daß die Hornhaut-Erkrankung endogen entsteht und von dem entzündeten subkonjunktivalen Gewebe aus ins Hornhautparenchym fortschreitet. Schwerlich geschieht dies auf dem Wege einfacher Diffusion, mit der das fleckweise Auftreten der Krankheitsherde nicht vereinbar sein würde. Wahrscheinlich ist, daß die Erkrankung sich den Nerven entlang fortpflanzt. Man könnte ungezwungen annehmen, daß jedem Bläschen und oberflächlichen Infiltrate eine perforierende Nervenfaser entspricht und man würde zugleich eine Erklärung dafür haben, daß die begleitenden Schmerzen aufzuhören pflegen, wenn die Bläschen bersten.

Daß diese Augen-Erkrankungen gonorrhoischen Ursprungs sind, wird dadurch wahrscheinlich, daß sie, so lange die Urethritis besteht, zu neuem Aufflammen neigen und sicher verschwinden, wenn die Urethritis heilt. Von Morax und van Praaz sind lebensfähige Gonokokken im Gewebe nachgewiesen worden. Ob das häufiger oder nur in Ausnahmefällen vorkommt, läßt sich zur Zeit nicht sagen. Verf. vermutet, daß die Erkrankungen durch Toxine entstehen.

Auffallend ist, daß sich nach den bisherigen Beobachtungen an Subconjunctivitis gonorrhoica niemals Iritis anschließt, und daß bei primärer Iritis gonorrhoica weder Subconjunctivitis, noch parenchymatöse Keratitis mit Bläschenbildung besteht. Im Auge fehlen Lymphgefäße, dagegen findet sich in der Subkonjunktiva ein dichtes Netz von Lymphgefäßen. In der Norm

sind sie vom Limbus abführende Gefäße, da jedoch der Druck in ihnen sehr gering ist. so kann man sich vorstellen, daß bei höherem Druck in der Umgebung vielleicht unter Mitwirkung der Lidbewegungen schädliche Substanzen in sie eindringen. Man sieht in der Augapfel-Bindehaut entzündliche Prozesse streifenförmig von der Peripherie zum Limbus vorrücken, wie bei Lymphangitis. Unter Umständen mögen auch hier die Nerven eine Rolle spielen.

Im entzündeten Gewebe sind Zellen spärlich vertreten, das Exsudat ist wesentlich flüssig und gelangt auch in dieser Form in die Hornhaut.

Verf. beschreibt dann noch verschiedene Erkrankungen der Haut, welche bei Gonorrhoe beobachtet werden und ihren gonorrhoischen Ursprung dadurch bekunden, daß die Heftigkeit ihres Auftretens dem Verhalten der Urethritis entspricht, und daß sie mit der Heilung der Urethritis stets verschwinden. Sie zeigen eine gewisse Übereinstimmung mit den Erkrankungen des Auges: oberflächliche Entzündungen, nicht selten mit Bläschen, die sich manchmal nach Art des Herpes gruppieren. In der Haut wird der Transport der Toxine durch Blut- und Lymphgefäße erfolgen, in manchen Fällen vielleicht in den längs den Nerven verlaufenden Lymphbahnen.

Die gonorrhoischen Affektionen der Haut sind ebenso wie die des Auges gutartig.

8) **Beitrag zur Kenntnis der Trachomkörperchen und ihres Vorkommens**, von Dr. Martin Zade, Privatdoz. und I. Assistent an der Univ.-Augenklinik zu Jena.

Bei 25 Fällen von Trachom wurden im Ausstrichpräparate 10 mal typische Chlamydozoen gefunden. 5 Fälle waren zweifelhaft, 10 sicher negativ. Verf. konnte das rasche Verschwinden der Einschlüsse nach Einleitung der Behandlung bestätigen und betont das spärliche Vorkommen bei Rückfällen, auch wenn die klinischen Erscheinungen sich kaum von denen frischer Fälle unterscheiden. In Schnittpräparaten konnten Einschlüsse nicht mit Sicherheit nachgewiesen werden. Verf. fand sie nur bei Trachom. Bei 14 Fällen von klinischer Blennorrhoe ohne Gonokokken war der Befund negativ.

Scheer.

II. Klinische Monatsblätter für Augenheilkunde. 1911. Februar.

1) **Zur Frage eines Zusammenhanges zwischen Vitiligo und Augenleiden**, von Paul Erdmann.

Bei einem gesunden 44jährigen Manne trat ohne nachweisbare Ursache eine Erkrankung beider Augen auf, welche sich neben geringer Abnahme der Sehschärfe lediglich in ausgesprochenen hemeralopischen Beschwerden bestand. Nach $^1/_2$ Jahre trat eine mit starker Exsudation in Glaskörper einhergehende Chorioretinitis, welche einen äußerst chronischen Verlauf nahm und mit Hinterlassung fadiger Glaskörper-Trübungen und atrophischer Aderhautherde in Heilung überging. Die einzige krankhafte Veränderung am Gesamtorganismus, die für die Ätiologie des Augenleidens in Frage kommen könnte, stellte eine im Verlauf der Beobachtung sich über Kopf und Rumpf ausbreitende Vitiligo dar. Der an beiden Augen beobachtete Entzündungsprozeß der Aderhaut gehört vermutlich zur Kategorie der bei der Heterochromie beobachteten Augen-Erkrankungen und es besteht eine Beziehung zwischen diesen und der gleichzeitig zur Beobachtung gelangten Vitiligo in dem Sinne, daß die Krankheitsursache für beide Leiden die gleiche ist.

2) **Über Vitiligo und Auge,** von J. Komoto

Verf. beobachtete bei der 33jährigen, sonst gesunden Frau eine chorioideale Augen-Erkrankung, die durch akut entzündliche Erscheinungen und beim Nachlassen derselben durch einen allgemeinen Pigmentschwund im retinio-chorioidealen Gebiet gekennzeichnet ist. Da bald nach der Augenerkrankung Vitiligo an den Lidern, Hand- und Fußrücken auftrat, so sind in den beiden Prozessen die gleichgeordneten Folgen einer einheitlichen Erkrankung zu erblicken, zumal die Augen-Erkrankung mit diffusem Pigmentschwund einherging.

---

3) **Experimentelle Untersuchungen über die sympathische Reizübertragung,** von Soske Miyashita.

Verf. läßt das Kammerwasser aus einem Auge sorgfältig ab, darauf spritzt er eine $10^0/_0$ige Kochsalzlösung subkonjunktival an demselben Auge ein, worauf ein heftiger Reizzustand eintrat. Nach $^1/_4$ Stunde wird dem andren, noch in keiner Weise gereizten Auge eine kleine Menge Kammerwasser entnommen. Unter 36 Tier-Versuchen konnte er 10 mal, in 3 Fällen ganz deutlich, eine Reizübertragung nachweisen.

---

4) **Über das traumatische Emphysem der Kornea,** von C. Gallenga.

Verf. beobachtete bei kleinen akzidentellen Wunden der Hornhaut das Eindringen von atmosphärischer Luft zwischen die Korneal-Lamellen, wonach eine starke, glänzende, punktierte, mehr oder weniger umschriebene Trübung im Bereich der Wunde eintrat. Gewöhnlich klagt der Patient über heftige Schmerzen, die indes nur von kurzer Dauer sind. Im Verlauf weniger Stunden verschwindet die eingedrungene Luft.

---

5) **Gesichtsfeldstudien über das Verhältnis zwischen der peripheren Sehschärfe und dem Farbensinn, speziell die Bedeutung derselben für die Prognose der Sehnerven-Atrophie,** von Henning Rönne.

Die Gesichtsfelder von stationärer Sehnerven Atrophie, sicherlich alle nach früherer Neuritis optica, zeigten eine erhebliche Affektion des Farbensinnes; auch war die periphere Sehschärfe in einem Grade herabgesetzt, der der Affektion des Farbensinnes entsprach. Bei der diffusen Atrophie der progressiven spinalen Sehnervenatrophie war der periphere Farbensinn in höherem oder geringerem Grade betroffen. Bei der Partialatrophie hob sich der Gesichtsfelddefekt scharf gegen die erhaltene Gesichtsfeldseite ab, was sich darin zeigte, daß die Farbengrenzen überall mit der Außengrenze des Gesichtsfeldes gegen den Defekt zusammenfielen.

---

6) **Ein seltener Fall von Schrotkorn-Verletzung der Augen; rechts doppelte Durchbohrung, links Wanderung des Schrotkorns vom Glaskörper in die vordere Kammer,** von R. Laas.

Die Wandung des rechten Auges war durch ein Schrotkorn doppelt durchbohrt. Nach Aufsaugung der bestehenden Glaskörperblutung war die Sehschärfe eine nahezu normale, deren sich der Verletzte beinahe 2 Jahre bis zum Eintritt einer Netzhaut-Ablösung erfreuen konnte. Im Innern des linken Auges konnte die Anwesenheit eines Schrotkorns festgestellt werden. Nach $2^1/_2$ Jahren erschien das Schrotkorn plötzlich in der Vorderkammer, woraus es entfernt wurde. Die getrübte Linse hatte sich nach unten dis-

loziert, wodurch eine Verbindung des Glaskörpers mit der vorderen Kammer geschafft war. Die Sehschärfe betrug mit Konvex 10,0 $^{2}/_{24}$.

7) **Beitrag zur pathologischen Anatomie der Blepharoconjunctivitis, besonders in bezug auf deren Diplobasillenbefund und das Verhalten der Lidbindehaut,** von S. Ishihara.

Verf. hatte die Gelegenheit 8 typische Fälle von Blepharoconjunctivitis, welche durch Diplobazillen verursacht waren, histologisch zu untersuchen. Die Konjunktival-Veränderung verhielt sich nicht anders als bei dem chronischen Katarrh. Sie beruht wesentlich auf einer Epithel-Veränderung mit reichlichen Becherzellen und auf einer Infiltration der Mukosa mit Leukocyten. Dagegen waren die Bazillen weder in der Mukosa, noch in der Epithelschicht zu finden. An der Lidhaut fanden sich charakteristische Veränderungen, welche aber wesentlich mit derjenigen bei Ekzem übereinstimmen. Die Bazillen fanden sich fast immer in der krankhaft veränderten Epithelschicht, besonders mit Vorliebe in der Hornschicht. Die Morax-Axenfeld'schen Diplobazillen bleiben auf der Bindehaut nur oberflächlich und dringen nicht in das Gewebe ein, während auf der Lidhaut deren Epithelschicht für sie ein geeigneter Nährboden abzugeben schien.

8) **Pneumokokken-Conjunctivitis bei Pneumonie mit histologischer Untersuchung,** von Edmund Rosenbauch.

Beschreibung eines Falles, der ein 1jähriges Kind betraf.

9) **Springende Mydriasis bei einem gesunden 7jährigen Mädchen,** von E. Cramer.

Es handelt sich um ein 7jähriges Mädchen. Wenn dasselbe vor dem Beobachter stand, sah man zunächst eine erhebliche Mydriasis einer Seite. Bei völlig gleichbleibender Fixation des Gesichts des Beobachters seitens des Kindes trat dann nach kurzer Zeit eine Verengerung der erweiterten Pupille und eine fast völlige Erweiterung der andren ein.

10) **Plastik zur Bildung einer unteren Übergangsfalte bei Anophthalmus,** von W. P. C. Zeeman.

Die Bindehaut wird ungefähr 6 mm hinter und parallel dem Lidrand eingeschnitten und nach vorn und hinten von ihrer Unterlage abpräpariert. Durch eine senkrechte Inzision parallel dem Lidrande bildet man die künftige Übergangsfalte, die mit Bindehautlappen ausgekleidet wird.

11) **Beiträge zur Anatomie des Ektropion uveae congenitum,** von Okuse.

Das Ektropium uveae congenitum ist eine Entwicklungs-Anomalie: es handelt sich um ein bevorzugtes Wachstum der Epidermoidalschicht der Iris.

12) **Ein Beitrag zur Vererbungsmöglichkeit erworbener Augendefekte,** von G. Tobias.

Die Vererbungsmöglichkeit der erworbenen Augendefekte ist als unsicher und fraglich zu betrachten, denn trotz aller entwicklungsmechanischen Theorien wird ein zufälliges Zusammentreffen nie auszuschließen sein und meist wohl auch das Wahrscheinlichere bleiben.

13) **Zur Durchleuchtung des Auges**, von A. v. Pflugk. Beschreibung einer Taschen-Durchleuchtungslampe.

März.

1) **Über die Funktionsteilung im Sehorgan und die Theorie der Nachtblindheit**, von J. v. Kries.

Die Theorie von der Duplizität des Sehorgans, d. h. seiner Zusammensetzung aus zwei Bestandteilen, einem dem Sehen in hellem, einem dem Sehen in schwachem Licht, dem Dämmerungssehen dienenden, ist in physiologischen wie in augenärztlichen Kreisen Gegenstand zahlreicher Erörterungen gewesen. Daß als pathologische Grundlage der Nachtblindheit in einer Schädigung des Sehorgans zu suchen, die ausschließlich oder vorwiegend den dem Dämmerungssehen dienenden Bestandteilen desselben betrifft, liegt keinerlei Anlaß vor. Vorderhand erscheint es richtiger, die Nachtblindheit ganz allgemein als eine Funktionsstörung der Organe des Dämmerungssehens zu bezeichnen, als wenn wir sie schlechthin eine Störung der Adaptation nennen, wiewohl aller Wahrscheinlichkeit nach auch diese engere Erklärung mindestens für die Mehrzahl der Fälle zutreffen wird.

---

2) **Über den Zusammenhang der physiologischen mit den pathologischen Farben-Empfindungen**, von R. Hilbert.

Zwischen pathologischen und physiologischen Farben-Empfindungen besteht keine feste Grenze, auch hier werden Übergänge und zweifelhafte Zustände beobachtet, die eine sichere und bestimmte Entscheidung unmöglich machen.

---

3) **Über einen merkwürdigen Fall von Tuberkulose des Auges mit Sektionsbefund, ein Beitrag zur Tuberkulin-Behandlung**, von M. Hayashi.

Verf. berichtet über einen Fall von Iritis, der mehrere Jahre bestand, wiederholt rezidivierte unter dem Bild der leichten, plastischen Entzündung mit Beschlägen auf der Descemet und mäßigen Glaskörper-Trübungen ohne spezifische knötchenförmige Tuberkel-Neubildungen. Im Verlauf der weiteren Rückfälle trat allmählich ein immer schwereres Krankheitsbild mit Knötchenbildung und Gefäßneubildung in der Iris, zahlreichen Beschlägen auf der Descemet, stärkerer Glaskörpertrübung, gleichmäßiger Verdickung der Regenbogenhaut und flächenhafter Verwachsung ein, welche allmählich unter dem Bilde der chronischen Iridocyklitis zur fast völligen Erblindung führte. Die Tuberkulin-Reaktion fiel typisch positiv aus, ebenso war die Tuberkulinbehandlung von ausgesprochenem Erfolg. Es verschwand später wieder jede charakteristische Knötchenbildung aus dem Prozeß und auch die anatomische Untersuchung erwies keine charakteristischen Merkmale für Tuberkulose.

---

4) **Über Tenonitis bei beginnenden Aderhautsarkomen**, von S. Miyashita.

Nach den Beobachtungen des Verf.'s kann eine Tenonitis schon im ersten Stadium des Auftretens eines Aderhautsarkom vorkommen und rezidivieren. Dazu bedarf es keiner Nekrose innerhalb des Tumors. Vasomotorische, neuritische Reize spielen dabei vielleicht eine Rolle; vielleicht kann auch die Gegend des Tumors einen Lokalisationspunkt für eine Tenonitis auf endogener Grundlage abgeben. Das Auftreten einer Tenonitis im Bereich eines auch nur tumorverdächtigen Aderhautherdes kann den Verdacht

„Tumor" bestärken. Bei der großen Schwierigkeit, ein Flächensarkom frühzeitig sicher zu diagnostizieren, ist das vielleicht, wenn auch ausnahmsweise, von klinisch-diagnostischer Bedeutung.

---

5) **Weitere Untersuchungen über Wärmeströmung in der vorderen Augenkammer und die Ehrlich'sche Linie,** von S. Türk.

Verf. konnte durch die von ihm angewandte Methode der unmittelbaren Färbung des Kammerwassers durch Fluoreszin den Beweis erbringen, daß die auf der Temperatur-Differenz zwischen Iris und Hornhaut beruhende Wärmestörung, die er in früheren Untersuchungen für das Kammerwasser des Kaninchens nachgewiesen hatte, in den ähnlich gebauten Augen andrer Wirbeltiere gleichfalls vorhanden und der Beobachtung zugänglich ist.

---

6) **Über Augenmuskel-Störungen bei Tetanus,** von Robert Salus.

Nach einer Verletzung des linken unteren Lides mittels einer Gerte trat bei einem 13jährigen Knaben Pleurothotonus, Starre im Frontalis, Orbicularis, Levator palpebrae superioris sinister und besonders im linken Facialis ein. Es handelte sich um einen lokalen Tetanus mit typischem Irriadiieren der Muskelstarre nach allen Richtungen. Bei der Sektion stellte man fest, daß ein quergestreifter Muskel direkt infiziert war, und zwar der Musculus rectus inferior sinister durch ein Holzstückchen. Kommt das Tetanustoxin mit einem Augenmuskel in direkte Berührung, so entwickelt sich ein Dauerkrampf aller Muskeln dieses Auges, der nach kurzer Zeit auf das andre Auge und nach andren Richtungen ausstrahlt.

---

7) **Über drei weitere Fälle von angeborener abnormer Bewegung des Oberlides,** von Anton Lutz.

Verf. berichtet über 3 Fälle abnormer einseitiger Bewegungen des Oberlides bei Innervationen der Kau-, Schlund- und Gesichtsmuskulatur.

---

8) **Die Exstirpation der palpebralen Tränendrüse,** von Th. Axenfeld.

Nach Spreizung der Lidspalte mit zwei doppelzinkigen, stumpfen Haken am Canthus externus, so daß die Gegend der palpebralen Tränendrüse sichtbar wird. Auf ihrer Kuppe wird nun die Bindehaut eingeschnitten und abpräpariert. Jetzt greift man die freigelegte Drüsenkuppe mit der Pinzette, zieht sie vor und schneidet die Drüse mit der Schere ab.

---

9) **Zur Exstirpation der Lidtränendrüse,** von E. Fricker.

Vermittelst eines durch das Oberlid gezogenen Fadenzügels wird dasselbe in der Richtung nach oben und innen angezogen, bis sich die Lidtränendrüse im ganzen hervorwölbt. Nach Abpräparierung der Schleimhaut in der ganzen Ausdehnung der Drüse wird dieselbe mit der Schere aus ihrer Einbettung entfernt.

---

10) **Über die wiederholte Punktion der vorderen Kammer,** von K. Ichikawa.

An zwei Fällen von Keratitis parenchymatosa führte Verf. die wiederholte Punktion der vorderen Kammer aus, um den Krankheitsverlauf abzukürzen.

11) **Zur Kenntnis der leichten Formen der Keratomycosis aspergillina,** von G. Marx.

Verf. berichtet über 2 Fälle von Hornhautgeschwür, welche durch den Aspergillus fumigatus hervorgerufen war. In einem Falle konnte die Diagnose erst durch die Kultur, im zweiten durch Gebrauch der Lupe gestellt werden.

---

12) **Bemerkungen zu dem Aufsatz von Prof. Gallenga: „Über das traumatische Emphysem der Kornea",** von A. Wagenmann.

Verf. erwähnt, daß er in den von ihm bearbeiteten „Verletzungen des Auges" im Graefe-Saemisch'schen Handbuch auf das Vorkommen von Lufteintritt bei Kratzwunden der Kornea aufmerksam gemacht hat.

---

13) **Bisherige Erfahrungen mit Salvarsan bei Augensyphilis, aus der Literatur und an eigenen Fällen,** von O. Stuelp.

Verf. berichtet über 470 syphilitische Augenfälle, die er aus der Literatur zusammengestellt hatte, bei denen Salvarsan angewandt war. Unter 5 eigenen Fällen hatte er nur in einigen vollen Erfolg. Salvarsan ist am Platze, wenn man den Versuch machen will, schnell zu wirken; in Fällen, die sich gegen Quecksilber und Jod refraktär erweisen, oder in denen die Mittel nicht vertragen werden. Kontraindiziert ist Salvarsan bei Opticus und Retina-Erkrankungen nicht luetischer Natur, Herz- und Gefäß-Erkrankungen, Nephritis und Diabetes, schwerer viszereller Lues, Degeneration des Zentralnervensystems und Alkoholismus, kongenitaler Lues der Neugeborenen, seniler Degeneration, Marasmus und Kachexie nicht luetischer Natur.

---

14) **Über 2 Versuche mit Salvarsan bei sympathischer Ophthalmie,** von B. Fleischer.

Verf. injizierte bei 2 Patienten mit sympathischer Ophthalmie Salvarsan intravenös. Eine Einwirkung der Injektion auf die Augen-Erkrankung konnte bei beiden Patienten nicht beobachtet werden.

April.

1) **Mikroskopische und experimentelle Studien über die Fundorte der von Prowazek-Halberstädter'schen Körperchen,** von Cuno Heymann.

Die v. Prowazek-Halberstädt'schen Körperchen finden sich außer bei Trachom, meist frühen Stadiums, auch bei gonokokkenhaltigen und gonokokkenfreien Konjunktivitiden von Säuglingen und einer Wöchnerin, sowie in den Genitalsekreten der Eltern solcher Neugeborenen und im gonokokkenfreien Genitalsekret jener Wöchnerin. Die v. Prowazek-Halberstädter'schen Körperchen sind für das Trachom nicht spezifisch: 6 Augensekrete blennorrhoischer Neugeborener und 1 Augensekret einer an nicht trachomatöser Conjunctivitis leidenden Wöchnerin erzeugten bei Pavianen und Meerkatzen Konjunktivitiden verschiedener Heftigkeit und Dauer, zumeist unter ausgesprochener, manchmal trachomähnlichen Beteiligung der Follikel und bewirkten das Auftreten v. Prowazek-Halberstädter'schen Körperchen. Bei Verimpfung des krankhaften Konjunktivalsekrets von Affenauge zu Affenauge oder bei sekundärer Selbstinfektion des ungeimpften Auges kamen dieselben Erscheinungen wie mit dem menschlichen Sekret zustande. Ein mit AffenA-ugensekret genital geimpftes Affenweibchen erkrankte an einer eigentümlichen höckerigen Scheiden-Entzündung und wies im Scheidensekret

v. Prowazek-Halberstädter'sche Körperchen auf. Sieben Genitalsekrete sechs Erwachsener, bei denen anamnestisch die Existenz v. Prowazek Halberstädter'scher Körperchen im Genitalapparat vermutet worden war, erzeugten bei der Verimpfung auf die Konjunktiva von Meerkatzen und Pavianen analoge klinische Erscheinungen wie die einschlußhaltigen Konjunktivalsekrete und bewirkten das Auftreten von v. Prowazek-Halberstädter'schen Körperchen.

---

2) **Über die Histologie der experimentell erzeugten Einschluß-Conjunctivitis,** von C. A. Hagner.

Trotz der klinischen und anatomischen Ähnlichkeit des Trachoms und der Einschluß-Conjunctivitis sind beide nicht ohne weiteres zu identifizieren. Die Follikelbildung kann als der Ausdruck eines in die Schleimhaut sich abspielenden chronisch entzündlichen Prozesses gedacht werden, dessen Entstehung auf die Wirkung dem Wesen nach differenter Virus zurückgeführt werden kann. Insbesondere scheint blennorrhoisches Sekret dazu disponiert, einen solchen trachomähnlichen Bindehautprozeß hervorzurufen.

---

3) **Klinisch-anatomischer Beitrag zur Kenntnis des Nachstars**, von A. Elschnig.

In den Fällen des Verf.'s handelt es sich um eine durch regenerative Proliferation zurückgebliebener Linsen(kapsel)zellen entstandene Nachstarbildung, die sich anscheinend nur dann einstellt, wenn es nicht zu einem vollständigen Verschlusse des bei der Extraktion eröffneten Linsenkapselsackes, also nicht zur Bildung einer gleichmäßig glatten Nachstarmembran kommt.

---

4) **Über nichtalbuminurische und albuminurische Netzhaut-Ablösung und ihre Wiederanlegung bei Schwangeren,** von Ph. Véderame.

Die Retinitis albuminurica gravidarum mit Netzhaut-Ablösung kann nicht nur bei der eigentlichen Nephritis, sondern auch im Gefolge einer reinen Schwangerschaftsniere auftreten. Eine solche durch reine Schwangerschaftsniere bedingte Netzhaut-Ablösung kann sich vollständig wieder anlegen, ohne irgend welche Spuren zu hinterlassen und die Nieren können wieder völlig gesund werden. Als einzige dauernde, histologische Läsion blieb in einem Falle eine Arteriosklerose in der Chorioidea zurück. Es spricht das dafür, daß für diese Fälle die Chorioidea ausschlaggebend ist. In seltenen Fällen kann sich eine Netzhaut-Ablösung bei nichtalbuminurischen Schwangeren einstellen. Wie bei der albuminurischen, findet auch bei der nichtalbuminurischen Netzhaut-Ablösung nach Unterbrechung der Schwangerschaft vielleicht eine Wiederanlegung der Retina statt und zwar, ohne daß ophthalmoskopisch sichtbare Veränderungen zurückzubleiben brauchen. Da das Weiterbestehen der Schwangerschaft bei diesen beiden Formen der Ablösung den Ausgang, wenn nicht immer, so doch in den meisten Fällen ungünstig beeinflußt, so ist auch bei der nichtalbuminurischen Ablösung die Unterbrechung der Schwangerschaft ins Auge zu fassen.

---

5) **Über metastatische Panophthalmie durch gramnegative Kokken, die mit den Weichselbaum'schen Meningokokken nicht identisch sind,** von H. G. Pagenstecher und R. Wißmann.

Die metastatische Ophthalmie, das wichtige Symptom der epidemischen

Cerebrospinal-Meningitis, wird nicht nur durch den Meningococcus Weichselbaum, sondern auch durch ihm nahestehende, aber doch scharf von ihm zu trennende Pseudomeningokokken hervorgerufen.

6) **Über Röntgen-Therapie bei Lidkarzinom**, von Rud. Tischner.

Verf. berichtet über 6 Fälle von Lidkarzinom, von denen 5 mit Erfolg durch Röntgenstrahlen behandelt worden waren. Die Röntgenstrahlen sind bei Lidkarzinom ein bequem anzuwendendes Mittel, das bei zuverlässigen, kontrollierbaren Patienten in einem hohen Prozentsatz ausgezeichnete Heilung bringen kann, und das gerade in der Augenheilkunde verdient, mehr in Anwendung gebracht zu werden, als es augenblicklich geschieht.

7) **Ein Spektralapparat zur Untersuchung des Farbensinnes**, von W. P. C. Zeemann und H. Weve.

Die Beschreibung eines Apparates ist im Original nachzulesen, da zum Referieren nicht geeignet.

8) **Ein sehr schwerer Fall vom kompliziertem Nachstar und seine operative Bekämpfung**, von A. Krüger.

Verf. berichtet über einen Nachstar von ungewöhnlicher Dicke und ausgedehnter Flächenverwachsung der Iris mit ihm. Er führte zunächst die Iridektomie bzw. Iridodialyse aus und später die Extraktion des Nachstars.

9) **Eine neue Operation des Pseudopterygiums**, von L. Steiner.

Verf. löste die Bindehaut von der Hornhaut und der Sklera ab und befestigte sie möglichst weit weg, im Fornix.

10) **Über Erosio conjunctivae infolge Eindringens einer Cilie in das obere Tränenröhrchen und über latente Cilien im Tränenröhrchen**, von R. Vollert.

Bericht über 5 Fälle. Horstmann.

III. Wochenschrift für Therapie und Hygiene des Auges. 1911. Nr. 13.

1) **Alkohol- und Salbenfleckverband am Auge**, von Dr. Zirm in Olmütz.

Alkoholverband: Zuerst eine Lage in Spir. rectif. getränkter und ausgepreßter Watte kleinhandtellergroß unmittelbar auf die geschlossenen Lider, hierauf eine Lage trockener Watte oder Gaze, darüber ein Fleck Guttaperchapapier oder sonstigen wasserdichten Stoff. Der Verband wird dreistündlich frisch aufgelegt.

Salbenfleckverband: Ein brillenglasgroßes Stück Leinwand mit gelber Präzipitalsalbe bestrichen, auf das geschlossene Auge gelegt, darüber Watte und Binde.

2) **Dionin bei Glaucoma haemorrhagicum**, von San.-Rat Dr. Wolffberg.

Verf. rät Dionin in Verbindung mit Eserin zu versuchen.

Nr. 18.

Ein wichtiger Punkt in der Behandlung der Augen-Eiterung der Neugeborenen, von Dr. R. Kaz in St. Petersburg.

Nach der Ansicht des Verf.'s waren und blieben die Höllenstein-

beizungen das wirksamste Mittel gegen Blennorrhoe der Neugeborenen, allein das zu häufige Beizen vernichtet die günstige Wirkung dieses Mittels.

Nr. 19.

Beitrag zum Kapitel „Atropinvergiftung bei augenkranken Kindern", von Dr. M. Erlanger in Luzern.

Rachitische, tuberkulöse, skrofulöse, anämische und durch wiederholte Malaria-Anfälle geschwächte Kinder zeigen sich besonders empfindlich gegen Atropin. Nur durch sorgfältiges Komprimieren der Tränenpunkte bei der Atropin-Instillation kann das Auftreten dieser oft unheimlichen Überraschungen auf ein Mindestmaß reduziert werden.

Nr. 24.

Ein Fall von später Myopie-Entwicklung, von San.-Rat Becker in Düsseldorf.

Der myopische Prozeß nahm bei dem 41jährigen Patienten erst etwa um die Mitte der zwanziger Jahre seinen Anfang. Als Ursache kann wohl nur ein durch die überstandene Malaria bedingtes chronisches Siechtum angesprochen werden. Es bestätigt somit der Fall die Erfahrung, daß bei der Entstehung der Myopie auch anämische und dyskrasische Zustände unter Umständen eine Rolle spielen können. Fritz Mendel.

IV. Fortschritte der Medizin. 1911. Nr. 12.

Die Behandlung des Ulcus corneae serpens, von Dr. W. Gilbert.

Überblick über die augenblicklich gebräuchlichsten Behandlungsmethoden.

Nr. 13.

Experimentelle Studien über Netzhaut-Abhebung, von Prof. Dr. Birch-Hirschfeld.

Die Untersuchungen hatten den Zweck, zunächst, so weit das möglich ist, die Kenntnis der anatomischen Veränderungen zu fördern, die sich im Auge bei Ablösung abspielen, um so die Grundlage zu einer auf anatomischen Tatsachen beruhenden Kritik der bisher geübten therapeutischen Eingriffe zu schaffen. Fritz Mendel.

V. Festschrift zur 40jährigen Stiftungsfeier des Deutschen Hospitals. (Verlag von Lemcke und Buechner in New York. 1909.)

1) **Mitteilungen aus der Augen-Abteilung des Deutschen Hospitals in der Stadt New York**, von R. Denig.

Die einzelnen Kapitel behandeln folgende Themata: Die Star-Operation, die Operation des unreifen Stars, künstliche Reifung, Nachstar-Operation, Operation für hochgradige Kurzsichtigkeit, Paracentese der vorderen Kammer bei Sehnerven-Entzündung, Überkorrektion und Muskel-Operationen, Operation bei Enophthalmus traumaticus und Magnet-Operationen.

2) **Die künstliche Reifung des Stars**, von Dr. D'Oench.

Für die beste Methode hält Verf. entschieden die Paracentese der Hornhaut mit nachfolgender direkter Massage der Linse auf ihrer vorderen Fläche. Im Einstich am Hornhautrande wählt Verf. ein schmales Lanzenmesser, nachdem die Pupille mit Atropin erweitert worden ist, und führt dann die Reibung auf der vorderen Linsenfläche mit einer geknöpften Sonde aus.

2) **Beobachtungen und Bemerkungen über Methylalkohol-Amblyopie,** von Dr. E. Gruening.

Beobachtung von 10 Fällen von Methylalkohol-Amblyopie.

---

3) **Ein Fall von Thrombose des Sinus cavernosus,** von Dr. John Izard Middleton.

Die Sektion ergab einen erweichten Thrombus im rechten Sinus cavernosus. Auf dem linken Temporallappen fanden sich eitrige Herde, ebenso auf der Basal-Oberfläche des Gehirns. Der Hauptsitz des Eiters lag in der Fissura Sylvii beider Seiten, hauptsächlich links. Fritz Mendel.

VI. Archives d'Ophtalmologie. 1911. Februar bis März.

1) **Exophthalmus und akute Leukämie,** von de Lapersonne.

Verf. teilt einen Fall von einseitigem Exophthalmus mit, bei dem die Blut-Untersuchung das Bestehen einer akuten Leukämie ergab. Das Symptom ist zwar sehr selten, jedenfalls aber ist bei dunklen Fällen von Exophthalmus auf das Blut zu achten.

---

2) **Bemerkungen über die Fusion,** von Terrien.

Verf. gibt ein Mittel an, latenten Strabismus zu bestimmen. Ohne die Textfiguren nicht zu referieren.

---

3) **Die Ausführung der orbitalen Heteroplastik,** von Bonnefon.

Verf. erzielte sehr gute Resultate mit der Pfropfung eines frisch enukleierten Kaninchenbulbus, Hornhaut nach hinten, in den Tenon'schen Raum des menschlichen, eben seines Bulbus beraubten Auges. Vorbedingung ist strenge Asepsie.

---

4) **Kollaps der Sklera im Verlauf der Star-Operation bei einem Diabetiker,** von Cantonnet.

Der an sich gefährlich aussehende Zwischenfall hat im allgemeinen keinen Einfluß auf die günstige Heilung.

---

5) **Varicen der Papille,** von Marc Landolt.

Es handelt sich um doppelte Anastomosen der Vene und Arterie noch im Bereich der Papille.

---

6) **Cystisches Fibrom der Sehnervenscheide,** von Comninos.

---

7) **Trepanation bei Stauungspapille durch Hirndruck,** von Velter.

Bei Stauungspapille durch Hirndruck ist die entspannende Trepanation zu machen, nachdem man Quecksilber und Lumbalpunktion versucht hat, ohne sich bei ausbleibendem Erfolge lange aufzuhalten. Je früher operiert wird, desto besser das Resultat für das Auge. Selbst bei Blindheit erhält man öfter noch Besserung.

Bei Herdsymptomen wird in der Nähe der angenommenen Geschwulst operiert, um letzteren event. später angreifen zu können. Beim ersten Eingriff ist es nicht nötig, die Dura zu spalten, da die Wegnahme des Knochens zunächst im allgemeinen genügt.

Im Beginn der Sehnerven-Erkrankung pflegt schnell deutliche Besserung

einzutreten. In vorgeschrittenen Fällen bleibt die Sehkraft wenigstens stationär.

Die Prognose richtet sich natürlich nach dem Grundleiden.

8) **Struktur, Pathogenese und modifizierte Operation des Pterygium,** von Terson.

9) **Ein Wort über Pathogenese und Behandlung des Trachoms,** von Jacovidès.

Verf. steht den bisher als für Trachom spezifisch beschriebenen Einschlüssen sehr skeptisch gegenüber. Als Behandlungsart hat sich ihm eine gemischt chirurgische und medizinische am besten bewährt.

10) **Encephalocele von fibro-gliomatöser Struktur,** von Comninos. Moll.

VII. Annales d'Oculistique. 1911. Januar bis März

1) **Das blinde Gesichtsfeld bei der Hemianopsie,** von Gonin.

Nach Untersuchungen des Verf.'s ist die Ansicht, daß in der für blind gehaltenen Hälfte des Gesichtsfeldes Hemianopischer dennoch Licht perzepiert wird, nicht richtig. Wir müssen vielmehr, wie bisher, ein halbseitiges absolutes negatives Skotom annehmen.

2) **Angioide Pigmentation der Netzhaut,** von Magitot.

Mitteilung eines Falles von sog. streifenförmiger Pigmentbildung mit histologischer Untersuchung.

3) **Beziehungen zwischen Abweichungen der Augen und dem prismatischen Effekt der Gläser,** von Campos.

4) **Primäre Bindehaut-Sporotrichose,** von Chaillous.

Die Kulturen ergaben Sporothrix Beurmannii.

5) **Primäre Sporotrichose des Tränensackes,** von Morax.

Auch hier wurde derselbe Pilz gezüchtet.

6) **Über die Möglichkeit des Überlebens durchsichtiger Hornhaut nach längerer Konservierung außerhalb des Organismus,** von Magitot.

Verf. konnte enukleïerte Kaninchen-Augen 10 bis 12 Tage in Kaninchenserum bei Kälte aufbewahren, ohne daß die Hornhaut nennenswerte Strukturveränderungen zeigte. Auch Transplantationen nach dieser Zeit ergaben günstige Resultate.

7) **Auto-Enukleation beider Augen bei Melancholie mit religiösem Delirium,** von Terson.

An beiden Augen hingen die Sehnerven in beträchtlicher Länge. Frauen vermögen diese Selbstverstümmelung vermöge ihrer schmäleren Finger und Nägel leichter auszuführen, als Männer.

8) **Einseitige hysterische Amaurose,** von Valude.

9) **Bemerkungen über den Wert der Blut-Untersuchungen bei Augenaffektionen,** von Rasquin.

Verf. hat durch mikroskopische und biochemische Blut-Untersuchungen bei den verschiedensten Augenleiden gewisse charakteristische Resultate gefunden, die er für die Prognose und Diagnose für wichtig hält. Einzelheiten sind im Original nachzulesen.

10) **Warum die Iridektomie bei Glaukom unentbehrlich ist. Anzeige und Technik der Drainage durch den Thermokauter,** von Nicati.

11) **Doppelseitige Sinus-Entzündung,** von de Ridder und Jauquet.

Es traten Komplikationen seitens der Augen, der Orbitae, des Pharynx und des Schädelinneren auf.

12) **Bemerkungen über die von 1903 bis 1910 im Hospital Lariboisière beobachteten Trachomfälle,** von Farhat.

Die aus dem Ausland gekommenen Fälle haben sich in den letzten Jahren etwas vermehrt.

13) **Nachruf auf Trousseau,** von Valude.

14) **Über die pathologische Anatomie und die Pathogenese des Mikrophthalmus congenitus mit seröser Lidcyste,** von Orloff.

15) **Beitrag zur Lehre von der Schneeblindheit,** von Galli-Valerio.

Verf., der seinen eigenen und seines Führers Fall schildert, verdankt seine Krankheit den mangelhaften Schneebrillen und beklagt sich, daß im Handel keine geeigneten zu haben seien. Auch sei die Konstruktion der Gestelle mangelhaft.

(Gerade in letzter Zeit ist viel die Rede von gelbgrünen Gläsern verschiedener Provenienz, welche die schädlichen Strahlen mit genügender Sicherheit ausschließen. Ref.)

16) **Adenom der Moll'schen Drüsen,** von Letulle und Duclos.

17) **Mikrophthalmus und Chloroformtod,** von Béal.

Das Kind starb 15 Stunden nach der Operation im Kollaps. Verf. schließt aus diesem Fall, daß man Kranke mit kongenitalen Mißbildungen, die keinerlei Anomalien der inneren Organe darbieten, trotzdem nicht unter Chloroform, sondern unter Äther oder einem andren Anästhetikum operieren solle. Moll.

VIII. l'Ophtalmologie provinciale. 1911. Nr. 3.

1) **Sicherheitsvorgehen mit 2 Bindehautlappen nach präparatorischer Iridektomie bei der Star-Ausziehung,** von Dr. Seve.

Seit 8 Jahren macht Verf. mindestens 3 Wochen vor jeder Extraktion die präparatorische Iridektomie.

2) **Der Jodoformtampon-Verband bei der operierten tuberkulösen Dacryocystitis,** von Dr. Camille Fromaget.

Die Tamponmasse ist zusammengesetzt aus Jodoform, Walrat und

Sesam-Öl. Jeder Schmerz wird vollkommen unterdrückt, und schnelle Heilungen werden erzielt. Nach Ablauf von 3 Wochen ist der Patient völlig geheilt.

---

3) **Prognose und Behandlung der syphilitischen Sehnerven-Atrophien,** von Dr. H. Frenkel.

---

4) **Zwei Fälle von traumatischem Glaukom,** von Dr. E. Grand-Clément.

Fritz Mendel.

IX. The Ophthalmoscope. 1911. Januar.

1) **Die Trachomkörperchen,** von Hanford McKee.

Die Trachomkörperchen sind ein ständiger Befund bei akutem Trachom. Die Natur dieser Einschlüsse ist noch unbekannt, sie sind nicht spezifisch für Trachom, sondern finden sich auch bei andren Bindehaut-Entzündungen und in der normalen Bindehaut. Die Ursache des Trachoms ist noch nicht entdeckt.

---

2) **Bemerkungen über die Bakteriologie eines Falles von eitriger Conjunctivitis,** von H. M. Traquair.

Streptococcus mucosus.

---

3) **Die frühzeitige Erkennung der Stauungspapille,** von J. Bordley.

Frühzeitig findet sich bei beginnender Stauungspapille eine Störung des Farbensinnes. Bei konzentrischer Einengung ist gewöhnlich Blau am meisten betroffen, so daß die Grenze für Blau innerhalb des für Rot liegen kann. Die Veränderungen des Gesichtsfeldes für Blau beginnen mit der Bildung und Verschmelzung peripherischer Skotome.

---

4) **Die Wirkung der Blutfarbe in den Netzhautgefäßen bei subjektiver Betrachtung,** von Edridge Green.

Wenn man ein weißes Feld durch ein blaugrünes Glas betrachtet und dann das Glas nach etwa 30 Sekunden fortzieht, so erscheint das ganze Feld rosa, nur der dem gefäßlosen Zentrum der Netzhaut entsprechende Teil erscheint grün.

---

5) **Erfahrungen mit Buchanan's Hornhaut-Mikroskop,** von E. Thomson.

Februar.

1) **Ein Fall von Mikulicz'scher Krankheit,** von H. Elliot und A. C. Ingram.

---

2) **Ungewöhnliche Formen der Infektion mit Klebs-Löffler's Diphtherie-Bacillus,** von Harrison Butler.

Mehrere Fälle von eitriger Conjunctivitis mit Chemose und Lidödem.

---

3) **Miscellen,** von E. Maddox.

1. Verbesserungen am Hornhaut-Trepan. 2. Elastisches Kollodium zur Anlegung von Doppelnähten. 3. Metallisches Quecksilber. Bei erweitertem Tränensack, wenn die Veränderungen nicht so hochgradig sind, daß die Exstirpation indiziert ist, spritzt Verf. mit Perhydrol-Lösung aus und dann

metallisches Quecksilber nach, das er bis zum nächsten Tage im Sack läßt. Durch den Druck des Quecksilbers wird die Sondierung erleichtert, durch den aus dem Perhydrol naszierenden Sauerstoff entsteht Quecksilberoxyd, das mit der Schleimhaut in innige Berührung tritt. (Verf. hätte schon seinem Landsmann Blizard [Phil. Transact. V, 70, 1780] für das metallische Quecksilber die Ehre der Priorität geben können. Vgl. Geschichte der Augenheilkunde, Graefe-Saemisch, XIV, S. 38, S. 138. H.)

---

4) **Optische Probleme in der Augenheilkunde.** I. Die Natur des Lichtes, von H. J. Ryland. (Elementare Optik.)

---

5) **Über eine passende Methode, Prismen zu verordnen,** von E. Thomson. Probierbrille zum Versuchen der Prismen zu Hause.

---

6) **Ein Fall von Nebennierensarkom mit Metastasen in den Augenhöhlen,** von A. H. Platt.

Ein 4jähriges Mädchen mit einer Geschwulst im Abdomen bekam Blutungen an den Lidern und das rechte Auge wurde vorgetrieben. Die Sektion ergab: Sarkom der linken Nebenniere, Metastasen in der Pleura, am Schädel zwischen Knochen und Dura und in beiden Augenhöhlen ohne Beteiligung der Augäpfel.

März.

1) **Der okulomotorische Typus der Polioencephalitis,** von Sydney Stephenson.

Bei Kindern gibt es eine besondere Form von Lähmungsschielen auf Grund von Polioencephalitis. Sie kommt nicht selten bei Kindern unter einem Jahre vor, ist aber relativ selten mit andren auf eine Gehirn-Erkrankung hinweisenden Symptomen verbunden. Infektionskrankheiten scheinen eine wichtige ursächliche Rolle zu spielen. Obwohl jeder der äußeren Augenmuskeln betroffen sein kann, ist in $^3/_4$ der Fälle der Externus allein betroffen. Die innere Muskulatur wird selten in Mitleidenschaft gezogen. Diese Form von Schielen kann leicht mit dem gewöhnlichen konkomitierenden Schielen verwechselt werden.

---

2) **Metastatischer Absceß der Episklera,** von R. Scott Lamb.

Nach einem Karbunkel der linken Nackenseite trat bei einem 53jährigen Manne ein episkleritischer Absceß des rechten Auges auf, der durch Inzision, ohne nachteilige Folgen zu hinterlassen, geheilt wurde.

---

3) **Intermittierende Wortblindheit,** von E. Pritchard.

Ein $8^1/_2$jähriger Knabe, der gut auswendig lernt, kann Buchstaben nicht lesen, nur vorübergehend (ein- oder zweimal wöchentlich) liest er vollständig richtig.

---

4) **Das anatomische Verhältnis zwischen Keilbeinhöhle und Augenhöhle, Beobachtungen an 100 Schädeln,** von Lee M. Francis und J. A. Gibson.

28 % normaler Augenhöhlen sind von der angrenzenden Keilbeinhöhle nur durch eine verhältnismäßig dünne Wand getrennt. Es findet sich dann entweder eine von der Keilbeinhöhle nach der Augenhöhle sich erstreckende Ausstülpung oder die Höhle ist vorn im Keilbeinkörper gelegen.

---

5) **Einige entzündliche Zustände am Auge, hervorgerufen durch septische Erkrankung im Munde,** von C. Goulden.

In 13 Fällen von Iritis, Iridocyklitis, Chorioiditis konnte als einzige Ursache nur eine von den Zähnen ausgehende Sepsis ermittelt werden. In einem großen Teil der Fälle führte Entfernung der erkrankten Zähne eine auffallende Besserung herbei.

---

6) **Protargol bei der Trachombehandlung,** von E. Thomson.

Verf. hat sich zur ambulanten Behandlung das Abbürsten der Bindehaut mit 20% Protargol-Lösung bewährt.

---

7) **Kopfschmerzen bei Diplobazillen-Bindehautentzündung,** von Handford McKee.

Es gibt eine Reihe von Patienten, die über Kopfschmerzen bei der Arbeit klagen, keine Brechungs- oder Muskelanomalie haben, aber an Bindehaut-Entzündung mit Morax-Axenfeld'schen Diplobazillen leiden. Behandlung der letzteren beseitigt auch die Kopfschmerzen.

---

8) **Salicylsaures Natrium bei Cyklitis,** von A. Lea. G. Abelsdorff.

Vermischtes.

Nach dem Ableben des bisherigen leitenden Arztes: Geh. Hofrat Prof. Dr. Königshöfer, ist die ärztliche Leitung der Charlottenheilanstalt für Augenkranke in Stuttgart dem bisherigen Oberarzt der Anstalt: Herrn Dr. S. Weigelin, einem Schüler Prof. v. Schleichs, übertragen worden.

Bibliographie.

1) Das Schielen, von Dr. Curt Cohn, Augenarzt in Breslau. (Med. Klinik. 1911. Nr. 10.) Abhandlung über das Schielen, für den praktischen Arzt bestimmt. Bei Einwärtsschielen von mehr als 2 mm linearer Ablenkung soll bereits zur Operation gegriffen werden. Der vielfach noch heute vertretene Standpunkt ein Schielkind nicht vor dem 10. Lebensjahr operieren zu wollen, entbehrt der ausreichenden Begründung. Mit Beginn des Schulbesuches wird die Abhilfe dringend wünschenswert. Strabismus divergens gibt von vornherein die Anzeige zur Operation.

2) Über Sehprüfungen und die Grenze der Sehschärfe, von Privatdozent Dr. Walter Thorner in Berlin. (Med. Klinik. 1911. Nr. 11.) Bekanntes über Sehprüfung und die Grenzen der Sehschärfe Verf. erwähnt seine praktischen Versuche, den Einfluß der Beugungserscheinungen auf die Sehschärfe zu bestimmen: Versuche, die von der subjektiven Auffassung des Untersuchten unabhängig sind.

3) Einige Fälle funktioneller Erkrankungen bzw. Simulation derselben, von Stabsarzt Dr. Josef Hamburger. (Wiener med. Woch. 1911. Nr. 11.) Fall von durch Stoß gegen das linke Auge hervorgerufenen Spasmus der Lider, der als Simulation gedeutet wurde; nach und nach entwickelte sich das Bild einer traumatischen Hysterie. Ein zweiter Fall betrifft eine Simulation, die Lider nicht öffnen zu können. Pagenstecher'sche Salbe an die Lidränder; nach 10tägiger Behandlung werden die Lider ge-

öffnet; der Simulant erklärt, die Salbe hätte ihn kuriert. Ein dritter Fall, einen Simulanten betreffend, der beiderseitige Blindheit vortäuschte; maximal erweiterterte starre Pupille. Der Simulant war imstande durch ununterbrochenes Starren in die Ferne seine Pupillen zu erweitern. Ein ähnlicher Fall von willkürlicher Erweiterung der Pupillen betraf einen epileptiforme Krämpfe Vortäuschenden.

4) Ein Fall von doppelseitiger Embolie der Arteria centralis retinae, von Dr. Robert Kohn, Sekundärarzt in Iglau. (Prager med. Wochenschr. 1911. Nr. 11.) Der Fall ist insofern bemerkenswert, als es sich um eine, wenn auch nicht vollständige, aber doppelseitige Embolie der Zentralarterie handelt. Die Embolie trat zwar nicht gleichzeitig auf beiden Augen, aber doch innerhalb eines Zeitraumes von 3 Tagen auf. Der ophthalmoskopische Befund führte erst zur Erkennung eines Herzfehlers.

5) Über tabische Sehnerven-Atrophie, von Prof. Dr. Elschnig in Prag. (Med. Klinik. 1911. Nr. 9.) Verf. hat 66 Fälle von tabischer Sehnerven-Atrophie eigner Beobachtung zusammengestellt. 44 Fälle konnten für die Beurteilung des Verlaufes des Sehnervenschwunds verwertet werden; von diesen erblindeten an beiden Augen 32; nicht gleichzeitig erkrankten beide Augen in 8 Fällen. Der Zeitraum zwischen der Erblindung des einen und des andren Auges schwankte zwischen $^1/_2$ Jahr bis zu 7 Jahren. Besserungen konnten unter antiluetischer Behandlung nie sicher nachgewiesen werden. Fast immer gab der Verlauf am ersterkrankten Auge einen Anhaltspunkt für die Prognose des zweiterkrankten Auges. Verf. hebt das bekannte Bild der Funktionsstörungen derartig erkrankter Augen, was das Gesichtsfeld, die zentrale Sehschärfe und den Farbensinn anbelangt, hervor; Skotome sah er außer in Fällen, in denen beginnende Tabes mit andren Affektionen kombiniert war, niemals. Als ein unbekanntes okulares Symptom bei Tabes führte er das Vorkommen von Augenkrisen, anfallsweise auftretende Schmerzen in den Augäpfeln und in der Tiefe der Orbita, ohne Pupillenverengerung, ohne Tränen der Augen an. Nur 3 mal war bei seinen Fällen die Lichtreaktion der Pupillen normal. Vorwiegend war Reflextaubheit der Pupillen oder starke Verminderung der Lichtreaktion mit beträchtlichem Überwiegen der Konvergenzreaktion vorhanden; in 13 Fällen bestand absolute Pupillenstarre. Nur eine geringe Zahl der Fälle von Sehnerven-Atrophie zeigte Zeichen von Augenmuskel-Lähmungen (am häufigsten Abducens-Lähmung). Außer diesen typischen Fällen kamen zahlreiche Fälle mit andren Erkrankungen des Augenhintergrundes zur Beobachtung, darunter einen Fall von einem Tabiker ohne Opticus-Atrophie mit einer durch eitrige Nebenhöhlen-Erkrankung bedingten retrobulbären Neuritis. Unter den 66 Patienten befanden sich 57 Männer und nur 9 Weiber. Von 44 Fällen, (43 Männer, 1 Weib) konnten über vorausgegangene Lues und Behandlung derselben Anhaltspunkte gewonnen werden. Die Männer erkrankten am häufigsten in der 2. Dekade der Lues. Was die vorausgehende Syphilisbehandlung anbelangt, so waren unter den 44 Fällen mit positiver Infektionsanamnese gänzlich unbehandelt 15, nur 3 Fälle hatten sich einer entsprechenden Luesbehandlung unterzogen, während die übrigen nur unzureichende Behandlung durchgemacht hatten. Mit Ausnahme von 6 Fällen handelte es sich bei den gut beobachteten Fällen immer um Tabes in den ersten präataktischen Stadien; in keinem Falle erkrankte ein schwer Tabetischer später an Sehnervenschwund. Fälle, an denen die Erkrankung an einem Auge begann, gaben stets eine bessere Prognose, als solche, bei denen die Erkrankung beide

Augen befallen hatte. In allen ab initio beobachteten Fällen wurde Traitement mixte angewendet und in keinem Falle eine Schädigung beobachtet. Der Verlauf unterschied sich aber allerdings nicht wesentlich von dem bei Unterlassen jeder antiluetischen Kur. Wenn auch der tabische Sehnervenschwund, die Pupillenstörung, die Tabes überhaupt als eine metasyphilitische aufzufassen ist, so ergibt doch die Wassermann'sche Reaktion, einen Fingerzeig dafür, daß, wenn die Reaktion, d. h. die sie veranlassenden Veränderungen beseitigt würden, der davon beeinflußte oder wenigstens parallel gehende pathologische Prozeß im Zentralnervensystem gleichfalls wenigstens in seiner Progression beeinflußt werden dürfte. Als die eigentliche Therapie der tabischen Sehnerven-Atrophie bezeichnet Verf. die Verhütung; er stützt diese Ansicht durch die erschreckenden Zahlen über die Frequenz der tabischen Sehnerven-Atrophie in Böhmen, die hohe Ziffer der wegen ihrer Genital-Affektion unbehandelten Fälle, die relativ große Frequenz von Pupillenstörungen oder Augenmuskel-Lähmungen als Teilerscheinung der Tabes, ohne oder ohne ausreichende vorangegangene Syphilistherapie. Dem praktischen Arzte und auch dem Dermatologen ist dringend zu empfehlen bei der Nachschau an Luetischen auf die Pupillen mehr zu achten, als dies bisher die Regel ist, und unter allen Umständen bei eintretenden Pupillenstörungen, wenn nicht, was in der großen Minderzahl der Fälle vorkommt, andre Ursachen dafür vorliegen, fortgesetzt intermittierende Luesbehandlung einzuleiten. Die neue Ehrlich-Hata'sche Therapie beseitigt sehr rasch den Primäraffekt und die erste Manifestation der allgemeinen Syphilis; es ist daher zu fürchten, daß gerade die so behandelten Individuen, in Analogie mit dem Verlaufe auf unzureichender, und überhaupt fehlender Quecksilbertherapie auch das Material für die metaluetischen Erkrankungen darstellen. Den mit Ehrlich-Hata Behandelten wäre daher in den folgenden Lebensjahren eine ganz besondere Aufmerksamkeit zuzuwenden.[1]

6) Ein geheilter Fall von idiopathischem Hydrocephalus acutus internus mit Erblindung beider Augen, von Stabsarzt Dr. Michael Pap in Temesvar. (Wiener med. Wochenschr. 1911. Nr. 8.) Ein Fall von idiopathischem Hydrocephalus mit Stauungspapille bei einem Kinde; am 10. Tage nach der Erblindung Trepanation und Punktion des Seitenventrikels; Restitutio ad integrum. Schenkl.

7) Über die Stellung des Augenarztes in den Blinden-Instituten, von S. Klein (Bäringer). (Med. Blätter. 1910. Nr. 33.) Dem Augenarzt in Blinden-Instituten liegt ob: den etwa noch vorhandenen Rest von Sehvermögen zu erhalten, etwas oder volles Sehvermögen wiederzugewinnen, die Schmerzen in blinden Augen zu bekämpfen, etwaige krankhafte Absonderung zu beseitigen und hygienische Verhältnisse zu erreichen, Ansteckung zu verhüten und ansteckende Augenleiden zu heilen, Entartungszustände zu beseitigen, das Übergreifen von Augenleiden auf das Gehirn (und umgekehrt) zu verhindern, entstellende Zustände zu beseitigen, das Material seiner Anstalt für Zwecke der Blindenstatistik zu verwerten, bei der Aufnahme neuer Zöglinge in die Anstalt Rat zu erteilen. Kurt Steindorff.

[1] Ich möchte nicht unterlassen, meine vollständige Übereinstimmung mit den Sätzen dieser ausgezeichneten Abhandlung auszusprechen. H.

Um Einsendung von Separat-Abzügen wird gebeten (Berlin NW. 26 Schiffbauerdamm)

Verlag von Veit & Comp. in Leipzig. — Druck von Metzger & Wittig in Leipzig

Centralblatt

für praktische

AUGENHEILKUNDE.

Herausgegeben von

Prof. Dr. J. Hirschberg, Geh. Med.-Rat, in Berlin.

Unter ständiger Mitwirkung der Herren Prof. G. Abelsdorff in Berlin, Dr. Berger in Paris, Prof. Birnbacher in Graz, Dr. Brailey in London, Dr. Brums in Steglitz, Prof. Cl. du Bois-Reymond in Schanghai, Dr. Czellitzer in Berlin, Prof. E. Emmert in Bern, Prof. C. Gallenga in Parma, Dr. Ginsberg in Berlin, Prof. Goldzieher in Budapest, Dr. Gordon Norrie in Kopenhagen, Prof. Horstmann in Berlin, Dr. Isigonis in Smyrna, Prof. H. Knapp in New York, Lt. Col. F. P. Maynard, I. M. S. Calcutta, Dr. F. Mendel in Berlin, Dr. Moll in Berlin, Dr. W. Mühsam in Berlin, Dr. Neuburger in Nürnberg, Dr. Peltesohn in Hamburg, Dr. Pergens in Maeseyck, Prof. Peschel in Frankfurt a. M., Dr. Puntscher in Klagenfurt, Dr. M. Reich in Petersburg, Dr. H. Rönne in Kopenhagen, Med.-Rat Dr. Scherer in Oldenburg, Prof. Schenkl in Prag, Prof. Schwarz in Leipzig, Dr. Spiro in Berlin, Dr. Steindorff in Berlin, Dr. Stiel in Köln.

Monatlich ein Heft. Preis des Jahrganges 12 Mark. Zu beziehen durch alle Buchhandlungen des In- und Auslandes und die Postanstalten des Deutschen Reiches.

1911. Fünfunddreißigster Jahrgang. Juli.

Inhalt: **Original-Mitteilung.** Über Fieber bei Augen-Entzündungen. Von **J. Hirschberg.**

Gesellschaftsbericht. 1) Berliner Ophthalmologische Gesellschaft. — 2) Ophthalmologische Gesellschaft in Wien. — 3) Bulletin de la Société d'Ophthalmologie d'Égypte. (Kairo, 1911.)

Referate, Übersetzungen, Auszüge. 1) Bedenkliche Neben-Erscheinungen bei mit Salvarsan behandelten Patienten, von Prof. E. Finger in Wien. — 2) Über einen Todesfall nach Behandlung mit Salvarsan bei spinaler Erkrankung (Tabes und Meningitis spinalis syphilitica) mit mikroskopischer Untersuchung des Rückenmarks, von Prof. A. Westphal.

Journal-Übersicht. I. A. v. Graefe's Archiv f. Ophthalmologie. LXXVII. 3. — II. Wochenschrift für Therapie und Hygiene des Auges, 1911, Nr. 26—29. — III. Recueil d'Ophtalmologie, 1910, Nr. 12 und 1911, Nr 1—4. — IV. La clinique ophtalmologique, 1911, Januar bis Mai. — V. Revue générale d'ophtalmologie, 1911, Nr. 1—3. — VI. l'Ophtalmologie provinciale, 1911, Nr. 1. — VII. The ophthalmic Review, 1911, Februar. — VIII. The American Journal of Ophthalmologie, 1911, Januar.

Vermischtes. Nr. 1—8.

Bibliographie. Nr. 1—38.

Über Fieber bei Augen-Entzündungen.

Von **J. Hirschberg.**

Über Fieber bei Augen-Entzündungen ist in heutigen Lehrbüchern unsres Faches wenig oder gar nicht, in denen aus dem 18. Jahrhundert und aus der ersten Hälfte des 19. sehr viel die Rede.

Bei A. G. Richter (Wundarzneikunst, III, § 7, 1790) heißt es: „Auch ein Fieber bemerkt man oft bei Augen-Entzündungen. Wohl zu merken aber ist, daß das Fieber nicht immer ein und dasselbe, sondern überhaupt von dreifacher Art ist. Zuweilen ist es die Mitwirkung derselben Ursache, welche die Entzündung erregt.... Dieser Fall ereignet sich z. B. bei galligen Augen-Entzündungen, wo Brech- und Abführ-Mittel sowohl das Fieber, welches hier ein Gallen-Fieber ist, als auch die Entzündung heben.

Zuweilen ist das Fieber die Folge der Entzündung oder vielmehr die konsensuelle Folge des Schmerzes und Entzündungs-Reizes. In diesem Falle entsteht die Entzündung eher, als das Fieber, und ist immer im Gleichmaß mit jener..... Dieses Fieber erfordert antiphlogistische Mittel und verdient den Namen des Entzündungs-Fiebers.

Nach Operationen am Auge entsteht oft ein Fieber, ehe noch die geringste Entzündung bemerkt wird. Dies Fieber scheint bloß der Furcht des Kranken und den Schmerzen bei der Operation zuzuschreiben zu sein und erfordert bloß besänftigende Mittel, den Mohnsaft“....

Es ist erstaunlich, daß diese so klar ausgesprochenen Sätze selbst in den ausführlichsten Handbüchern der Augenheilkunde heutzutage nicht mehr kritisch erörtert werden. Man spricht nur von solchen Augenkrankheiten, welche die Folge von Fiebern sind, z. B. in der Encycl. française d'Opht. von den Folgen des Sumpf-Fiebers, des gelben, des rekurrierenden, des puerperalen, der eruptiven Fieber.

Allerdings ist ja die wissenschaftliche Thermometrie des menschlichen Körpers erst nach der Mitte des 19. Jahrhunderts ausgebildet worden, durch Traube, Baerensprung, Zimmermann, Liebermeister, Wunderlich u. a. In des letzteren klassischem Werke „Das Verhalten der Eigenwärme in Krankheiten“ (vom Jahre 1868) sind, wie zu erwarten stand, die Augenkrankheiten nicht berücksichtigt.

Von meßbarer Erhöhung der Körperwärme war auch nicht die Rede in J. Beer's Schilderung „des Entzündungs-Fiebers, das entsteht, wenn die Augen-Entzündung von örtlicher Krankheit in allgemeine übergeht“; sondern von neun andren Symptomen, — hartem, vollem Puls, allgemeiner Unbehaglichkeit usw. (Augenkr. I, S. 43, 1813.)

Freilich war es auch ein großer Fehler von Richter, Beer und andren trefflichen Autoren aus der ersten Hälfte des 19. Jahrhunderts, die Ophthalmie zu allgemein zu erörtern, so auch mit Rücksicht auf das Fieber; so daß wir heute nicht so leicht eine Handhabe gewinnen, um ihnen beizukommen. Dennoch finden wir bei ihnen einzelne Angaben über ganz besondere, wohl gekennzeichnete Augen-Entzündungen, die Fieber zur Folge haben sollen. Namentlich sind dies, nach

v. Ammon, Blenorrhoe[1] der Neugeborenen und Iritis[2]; Augentripper, nach Schön[3], und nach Feldmann.[4]

An sich kann ja jede akute Entzündung des menschlichen Körpers Fieber erzeugen. Es fragt sich nur: Was lehrt die Erfahrung?

Meinem Freunde Dr. O. Fehr, dirigierendem Arzt der Augen-Abteilung des Rudolf Virchow-Krankenhauses zu Berlin, verdanke ich die Krankengeschichten mit täglichen (ein- oder mehrmaligen) Temperatur-Messungen, denen ich das Folgende entnehme.

1. Die Augen-Entzündung der Neugeborenen bewirkt kein Fieber.

Wenn ich absehe von einem Kinde, das am 6. Tage der Behandlung verstorben ist, und dessen Temperatur immer zwischen 36,8 und 37,6° schwankte, und von einem zweiten, das am 12. Behandlungstage, bei 37,6°, auf Verlangen der Eltern entlassen werden mußte: so zähle ich bei 23 Kindern mit Augen-Eiterung der Neugeborenen 483 Behandlungstage mit 3 mal 37,1; 3 mal 37,2; 3 mal 37,4; 1 mal 37,6°; sonst stets Temperaturen, die etwas unter 37° zurückbleiben.

2. Auch bei dem Augentripper der Erwachsenen fehlt das Fieber.

Es waren elf Fälle; in 239 Behandlungstagen finde ich nur einmal 37,4 und elf Mal 37,2° verzeichnet.

Eigentlich ist dies sehr merkwürdig, da doch, wenigstens in Ausnahme-Fällen dieser Krankheit, Gonokokken im Blut kreisen und Gelenks-Entzündung bewirken.

3. Noch merkwürdiger ist die Tatsache, daß sogar bei der inneren Vereiterung des Augapfels keineswegs immer oder auch nur häufig Fieber vorhanden ist. Sechs Fälle stehen zu meiner Verfügung; in fünf hatte die eitrige Pantophthalmie nach Verletzung, in einem nach altem Hornhaut-Absceß sich gebildet.

In 5 von den 6 Fällen war kein Fieber zugegen; an einigen Tagen wurde 37,2° angemerkt. Als aber eine dieser Kranken von einem Karbunkel am Rücken befallen wurde, trat mehrtägiges Fieber bis 38,8° auf.

Der eine Fall, welcher vom Auge aus fieberte, ist als floride Sepsis mit starker Chemosis bezeichnet; hier wurde 4 Tage lang Temperatur-Steigerung, bis 37,9°, beobachtet: Tags nach der erlösenden Enukleation war noch 37,4° zugegen.

4. Auch Iritis ist selten von Fieber begleitet. So möchte ich es ausdrücken.

---

[1] Journal für Chir. u. Augenh. 1842, Bd. XXXV, S. 115, und ferner Bd. XXXVI, S. 540.

[2] De iritide, 1838.

[3] Die gonorrh. Augen-Entzündung, 1834.

[4] Journal für Chir. u. Augenh. 1842, Bd. XXXV, S. 425.

Von den zwölf Fällen, die ausnahmslos der WASSERMANN'schen Probe unterworfen wurden, waren fünf syphilitisch, alle fieberlos. Von den sieben rheumatischen waren vier fieberlos. Ein Kranker verließ schon am 3. Tage die Anstalt, als nach Erbrechen 38° festgestellt wurden. Ein zweiter zeigte 2 mal 38,4°, bei gleichzeitiger Angina. Der letzte, der an starkem chronischem Gelenk-Rheumatismus litt, hatte einmal 38,6°.

Diese Untersuchung sollte an einem größeren und noch mannigfaltigerem Material wiederholt werden. Aber immerhin möchte ich als Ergebnis der meinigen die Tatsache hinstellen, daß Fieber als Folge stärkerer Augen-Entzündung noch seltener beobachtet wird, als man es eigentlich erwarten sollte.

Gesellschaftsberichte.

1) Berliner Ophthalmologische Gesellschaft.

Vorsitzender: Herr v. Michel. Schriftführer: Herr Wertheim.

Sitzung vom 22. Juni 1911.

1) Herr Adolf Gutmann: Aus der vergleichenden Ophthalmologie die orbitalen Grenzhöhlen bei Bos taurus.

Vortr. gibt von einer größeren Untersuchungsreihe aus der vergleichenden Ophthalmologie: „Über die vom Siebbein ausgehenden pneumatischen Räume in ihrer Beziehung zur Orbita und Bulbus bei der höchst pneumatisierten Gruppe der Vertebraten, den hörnertragenden Wiederkäuern" einen Abschnitt: „die orbitalen Grenzhöhlen bei Bos taurus".

Er demonstriert zunächst die schematischen Zeichnungen des menschlichen und des Siebbeins von bos taurus (nach Pauli). Er hebt die außerordentlich große Zahl der Siebbeinleisten-Ethmoturbinalien, die in Ekto- und Endoturbinalien zerfallen, bei Bos taurus hervor. Von den Zwischenräumen genannter Ethmoturbinalien der Siebbeingänge erstrecken sich nun lufthaltige Höhlen in die umliegenden Schädelknochen hinein. Die Höhlen werden identifiziert nach ihrem Ausgangspunkt von I, II, III usw. Endoturbinale als I′, II′, III′ oder von einem 1, 2, 3, Ektoturbinale als 1′, 2′, 3′.

Verf. hat eine Reihe Schädel von Bos taurus verschiedenen Alters und Geschlechts in der Median-Ebene durchsägt, von Muskel und Periost befreit, den Jochfortsatz durchsägt, um die hinteren nicht knöchernen, sondern straff fibrösen Zweidrittel der temporalen Orbitawand darstellen zu können. Der Orbita-Inhalt mit Bulbus wurde in Formalin fixiert. Es wurden die Höhlen, die in den Orbita-Wänden verlaufen, von der äußeren Knochenfläche aufgemeißelt, um sie nach ihrer Form, Verlauf, Tiefe, Größe, Innen-Auskleidung, topographischen Lage zu Bulbus und Orbita-Inhalt feststellen zu können. Es wurden ferner Sägeschnitte durch den knöchernen Orbita-Ring, parallel der Orbita-Eingangsebene gelegt, um die Topographie der Höhlen zu den geraden und schiefen Augenmuskeln, ihrer Ausdehnung zum Bulbus, zur vorderen und hinteren Orbita-Hälfte festzustellen. Ferner werden Schnitte durch den Vertikalmeridian gelegt, um die Ausdehnung und Topographie der Höhlen zur Orbita nach temporal- und nasomedialwärts und nach der Orbita-Eingangsebene feststellen zu können. Auf Schnitten durch ein 3 Wochen

altes Exemplar wurde festgestellt, daß in der dorsalen Orbitawand überhaupt noch keine Höhlen gebildet waren; nur die Kieferhöhle, aber noch in reduzierter Ausdehnung, bestand.

Die Auskleidung der Höhlen in der oberen Orbita-Wand bestand nur in dem Haupt- und Anfangsraum aus Schleimhaut, mit dem Endost verwachsen, mit geschichtetem Zylinder-Epithel bedeckt. In den Zacken und Ausläufern verdünnte sich die Submucosa; es blieb schließlich nur noch ein fibröses Endost bestehen; in den äußersten Ausläufern bestand überhaupt keine Auskleidung mehr.

Die Auskleidung der Kieferhöhle besteht aus einer sehr gefäßreichen Schleimhaut mit geschichtetem Zylinder-Epithel, deren Submucosa mit dem fibrösen Periost verwachsen ist.

Ferner wurden durch Schnitte parallel der Siebplatte das Labyrinth feiner Höhlengänge, die in der nasomedialen Orbitawand liegen, dargestellt.

Die starke Reduktion der menschlichen Nasennebenhöhlen im Vergleich zur Pneumatisation des Säugetierschädels, besonders der hörnertragenden Wiederkäuer, ist enorm. Der menschliche Sinus frontalis ist entwicklungsgeschichtlich nicht als besondere Höhle, sondern als eine Cellula ethmoidalis aufzufassen.

2) Herr Steindorff: Über Aalblut-Conjunctivitis.

3) Herr Köllner: I. Mitteilung zur Lipaemia retinalis.

Der vor 1 Jahre bereits vom Vortr. im Bilde kurz demonstrierte Fall, welcher im Krankenhaus Moabit zur Beobachtung kam, konnte noch 5 Wochen weiter beobachtet werden. Es zeigt sich, daß die charakteristische und deutlich ausgesprochene rötlich-weiße Verfärbung der Netzhautgefäße allmählich geringer wurde, und daß sich die größeren Gefäße wenigstens wieder beträchtlich röter färbten. Eine nochmals vorgenommene Untersuchung des Blutes ergab, daß der Gehalt an lipoiden Substanzen von 26% auf 13% gesunken war. Es zeigte sich also ein Parallelgehen zwischen Färbung der Netzhautgefäße und Lipoidgehalt des Blutes. Die mikroskopische Untersuchung der Bulbi ergab keinerlei Abweichung vom Normalen. Im ganzen schließt sich demnach der Fall durchaus den bisher beobachteten an; interessant ist der abnorm hohe Fettgehalt des Blutes an lipoiden Substanzen, der von keinem andren Fall erreicht worden ist, und die Veränderung der Gefäßfarbe entsprechend den Schwankungen des Blutbefundes. Die eigentümliche weiße Farbe erklärte sich wahrscheinlich rein optisch durch Lichtreflexion an den feinen lipoiden Körperchen innerhalb der Netzhautgefäße beim Übergang des Lichtes vom Glaskörper auf die Gefäße. Bei etwa 4% Lipoidgehalt des Blutes beginnen sich die ersten Veränderungen an den Netzhautgefäßen zu zeigen (Heine). Das normale Aussehen der Aderhautgefäße erklärt sich wohl daraus, daß das Licht vorher bereits die Schicht der Choriocapillaris durchsetzen muß, also eine Schicht, innerhalb welcher die gleichen Brechungsverhältnisse vorhanden sind, wie in den Gefäßen selbst.

II. Demonstration eines Farbengleichungs-Apparates.

Vortr. hat die bekannte Nagel'sche Lampe in mehrfacher Beziehung modifiziert. a) Es gelang in einem bestimmten Blaugrün und Weiß zwei Farben zu finden, die auch für einen leicht Farbenschwachen eine „Gleichung" ergaben. Auf diese Weise eignet sich die Lampe nunmehr auch zur Untersuchung auf Farbenschwäche. b) Der Trennung-Steg zwischen den beiden Vergleichsfeldern war bei der alten Lampe sehr breit, so daß bei Untersuchung erworbener Farbensinnstörungen mit kleinen Skotomen zuweilen das

eine Farbenfeld bereits aus dem Skotom „herausfiel". Dieser Steg konnte auf 2 mm verkleinert werden. c) Schließlich wurde das Objektfeld in der Größe veränderlich gemacht mit Hilfe eines Aubert'schen Schiebers. Auf diese Weise stellen die beiden Vergleichsfelder zwei rechtwinklige Dreiecke, zusammen ein Quadrat, vor; die veränderliche Seitenlänge ist in Millimetern ablesbar.

Trotz der Veränderungen ist der Preis von 60 Mk. (Nagel'sches Modell) auf nur 35 Mk. herabgesetzt. Der Apparat ist erhältlich bei Oehmke, Luisenstraße 21.

III. Demonstration eines Mannes mit eigentümlicher angeborener Farbensinn-Störung.

Der Vorgestellte nahm zwischen Natriumgelb und Lithiumrot nach wenigen Minuten eine vollkommene Gleichung an, wie es die Rotgrünblinden zu tun pflegen. Dagegen wurde geringe Zumischung des Grün über das für den Normalen gültige Maß hinaus sofort prompt erkannt. Hierin bestand also ein scharfer Gegensatz zu dem Verhalten des Rotgrünblinden. Merkwürdigerweise wurden Nagel'sche, Stilling'sche Tafeln und die Farbengleichungs-Lampe prompt und sicher bestanden. Ein derartiger Fall ist bisher unbekannt und doch praktisch wichtig; denn bei Untersuchung mit der Rotgelbgleichung scheint er farbenblind zu sein, bei Prüfung mit den gebräuchlichen Tafeln dagegen normal. Von den sog. anomalen Trichromaten unterscheidet er sich hierin scharf; man könnte ihn dem Verhalten gegenüber der Rayleigh-Gleichung nach höchstens als extrem „rotanomal" bezeichnen (analog den sog. „Extrem-Grünanomalen"), doch fehlen, wie gesagt, die charakteristischen Erscheinungen der Farbenschwäche. Auffällig war noch eine Unempfindlichkeit gegenüber Helligkeitsveränderungen des Gelb bei der Rotgelbgleichung.

4) Herr Lattorff stellt einen Fall von linksseitiger, vollkommner traumatischer Aniridie vor, die vor 6 Jahren durch ein Stahlstück entstanden war, das die Hornhaut durchschlagen und die Iris herausgerissen hatte. Bemerkenswert ist, daß man mit der Zeiss'schen binokularen Lupe in sehr schöner Weise die Ciliarfortsätze und die Zonula Zinnii sehen kann.

5) Der Vorsitzende gedenkt des verstorbenen Mitgliedes Dr. Bruns.

---

2) Ophthalmologische Gesellschaft in Wien.

Sitzung vom 16. Januar 1911.

H. Lauber demonstriert einen 25jährigen Mann, der seit seiner frühesten Jugend schlecht gesehen hat. Seit 8 Jahren ist er in einem Bureau angestellt und weiß, daß er beim Antritt seiner Postens mit dem linken Auge gar nichts oder fast gar nichts mehr gesehen hat. Das Sehvermögen des rechten Auges nimmt ständig ab. Es treten hier und da Kopfschmerzen auf, auch sieht Patient farbige Ringe um Lichtquellen.

Beide Bulbi sind bedeutend kleiner als normal, der linke ist noch kleiner als der rechte; sie sind nach vorne zu fast konisch, indem die Furche an der Korneoskleralgrenze fehlte. Die Corneae haben nur 10 mm Durchmesser; der Hornhautradius beträgt rechts 6,6 mm, links 6,2 mm. Trotzdem besteht beiderseits Hypermetropie, und zwar rechts etwa 5 D., links etwa 6,1 D., was auf eine sehr geringe Achsenlänge des Bulbus hinweist. Die vorderen Ciliarvenen sind ektatisch, die vorderen Kammern sehr seicht, die Pupillen

waren vor Anwendung von Mioticis etwas über mittelweit, reagierten träge. Der Druck läßt sich mit den Fingern nicht beurteilen, weil die kleinen Bulbi in der relativ zu geräumigen Orbita ausweichen. Das Tonometer gibt rechts einen Druck von 46 mm (Pilocarpin), links einen solchen von 60 mm an. Ob die Messungen des Druckes bei so kleinen Hornhautradien richtig ist, kann bezweifelt werden, weil sich eine bedeutende Inkongruenz zwischen der Hornhautoberfläche und die Fußplatte des Tonometers ergibt.

Die linke Papille weist eine totale, sehr tiefe glaukomatöse Exkavation auf. Das Auge ist amaurotisch. Rechts besteht eine partielle, temporale randständige Exkavation. Beiderseits sind die Gefäße sehr stark geschlängelt und erweitert. Rechts ist S = 0,3.

R. Krämer bespricht den Schiötz'schen Tonometer, dessen Fußplatte eine Krümmung von 15 mm aufweist, also bedeutend flacher sei, als die normale Hornhautkrümmung. Infolgedessen liegt diese Fußplatte nie ganz genau der Hornhaut an. Das wichtige am Tonometer ist der genaue Kontakt beim Stifte im Zentrum, dieser Stift ist so klein, daß auch bei sehr starker Hornhautkrümmung der Kontakt ein guter sei, was freilich bei flacher Hornhaut nicht der Fall ist. Denn wenn dieselbe flacher als 15 mm im Radius ist, so berühren nur die Ränder der Fußplatte die Hornhaut, während die Mitte hohl liegt, folglich nachgibt und unabhängig von der Spannung des Auges ein gewisses plus zeigt; die Angaben sind also dann falsch. Somit widerspricht Vortr. der Ansicht von Lauber, daß der Tonometer von Schiötz bei starker Hornhautkrümmung unrichtige Messungen ergibt.

Salzmann demonstriert ein gefärbtes Präparat, das eine dünne Schichte von sehr hartem Konkrement darstellt. Dieses stammt aus einem Tränenröhrchen. Patientin, eine etwa 30 jährige Frau, litt einige Wochen an Tränenträufeln. In der Gegend des linken unteren Tränenröhrchens fand Redner eine Geschwulst, die auf dasselbe drückte, so daß eine Spülung des Tränensackes erst nach Aufschlitzung des Röhrchens möglich war. Das Tränen hörte darauf auf, doch wurde die Geschwulst größer und lag deutlicher dem Tränenröhrchen auf. Ein Drücken ergab nur etwas schleimige Flüssigkeit, und erst nach 6 Monaten konnte man ein Konkrement feststellen und Massen ausdrücken, von denen das Präparat geschmiert wurde. Die Färbung wurde mit Löfflerschen Methylenblau gemacht. Man sieht einen Detritus, dessen körnige Konsistenz blau gefärbt ist und von feinen violett gefärbten Fäden durchzogen ist.

Nach weiteren 14 Tagen ließ sich wieder eine Masse von 3 mm Länge und 2 mm Dicke auspressen. Seitdem ist das Auge vollständig geheilt. Ein Versuch mit Kulturen mißlang.

v. Benedek hat nach einer Schlitzung eines Tränenröhrchens und Säuberung desselben von Konkrementen eine schwere Phlegmone entstehen sehen, weshalb er diesen Eingriff für nicht unbedenklich hält.

Salzmann berichtet im Anschlusse an einen Vortrag R. Bergmeister's (in der vorhergehenden Sitzung) über einen Fall von Tuberkulose der Chorioidea unter dem Bilde des Tumors.

Es handelt sich um einen $1^1/_2$ jährigen Knaben, dessen rechtes Auge mit einem Gliom behaftet schien. Leichter Exophthalmus, Injektion der Bindehaut des Bulbus in der nasalen Häfte, wo ein gelblicher Tumor mit flachen Höckern zu sehen war und bis zur Linse zu reichen schien. An der temporalen Seite war er scharf und bogenförmig begrenzt. Vordere Kammer seicht; hintere Synechien.

Nach der Enukleation erwies sich der Bulbus als von normaler Größe; er schien sehr adhärent gewesen zu sein, und an der nasalen Seite war er gelblich gefärbt und ektatisch.

Bei histologischer Untersuchung ergab sich ein haselnußgroßer Tumor. Dieser war von der Chorioidea und nicht von der Retina ausgegangen. Sie hatte auf die Retina nur wenig übergegriffen, hingegen mehr auf die Sklera; die Annahme, daß sie von der Sklera ausgegangen, schien auch nicht unbegründet. Dieses Übergreifen auf die Nachbargewebe charakterisiert das Maligne dieser Geschwulst. Dieselbe bestand nur aus Granulationsgewebe mit reichlich vorhandenen Riesenzellen. Das Innere des Tumors war nekrotisch, zum Teil eitrig. Unter der Netzhaut hinter dem Tumor fand sich zellreiches Exsudat; sonst war der Rest des Auges normal.

Marburg hält einen Vortrag über das Wesen der subkortikalen Blicklähmung. Die bisherigen Auffassungen (Foville-Wernicke, v. Spitzer, Monakow, Bleuler und Hunnius) wollen Vortr. nicht als genügend erscheinen. Auf den bisher bekannten Fällen basierend, bespricht er zuerst die déviation conjugée. Diese Deviation ist ein Symptom der Reizung der Blickbahn vom Kortex ausgehend. Bei pontinen Herden ist die Deviation fast immer kontralateral (Fall Eichhorst) durch Reizung der Blickbahn; es kommen aber auch gleichseitige vor; diese beruhen (nach Brux) aber meist auf Läsion des vestibularen Systemes, bzw. des Deiter'schen oder Bechterew'schen Kernes.

Durch die Fälle von Hunnius, Hallopeau und Senator sind Formen von Blicklähmung bekannt geworden, und zwar liegt der erste vor dem Abduzenskern, die andre in dem Kern selbst, die dritte ventrolateral (kaudal) davon. Dadurch wird die Anschauung von der Existenz eines einheitlichen Blickzentrums widerlegt. Dagegen beweisen die ersten beiden Fälle, daß die Läsion der Blickbahn nach ihrer Kreuzung vor oder bei ihrem Eintritt in den Kern stattgefunden hat. Der Fall von Senator bietet eine Grundlage für die Möglichkeit einer vestibularen Blicklähmung als Gegenstück einer vestibularen Dauerdeviation. Nicht nur die erhaltene Konvergenz, sondern auch die Reizbarkeit der Abduzens durch kalorische Einwirkung auf den Vestibul-Arapparat beweist klinisch die Existenz der subkortikalen Blicklähmung.

Der Vortr. demonstriert einschlägige mikroskopische Präparate.

Bárány widerspricht Marburg's Begründung der Existenz eines subkortikalen, supranukleären Blickzentrums. Weder der Umstand, daß bei Blicklähmung die Willkürbewegung der Augen fehlt, die Reizbarkeit vom Vestibular-Apparat besteht, noch die zu wenig fundierten anatomischen Hypothesen sprechen dafür. Der vestibuläre Nystagmus besteht nach Exstirpation der Großhirnhemisphären (Flourens, Ewald). Die langsame Bewegung beim vestibulären Nystagmus ist vestibulären, die rasche zentralen Ursprunges. Bei Fällen von Blicklähmung fehlt die rasche, besteht dagegen die langsame Komponente des Nystagmus in Form einer Dauer-Innervation (Déviation conjuguée vestibulaire). Bei Abtragung der Großhirnhemisphären besteht die rasche Komponente fort, ist weder kortikalen noch nuklearen, folglich supranukleären Urspunges. Das Erhaltensein rascher unwillkürlicher Bewegungen in den Fällen von Wernicke bei Unvermögen willkürlicher Bewegung spricht für die Anschauung des Vortr. Vortr. verfügt leider über keinen einwandsfreien Fall eigener Beobachtung.

Es besteht noch eine Art der Déviation conjuguée. Bei 3 Epileptikern wurden die Augen nach der raschen Bewegung des vorhandenen horizontalen Nystagmus verdreht; dies spricht mit Sicherheit für eine kortikale Auslösung, da der kalorische Nystagmus bei Bewußtlosen eine Ablenkung der Augen nach der Seite der langsamen Bewegung bewirkt. In einem Falle stellte Vortr. die Diagnose auf Blutung der Oberfläche des Großhirnes, was die Sektion bestätigte. Der Vortr. widerspricht Marburg's Erklärung des Eichhorst'schen Falles. Bei scheinbar dauernden Reizerscheinungen handelt es sich stets um einen Ausfall der Innervation und Überwiegen der entsprechenden Zentren der Gegenseite. Daß die Unterbrechung des hinteren Längsbündels des vestibularen Nystagmus ausbleibt, ist natürlich. Es ist aber unzulässig, hier von vestibularer Blicklähmung zu sprechen, da eine Lähmung der willkürlichen Bewegung nicht auftreten kann.

Sachs. Es gibt Fälle anscheinend peripherer Abduzenslähmung, bei denen die Untersuchung mit Hilfe des Tastsinnes Störungen der Lokalisation im Gebiete des Internus der anderen Seite erkennen läßt. Diese Fälle sind als rudimentäre Blicklähmungen anzusehen. Es wäre gut, solche Fälle auf ihre reflektorische Erregbarkeit zu untersuchen, um ihre Beziehungen zur konjugierten Blicklähmung darzulegen.

Bárány hat bereits eine größere Zahl von Abduzenslähmungen untersucht. Nur bei einem Patienten mit rechtsseitiger Abduzenslähmung war rechts kein Nystagmus nach rechts, links nur ein langsamer Nystagmus nach rechts auslösbar. Dabei konnte während des Nystagmus nach links das rechte Auge ganz in den rechten Winkel bewegt werden. Bei allen anderen Fällen war der Befund negativ.

Marburg hält Bárány's Fall, an dem er den kortikalen Ursprung des schnellen Nystagmusausschlages erweisen will, für ungeeignet zu lokalisatorischen Erwägungen, da ein oszillierenden Nystagmus auch labyrinthären Ursprunges sein könnte. Wegen der Kürze der Zeit ist der Vortr. auch nicht auf die eigentlichen Erscheinungen eingegangen, die durch die Zerstörung der Blickmechanismen bei der vestibulären Blicklähmung sich ergeben. Was die Reiz- und Ausfallserscheinungen betrifft, so wurde Reiz als Abkürzung gebraucht, wobei sich der Vortr. der Tatsache voll bewußt war, daß der Ausfall hemmender Fasern dieselben Erscheinungen hervorrufen kann, wie ein Reiz.

Sachs demonstriert einen Apparat zum Nachweis der hemianopischen Pupillenreaktion, bestehend aus einer Röhre von 7 cm Durchmesser und 10 cm Länge, die auf der einen Seite durch eine Milchglasplatte verschlossen ist; das andre Ende ist lichtdicht verschlossen. Im Innern befindet sich eine kleine Glühlampe; von der Milchglasplatte, die in ihrer Mitte einen Fixationspunkt besitzt, ist durch Schnüre um diesen Mittelpunkt drehbar eine halbkreisförmige schwarze Platte angebracht. Durch Drehung dieser kann das Licht abwechselnd auf die eine oder andre Netzhauthälfte geworfen werden, ohne daß die auf die Netzhaut einwirkende Gesamtlichtmenge verändert wird.

Sitzung vom 20. Februar 1910.

Topolanski hat mehrere Fälle von Bindehaut-Erkrankung beobachtet, die dem papillären Trachom ähnlich sehen, aber in 3—4 Wochen ausheilen; die Kranken waren in großen Gärtnereien beschäftigt. Das Sekret wurde untersucht, ebenso die durch Abstreifen der Bindehaut erzielten Präparate. Es fanden sich in zwei Fällen Pflanzenhaare. Knötchen in der Kornea, ebenso

Iritis fehlen. Die beiden Fälle heilten unter täglicher Reinigung der Bindehaut und leichten Adstringentien aus. Der eine Fall hatte ein Erythem beider Handrücken. Ein Fall wird vorgestellt.

Topolanski stellt einen Patienten vor, der am Pupillarrand der Iris einen wie ein Syphilom aussehenden Knoten aufweist; in der Nachbarschaft perlgraue Knötchen; Schwellung der Lymphdrüsen, Lungenspitzen-Infiltration. Wassermann negativ. Es wird Tuberkulose angenommen.

v. Reuss. Augen- und Hautaffektionen hat man durch Berührung mit Primula obconica und Primula chinensis entstehen sehen; ebenso bei Leuten, die sich mit dem Sortieren von Hyazinthenzwiebeln befassen. Bei der Seltenheit der Erkrankungen muß man das Vorhandensein einer besonderen Disposition annehmen. Zur selben Gruppe von Erkrankungen gehören die Raupenhaar- und Hasenhaar-Keratitiden.

Dimmer zeigt einen Fall von Ektopie der Linse, bei dem er sich von Tätowierung der Hornhaut mit dem Trepan und nachfolgender Iridektomie nach dem Verfahren von R. Hesse einen guten Erfolg verspricht.

Sachs empfiehlt die Iridektomie bei Ektopie der Linse nicht, weil die Entbindung der später in die vordere Kammer sich luxierenden Linse eben durch die Anwesenheit des Koloboms sehr erschwert werden kann. Einen solchen Fall habe er selbst erlebt.

Dimmer macht nur eine sehr kleine Iridektomie.

Zimmermann hält die Dauerresultate derartiger Tätowierungen für gute. Bei einem vor 10 Jahren nach diesem Verfahren operierten Patienten ist der gefärbte Hornhautbezirk scharf begrenzt und schwarz.

Topolanski operiert Patienten mit Linsenluxation auf die Weise, daß sie auf dem Bett mit dem Gesicht nach unten liegen. Der Operateur legt sich unter den Patienten auf den Rücken und sticht 4—5 krumme Nadeln hinter der in die vordere Kammer deslorierte Linse, jedoch vor der Iris durch. Die Linse wird so in der Vorderkammer festgehalten. Der Patient wird nun in die gewöhnliche Lage gebracht und die Linse extrahiert. Ein auch breites Kolobom ist bei diesem Verfahren nicht hinderlich.

v. Reuss hält die Resultate der Tätowierung mit dem Trepan für ideal, obwohl von einer eigentlichen Tätowierung nicht gesprochen werden kann. Er selbst hat sich, um eine schärfere Begrenzung der künstlichen Pupille zu erhalten, einen kurzen Zylinder vom Durchmesser der Pupille anfertigen lassen. Der Zylinder wurde auf die Hornhaut gebracht und innerhalb derselben mit der Büschelnadel tätowiert. Die Ergebnisse waren nicht befriedigend und die Methode wurde wieder verlassen.

R. Bergmeister zeigt Präparate eines Falles von Angiom der Chorioidea. Bei dem 26jährigen Patienten konnte durch die zur Hälfte trübe Cornea, die ein beginnendes Ulcus serpens enthielt, nur ein gelbgrauer Reflex in der Tiefe des Auges gesehen werden. Da Amaurose und Sekundärglaukom bestand, wurde der Bulbus wegen Tumorverdachtes enukleiert. In den vorderen Teilen bestehen alte, vaskularisierte Hornhautnarben mit partieller Iriseinheilung, ein kleines Ulcus serpens, Verlegung der Kammerbucht und Nekrose des Pupillarrandes der Iris. Totale Exkavation der Sehnerven, Netzhautablösung. Die hintere Bulbushälfte vom Äquator bis zur Papille wird von Angiom, das stellenweise 2 mm dick ist, eingenommen. Der Tumor besteht meist aus erweiterten Kapillaren, die unmittelbar aneinanderstoßen und keine Septen aufweisen; es finden sich auch größere zum Teil sehr stark erweiterte Gefäße mit elastischen Fasern und Adventitia. Es handelt sich um

Angioma simplex mit Teleaniektasien, da keine Septen vorhanden sind und es sich um Erweiterung präexistierenden Kapillaren handelt. Die Gefäße sind strotzend mit Blut gefüllt, die Leukozyten sind deutlich randständig. Nur in der Nähe der Papille ist ein Teil der Chorioidea gefäßarm und ödematös. Zeichen von Malignität fehlen vollständig. Das Pigmentepithel ist normal, außer an einer Stelle in der Nähe der Papille, wo die Netzhaut mit der Unterlage verwachsen ist und durch Spaltung in der Zwischenkörnerschicht eine Cyste darstellt. Solche Verwachsungen sind schon von Meller beschrieben worden und entsprechen der von Hirschberg und Fehr beschriebenen Netzhautabhebung in der Makulargegend. Die hinteren Ciliararterien zeigen in ihrem extrabulären Verlauf eine knotenförmige Endarteriitis, durch Wucherung der Endothelzellen und Neubildung elastischer Fasern charakterisiert. Es dürfte sich um die Endarteriitis compensatoria (Thoma) handeln. Die aus dem Gebiete des Angioms das Blut ableitenden Vortexvenen zeigen Wandverdickungen.

R. Bergmeister demonstriert Präparate eines von einem 26jährigen Mann stammenden Tumors der Karunkel, der sich als unpigmentierter Nävus erkennen läßt. In den oberflächlichen Schichten liegen polygonale und spindelförmige Nävuszellen, die durch Bindegewebe vom Epithel getrennt sind. Daneben sieht man Epithel-Einsenkungen mit Becherzellen, zystische Hohlräume, Talgdrüsen, Haare. An der Basis des Tumors lassen sich Zellbrücken zwischen dem Epithel und den Nävuszellen nachweisen. An anderen Stellen finden sich, dort, wo Nävuszellen nahe an das Epithel heranreichen, Lücken in der Lage der Basalzellen, die von einem homogenen, Kerne und kleine Hohlräume enthaltenden Gewebe ausgefüllt sind. Anderwärts liegen Knospen von Nävuszellen so nahe an der Oberfläche, daß sie knapp unter den oberflächlichen Epithelzellen liegen. Nur diese letzteren Zellensammlungen sind pigmentiert. Es finden sich noch vereinzelte Chromatophoren im subepithelialen Gewebe und oberflächlich zwischen den Epithelzellen; sie sind klein und besitzen deutlich Fortsätze. Das Eindringen dieser Zellen ins Epithel ist wohl auf Wanderung zurückzuführen.

Manche Bilder erinnern sehr an die von Wolfrum beschriebenen, doch glaubt der Vortr., daß Chromatophoren und Nävuszellen nahe verwandt sind. Er kann sich daher Wolfrum's Ansicht von der intraepithelialen Entstehung dieser Zellen nicht anschließen; dagegen stimmt er mit Wolfrum bezüglich histolytischer Wirkung der Nävuszellen überein.

R. Bergmeister zeigt Präparate eines Melanosarkoms der Konjunktiva. Dieses entstand aus einem Nävus bei einem 29jährigen Manne, angeblich nach einem Trauma. Wegen der Ausdehnung der Geschwulst wurden die Lider mit dem Bulbus entfernt. Die Geschwulst scheint von getrennten Herden ausgegangen zu sein und nimmt auch die obere Übergangsfalte ein. Der Tumor besteht zum Teil aus kleinen Spindelzellen, zum Teil aus großen mehrkernigen, dicht pigmentierten Zellen. Das Epithel enthält auch an Stellen, wo es normales Gewebe bedeckt, vereinzelte große pigmentierte Sarkomzellen, ohne das sein Bau sonst verändert wäre. Über Sarkomherden werden diese Zellen zahlreicher und liegen dichter beieinander. Dieser Befund könnte sich durch die Wanderung normaler Chromatophoren erklären, die vielleicht erst später an Ort und Stelle sarkomatös degeneriert sind.

3) Bulletin de la Société d'Ophtalmologie d'Egypte. (Kairo, 1911.)

Sitzung vom 5. März 1910.

1. Meyerhof: Les plus anciens manuscrits des Oculistes arabes.

Bericht über folgende 8 Bücher: a) Hunain Ibn Isaac „Über den Bau des Auges usw."; b) Thabit Ibn Qurra „Über das Sehen usw."; c) das Werk eines Unbekannten (Gawâmi' kitab Galinoûs); d) Yalia Ibn Masaweih „Über die Augenleiden"; e) ein Auszug aus dem eben genannten Werk; f) 'Ali Ibn Ibrahim Ibn Bakhtischu' „Anatomie des Auges usw."; g) 'Amar Ibn 'Ali el-Mausili „Kitab el-momtakhab fi 'e lag amradh el-bassar"; h) Kopie von Humain's Anatomie.

2. Meyerhof: „Untersuchungen über die Ätiologie des Trachoms".

In über 60 von 100 frischen Trachomfällen fand Vortr. die Trachomkörperchen; in alten Fällen und bei Narbentrachom fehlen sie, ebenso in 3 Fällen von Blennorrhoea neonatorum. Im Blute von Ochsen, die an Piroplasmose leiden, fanden sich den Trachomkörperchen sehr ähnliche Gebilde, denen aber die Plastin-Zone fehlte.

3. Meyerhof: Angiofibroma plexiforme der Lider.

Die Eccision der Geschwulst hatte ein vorzügliches kosmetisches Ergebnis.

4. Nasr Farid: Un cas des blepharo-plastie.

Erfolg der Methode von de Lapersonne.

5. Nasr Farid: l'Ophtalmie purulente en Egypte et l'examen bactériologique.

Die Ophthalmia purulenta ist in Ägypten in 38% Ursache der Erblindung. Die Erkrankung ist unabhängig von der Feuchtigkeit; sie nimmt zu vom April an, erreicht ihren Höhepunkt im Juni und Juli und nimmt dann schnell bis zum Dezember ab, um im Januar bis Februar ihren niedrigsten Standpunkt zu erreichen.

6. Peretz: Sur un cas de conjonctivite pétrifiante.

Bäder mit Lithium benz. hatten guten Einfluß auf die Lösung der aus phosphor- und kohlensaurem Kalk bestehenden Einlagerungen.

7. Cassimatis: Sur l'emploi du Nitrate d'argent en thérapeutique oculaire.

Die organischen Silberverbindungen können das Arg. nitr. in der Behandlung der eitrigen Bindehaut-Entzündungen nicht ersetzen. Man kann allmählich bis zu 5-, 6- und 7%ige Lösungen steigen. Greise vertragen das Mittel häufig schlecht, Kinder dagegen gut.

8. Heydas Bey: Hémorrhagie profuse à la suite de scarifications superficielles de la conjonctive palpébrale.

Die Blutung stand erst auf Touchieren mit dem Lapis mitigatus. Es handelte sich um einen Hämophilen mit ausgesprochener Arteriosklerose.

9. Sameh Bey: Le symblepharon cornéen consécutif au trachome.

Symblepharon anterius beobachtete Vortr. unter 338359 poliklinischen

Kranken 25 mal (= 0,0007%) und unter 15713 Privatpatienten 7 mal = 0,004%.

10. Sameh Bey: L'arrachement de l'Iris dans le glaucome absolu.

Nachdem Vortr. einmal unfreiwillig die ganze Iris bei einer beabsichtigten Glaukom-Iridektomie herausgerissen hatte, führte er in andren Fällen diese Operation planvoll aus, und die guten dauernden Erfolge veranlaßten ihn, das Verfahren bei subakutem und bei absolutem Glaukom stets zu üben. Er hat so 171 Fälle erfolgreich operiert.

11. Sameh Bey: Les statistiques de la clinique Ophtalmologique du Sultan Kalouan en 1908—1909.

12. Massé: Glaucome et Sclérecto-Iridektomie.

Nur 6 mal gelang es bei 14 Operationen eine Filtrationsnarbe zu schaffen; 4 mal besserte sich das Sehvermögen, 2 mal blieb es unverändert.

13. Massé: Dacryocystite chronique et ozène.

Heilung beider Erkrankungen durch Einspritzung von Paraffin zur Wiederherstellung der atrophischen Muskeln.

14. Démétriadis: Un cas de tumeurs dermoide de l'oeil.

Heilung durch Exzision.

15. Jacovidès: Contribution à l'étude des corpuscules dans le trachome.

Die fixen Granulationen, die nach Giemsa gefärbt lebhaft rot oder violett erscheinen und im Protoplasma der Epithelzellen liegen, sind nicht charakteristisch für Trachom; sie kommen auch bei phlyktänulären Erkrankungen vor und liegen auch im Sekret und in den Follikelzellen. Die andren Gebilde, die rein epithelial liegen, eine Hülle haben und größer sind, als die andren, sind typisch für Trachom.

16. Jacovidès: Brûlure grace de la cornée par une solution de Nitrate d'argent à 30%.

Fast völlige Restitutio ad integrum.

17. Greeff: Quelques mots sur les chlamydozoaires.

Die Körperchen finden sich nicht nur beim echten Trachom, sondern auch bei der gonorrhoischen Ophthalmie der Neugeborenen, aber nicht bei der der Erwachsenen. Kurt Steindorff.

Referate, Übersetzungen, Auszüge.

1) **Bedenkliche Neben-Erscheinungen bei mit Salvarsan behandelten Patienten,** von Prof. E. Finger in Wien. (Berliner klin. Wochenschr. 1911. Nr. 18.)

Verf. berichtet über 3 Fälle, in denen nach einer Salvarsan-Injektion eine Neuritis optica aufgetreten ist. Diese bestärken ihn in seiner Auffassung von der gefährlichen Nebenwirkung des Arsenobenzols. Im 1. Fall, den er bereits früher in einem Vortrage erwähnt hat, handelte es sich um eine bisher völlig gesunde Patientin, die im August 1910, 8 bis 9 Wochen,

nach der syphilitischen Infektion einer Einspritzung von 0,45 Salvarsan in die Glutaen erhalten hat. Die luetischen Erscheinungen gingen zurück, aber 2 Monate später Auftreten von Neuritis optica links, totaler Okulomotoriuslähmung links und Facialisparese rechts. Daraufhin neue Salvarsan-Injektion, die keine Besserung, sondern Verschlimmerung zur Folge hatte: Ausbildung von Stauungspapille links und Entwicklung von Neuritis optica auch rechts; auch auf Hg keine Besserung. Im Februar 1911 zeigte die Patientin rechts noch fast totale Okulomotorius-Lähmung und links neuritische Atrophie, während rechts der Sehnerv wieder normales Aussehen hatte. Im März Wiederaufnahme wegen frischer luetischer Eruptionen.

Im 2. Fall erhielt der Patient 8 bis 9 Wochen nach der Infektion eine Salvarsan-Injektion von 0,4 g, nach der alle luetischen Erscheinungen schwanden. 9 bis 10 Wochen später Auftreten von beiderseitiger Neuritis optica unter heftigen Kopfschmerzen. Hg ist ganz ohne Einfluß. Die Neuritis geht in Atrophie über, mit schnellem Sinken der Sehkraft und rapidem Gesichtsfeldverfall, so daß die Amaurose nicht aufzuhalten zu sein scheint.

Im 3. Fall erhielt eine Patientin mit einem Lues-Rezidiv $^1/_2$ Jahr nach der Infektion 0,4 g Salvarsan in beide Nates verteilt. Darauf gingen die Hautsyphilide schnell zurück, aber einige Wochen später stellten sich Kopfschmerzen und Flimmern vor beiden Augen ein. Bei der ophthalmoskopischen Untersuchung, 7 Wochen nach der Injektion, fand sich bei normaler Sehkraft eine beiderseitige Neuritis optica. Es wurde dennoch eine Hg-Kur eingeleitet, ohne daß der Augenbefund sich änderte.

An diesen Fällen ist auffällig 1. daß die Erscheinungen an den Hirnnerven nicht die geringste Reaktion auf Quecksilber zeigen, wie es bei frischen Syphilisformen das gewöhnlich ist; 2. daß im 1. Fall eine zweite Salvarsan-Injektion wirkungslos war; 3. sind auffällig „die Schwankungen im subjektiven Befinden bei unverändertem objektiven Befunde"; „es macht den Eindruck, als ob eine Noxe intermittierend einwirken und den sich erholenden Sehnerven neuerdings schädigen würde"; das würde sich auch aus dem Umstande erklären, daß die Resorption aus den Arsendepots in den Muskeln monatelang andauert, wie die Urin-Untersuchungen zeigen. Verf. meint auch, daß diese „Neurorezidive", die besonders den Opticus, Acusticus und Facialis betreffen, häufiger sind als früher und stets 6 bis 8 Wochen nach der Injektion auftreten. Ferner hält er die Erscheinungen nach Salvarsan für gar nicht so sehr verschieden von den Atoxyl- und Arsenvergiftungen.

Die Methode der subkutanen oder intramuskulären Injektion ist nach Verf. unbedingt verwerflich, einmal, da wir bei dieser Depot-Therapie jeden Einfluß auf das weitere Schicksal des Präparates verlieren; dann den unangenehmen Nekrosen wegen, die noch dazu zur Zersetzung des Salvarsans führen können und die Gefahr der chronischen Arsenvergiftung steigern.

Verf. hat bei einer Reihe solcher „Neurorezidive" eine abwartende Behandlung geübt und spontanen Rückgang der Erscheinungen gesehen; er sieht darin einen Beweis mehr dafür, daß es sich nicht um luetische Störungen gehandelt hat.

Wenn Verf. auch dem Salvarsan zweifellos neurotrope Wirkungen zuschreibt, so gibt er doch zum Schlusse zu, daß sie nicht häufig auftreten, nicht zu völliger Funktions-Aufhebung des geschädigten Nerven führen, und daß Neigung zu spontanem Rückgang der Störung besteht. Fehr.

2) **Über einen Todesfall nach Behandlung mit Salvarsan bei spinaler Erkrankung (Tabes und Meningitis spinalis syphilitica) mit mikroskopischer Untersuchung des Rückenmarks,** von Prof. A. Westphal. (Berliner klin. Wochenschr. 1911. Nr. 22.)

Bei einer Patientin im III. Stadium der Lues mit schweren Lähmungen an Armen und Beinen und Zeichen von Tabes traten 7 Stunden nach einer intramuskulären Injektion von 0,4 g Salvarsan Atemstörungen auf, die zum Tode durch Zwerchfells-Lähmung führten. Pathologisch-anatomisch stellt sich der Prozeß dar als eine Kombination von echter Tabes mit frischer Meningitis spinalis syphilitica. Der entzündliche Infiltrationsprozeß hat auch die Rückenmarkswurzeln mitergriffen und zu ausgesprochenen Degenerationen geführt. Am erheblichsten ist die Erkrankung der vorderen Wurzeln in der Höhe des 3. und 4. Zervikalsegmentes, der Austrittstelle der Nervi phrenici. Verf. nimmt an, daß das Salvarsan in dem syphilitisch veränderten Gewebe Hyperämie und Ödeme erzeugt hat, die im Wirbelkanal einen Druck auf die anatomisch schwer geschädigten Phrenicuswurzeln ausgeübt und zu der plötzlichen Lähmung der Nerven geführt haben. Verf. ist geneigt, überhaupt die sogen. Neurorezidive nach Salvarsan als Reaktion eines schon erkrankten Nerven auf das Mittel aufzufassen. Fehr.

Journal-Übersicht.

I. A. v. Graefe's Archiv f. Ophthalmologie. LXXVII, 3.

1) **Analytische Studien an Buchstaben und Zahlen zum Zweck ihrer Verwertung für Sehschärfe-Prüfungen,** von San.-Rat Dr. L. Wolffberg, Augenarzt in Breslau.

Bei der Landolt'schen Ring-Tafel ist der Einheitswinkel für die Sehschärfe auf 1 Minute festgesetzt. Der Ring ist als Basis anzusehen, die Lücke als Index. Nur der Index muß den für die Sehschärfe maßgebenden Gesichtswinkel aufweisen, während die Basis jede beliebige, aber konstant einzuhaltende Form und Größe haben darf. Auf Grund dieser Begriffe von Basis und Index und auf Grund zahlreicher physiologischer und klinischer Versuche konstruierte Verf. lateinische Majuskeln, kleine deutsche Buchstaben und Ziffern von bestimmter, möglichst natürlicher Gestaltung, welche in ihrer Erkennbarkeit unter sich und mit den Landolt'schen Ring-Lücken gleichwertig sind. Den Flächenpunkt hat Verf. in einer besonderen Figur angebracht. 4 schwarze Quadrate sind um ein weißes Quadrat zu einem Kreuze zusammengestellt. In einem der schwarzen Quadrate ist eine kleine weiße Fläche, „Punkt", vorhanden, und der Untersuchte hat anzugeben, in welchem schwarzen Quadrate sie sich befindet. Diese Kreuzpunkt-Tafel kann ebenso wie die Landolt'sche Ring-Tafel als Normal-Tafel gelten. Aber auch die vom Verf. gezeichneten Typen verschiedener Art dürfen die Bezeichnung „normal" für sich in Anspruch nehmen.

Bei den Bildtafeln entspricht der Index öfters statt einem Punkte von 1′ Durchmesser zwei Punkten dieses Durchmessers. Trotzdem sind diese Tafeln ebenso für die Praxis brauchbar, wie die Snellen'schen und ähnliche, bei denen der Index einen größeren Winkel als 1′ entspricht.

Eigenartig ist eine aus lateinischen Majuskeln hergestellte Astigmatismus-Tafel, bei der Bedacht darauf genommen ist, daß die Striche in verschiedenen Richtungen verlaufen.

Proben der Tafeln sind der Arbeit beigelegt. Die ausführlichen Erörterungen des Verf.'s lassen sich in Kürze nicht wiedergeben, zumal manches ohne Abbildungen nicht verständlich dargestellt werden könnte.

Eine im Verlage des Arch. f. Ophth. erscheinende Sonder-Ausgabe wird sämtliche Tafeln gebrauchsfähig bringen. Die Typen sind so angeordnet, daß durch Schiebe-Deckblätter einzelne Streifen bedeckt bzw. frei gelesen werden können. Für die Befestigung der Deckblätter sind besondere Führungsschienen aus Blech angefertigt. Außerdem sind blaue Relief-Täfelchen zur Kontrolle der Tageshelligkeit, Hand-Optotypi und Leseproben nicht zu entbehren. Alle diese Ergänzungen und einzelne Tafeln liefert Emil Sydow, Berlin, NW. 6.

2) **Über einige Fälle von Opticus-Leiden und die inselförmige Gestaltung des Gesichtsfeldes bei diesen Erkrankungen,** von Frl. J. M. Koog und A. de Kleijn, Assistenten der Oto-Rhino-Laryngologischen Univers.-Klinik in Utrecht.

Bei einem Kranken mit Sehstörungen, wahrscheinlich zentralen Ursprungs, fanden sich in der als Ganzes erblindeten Netzhaut inselförmige Gebiete, welche funktionierten. Ein Zusammenhang zwischen diesen Inseln bestand nicht. In der Literatur sind vereinzelte ähnliche Befunde beschrieben, aber nicht besonders beachtet worden. Man muß annehmen, daß Gruppen funktionierender Fasern von bereits zugrunde gegangenen ringsum begrenzt sind. Bei sorgfältiger Beobachtung zeigte sich, daß diese Inseln häufig, vielleicht in fast allen Fällen von Opticus-Erkrankungen vorkommen. Daß diese Tatsache bisher nicht festgestellt wurde, liegt vermutlich daran, daß die Untersuchungen sehr zeitraubend und mühsam sind und am Perimeter kaum je zu einem Resultat führen. Man findet die Inseln nur am Campimeter, einem schwarzen Brett mit eingezeichnetem Kreise, dessen Umkreis von dem fixierenden Auge aus in einem Winkel von 45° gesehen wird.

Klinisch hat der Nachweis der Inseln geringen Wert, vielleicht vermag er aber eine Erklärung dafür zu geben, daß manche Kranke mit sehr engem Gesichtsfelde ein leidliches Orientierungsvermögen besitzen.

Mitgeteilt sind 11 Fälle, von denen 9 Inseln zeigten. 1. Zentrale Erkrankung; während einer Periode vollständiger Erblindung war die Lichtreaktion der Pupillen erhalten, die Akkommodations- und Konvergenz-Reaktion erloschen. Später hob sich die zentrale Sehschärfe beträchtlich, Gesichtsfeld eng, Inseln. 2. 3. Opticus-Erkrankungen rhinogenen Ursprungs. 4. Desgl. nach Masern. 5. Durch Druck eines Tumors. 6. Bei Hirndruck (Atrophie nach Stauungspapille). 7. Bei multipler Sklerose. 8. Bei Tabes. 9. Nach Darmblutung. In einem Falle von Hemianopsie und in einem andren Falle von Atrophie nach Stauungspapille (Hirndruck) fehlten Inseln.

3) **Über die Geschwindigkeit der positiven und negativen Konvergenzbewegungen,** von Dr. Nobuo Inouye aus Tokio. (Aus dem Physiologischen Institut der Universität Leipzig.)

Die Messungen wurden an einem von Hering angegebenen Apparate ausgeführt, welcher in der Arbeit eingehend beschrieben wird.

Die Dauer symmetrischer, positiver und negativer Konvergenz-Bewegungen innerhalb der Winkelgröße der Bewegung jedes einzelnen Auges von fast 2° bis fast 12° liegt zwischen 0,180 bis 0,260 Sekunden. Die Dauer beider Bewegungen wächst mit der Größe des von den Blicklinien beschriebenen

Winkels und zwar rasch bis zu einem Konvergenzwinkel von 16°, von da an eben merklich. Die positiven Konvergenz-Bewegungen verlaufen rascher, als die negativen von gleicher Winkelgröße. Die Unterschiede der Geschwindigkeit wachsen mit der Größe des Konvergenzwinkels. Werden von verschiedenen Konvergenz-Stellungen aus Bewegungen ausgeführt, so erfolgen die Bewegungen um so langsamer, je stärker die Konvergenz-Stellung zu Beginn der Konvergenzänderung war.

4) **Ein Diploskop-Deviometer,** von Dr. med. K. Bjerke in Linköping.

Vgl. Original mit Zeichnungen, welche für das Verständnis unentbehrlich sind.

5) **Über Regulierung der Augenstellung durch den Ohrapparat II.** Weitere Mitteilung. Schielen und Ohrapparat.

Strabismus paralyticus nach Ohr-Erkrankungen beruht nie auf Reflexwirkung, sondern auf direkter Läsion der betr. Nerven, die bei ihrer Lage zur knöchernen Gehörkapsel gefährdet sind, sobald entzündliche Prozesse sich bis zu den Meningen ausbreiten. Dagegen ist nicht unwahrscheinlich, daß konkomitierendes Schielen unter Umständen mit Defekten im Ohrapparat zusammenhängt, zumal wenn zugleich mangelnde Fusion besteht, die bekanntlich an sich nicht notwendig Schielen bedingt.

Der Beweis ist schwer zu bringen. Die Prüfung auf Dreh-Nystagmus an einer großen Drehscheibe ergab, daß von 30 Kindern mit Strabismus convergens 15 Störungen des Dreh-Nystagmus zeigten. Bei den Fällen mit Störungen im normalen Nystagmus war der Schielwinkel größer und die Hypermetropie geringer, als bei den übrigen Kindern. Auch war in diesen Fällen Amblyopie eines Auges häufiger. Da hier die Fusionsbestrebungen fehlten, welche sonst den Einflüssen des Ohrs entgegenarbeiten, so konnte die Stellungsanomalie sich um so leichter entwickeln.

6) **Ein Beitrag zur Kenntnis der Neubildungen am Limbus corneae,** von Dr. Kurt Heilbrun, Assistenzart an der Univers.-Augenklinik in Halle a. S.

Am Limbus kommen vor:

1. Benigne, tumorähnliche, rezidivierende Epithel-Hyperplasien.
2. Epithel-Hyperplasien, bei denen auch die bindegewebige Grundlage eine Verdickung erfahren hat, und wo stellenweise Papillen angedeutet sind.
3. Typische Papillome.
4. Primäre Karzinome. Die sekundären Karzinome wurden nicht berücksichtigt.

Scheer.

II. Wochenschrift für Therapie und Hygiene des Auges. 1911. Nr. 26.

1) **Bilderbuch zur Sehschärfeprüfung von Kindern und Analphabeten,** von San.-Rat Dr. Wolffberg.

Den bekannten und in der Praxis so bewährten Bildertafeln, die im Jahre 1892 erschienen waren, hat Verf. in der vorliegenden Arbeit eine große Reihe neuer Bilder zur Sehschärfe-Prüfung von Kindern und Analphabeten konstruiert.

2) **Erfahrungen mit der Dauerdrainage des Tränenkanals nach Koster,** von Dr. Robert Wirtz.

Die Erfolge mit der Dauer-Fadendrainage sind bei fast allen Fällen sehr gut gewesen, was um so bemerkenswerter ist, als sie größtenteils mit der gewöhnlichen konservativen Methode vorbehandelt waren.

Nr. 27.

Über die Stärke der Atropinlösung bei Entzündungen der Regenbogenhaut, von Dr. R. Kaz.

In allen Fällen frischer Iritis, ausgenommen wo entweder die Entzündung des Iris eine veraltete war, oder die Atropinisation bei vollständig normaler Iris vorgenommen wurde; verordnete Verf. nicht stärker als die $^1/_2$prozent. — bei Neigung zu Druck-Erhöhung sogar die $^1/_4$prozent. — Atropinlösung. Nach den Erfahrungen des Verf.'s gab die entzündete Regenbogenhaut nur dem milden Einfluß der schwächeren Atropinlösung nach, während das gewaltsame Zerren seitens der stärkeren Lösung die Entzündung vergrößerte.

Nr. 29.

Zur Kenntnis der subjektiven Farben-Empfindungen, von San.-Rat Dr. Hilbert.

Beschreibung von Beobachtungen, die zwei Ärzte an sich selbst gemacht haben. Fritz Mendel.

III. Recueil d'ophtalmologie. 1910. Nr. 12.

1) **Geographische Verteilung der Bindehautkatarrhe in der Republik Argentinien,** von Dr. Enrique B. Demaria.

1. Die katarrhalischen Bindehautkatarrhe. 2. Die Granulose. 3. Die Eiterung der Neugeborenen.

1911. Nr. 1.

1) **Periphere Netzhautblutungen bei Stauungspapille infolge von Hirngeschwülsten,** von Dr. Trantas.

Bei 18 Fällen von Stauungspapille zeigten sich 8 mal Netzhautblutungen, also in 44,5 %.

2) **Star und Heterochromie beim Kinde,** von Cabannes und Soulard.

Krankengeschichten von einem 8jährigen und einem 11jährigen Knaben, die beide an einseitigem Star operiert wurden.

In beiden Fällen ist die Regenbogenhaut des gesunden Auges dunkel verfärbt ebenso wie die Gesichtsfarbe und die Haare, die des kranken Auges von heller graublauer Farbe. Fritz Mendel.

Nr. 2.

1) **Melanosarkom der Chorioidea und Betrachtungen über die Prognose,** von Dr. Fage.

2) **Penetrierende Wunden der Orbita durch Stoß mit einem Regenschirm,** von Dr. A. Bouchart.

Nr. 3.

1) **Zwei Fälle von Tumor der Hypophysis,** von Dr. Ch. Lafon.

In beiden Fällen Scheuklappen-Krankheit.

2) **Verschiedene Verfärbung der Regenbogenhaut, Star und Störungen des Sympathicus,** von Dr. J. Galezowski.

Krankengeschichte von 7 Fällen, in dreien keine Katarakt. Verf. hält den Zusammenhang zwischen verschiedener Verfärbung der Regenbogenhaut und einer Erkrankung des Sympathicus für wahrscheinlich.

Nr. 4.

1) **Iridocyklitis nach Entfernung der Ovarien,** von Dr. J. Galezewski und M. Berche.

2) **Einige Folgerungen aus dem Gesetz des Jahres 1898 bei Unfällen des Auges,** von Dr. Charles Roche.

1. Der Verlust eines Auges müßte durch alle Gerichte zum gleichen Prozentsatze abgeschätzt werden. 2. Jede Augenverletzung, welche eine Entstellung mit sich führt, hindert im Beruf und setzt infolgedessen die Erwerbsfähigkeit herab. 3. Bei der Begutachtung eines Patienten, der durch Unfall das Auge verloren hat, muß auch an die ästhetische Entwertung gedacht werden. 4. Der Verlust eines Auges ohne sichtbare Verletzung kann auf 20% abgeschätzt werden. 5. Der Verlust eines Auges mit sichtbarer Verletzung auf 40%.

3) **Diagnose der monokulären Amblyopie auf Grund der Ablenkung des amblyopischen Auges beim Sehen in der Nähe,** von Martin Marcel-Albert.

Fritz Mendel.

IV. La Clinique ophtalmologique. 1911. 10. Januar.

1) **Die Behandlung der Tränenwege,** von R. Jocqs.

Anstatt des schmerzhaften Sondierens genügt die Spaltung des unteren Tränenkanals bis zur Einmündung in den Tränensack.

Besteht eine Dacryocystitis, kann man den Tränensack erhalten, um eine völlige Heilung herbeizuführen, und braucht ihn nicht zu exstirpieren. Die Entfernung der Tränendrüse kann durch die tiefe Kauterisation seines Parenchyms ersetzt werden.

Das Ektropion des Unterlides heilt schnell durch vertikale Kauterisationen der Bindehaut.

2) **Die Abortiv-Behandlung des beginnenden Stars,** von Louis Dor.

Verf. hat mit folgender Zusammensetzung von Augenbädern gute Erfolge bei beginnenden Linsentrübungen gesehen:

Natr. jodat. 5,0. Calc. chlor. 5,0. Aq. destill. 400,0.

Die Umschläge reizen nicht und müssen ohne Unterbrechung 3 bis 6 Monate fortgesetzt werden.

3) **Die Bezeichnung der sphärisch-zylindrischen Gläser,** von E. Mayer.

4) **Internationale Tafel zur Prüfung der Refraktion in einem Spiegel auf 10 m,** von Dr. Spengler.

Fritz Mendel.

10. Februar.

1) **Das Präparat 606 und die neuen Fortschritte in der Syphilistherapie,** von Dr. A. Darier.

Verf. rät bei jeder syphilitischen Erkrankung sofort zu einer intensiven Behandlung mit Arsenobenzol mit allen Vorsichtsmaßregeln, dann ungefähr nach Ablauf eines Monats zu einer Reihe von Quecksilber-Einspritzung. Alle 3—6 Monate muß auf Wassermann untersucht werden. Das Salvarsan wird am besten intravenös injiziert.

2) **Die Sporotrichosis der Augen,** von Dr. R. Jocqs.

Man muß an die Sporotrichosis in allen Fällen von kleinen Bindehaut- oder Lidabscessen denken, die mit Drüsenanschwellung einhergehen. Die angelegten Kulturen müssen die Diagnose sichern, damit keine Verwechslung mit Lues oder Tuberkulose vorkommt.

Behandlung: Jodkali in großen Dosen.

3) **Doppel-Lupe, gleichzeitig zur Vergrößerung und seitlichen Beleuchtung,** von Dr. H. Armaignac.

Hauptsächlich empfohlen für kleine Operationen an der Hornhaut.

10. März.

1) **Tuberkulöse Hornhaut-Entzündung durch Marmorek'sches Serum geheilt,** von Dr. Fromaget und Mongour.

Infolge der Behandlung mit Marmorek'schem Serum nahm in dem vom Verf. beobachteten Falle eine fast vollkommen eitrig infiltrierte Hornhaut ihre natürliche Durchsichtigkeit wieder an.

2) **Ein Fall von Sporotrichosis des Auges,** von Dr. L. Dor.

Betrifft ein wenige Monate altes Kind, wo die Hornhaut-Erkrankung nach dem Impfen auftrat.

3) **Ein Fall von vollständigem kongenitalen Fehlen beider Augäpfel,** von Dr. J. Boulai.

10. April.

1) **Bemerkungen über die Behandlung der Keratitis parenchymatosa,** von Dr. R. Katz.

Wenn die Keratitis parenchymatosa auszubrechen droht, gibt Verf. sofort

Coc. hydrochlor. 0,2
Sublimat ($^{1,0}/_{5000}$ 0) ... 10,0
S. 3stündlich 3 Tropfen einträufeln.

Wenn die Entzündung nicht besser wird, fügt er 1—2 mal täglich 1 Tropfen 1 %ger Pilokarpinlösung hinzu, in einigen Tagen 5—10 %iger Xeroform- mit 1 % Kokaïnsalbe für die Nacht, 2 mal wöchentlich Einträuflung einer 5—10 %igen Doxinlösung und Jodkali innerlich. Wenn die entzündlichen Erscheinungen stärker werden, wird mit der Inunktionskur begonnen.

2) **Bemerkungen über einen Glaukomfall,** von Dr. Le Conedic.

3) **Hysterische Amblyopie vom Zahne ausgehend,** von Louis Dor.

Nach Entfernung eines Zahnes wurde die Sehkraft des linken Auges, die plötzlich auf $^1/_{100}$ gesunken war, wieder normal. Fritz Mendel.

Mai.

1) **Sympathische Ophthalmie auf den Affen und das Kaninchen übertragen. Therapeutische Versuche mit dem Präparat 606,** von Dr. A. Darier.

Die sympathische Opththalmie ist eine Lymphangitis, die sich von den Geweben des einen Auges auf die des andren verbreitet, so daß ihr mit Recht der Name „wandernde" Ophthalmie zukommt. Das Salvarsan hat noch keine Erfolge gezeigt.

2) **Die Optico-ciliare Neurotomie oder die Isolierung des Auges,** von Prof. Dianoux.

Die Isolierung des Auges hat denselben Wert wie die Enukleation, um die sympathische Ophthalmie zu vermeiden; sie ist ihr unendlich überlegen beim Tragen der Prothese. Nach der Ansicht des Verf.'s hat sie nur den Nachteil, daß sie keine anatomischen Präparate für die Sammlungen liefert (!).

3) **Ephedrin,** von Dr. C. Marmoiton.

Das Ephedrin, Pseudo-Ephedrin und das Mydrin wirken sehr schnell, stören die Akkommodation nicht, erhöhen den Augendruck nicht und rufen nur ganz leichte, vorübergehende Sehstörungen hervor.

4) **Idiopathische Ciliar-Neuralgie,** von Dr. R. Moncorgé.

Sie ist häufiger, als man allgemein annimmt und stellt nach der Ansicht des Verf.'s das Hauptmoment des sogenannten gewöhnlichen Kopfschmerzes dar.

5) **Die Mickulicz'sche Krankheit,** von Elliot und Ingram.

Anschwellung beider Tränendrüsen bei einer 49jährigen Frau. Operative Entfernung der Drüsen.

6) **Ein Fall von schwer zu deutenden Netzhaut-Neubildungen,** von Dr. A. Darier.

Verf. hält die ausgedehnten Veränderungen im Augenhintergrund für eine tuberkulöse Chorioretinitis.

7) **Fluorescin, Pyoktanin, Dionin und Scharlachrot,** von Dr. A. Darier.

8) **Vibrationsmassage beim Sekundärglaukom infolge von Aufquellen von Linsenmassen,** von Dr. A. Darier.

Im Anschluß an die von Dr. Ohm im Januarheft dieses Centralblattes veröffentlichte Beobachtung bespricht Verf. die von ihm angewandte Therapie bei stark quellenden Linsenmassen.

Zuerst versucht er eine lebhafte Reaktion durch Einstäuben von Dionin hervorzurufen, eine halbe Stunde später beginnt er mit einer leichten Fingermassage, die allmählich immer mehr verstärkt und durchschnittlich jeden zweiten Tag vorgenommen wird. Ein bis zwei subkonjunktivale Injektionen von Jodnatrium unterstützen die Behandlung. Fritz Mendel.

V. Revue générale d'Ophtalmologie. 1911. Nr. 1.

Die Behandlung der Ophthalmien mit falschen Membranen, mit Unrecht diphtherische Konjunktivitiden genannt, von Dr. Eloui Pacha.

Verf. macht die antidiphtherischen Serum-Injektionen anstatt ins Abdomen unter die Bindehaut und hat gute Erfolge davon gesehen. Die Methode ist gefahrlos, denn sie vermeidet die Möglichkeit der Intoxikation durch das Serum. Die Wirkung ist schneller und sicherer, weil sie direkt die infizierte Stelle angreift und günstiger die erkrankte Hornhaut beeinflußt.

Nr. 2.

Die Nystagmographie beim Menschen, von Dr. Buys.

Sie gibt bisweilen wertvolle Ergänzungen zur klinischen Diagnose, teilt indessen die Nachteile aller andren graphischen Methode und verlangt eine große Geschicklichkeit vom Experimentator.

Nr. 3.

Schätzung der Sehschärfe nach dem Gesichtswinkel, von Dr. W. Nicati.

Fritz Mendel.

VI. l'Ophtalmologie Provinciale. 1911. Nr. 1.

1) **Über die verschiedenen Arten von Tränen,** von Dr. Bonsignorio.

2) **Pemphigus des Auges,** von Dr. Bourgeois.

3) **Ein Fall von Primäraffekt von Diphtherie auf der Bindehaut,** von Dr. Valois und Lemoine.

4) **Der Keratoglobus,** von Dr. Longuet. Fritz Mendel.

VII. The ophthalmic Review. 1911. Februar.

1) **Glaucoma problèms,** by Priestley Smith. (Forsetzung.)

Verf. bespricht in diesem Kapitel das Wesen der engen Vorderkammer als einer physiologischen Begleit-Erscheinung des Alters, auch bei gesunden Augen. Die Tiefe der Vorderkammer im Alter ist individuell sehr verschieden und hängt von dem andauernden Wachstum der Linse ab. Über letzteres bringt Verf. eine ausführliche tabellarische Übersicht über die Altersstufen von 20—90 Jahren. Je dicker die Linsen, desto enger die Vorderkammer. Die Beziehungen der Linsen-Veränderungen zum Glaukom lassen sich nicht so leicht und einfach übersehen, weil die sowohl in Müller'scher Flüssigkeit wie in Formalin gehärteten Präparate keinen richtigen Aufschluß geben über Größe und Lagerung der Linse. (Fortsetzung folgt.)

2) **A case showing enlargement of the anastomoses about the nerve entrance,** by George Coats.

Ein Fall, der auf beiden Augen alle Anastomosen der Opticusgefäße nebeneinander zeigt, wie sie bisher von verschiedenen Beobachtern vereinzelt beschrieben worden sind. (Mit 2 Abbildungen.) Peltesohn.

VIII. The American Journal of Ophthalmology. 1911. Januar.

1) **An iris diaphragm retinoscope with white, amethyst, smoked or Yellow Mirror,** by J. N. Rhoads in Philadelphia.

Verf. empfiehlt für die Skiaskopie seinen Spiegel mit einer konzentrischen

Irisblende, wie man sie bei photographischen Linsen verwendet, zu versehen und das Licht außerdem durch farbige Scheiben abzuschwächen, um mehr wie bisher und bequemer ohne Mydriatica arbeiten zu können, was bei Presbyopen in Betracht kommt. Die nach Verf.'s Ansicht durchaus nicht vom Willen unabhängige Pupillen-Erweiterung läßt sich auf diese Weise leichter beeinflussen.

---

2) **A peculiar case of membranous conjunctivitis**, by J. G. Calhoun in St. Louis.

Verf. beschreibt einen eigentümlichen Fall von hartnäckiger Membranbildung der Bindehaut bei einem 17jährigen, ganz gesunden Mädchen. Die Krankheit zog sich unter Wechselfällen 10 Wochen hin, bis der Prozeß die Hornhaut ergriff. Mit diesem Zeitpunkt bildete sich die Entzündung an der Bulbus- und Tarsalbindehaut restlos zurück, und im Verlauf von weiteren 2 Wochen hellt sich auch die Kornea auf. Die bakteriologische Untersuchung, in allen Stadien der Krankheit sorgfältig kontrolliert, ergab negative Resultate. Nur auf Loeffler's Blutserum gedieh in Reinkultur der Xerosebazillus. Diphtherie-Serum-Einspritzungen blieben ohne jede Einwirkung auf die Membranbildung, andrerseits erfolgte einmal auf eine Tuberkulin-Einspritzung eine völlige Auflösung, ohne daß aber eine Neubildung sich trotz erneuter Injektion finden ließ. Da die charakteristische Fieber-Reaktion ausblieb und sonstige Zeichen von Tuberkulose fehlten, so bleibt die Ätiologie auch in dieser Hinsicht dunkel. Peltesohn.

Vermischtes.

1) Prof. Carlo Reymond

zu Turin hat ein seltnes Fest, das 50jährige Dozenten-Jubiläum, unter den Glückwünschen der Fach-Genossen, nicht bloß seines Vaterlandes, sondern der ganzen Welt, gefeiert. Die Festesgabe bestand in den zwei stattlichen Prachtbänden:

Opere di Carlo Reymond

ristampate per festeggiarne il cinquantesimo anno di vita universitaria, dai Colleghi-Discepoli-Ammiratori. Biella, stabil. tipogr. G. Testa, 1911. (908 S.)

Kein Geringerer, als G. Albertotti zu Padua, hat die Einleitung geschrieben (L'opera scientifica del Prof. Comm. Carlo Reymond, auch besonders abgedruckt [CXLVIS.]) und hervorgehoben, daß bei den zahllosen Bereicherungen, welche die Wissenschaft dem Gefeierten verdankt, der Haupteindruck von den Arbeiten über die folgenden vier Argumente herrührt: 1. über Hemeralopie, 2. über die Beziehungen zwischen Akkommodation und Konvergenz, 3. über das Schielen, 4. über das Sehen der Astigmatiker. Mit den andren vereinigen sich auch die deutschen Augenärzte, um dem ebenso bedeutenden wie liebenswürdigen Jubilar Gesundheit, Frische und Arbeitsfreudigkeit zu wünschen. Julius Hirschberg.

2) Prof. Carlo de Vincentiis, Lavori in oftalmologia.

Das schönste Denkmal für einen Forscher sind seine Werke. Das hat die Familie unsres in der Blüte der Jahre 1904 hinweggerafften Kollegen, Prof. Carlo de Vincentiis in Neapel, erkannt und ins Werk gesetzt. In drei Prachtbänden herrlichster Ausführung hat sie seine Arbeiten gesammelt

und wieder abgedruckt, auch mit allen Abbildungen, z. B. den wunderbaren über Lid-Bildung, die auch in meiner Geschichte der Augenheilkunde besonders hervorgehoben werden. So haben wir ein getreues Bild von dem Wirken dieses bedeutenden Mannes, dessen harmonisches Antlitz uns auf dem ersten Blatt entgegengebracht wird.

3) Ernst Fuchs

zu Wien hat am 14. Juni d. J. seinen sechzigsten Geburtstag gefeiert. Mit allen Augenärzten deutscher und fremder Zunge zusammen, fühle ich mich besonders gedrungen, ihm den herzlichsten Glückwunsch zuzurufen.

4) Dr. Otto Bruns,

einer der trefflichsten, gründlichsten Mitarbeiter dieses Centralblattes, dabei ein bescheidener, liebenswürdiger Charakter, ist in der Blüte des Lebens, im Alter von 38 Jahren, nach langen, schweren Leiden uns durch den Tod entrissen worden.

5) John Tatham Thompson,
geb. 1857 in York, gest. am 28. April 1911 zu Cardiff.

Zuerst hat er Naturwissenschaft studiert und seinem berühmten Bruder Prof. Silvanus P. Thompson[1], als Demonstrator der Physik gedient. Von 1880 ab studierte er Medizin zu Edinburg und arbeitete unter Argyll Robertson von 1885 bis 1887. Dann wurde er zum Augenarzt am Krankenhaus zu Cardiff gewählt und verwaltete dieses Amt 20 Jahre lang, — bis das Gesetz den Rücktritt gebot. Er war auch stellvertretender Vorsitzender der britischen Gesellschaft der Augenärzte. Seine Haupt-Arbeiten sind über Staphylom-Operation, Bindehaut-Emphysem, Förster's künstliche Star-Reifung, Nystagmus der Bergwerks-Arbeiter, Einfluß der ersten Schul-Periode auf die Entwicklung der Kurzsichtigkeit. George A. Berry erklärt in der Vorrede zu seiner ausgezeichneten Augenheilkunde (Edinburg 1889), daß alle farbigen Zeichnungen des Buches von Dr. Tatham Thompson nach dem Lebenden angefertigt seien.

Tatham Thompson hatte einen hohen Rang unter den Freimaurern, war Major in der Territorial-Armee und fand die Ehre eines militärischen Begräbnisses.

Auch außerhalb seines Vaterlandes besaß er Freunde, die seinen frühzeitigen Heimgang beklagen. Sein Andenken wird in Ehren bleiben.

6) Charles Stedman Bull,

geb. 1835 zu New York, gest. am 17. April 1911 in seiner Vaterstadt. Nachdem er im College of Physicians den Doktor-Grad gewonnen, machte er eine mehrjährige wissenschaftliche Reise nach Europa und praktizierte dann in New York. Von 1903—1907 war er Vorsitzender der amerikanischen augenärztlichen Gesellschaft. Er hat die Wissenschaft durch wichtige Beiträge bereichert. H.

7) Zur Voll-Korrektion der Kurzsichtigkeit.

Cortina 24 Netherhall Gardens, South Hampstead.

My dear Hr. Prof. H.

I have not only read your admirable pamphlet on Kurzsichtigkeit with great care and interest, but during the voyage home from the Cape of good

[1] Von ihm haben wir ein treffliches Werk: Der Elektromagnet, das auch in deutscher Übersetzung, von C. Grawinkel, erschienen ist. (Halle 1894, 480 S.)

Hope I translated it into English. I consider the work so important, so accurate in its statements, and so useful for every practitioner and surgeon to know, that it would be a great pity, were it not to be spread over a wider field than Germany. In fact there is no book in the English Language which can take its place.

As result of my practice . . . I can most thoroughly and conscientiously agree with every word. Being a myopic myself of 6 Dioptr., I think, I can understand the feelings and difficulties of shortsight far better, than an Emmetrope or Hypermetrope. I cannot wear full correction for distance for more than $^1/_2$ hour at a time with but great discomfort and pain and have been content myself with — 3,5 D. for constant use as for reading and only wear — 6 D. at the theatre or for a moment or two else where. I never order more than — 16 D., no matter how high the myopia may be, and as a rule I deduct 25 % of the total myopia (when it exceeds 4 D.) for general purposes. Under 4 D. I usually correct fully, provided the Augenhintergrund is healthy, and there is no sign of progression. . . . . .

Lindsay Johnson.

8) Augenärztliche Quacksalber.

Als ich in meiner Geschichte der Augenheilkunde (§ 389, XIV, S. 122) vor einigen Jahren auf Sir William Read und seinen „Treatise of the eye, containing a short, but exact description of the structure, situation . . . as also the causes, symptomes and cures of 130 diseases incident to them, London 1706“ gestoßen war; war ich einigermaßen erstaunt und enttäuscht, weder von den Lebens-Schicksalen des Verf.'s das geringste erfahren, noch auch das Buch in Deutschland oder England auffinden zu können.

Das Rätsel ist gelöst durch einen fesselnden Aufsatz in British medical Journal, vom 27. Mai d. J., über einige bemerkenswerte Quacksalber.

„Königin Anna litt an schwachen Augen; und, da es in ihren Tagen keine wissenschaftliche Augenheilkunde gab, so war sie die geborene Beute der Quacksalber. Sie kam aus der einen Hand in die andre; aber ihr Liebling war William Read, ursprünglich (nach Jeaffreson) ein Flick-Schneider und ein äußerst unwissender Mensch. Da er als Ausbesserer von Gewändern keinen Erfolg hatte, so etablierte er sich als Ausbesserer der Augen. 1699 finden wir ihn ‚am Strand‘ niedergelassen, wo er seine Geschicklichkeit als Augenarzt dem Volke öffentlich anzeigte. Zuerst wenigstens hat er sich nicht einmal auf das gewählte Sonderfach beschränkt; denn er erklärt, daß er die Armen nicht bloß von Blindheit, sondern auch von Krebs, Balggeschwulst, Hasen-Lippen, Taubheit um Gottes Lohn befreit. Er mietete sich einen Menschen, für ihn ein Buch zu schreiben, das den Titel trug ‚Kurzer, aber genauer Bericht über alle Augenkrankheiten‘, und das er, wie man sagte, selber nicht einmal zu lesen verstand. Obwohl das Buch selbst bezeugt, daß er das Fach, als dessen Orakel er sich ausgab, überhaupt nicht verstand, so brachte die Gunst der Königin ihn doch in Mode und verschaffte ihm eine ausgedehnte Praxis. Königin Anna war so in ihn vernarrt, daß sie ihn zum Ritter machte. Darob fand Read einen Bänkelsänger, der ihn 1705 in einem Gedicht ‚der Augenarzt‘ verherrlichte und mit dem Verse schloß: 'Tis not a royal grace she gives, but pays. Sogar der berühmte Spektator erwähnt Read, am 1. September 1712 und am 27. November desselben Jahres. Allerdings fehlte es auch nicht an Spöttern

über die von der Königin an Grace und Read verliehene Ritterwürde: This has no grace, and that can hardly read. Swift und andre Witzbolde verspotteten ihn, ließen sich aber doch von ihm bewirten ‚mit goldnen ⟨Punsch-⟩ Bechern'. Read hat die Gunst des Hofes nicht eingebüßt mit dem Tode seiner Gönnerin; er wurde als Augenarzt des Königs Georg im Beginn des Jahres 1714 vereidigt. Auch John Taylor war Augenarzt des Königs. Eine Geschichte dieser Hof-Ämter würde ergötzlichen Lesestoff liefern." H.

Bibliographie.

1) Über die auf chemischem Wege zu ermöglichende Beseitigung der Blendung der Augen, von Sanitätsrat Dr. J. Ruhemann in Berlin-Wilmersdorf. (Berliner klin. Wochenschr. 48. Jahrg. Nr. 27.) Ausgehend von der Erwägung, daß bei der Blendung des Auges die unsichtbaren, ultravioletten Strahlen des Lichtes eine wesentliche Rolle spielen, hat Verf. zur Vermeidung der Blendung chemische Mittel in den Bindehautsack geträufelt, deren kräftige Absorptionsfähigkeit für ultraviolette Strahlen mit Hilfe des Spektral-Apparates nachgewiesen war. Es standen ihm vier von Prof. C. Mannich dargestellte Derivate des Aesculin zur Verfügung, von denen sich das Ortho-Oxyderivat, mit Borsäure neutralisiert, am geeignetsten erwies. Von einer 0,3%igen Lösung dieses Präparates, des als Aqua Zeozoni im Handel ist, hat er in 40 Fällen Monate lang eingeträufelt, mit dem Erfolge, daß ein vorher bestehendes Blendungsgefühl beseitigt oder wenigstens gemildert wurde. Bei der Unschädlichkeit der Anwendung — es ist in keinem Falle eine störende Nebenwirkung beobachtet worden, — sieht Verf. in der Zeozon-Lösung ein Mittel, das nicht allein das Symptom der Blendung bei den verschiedensten Augen-Erkrankungen beseitigen, sondern auch prophylaktisch Verwendung finden kann in Fällen, wo durch Aufenthalt in besonders grellem Lichte eine Schädigung der Augen droht. W. Mühsam.

2) Beiträge zur Kenntnis regionärer Verschiedenheiten der Netzhaut und des Pigmentepithels in der Wirbeltierreihe, von Carl Hess. (Arch. f. vergl. Ophthalm. Bd. I. H. 1.) Physiologische Untersuchungen über eine etwaige Abnahme des Pigments unter Einwirkung des Lichts müssen berücksichtigen, daß bei Frosch, Eidechse, Stichling und Schwalbe große Pigmentdifferenzen an selbst nahe beieinanderliegenden Netzhautstellen vorkommen. Es gibt auch individuelle Differenzen. Bei Fröschen ist das Pigment bei sehr intensiver Lichtwirkung stabiler, als bei Fischen. Beim Frosch wandert es im Streifengebiet früher und intensiver nach vorn, als außerhalb des Streifens, und zwar unter dem Einfluß des Lichts ebenso wie unter dem von Strychnin oder von Wärme. Innerhalb des Streifens wandert das Pigment oft bis zum Limit. ext., aber außerhalb des Streifens nicht. Bei der Eidechse sind die regionären Unterschiede noch größer, als beim Frosch. Beim Stichling sind die mittleren Netzhautteile ärmer an Pigment, als die übrigen. Verschiedene Schildkröten-Arten besitzen einen Streifen des deutlichsten Sehens. Rote und orangefarbige Ölkugeln sind z. B. bei Chersemys reichlicher vorhanden, als beim Huhn. Hydromedusa testifera hat grüngelbe und grünliche Ölkugeln.

3) Die Hämophilie in der Augenheilkunde nebst Bemerkungen zur Durchblutung der Hornhaut, von A. Vossius. (Samml. zwangl. Abh. VIII, 3. Marhold, Halle a. S.) Außer einer Zusammenstellung aller in der Literatur niedergelegten Fälle bringt die Arbeit die Schilderung

eines sehr interessanten Falles: wegen Sekundärglaukoms wird eine Iridektomie vorgenommen, an die sich schwere Nachblutungen anschließen, so daß 14 Tage lang dauernd Blut aus der Lanzenwunde durchsickert. Nach 3 Wochen ist die vordere Kammer noch voll Blut und das Auge sehr stark gereizt. Dabei bestand das klassische Bild der Durchblutung der Kornea. Allmählich saugte sich das Hyphaema auf, die Kornea wurde wieder klar und das Auge wurde reizfrei, nur blieben diffuse Glaskörper-Trübungen zurück.

4) Augenhintergrund und peripherische Sehstörungen, von G. Abelsdorff. (Handbuch d. Neurologie, herausgeg. von M. Lewandowsky, I. Bd. Allgemeine Neurologie. Julius Springer, Berlin.) Nach einer kurzen Besprechung der Ophthalmoskopie und besonders einiger diagnostisch wertvoller individueller Unterschiede und Anomalien des Augenhintergrundes erörtert Verf. kurz die Funktionsprüfung (Sehschärfe, Gesichtsfeld, Farbensinn), um sich dann eingehender mit den Erkrankungen des Sehnerven zu befassen. Er bespricht die Neuritis optica (N. descendens, Stauungspapille, N. retrobulbaris) und die Sehnerven-Atrophie. Verf. bringt alles wesentliche, ohne sich auf die nur für den Augenarzt wichtigen Dinge einzulassen, und zwar bündig und klar.

5) Ein Fall von Irideremia totalis congenita utriusque, von Stupel. (Inaug.-Diss. Berlin, 1911.) Kasuistischer Beitrag.

6) Infektiöse Erkrankungen der Lider, Tränen-Organe, Orbita und Nebenhöhlen, von C. Brons. (Ergebnisse, Lubarsch-Ostertag, XIV, Ergänzungsband, Allgemeine Pathologie und pathologische Anatomie des Auges.) Ein umfangreiches Sammelreferat über die Literatur von 1906 bis 1909, dessen Inhalt in einem kurzen Bericht nicht wiederzugeben ist, das aber durch seine Reichhaltigkeit und die übersichtliche Anordnung des großen Materials ausgezeichnet und zur Orientierung außerordentlich geeignet ist.

7) Über experimentelle Iris- und Chorioideal-Tuberkulose der Kaninchen, von F. Schieck. (Deutsche med. Woch. 1911. Nr. 16.) Der Typus humanus des Tuberkelbacillus unterscheidet sich vom Typus bovinus bei Verimpfung in die Vorderkammer erheblich: der erstere erzeugt Knoten, die nur selten verkäsen, aber gern spontan heilen; während alle mit geringsten Dosen boviner Stämme geimpften Augen total verkäsen. Nach Einspritzung in die Blutbahn entstehen wohl kleine Herde in Iris und Chorioidea, die zu Spontanheilung neigen, aber keine progredienten Prozesse. Tuberkulose des einen Auges schützt bzw. mildert Ausbruch und Verlauf der Krankheit auf dem andren Auge. Zwischen dem Gehalt des Serums oder Kammerwassers an tuberkulösen Antikörpern und der Heilung besteht keine Parallele. Trotz schwerster Iristuberkulose sind die Antikörper nicht regelmäßig im Kammerwasser anzutreffen. Die Bildung des Antikörpers, die mit der Methode der Komplementbindung nachgewiesen werden, läßt sich in dem vorderen Bulbusabschnitt nicht sicher erkennen. Bei Tieren, die durch Injektion von abgetöteten Bazillen und S. B. E. immunisiert wurden, sind die im Serum reichlich vorhandenen Antikörper erst im zweiten Kammerwasser gesunder Augen, aber schon im ersten tuberkulöser Augen nachweisbar. Weder mit Emulsionen abgetötete Tiere, noch mit S. B. E. lassen sich die Kaninchen so immunisieren, daß eine Infektion der Iris mit Typus bovinus von der vorderen Kammer aus unterblieben wäre, selbst wenn nur kleine Mengen verimpft würden.

8) Augenklappe mit Druckknopf, von E. H. Oppenheimer. (Deutsche med. Wochenschr. 1911. Nr. 6.) Die Klappe soll fest sitzen und lange gebrauchsfähig sein.

9) Die Behandlung der Netzhaut-Ablösung, von R. Deutschmann. (Deutsche med. Wochenschr. 1911. Nr. 6.) Polemik gegen Horstmann, in der Verf. seine operativen Verfahren verteidigt.

10) I. Das Sehorgan des Automobilführers, von Dr. G. Freitag. — II. Über die notwendigen Sehleistungen eines Automobilführers. Gutachten der Ophthalmologischen Gesellschaft München. (Münch. med. Wochenschr. 1911. Nr. 6.) Das Gutachten besagt im wesentlichen folgendes: Das besser sehende Auge muß mindestens $S = {}^2/_3$, das schlechtere $S = {}^1/_3$ (mit oder ohne Glas) haben; Gläser über $\mp$ 8,0 D. dürfen nicht getragen werden. Das Gesichtsfeld darf keine deutlich nachweisbare Einengung zeigen, wenn die Fahr-Erlaubnis erteilt werden soll, (Perimeterprüfung!) auch darf der Lichtsinn nicht wesentlich herabgesetzt sein. Angeborene Farbenblindheit spielt für die Lenkung eines Kraftwagens keine Rolle. Von Augen-Erkrankungen schließen folgende die Erteilung der Fahrerlaubnis aus: Ptosis, Augenmuskel-Lähmungen, erhebliche Störungen der Pupillenbewegung, Aphakie und ausnahmsweise auch äußere Entzündungen. Das Tragen einer Schutzbrille ist zu empfehlen, ebenso eine alle 2 Jahre vorzunehmende Kontrollprüfung. Verf. kritisiert die Vollzugsvorschriften, die das Bayer. Staatsministerium der Bundesrats-Verordnung über den Verkehr mit Kraftfahrzeugen gegeben hat; er hält die an das Auge in diesen Vorschriften gestellten Anforderungen fast durchgängig für unnötig streng. Was er für genügend und zulässig erachtet, geht aus dem oben besprochenen „Gutachten" hervor.

11) Die Kopulation der Netzhaut mit der Aderhaut durch Kontaktverbindung zwischen Sinnesepithel und Pigmentepithel, von R. Halben. (Berlin, 1910, Karger.) Glaskörperdruck und Anheftung an Ora serrata und Papilla n. opt. sind nicht die einzigen Garantien für das physiologische Anliegen der Netzhaut. Außerdem drängt eine andre Kraft die Retina an allen Punkten gegen das Pigmentepithel: das innige Ineinandergreifen (Kopulation, Kontaktverbindung) von Sinnes- und Pigmentepithel. Im nichtperforierten Bulbus entsteht eine Netzhaut-Ablösung erst nach Lockerung, bzw. völliger Beseitigung dieser Kopulation. Die Stäbchen und Zapfen haben nicht nur optisch-sensorische, die Pigmentepithelien nicht nur nutritorisch-isolatorische Zwecke; sie haben auch die mechanische Aufgabe der Kopulation.

12) Die Augen-Anatomie des Humain b. Ishâq, von M. Meyerhof und C. Prüfer. (Arch. f. Gesch. der Medizin. IV, 3.) Übersetzung aus der von den beiden Verff. aufgefundenen arabischen Handschrift, und zwar der drei ersten Makalen, die die Anatomie des Auges behandeln.

13) Über zelluläre Anaphylaxie. Enteritis anaphylactica, Conjunctivitis und Rhinitis anaphylactica (Heufieber) und deren sog. spezifische Behandlung, von Schittenhelm und Weichardt. (Deutsche med. Wochenschr. 1911. Nr. 19.) Das Heufieber beruht auf parenteraler Verdauung von Pollen-Eiweiß durch ein proteolytisches Ferment und ist vom Standpunkte zellulärer Anaphylaxie aufzufassen. Dementsprechend ist auch der Wert der Heufiebersera einzuschätzen. Von einer antitoxischen Behandlung, wie bei der Diphtherie, ist beim Heufieber nicht die Rede.

14) Der Augenschutz in Glashütten, von Koelsch. (Münchener med. Wochenschr. 1911. Nr. 9.) Das Licht der Glasöfen enthält hauptsächlich die ultravioletten Strahlen (400—330 $\mu\mu$), die von der Linse absorbiert werden; ihre Bedeutung für die Entstehung des Glasmacherstars ist daher einleuchtend. Ein ideales Schutzglas ist noch nicht vorhanden. Auch gegen die durch Wärmestrahlung, Rauch und Staub hervorgerufenen Augenkrankheiten (ciliare Blepharitis mit ihren Folgezuständen, Xerosis, Iritis, Chorioiditis, Verletzungen usw.) sollen Schutzgläser getragen werden. Von 247 Ofenarbeitern in den Betrieben für Tafel-, Spiegel-, Farb-, Hohl- und Krystallglas trugen nur 72 Schutzbrillen, 128 aber nur Blenden; von 1509 Glasmachern trugen Schutzbrillen nur 10 Leute, während von 326 Arbeitern in Glasperlenfabriken 248 = 74,5% Schutzbrillen trugen. Ihnen sind im Gegensatz zu den Arbeitern der ersten Kategorie die Gläser nicht so störend, zumal ihre Beschäftigung auch eine leichtere ist. Von den 2474 Feuerarbeitern der ersten Gruppe trugen 8 = 0,32%, von den 326 Perlmachern 21 = 6,44% Korrektionsgläser.

15) Die Pathologie der Linse, von A. Peters. (Lubarsch-Ostertag, Ergebnisse; XIV. Jahrg., Ergänzungsband, Allgemeine Pathologie und pathologische Anatomie des Auges.) Der „kritische Literaturbericht" umfaßt den Zeitraum vom 1. Juli 1906 bis 1. April 1910. Verf. bespricht die Anatomie, Embryologie und Physiologie, den Chemismus und die Biologie der Linse, den Alters-Star, die Erblichkeit des Stars, die angeborenen Starformen, Schichtstar und verwandte Starformen, Pol-Star, Cataracta complicata, Star durch Allgemein-Erkrankungen, experimentell erzeugte und traumatische Katarakt, sowie die Dislokationen der Linse. Die Besprechung ist eingehend und lehrreich. Kurt Steindorff.

16) Fremdkörper eigentümlicher Art oder in eigentümlicher Lage, von Dr. Fritz Steiner, Chirurg der Bezirkskrankenkasse in Triest. (Wiener med. Wochenschr. 1911. Nr. 6.) Bei einem Manne, der seit einigen Tagen Schwellung und Rötung des rechten Oberlides und der Frontal- und Temporalgegend zeigte, wurde ein kariöser Prozeß des Orbitaldaches vermutet und der Absceß eröffnet. Einige Tage nach der Eröffnung kam in der Wunde ein Fremdkörper zum Vorschein, der sich als ein abgebrochenes, spitzenloses Taschenmesserstück entpuppte. Der Patient hatte verschwiegen, daß er einige Wochen vor der ersten Untersuchung im Streite verletzt worden war.

17) Beiträge zur Kenntnis der Nachteile des Kokains, von Prof. Dr. S. Klein (Bäringer) in Wien. (Wochenschr. f. Therapie u. Hygiene des Auges und Wiener med. Blätter. 1910. Nr. 7 u. 8.) Über 3 Fälle von Schädigung der Hornhaut infolge Austrocknung des Hornhautepithels nach Kokaïnisierung berichtet der Verf.: im ersten Falle handelte es sich um Iridektomie bei Seclusio pupillae, im zweiten Falle um Auskratzen eines Chalazion, im dritten Falle um eine Schiel-Operation. In allen drei Fällen kam es zur Hornhaut-Eiterung und zwar im Zentrum; alle Fälle nahmen einen relativ günstigen Ausgang. Was das infizierende Virus anbelangt, so rührte dies im ersten Falle von Toxinen der an den Cilien des Oberlides abgelagerten Nissen her; im zweiten Falle wurde als Infektionsquelle der eiterähnliche Inhalt des Chalazionsackes, im dritten Falle die vorhandene Randblepharitis, d. h. die mit Borken bedeckten Lidränder angenommen.

18) Totale transitorische Amaurose als Begleit-Erscheinung einer Meningoencephalitis serosa ex otitide, von Prof. Dr. Biehl in

Wien. (Wiener med. Wochenschr. 1911. Nr. 5.) Bei einem 9jähr. Kinde beobachtete Verf. eine otitische seröse Meningoencephalitis, die mit einer vollständigen transitorischen Amaurose einherging. Nach der Operation schwand die Amaurose in wenigen Tagen; ebenso die übrigen Symptome, von denen die Alexie und Agraphie am längsten anhielten. Die Alexie und Agraphie deuteten darauf hin, daß in dem vorliegenden Falle auch an die Einwirkung toxischer Störungen auf die Hirnoberfläche gedacht werden mußte.

19) Ein Fall von rheumatischer Neuritis optica, von Dr. O. M. Adonidis in Moskau. (Allgem. Wiener med. Wochenschr. 1911. Nr. 6.) Eine 62jährige Frau, die an Rheumatismus litt, erblindete plötzlich an beiden Augen; es traten periorbitale Schmerzen bei Bewegung der Augen auf; die ophthalmoskopische Untersuchung ergab beiderseitige Neuritis optica; unter geeigneter Behandlung trat progressive Besserung des Sehvermögens und endlich beinahe vollständige Herstellung der Sehkraft ein.

20) Über springende Mydriasis, von Dr. Eduard Miloslavich, k. und k. Oberarzt in Wien. (Wiener klin. Rundschau. 1911. Nr. 1.) Die springende Mydriasis ist nach Verf. eine seltene Erscheinung und kein für eine bestimmte Erkrankung sicheres Zeichen. Sie kommt, wie bei anatomischen Läsionen des Zentralnervensystems, so auch bei verschiedenen funktionellen Störungen vor. Wenn neben dem Pupillenwechsel keine nachweisbare Schädigung der Reaktion besteht, so ist sie im allgemeinen als ein Symptom der Neurasthenie oder Hysterie aufzufassen. Wenn neben dieser Pupillen-Erscheinung noch eine Lichtstarre oder Akkommodations-Lähmung besteht, dann gibt sie uns auch die sichere Diagnose.

21) Ein Fall von Aneurysma der Arteria carotis interna dextra mit rechtsseitigen Netzhaut-Blutungen, von Dr. Josef Freund. (Klinik des Hofrat v. Wagner-Jauregg in Wien.) Fall von Blutung älteren und jüngeren Datums aus einem rupturierten, kleinerbsengroßen Aneurysma der Art. carot. interna dextra mit letalem Ausgang. Die mikroskopische Untersuchung zeigte, daß die auf die Blutung folgende hochgradige Verschlechterung des Sehvermögens durch ein rechtsseitiges Scheidenhämatom und eine Netzhautblutung derselben Seite bedingt war. Es konnte festgestellt werden, daß die Läsion des rechten N. oculomotorius, die nachgewiesen worden war, infranukleär zu verlegen sei, und daß die Zerstörung des rechten Schläfenpoles kein greifbares Symptom somatischer oder psychischer Natur gesetzt hat.

22) Die moderne Technik der Star-Operation, von San.-Rat Dr. W. Feilchenfeld in Charlottenburg. (Med. Klinik. 1911. Nr. 15.) Eine für den praktischen Arzt bestimmte Besprechung der modernen Technik der Star-Operation mit besonderer Berücksichtigung der Vorbereitung zur Operation und der Nachbehandlung.

23) Opticusreizung nach intravenöser Salvarsan-Injektion, von Dr. Jansen, Nervenarzt in Kassel. (Med. Klinik. 1911. Nr. 13.) Fall, bei dem 4 Stunden nach intravenöser Injektion von 0,4 Salvarsan ein allmählich sich steigerndes heftiges Flimmern vor den Augen begann und 3 Stunden anhielt; Augenhintergrund vor und nach der Injektion normal. Allgemeinbefinden gut; keine Magendarmstörungen.

24) Über die Färbung entzündeter Augen durch innerlichen Gebrauch von Uranin, von Dr. Fehr in Berlin. (Med. Klinik. 1911.

Nr. 14.) Verf. unterzog die Uranin-Versuche Hamburger's einer Nachprüfung bei 14 Patienten mit verschiedensten Augen-Erkrankungen. Was die Zeit des Auftretens und Verschwindens des Icterus, was die Färbung der Augen anbetrifft, konnte er die Angaben Hamburger's ganz bestätigen. Im Gegensatze zu Hamburger's Beobachtung war er aber bei Iridektomie (wegen Sekundärglaukom und Ringsynechie) weder nach dem Abfließen des Kammerwassers, noch nach dem Ausschneiden der Iris das Auftreten von Grünfärbung festzustellen imstande. Nach Verf.'s Erachten beruht die Grünfärbung der intraokular entzündeten Augen weniger auf der mit der Entzündung eintretenden Veränderung des Stoffwechsels, als vielmehr auf der durch die Entzündung bedingten größeren Durchlässigkeit der Gefäßwände.

25) Die Heilwirkung des Salvarsans bei der Lues des Kindesalters, von Prof. Johann v. Bókay in Budapest unter Mitwirkung von Priv.-Doz. Dr. L. Vermes, Primärarzt der ophthalm. Abteilung, und Sekundärarzt Z. v. Bókag. (Wiener klin. Wochenschr. 1911. Nr. 17.) Bericht über die Wirksamkeit der Ehrlich'schen Behandlung bei 26 Fällen von Lues des Kindesalters, die durch längere Zeit beobachtet wurden. Unter diesen Fällen befanden sich vier von typischer Keratitis parenchymatosa infolge von Lues hereditaria. Außer Salvarsan wurden örtlich nur Mydriatica in Anwendung gezogen. Der Verlauf zeigte, daß das Salvarsan bei dieser Erkrankung einen wertvollen Heilfaktor repräsentiert. In einem Falle von luetischem Gehirntumor mit Stauungspapille nehmen die Salvarsan-Injektionen einen doch nur vorübergehenden günstigen Einfluß auf die Hebung der Sehschärfe.

26) Einseitige komplete Okulomotorius-Lähmung bei einem Säugling (aus der Univ.-Augenklinik des Hofrat Prof. Dr. E. Fuchs), von Dr. Adolf Purtscher, Sekundärarzt. (Wiener klin. Wochenschr. 1911. Nr. 14.) Einen Fall einseitiger kompleter Okulomotorius-Lähmung beobachtete Verf. bei einem 8 Monate alten Kinde. Die ersten Symptome der Erkrankung waren 6 Wochen vor der Aufnahme aufgetreten und hatten während dieser Zeit und während der klinischen Beobachtung (etwa 8 Wochen) keine wesentliche Veränderung erfahren. Dabei zeigte das Kind mit Ausnahme der letzten 2—3 Wochen vor dem tödlichen Ausgange ein recht gutes Allgemeinbefinden und keinerlei Symptome einer anderweitigen ausgebreiteteren Erkrankung. Die Diagnose wurde auf Tumor des Gehirns gestellt, wobei Syphilis (Wassermann ergab schwach positiven Ausfall,) und Tuberkulose in Betracht gezogen wurden. Die große Häufigkeit der tuberkulösen Hirntumoren im Säuglingsalter legte die Vermutung nahe, daß es sich um einen tuberkulösen Tumor, und zwar um einen Tumor in der Vierhügelgegend gehandelt hat. Das Kind starb etwa 3 Wochen nach der Entlassung aus der Klinik unter Benommenheit, Krämpfen der Extremitäten und andauerndem Erbrechen. Die Sektion konnte aus äußeren Gründen nicht vorgenommen werden. Schenkl.

27) Mydriatische Wirkung von Organ-Extrakten, von A. Bittorf. (Berliner klin. Wochenschr. 1911. Nr. 8.) Das Organ-Extrakt normaler und kranker Schilddrüsen erweitert die Pupillen für längere Zeit, wenn auch langsamer und weniger stark als Nebennieren-Extrakt. Die pupillenerweiternde Substanz ist auch in dem mehr oder weniger blutig-serösen Inhalt von Cysten enthalten, deren Wandungen mazeriertes und zerfallendes Drüsengewebe bildet; bisweilen fehlt diese Substanz, anscheinend besonders bei kolloider Entartung der Drüse.

28) Colobome palpébral et dermoide épibulbaire bilatéral et symmétrique, avec desorganisation des yeux, par Marnix van Duyse. (Ann. et bullet. de la soc. de méd. de Gand. 1911.) Es bestand doppelseitig und symmetrisch Dermoid und Kolobom des Unterlides, Mikrophthalmus und ovale Hornhaut; rechts fehlte die Pupille; links bestand Iriskolobom (oder Korektopie?) und persistierende Pupillarfäden. Im Pupillargebiet lag ein zylindrischer weißer Körper, von dem es unentschieden bleibt, ob er eine eigentümliche Form des Pyramidalstars. oder einen Mesodermzapfen (Herr) darstellt. Der ganze Symptomenkomplex wird auf amniotische Verwachsungen zurückgeführt.

29) Die Wirkung des Atoxyls auf das Auge, von Kurt Steindorff. (Berliner klin. Wochenschr. 1910. Nr. 40.) Zusammenstellung von 95 Fällen aus der Literatur, in denen das Atoxyl Blindheit verursachte. Verf. bespricht den klinischen Verlauf der Atoxyl-Amaurose, die, wenn sie einmal eingesetzt hat, nicht mehr aufzuhalten ist. Art der Darreichung und Menge des verabfolgten Mittels sind ohne Bedeutung für das Auftreten der Amaurose. Die Atoxyl-Amblyopie zeigt sich unter dem Bilde der einfachen progressiven Atrophie. Die Giftwirkung kommt dem Atoxylmolekül als solchem zu. Auch die dem Atoxyl nahestehenden Arsenpräparate Arsazetin, Soanin und Orsuden sind gefährliche Sehnervengifte.

30) La dent de l'oeil, von Herpin. (Le Progrès méd. 1911, Nr. 11.) Gefrierschnitte und Röntgenbilder durch Kinderschädel zeigen wie nahe der Orbita und dem Bindehautsack der „Augenzahn" sitzt und erklären, warum bei seinem Durchbruch so häufig Rötung der Bindehaut und des Lides beobachtet wird.

31) Schwarz als Empfindung, von Raphael Ed. Liesegang (Neurolog. Inst. Frankfurt a. M.). (Zeitschr. f. Sinnesphysiol. Bd. 45. Heft 1. 1910. S. 69.) Die Erfindung „dunkelempfindlicher" Präparate, die sich also nicht im Licht, sondern im Dunkeln ändern, ist bedeutungsvoll für das Problem, ob Schwarz eine positive Empfindung ist. Werden nun 2 Folien vom metallischem Silber (wie bei den Becquerel'schen photoelektrischen Elementen) in eine Bromkupfer- oder Chlorkupferlösung gebracht, so ist bei gleichmäßiger Belichtung der Platten der Verbindungsdraht stromlos, während die Verdunkelung einer Platte (durch Entbromung) elektrogen wirkt.

32) Über das Ergebnis von Augenuntersuchungen innerhalb der niedersächsischen Rasse und seine Bedeutung für einige rassenbiologische Beziehungen, von Albrand. (Arch. f. Rassen- und Gesellschaftsbiologie 1911, H. 1). Die Ergebnisse, die tabellarisch zusammengestellt sind, eignen sich nicht zur Wiedergabe im Rahmen eines Referates.

33) „Retinitis albuminurica" ohne nachweisbare Nieren-Erkrankung, von S. Weigelin. (Württemb. Med. Korresp.-Bl. 1911.) Typische Sternfigur in der Macula ohne Blutungen mit Herabsetzung der Sehschärfe, kleinen parazentralen und einem relativen zentralen Skotom für Farben. Urin und Blutdruck waren dauernd normal. Die Sehschärfe besserte sich im Laufe der langen Beobachtungszeit, das Augenspiegelbild zeigte ein Zusammenfließen der Stippchen zu größeren weißen Herden. Kurt Steindorff.

Um Einsendung von Separat-Abzügen wird gebeten (Berlin NW. 26 Schiffbauerdamm)

Verlag von Veit & Comp. in Leipzig. — Druck von Metzger & Wittig in Leipzig.

Centralblatt

für praktische

AUGENHEILKUNDE.

Herausgegeben von

Prof. Dr. J. Hirschberg, Geh. Med.-Rat, in Berlin.

Unter ständiger Mitwirkung der Herren Prof. G. Abelsdorff in Berlin, Dr. Berger in Paris, Prof. Birnbacher in Graz, Dr. Brailey in London, Prof. Cl. du Bois-Reymond in Schanghai, Dr. Crzellitzer in Berlin, Prof. E. Emmert in Bern, Prof. C. Gallenga in Parma, Dr. Ginsberg in Berlin, Prof. Goldzieher in Budapest, Dr. Gordon Norrie in Kopenhagen, Prof. Horstmann in Berlin, Dr. Issigonis in Smyrna, Lt. Col. F. P. Maynard, I. M. S. Calcutta, Dr. F. Mendel in Berlin, Dr. Moll in Berlin, Dr. W. Mühsam in Berlin, Dr. Neuburger in Nürnberg, Dr. Peltesohn in Hamburg, Dr. Pergens in Maseyck, Prof. Peschel in Frankfurt a. M., Dr. Purtscher in Klagenfurt, Dr. M. Reich in Petersburg, Dr. H. Rönne in Kopenhagen, Med.-Rat Dr. Scheer in Oldenburg, Prof. Schenkel in Prag, Prof. Schwarz in Leipzig, Dr. Spiro in Berlin, Dr. Steindorff in Berlin.

Monatlich ein Heft. Preis des Jahrganges 12 Mark. Zu beziehen durch alle Buchhandlungen des In- und Auslandes und die Postanstalten des Deutschen Reiches.

1911. Fünfunddreißigster Jahrgang. August.

Inhalt: **Nekrolog** S. N. Logetschnikoff's. Von **A. Natanson.**

Gesellschaftsbericht. 1) Berliner Ophthalmologische Gesellschaft. — 2) Bericht über die 36. Versammlung der Ophthalmologischen Gesellschaft, Heidelberg 1910. — 3) Ophthalmologische Gesellschaft in Wien. — 4) Sitzungsbericht der Sektion für Ophthalmologie der British Med. Association.

Journal-Übersicht. I. A. v. Graefe's Archiv f. Ophthalmologie. LXXVIII. 1. — II. Wochenschrift für Therapie und Hygiene des Auges, 1911, Nr. 32—39. — III. British Med. Journal, 1910, 28. Mai bis 24. Dezember und 1911, 7. Januar bis 14 Januar. — IV. Transactions of the ophthalmological society of the United Kingdom, 1911, Vol. 31, Fasc. I.

Vermischtes. Nr. 1—3.

Bibliographie. Nr. 1—15.

S. N. Logetschnikoff,

geboren 1838,

gestorben am 6./19. März 1911.

Am 6. März verschied plötzlich im 73. Lebensjahre der Senior der russischen Ophthalmologie, Direktor der Moskauer Augenheilanstalt,

S. N. Logetschnikoff. Im Jahre 1838 geboren, absolvierte Logetschnikoff 1858 sein Doktor-Examen und arbeitete sodann in den Hochschulen von Berlin, Wien und Paris, wo er Ophthalmologie bei v. Arlt, v. Graefe, v. Jäger und Desmarres studierte. 1865 wurde er ordinierender Arzt und 1897 Direktor der Moskauer Augenheilanstalt, mit welcher seine 45jährige Tätigkeit ununterbrochen verbunden war. Diese Tätigkeit war sehr mannigfaltig und ausgedehnt.



Logetschnikoff veröffentlichte grundlegende Arbeiten, welche sehr wichtige Probleme der Ophthalmologie berührten. Seine erste größere Arbeit behandelte die Entzündung des Ciliarkörpers bei Rückfallfieber. In dieser, 73 Fälle umfassenden Arbeit gab Logetschnikoff mit einer ganz wunderbaren Präzision eine klassische Beschreibung der Krankheit. Als sehr wertvoll müssen bezeichnet werden die Beobachtungen Logetschnikoff's über Zusammenhang zwischen Katarakt und Tetanie, seine Arbeiten über ein neues Augensymptom der diffusen Sklerodermie, über operative Behandlung der Embolie der Zentralarterie, über traumatisches Glaukom. Alle Arbeiten Logetschnikoff's zeichnen sich aus durch scharfe Beobachtungskunst, eingehende Beschreibung des klinischen Bildes und durch kritisches Verhalten zur vorhandenen entsprechenden Literatur.

In der Person Logetschnikoff's verlor die russische Ophthalmologie eine große Kraft, es schied ein Ophthalmologe dahin, der es verstand, die feinsten Veränderungen im Auge zu erblicken und die Fähigkeit besaß, die genauesten Folgerungen aus seinen Beobachtungen zu ziehen.

Als Mensch erfreute sich Logetschnikoff einer allgemeinen Sympathie; er war ein im besten Sinne des Wortes intelligenter, humaner, rechtschaffener und aufrichtiger Mann, stets streng gegen sich selbst und von größter Pflichttreue erfüllt. Dr. A. Natanson in Moskau.

Gesellschaftsberichte.

1) Berliner Ophthalmologische Gesellschaft.

Vorsitzender: Herr v. Michel. Schriftführer: Herr Wertheim.

Sitzung vom 13. Juli 1911.

1) Herr Lattorff stellt einen Fall von primärem Melanosarkom der Iris vor. Die Geschwulst von schmutzig-brauner Farbe nimmt etwa den inneren-unteren Quadranten der linken Iris ein und besteht angeblich bereits seit 80 Jahren. Auffallend bei diesen Melanokarzinomen ist zuweilen die lange Dauer. So beobachtete Hirschberg einen solchen Tumor 13 Jahre lang, Haeckel 20 Jahre, Groenouw 22 Jahre, Hoederath sogar 40 Jahre lang. Die Krankheit ist sehr selten. Vortr. konnte aus einem Zeitraum von 10 Jahren nur 14 Fälle zusammenstellen, Goldstein aus der gesamten Literatur nur 144 Fälle! Meistens handelt es sich um ein pigmentiertes Sarkom.

2) Herr Glantz: Über die Bedeutung der Wassermann-Reaktion für die Augenheilkunde.

Vortr. hat bei 383 Fällen der Universitäts-Augenklinik, bei welchen eine Lues als ätiologisches Moment in Frage kam, im letzten Jahre die Wassermann-Reaktion nach Originalvorschrift ausgeführt und kann infolge der Eindeutigkeit seiner Resultate den außerordentlichen Wert der Reaktion für die Augenheilkunde bestätigen. Eine Allgemein-Zusammenstellung der Fälle ergab eine auffallend hohe Zahl positiver Reaktionen bei Lues hereditaria, und zwar 60 unter 63 Fällen. Unter 81 Fällen mit positiver Anamnese fielen 70 positiv, 10 infolge spezifischer Behandlung negativ aus, und nur in einem Falle versagte die Reaktion. Der sehr zweifelhafte Wert der Anamnese ergab sich aus der dritten Gruppe, den 239 anamnestisch negativen Fällen, unter denen noch 39 Fälle positiv ausfielen.

Wenn Vortr. auf die Zusammenstellung der Untersuchungs-Resultate bei den Erkrankungen der einzelnen Augen-Abschnitte auch keinen großen Wert legt, da unter den Krankheits-Bezeichnungen zu viele verschiedene Erkrankungs-Formen zusammengefaßt werden müssen, so ist doch das Ergebnis bei einzelnen Erkrankungen sehr eindeutig.

Diese Zusammenstellung ergibt:

		+	−
Keratitis parenchymatosa, diffuse Form	64	59	5
Sklerokeratitis, herdförmig	27	3	24
Scleritis	14	5	9
Episcleritis	6	1	5
Iritis	69	26	43
Iridocyclitis	21	4	17
Tabes (Atroph. n. opt. reflector. Pupillenstarre — Miosis-Anisokorie-Muskellähmungen)	34	32	2
Augenmuskel-Lähmungen, nicht tabischer Natur	23	12	11
Neuritis n. opt., bzw. entzündliche Atrophia n. optici	16	9	7
Retinitis proliferans	6	6	0
Aderhaut-Erkrankungen ohne Gefäßveränderungen	10	0	10

Aderhaut-Erkrankungen mit ausgedehnten Gefäßwand-Erkrankungen	17	11	6
Retinitis pigmentosa (primär)	4	0	4
Entzündliche Erkrankung der Ader- und Netzhaut in Form eines oder zwei Herde in der Makulagegend ohne Myopie oder Arteriosklerose mit restierendem atroph. Herd	15	0	15

Zum Schluß weist Vortr. darauf hin, daß sich die Wassermann-Reaktion auch der Allgemein-Untersuchung und derjenigen des Nervensystems in vielen Fällen überlegen zeigt, indem unter 100 Fällen 15 mal das negative Untersuchungs-Ergebnis durch den Nachweis einer positiven Wassermann-Reaktion berichtigt wurde.

3) Herr Köllner: Ein neues Verfahren zur Lidplastik.

Es handelt sich um den plastischen Ersatz eines Unterlides, das ganz oder teilweise in seiner ganzen Dicke in Verlust geraten ist. Die vom Vortr. in Gemeinschaft mit Hethey ersonnene Methode bezweckt 1. dem neugebildeten Unterlid eine feste Stütze, d. h. einen Ersatz für den Tarsus zu geben (ähnlich wie es auch die Büdinger'sche Ohrknorpelplastik tut), 2. als Ersatz für die Bindehaut des Unterlides wiederum Bindehaut zu verwenden, 3. den Lidrand des Oberlides mit seinen Cilien und die Lidwinkel aus kosmetischen Gründen unversehrt zu lassen, 4. zur Herstellung der Hautbedeckung für das neugebildete Lid völlig freie Hand zu bekommen, so daß auch ungestielte Hautlappen verwendet werden können, sowohl wegen ihrer Dünnheit und auch um Narben in der Umgebung zu vermeiden. Es wurde daher so vorgegangen, daß der Tarsus und die Bindehaut des Oberlides genommen wurden, während dessen Lidrand und Lidhaut unversehrt blieben. Genau gegenüber dem Unterliddefekt wird am ektropionierten Oberlid ein Schnitt durch Bindehaut und Tarsus geführt, in 2 mm Entfernung vom freien Lidrand und parallel zu diesem. Die Länge des Schnittes entspricht der Länge des Unterliddefektes. Von den beiden Enden dieses Schnittes werden zwei weitere senkrecht zum Lidrande nach oben geführt, ebenfalls durch Bindehaut und Tarsus und bis in die obere Übergangsfalte verlängert. Nachdem nun der Tarsus von seiner Unterlage abpräpariert ist, hängt er an einer Bindehaut (der oberen Übergangsfalte). Die so gebildete Tarsus-Bindehaut-Schürze wird nach unten gezogen und in den Unterliddefekt eingenäht. Sie gibt die Grundlage für das neue Lid ab. Die Bindehaut des Oberlides wird dafür nunmehr durch die Bindehaut der Übergangsfalte gebildet. Die fehlende Haut am Unterlid kann man beliebig, am einfachsten nach Thiersch decken. Das so gebildete Lid schrumpft wenig, wodurch gleichzeitig einem Ektropion entgegengearbeitet und die Form des Lides nicht beeinträchtigt wird. Die Lidspalte kann durch Nähte vorübergehend geschlossen werden, bis die Heilung vorgeschritten ist. Nach 7—8 Tagen wird die Bindehautbrücke, welche Oberlid und Unterlid noch verbindet, durchschnitten. Das Verfahren ist technisch einfach, erfordert wenig Zeit für die Heilung und gibt einen ausgezeichneten kosmetischen Erfolg. Der Vortr. demonstriert zwei Patienten, an denen die Lidplastik mit sehr gutem Resultat vorgenommen wurde, und empfiehlt sie zur Nachprüfung. Das Oberlid wird durch die Operation in keiner Weise beeinträchtigt.

2) **Bericht über die 36. Versammlung der Ophthalmologischen Gesellschaft, Heidelberg 1910.** Red. durch A. Wagenmann. (Wiesbaden, J. F. Bergmann, 1911.)

Erste wissenschaftliche Sitzung vom 4. August 1910.
Vorsitzender: Swanzy in Dublin).

1. Die Veränderungen des Sehnerven bei Orbital-Erkrankungen. Mit Demonstrationen, von A. Birch-Hirschfeld in Leipzig.

Der anatomische Befund von 5 Fällen zeigte die Verschiedenheit der anatomischen Veränderungen, die sich bei Orbital-Entzündungen und Tumoren am Sehnerven abspielen können. Im ersten Falle fand sich interstitielle Neuritis durch direktes Übergreifen der Entzündung auf den Nervenstamm. Im zweiten Falle (Thrombophlebitis orbitae nach direkter Verletzung) bestand hochgradige Verbiegung des Opticus im Anfangsteil mit Einreißen von Nervenfasern und Verengung der Zentralgefäße. Im dritten Falle hatte eine Tuberkulose der Duralscheide übergreifend Degeneration im Nervenstamme hervorgerufen. Im vierten Falle hatte ein Karzinom durch Kompression der Venen zu Stauungspapille und zu einem zentral im Opticus gelegenen Degenerationsherd geführt. Der fünfte Fall zeichnete sich durch hochgradige Veränderung des Sehnerven-Querschnittes durch den Druck eines Karzinoms von drei Seiten aus. Hier fand sich Degeneration von Nervenfasern.

Die verschiedenartigen anatomischen Befunde entsprechen der Verschiedenheit der klinischen Bilder; es kann also nicht von einer einheitlichen Entstehung der Sehnervenschädigung bei Orbital-Erkrankung gesprochen werden.

In der Diskussion sprechen Brückner, Siegrist, Becker, Schieck.

2. Zur Wirkungsweise des Pneumokokken-Immunserums, von R. Schneider in München.

Vortr. schließt aus seinen Reagenzglas- und Tierversuchen, daß eine schützende Wirkung des Pneumokokken-Immunserums im Sinne einer vermehrten Leukin-Produktion ausgeschlossen ist. Leukine sind hitzebeständige, bakterizide Stoffe, welche von lebenden Leukocyten auf gewisse Reize abgegeben werden können und natürliche Schutzmittel neben der Phagocytose und den bakteriziden Serumstoffen sind. Weitere Versuche bestätigen die Anschauung Neufeld's, daß die Wirkung des Pneumokokken-Immunserums auf dessen Tropine, d. h. hitzebeständige phagocytose-befördernde Serumstoffe zurückzuführen ist.

3. Die Beteiligung der Kornea an der Pneumokokken-Immunität, von Miyashita in Tokio, z. Zt. in Freiburg.

Die Anteilnahme der Kornea an der Pneumokokken-Immunität durch Serum-Injektion ist sehr geringfügig. Die Entstehung einer Impfkeratitis ließ sich nicht einmal für den homologen Stamm verhindern. Die Anwendung des Serum muß sich auf die Prophylaxe beschränken.

4. Über die Frage der Anteilnahme der Kornea an der aktiven und passiven Immunisierung, von H. Gebb in Greifswald.

Daß die Hornhaut an der Immunisierung durch Serum teilnimmt, hat Römer für das Diphtherietoxin gezeigt. Auch die bakterielle Infektion wurde nach den Kaninchen-Versuchen des Vortr. durch die Immunisierung günstig beeinflußt.

5. Über den Anteil der Kaninchen-Kornea an der allgemeinen Vaccine-Immunität, von W. Grüter in Greifswald.

Die Kornea nahm an der allgemeinen Immunität Anteil, so daß bei den immunisierten Tieren überhaupt keine Entzündung am infizierten Auge auftrat oder die Infektion milder verlief.

In der Diskussion zu den Vorträgen 2—5 wird eine Bemerkung von A. Leber über seine lokalen Immunisierungs-Versuche verlesen. Römer vertritt seinen Standpunkt gegenüber dem entgegengesetzten von Schneider; es sprechen Krusius, Zade, Axenfeld, der gegen Römer sich wendet, Kuffler.

6. Die entwicklungsgeschichtlichen Grundlagen für die Erklärung der kongenitalen Katarakte. (Mit Demonstrationen), von A. v. Szily jun. in Freiburg.

Durch Untersuchung von aufeinander folgenden Entwicklungsstadien führte Vortr. den Nachweis, daß bestimmt kongenitale Starformen beim Kaninchen aus einer atypischen Linsen-Anlage hervorgehen können. Es handelt sich dabei um versprengte Zellgruppen, welche durch Zerfall die Nachbarschaft in Mitleidenschaft ziehen.

7. Über Rückbildung der glaukomatösen Exkavation, von Th. Axenfeld in Freiburg.

Vortr. sah seit 1902 in 15 Fällen ein Verschwinden der glaukomatösen Exkavation nach der Operation. Diese Wiederherstellung war meist vorübergehend, hält jedoch in einem Falle schon 8 Jahre an. Diese Beobachtungen liefern erneute Beweise für die Entstehung der Exkavation durch erhöhten Druck. Die Rückkehr der Papille nach vorn kann auch ungünstig wirken, indem geschädigte Sehnervenfasern vollends einreißen. Damit können dauernde Schädigungen des Sehvermögens und Gesichtsfeldes durch gut gelungene Operationen erklärt werden.

In der Diskussion berichten Vossius, Gilbert, Fleischer, Brückner über ähnliche Beobachtungen.

8. Die Akkommodation der Cephalopoden und Fische. (Mit Demonstrationen), von v. Pflugk in Dresden.

Über die Akkommodation der Cephalopoden bestehen die widersprechendsten Ansichten. Vortr. beobachtete eine Kontraktilität des Aufhängebandes der Linse, Corpus epitheliale, das er für den Akkommodations-Apparat hält, während der bisher dafür angesehene Langer'sche Muskel nur ein Regulierungs-Apparat für Druckschwankungen sei. Die Versuche an Fischaugen bestätigten die Ansicht von Beer, daß fast jede Art ihren eigenen spezifischen Akkommodations-Mechanismus hat, über den ein Urteil nicht möglich ist.

9. Inwiefern ist die moderne Syphilis- und Tuberkulose-Diagnostik imstande, die bisherigen Anschauungen über die Ätiologie gewisser Augen-Erkrankungen zu modifizieren, von J. Igersheimer in Halle a. S.

Die Wassermann'sche Reaktion ist als Symptom eines noch bestehenden syphilitischen Prozesses aufzufassen, der negative Ausfall spricht gegen den syphilitischen Charakter einer frischen entzündlichen Affektion am Auge (Iritis, Chorioiditis usw.). Der Spirochätennachweis kann bei äußeren Augen-

leiden Bedeutung erlangen, so sicherte er in einem Falle des Vortr. die Diagnose: Tarsitis syphilitica. Bei der Keratitis parenchymatosa (Beobachtung von 104 Fällen) kommt die Lues nahezu allein als ätiologischer Faktor in Betracht, die Tuberkulose scheint dabei gar keine Rolle zu spielen.

Bei den Erkrankungen der Uvea ist die Lues nur im Kindesalter das wesentlichste Moment (60%, bei Erwachsenen noch nicht 15%). Bei den uvealen Erkrankungen der Erwachsenen hat die Tuberkulose eine überragende Bedeutung (52,9%). Die Erkrankungen der Sklera, auch die „rheumatischen" sind häufig tuberkulös; die Tuberkulose ist auch in der Lage, das Bild der retrobulbären Neuritis mit zentralem Skotom hervorzurufen.

In der Diskussion bemerkt Vossius, daß die Entstehung der Keratitis parenchymatosa nach Trauma dadurch erklärt werden könne, daß durch den Reiz des Trauma abgeschwächte Spirochäten wirksam werden. Fleischer fand 96% der Keratitis parenchymatosa bei überwiegend ländlicher Bevölkerung syphilitisch. Axenfeld hält die Gefäßveränderungen in der Retina bei Tuberkulose nicht für echte Tuberkel, sondern indirekte perivaskulitische Veränderungen. v. Hippel hat sich überzeugt, daß in der Ätiologie der Keratitis parenchymatosa die Tuberkulose eine viel geringere Rolle spielt, als er glaubte. Es sprechen Zade, Gutmann, Franke, Brückner, Pfalz, Siegrist, Wolfrum.

10. Neue Methoden der reflexlosen Ophthalmoskopie, von A. Gullstrand.

Vortr. rühmt seiner neuen Methode stärkere Vergrößerung, besseren stereoskopischen Effekt, leichtere Untersuchung der Makulagegend bei kleiner Pupille als bisher nach.

Zweite wissenschaftliche Sitzung vom 5. August 1910.

Vorsitzender E. v. Grósz in Budapest.

11. Beitrag zur Kenntnis der Konjunktival-Tuberkulose. (Mit Demonstration), von L. Wessely in Würzburg, nach gemeinsam mit Herrn Schlippe angestellten Übertragungsversuchen.

Bei einem Falle, der unter dem Bilde der Parinaud'schen Conjunctivitis verlief, ergab die Probe-Exzision Tuberkulose, doch keinen Bazillenbefund. Sichergestellt wurde die Diagnose durch Übertragungs-Versuche. An Affen trat bei subkonjunktivaler Impfung ein Krankheitsbild von erstaunlicher Schwere auf, das zum Exitus unter schwersten Allgemein-Erscheinungen führte. Mikroskopisch waren überall Tuberkelbazillen nachweisbar. Übertragungsversuche auf die Konjunktiva des Kaninchens und der Katze gelangen nicht, wohl aber kam es in der Kaninchen-Vorderkammer sowie der Bauchhöhle des Meerschweinchens zu Impftuberkulose. Es spricht viel für die bovine Herkunft der Tuberkelbazillen.

In der Diskussion berichten Schreiber, Brückner, Wagenmann, Siegrist über Fälle von Tuberkulose, die ebenfalls unter dem Bilde der Parinaud'schen Conjunctivitis verliefen.

12. Überempfindlichkeits-Studien zur biologischen Wirkungsmöglichkeit des Linsen-Eiweißes nach Star-Operationen, sowie Mitteilungen über die Organ- und Art-spezifische Wirkung des Linsen-Eiweißes und seine Beziehungen zu andren natürlich denaturierten Eiweißen des Ektoderms, von F. Krusius in Marburg

Das Linsen-Eiweiß ist biologisch als blutfremdes Eiweiß wirksam, doch läßt sich daneben eine abgeschwächte, dem Blutserum gleiche biologische Wirkung nachweisen, d. h. die Organspezifität des Linsen-Eiweißes ist nur eine relative. Es ist auch bei den ektodermalen Horngebieten (Nägel, Haare) völlig analog der Linse eine Organspezifität neben Artspezifität nachweisbar. Diese Sonderstellung der Linse und der ektodermalen Horngebilde ist zu deuten als eine natürliche, im Wachstum bedingte Denaturierung, als eine Entartung eines ursprünglich in der Mutterzelle artspezifischen Eiweißes.

13. Sollen die organotherapeutischen Versuche beim Altersstar fortgesetzt werden, von P. Römer in Greifswald.

Das Ergebnis bei der Fortsetzung der Versuche war zunächst, daß die Schwankungen der Sehschärfe durch das Verhalten der Pupille, die Unvollkommenheit der Prüfungsmethoden erklärt werden können. Durch die Organotherapie kann keine Besserung der Sehschärfe erzielt werden, ebensowenig eine Aufhellung von Linsentrübungen. Während alle andren Starformen ausscheiden, scheint bei den subkapsulären Trübungen des Altersstars ein Fortschreiten der Trübung durch die Behandlung aufgehalten zu sein. Doch ist zu sicherem Urteil das Material zu klein, auch können solche Differenzen im Verlauf des Altersstars ohne Behandlung sich zeigen.

In der Diskussion bemerkt Krauss, daß er eine Wirkung der Organotherapie in seinen Fällen nicht beobachtet habe. Mayweg sieht den Altersstar nicht als Toxinwirkung wie Römer, sondern als Ernährungsstörung an. Er sah Aufhellung der Trübungen nach Einreiben mit Jothionsalbe. v. Pflugk hat mit Jodtherapie Besserung der Sehschärfe bei Altersstar erreicht. Es sprechen noch v. Szily, Igersheimer, Possek, Siegrist.

14. Über die Wirkung von Atropin und Eserin auf das Leichenauge, von A. Groenouw in Breslau.

Bis 3—4 Stunden nach dem Tode wirkt Eserin verengernd, Atropin erweiternd auf die Pupille. Aus der Wirkung ist eine Feststellung für die nach dem Tode verflossene Zeit danach möglich.

15. Über Sehnervenschwund, verursacht durch Methylalkoholvergiftung, von E. v. Grósz in Budapest

Bericht über 10 Fälle von Sehnervenschwund, die durch Genuß geringer Mengen von Methylalkohol entstanden waren. Zu gleicher Zeit waren in Ungarn 70 Todesfälle durch Vergiftung mit Methylalkohol beobachtet worden. Das Gift greift die Nervenzellen an, die Atrophie ist eine aufsteigende.

In der Diskussion berichtet Hallauer über Sehnerven-Atrophie mit Erblindung durch Veronalvergiftung. Guttmann sah einen Fall von hysterischer vorübergehender Amaurose, angeregt durch Sulfonalvergiftung. Wygodsky sah bei Methylalkohol-Vergiftung Stehenbleiben der Erscheinungen.

16. Über nervöse Bahnen zwischen Ohrapparat und Augenmuskulatur, von M. Bartels in Straßburg.

Die Beobachtungen sprechen für die Existenz eines ständigen Augenmuskeltonus vom Labyrinth aus. Der Nystagmus vom Ohr aus stellte lediglich Änderungen des Tonus dar.

In der Diskussion sprechen Silex, Kottenhahn, Gutmann.

17. Über eine bisher nicht bekannte, mit grünlicher Horn-

haut-Verfärbung einhergehende Krankheit (allgemeine eigenartige Pigmentierung des Körpers, Tremor, Lebercirrhose, Milzvergrößerung und Diabetes). (Mit Demonstrationen), von Br. Fleischer in Tübingen.

Die Untersuchungen von zwei sezierten (der vier bekannten Fälle) ergaben, daß die Hornhaut-Verfärbung Teilerscheinung einer allgemeinen, sehr eigenartigen Pigmentierung des Körpers war. Diese Pigmentierung ist offenbar die Folge einer schweren Stoffwechselstörung. Die nervöse Erkrankung der Pat. war der multiplen Sklerose klinisch sehr ähnlich, erwies sich jedoch anatomisch nicht damit übereinstimmend.

In der Diskussion bemerkt Vortr. auf Leber's Frage, daß die Nebennieren normal waren.

18. Über eine eigentümliche Form von oberflächlicher Hornhaut-Erkrankung, von E. Franke in Hamburg.

Die seltne Erkrankung verläuft unter dem klinischen Bilde einer rezidivierenden Erosion. Sie unterscheidet sich durch das Fehlen einer Verletzung und anatomisch durch das Fehlen der charakteristischen Degenerations-Veränderungen des Epithels. Vortr. denkt an die Möglichkeit, die Erkrankung als Steigerung eines physiologischen Abstoßungsprozesses des Hornhautepithels zu deuten.

In der Diskussion erklärt Peters die Epithel-Veränderungen in Franke's Fällen für sekundäre, Straub glaubt, daß es sich um Keratitis superficialis punctata gehandelt habe, ähnlich v. Hippel, es spricht noch Szily.

19. Zur Pathogenese der Sehstörungen bei Schädeldeformität, von W. Uhthoff in Breslau.

Vortr. will nur einige Punkte erörtern, während er sich sonst auf frühere Veröffentlichungen bezieht. Zunächst weist er auf die Bedeutung der Röntgenaufnahmen hin. Sie lassen wichtige Befunde erkennen wie Impressiones digitatae, frühzeitige Verknöcherung von Schädelnähten, Deformitäten der Schädelbasis mit Verkürzung der Orbita und Frontalstellung der großen Keilbeinflügel. Die Aufnahmen sind von Bedeutung bei angeborener oder sehr früh erworbener Sehnervenatrophie, da sie zeigen, daß eine sehr frühzeitige gleichmäßige Verknöcherung der Schädelnähte, ohne zu ausgesprochenem Turmschädel zu führen, durch Beengung des wachsenden Gehirns einen verderblichen deformierenden Druck auf die Schädelbasis und besonders die optischen Leitungsbahnen ausüben kann.

Auch für die Frage, ob primäre Mikrocephalie mit sekundärer Kleinheit des Schädels vorliegt oder primäre Nahtverknöcherung mit sekundärer Deformation des Gehirns, ist die Röntgenaufnahme von Bedeutung.

Sodann legt Vortr. Schädel vor, welche die Deformation der Schädelbasis bei frühzeitiger Verknöcherung der Schädelnähte im Sinne der Turmschädelbildung zeigen.

In der Pathogenese der Sehstörung bei Schädeldeformität, speziell Turmschädel, spielt die Frage von einer abnormen Enge der Canales optici eine Rolle. Er glaubt, daß die Verengerung nur eine Ausnahme ist.

Die Annahme einer basalen Meningitis als Ursache der Sehstörung hält Vortr. nicht für zutreffend. Er nimmt die oben geschilderten mechanischen Druckänderungen als allein ausreichend für das Zustandekommen der Sehstörung bzw. der Stauungspapille an. Nach dem 7. Lebensjahre pflegt die Sehstörung nicht mehr fortzuschreiten, entsprechend dem dann bis zur Pubertät

eintretenden Stillstande des Schädelwachstums. Eine operative Behandlung hat bei Hirndruck-Erscheinungen Sinn, wenn sie nach Röntgenaufnahme richtig erscheint.

Dritte wissenschaftliche Sitzung vom 5. August 1910.

Vorsitzender Birch-Hirschfeld in Leipzig.

20. Zur Entstehung der Opticus-Veränderungen bei Turmschädel, von Behr in Kiel.

Bei einem 60jährigen mit Turmschädel und Sehnervenatrophie ergab die Sektion eine ringförmige Einschnürung des Sehnerven. An dieser war eine Verengerung des Canalis opticus durch abnormen Verlauf der Carotis interna schuld, während der knöcherne Kanal normal weit war. Durch Steilstellung des Orbitaldaches wurden die den knöchernen Kanal bildenden Wurzeln der kleinen Keilbeinflügel so verschoben, daß die Carotis den häutigen Teil des Canalis mit ausfüllen mußte. Ähnliche Verhältnisse konnte Vortr. bei einem zweiten Turmschädel feststellen.

Vortr. führt weiter aus, daß die Opticus-Veränderungen bei Turmschädel nicht durch Drucksteigerung bewirkt, sondern nur unterstützt werden. Die Ursache ist der Druck der Carotis auf den Nerven, wodurch Lymphstauung bewirkt wird, die als Stauungspapille erscheint. Verringert sich durch Atrophie der Umfang des Nerven so weit, daß die Lymphstauung aufhört, dann hört die Druckatrophie auf, die Stauungspapille geht zurück.

Bei dieser Auffassung erscheint die Schädel-Trepanation bei Turmschädel naturgemäß zwecklos.

In der Diskussion sprechen Krauss, v. Hippel, Schieck zustimmend zu Uhthoff's Ausführungen, Liebrecht gegen Behr's Annahmen, ferner Guttmann.

21. Über die bei Mißbildungen des Gesichts vorkommende Rüsselbildung, von A. Peters in Rostock.

In des Vortr. Falle fehlte die linke Nasenhälfte, es bestand Encephalocele zwischen Nasenwurzel und linker Orbita, Anophthalmus, Lidkolobom und Rüsselbildung im äußeren Teile der linken Orbita. Aus dem Material der Literatur folgert Vortr., daß die Rüsselbildung entstehen kann 1. durch gemeinsame Anlage beider Riechgruben bei Cyklopie, 2. einseitige Entwicklung der Riechgrube bei Defektbildung des Vorderhirns und Verkümmerung des Stirnfortsatzes, 3. Abdrängung der Riechgrube von dem übrigen Nasenfelde durch Encephalocele.

Bei keiner Entstehungsart braucht auf die Mitwirkung amniotischer Stränge zurückgegriffen zu werden.

22. Kolobom des Augapfels und Rüsselbildung, von R. Seefelder in Leipzig.

Bei einem selbst beobachteten Falle und einem von Marchand fand sich: Zurückbleiben der einen Nasenhälfte in der Entwicklung, ein rüsselförmiger Hautfortsatz in der Höhe der Nasenwurzel dieser Seite, Iriskolobom des gleichseitigen Auges.

Die Sektion ergab Fehlen des Nervus olfactorius sowie der Foramina cribrosa des Siebbeins, sonst normales Gehirn. Die Entstehung ist durch Keim-Anomalie zu erklären.

23. Experimentelle Studien zur Genese der Stauungspapille. (Mit Demonstrationen), von F. Schieck in Göttingen.

Vortr. tritt von neuem für die rein mechanische Entstehung der Stauungspapille ein. Er führte den Nachweis, daß die Raumbeengung im Schädelinnern den Liquor cerebrospinalis nicht allein in den Zwischenscheidenräumen des Sehnerven, sondern auch in den mit demselben kommunizierenden perivaskulären Lymphscheiden der Netzhautgefäße einpreßt und der Liquor vom Hilus aus die Gewebe der Papille ödematös durchtränkt.

Aus seinen Experimenten sei hervorgehoben, daß bei Affen das Bild der Stauungspapille eintrat, wenn physiologische Kochsalzlösung in den Schädel unter Druck injiziert wurde, nicht aber, wenn Paraffin eingepreßt wurde, obgleich auch hierbei die Tiere unter Hirndruck eingingen. Zur Entstehung der Stauungspapille genügt danach die Erhöhung des Schädelbinnendruckes nicht allein, es muß gleichzeitig eine Vermehrung des Liquor cerebrospinalis eintreten.

Injektion der Flüssigkeit in die eine Schädelhälfte zeigte eher und ausgesprochener Stauungspapille des gleichseitigen Auges als des andren, so daß dadurch Rückschlüsse auf den Sitz der Affektion möglich sind.

In der Diskussion macht Löhlein Bemerkungen gegen die Annahmen des Vortr., ebenso Liebrecht, Krusius.

---

3) Ophthalmologische Gesellschaft in Wien.

Sitzung vom 27. März 1911.

E. Fuchs stellt eine Patientin vor, die vor mehreren Wochen an Husten und linksseitigen Kopfschmerzen erkrankte. Gleichzeitig trat dann Doppeltsehen auf, das durch Hinzutreten einer Ptosis wieder verschwand. Der Vortr. sah die Patientin zum ersten Male 4 Wochen nach Beginn der Erkrankung. Es wurde von D. Panzer das linke Siebbein eröffnet, aus dem sich Eiter entleerte; die Schmerzen hörten sofort auf, doch die Lähmung blieb; es waren alle Muskeln des linken Auges gelähmt, ohne nennenswerten Exophthalmus. Die Pupille war mittelweit und vollständig reaktionslos. Die Sehkraft betrug $^1/_3$, soviel wie früher, da das Auge stets amblyopisch gewesen war. Rechts bestand temporale Hemianopsie, links war der temporale untere Quadrant ausgefallen. Der Augen-Hintergrund war normal. Es lag nach dem ganzen Verhalten der Verdacht einer Läsion der Chiasma vor. Es wurde daher die linke Keilbeinhöhle geöffnet, aus der sich nur etwas Blut und Schleim entleerte. Darauf wurde das Gesichtsfeld links normal, während die Hemianopsie rechts geringer wurde. Die Lähmung der Augenmuskeln links fing an zurückzugehen. Dabei stellte sich das Phänomen ein, daß sich das gesunkene Lid bei Adduktion mehr hob, als bei Abduktion; dieses Verhalten findet sich bei zentralen Läsionen. Die Pupille zeigt nun ganz deutlich eine reflektorische Starre.

Erst am heutigen Tage trat eine deutliche rechtsseitige Abduzensparese und eine Abblassung der rechten Papille auf.

Es kann sich im vorliegenden Falle wohl kaum um eine Cellulitis orbitalis, noch um eine Toxinwirkung von dem Eiter in den Nebenhöhlen ohne Allgemeinerscheinungen handeln. Am ehesten kann es sich um einen Prozeß

in der Fissura orbitalis superior handeln, wobei allerdings auffällt, daß der Trigeminus keine Schädigung erkennen läßt.

Eine der auffallensten Erscheinungen bietet das Verhalten der Pupille. Eine Pupillen-Starre bei mittlerer Weite der Pupille ist ein unbekanntes Verhalten beim Lebenden und gleicht dem Verhalten der Pupille im Tode. Hierbei handelt es sich lediglich um den Einfluß der elastischen Kräfte der Gewebe, bei vollständiger Lähmung des Trigeminus und Sympathiens. Dabei bestand rechts deutliche hemiopische Pupillen-Reaktion, Hemiopie gleichfalls rechts, mit späteren Auftreten von Papillen-Ablassung, und ein Verhalten der Ptosis, wie sie nur bei zentralen Läsionen vorzukommen pflegt. Diese Umstände sowie das spätere Auftreten einer rechtsseitigen Abduzensparese sprechen für eine zentrale Läsion in der Gegend des Chiasma und könnten von einer Affektion der rechten Keilbeinhöhle herrühren, deren Eröffnung der Vortr. für angezeigt hält.

Panzer hebt hervor, daß bei der Patientin deutliche Symptome einer Siebbein-Affektion bestanden, nach deren Beseitigung, die Schmerzen sofort sistierten. Für eine Keilbein-Eiterung sprachen nur die okulären Symptome, die ja auch tatsächlich nach der Eröffnung der linken Keilbeinhöhle teilweise zurückgingen.

Fuchs weist darauf hin, daß Keilbein-Affektionen fast ganz symptomlos verlaufen können, wenn die Sekretmenge sehr gering sei. Es könne aber die Entzündung auf dem Wege der Venen durch den Knochen auf benachbarte Teile, besonders den Opticus übergehen.

Panzer kennt Fälle, wo heftige Schmerzen nach Eröffnung der Stirnhöhle sistieren, auch wenn nur geringe Sekretmengen in der Höhle enthalten waren. Er wird nicht zögern, mit Rücksicht auf die okulären Symptome die rechte Keilbeinhöhle zu eröffnen.

Schindler stellt den Patienten vor, den er bereits am 7. X. 1910 vorgestellt hat, und dessen Xanthelasma nach dreimaliger Radium-Bestrahlung geheilt ist.

v. Reuß stellt einen Patienten vor, den er zuerst am 14. IX. 1900 gesehen hat. Die Sehkraft des linken Auges ist immer schlecht gewesen und nahm ständig ab, bis Patient 1910 ganz erblindete. Es fand sich neben einem überreifen Star massenhaft Cholestearin in der vorderen Kammer, auf der rückwärtigen Fläche der Hornhaut und auf der Iris. Rechts bestand eine Myopie von 21 D. Als sich der Patient fünfzehn Monate später vorstellte, war das Cholestearin verschwunden, und auch jetzt ist keines zu sehen. Wie die Resorption von Cholestearin, das in den Augenflüssigkeiten unlöslich ist, vor sich geht, kann der Vortr. nicht erklären. Einen ähnlichen Fall hat Wecker beschrieben.

Wintersteiner hat in einem Augapfel, bei dem sich Seclusio und Occlusio pupillae, Netzhaut-Ablösung und Katarakt fand, Cholestearin gefunden, welches hämatogenen Ursprunges und zum Teil von Riesenzellen aufgenommen worden war. Solche Riesenzellen fanden sich nicht nur im Gewebe, sondern auch frei in der Vorderkammer.

L. Müller demonstriert eine Kranke, deren linkes Auge durch schwere Kalkverätzung zerstört worden war. Es wurde enukleiert. Der Vortr. entfernte einen großen Teil des Orbitalinhaltes und fand dabei ein Stück Sklera und Chorioidea im Zusammenhang mit dem Opticus vor. Mittels eines langen gestielten Lappens wollte er eine Höhle zur Aufnahme eines Prothese schaffen.

Die Spitze des Lappens verfiel der Nekrose, so daß der Vortr. durch eine Reihe von Operationen den Lappen sukzessive näher brachte, bis er schließlich die gewünschte Höhle bildete. Der Vortr. hat auch in einem andren Falle mit Erfolg eine ähnliche Operation ausgeführt.

Wintersteiner demonstrierte Präparate zweier Fälle von Carcinom der Hornhaut, an denen man das Vordringen einzelner Carcinomstränge durch die ganze Dicke der Hornhaut erkennen kann. Mit dem Vordringen der Carcinomstränge hat sich, gewissermaßen zum Schutze der gesunden Gewebe, eine bindegewebige Schwarte an der Hinterfläche der Hornhaut gebildet.

Sitzung vom 8. Mai 1910.

Jänner stellt eine 32jährige Frau vor, die seit 5 Wochen über Schmerzen im rechten Auge klagt. Sie stammt aus gesunder Familie, hat zwei lebende Kinder; zwei andere sind gestorben. Vor 7 Jahren war das rechte Auge krank, doch kann die Kranke keine genauen Angaben machen. Vor 6 Jahren bemerkte man im rechten Auge einen kleinen weißen Punkt, die Lidspalte ist kleiner als links. Es bestehen mäßige Schmerzen. Hinter der normalen Hornhaut findet sich oben in der Iris ein weißer Körper von etwa 3,5 mm Durchmesser, ohne daß die Iris sonst Zeichen von Entzündung aufweisen würden. $S = {}^6/_9$. Augengrund und Druck normal. Es handelt sich am ehesten um eine Zyste der Iris. Der Vortr. bespricht die Theorien der Bildung von Iriszysten und betont, daß nach Lauber's Befunden Zystenbildung auf Grundlage abnormer embryologischer Bildungen vorkommen kann. Er empfiehlt die Extirpation der Zyste.

Dimmer pojiziert Photogramme des Augenhintergrundes und zeigt die Räumlichkeiten der neu umgebauten Klinik.

Sitzung vom 12. Juni 1911.

Meller hält seinen angekündigten Vortrag über postoperative und spontane Aderhaut-Abhebung. Nach Schilderung der bekannten Befunde von Fuchs über die postoperative Aderhaut-Abhebung und der von Fuchs gegebenen Erklärung werden die Zustände ins Auge gefaßt, bei welchen artifizielle Aderhaut-Ablösungen bei der Härtung von Augen entstehen, die während des Lebens diese Veränderung nicht gezeigt hatten. Als wichtigstes Moment erscheint die Schrumpfung des Glaskörpers durch die Härtung; doch entsteht die Veränderung nur bei Augäpfeln alter Leute, deren Lederhaut starr ist. Ein besonders begünstigendes Moment liegt sicher in der Verlagerung des Iris-Linsen-Diaphragmas nach vorne und dessen Anheftung an die Hornhaut. (Der Vortr. demonstriert Präparate von solchen Augen: 1. absolutes Glaukom mit Verlötung der Iris mit der Hornhaut, 2. Staphyloma corneae, in das die ganze Iris aufgegangen war.) Bei den am häufigsten während des Lebens entstehenden Aderhaut-Abhebungen spielt die Verminderung des intraokularen Druckes durch Verminderung des Inhaltes des Auges, bei Verlust von Glaskörper bzw. Kammerwasser, eine hervorragende Rolle. Auch hier tritt die Aderhaut-Ablösung bei älteren Menschen auf, deren Lederhaut starr und wenig elastisch ist. Zu berücksichtigen ist die Verbindung der Aderhaut mit der Lederhaut; sie ist am vorderen Ende des Ziliarkörpers am festesten, ferner in der Nähe der Papille, da bekanntlich der Suprachorioideal-Raum nicht bis zum Sehnerven reicht. Es ist ferner zu bemerken, daß bei der Entstehung der postoperativen Aderhaut-Ablösung die Druck-Herabsetzung eine schnelle ist.

Es ist dabei zu verwundern, daß nicht Netzhaut-Ablösung auftritt, wenn man an der landläufigen Ansicht festhält, daß die Netzhaut bloß an der Papille und an der Ora serrata mit der Unterlage fest verbunden ist. Es weist auch Fuchs darauf hin, daß nach großen Glaskörperverlusten bei Operationen fast niemals Netzhaut-Ablösung eintritt. Es muß eine feste Verbindung zwischen Netz- und Aderhaut bestehen. Halben hat sich in einer Monographie eingehend damit beschäftigt, daß die anatomische Verbindung an der Papille und der Ora serrata, ferner der Glaskörperdruck nicht genügen, um viele Erscheinungen zu erklären. Es postuliert eine Kontakt-Verbindung oder Kopulation zwischen Neuroepithel und Pigmentepithel. Auch unter den günstigsten Bedingungen, wenn bei Extraktion einer senilen Katarakt die Hornhaut dellenförmig eingezogen ist, also eine Aspiration gegen den Glaskörper stattfindet, entsteht keine Netzhaut Ablösung.

Nicht unwichtig ist, sich daran zu erinnern, daß der Glaskörper leicht, ohne Strukturveränderungen erkennen zu lassen, sich in seinem Volumen beträchtlich ändert (z. B. bei Netzhaut-Ablösungen, bei deren frühzeitiger Punktion ein Verschwinden und damit eine Wiederausdehnung des Glaskörpers nicht selten ist).

Die früher aufgestellten Bedingungen treffen alle bei der postoperativen Aderhaut-Ablösung zu. Jede intrabulbäre Operation bedingt durch die Entleerung des Kammerwassers, noch mehr durch die Entfernung der Linse oder Glaskörper-Verlust, eine Verminderung des Augapfel-Inhaltes. Dabei muß sich auch das Linsen-Iris-Diaphragma nach vorn verschieben. Die postoperativen Aderhaut-Ablösungen finden sich bei Extraktion seniler Stare, noch mehr bei Glaukom-Operationen, was auf den Zusammenhang mit der Starrheit der Augapfel-Wanderungen hinweist. Bei linearer Extraktion (also bei jungen Individuen) und bei der Zyklodialyse kommt sie nicht vor, wohl aber sehr häufig bei der Operation nach Lagrange.

Die subchorioideale Flüssigkeit ist als ein durch die Hypotonie bedingtes Transsudat des Ziliarkörpers aufzufassen. Bei Entleerung des Kammerwassers ändert sich die Strömung der intraokulären Flüssigkeiten. Der stärkste Flüssigkeitsstrom ist nach vorn gerichtet, wodurch auch bedingt wird, daß Flüssigkeit aus dem Glaskörper nach vorn abfließen kann. Dabei sei zu berücksichtigen, daß, wie Greff nachgewiesen hat, eine bedeutende Steigerung der Sekretion des Ziliarkörpers entsteht. Es könne unter solchen Umständen der Ziliarkörper vielleicht nicht die ganze Flüssigkeitsmenge nach innen zu abgeben, und nun gelangen sie direkt in den Suprachorioidealraum. Es nimmt dann die Flüssigkeit nicht den Weg, den Fuchs meint: durch die Pupille, vordere Kammer, Riß im Lig. pectinatum.

Wird an einem Leichen-Auge die vordere Kammer entleert, so füllt sie sich wieder; hängt man ein Leichen-Auge mit eröffneter vorderer Kammer am Sehnerven auf, so läuft langsam die ganze Flüssigkeit aus. Es kann somit nach Verlust des Kammerwassers Flüssigkeit aus dem Glaskörper nach vorne treten. Dieser könne die allmähliche Entstehung von Aderhaut-Ablösungen erklären. Die Entleerung der Vorderkammer schafft die Vorbedingungen für den Flüssigkeitsverlust des Glaskörpers und bildet so die Ursache der Aderhaut-Ablösung. Damit ist auch zugleich die Druckherabsetzung erklärt. Es erklärt diese Anschauung auch den bekannten und auffallenden Parallelismus zwischen Druckzunahme, Herstellung der Vorderkammer und Rückbildung der Chorioideal-Ablösung. Bei der Lagrange-Operation ist die Aderhaut-

Ablösung so häufig, weil das Kammerwasser sehr lange abfließt. Dieselben Faktoren sind maßgebend bei den Fällen, wo die Aderhaut-Ablösung jahrelang nach der Operation entsteht.

Eine Frau wurde 1906 wegen Alters-Stars glatt extrahiert. Das Sehvermögen war gut und blieb es durch drei Jahre. Damals erhielt sie einen Schlag auf den Kopf und bemerkte kurz darauf eine Abnahme des Sehvermögens. Während Narbe und Kammer früher normal gewesen waren, war jetzt die Kammer fast aufgehoben, in der Narbe war ein kleiner dunkler Punkt sichtbar. Die Durchsicht der Serienschnitte zeigte eine Epithel-Einwanderung durch die Operationswunde und teilweise Auskleidung der Vorderkammer, Anlegung der Iris an die Hornhaut, so daß die vorhandene Aderhaut-Ablösung nicht durch Filtration aus der Kammerbucht hat entstehen können.

Bei einem 60jährigen Mann, der an Keratitis disciformis litt, trat Iritis und Drucksteigerung auf. 14 Tage später wurde der Augapfel weich, die Projektion unsicher. Die Untersuchung der Schnittserie zeigt eine Aderhaut- und Netzhaut-Ablösung, dabei rings herum eine derbe Beschaffenheit des Lig. pectinatum. Die recht flache Netzhaut-Ablösung besteht an jenen Stellen, wo keine Chorioideal-Ablösung besteht. Hier war die Aderhaut-Ablösung nicht postoperativ, sondern spontan. Viele von den in der Literatur als spontane angeführten Chorioideal-Ablösungen, wie z. B. der Fall von Knapp, sind infolge von Wundsprengung entstanden.

Der erste, der einen Fall beschrieb, war Graefe. Zu der Aderhaut-Ablösung trat Netzhaut-Ablösung herzu und es entstand später Phthise. Ähnlich sind die Fälle von Liebreich und Elschnig. Michel beschrieb einen Fall, wo eine Prominenz in der Makula entstand, wobei die Chorioideal-Gefäße deutlich sichtbar waren und der Druck niedrig war. Weiter gehören hierher die Fälle von Berger, Walter und Mules.

Story und Simon haben Fälle von Netzhaut-Ablösung beschrieben, bei denen aus dem Umstand, daß die Funktion, besonders die Dunkeladaptation der Netzhaut monatelang normal blieben, geschlossen wurde, daß es sich um Aderhaut-Ablösung handle. Auch der Glaskörper und der Druck waren normal. L. Müller ist es bei Punktionen von Netzhaut-Ablösungen aufgefallen, daß dieselbe gelbliche Flüssigkeit, die zwischen Netzhaut und Aderhaut liegt, auch subchorioideal sich findet, somit auf beiden Seiten der Aderhaut vorhanden ist. Es deutet dies auf einen Zusammenhang von Aderhaut- und Netzhaut-Ablösung. Beide Zustände haben gemeinsame Symptome, wie Druckherabsetzung, Entstehung der Ablösung vorne und Fortschreiten nach hinten, sowie die rasche Entstehung. Sie weichen aber voneinander ab, indem bei der Netzhaut-Ablösung die Kammer tief, bei der Aderhaut-Ablösung seicht ist. Dieser Gegensatz ist aber nur ein scheinbarer, da die Seichtheit der vorderen Kammer nur bei der postoperativen Aderhaut-Ablösung besteht, und da ätiologisch in Betracht kommt.

Zusammenfassend kann man folgende Formen der Aderhaut-Ablösung unterscheiden:

1. die postoperative Früh-Ablösung, zu der die meisten Fälle gehören. Prognose gut.

2. die postoperative Spät-Ablösung, von denen Vortr. einen Fall 4 Monate, einen anderen 6 Monate nach der Operation beobachtet hat; hierher gehören die Fälle von Marshall und Liebreich. Später tritt Netzhaut-Ablösung auf und der Verlauf ist ein ungünstiger.

3. Spontane Abhebungen ohne Aufhebung der Kammer nach Operationen im vorderen Abschnitt auftretend (Fälle von Graefe, Liebreich). Es tritt auch hier Netzhaut-Ablösung auf. Die Ursache ist nicht bekannt und könnte in der früher erwähnten Änderung der Sekretion und Strömung des Kammerwassers gesucht werden.

4. Die hintere spontane Ablösung (Michel, Berger, Walter, Story, Simon, Elschnig), die verschiedene klinische Bilder darbieten kann. Hier handelt es sich wahrscheinlich um eine Transsudation aus den Gefäßen der Aderhaut, nach beiden Seiten dieser Membran. Die Pathologie der Aderhaut- und Netzhaut-Ablösung bietet noch viele dunkle Punkte und es wird vieler Arbeit bedürfen, um unsre Kenntnisse auf diesem Gebiete zu vertiefen.

Dimmer hat gegenwärtig ein 17jähriges Mädchen auf seiner Klinik in Beobachtung, die wegen einer interkurrenten Angina nicht vorgestellt werden kann. Temporal in der Nähe des Äquators besteht eine Vorwölbung der Sklera. Die Papille ist normal, ebenso die Makula (S $^{6}/_{9}$). Temporal von der Makula erhebt sich der Fundus anfangs zu einer Höhe von 4 D. Hier ist die Netzhaut grauweiß mit einigen Pigmentierungen. Temporal von dieser Stelle, der ein Skotom entspricht, wird die Hypermetrapie höher und erreicht in der äußersten Peripherie 14 D. Die Pigmentierung des Pigmentepithels ist unregelmäßig, manche Chorioideal-Gefäße sind hellgelb, besonders ein meridional verlaufendes, das man für eine A. cil. longa halten könnte. Es handelt sich wohl um einen Skleral-Tuberkel, neben dem eine Chorioideal-Ablösung sich gebildet hat. Wassermann negativ. Auf Alt-Tuberkulin Temperatur-Steigerung und Zunahme der Entzündung der Sklera.

Fuchs hat in Ermangelung andrer Erklärungen angenommen, daß das Kammerwasser bei der Aderhaut-Ablösung durch einen Riß im Lig. pect. unter die Aderhaut eindringt. Diese Erklärung war nicht durchwegs befriedigend. Daß eine Umkehrung der Absonderung des Kammerwassers eintreten könne, halte er für kaum möglich. Ist es ein Filtrat, so müßte es gerade bei Herabsetzung des Druckes im Glaskörperraum gegen diesen hinfließen; ist es ein Sekret, so wäre eine Sekretion nach der andern Seite, als gewöhnlich, ein physiologisches Unikum.

Meller glaubt, daß nicht nur physiologische, sondern mit ihnen physikalische Momente bei der Änderung der Strom-Richtung des Kammerwassers wirksam sind.

Ulbrich meint, daß eine verminderte Sekretion seitens des Ziliar-Körpers eine Hypotonie bewirken könne; es trete dann nach außen von der Aderhaut ein Hydrops e vacuo auf.

Salzmann: Wenn das Kammerwasser, das zweifellos aus den Gefäßen der Choriocapillaris stammt, statt nach innen nach außen fließt, so muß das Gewebe des Ziliar-Körpers ödematös sein.

Fuchs betont, daß sowohl bei Früh- als bei Spät-Ablösungen der Aderhaut meist an der Wunde keine Veränderung sichtbar ist.

---

4) Sitzungsbericht der Sektion für Ophthalmologie der British Med. Association. (British Med. Journal 30. Juli 1910.)

Higgens: Bericht über die Ophthalmologie der letzten 40 Jahre. Fortschritte seien gemacht in der Schiel-Therapie durch die weitgehende Verwendung von Brillen, ferner bei Eisensplitter-Verletzungen durch Einführung des

Riesenmagneten. In der Behandlung des Trachoms, Glaukoms und der Uveïtiden seien keine wesentlichen Fortschritte zu verzeichnen (?).

Berry verspricht sich für die Zukunft der Augentherapie am meisten vom klinischen Experiment unter guter klinischer Beobachtung. Versuche auf Grund pathologischer Entdeckungen hält er für weniger aussichtsreich.

Eyre: Bakteriologische Behandlung nützt nur, wenn eine ganz genaue bakteriologische Diagnose möglich ist, da alle Antikörper streng spezifisch seien. Unter dieser Bedingung können gute Erfolge erzielt werden.

Lawson und Davidson: Über Radium, s. Sonderbericht.

Traquair hat bei Behandlung eitriger Hornhaut-Entzündung guten Erfolg mit Jontophorese gehabt; erklärt ihn durch Zink-Absetzung in den behandelten Geweben.

Harman und Morton: Kohlensäureschnee hat sich gegen Lidpapillom und Ulcus rodens als sehr brauchbar erwiesen. Die Autoren wollen versuchen, Trachom damit zu behandeln.

Reeve: Dionin ist in Mißkredit geraten, weil es fälschlich immer in Lösungen verwendet wird. Als Pulver ist es wirksam.

Ryerson: Erfolg einer Radium-Behandlung bei Epithelioma orbitae.

Griffith und Ormond empfehlen Tuberkulin-Behandlung.

Paton: Bei Netzhaut-Ablösung genügt es nicht, die Netzhaut wieder zum Anlegen zu bringen. Verf. befestigt sie dann noch „durch Kauterisation".

Schomburg.

Journal-Übersicht.

I A. v. Graefe's Archiv f. Ophthalmologie. LXXVIII. 1.

1) **Beiträge zur Kenntnis der Genese der Stauungspapille**, von Prof. Dr. Franz Schieck, Oberarzt der kgl. Universitäts-Augenklinik zu Göttingen.

Es sei kurz daran erinnert, daß nach den Anschauungen des Verf.'s die Stauungs-Papille auf rein mechanischem Wege sich entwickelt. Der bei Hirndruck in die Zwischenscheiden-Räume des Sehnerven hineingetriebene Liq. cerebrospinalis findet in den perivaskulären Lymphräumen der Zentralgefäße im Axial-Strange einen präformierten Ausweg und tritt entlang dieser Bahn im Hilus der Papille selbst zutage. Die Flüssigkeit benutzt also den für den rückwärtigen Transport der Glaskörperlymphe dienenden Weg, deren Gegendruck erst überwunden werden muß. Irgend welche krankhafte Veränderungen des Liquor sind dabei nicht erforderlich.

Im Anschluß an seine früheren Arbeiten über denselben Gegenstand berichtet Verf. über 4 Fälle von vorübergehender Stauungspapille und über 3 Fälle, bei welchen der Prozeß dauernd fortschritt. Zweimal erfolgte bei eitriger Meningitis und Hirnabsceß der Tod, einmal nahm die Stauungspapille trotz Trepanation zu (wachsender Tumor). In einem Falle von luetischer Erkrankung des Gehirns bewirkte die Palliativ-Trepanation Schwinden der Stauungspapille und Steigerung der Sehschärfe.

In allen diesen Fällen handelte es sich um frisch einsetzende Prozesse, so daß günstige Bedingungen für die Beobachtung der ersten intraokularen Erscheinungen gegeben waren.

Die erste Veränderung besteht in einer Verschleierung der Mitte der Papille, wo die großen Gefäße zutage treten. Betrachtet man die Ver-

schleierung im aufrechten Bilde, so sieht man vor dem Reflex der Gefäßwandung noch einen zweiten Reflex der abgehobenen Limitans interna. Dabei erscheinen neben den Gefäßkonturen helle, mehr oder weniger breite Streifen, welche durch die Füllung der perivaskulären Lymphscheiden bedingt sind. An diese Streifen schließt sich eine feinstreifige Trübung des benachbarten Gewebes an, die u. a. verwaschene Konturen des Papillen-Umfanges zur Folge hat. Die Papillen-Grenzen bleiben da am längsten klar, wo keine Gefäße übertreten. Auch später findet sich Schwellung des Gewebes der Papille und der Netzhaut vor allem dort, wo die größeren Gefäße sich in ihnen verteilen. Der Grad der venösen Stauung und der Verengerung der Arterien hängt mehr von zufälligen Bedingungen ab. Blutungen können frisch auftreten, dagegen gehören fettige Degenerationsherde stets einem späteren Stadium an.

Beim Rückgange des Prozesses schwindet das Ödem auf demselben Wege, auf dem es gekommen ist. Die Trübung längs der Gefäße und die Flüssigkeits-Ansammlung auf dem Boden der physiologischen Exkavation bleibt am längsten sichtbar.

Die mikroskopische Untersuchung von drei frischen Fällen ergab eine von dem Axial-Strange ausgehende Flüssigkeits-Überflutung der Papille ohne irgend welche Symptome einer Entzündung und ergab ferner, daß die perivaskulären Lymphscheiden im Axial-Strange an der Stelle der Einsenkung der Zentralgefäße in den Nervenstamm nicht, wie Levinsohn annimmt, verschlossen, sondern erweitert waren und in offener Kommunikation mit dem Zwischenscheiden-Raume standen. Das Ödem des Axial-Stranges bedarf einer gewissen Zeit zu seiner Entwicklung; man sieht aber schon im ersten Beginn ganz regelmäßig eine Erweiterung der perivaskulären Lymphräume 1. an der Mündung des Axial-Stranges in den Zwischenscheiden-Raum, 2. kurz vor der Lamina und 3. innerhalb der Papille. Die Lymphbahnen schwellen da zunächst an, wo sich dem Durchpressen des Liquor ein Hindernis in den Weg legt. Diese Erscheinung spricht gegen die Annahme, daß infolge einer primären Stauung der Zentralvene Flüssigkeit in den perivaskulären Raum eingepreßt wird.

Versuche an Leichenaugen bestätigten die Anschauungen des Verf.'s. Injektionen in den Zwischenscheidenraum zeigten, daß die Flüssigkeit unter dem Einflusse der Druck-Erhöhung lediglich in den Axial-Strang hineingepreßt wird und den Ausweg längs der Zentralgefäße durch die Duralscheide hindurch nicht findet.

Alle Tierversuche begegnen der großen Schwierigkeit, daß es unmöglich ist, einen langsam aber dauernd zunehmenden Gehirndruck hervorzurufen, und ebenso unmöglich, mit Sicherheit einen künstlichen Hydrocephalus zu erzeugen. Aus den Versuchen des Verf.'s an Affen und Hunden geht hervor, daß die Erhöhung des Schädelbinnen-Druckes an sich nicht genügt, um Stauungspapille auszulösen. Erforderlich ist eine Vermehrung der intrakraniellen Flüssigkeit, nicht erforderlich eine krankhafte Veränderung dieser Flüssigkeit.

Die Stauungspapille scheint an derjenigen Seite, an welcher die größere Ansammlung von Liquor besteht, zuerst einzusetzen. Man könnte daraus den Fingerzeig entnehmen, event. an der Seite der stärkeren Papillen-Schwellung zu trepanieren. Dabei ist aber zu beachten, daß der Ort der Flüssigkeits-Ansammlung nicht immer dem Sitze eines Tumor entspricht, und daß, wenn ein Tumor anderweitig mit Wahrscheinlichkeit lokalisiert werden kann,

und wenn neben der Trepanation seine Ausrottung in Frage kommt, die übrigen Symptome wichtiger sind, als die stärkere Papillenschwellung einer Seite.

---

2) **Ätiologie und Pathogenese des sekundären Strabismus divergens,** von Privatdozent Dr. Henning Rönne, I. Assistent der Universitäts-Augenklinik in Kopenhagen.

Von 1870 bis 1909 wurden in der Universitäts-Augenklinik zu Kopenhagen 4460 Schiel-Operationen verrichtet; 3865 bei Strab. concom. converg., 678 bei Strab. conc. diverg., 11 bei Strab. secund. converg. und 211 bei Strab. secund. diverg. Die Analyse dieser Fälle führt zum Teil zu keinen eindeutigen, zum Teil zu beachtenswerten Resultaten.

Sekundäre Divergenz war nach Doppel-Tenotomien doppelt so häufig, als nach einfacher Tenotomie. Im Laufe der Zeit hat die Häufigkeit des Sekundärschielens abgenommen. Die Doppel-Tenotomien wurden eben seltener, und die Einzel-Operationen vorsichtiger ausgeführt. Kombinierte Vorlagerung hatte sekundäre Divergenz nicht häufiger im Gefolge, als andre Verfahren. Vorlagerung ohne Tenotomie kann — trotz Landolt — dauernd Überkorrektion bewirken. Wecker's Kapsel-Vorlagerung führte nie zu späterer Divergenz.

Die bei einseitigem Strab. converg. häufige Schwachsichtigkeit des abgelenkten Auges gibt keine besondere Disposition für Sekundärschielen. Dasselbe gilt für periodischen Strab. converg. Ebenso ist die Refraktion zur Zeit der Operation und eine etwaige spätere Änderung der Refraktion ohne Einfluß auf den Eintritt von Sekundärschielen.

Wie weit das Lebensalter, in dem operiert wurde, auf die Entwicklung von Sekundärschielen Einfluß hatte, läßt sich aus den Zahlenreihen nicht ohne weiteres schließen. Wenn nach Operationen, welche im 2. bis 6. Lebensjahre verrichtet wurden, Sekundärschielen relativ seltener war, als nach den Operationen im 7. bis 12. Lebensjahre, so kann der Grund darin liegen, daß bei den älteren Kindern eine ausgiebigere Lösung der Sehne nicht gescheut wurde. Jedenfalls ist bei vorsichtiger Ausführung der Operation die Gefahr, Sekundärschielen hervorzurufen, im 2. bis 6. Lebensjahre sehr gering, und wenn das Alter überhaupt Einfluß hat, so ist diese jüngste Altersklasse eher als besonders für die Operation geeignet anzusehen.

Ob man kürzere oder längere Zeit nach dem Beginn des Schielens operiert, ist ohne Bedeutung, und ebenso ist die Größe der Ablenkung ohne Einfluß auf sekundäre Divergenz.

Über die Stellung der Augen unmittelbar nach der Operation waren die Aufzeichnungen für eine statistische Verwertung nicht genügend genau.

Sekundärschielen kann auf verschiedenen Ursachen beruhen: Insuffizienz infolge mangelhafter Insertion auf der Sklera, Überdosierung, späterer Spontanheilung, andren Momenten, wie Neigung zur Divergenz im höheren Lebensalter. Verf. glaubt aus seinem Material schließen zu dürfen, daß Spontanheilung des Schielens innerhalb der Altersklassen unter 13 Jahren keinen erkennbaren Einfluß auf die Häufigkeit des Sekundärschielens ausübt. Insuffizienz scheint die größte Rolle zu spielen.

Daß frühzeitige Operation keine Gefahr für Sekundärschielen in sich schließt, wurde schon erwähnt. Verteilung der Wirkung durch Operation beider Augen erfordert Vorsicht. Die Vorlagerung darf in Rücksicht auf Sekundärschielen als unbedenklich gelten. Unangenehm ist, daß die bei Vor-

lagerungen gebotene Überkorrektion zunächst Sekundärschielen bewirkt, und daß der Patient daher den Erfolg nicht sofort sieht, sondern erst abwarten muß.

3) **Über Dellen in der Hornhaut**, von Prof. Dr. Ernst Fuchs.

Die Dellen sitzen meistens am temporalen Hornhautrande, etwa halb so häufig am nasalen Rande und nur ausnahmsweise an andren Stellen des Randes. Die häufigste Ursache ist Schwellung der an den Limbus angrenzenden Weichteile. Die Dellen können nach wenigen Stunden verschwunden sein und sind selten länger als 2 Tage sichtbar, doch kommen Rückfälle vor. Sie zeigen wesentliche Unterschiede von den Gaule'schen Grübchen, die mehr zentral liegen, kleiner und oberflächlicher sind und mit dem Offenstehen der Augen in Zusammenhang stehen. Die Dellen entwickeln sich auch unter dem Verbande und werden durch den Feuchtigkeitsgehalt der Hornhaut nicht beeinflußt.

Bei der sich zufällig darbietenden Gelegenheit, eine Delle mikroskopisch zu untersuchen, zeigte sich, daß sie nicht, wie es den Anschein hatte, in der Hornhaut, sondern im Bereiche des etwas vorgeschobenen Limbus lag. Daher fehlte die M. Bowman. Die Delle stellt keinen Epitheldefekt dar. Alle Zell-Lagen sind erhalten, aber im Verein mit dem unter ihnen liegenden Gewebe stark zusammengepreßt. Die Ursache kann nur in Flüssigkeitsverlust gesucht werden. Vermutlich handelt es sich um den Folgezustand einer, sei es mechanischen (Operation), sei es chemischen (Kokaïn), Läsion kurzer oberflächlicher Nerven. Die Delle würde dem Versorgungsbezirke eines einzelnen Nerven entsprechen.

4) **Linsenmessungen und Emmetropisation**, von Dr. W. P. C. Zeemann. (Aus der Klinik des Prof. Straub in Amsterdam.)

Emmetropie kommt dadurch zustande, daß das optische System sich der Achsenlänge anpaßt. Verf. suchte durch eingehende Messungen festzustellen, welcher Teil des optischen Systems die Anpassung bewirkt, und in welcher Weise sie stattfindet. Die Messungen erstrecken sich auf Winkel α, Hornhautradius, Tiefe der vorderen Kammer, Radius der vorderen Linsenfläche, Dicke der Linse, Radius der hinteren Linsenfläche, Brechkraft der Linse, Achsenlänge des Bulbus.

Die zahlreichen Einzelheiten, begleitende Ziffernreihen und erläuternde Kurven wolle man im Original studieren. Das Ergebnis der Untersuchungen lautet: Die Linse hat das Bestreben, einen Refraktionsfehler zu verringern, und es ist zweifellos, daß die Linse durch ihre Anpassung an die jeweilige Achsenlänge des Auges manchen Fall zur Emmetropie führt.

5) **Über Regulierung der Augenstellung durch den Ohrapparat.** Mitteilung III. Kurven des Spannungs-Zustandes einzelner Augenmuskeln durch Ohr-Reflexe, von Dr. Martin Bartels in Straßburg i. E.

Verf. suchte durch seine an Kaninchen angestellten Versuche zunächst die Frage zu beantworten, ob die vom Ohr-Apparat ausgelösten Augenbewegungen auf Kontraktion oder Erschlaffung von Muskeln beruhen. Die Versuche ergaben, daß an normalen Tieren die Bewegungen stets durch ein Muskelpaar bewirkt werden, dessen einer Muskel sich kontrahiert, während der Antagonist gleichzeitig erschlafft. Die Kontraktion ist etwas stärker als die Erschlaffung. Der Unterschied tritt in tiefer Narkose besonders deutlich

hervor. Die vom Ohr ausgelösten langsamen Augenbewegungen hören erst in tiefer Narkose als einer der letzten Reflexe des Lebens auf. Die Erschlaffung ist eine Tätigkeit des Muskels und setzt einen ständigen reflektorischen, vitalen, nicht mechanisch bedingten Spannungszustand (Ohr-Tonus) voraus. Der Ohr-Tonus erleichtert präzise und schnelle Augenbewegungen und beherrscht alle Muskeln noch in tiefster Narkose.

Die an Kaninchen gewonnenen Resultate dürfen nicht ohne weiteres verallgemeinert werden. Je höher ein Tier intellektuell in der Tier-Reihe steht, desto weniger sind die Augenbewegungen allein vom Labyrinth abhängig, sondern um so mehr werden sie von Impulsen reguliert, die von der Hirnrinde stammen (bewußter Blick). Schon Hunde verhalten sich anders als Kaninchen, bei denen die Augen nach oben gehen, wenn der Kopf gesenkt wird. Ein balancierender Zirkus-Elephant fixiert fest den Boden, wie ein Seiltänzer fest das Seil fixiert.

Immerhin spielt der Ohr-Augen-Muskelreflex auch beim Menschen noch eine Rolle. Ob nicht Anomalien der Augenstellung, wie Schielen, mit ihm zusammenhängen, darf als berechtigter Gegenstand weiterer Forschungen angesehen werden.

6) **Über Aalblut-Conjunctivitis,** von Dr. W. Pöllot, Assistenzarzt der Universitäts-Augenklinik zu Heidelberg (Prof. Leber) und Dr. Rahlson, Augenarzt in Frankenthal.

Die Verff. behandelten einen Fall, bei dem, wie das auch sonst beobachtet wurde, die Entzündung ziemlich heftig einsetzte, aber rasch günstig verlief. Versuche bestätigten die Angaben Mosso's, daß der Giftstoff an die Albumine des Aalserums gebunden ist. Nur sie rufen eine Entzündung hervor, während die abgeschiedenen Globuline reaktionslos vertragen werden. Ob das Serum-Albumin selbst der Giftstoff ist, oder ob es sich um ähnliche Stoffe handelt, welche ebenfalls in destilliertem Wasser und verdünnten Salzlösungen löslich sind, konnte vorläufig nicht entschieden werden.

7) **Über circumscripte Nutritionsgebiete im Occipital-Lappen und ihre Bedeutung für die Lehre vom Seh-Centrum,** von Prof. Dr. S. E. Henschen in Stockholm.

Auf Grund seiner klinischen Beobachtungen und seines anatomischen Materials widerlegt Verf. die Ansicht v. Monakow's, daß an jeder ausgedehnten Rinden-Malacie das Mark bis in eine Tiefe von 1—2 cm teilnimmt. Tatsache ist, daß die Rinde isoliert erkranken kann, und daß nur ein $^1/_4$ bis $^1/_2$ mm breiter Streifen des Marks miterkrankt. Bei Erweichungsprozessen kann das tiefere Mark bis auf diesen schmalen subkortikalen Streifen zerstört werden, und der Streifen bleibt dauernd unversehrt, wenn nicht die Rinde mitergriffen wird, und wenn er nicht, wie es vorzukommen scheint, durch toxische Einwirkung oder durch Ödem und Zirkulations-Störungen Veränderungen erleidet. Die Regel ist aber, daß Mark und Rinde einschließlich Streifen isoliert erkranken.

Die Tatsache steht in Einklang mit den von Duret und Charcot und übereinstimmend schon vor Jahren vom Verf. angestellten anatomischen Untersuchungen, welche ergaben, daß Mark und Rinde verschiedenen Ernährungsgebieten angehören. Von dem pialen Gefäßnetz gehen längere Gefäße zum Mark und kürzere zur Rinde nebst zugehörigen Markstreifen.

Daß das Sehzentrum auf die Calkarina-Rinde beschränkt ist, stützt sich

auf die zahlreichen übereinstimmenden, negativen Tatsachen, daß durch Läsionen außerhalb dieser Rinde Skotome nicht entstehen. Wichtiger sind aber die positiven Erfahrungen, daß eine Läsion der ganzen Calkarina-Rinde allein eine vollständige Hemianopsie bewirkt, und daß kleine kortikale Läsionen Skotome verursachen. Diese begrenzten Skotome sprechen ganz besonders dafür, daß eine Projektion der Netzhaut auf die Sehrinde stattfindet.

Die (von v. Monakow geleugnete) Vertretung der Makula in der Rinde besteht dennoch. Die nach umschriebenen Verletzungen des Occipital-Lappens mehrfach beobachteten dauernden Makularskotome lassen eine andre Deutung nicht zu.

8) **Über circumscripte arteriosklerotische Nekrosen (Erweichungen) in den Sehnerven, im Chiasma und in den Tractus**, von Prof. Dr. S. E. Henschen in Stockholm.

Eine 67jährige Frau, welche seit Jahren an Herzklopfen, Atemnot und allgemeiner Mattigkeit litt, erkrankte nach vorübergehenden Vorboten an linksseitiger Hemiplegie. Bald darauf wurde beobachtet, daß das rechte Auge total erblindet war. Pupille ohne Reaktion. Später Gedächtnisschwäche und auf dem linken Auge linksseitige Hemianopsie. Etwa ein halbes Jahr nach dem Schlaganfall erfolgte der Tod.

Obwohl während des Lebens luetische Erscheinungen nicht bemerkt waren, bestanden an der Innenseite der Carotis umschriebene sehr dicke Auflagerungen eines kernreichen Gewebes und an der Media der Basilaris Veränderungen, welche als luetische aufgefaßt werden mußten. Im übrigen fanden sich kleine und kleinste Nekrosen (Malacien) im rechten Thalamus und Pulvinar und eine umschriebene Malacie im Lobulus lingualis des rechten Occipital-Lappens. Im rechten Sehnerv bestanden Veränderungen, welche nahe dem Chiasma auf die laterale Seite beschränkt waren, sich aber allmählich ausbreiteten, so daß sie weiter nach vorne den ganzen Sehnerv einnahmen. In diesem Bezirke fehlte jede Spur von Nervensubstanz, die Lücken der Septen waren mehr oder minder dicht mit Körnchenzellen ausgefüllt. Im übrigen Sehnerven konnten atrophische Nervenfasern nachgewiesen werden. Entzündliche Prozesse fehlten ganz. Ferner fanden sich Erweichungsherde im Zentrum des Chiasma und im rechten Tractus. Auch hier waren Nervenfasern sehr spärlich oder überhaupt nicht vorhanden, dagegen sah man Körnchenzellen neben kleinen Herden von Blut und Blutpigment, die auch im rechten Sehnerv nicht fehlten. Im medialen Abschnitt des linken Sehnerven lagen atrophische Nervenbündel in vermehrtem Bindegewebe.

Irgend welche Erscheinungen, welche auf eine Druckwirkung hindeuteten, konnten nicht nachgewiesen werden.

Derartige umschriebene Erweichungen in den Sehnerven, im Chiasma und in den Tractus sind bisher kaum bekannt.

9) **Gibt elektrische Reizung phototrope Netzhautreaktion bei Abramis brama?** von Dr. Hans Gertz in Stockholm. (Aus dem Physiologischen Institut der Universität in Wien.)

Die Antwort lautet „nein", obgleich das Versuchstier eine komplizierte phototrope Netzhautreaktion zeigt und daher sehr geeignet sein müßte.

Scheer.

II. Wochenschrift für Therapie und Hygiene des Auges. 1911. Nr. 32.

Salvarsan in der Augenheilkunde, von Dr. C. H. A. Westhoff in Java.

Verf. hat keine guten Erfolge von Salvarsan gesehen. Bei einer 33jähr. Patientin trat nach der Einspritzung vollständige Amaurose beiderseits auf.

Nr. 34.

Das Planglas bei vermeintlicher Amblyopie und nervöser Asthenopie, von Dr. R. Kaz in St. Petersburg.

Im Gegensatz zu den beständigen Brillen werden die Plangläser bei der nervösen Asthenopie nur für eine gewisse Zeit verordnet (zeitweilige Brillen). Nachdem die überreizte Netzhaut unter dem Einflusse der Plangläser ihre normale Perzeptionsfähigkeit wieder erworben, fängt die Brille an belästigend zu wirken und muß dann aufgegeben werden.

Nr. 35.

1) **Schwere Augenverletzung durch Hundebiß,** von Dr. Paul Cohn.

Das Zustandekommen der schweren Verletzung der Lider und des Bulbus bei dem 10jährigen Knaben erklärt Verf. so, daß der betreffende Hund seine Schnauze beim Zuschnappen tief in die weichen Gebilde des Orbitalinhaltes gebohrt hat. Verf. erhebt mit vollem Recht Einspruch gegen die seit einigen Wochen proklamierte Maulkorb-Freiheit, speziell der großen Hunde.

2) **Pyocyanase und Hypopyonkeratitis,** von Dr. Bodeewes.

Ausgezeichneter Erfolg in 3 Fällen.

Nr. 37.

Internationale Normal-Sehproben, von San.-Rat Dr. Wolffberg.

Zum Referat nicht geeignet.

Nr. 39.

Zur Anwendung der Pyocyanase bei Ulcus serpens corneae, von Prof. Elschnig in Prag.

Das mykotische Geschwür, besonders das Pneumokokken-Geschwür, ist gegen jegliche medikamentöse Therapie refraktär. Für das Ulcus serpens gibt es heute nur ein sicheres Heilmittel, und das ist die Zerstörung des infiltrierten Randes, bzw. Grundes bis ins Gesunde hinein mit dem Glühdrahte.

Fritz Mendel.

III. British Med. Journal. 1910. 28. Mai.

Entstehung und Beeinflussung von Augenkrankheiten durch Erkrankungen der oberen Luftwege, von Cobbledick.

Verf. empfiehlt Nase, Rachen, Mund, Nebenhöhlen zu untersuchen bei folgenden Augenkrankheiten: kindlichen Hornhaut-Geschwür, Dakryocystitis, Conjunctivitis, Blepharitis, Asthenopie, Neuritis optica, Neuritis retrobulbaris, Atrophia nervi optici, Ptosis, Diplopie, dunklen Fälle von Iridocyclitis. Anatomische Begründung an der Hand zweier Zeichnungen. — Es soll untersucht werden auf adenoide Wucherungen, Tumoren, chronische Eiterungen.

Vor einer Augen-Operation soll man, wie den Konjunktivalsack, so auch

Nase, Mund und Nebenhöhlen von chronischen Eiterungen und Entzündungen befreien; auch dürfen beim Operateur diese Krankheiten nicht vorhanden sein.

Zum Schluß Hinweis auf die möglichen Opticus- und Orbital-Verletzungen bei Nebenhöhlen-Operationen.

---

13. August.

1) **Gebrauch und Mißbrauch von Brillen bei der Behandlung von Kopfweh, Migräne und andren funktionellen Augenkrankheiten,** von Doyne.

Verf. teilt die Störungen in periphere — das sind: Schmerzen hinter den Augen, in den Brauen, Empfindlichkeit in den Augen selbst, Schmerzen am Canthus internus, Schmerzen im Nacken, — und zentrale: unbehagliches Befinden morgens, Kopfweh, Krankheitsgefühl, Schläfrigkeit, Polyurie, Migräne. Er steht auf dem Standpunkt, daß Gläser eine Unannehmlichkeit sind, also nicht unnötig verordnet werden sollen. Er gibt folgende Regeln: Fall I, leichte Hyperopie. Macht Beschwerden nur bei neurasthenischen, schlecht genährten Individuen. Therapeutisch: Konstitution kräftigen. Gläser allenfalls vorübergehend zur Unterstützung, aber vor allen Dingen den Ciliarmuskel durch Arbeit in steigenden Gaben einüben. Fall II, höhere Hyperopie: je nach Konstitution und Lebensverhältnissen des Patienten nur für Nähe oder dauernd korrigieren. Fall III, Gleichgewichts-Störungen. Möglichst nicht Gläser geben. Nur bei Esophorie nützlich und wenn dauernd getragen. Fall IV, Presbyopie — korrigieren. — Fall V, Anisometropie. Wenn dabei ein Auge gut sieht und Patient keine Beschwerden hat, Gläser nur auf Wunsch. Wenn Kopfweh oder Migräne, wofür Anisometropie der häufigste Grund, Dauergläser, da nur solche Aussicht auf Erfolg haben.

Wenn bei Anisometropie Gläser einmal nur für Nähe oder Ferne gegeben werden, soll man nicht die Differenz beseitigen, damit der Patient sich immer unter gleichen Verhältnissen befindet.

Verf. rät, so viel als möglich voll zu korrigieren, besonders bei Myopie.

Zum Schluß kosmetische Ratschläge für Brillen.

---

2) **Refraktion bei Schulkindern,** von Dorrel.

Methode der Refraktions-Bestimmung: der Verf. rät dringend, nie ohne Mydriasis zu prüfen. Er läßt die Kinder zunächst lesen, dann Mydriatikum 3 mal täglich 3 Tage lang, dann Skiaskopie. Hierbei ein Exkurs über die Theorie der Skiaskopie und die Berechnung der wirklichen Refraktion aus der Schattenwanderung. Später folgt die Brillenbestimmung auf Grund des objektiven Befundes.

Verf. empfiehlt bei kleinen Kindern mit Hypermetropie Voll- oder Überkorrektion, besonders wenn ein bestehender Strabismus behandelt werden muß, oder eine latente Gleichgewichtsstörung vorhanden ist, die nicht zu Strabismus werden darf. Bei älteren Kindern 0,5 D. weniger. Astigmatismus und kleine Myopien sollen voll korrigiert werden. Bei mittlerer Myopie (5—10 D.) soll man 1 D, bei hoher Myopie 2 D weniger geben. Bei hoher Myopie sollen auch noch schwächere Lesegläser verschrieben werden, es sei denn, der Patient habe seit der Jugend Vollkorrektion.

Bei Anisometropie empfiehlt Verf., falls ein Auge schwach hyperopisch, eins schwach myopisch ist, nicht zu korrigieren. Erstens ist der Zustand praktisch sehr gut brauchbar und zudem bekommen diese Kinder angeblich auch bei Vollkorrektion keinen binokularen Sehakt, weil die ungleiche Prismen-

wirkung der beiden Gläser die genaue Deckung der Bilder hindert. Besteht Hyperopie und hohe Myopie, so soll die Myopie nicht korrigiert werden.

Besteht Amblyopie bei schielenden Kindern, so ist Übungstherapie zu empfehlen, wenn das Kind nicht älter als 6—7 Jahre ist. Später hat sie keinen Erfolg mehr.

12. November.

Radium-Therapie bei Augenkrankheiten, von Lawson und Davidson.

Die Radium-Therapie hat den Verff. große Dienste geleistet bei Lidkrankheiten und andren äußeren Erkrankungen, z. B. Ulcus rodens. Das Radium wurde in ein Glas, das nur β- und γ-Strahlen durchläßt, eingeschlossen und darin direkt auf die erkrankte Stelle appliziert. Expositionszeit 5 Minuten, Menge 20 mg. Die Sitzungszahl richtete sich nach der Schwere und dem Verlauf des Falles, die Intervalle schwankten nach den gleichen Gesichtspunkten zwischen Tagen und einer Woche.

Als Reaktion zeigte sich zunächst gar nichts, oder geringe Lichtscheu. Einige Stunden nach der Bestrahlung mäßige Schmerzen, die nie lange anhielten. Dann in den nächsten Tagen schnelle Besserung.

Es gab Fälle, die überhaupt nicht vom Radium beeinflußt wurden, also keine jener drei Reaktionen zeigten. Schädigung der Gewebe oder Exacerbation einer alten Entzündung sind nie beobachtet.

Die Narben waren blaß und glatt und zeigten keine Tendenz zur Kontraktion.

Behandelt wurden Prozesse der Horn- und Lederhaut und der Lider.

---

24. Dezember.

Die Augen beim Sport, von Doyne.

Wendet sich gegen den bei Sportsleuten und Büchsenmachern verbreiteten Irrtum, gute Leistungen beim Cricket, Golf, Schießen, Tennis usw. würden erreicht durch besonders gute Ausbildung des führenden, des Ziel-Auges („master-eye").

Verf. behauptet, gute sportliche Leistungen hingen gar nicht von der Sehschärfe ab, besonders aber nicht von Refraktion, Sehschärfe oder anatomischen Verhältnissen eines einzelnen Auges. Sie sind im Gegenteil das Resultat der gesamten Gehirntätigkeit, d. h. erstens einer Summe sehr komplizierter, meist unterbewußter Urteile über Flugrichtung und Fluggeschwindigkeit des Balles bzw. Geschosses, und über die Lage vom Ausgangs- und Zielpunkt im Raum. Als zweiter Faktor kommt dazu die Koordination der Bewegungen. Zur Ausbildung beider Komponenten gehört viel Übung und Erfahrung. Das Auge ist nur bei der ersten beteiligt, weil die betreffenden Schlüsse gezogen werden auf Grund der Konvergenz der Sehachsen und Lage der Blickebene. Daraus ergibt sich, daß für dieses Sehen gerade beide Augen nötig sind, nicht nur das Zielauge.

Wenn ein Cricket- oder Tennis-Spieler bei unerwarteter Flugrichtung des Balles diesen einen Augenblick lang nicht sieht, was oft beobachtet wird; so geschieht das nicht, weil das Bild des Balles auf den Mariotte'schen Fleck fällt, wie in einem Artikel behauptet worden war. Der Spieler unterliegt vielmehr einem Momente geistiger Blindheit, weil er alle seine Urteile über die Flugbahn und die Richtung seines Gegenschlages plötzlich aufgeben und neue formen muß.

1911. 7. Januar.

Bericht über Thomson Henderson's Werk über Glaukom.

Der erste Teil behandelt die Anatomie. Entgegen den Leber'schen Theorien kommt Verf. zu der Ansicht, daß 1. der Druck des Auges gleich ist dem allgemeinen intravenösen Druck.

2. Die Form des Auges wird nicht erhalten durch den Innendruck, sondern durch die Rigidität der Hüllen.

3. Der Vorderkammer-Winkel ist ein wirklicher Winkel und kein Sinus.

4. Das Ligamentum pectinatum, besser als Ligamentum cribriforme zu bezeichnen, ist eine Fortsetzung der Membrana propria corneae, nicht der Descemet, und ist als Ligament des Ziliarmuskels aufzufassen.

Zu 3. und 4. liegen ausgedehnte mikroskopische Untersuchungen an Serienschnitten vor.

5. Das Vorderkammer-Wasser ist ein echtes Sekret, nicht ein Transsudat des Ziliarkörpers. Es fließt ab durch das Ligamentum cribriforme und die Iriskrypten.

6. Die Arteriae ciliares anteriores sind keine Arterien, sondern Venen.

Zweiter Teil. Physiologie der Zirkulation im Auge. Dem Referenten scheinen die Ansichten über Hydrodynamik und über die Entstehung der Exkavation nicht so sicher begründet und das Ganze nicht so erschöpfend behandelt, wie der erste Teil.

14. Januar.

Akute Sehstörung mit Terpentin-Öl behandelt, von Eustace Smith.

Das Terpentin-Öl ist früher angewendet worden und dann vergessen. Doch sollte man nach Ansicht des Verf.'s darauf zurückgreifen in Fällen, wo Einreibungskuren mit Quecksilber nichts nützten.

Verf. wurde zugezogen von dem behandelnden Arzt eines 10jährigen Kindes, bei dem nach Masern eine Sehstörung aufgetreten war. Die Netzhaut war in der Makula-Gegend blutüberfüllt und ödematös, doch war der Zustand nicht als Retinitis zu bezeichnen. Das Kind war elend und anämisch, das Allgemeinbefinden zunehmend schlecht. Therapie war bis dahin Inunktionskur und Eisenjodid. Resultat, auch für das Sehen, gleich null.

Verf. gab jetzt 1 Monat lang jeden Abend etwa 8,0 („2 drachms") Terpentin-Öl und Kastor-Öl āā.

Das Allgemeinbefinden hob sich, die Sehschärfe besserte sich schnell, die Retina langsam. Als Nachbehandlung wurde Quecksilber- und Eisenperchlorid gegeben.

Verf. empfiehlt, die Dosen nicht kleiner zu nehmen und das Terpentin-Öl immer mit Kastor-Öl zu kombinieren. Denn das Mittel soll auf den Darm, nicht auf die Nieren wirken und Terpentin-Öl ist kein drastisches Abführmittel. Schomburg.

IV. Transactions of the ophthalmological society of the United Kingdom. 1911. Vol. 31. Fasc. I.

1) **Ein Fall von beiderseitiger peripherer und zentraler Vorwölbung der Hornhaut,** von C. Markus.

Beobachtung bei einer 46jährigen Frau.

2) **Ein Fall von einseitiger Zurücksiehung des Oberlids und v. Graefe's Symptom,** von C. Markus.
19jähriges Mädchen mit beginnender Basedow'scher Krankheit.

3) **Endotheliom der Tränendrüse,** von C. Blair.
Bei einem 46jährigen Patienten wurde zunächst durch Probe-Exzision die Beschaffenheit der Geschwulst festgestellt, dieslbe dann mit Erhaltung des Augapfels entfernt.

4) **Anatomische Untersuchung eines Präparates von Rand-Ektasie der Hornhaut,** von G. Coats.
Die oberflächlichen Lagen der Hornhaut sind durch lockeres Granulationsgewebe ersetzt. Die stark verdickte Descemet'sche Membran zeigt zahlreiche Risse. Es handelt sich um eine Kombination von entzündlichen und degenerativen Prozessen.

5) **Ein ungewöhnlicher Fall kolloider Auswüchse der Bruch'schen Membran,** von G. Coats.
Ophthalmoskopische Beobachtung an einem noch sehenden und anatomische Untersuchung des andren erblindeten Auges. Neben den gewöhnlichen Exkreszenzen bestanden flockige und schwammförmige.

6) **Atypisches Kolobom der Regenbogenhaut und Linse,** von G. Coats.
Bei einem 12jährigen Knaben ist das linke Auge gesund, das rechte ist kleiner. In der Regenbogenhaut des rechten Auges liegt außen und etwas nach unten ein großes Kolobom. Diesem entsprechend zeigt die durchsichtige Linse eine Einkerbung, zu welcher vom Ziliarkörper ein Strang fibrösen Gewebes zieht. Die Zonulafasern entspringen an dieser Stelle fächerförmig von dem Strange und ziehen zu der Linsen-Einkerbung. Die Aderhaut zeigt ebenfalls ein Kolobom.
Verf. erblickt in der Beobachtung eine Stütze der Hess'schen Theorie, daß die Ursache der Kolobome im abnormen Bestehenbleiben der fibrovaskulären Kapsel zu suchen sei, die den Linsenrand einkerbt und die Regenbogenhaut am Wachstum behindert.

7) **Melanotisches Sarkom am Limbus,** von W. H. Jessop.
Zuerst 1903 operiert, entstanden langsam wieder schwarze Flecke in der Bindehaut; bei der anatomischen Untersuchung erwiesen sie sich als Melanosarkom. Da die radikale Entfernung in der Bindehaut möglich war, unterließ Verf. zunächst noch die Exenteration.

8) **Solitärtuberkel der Aderhaut,** von W. H. Jessop.

9) **Ein einfaches Polarisations-Instrument zur Farbenuntersuchung,** von J. H. Tomlinson.

10) **Zwillingsschere zur Sklerotomie (v. Herbert'sche Operation),** von Bishop Harman.

11) **Ein Fall von chronischem Glaukom, erfolgreiche Sklerotomie mit der Zwillingsschere,** von Bishop Harman.

12) **Vollständige Blindheit nach Blutverlust,** von Foster Moore.

Eine 53jährige Frau erblindete nach Blut-Erbrechen auf beiden Augen; die Papillen waren ödematös, blaß, am Rande der rechten zwei kleine Blutungen. Nach einem Vierteljahr waren beide Pappillen weiß, die Arterien sichtlich verengt. Auf dem rechten Auge wurden schläfenwärts Handbewegungen erkannt, links keine Lichtempfindung.

13) **Zwei Fälle schwerer Sehstörung nach Blutverlust,** von Foster Moore.

1. Eine 34jährige Frau erblindete nach Blutverlust durch Abort, die Papillen waren blaß und geschwollen. Endresultat: rechts Handbewegungen, links $^6/_{18}$. — 2. Eine 41jährige Frau litt an Bluthusten und bemerkte Sehstörung: rechts Finger in $^1/_2$ m, links $^3/_{60}$; der Sehnerven-Eintritt beiderseits blaß; nach 2 Monaten war der Zustand unverändert.

14) **Neubildung, die Regenbogenhaut ergreifend,** von A. Juler.

Bei einem 28jährigen Manne ist der untere nasale Abschnitt der Regenbogenhaut durch eine bräunliche Geschwulst vorgedrängt. Da bei Punktion keine Flüssigkeit abfloß, wurde Enukleation in Aussicht genommen.

G. Abelsdorff.

Vermischtes.

1) Am 25. Juli 1911 starb Dr. Paul Chibret zu Clermond-Ferrand, einer der hervorragendsten französischen Kollegen, dessen Verdienste wir im September-Heft ausführlicher zu würdigen als Pflicht empfinden.

2) Im Juli-Heft meldeten wir das 50jährige Dozenten-Jubiläum von Prof. Carlo Reymond in Turin und wünschten ihm Gesundheit, Frische und Arbeitsfreudigkeit. Am Tage nach dem Jubiläum ist er verstorben. Wir trauern an der Bahre. Eine ausführliche Würdigung seiner Leistungen und Verdienste wird das nächste Heft bringen.

3) Prof. Golowin ist zum Oberarzt der Augenheilanstalt in Moskau gewählt worden.

Kairo, den 20. Juli 1911.

. . . . . .

An meiner großen mohammedanischen Poliklinik (mit 5 Hospitalbetten) habe ich rechte Freude. Der Andrang war gleich bei der Eröffnung im März so stark, daß ich die Zahl der neu anzunehmenden Kranken auf 30 täglich beschränken mußte; es werden die schwersten Fälle ausgesucht. Von diesen 30 sind 15—20 operative Fälle, so daß ich mit zwei Operationstagen in der Woche (je 10—12 Operationen) dieser Materialfülle machtlos gegenüberstehe. Die Trichiasisfälle müssen täglich nach der Poliklinik von den Assistenten „aufgearbeitet" werden, ebenso die chirurgisch zu behandelnden Trachome. Glücklicherweise ist von den drei eingeborenen Assistenten einer sehr intelligent, gewandt und lerneifrig. In den 4 Monaten habe ich schon so ziemlich alle am Auge vorkommenden Operationen inkl. Krönlein und

Stirnhöhlen-Eröffnungen zu machen Gelegenheit gehabt. Sonst ist der Unterschied zwischen dem Armenmaterial und demjenigen der Privatpraxis nicht groß. Insbesondere treten die eitrigen Bindehaut-Entzündungen in der niederen Bevölkerung epidemisch zu genau den gleichen Zeitpunkten ein, wie in den mittleren und höheren Klassen, nämlich die Koch-Weeks-Bazillen-Conjunctivitis Ende März, die Gonokokken-Conjunctivitis Ende Mai. Blinde kommen täglich 5%, Einäugige 12% unter den 150 Kranken, alten und neuen. Die Erblindung an Xerosis trachomatosa ist entschieden in der Poliklinik häufiger, als in der Privatpraxis, die an Glaukom aber nicht. Die 5 Betten sind nur für Starkranke bestimmt, alles andre wird „ambulant" operiert. Oft muß ich vor der Star-Operation bei dem Patienten das Trachom ausquetschen, die Lidspalte erweitern, Trichiasis redressieren, den Tränensack entfernen und wochenlang das Trachom vorbehandeln. So habe ich allerdings recht gute Resultate, wenn man $^1/_5$ bis $^1/_{10}$ Sehschärfe bei ganz trüben Hornhäuten so nennen darf. Mehrmals habe ich bei derart milchiger Hornhaut extrahieren müssen, daß ich das Messer und die Fliete in der Vorderkammer nicht sehen konnte. Und dennoch waren diese Patienten (6 in 4 Monaten!) sehr zufrieden, wenn sie mit Fingerzählen in 2—3 m nachher doch wieder allein gehen konnten. Denn daß 50% aller Operationen am einzigen Auge gemacht werden, versteht sich bei Ägyptern von selbst! Ein echter Wüstenbeduine, von mir operiert, geht jetzt mit der Starbrille auf die Gazellenjagd. Über ein biographisches Lexikon berühmter Blinder, das soeben arabisch erschienen ist, schreibe ich, wenn ich es gelesen. . . . . .

M. Meyerhof.

Bibliographie.

1) Traitement de l'uvéite chronique, par Henri Charlet. (Thèse de Montpellier. 1911.) Die Behandlung soll möglichst früh beginnen, denn sie ist aussichtslos, wenn erst der intraokulare Druck unter die Norm gesunken ist. Die Uveïtis chronica ist eine in Schüben auftretende Erkrankung von sehr ernster Prognose und beruht auf chronischer Vergiftung des Gesamt-Organismus. Daher muß die Behandlung sowohl eine allgemeine, wie auch eine örtliche sein. Vorbeugend schreite man gegen Menstruationsstörungen ein, gegen Verdauungs-Störungen, Nebenhöhlen-Erkrankungen, Tripper, Prostatis, Cystitis. Die allgemeine Behandlung besteht in Darreichung von Mitteln, die den Darmkanal desinfizieren (Jodoform, Abführmittel), Eisen, Arsenik, Schmierkuren, subkutanen Pilokarpin-Einspritzungen, Emmenagoga. Dazu kommen chirurgische Maßnahmen, die besonders die Geschlechts- und Harnorgane angehen: Auskratzung, Perineorrhaphie, Prostatamassage, Harnröhren-Erweiterung, Urethrotomia interna usw. Auf die Untersuchung bzw. Behandlung der Nebenhöhlen ist großer Wert zu legen. Polypen sind zu entfernen, ebenso Wucherungen im Pharynx, kariöse Zähne, hypertrophische Zähne, und bei Nebenhöhlen-Eiterungen ist ein energisches Vorgehen am Platze. Lokal ist im Stadium der akuten Entzündung vor allem Atropin zu geben. Bei der geringsten Erhöhung des intraokularen Druckes ist Eserin zu verordnen. Daneben kommen Dionin, Adrenalin, feuchte Hitze zur Verwendung, sowie Iontophorese. Das einzige Mittel, um einer nicht von selbst zum Stillstand kommenden Uveïtis zu begegnen, ist die Iridektomie. Auch wiederholte Parazentesen der vorderen Kammer kommen in Frage,

auch die Korelyse, die Extraktion der klaren und der getrübten Linse kommen in Anwendung. Nie operiere man anders als im Stadium vollkommenster Reizlosigkeit.

2) Hygiene des Auges, von Walter Löhlein. (Würzburger Abhandlungen. XI. Bd. Heft 3 u. 4.) Kurt Steindorff.

3) Klinische Beobachtungen über Muskel- und Haut-Finnen. Röntgen-Nachweis verkalkter Cysticerken. Bemerkungen zur Bandwurm- und Finnen-Statistik, von Karl Pichler. (Wiener klin. Wochenschr. 1911. Nr. 11.) Von 16 Muskelfinnen-Trägern hatte keiner einen intraokularen Cysticercus. Nie kam es zu Abscessen. Am häufigsten ist der M. pectoralis major befallen gewesen, nämlich 7 mal. In einem Falle fanden sich nur Hautfinnen. Multiple Cysticerken konnten 11 mal abgetastet werden. In 4 Fällen gelang der Nachweis verkalkter Cysticerken durch Röntgenstrahlen. Von den Kranken des Verf.'s, die alle bis auf einen aus Kärnten stammten, war nur einer weiblichen Geschlechts. Nur die Größe des Schmarotzers oder entzündliche Komplikationen geben die Anzeige ab für ein operatives Eingreifen. Verf. hat nebenher eine Umfrage über die Häufigkeit der Augenfinnen in den österreichischen Alpenländern veranstaltet, auf die er folgende Antworten erhielt. Bock (Laibach) sah in 23 Jahren unter 45000 Kranken einen Fall von doppelseitigem subretinalen Cysticercus; Birnbacher unter 120000 Kranken der Grazer Klinik 3 (2 subretinale, 1 im Unterlide), Dimmer dagegen sah in Graz keinen Fall. Auch aus Salzburg wird keiner berichtet. In Innsbruck fand Dimmer von 1895 bis 1899 unter 8000 Kranken 2 intraokulare Finnen; Czermak, Dimmer's Vorgänger, fand (1892—1895) unter 7000 Kranken einen Fall, und Bernheimer seit 1900 unter mehr als 50000 Kranken keinen. Wachtler fand in Bozen unter 16000 Fällen einen Cysticercus intraocularis bei einem Italiener. Purtscher (Klagenfurt) sah innerhalb von 30 Jahren unter 60000 Kranken 2 intraokulare Finnen, aber keinen davon nach 1893.

4) Die diagnostische Bedeutung der erworbenen Farbensinn-Störungen, von Köllner. (Berliner klin. Wochenschr. 1911. Nr. 19 u. 20.) Die Blaugelb-Blindheit findet sich bei frischen Erkrankungen der Netzhaut und Aderhaut, soweit diese die Netzhaut mitergriffen haben, bei Oedema retinae, Netzhaut-Ablösung, Retinitis diabetica, albuminurica, luetica und bei Neuritis optica, besonders der luetischen und nephritischen. Bei all diesen Prozessen handelt es sich um exsudative oder transsudative Vorgänge in der Retina. Die Rotgrün-Blindheit dagegen ist die typische Farbensinn-Störung bei Affektionen der Sehbahn, nicht exsudativen, sondern mehr atrophischen Charakters, von der Retina bis hinauf zur Hirnrinde. Ort und Ätiologie der Läsion ist damit noch nicht bestimmt; das ist erst annähernd möglich, wenn man die Form der Gesichtsfeld-Störung und die Beziehungen zwischen dem Grade der Farbensinn-Störung und den übrigen Funktions-Störungen, besonders der Sehschärfe, feststellt.

5) Untersuchungen über die Refraktion der Augen der Süßwasser-Fische, von Otto v. Sicherer in München. (Arch. f. vergl. Ophth. Bd. I. H. 4. S. 481.) Fast die Hälfte der untersuchten 80 Fische waren Anisometropen; die wenigsten waren primär myopisch, die meisten hypermetropisch, was aber entsprechend den Befunden Beers einer in Wirklichkeit bestehenden Myopie entspricht. Die Refraktion der Fische scheint den Lebensbedingungen angepaßt zu sein (der Durchsichtigkeit des Wassers, in dem die Tiere leben).

6) La nouvelle clinique ophtalmologique de l'université de Gand, par van Duyse. Es braucht nicht betont zu werden, daß die anderwärts gemachten Erfahrungen und die neuesten technischen Fortschritte diesem Muster-Institut zugute gekommen sind. Statt ausführlicher Beschreibungen geben mehrere Bilder die zweckmäßige und geradezu elegante Einrichtung der verschiedenen, teils der Behandlung, teils wissenschaftlicher Forschung dienenden Räume wieder.

7) Über die Fusion von Netzhautbildern, welche beim Sehen durch ein Stereoskop auf nichtkorrespondierende Netzhautstellen fallen, von Emil Berger. (Zeitschr. f. Sinnesphysiol. Bd. 44.) Wenn bei stereoskopischem Sehen ein Auge ein Quadrat fixiert, so wird vom Auge eine Drehung ausgeführt und das Bild verschmilzt mit den nächsten horizontalen Quadraten. Der Drehungswinkel, der bei verschiedenen Individuen einen verschiedenen Wert erreicht, beträgt zwischen einem Paar Minuten und $2^0 5'$ in horizontaler, und einem Paar Minuten und $1^0 5'$ in vertikaler Lage. Eine analoge Erscheinung tritt ein, wenn ein Auge vor ein Prisma gestellt wird: das Auge wird gedreht, um Doppelsehen zu verhindern. Die koordinierten Bewegungen des Auges sind vom Sehzentrum der Gehirnrinde abhängig. Die beiden Retinabilder sollen diesem Zentrum und noch einem sekundären Zentrum der Verschmelzung untergeordnet sein. Der Fusionzwang der beiden nicht auf den gleichen Stellen der beiden Retina entstehenden Bilder kann sogar zur Störung der koordinierten Augenbewegungen führen. Wenn das Phänomen bei manchen Störungen des Zentralnervensystems, bei bestehenden koordinierten Bewegungen, fehlen sollte; so wäre es möglich, das Fusionszentrum zu lokalisieren.

8) Verres colorés, par Caillaud. (Revue française d'optique et de lunetteries. I. 2.) Interessiert mehr den Brillenhändler, als den Augenarzt.

9) Einiges über die Bewertung der Einäugigkeit und der Gewöhnung an die Einäugigkeit in forensischer Hinsicht, von Rudolf Wolters. (Inaug.-Dissert. Rostock.) Hinsichtlich der Bewertung der Arbeit einäugig gewordener Nieter bestehen noch immer sehr widerspruchsvolle Entscheidungen; die einen reihen die Nieter unter die qualifizierten Arbeiter ein, die andren nicht. Betreffs der Kategorie der Kesselschmiede sind die Entscheidungen einheitlicher, in der Frage der Qualifikation und Rentenhöhe weichen die Urteile nicht so auseinander wie bei den Nietern. Die Untersuchung mit dem Stereoskoptometer von Pfalz gestattet zwar einen Nachweis, ob und wie weit ein Einäugiger durch Gewöhnung die Fähigkeit der Tiefenschätzung gewonnen hat; doch ist daneben die Beobachtung des Betreffenden bei der Arbeit unbedingt erforderlich. In einer Reihe von Entscheidungen hat das Reichsversicherungsamt als selbstverständlich angenommen, daß der Einäugige mit der Zeit durch Gewöhnung ein Tiefenschätzungs-Vermögen gewinne, die Rente also von $33^1/_3$ auf $25\,^0/_0$ herabzusetzen sei.

10) Die Ätiologie und Behandlung der Netzhaut-Ablösung, von C. Horstmann. (Deutsche med. Wochenschr. 1910. Nr. 47.) Verf. redet vor allem der friedlichen Behandlung das Wort (ruhige, flache Rückenlage; Diaphorese; subkonjunktivale NaCl-Injektionen; leichter Druckverband) und verwirft die Verfahren Deutschmann's.

11) Die Verwendung von Spektral-Licht zur Augen-Untersuchung, von Helmbold. (Med. Klinik. 1910. Nr. 42.) Eine optische Bank von Zeiss mit Nernst-Licht und Prismen: Alphamonobromnaphthalin

gestattet das Ophthalmoskopieren mit den einzelnen farbigen Strahlenbündeln. Auffallend war, daß im grünen Lichte die allerfeinsten Blutgefäße, die dem Untersucher bei den sonst üblichen Methoden entgingen, als sehr dünne schwarze Linien auftauchten, und daß die kleinsten Blutungen und ganz frische Aderhautherde sich besonders deutlich abhoben. (Engelhardt hat analoge Beobachtungen schon vor langer Zeit gemacht und Hirschberg den Gegenstand in seiner Einführung in die Augenheilkunde [II, 1, S. 65]) schon vor 10 Jahren besprochen. Kurt Steindorff.

12) Erfolge der Credé'schen Prophylaxe an der Heidelberger Frauenklinik, von Ernst von der Porten. (Inaug.-Dissert. Heidelberg, 1908.) Die Augen der Neugeborenen wurden, sobald der Kopf geboren ist, mit einem Wattebäuschchen, das in steriler 2 %iger Borlösung gelegen hat, ausgewaschen. Nach vollständig beendeter Geburt wurde nach der von Credé gegebenen Vorschrift das 1 %ige Argentum nitricum mit einem Glasstäbchen eingeträufelt. Die Erfolge waren ausgezeichnet.

13) Höhenschielen und Stirnkopfschmerz, von Dr. Ernst A. Heimann. (Berliner klin. Wochenschr. 1911. Nr. 23.) Verf. weist darauf hin, wie relativ häufig das Höhenschielen ist, wie selten es diagnostiziert wird, und wie man durch ganz einfache therapeutische Maßnahmen den Kranken von quälenden Beschwerden befreien kann. Man muß ihm die Prismen vorsetzen und dauernd tragen lassen, welche notwendig sind, um das Höhenschielen auszugleichen.

14) Zur Statistik der Refraktions-Anomalien, speziell der Kurzsichtigkeit an den Mittelschulen, von Dr. Sorger in Schweinfurth. (Zeitschr. f. Schulgesundheitspflege. 1911. Nr.) Aus der Zusammenstellung läßt sich folgern, daß reichlich 50 % aller Zöglinge an kurzsichtigem Refraktionszustand leiden und nur 40 % normale Refraktion besitzen. Die Sehkraft war selbst bei höhergradiger Kurzsichtigkeit fast durchweg normal. Infolge der hygienischen Anordnungen, die in dem Seminar getroffen sind, konnte das rasche Fortschreiten der Kurzsichtigkeit vermieden werden.

15) Die Bedeutung der Vererbungslehre für die Augenheilkunde. Rückblicke und Ausblicke, von Prof. A. Peters in Rostock. (Samml. zwangl. Abhandl. aus dem Gebiete d. Augenheilk. VIII. Bd. Heft 5.) Nach der Ansicht des Verf.'s muß dem wichtigen Gebiet der Vererbungslehre für die Augenheilkunde mehr Interesse zugewandt werden. Nach dem Beispiel englischer Kollegen müssen Ahnentafeln aufgestellt werden, die ein brauchbares Material enthalten, wozu vor allem gehört, daß man nach Möglichkeit Familienmitglieder aus drei Generationen untersucht. Nach guter Bearbeitung des Materials soll dann eine Kasuistik veröffentlicht werden. Verf. gibt in seiner interessanten Arbeit eine kurze Übersicht über diejenigen Gebiete, welche durch die moderne Vererbungslehre schon weiter aufgeklärt sind und über diejenigen Zweige der Augenheilkunde, bei denen man die Vererbungslehre noch strenger zur Durchführung bringen kann, als es bisher geschehen ist. Er bespricht die Neubildungen des Auges und seiner Adnexe, die hereditäre Opticus-Atrophie, die Pathogenese der verschiedenen Katarakt-Formen, die Erblichkeit des Schielens und die Refraktions-Anomalien.

Fritz Mendel.

Um Einsendung von Separat-Abzügen wird gebeten (Berlin NW. 26 Schiffbauerdamm)

Verlag von Veit & Comp. in Leipzig. — Druck von Metzger & Wittig in Leipzig.

Centralblatt

für praktische

AUGENHEILKUNDE.

Herausgegeben von

Prof. Dr. J. Hirschberg, Geh. Med.-Rat, in Berlin.

Unter ständiger Mitwirkung der Herren Prof. G. Abelsdorff in Berlin, Dr. Berger in Paris, Prof. Birnbacher in Graz, Dr. Brailey in London, Prof. Cl. du Bois-Reymond in Schanghai, Dr. Czellitzer in Berlin, Prof. E. Emmert in Bern, Prof. C. Gallenga in Parma, Dr. Ginsberg in Berlin, Prof. Goldzieher in Budapest, Dr. Gordon Norrie in Kopenhagen, Prof. Horstmann in Berlin, Dr. Issigonis in Smyrna, Lt. Col. F. P. Maynard, I. M. S. Calcutta, Dr. F. Mendel in Berlin, Dr. Moll in Berlin, Dr. W. Mühsam in Berlin, Dr. Neuburger in Nürnberg, Dr. Peltesohn in Hamburg, Dr. Pergens in Maeseyck, Prof. Peschel in Frankfurt a. M., Dr. Purtscher in Klagenfurt, Dr. M. Reich in Petersburg, Dr. H. Rönne in Kopenhagen, Med.-Rat Dr. Scherer in Oldenburg, Prof. Schenkl in Prag, Prof. Schwarz in Leipzig, Dr. Spiro in Berlin, Dr. Steindorff in Berlin.

Monatlich ein Heft. Preis des Jahrganges 12 Mark. Zu beziehen durch alle Buchhandlungen des In- und Auslandes und die Postanstalten des Deutschen Reiches.

1911. **Fünfunddreißigster Jahrgang.** **September.**

Inhalt: **Nekrolog** Carlo Reymond's, von **J. Hirschberg**; Dr. Paul Chibret's, von **J. Hirschberg.**

Original-Mitteilungen. I. Über Fieber bei Augen-Entzündungen. Von Prof. Dr. **G. Abelsdorff** in Berlin. — II. Weitere Ergebnisse von Wägungen der in geschlossener Kapsel entfernten menschlichen Linse. Von Dr. **Th. Clausnizer**, Assistent in Tübingen.

Neue Bücher.

Gesellschaftsbericht. Bericht über die 36. Versammlung der Ophthalmologischen Gesellschaft, Heidelberg 1910. (Schluß.)

Journal-Übersicht. I. A. v. Graefe's Archiv f. Ophthalmologie. LXXVIII. 2. — II. The ophthalmic Review, 1911, Mai. — III. Annales of Ophthalmology, 1910, Juli bis Oktober und 1911, Januar bis Juli.

Vermischtes.

Bibliographie. Nr. 1—9.

Carlo Reymond,

geboren am 26. Oktober 1833 zu Albertville in Savoyen,
gestorben am 8. Juli 1911 zu Turin.

Am 8. Juli d. J. starb zu Turin der Nestor der italienischen Augenärzte, während gerade seine Fachgenossen, Bewunderer und Schüler mit ängstlicher Besorgnis auf Besserung seiner schon seit einiger Zeit erschüt-

terten Gesundheit harrten, um das 50jährige Jubiläum seiner Universitäts-Lehrtätigkeit festlich zu begehen.

Zu Albertville in Savoyen als Sohn eines Staatsbeamten am 26. Oktbr. 1833 geboren, studierte Carlo Reymond in Turin, erlangte daselbst den Doktorgrad im Jahre 1857 und machte darauf seine erste wissenschaftliche Reise, nach Paris, wo er die Kliniken von Desmarres und J. Sichel besuchte. Im Jahre 1859 wirkte er als Militärarzt in dem Feldzug für die Unabhängigkeit Italiens. Darauf wurde er Assistent von Casimir Sperino an der eben zu Turin begründeten Augenklinik und blieb in dieser Stellung, in welcher er die klassische Arbeit über Paracentese gemeinsam mit Sperino vollendete, volle 14 Jahre; machte aber 1865 seine zweite wissenschaftliche Reise, nach Utrecht zu Donders, die für sein zukünftiges Arbeitsfeld entscheidend geworden ist. Als Sperino 1873 in den Ruhestand trat, wurde Reymond erst sein Stellvertreter, dann 1876 sein Nachfolger und ordentlicher Professor und hat sein Amt mit der größten Aufopferung bis zu seinem Tode verwaltet.

Carlo Reymond.

Durch seine Tätigkeit und die Kraft seiner Persönlichkeit hat er die Augenklinik zu Turin stetig gehoben an Krankenzahl und wissenschaftlichen Einrichtungen. Sicherer und eleganter Operateur, war er der erste, der das antiseptische Verfahren in Italien eingeführt hat. Ebenso hat er in seinem Vaterlande die richtigen Lehren über die Refraktionsfehler zuerst

verbreitet. Wenige sind, wie er, dem Ideal-Typus eines Universitäts-Professors so nahe gekommen. Außer Turin besitzen noch 14 Universitäten Italiens Lehrstühle für Augenheilkunde; 8 davon sind mit seinen Schülern besetzt. Seine Arbeiten sind in 2 Prachtbänden gesammelt, seine Leistungen von ALBERTOTTI kritisch gewürdigt.

Als Mensch war REYMOND der Liebe und Achtung wert, die ihm von allen, Einheimischen wie Fremden, entgegengebracht wurde. Es war ihm gegeben, durch eine seltne Mischung von Würde und Vertraulichkeit jeden zu bezaubern, der in seine Nähe kam.

Sein Andenken bleibt unvergessen. J. Hirschberg.

Dr. Paul Chibret.

Am 25. Juli 1911 starb zu Clermond-Ferrand, hochbetagt und tiefbetrauert, Dr. PAUL CHIBRET, einer der ausgezeichnetsten französischen Fachgenossen.

Bewunderungswürdig war der Ideen-Reichtum und die wissenschaftliche Tätigkeit, die CHIBRET trotz seines schwächlichen Körpers und ernster Krankheiten in seiner kleinen Provinzial-Stadt von etwa 50000 Einwohnern, die keine Universität, sondern nur eine Medizin-Schule und eine Fakultät für Naturwissenschaften besitzt, während seines langen Lebens unermüdlich entfaltet hat. Er war ein echter Franzose und stolz darauf, besonders auch auf den keltischen Einschlag; aber ein echter Deutscher kam vortrefflich mit ihm aus. Seine Landsleute sind ihm, und mit vollem Recht, besonders dankbar für den tätigen Anteil, den er an der Gründung der französischen ophthalmologischen Gesellschaft genommen. Im Jahre 1882 ist dieselbe zum ersten Male zusammengetreten. Am ersten Tage ihrer Versammlung im Jahre 1906 unterbrach der Sitzungs-Präsident (es war ein Deutscher,) die Verhandlung, als der von längerer Krankheit glücklich genesene CHIBRET den Saal betrat, und begrüßte ihn herzlich unter allgemeiner Zustimmung.

Ich gebe in folgendem die Liste seiner Arbeiten, die in den Nekrologen seiner Landsleute fehlt, und die als Zoll der Freundschaft zu dem Verstorbenen betrachtet werden möge. 1) 1872, Histoire d'une rétinite, obs. par un médecin sur lui même. Journ. d'opht. I, 288—296 und 349—357. 2) 1875, Rétin. exud. syph. Recueil d'opht., 246—248.

3) 1877, Contrib. à l'histoire du glaucôme. Annal. d'Ocul. Bd. 80, S. 128. 4) 1881, De la suppression des collyres liquides. Archives d'opht. franç. Mai—Juni. 5) Nouveau traitement de la kératite à hypopyon. Congrès internat. d'opht., compte rendu, Milan 1880/1, VI, S. 31. 6) 1882, Déterm. quant. de la myopie par la Keratoscopie (fantascopie rétinienne). Annal. d'Ocul., Bd. 88, S. 238. 7) Sphinkterektomie. Arch. d'Opht., S. 494. 8) Stricturotomie. Recueil d'Opht., S. 321. 9) 1883, Traumatisme des deux yeux par une balle de pistolet. Révue gén. d'Opht. 1882, I, 517. 10) Syndectomie dans la kératite postuleuse. Revue clinique d'Opht., Bordeaux, 1882, III, 235. 11) 1884, Technique de l'operation de la cataracte. Arch. d'Opht., S. 248, 444. 12) Hémeralopie congénitale. Ebendas., S. 79. 13) Sphincterectomie ... à l'opération de la cataracte. Recueil d'Opht., S. 77. 14) Jequirity. Soc. fr. d'opht., S. 35. 15) 1885, Transplantation de l'oeil du lapin à l'homme. Révue gén. d'opht., S. 193, 385. 16) De l'infection de l'oeil. Arch. d'opht. V, 246. 17) Le Sublimé en opht. Ebendas., S. 176. 18) De la sensib. de l'iris au point de vue opérat. Ebendas. 19) Chromatoscope. Ebendas., S. 181. 20) Pince à double fixation. Ebendas. 21) 1886, Les indicat. de l'iridect. dans l'op. de la cataracte. Arch. d'opht. VI, 355. 22) Lois des déform. astigmat. de la cornée, conséc. à l'opér. de la cataracte. Ann. d'Ocul., Bd. 95, S. 209. 23) Les collyres permanents. Ebendas., S. 222 und Bull. de la Soc. fr. IV, 165. 24) Phare ophtalm. Ebendas., S. 235. 25) Skiaskopie. Arch. d'opht. VI, 146. 26) 1887, Chromatophore. Revue géner. d'Opht., S. 49. 27) La notation de l'astigmatisme. Arch. d'opht. VII, 421. 28) 1888, Cyanure de mercure, oxycyanure de m. et sublimé. Comptes rendus CVII, S. 119. 29) Bactériologie pour l'antisepsie oculaire. Ber. d. VII. internat. Kongresses zu Heidelberg, S. 385. 30) Infection secondaire après l'op. de la cat. Révue gén. d'opht., S. 1. 31) 1889, Affect. synalgiques de l'oeil (kérat. et irites), massage. Arch. d'opht., S. 426 und 1890, S. 148. 32) Préscription chiffrée des lunettes. Ebendas., S. 262. 33) Du curage antiseptique de l'oeil dans la panophtalmie. Révue gén. d'opht., S. 199. 34) Antipyrine dans l'énucl. Recueil d'opht, S. 27. 35) 1890, Astigm. selon et contre la règle. Arch. d'opht, 357. 36) 1891, Skiaskopie. Festschrift für Helmholtz, S. 45. 37) Autoplastie conj. à la cure du pterygium. Arch. d'opht. XI, 528. 38) La teinture du jode dans les ulc. infect. de la cornée. Recueil d'opht., S. 513. 39) Astigm. cornéen et total. Révue gén. d'opht., S. 289. 40) Repartition géographique du trachome, immunité rélative de la race celtique. Ann. d'ocul., Bd. 105, S. 22. 41) Ablation de la glande lacr. Révue gén. d'opht., S. 3. 42) 1892, Antisepsie du l'oeil (cyanure). Arch. d'opht. XII, 433. 43) De l'immunité de la race vis-à-vis du trachome. Verh. des X. intern. med. Kongr. zu Berlin, IV, 2, S. 23. 44) Parésie double de l'acomm. (avec Augiéras). Révue gén. d'opht., S. 399. 45) Traitement de l'ophtalmitis par le curage. Ann. d'ocul., Bd. 107,

S. 432. 46) 1893, Syph. ocul. Ann. d'ocul., Bd. 110, S. 8. 47) Catarrhe printannier consid. comme une forme attenuée du trachome. Révue gén. d'opht., S. 97. 48) Colobome symmétrique des deux cristallins. Ebendas., S. 481. 49) 1894, Hg et K. j. dans la syphil. ocul. et cérebr. Tr. of the VII. intern. ophth. congress, Edinburgh, S. 156. 50) Un cas de correct. astigmatique du cristallin. Arch. d'opht. XIV, 275. 51) 1895, Le salicylate dans le goître exopht. Révue gén. d'opht., S. 1. 52) 1897, La ponction scléro cyclo-irienne dans le traitement du glaucome. Ann. d'ocul. Bd. 98, S. 198. 53) Le lavage de la chambre post. après l'op. de la cataracte. Arch. d'opht., XVII, S. 515 und XII. internat. Kongreß, Sekt. XI, S. 320.

J. Hirschberg.

I. Über Fieber bei Augen-Entzündungen.

Von Prof. Dr. **G. Abelsdorff** in Berlin.

Die gleichlautende Arbeit Geh.-Rat Hirschberg's im Juliheft dieses Centralblattes füllt in willkommener Weise eine Lücke aus. Daß Augen-Erkrankungen im allgemeinen kein Fieber erzengen, ist in ärztlichen Kreisen nicht genügend bekannt. Ich hatte vor kurzem große Mühe, einen bekannten inneren Kliniker zu überzeugen, daß ein an beiderseitiger Iritis leidender junger Mann nicht eine sich täglich wiederholende Temperatur-Steigerung durch die Iritis haben könnte. In der Tat war einige Monate später die Diagnose einer beginnenden Lungen-Tuberkulose gesichert.

Wenn Geh.-Rat Hirschberg die große Seltenheit des Fiebers bei Augen-Entzündungen hervorhebt, so möchte ich ergänzend eine Erkrankung erwähnen, die in den von ihm veröffentlichten Beobachtungen nicht vertreten ist: die Diphtherie der Bindehaut. Ich spreche nicht von jener schweren, jetzt äußerst seltenen Form, die A. v. Graefe seiner klassischen Schilderung zugrunde gelegt hat, sondern von der unter dem Bilde der Conjunctivitis membranacea verlaufenden Erkrankung. Ich verfüge zwar noch nicht über eine größere Reihe von Temperatur-Messungen, habe aber zufällig im letzten Halbjahre bei drei Kindern mit Conjunctivitis membranacea die Temperatur — allerdings nur einmal während der Sprechstunde — gemessen. Die Bindehaut des Ober- und Unterlids war mit einer leicht abhebbaren Membran bedeckt, im übrigen waren die entzündlichen Erscheinungen gering. Nase und Rachen frei. Während ein Fall normale Temperatur zeigte, war bei den beiden andren (einer hiervon nur einseitige Conjunctivitis) Fieber von 38,2° bis 38,4° vorhanden. Nur in diesen beiden Fällen konnten durch bakteriologische Untersuchung am städtischen hygienischen Untersuchungsamt in den Membranen Diphtheriebazillen nachgewiesen werden.

Ich bin weit entfernt, aus diesen vereinzelten Beobachtungen den Schluß zu ziehen, daß Fieber bei Conjunctivitis membranacea den diphtherischen Charakter derselben beweist. Ich möchte dieselbe nur als das seltene Beispiel einer Augen-Entzündung, die mit Fieber einhergehen kann, anführen und betonen, daß bei dieser Erkrankung das vom Augenarzt sonst wenig benutzte Thermometer eine häufigere Anwendung verdient.

[Aus der Universitäts-Augenklinik zu Tübingen. Vorst.: Prof. Dr. G. v. Schleich.]

II. Weitere Ergebnisse von Wägungen der in geschlossener Kapsel entfernten menschlichen Linse.

Von Dr. **Th. Clausnizer**, Assistent der Klinik.

Seit der Zusammenstellung der Wägungs-Ergebnisse von 28 in geschlossener Kapsel extrahierter Linsen durch GRUNERT[1] aus dem Jahre 1900 sind ähnliche Untersuchungen nicht angestellt oder deren Resultate wenigstens nicht bekannt gegeben worden. Gerade in den nächstfolgenden Jahren wurde an der hiesigen Universitäts-Augenklinik die Extraktion der Katarakt in geschlossener Kapsel bei geeigneten Fällen des öfteren ausgeführt und eine stattliche Anzahl gewonnener Linsen einer sorgfältigen Wägung in frischem Zustand unterzogen.[2] Als Fortsetzung und Ergänzung der GRUNERT'schen Arbeit habe ich auf Veranlassung von dem Vorstand der Klinik, Prof. Dr. v. SCHLEICH diese Fälle zusammengestellt und nach ähnlichen Gesichtspunkten geordnet, wie dies von GRUNERT geschehen ist.

Ein umfangreiches Material beleuchtet die Gewichtsverhältnisse der verschiedenen Stadien des Alters-Stars, aber auch die wenigen Fälle von kongenitaler Katarakt, die zur Extraktion in geschlossener Kapsel kamen, sind mitgeteilt, ohne daß natürlich das Resultat dieser wenigen Untersuchungen Anspruch auf allgemeingültige Bedeutung machen würde. Dagegen scheint mir das Ergebnis der Gewichtsbestimmung etlicher durchsichtiger Linsen, die aus verschiedenen Ursachen einer Wägung zugänglich wurden, bemerkenswert genug, um hier angeführt zu werden.

Die Gesamtzahl dieser in unverletzter Kapsel gewonnenen Linsen be-

[1] K. GRUNERT, Das Gewicht der in geschlossener Kapsel extrahierten menschlichen Linse. Centralbl. f. Augenheilk. 1900. S. 161.

[2] Vgl. die Inaug.-Dissert. von KRAYL, Über die Extraktion des grauen Stars in der Kapsel. Tübingen, 1900.

läuft sich auf 86, von denen sofort nach der Entbindung 66 gewogen, bei einem großen Teil auch deren größte Breite und Dicke gemessen wurde.

Wenn ich das von GRUNERT gesammelte Material mit einbeziehe, so steht mir für die Berechnung einiger Durchschnittswerte eine Gesamtzahl von 94 in geschlossener Kapsel entfernter, gewogener Linsen zur Verfügung. Ich folge der von GRUNERT gegebenen Anordnung und füge in seine Tabelle (die alte Numerierung der GRUNERT'schen Fälle ist in Klammer aufgeführt) die von mir gesammelten Fälle ein.

Nr.	Name	Geschlecht	Alter	Sehschärfe vor der Operation	Gewicht der Linse in Grammen	Refraktion	Breite und Dicke in Millimeter
				I. Unkomplizierter Star.			
				a) unreif:			
1 (1)	Br.	m.	79	Fgr. $^1/_4$ m	0,292	E	
2 (2)	Jr.	m.	59	Fgr. 2 m	0,249	M	
3 (3)	Ha.	w.	60	Fgr. $^3/_4$ m	0,200	M	
4	Eb.	m.	65	Fgr. $1^1/_2$ m	0,210	M	8,5:2,5
5	Eb.	m.	65	Fgr. $^1/_2$ m	0,263	M	8,5:3,5
6	Ka.	w.	65	Fgr. 1 m	0,211	E	9,3:4,4
				b) reif:			
7 (4)	Gö.	w.	74	HB[1]	0,221	H	
8 (5)	Pö.	m.	67	HB	0,149	E	
9 (6)	La.	w.	74	L[2]	0,149	E	
10 (7)	Schr.	m.	78	L	0,221	E	
11 (8)	Ren.	m.	65	HB	0,264	E	
12 (9)	Be.	w.	63	HB	0,181	E	
13 (10)	Thö.	m.	65	L	0,215	E	
14 (11)	Hai.	m.	78	L	0,317	E	
15	Bö.	m.	76	Fgr. i. d. N.	0,204	E	8,9:3,7
16	Ha.	m.	70	HB	0,274	E	8,6:3,8
17	Al.	w.	61	L	0,195	E	
18	Mai.	m.	78	HB	0,.52	E	8.0:5,5
19	Mu.	m.	52	HB	0,282	H	8,0:5,7
20	Gru.	m.	57		0,215	E	8,8:5,5
21	Hu.	w.	65	HB	0,178	H	9,6:4,0
22	Huo.	m.	62	Fgr. i. d. N.	0,195	E	
				c) überreif:			
23 (12)	Sp.	m.	78	HB	0,093	E	
24	Be.	m.	62	L	0,205	E	7,9:3,9
25	Eh.	m.	61	L	0,209	E	8,5:4,4

[1] HB = Handbewegungen.
[2] L = Lichtschein und Projektion gut.

Nr.	Name	Geschlecht	Alter	Sehschärfe vor der Operation	Gewicht der Linse in Grammen	Refraktion	Breite und Dicke in Millimeter
			II. Komplizierter Star.				
				a) unreif:			
26 (13)	Lt.	w.	50	Fgr. $^1/_4$ m	0,148	E	
27 (14)	Fr.	m.	58	Fgr. 1 $^3/_4$ m	0,280	E	
28 (15)	Kr.	w.	81	Fgr. 1 $^1/_2$ m	0,200	E	
29 (16)	We.	w.	56	Fgr. 1 m	0,258	H	
30 (17)	Bi.	m.	54	Fgr. 1 m	0,245	H	
31 (18)	Frü.	w.	64	Fgr. $^1/_2$ m	0,255	E	
32 (19)	H.	w.	58	Fgr. 1 m	0,259	M	
33	Fi.	w.	60	Fgr. 1—2 m	0,165	M	8,8:4,2
34	Fi.	w.	60	Fgr. $^1/_2$ m	0,188	M	7,9:3,5
35	Gs.	w.	53	Fgr. 1 m	0,180	H	8,5:3,8
36	Epp.	m.	58	Fgr. 1 m	0,240	H	
37	Do.	m.	54	Fgr. 3 m	0,263	E	8,5:5,2
38	Hu.	m.	67	Fgr. 1 m	0,175	E	8,0:4,3
39	Schä.	w.	56	Fgr. 4—5 m	0,251	E	8,0:5,6
40	Sey.	w.	74	Fgr. 1 $^1/_2$ m	0,277	M	9,3:3,4
41	Ba.	w.	72	Fgr. 1 m	0,278	M	9,6:5,0
42	Ba.	w.	72	Fgr. 1 m	0,264	M	9,4:5,5
43	Kr.	w.	66	Fgr. 1 $^1/_2$ m	0,195	M	
44	Ut.	w.	63	Fgr. $^3/_4$ m	0,250	M	9,4:5,0
45	Di.	m.	68	Fgr. $^1/_4$ m	0,232	M	9,5:4,9
46	Dr.	w.	64	Fgr. $^1/_2$ m	0,290	?	9,1:3,6
47	Hi.	w.	60	Fgr. 2 $^1/_2$ m	0,251	M	8,5:2,7
48	Da.	m.	48	Fgr. $^1/_2$ m	0,320	E	
49	Ki.	w.	53	Fgr. 1 m	0,185	E	8,5:4,0
				b) reif:			
50 (20)	Fr.	m.	58	HB	0,266	E	
51 (21)	Weh.	w.	56	HB	0,195	H	
52	Schn.	m.	66	Fgr. i. d. N.	0,179	E	8,6:4,2
53	He.	m.	26	Fgr. i. d. N.	0,156	E	
54	Al.	m.	62	Fgr. i. d. N.	0,167	M	
55	Wi.	w.	31	L	0,195	?	8,2:5,9
56	Wil.	m.	35	HB	0,190	E	8,0:4,0
57	Ma.	m.	65	Fgr. 1 m	0,193	E	9,0:3,5
58	Schä.	w.	56	Fgr. i. d. N.	0,245	E	8,7:5,0
59	Eh.	w.	58	Fgr. $^3/_4$ m	0,252	E	9,1:5,0
60	Ro.	w.	49	L	0,259	M	8,7:4,0
61	Pfl.	m.	61	L	0,175	E	8,2:4,8
62	Hu.	w.	21	L	0,170	?	8,0:5,5
63	Pfe.	w.	47	Fgr. i. d. N.	0,212	E	9,4:4,8
64	Sch.	m.	68	L	0,219	E	8,0:3,2
65	Z.	w.	63	HB	0,291	E	9,3:6,4
66	Ha.	w.	62	HB	0,218	E	9,0:4,0
67	B.	w.	58	Fgr. i. d. N.	0,200	E	8,5:5,4
68	Ham.	m.	63	Fgr. i. d. N.	0,248	M	8,4:3,6
69	De.	m.	64	L	0,185	E	8,9:4,4

Nr.	Name	Geschlecht	Alter	Sehschärfe vor der Operation	Gewicht der Linse in Grammen	Refraktion	Breite und Dicke in Millimeter
			III. Linsenluxation				
			a) der durchsichtigen Linse:				
70 (22)	Ma.	m.	50		0,168	E	
71 (23)	Bo.	w.	52		0,204	E	
72 (24)	Kr.	m.	64		0,164	E	
73 (25)	Hö.	m.	36		0,191	E	
74	Hau.	m.	73	L	0,285	E	
75	Kl.	m.	60	Fgr. 2 m	0,237	E	8,9:4,8
76	Sie.	m.	37	$^5/_{50}-^5/_{30}$	0,251	E	9,0:5,7
77	Ra.	m.	58	HB	0,275	M	9,9:4,6
78	He.	m.	56	$^5/_{30}$	0,231	E	8,7:5,4
			b) der getrübten Linse:				
79 (26)	Ab.	w.	65		0,190	E	
80 (27)	Schn.	m.	60		0,157	H	
81 (28)	Str.	m.	71		0,247	E	
82	Br.	m.	45	Fgr. 2 m	0,093	?	7,5:5,2
83	Dr.	m.	50		0,250	?	
84	Scho.	w.	13	Fgr. 3 m	0,225	M	
85	Stu.	m.	7		0,055	?	
86	Stu.	m.	7		0,089	?	
87	Wi.	m.	66	Fgr. 1 m	0,184	E	
88	Sch.	w.	50	HB	0,223	E	
89	Kr.	m.	64	Fgr. 1 m	0,165	E	
90	Rai.	m.	72	Fgr. 3 m	0,178	E	8,5:5,0
91	Sch.	w.	73	L	0,195	E	8,4:5,0

Bei den unter Rubrik II aufgeführten komplizierten Staren 36, 38, 53, 54, 55 und 57 besteht nebenher eine Luxation bzw. eine Subluxation der Linse.

Nr.	Name	Geschlecht	Alter	Sehschärfe vor der Operation	Gewicht der Linse in Grammen	Refraktion	Breite und Dicke in Millimeter
			IV. Durchsichtige Linsen.				
92	Gi.	w.	72	HB	0,195	?	8,8:4,3
93	Se.	m.	64	L unsicher	0,239	E	9,0:4,0
94	Gr.	m.	69		0,278	H	

Unter Rubrik IV führe ich 3 Fälle von durchsichtiger Linse an, bei welchen eine Gewichtsbestimmung durch besondere Verhältnisse ermöglicht wurde. Bei Nr. 92 handelt es sich um eine bei einer Glaukom-Iridektomie in der Kapsel entbundene Linse. In den beiden folgenden Fällen war die Linse spontan (bei 93 infolge von Ruptur des Augapfels, bei 94 nach Perforation der Kornea bei Ulcus serpens) ausgetreten.

Grunert's Anmerkungen zu seiner Tabelle betreffs der Beziehungen der Sehschärfe des Auges vor der Operation zum Reifegrad der Katarakt und bezüglich der Refraktion des später aphakischen Auges haben auch hier ihre Gültigkeit.

Was die verschiedenen Starformen betrifft, so findet sich neben einer juvenilen luxierten Katarakt (82) angeborener Star mit Luxation der Linse dreimal vor (84, 85, 86). Zu dem alten Fall (2) einer Cataracta zonularis gesellt sich mit Nr. 45 ein zweiter, zu dem ebenfalls erst später Altersstar hinzugetreten ist. Bei Fall 66 wurde eine Cataracta Morgagni diagnostiziert. Von Komplikationen bei seniler Katarakt werden beinahe ausschließlich Erkrankungen der Iris und des Uvealtractus beobachtet. Bei den getrübten luxierten Linsen haben wir in der großen Mehrzahl der Fälle Folgezustände von Verletzungen, teilweise frischeren Datums, teilweise Jahre zurückliegend (bis zu 15 Jahren in Nr. 57) vor uns. Bei den Fällen von aus der normalen Lage verschobenen oder vollständig luxierten Linsen wird fast ohne Ausnahme ein am selben Tag oder ganz kurz vorher erfolgtes Trauma als Ursache für die Luxation oder Subluxation der Linse angegeben.

Ich stelle in Kürze die gewonnenen Resultate zusammen.

Das Überwiegen der Linsen männlicher Individuen (57,4%) ist durch die relativ häufigen, durch Trauma bedingten Luxationen der Linse bedingt.

Das Durchschnittsalter der Patienten ist wesentlich niederer als bei Grunert. Es beträgt nur 58,8 Jahre. Ich finde den Grund hierfür in der großen Zahl von Patienten unter 50 Jahren (zusammen 16, davon nur 2 aus dem alten Material), worunter allein 6 Patienten in jugendlichem Alter mit traumatischer Linsenluxation sich finden. Ferner gehören hierher die oben erwähnten 3 Fälle von kongenitaler luxierter Katarakt. Das Durchschnittsgewicht aller 94 in geschlossener Kapsel entfernter Linsen beträgt 0,216 g.

Ein außerordentlich niedriges Gewicht, das niedrigste unter den 94 Linsen, weist die luxierte kongenitale Katarakt eines 7jährigen Knaben mit 0,055 g auf (85), während das Höchstgewicht die unreife komplizierte Katarakt von Nr. 48 mit 0,230 g erreicht.

Von Interesse ist das Gewichtsverhältnis des unreifen zum reifen Star.

Der aus der Berechnung der unkomplizierten Stare gewonnene Durchschnittswert für die unreife Katarakt (6 Fälle) steht mit 0,237 g dem Durchschnittsgewicht der reifen Katarakt (16 Fälle) mit 0,216 g gegenüber.

Unreife komplizierte Katarakt (24 Fälle) wiegt im Durchschnitt 0,235 g und ist bedeutend schwerer als reife Katarakt (20 Fälle) mit dem Durchschnittsgewicht von 0,211 g.

Aus der Summe der unkomplizierten und komplizierten Fälle (22:44) berechnet sich das durchschnittliche Gewicht der unreifen Katarakt (30 Linsen) mit 0,236 g im Gegensatz zur reifen Katarakt (36 Linsen)

mit 0,213 g. 19 getrübte luxierte Linsen ergeben ein mittleres Gewicht von 0,183 g, dagegen finde ich einen wesentlich höheren Wert als GRUNERT für das Durchschnittsgewicht der klaren luxierten Linse (9 Fälle + Nr. 92, 93 und 94), das 0,227 g beträgt.

Berechnen wir endlich das mittlere Gewicht der Linsen für die verschiedenen Refraktions-Zustände des Auges, so steht das Durchschnittsgewicht aus 19 Myopiefällen mit 0,234 g obenan. Das durchschnittliche Gewicht der 10 aus hyperopen Augen gewonnenen Linsen beträgt 0,218 g und das aus 56 Emmetropen entstammenden Linsen berechnete Durchschnittsgewicht 0,216 g. Unter den Emmetropen befindet sich Fall 23 mit der geschrumpften Linse (alte Tabelle 12), die den Durchschnittswert dieser Linsen empfindlich beeinflußt.

Die durch Messung erhaltenen Werte der größten Breite und der Dicke von 50 Linsen sind ebenfalls mitgeteilt. Das Durchschnittsmaß der Breite im Äquator habe ich nach den in den Aufzeichnungen enthaltenen Notizen auf 8,69 mm berechnet. Die Linsendicke beträgt im Durchschnitt 4,58 mm. Der für die Breite der Linse gewonnene Wert ist im Vergleich mit den VIERORDT'schen[1] Angaben verhältnismäßig klein, dagegen der Durchschnittswert der Linsendicke auffallend groß. Vielleicht findet diese Erscheinung ihre Erklärung in einer durch die Linsentrübung (es handelt sich bei den 50 gemessenen Linsen größtenteils um senile Katarakt) bedingten Gestaltsveränderung der Linse oder in dem Umstand, daß von uns die Linsen nicht in ihrer normalen Lage im Auge gemessen wurden.

Unser Büchertisch.

Neue Bücher.

1. An international System of ophthalmic Practice[2] edited by Walter L. Pyle, A. M., M. D. Philadelphia. Pathology and bacteriology by E. Treacher Collins, F. R. C. S., Surgeon to the R. London Ophth. Hospital etc., and M. Stephen Mayou, F. R. C. S., Surgeon and Pathologist to the Central London Ophth. Hosp. etc. With three colored Plates and 237 Figures in the Text. Philadelphia, P. Blakiston's Son & C., 1911.

„In Lehrbüchern der Augenheilkunde ist es üblich, die Leiden jedes anatomischen Teiles besonders zu behandeln. Da aber die Krankheiten häufig nicht durch anatomische Grenzen abgeteilt werden, so folgt daraus viel Übereinandergreifen.

Es ist möglich, eine vollständige Beschreibung der verschiedenen Krank-

[1] VIERORDT, Anatomische, physiologische und physikalische Daten und Tabellen, 3. Aufl., 1906.

[2] Angekündigt werden: Darier, Ophth. Therapeutics. Translated by Sydney Stephenson. A. Knapp, Medical Ophthalmology. Beard, Ophthalmic Diagnosis. Holmes, Affections of the Orbit and accessory Cavities. Pyle, Examination and Refraction of the Eye. Ophthalmic Surgery, der letzte Band der Reihe.

heiten zu geben durch Einteilung in die verschiedenen Prozesse, welche in der Geschichte des Lebens der Organismen und der Organe vorkommen. Das Leben der Organismen besteht in einem Prozeß der Entwicklung, bis zur Reife; danach kommt schließlich die Rückbildung oder Entartung."

Das 1. Kapitel handelt von den Störungen der Entwicklung, das 2. von der Neubildung, das 3. von den Störungen in der Flüssigkeits-Strömung und ihren Gefäßen, das 4. von den Verletzungen, das 5. von der Entzündung, das 6. von den parasitischen Augenleiden, das 7. von den Entartungen.

Wer die Lehrbücher der Augenheilkunde aus der ersten Hälfte des vorigen Jahrhunderts durchsieht, findet eine Reihe von Versuchen[1], ein natürliches System der Augenkrankheiten zu finden oder denselben näher zu kommen, bis dann schließlich wieder die anatomische Einteilung triumphiert, wie sie schon 900 Jahre zuvor in dem ältesten vollständigen Lehrbuch der Augenheilkunde, das bis auf unsre Tage gekommen, dem des ʿAlī b. ʿĪsā, streng durchgeführt gewesen. Immerhin ist dieser neue Versuch einer systematischen Einteilung, nach dem heutigen Zustand der Wissenschaft, sehr interessant, zumal niemand dieses Werk anders, als zur Ergänzung eines praktischen Lehrbuches der Augenheilkunde, benutzen wird. Solche Abhandlungen, wie über intraokulare Blutungen im allgemeinen (S. 185 bis 192), sind außerordentlich lehrreich, da sie heutzutage, im Gegensatz zur ersten Hälfte des vorigen Jahrhunderts, nur sehr selten geschrieben werden.

Autoren-Namen werden nicht genannt und Literatur-Übersichten nicht gegeben. Die Darstellung ist kurz und klar, wie bei den bedeutsamen Vorarbeiten, welche die Verff. für dieses Gebiet schon geliefert, zu erwarten war.

2. A Pocket Atlas and textbook of the fundus oculi with note and drawing book. Text by G. Lindsay Johnson, M. A., M. D., F. R. C. S.... with drawings from live by Arthur W. Head, F. Z. S.... London, Allard and Son, 1911. (205 S., 27 Tafeln mit 54 farbigen Figuren.)

Der Verf. des wunderbaren Werkes „Contributions to the comparative anatomy of the mammalian eye, chiefly based on ophthalmoscopic examination", London 1901, gibt hier seinen Sprach-Genossen ein treffliches, kleines, praktisches Büchlein, das in den verschiedenen Kapiteln den Augenspiegel beschreibt, die Anatomie der Aderhaut, des Strahlenkörpers, der Netzhaut, die ophthalmoskopische Erscheinung des normalen Augengrundes, den Sehnerven, nebst seinen angeborenen Eigentümlichkeiten, das Glaukom, die Krankheiten des Sehnerven, die der Netzhaut, des Glaskörpers, der Aderhaut. In einem Anhang werden u. a. Wassermann's, Pirquet's, Calmette's Proben, der opsonische Index und Ehrlich's Specificum kurz angedeutet.

Die Abbildungen sind gut und ziemlich vollständig. Wir sehen den Augengrund eines schwarzhaarigen, olivenfarbigen, spanischen Mädchens und eines Congo-Negerknaben, die diabetische Lipaemia. Wir vermissen allerdings die diabetische Netzhaut-Entzündung und Gliom sowie Aderhaut-Sarkom.

Ein Notizbuch zur Zeichnung der eignen Fälle des Lesers ist beigegeben. Das ist ein guter Gedanke. Ich habe stets meinen Schülern gesagt, der lehrreichste ophthalmoskopische Atlas ist für Jeden sein selbstgefertigter. Aber einen Satz, das möge mir der Herr Verf. verzeihen, kann ich nicht billigen: „A finished colored picture, suitable for publication, can be made direct by any competent ophthalmic artist from a scetch of this de-

[1] Vgl. die binnen kurzem erscheinenden „Augenärzte Deutschlands 1800—1850" im Graefe-Saemisch, XV.

scription". Die Literatur, namentlich die des englischen Sprachgebietes, enthält ja schon genug mittelmäßige Augenspiegelbilder, die von malerischen Talenten ohne augenärztliche Bildung angefertigt worden sind. Augenspiegelbilder zur Veröffentlichung sollten von Augenärzten, die richtig und genau beobachten, nach der Natur gezeichnet werden; das Zeichnen müssen sie erlernen: wer es nicht erlernen kann, — muß seine Versuche für sich behalten, oder sie eben nur als Skizzen, nicht als Bilder, geben. Die Photographie wird ja vielleicht hierbei eine immer größere Wichtigkeit erlangen.

3. Photography in colours. A text book for amateurs with a chapter of kinematography in the colours of nature, by George Lindsay Johnson, M. A., M. D., B. S., F. R. C. S., London 1911.

Auch wer nicht dieser Kunst beflissen, wird den klaren, durch zahlreiche Abbildungen erläuterten, mit schönen Chromos geschmückten Erörterungen des Verf.'s mit Vergnügen folgen.

4. Die Theorie der modernen optischen Instrumente. Ein Hilfs- und Übungsbuch für Physiker und Konstrukteure optischer Werkstätten sowie für Ingenieure des Heeres und der Marine, von Dr. Alexander Gleichen, Regierungsrat. Mit 260 Figuren und 109 gelösten Aufgaben. Stuttgart, Ferd. Enke, 1911. (332 S.)

Der Verf., der den Fachgenossen schon durch seine Einführung in die medizinische Optik, Leipzig 1904, (dieses Centralbl. 1905, S. 17,) durch seine neue Theorie der Schattenprobe oder Skiaskopie, (Zeitschrift f. Augenheilk. XII, 1, 1905,) sowie durch seinen Leitfaden der praktischen Optik, Leipzig 1906, (dieses Centralbl. 1906, S. 337) gut bekannt ist, hat in diesem Werk sich die Aufgabe gestellt, von den bemerkenswerten Neukonstruktionen, welche das letzte Jahrzehnt gezeitigt, eine zusammenhängende Darstellung geliefert. Um auch dem Nichtfachmann das Eindringen in die Materie zu erleichtern, hat er, namentlich mit Rücksicht auf den von Gullstrand vertieften Dioptrie-Begriff, einen allgemeinen Teil, die Darstellung der Bild-Erzeugung auf elementar geometrisch-optischer Grundlage, vorausgeschickt. Der Augenarzt ist auf dem Titel nicht genannt unter denjenigen, für die das Buch eigentlich bestimmt ist. Aber welcher wissenschaftliche Augenarzt ist nicht einmal in seinem Leben als Konstrukteur optischer Werkzeuge aufgetreten?

5. Die Pupillen Störungen bei Geistes- und Nerven-Krankheiten, Physiologie und Pathologie der Iris-Bewegung, von Prof. Oswald Bumke, I. Ass. an der Psychiatrischen und Nervenklinik in Freiburg i. Br. Mit 2 Abbildungen im Text. Zweite vollständig umgearbeitete Auflage. Jena, Gustav Fischer, 1911.

Sowohl die allgemeine Erörterung der Pupillen-Bewegung und ihrer Störung sowie auch ihre Darstellung auf dem speziellen Gebiet der Geistes- und Nervenkrankheiten, die so regelmäßig auch der Beurteilung des Augenarztes unterbreitet werden, machen das Werk interessant und lesenswert für die Fachgenossen. Ein Literatur-Nachweis von 1014 Nummern, nach alphabetischer Ordnung der Verfasser-Namen, bis zum Oktober 1910 reichend, erhöht seine Brauchbarkeit.

6. Festschrift zur 40jährigen Stiftungsfeier des Deutschen Hospitals zu New York, U. Y. 1909.

Das vortrefflich ausgestattete Werk (von 539 S.) enthält aus den Augen-Abteilungen: 1. Mitteilungen aus der Augen-Abteilung des Deutschen Ho-

spitals in der Stadt New York von R. Denig. 2. Über künstliche Reifung des Stars von Dr. d'Oench. 3. Über Methylalkohol-Amblyopie von Dr. E. Grüning. 4. Ein Fall von Thrombose des Sinus cavernosus von Dr. John Iqard Middleton.

*7. Über die epidemische gonorrhoische Augen-Entzündung Ägyptens und ihre Beziehungen zum Trachom, von Dr. M. Meyerhoff, Augenarzt in Kairo. Abdruck aus dem Klin. Jahrbuch XXIV, 1911.

8. Pseudo-isochromatische Tafeln. Nach dem Stilling'schen Prinzipe modifiziert von Ch. Oguchi, Tokio (Japan), 1911.

9. Gesichtsfeld-Schemata nach Prof. Dr. Groenouw in Breslau. 50 Blatt für 5 mm-Objekte. Wiesbaden, J. F. Bergmann, 1911.

10. (Volkswohlfahrt, Tafel 26, Säuglingsfürsorge.) F. Salzer, Augenkr., Blennorrhöe oder Augen-Entzündung der Neugeborenen.

Ein große Tafel mit Abbildung der frischen Entzündung des Eiter-Ausflusses zwischen den geschwollenen Augenlidern, sowie der Folgezustände, Zerstörung der Hornhaut mit Schrumpfung beider Augäpfel usw.

Die Tafel ist dazu bestimmt, die Angehörigen der erkrankten Kinder zur sofortigen Beschaffung ärztlicher Hilfe anzuregen. H.

Gesellschaftsberichte.

Bericht über die 36. Versammlung der Ophthalmologischen Gesellschaft, Heidelberg 1910. Red. durch A. Wagenmann. (Wiesbaden, J. F. Bergmann, 1911.) (Schluß.)

Vierte wissenschaftliche Sitzung vom 6. August 1910.

Vorsitzender Purtscher in Klagenfurt.

24. Über Gullstrand'sche Starbrillen, mit besonderer Berücksichtigung der Korrektion von postoperativem Astigmatismus, von M. v. Rohr in Jena.

Da eine sphärische Konvex-Linse von hoher Brechkraft für schiefe Bündel den Astigmatismus nicht korrigiert, wird von Zeiss jetzt ein asphärisches Glas nach Gullstrand's Ideen angefertigt, das eine wesentliche Verbesserung darstellt. Vortr. legt die physikalischen Verhältnisse eingehend dar und gibt Anweisungen für den korrekten Sitz der Gläser.

25. Zur Richtigstellung der in der Augenheilkunde gebrauchten Fremdwörter, von E. Landolt in Paris.

Vortr. beklagt die vielen in der Augenheilkunde unrichtig gebildeten und gebrauchten lateinischen und griechischen Ausdrücke. Er empfiehlt eine Läuterung durch einen ophthalmo-philologischen Areopag, der aus dem kompetentesten Manne, Geh. Rat Hirschberg, ferner Dr. Jarovides in Alexandria zu bilden wäre.

In der Diskussion bemerkt Wagenmann, daß nach der Geschäftordnung der Antrag erst auf die Tagesordnung der nächsten Sitzung gesetzt werden müsse, damit er verhandelt werden könne.

26. Zur Pathogenität des Xerosebacillus, von W. Stargardt in Kiel.

Nach den Untersuchungen des Vortr. ist es möglich, daß eine größere Zahl von Entzündungen nach Verletzungen und Operationen durch den früher für so harmlos gehaltenen Xerosebacillus bedingt sind.

In der Diskussion berichtet Gilbert über ähnliche Ergebnisse; Axenfeld weist darauf hin, daß es sich um abgeschwächte Diphtheriebazillen gehandelt haben könnte.

27. Über die Einschluß-Erkrankungen der menschlichen Bindehaut, von Wolfrum in Leipzig.

Die intracellulären Einschlüsse glichen in zehn anatomisch untersuchten Fällen von Augen-Eiterung der Neugeborenen völlig den bei Trachom gefundenen. Vortr. führt aus, daß die Einschluß-Erkrankung sich von der Ophthalmoblennorrhoea neonatorum unterscheide und zwar durch stärkere plasmacelluläre Infiltration, Fehlen von papillären Wucherungen usw. Dagegen ist nach dem pathologisch-anatomischen Bilde und Übertragungsversuchen Einschlußblennorrhoe und Trachom identisch.

28. Über die Ätiologie des Trachoms. (Mit Demonstrationen), von H. Herzog in Berlin.

Das pathologisch-anatomische Bild des Trachoms wird in ätiologischer Beziehung beherrscht von epithelialen und leukocytären Einflüssen, deren Natur kulturell, klinisch und experimentell als diejenige von Involutionsformen bakterieller Keime gramnegativer Diplokokken vom Vortr. festgestellt ist.[1] Diese Keime sind ausschließlich oder absolut vorherrschend Neisser'sche Gonokokken. Vortr. begründet seine Anschauungen eingehend.

In der Diskussion zu 27 und 28 wenden sich Krusius, Brückner, Uhthoff gegen die Vortragenden.

29. Über die diagnostische und prognostische Bedeutung der Lymphocytose bei Iridocyclitis traumatica von H. Gradle in Chicago.

Bei der Untersuchung sympathisierender Augen konnte auch Vortr. feststellen, daß es sich um eine lymphocytäre Infiltration handelt. Er beobachtete das Verhältnis zwischen polynukleären und mononukleären Leukocyten (Lymphocyten). Es fanden sich die Lymphocyten um 20—80% in Fällen von Gefahr der sympathisierenden Entzündung vermehrt, während bei perforierenden Verletzungen ohne diese Gefahr und bei Iridocystitis nicht tramatischen Ursprungs keine Änderung im Leukocytengehalte des Blutes nachweisbar war.

In der Diskussion berichten Wolfrum, Gilbert ähnliches; es sprechen Imre, Gutmann, Gradle sen.

30. Über die Regeneration der Hornhaut, von F. Salzer in München.

Aus Kaninchen-Versuchen schließt Vortr., daß es eine echte Regeneration der Hornhaut gibt. Am schwersten regeneriert sich die Descemet'sche Membran. Der Prozeß verläuft ohne jede Beteiligung von Blutgefäßen. Woher die Zellen, aus denen die jungen Hornhautfasern hervorgehen, stammen, ist noch nicht zu entscheiden.

In der Diskussion sprechen Gutmann, Löhlein, Clausen.

---

[1] Ob diese Misch-Sprache noch deutsch genannt zu werden verdient? H.

31. Untersuchungen über das Sehzentrum, von G. Lenz in Breslau.

Vortr. schließt, daß das Sehzentrum in dem umgrenzten Gebiete des Calcarina-Typus liege.

32. Versuche über Mydriatika und Miotika insbesondere für die Operation seniler Stare, von G. Stanculeanu und N. Rasvan in Bukarest.

1% Homatropinlösung ergab genügende Pupillen-Erweiterung für die Star-Operation. Die Erweiterung wird durch $^1/_{200}$ ölige Lösung von Eserin. salicyl. ausgeglichen.

33. Der neue Augenmagnet der Maschinenfabrik Örlikon bei Zürich, von O. Haab in Zürich.

Das Prinzip des neuen stärkeren, verbesserten Magneten ist das alte geblieben. —

Vorträge, die wegen Schluß der Sitzung nicht mehr gehalten werden konnten:

34. Über Hornhauttransplantationen, von W. Löhlein in Greifswald.

Siehe Referat des gleichen Artikels aus d. Arch. f. Augenheilk. 1910.

35. Über Pigmentzerstreuung auf der Iris, von Vossius in Gießen.

Mit stärkeren Vergrößerungen an der Czapski-Lupe sieht man nach Operationen an der Iris und Verletzungen mit Iris-Einrissen eine fast tintenschwarze Pigmentverstreuung auf der Irisvorderfläche. Das Pigment stammt vom retinalen Pigmentblatte der Iris. Auch bei intraokularen Eisensplittern mit Siderosis der Iris und nach Resorption von Blutungen in die Vorderkammer kann eine solche Bestäubung der Irisvorderfläche mit Pigmentpünktchen auftreten. Bei Siderosis bestehen sie aus Eisenrost, bei den Kammerblutungen aus Hämosiderin.

36. Über die Sichtbarkeit des blinden Fleckes, von A. Brückner in Königsberg.

Im Gebiete des blinden Fleckes kommen zwei antagonistische Momente in Betracht, ein die Sichtbarkeit förderndes — der Kontrast — und ein sie hinderndes, das der Lokal-Adaptation verwandt ist Vielleicht handelt es sich auch um eine physiologische Irradiation der Erregung.

37. Sterilisation schneidender Instrumente im strömenden Dampfe, von E. Strohschein in Dresden.

Die Sterilisation in strömendem Dampfe ist eine ideale, sobald das Niederschlagen von Wasser auf den schneidenden Instrumenten vermieden wird. Dies ist durch Vorwärmen der Instrumente möglich. Vortr. gibt ein Verfahren, bzw. Apparat an.

Demonstrations-Sitzung vom 4. August 1910, nachmittags.

Vorsitzender Stock in Freiburg.

I. Purtscher in Klagenfurt: Noch unbekannte Befunde nach Schädeltrauma.

Aus zwei gleichen Beobachtungen schließt Vortr., daß es eine Form von Augengrunds-Veränderung nach schwerer Schädel-Verletzung gibt, die in einem

gewissen Stadium (3. Woche) im wesentlichen durch weiße Flecken ausgezeichnet ist, deren Entstehung dunkel, sicher nicht retinitischer Natur ist. Die Entstehung aus Hämorrhagien war sehr unwahrscheinlich. Vortr. denkt an die Möglichkeit, daß Liquor cerebrospinalis bis in die perivaskulären Lymphräume der Netzhaut vorgedrungen sein könne und dabei die Veränderungen setzte.

II. Wessely in Würzburg: 1. Zur Pathologie der wachsenden Linse. 2. Versuche mit Indol am Kaninchenauge.

An Massage-Staren bei neugeborenen Kaninchen zeigt Vortr. die Abhängigkeit des Wachstums von Augapfel und Orbita im Sinne einer Verkleinerung, bei Verkleinerung der Linse.

Indol (Abbau-Produkt des Eiweiß), das physiologisch im Körper zur Resorption gelangt, brachte, in minimaler Konzentration ins Auge injiziert, schwere Veränderungen am nervösen Apparat hervor.

III. Groenouw in Breslau: Gesichtsfeldschema mit eingezeichneten Farbengrenzen.

Das Schema bringt Farbengrenzen, wie das Hirschberg'sche, doch nach der Förster'schen Parallelkreis-Zeichnung.[1]

IV. Seefelder in Leipzig: Demonstration mikroskopischer Präparate: 1. Die elastischen Fasern der Hornhaut nach der Färbemethode von Held. 2. Frühstadium von Hydrophthalmus congenitus.

Durch das völlige Fehlen des Schlemm'schen Kanals weist der Fall auf die große Bedeutung kongenitaler Veränderungen der Kammerbucht bei der Entstehung des Hydrophthalmus congenitus hin.

V. F. Schieck in Göttingen: Eine bislang unbekannte Mißbildung des Auges.

Der hinteren Bulbuswandung saß eine große Knochenspange auf, die schalenartig in den mittleren Skleral-Lagen wurzelte. Auch fanden sich Einlagerungen von hyalinem und Faserknorpel in die Lederhaut. Die Mißbildung hängt wahrscheinlich mit einer Störung im Schlusse der Kiemenspalten zusammen.

VI. Salzer in München: Dauerheilung von konservierten Hornhautstückchen in der Hornhaut des Kaninchens.

Die konservierten Hornhautstückchen heilten in Taschenwänden leichter ein, als lebende Hornhautstücke, wegen des Wegfalls biochemischer Reaktion differenter Serum-Arten. Nach 17 Monaten waren die Lappen ganz eingeheilt und als solche nicht mehr kenntlich. Auch totale Keratoplastik, selbst ohne Iris-Anlagerung, gelang in ähnlicher Weise.

VII. Fritz Fraenkel jun. in Chemnitz: Demonstration eines binokularen Augenspiegels.

VIII. Lindner in Wien: Demonstration von Trachomkörperchen.

Durch das Studium seiner Schnitte glaubt Vortr. schließen zu müssen, daß es sich bei den Prowazek'schen Körperchen um Organismen handelt, und zwar um Entwicklungsstadien des Trachom-Erregers.

IX. E. Hertel in Straßburg: Demonstration der Fernrohrbrille.

Die Fernrohrbrille gibt durch Fernrohrwirkung den höchstgradig Kurz-

[1] Vgl. den Brief von Förster an Hirschberg, Centralbl f. A. 1888, S. 31. H.

sichtigen eine Zunahme der Sehschärfe unter Bildvergrößerung bei genügender Blickfeldausdehnung.

X. Stanculeanu in Bukarest (nach gemeinschaftlichen Untersuchungen mit Mihail in Bukarest): Über die pathologisch-anatomischen Befunde an der extrahierten vorderen Kapsel seniler Stare.

Demonstration von Präparaten, an denen die erheblichen histologischen Veränderungen sichtbar werden.

XI. V. Morax in Paris: Demonstration farbiger Diapositive (Autochrome). Fälle von Mykosen des Augenapparates.

1. Primäre Sporotrichose der Bindehaut.
2. Sporotrichose der Orbita als erste Manifestation.
3. Mykose der Hornhaut, durch Verticillium glaucum verursacht.

XII. Vossius in Gießen: Demonstration eines mikroskopischen Präparates von einem Augapfel mit Iridocyklochoriodialyse.

Der Fall ist von besondrem Interesse durch die umfangreiche Abreißung der Iris mitsamt dem Ciliarkörper und dem vorderen Abschnitt der Aderhaut von der Innenwand des Bulbus.

XIII. W. Krauss in Marburg: Ein Ganglioneurom des Lides.

Zum ersten Male wurde eine angeborene Geschwulst unter der Haut des Unterlides bei einem sonst gesunden 15jährigen Manne beobachtet, die sich als ein aus gewucherten, höchstwahrscheinlich sympathischen, Nervenfasern und Ganglienzellen bestehendes Ganglioneurom erwies.

XIV. Brückner in Königsberg: Demonstration mikroskopischer Präparate.

1. Gummöse Umwandlung des Augapfels.
2. Miliarer Aderhaut-Tuberkel unmittelbar an der Papille.

Im ersteren Falle erfolgte bei hereditärer Lues völlige Zerstörung des Augapfels durch Gummi-Bildung.

XV. Hegner in Breslau: Demonstration zum Trachom.

Die Präparate von Affenbindehaut, die mit blennorhoischem Sekret (mit Zell-Einschlüssen) geimpft war, zeigen auch anatomisch Übereinstimmung mit Trachom.

XVI. v. Imre in Budapest, z. Zt. in Freiburg: Pathologische Anatomie der subretinalen Stränge bei Netzhautablösung.

Auffallend sind die großen strangförmigen Gebilde im subretinalen Raum, die, nur in der Nähe der Pigmentepithelien kompakt, im weiteren Verlaufe Schläuche bilden. In der Mitte liegt hier eine homogene Masse mit Cholestearin-Kristallen; um letztere Epithelzellen, Pigmentklümpchen und Fasern, welche die Eigenschaften des Bindegewebes zeigen. Das Ganze ist zum Teil wieder mit Pigmentepithel umgeben.

Die Stränge stammen vom Pigmentepithel; auch bei den bindegewebsähnlichen Teilen ist dies anzunehmen.

XVII. Bjerke in Lingköping: Demonstration eines neuen Diploskops.

XVIII. Polack in Paris: Stéréoskope à oculaires prismatiques variables.

An jedem Okular sind bewegliche Doppelprismen angebracht, welche Erleichterung der Fusion bezwecken.

XIX. Reis in Bonn: Demonstration mikroskopischer Präparate:

1. Angioma chorioideae.

2. Flächensarkom der Aderhaut und sympathisierende Entzündung.

Während der eigentliche Tumor sich dem ophthalmoskopischen Nachweis entzogen hatte, zeigten sich die dafür gehaltenen Bildungen als cystoide Entartung.

Ein charakteristisches Augenspiegelbild des Aderhaut-Angioms gibt es nicht. Falls nicht Komplikationen der Netzhaut auftreten, die den Verdacht erwecken, kann ein Angiom der Aderhaut ophthalmoskopisch überhaupt nicht erkannt werden.

Bei dem Flächensarkom der Aderhaut war wegen Drucksteigerung eine Sklerotomia anterior gemacht worden. Zwei Monate danach zeigte sich echte sympathische Ophthalmie des andern Auges. Für diese Entzündung nimmt Vortr. endogenen Ursprung an.

XX. Harms in Tübingen: Demonstration zur pathologischen Anatomie der Proliferations-Erkrankungen der Netzhaut.

Hinweis auf die ausgestellten Abbildungen. Spiro.

Journal-Übersicht.

I. A. v. Graefe's Archiv f. Ophthalmologie. LXXVIII, 2.

1) **Zur Frage der Glaskörper-Infektion und des Ring-Abscesses. Experimentelle und kritische Untersuchungen,** von Dr. Otto Kuffler, I. Assistenzarzt an der Universitäts-Augenklinik in Gießen.

Die Arbeit erstrebt nirgend, wie Verf. sagt, Abgeschlossenes zu bieten, sondern will nur als erste Etappe in einer fortzusetzenden Untersuchungsreihe betrachtet sein.

Es handelt sich um die Frage, weshalb der für den Gesamt-Organismus als harmlos geltende Bacillus subtilis gerade nur im Glaskörper verderblich wirkt. Liegt die Ursache in dem Mangel an Gefäßen (Sattler, Leber); oder darin, daß der Saprophyt aus dem Glaskörper schwer in den Kreislauf gelangt, wo er unschädlich gemacht werden könnte, oder vielleicht darin, daß er nur im Glaskörper haptophore Gruppen für seine Receptoren findet?

Der Bacillus subtilis ist nicht ganz ungefährlich für den Gesamtorganismus, aber er wirkt hier doch nur ausnahmsweise als Krankheits-Erreger, während er für das Auge unbedingt pathogen ist.

Die Impfversuche erfordern eine sehr vorsichtige Technik. Besonders schwierig ist es, sporenfreie Kulturen zu gewinnen.

Das keimfreie Filtrat von frischen, aus Panophthalmie-Eiter angelegten Bouillon-Kulturen ist imstande, in den Glaskörper verimpft, ziemlich schwere Entzündungs-Erscheinungen hervorzurufen: Schwellung der Lider und der Bindehaut, schleimig-eitrige Sekretion, Trübung der Hornhaut, fibrinöses oder gelatinöses Exsudat in der vorderen Kammer, hintere Synechien, dichtes Glaskörper-Exsudat.

Alte, lange auf Nährboden gezüchtete Kulturen sind ziemlich unwirksam, können aber durch Tier-Passage eine erhöhte Virulenz erlangen. Ein für den

Gesamtkörper in seiner Virulenz gesteigerter Stamm entfaltet auch im Glaskörper eine kräftigere Wirkung.

Bei zahlreichen Impfungen trat nur zweimal eine dem Ringabsceß ähnliche Hornhaut-Erkrankung auf, d. h. ein von einem Infiltrationsring umgebener nekrotischer Bezirk. In beiden Fällen stammte das Impfmaterial nicht von einem Ringabsceß. Verf. glaubt, daß alle möglichen Mikroorganismen Ringabsceß hervorzurufen imstande sind, daß sie aber im Auge eine Umstimmung erfahren müssen, welche sie befähigt, bestimmte Stoffwechselprodukte zu erzeugen. Vielleicht würden die menschenähnlichen Affen für die Versuche geeigneter sein, als die vom Verf. benutzten Kaninchen.

Anatomische Untersuchungen fehlen vorläufig, und es ist auch nicht entschieden, ob die pathogenen Sekretionsprodukte echte Toxine sind.

In den Organismus eingeführte Bazillen verschwinden rasch aus der Blutbahn, sind aber nach einigen Tagen in der Milz und im Knochenmark nachzuweisen, wo sie abgelagert und vernichtet zu werden scheinen. In der Bauchhöhle von Meerschweinchen geht der Bacillus langsam zugrunde, ohne daß Phagocytose bei ihrer Vernichtung eine nennenswerte Rolle spielt. Kaninchen-Serum wirkt im Reagenzglase auf Bacillus subtilis nicht bakterizid, und auch Leukocyten besitzen den Subtilis-Bazillen gegenüber keine nachweisbare keimtötende Wirkung.

2) **Iridochorioiditis serosa nach langjährigem Verweilen eines Eisensplitters im Auge, zugleich ein Beitrag zur Siderosis bulbi,** von Dr. J. Rubert, Privatdozent in Kiew.

Ein Eisensplitter war, wie sich später bei der anatomischen Untersuchung zeigte, durch Hornhaut und Linse eingedrungen und in der Pars plana des Ciliarkörpers vor der Ora serrata stecken geblieben. Das Auge erblindete nach und nach, blieb aber fast 12 Jahre hindurch reizlos. Dann begannen wiederkehrende schmerzhafte Entzündungen, die nach weiteren 4 Jahren zur Enukleation führten.

Reste des Fremdkörpers lagen in neugebildetem Bindegewebe eingebettet. Die ganze Uvea bot das Bild einer chronischen proliferierenden Entzündung mit Knochenbildung in der Aderhaut und im Fremdkörperbett. Die schon während des Lebens sichtbaren punktförmigen Beschläge an der hinteren Hornhautfläche stammten aus der Iris und waren nicht das Produkt einer Cyclitis. Das Endothel der Descemetis war entartet. Als Resultat proliferativer Tätigkeit des Endothels ist auch eine an dem untersten Teil der Hornhaut-Hinterfläche anzutreffende bindegewebige Auflagerung anzusehen; dieselbe zeigt zum größten Teil lamellären Bau und ist kernhaltig. Die Netzhaut war hochgradig entartet und zeigte neugebildetes Bindegewebe dicht unter der inneren Oberfläche. Auf der inneren Oberfläche fanden sich eigenartige kugelige Gebilde von verschiedener Größe in einreihiger Schicht. Wo die Netzhaut zugrunde gegangen war und das Pigmentepithel frei lag, sah man die pigmentlosen Gebilde inmitten der körnigen Masse und konnte ihre Entstehung aus Pigmentepithelien verfolgen. Die Papille war tief glaukomatös exkaviert.

Ohne Zweifel handelte es sich um Siderosis unter dem Bilde einer Iridochorioiditis serosa. Bei der mikrochemischen Untersuchung wurde besonders in der Iris, in den Hornhautbeschlägen, in der Netzhaut, in den inneren Epithel-Lagen des Ciliarkörpers und ganz besonders im Fremdkörperbett Eisen nachgewiesen.

3) **Ophthalmologische Bagatellen,** von Prof. A. v. Reuss in Wien.

Verf. empfiehlt bei oberflächlichen Hornhautdefekten die Doppelfärbung mit Fluorescin und Methylenblau medicinale (0,5—1%), welches vor dem ebenfalls brauchbaren Pyoktanin den Vorzug hat, daß es die Augapfel-Bindehaut kaum färbt und von der Lidhaut leicht entfernt werden kann. Das Methylenblau färbt die Hornhaut-Substanz, das Fluorescin das gelockerte Epithel. Träufelt man zunächst Fluorescin- und dann Methylenblau-Lösung ein, so erscheint der Defekt blau, von einem schön grün gefärbten Saume umrahmt, dessen Breite dem gelockerten Epithel entspricht.

Für die Diagnose der Keratitis dendritica ist die Färbung fast unentbehrlich. Jedenfalls gewinnt man ohne sie keinen klaren Überblick über die Veränderungen und mit ihr ein — nach den beigefügten Zeichnungen — überraschend scharfes Bild der Epitheldefekte und der Ausbreitung der Epithel-Erkrankung.

Für die Behandlung der Keratitis dendritica hat sich dem Verf. die Elektrolyse als das wirksamste Verfahren bewährt. Eine Platinnadel mit stecknadelkopf-förmigem Ende wird mit der kokainisierten Hornhaut in Berührung gebracht und dann der Strom durch Aufsetzen des positiven Pols, in Gestalt einer Platten-Elektrode, auf eine beliebige Körperstelle geschlossen. Dieses Verfahren ist weniger schmerzhaft, als wenn man erst die Elektrode und dann die Platinnadel appliziert. Ist der Strom geschlossen, so wird die Nadel längs der durch die Färbung sichtbar gemachten Rinnen bewegt. Kleine Batterien mit 5—6 M.A. genügen.

Auch beim Gefäßbändchen, beim Xanthelasma und bei der „Epilation der Cilien" (Verödung des Cilienbalges?) leistet die Elektrolyse vorzügliche Dienste.

4) **Ein Fall von doppelseitigem Gliomae retina mit Enukleation des einen und nunmehr fast 11jähriger Atrophie des andren Auges,** von Frau Dr. Clara Knieper in Heidelberg.

In einem in der Heidelberger Klinik klinisch und anatomisch sichergestellten Falle von Glioma retinae wurde das eine Auge im ersten Lebensjahre enukleiert. Das andre Auge, dessen Ausrottung auf Wunsch der Eltern unterblieb, wurde nach Laienschilderungen zunächst größer und dann plötzlich kleiner. Der Bulbus blieb bis jetzt 11 Jahre in atrophischem Zustande, ohne daß ein erneutes Wachstum der Geschwulst die Gesundheit und das Leben des Kindes bedroht hätte.

5) **Kasuistischer Beitrag zu der „Dystrophia epithelialis corneae nach Fuchs",** von Privatdozent Dr. Paul Knapp in Basel.

Mitteilung eines Falles, der sich bei einer 74jährigen Frau 2 Jahre nach einer günstig verlaufenen Star-Operation schleichend entwickelte. Zunächst Verschleierung des Blicks, besonders morgens, und Besserung im Laufe des Tages; später Drucksteigerung, die später zur Ausführung von 2 Sklerotomien Veranlassung gab. Die charakteristischen Hornhaut-Trübungen und feine, durchscheinende Epithelblasen wurden erst etwa 2 Jahre nach dem Auftreten der ersten Symptome festgestellt.

Von der Ansicht ausgehend, daß es sich um ein Ödem handelte, versuchte Verf. Massage, und zwar einfache Druckmassage mit Finger und Oberlid 300—500 mal. „Ausnahmslos trat nach jeder Massage eine subjektiv und objektiv sehr deutliche Besserung ein; die vorher oft stark ge-

trübte Hornhaut erschien nach der Massage viel klarer, ihre Oberfläche glatter und glänzender, feine Bläschen wurden dadurch zum Verschwinden gebracht, und das momentan meist auf Finger in $1^1/_2$—2 m herabgesetzte Sehvermögen stieg nach jeder dieser kurzen Massagen auf mindestens Finger in 3—4 m.

Der Erfolg dauert allerdings kaum eine Stunde. Ebenso war die anscheinend durch eine Arsen-Kur (Levico) bewirkte Besserung nicht von Bestand.

6) **Experimentelle Untersuchungen über die bakterizide Wirkung des „Asurols" am Kaninchenauge,** von Privatdozent Dr. L. Schreiber, I. Assistent der Universitäts-Augenklinik zu Heidelberg.

Das von Neisser empfohlene neue Quecksilberpräparat hat den Vorzug, daß es Eiweiß nicht fällt.

Einträuflungen von Asurol-Lösungen und Einstreichen von Asurol-Salben üben auf experimentelle Hornhautgeschwüre keine antiseptische Wirkung aus. Asurol-Bäder in starker Konzentration scheinen den Entzündungsprozeß zum Stillstand zu bringen, rufen aber tödliche Vergiftungen hervor. Vergiftungs-Erscheinungen, wenn auch nicht tödliche, könnten auch bei Menschen auftreten. Nach subkonjunktivalen Injektionen wurde das Geschwür zweimal anscheinend günstig beeinflußt. Da diesen 2 Fällen aber 12 Fehlversuche gegenüberstehen, so lag vielleicht Spontanheilung vor.

7) **Gonoblennorrhöe, Einschlußblennorrhöe und Trachom,** von Dr. K. Lindner.

Über das Vorkommen nicht gonorrhoischer Blennorrhöe besteht schon längere Zeit kein Zweifel, nur die Angaben über die Häufigkeit der gonokokkenfreien Formen schwanken. Es gilt als sicher erwiesen, daß die Halberstädter-v. Prowazek'schen Einschlüsse sich auch in der Vagina finden und, auf die Konjunktiva übertragen, ebenso wie Gonokokken, eine blennorrhoische Erkrankung hervorrufen können, welche als echtes Trachom angesehen werden muß. Daß akute Blennorrhöe scheinbar in Trachom übergeht, ist schon vor Jahren von Arlt und auch in neuerer Zeit beobachtet worden. Gonokokken und Chlamydozoen kommen nebeneinander vor. Bei Neugeborenen scheint einzeln eine Misch-Infektion zu erfolgen, und bei Erwachsenen kann in gleicher Weise Genitalsekret, welches beide Keime enthält, eine schwere Gonoblennorrhöe hervorrufen, welche zunächst die trachomatöse Infektion verdeckt. Das Virus der Einschluß-Blennorrhöe und des Trachoms ist erfolgreich auf die Bindehaut und auf die Genitalscheimhaut des Pavians übertragen worden, und es ist gelungen, bei erwachsenen Menschen durch Einimpfung von Material, welches einer Einschluß-Blennorrhöe entnommen war, typisches Trachom mit späterer Narbenbildung hervorzurufen.

Alle diese Verhältnisse gewinnen durch die neueren Untersuchungen des Verf.'s eine weitere Stütze.

Von 119 zusammengestellten Fällen waren 49 Gonoblennorrhöen, 53 Einschluß-Affektionen, 4 Mischfälle und 13 Katarrhe ohne Befund.

Die Gonoblennorrhöe hat eine Inkubationszeit von etwa 3 Tagen und hinterläßt bald eine anscheinend unveränderte, bald eine von feinen Narbenzügen durchsetzte Bindehaut. Die Einschluß-Blennorrhöe bricht nach 5 bis 9 Tagen aus und kann klinisch zunächst ganz wie eine Gonoblennorrhöe verlaufen. Häufig ist das Sekret nicht dünnflüssig eitrig, sondern zu Flocken und länglichen Fetzen geballt. Charakteristisch ist eine starke Vorwulstung

und Infiltration der Übergangsfalten; und die Bindehaut gewinnt in älteren Stadien ein deutlich gekörntes Aussehen. Komplikationen seitens der Hornhaut sind selten. Die Dauer der Erkrankung könnte erheblich kürzer, als die der Gonoblennorrhöe erscheinen, da viele Kinder nach dem oft rasch erfolgenden Aufhören der Absonderung der Behandlung entzogen werden; tatsächlich zeigte aber eine Reihe von Fällen, welche später wieder untersucht werden konnten, daß nach ungefähr einem Jahre noch keine Heilung erfolgt war. In 8 von 12 Fällen bestand Narbenbildung, und von 20 Augen waren nur 3 nach einem Jahre gesund und ohne Narben. Wie oft es zur Körnerbildung kommt, ist noch nicht sicher nachgewiesen.

Gonokokken finden sich schon sehr frühzeitig an den Konjunktival-Epithelien und intraepithelial. Bei akuten Einschluß-Blennorrhöen treten zuerst freie Initialkörper und kleine beginnende Einschlüsse auf. Nach 2 bis 3 Tagen findet man alle Stadien von Einschlüssen neben freien Initialkörpern. Einschlüsse sind bei Behandlung oft noch nach 2, ohne Behandlung nach 4—5 Monaten nachzuweisen, dagegen werden freie Initialkörper später höchstens vereinzelt angetroffen.

Die verschiedenen Bakterien, welche sich neben den Einschlüssen zeigen, haben keine klinische Bedeutung.

In allen Ländern, in denen man, wie in Frankreich, den „Credé" allgemein ausübt, wird die Zahl der Einschluß-Blennorrhöen relativ größer sein, als da, wo der „Credé" nur in Kliniken angewandt wird.

Die Häufigkeit der Einschluß-Blennorrhöe braucht der Häufigkeit des Trachoms in einer bestimmten Gegend nicht proportional zu sein. Zwischen genitalen Einschluß-Erkrankungen und Einschluß-Blennorrhöe der Neugeborenen werden überall Beziehungen bestehen; aber das Trachom ist, wenn auch ursprünglich eine genitale Erkrankung, allmählich eine von der Genital-Affektion unabhängige Augenkrankheit geworden, die sich gewöhnlich von Auge zu Auge weiter verbreitet. Doch können die an sich seltenen Übertragungen des Virus von Genitalien oder von Neugeborenen auf die Bindehaut von Erwachsenen bei mangelnder Hygiene Veranlassung zur Entstehung von Trachomherden in vorher trachomfreien Gegenden geben.

Die genitale Einschluß-Erkrankung verläuft sehr chronisch und fast symptomlos.

8) **Beiträge zur Kenntnis der Struktur des Netzhautglioms,** von Prof. Th. Leber in Heidelberg.

Greeff hat in Netzhautgliomen mit der Golgi'schen Methode eine Zellform zur Anschauung gebracht, welche den sog. Spinnenzellen der Gliome des Zentralnervensystems und auch den Deiters'schen Neurogliazellen der Retina sehr ähnlich ist. Obgleich die Spinnenzellen nur in einer kleinen Zahl von Gliomen nachgewiesen sind, so hat man doch auf Grund ihres Vorkommens den Netzhautgeschwülsten eine Art von organoidem Bau zugeschrieben. Die Ansicht, daß diese Tumoren aus Bildungszellen entstehen, welche zur Organbildung nicht verwendet werden, findet eine Stütze in dem ausschließlichen Vorkommen im kindlichen Alter bald nach und selbst vor der Geburt.

Bei den Rosetten, die Wintersteiner 1894 beschrieben, Hirschberg schon 1881 beobachtet hatte, handelt es sich nicht um eine Formation, welche von der des übrigen Tumorgewebes völlig verschieden ist. Von dieser besonderen Anordnung der Zellen finden sich Übergänge zu regellos

nebeneinander liegenden Zellhaufen. Auch hier ist eine epithel-ähnliche Aneinanderlagerung der Zellen zu erkennen, die dadurch zustande kommt, daß die ohne Zwischensubstanz dicht gedrängten Zellen durch gegenseitigen Druck eine epithel-ähnliche, polygonale Form erlangen. Rosettenbildungen scheinen die Folge einer unter dem Widerstande der Umgebung vor sich gehenden Proliferation der Geschwulst-Zellen zu sein. Die nach der Eigenart des Epithels vorzugsweise flächenhaft erfolgende Zellwucherung spricht für die Ansicht, daß die Netzhautgliome aus dem embryonalen Neuroepithel entstehen.

Über die Häufigkeit des Vorkommens und über die Entstehung der Spinnenzellen sind die Anschauungen noch nicht geklärt, was zum Teil damit zusammenhängen dürfte, daß die verschiedenen Konservierungs- und Färbemethoden abweichende Bilder liefern.

Die eingehenden anatomischen Studien des Verf.'s ergaben zunächst, daß man an sehr dünnen Schnitten ein vollkommen epithelähnliches Bild erhält. Um die frischen Geschwulstpartien tritt ganz regelmäßig eine Zone auf, in der die Kerne dunkler gefärbt und wie geschrumpft erscheinen. Sie befinden sich im ersten Stadium regressiver Metamorphose mit Verdichtung der Kernsubstanz (Pyknose). Die frischen Gliomzellen haben keine runde Form, sondern zeigen Fortsätze und Prominenzen, bilden aber kein eigentliches Gewebe, sondern lassen sich stets isolieren.

In den frischen Partien der Gliome konnte Verf. keine Spinnenzellen nachweisen, dagegen fand er in dem regressiv veränderten Gewebe eigenartige Gebilde, welche durch mucinöse Degeneration der Gliomzellen entstehen. Kleine Mucintröpfchen treten in und zwischen den Zellen auf. Mit zunehmender Menge des Mucins sammelt es sich da, wo der lockere Zusammenhang der Zellen leicht gelöst werden kann, zu Tröpfchen an und bewirkt durch seinen Druck, daß diejenigen Stellen, an denen das Protoplasma benachbarter Zellen fest aneinander haftet, zu Fäden ausgedehnt werden. Die Fäden sind mit Mucin umgeben und zeigen daher mit Thionin Mucinfärbung. Auf diese Weise entstehen Bilder, welche große Ähnlichkeit mit Spinnenzellen besitzen, bei denen aber die Glia ganz unbeteiligt ist.

Daß echte Spinnenzellen im frischen Gliomgewebe vorkommen, ist nicht vollkommen sicher gestellt, möglicherweise liegt eine Verwechslung mit diesen Produkten muciner Degeneration vor. Scheer.

II. The ophthalmic Review. 1911. Mai.

Starke Pigment-Zerstreuung in einer tätowierten Hornhaut, von Burton Chauce.

Eine in ihren Kinderjahren tätowierte junge Dame hatte im Laufe der Jahre durch Dispersion des Farbstoffs in der Hornhaut eine derart entstellende Veränderung des Bulbus erfahren, daß man auf den ersten Blick meinen konnte, ein Staphyloma corneae mit adhärenter Iris vor sich zu haben. Die anscheinenden Irisgewebsfasern waren aber in Wirklichkeit Züge von schwarzem Pigment in dem dichten, fibrösen Hornhautgewebe. Bei der histologischen Untersuchung des später enukleierten Augapfels fanden sich die dichtesten Anhäufungen des Pigments direkt unter der Bowman'schen Membran; von hier aus verteilte es sich in die tieferen Schichten und erstreckte sich bis zum mittleren Drittel der Substantia propria. Der Farbstoff wechselte vom Tiefschwarz bis zum Dunkelbraun, und die Verteilung von großen dichten Gruppen bis zu dünnen Linien zwischen den einzelnen Fasern. Die meisten

Lymphspalten enthielten Pigment, und zwar vollständig das Lumen ausfüllend, seltener nur wandständig. Der Fall lehrt, bis zu welchem Grade die Pigmentwanderung vom Hornhautscheitel aus sich entwickeln kann. Es ist nicht unwahrscheinlich, daß eine stete, schleichende Cyclitis im Anschluß an die Tätowierung die Pigmentwanderung herbeigeführt und unterstützt hat.

Peltesohn.

III. Annals of Ophthalmology. 1910. Juli.

1) **Über Entstehung und Zeichen der Pupillen-Störungen**, von Dr. Ch. Lafon.

Aus den französischen Archives d'Ophtalmologie, 1909, übersetzt.

2) **Ärztliche Annoncen in alter Zeit**, von Samuel Horton Brown.

3) **Plötzliche Unterbrechung der Blutströmung in der Netzhaut**, von D. Forest Harbridge.

Fall 1: Wiederholt Spasmen der Netzhautadern auf beiden Augen, mit vollständiger Erblindung während des Anfalls, über 11 Tage sich hinziehend, aber nur auf dem linken Auge ophthalmoskopisch beobachtet. Vollständige Wiederherstellung. Mäßiger Grad von retinaler Arteriosklerose; in der Anamnese Rheuma und Lues; Schwindel und halbseitiger Kopfschmerz.

Fall 2: Während einer Periode von 14 Monaten mit häufigen Intervallen halbseitige Gesichtsfeld-Verdunkelungen. Arteriosklerose mit Herzmuskelschwäche und Klappenfehler.

4) **Eigenartiger Schwund der Regenbogenhaut**, von Harold G. Goldberg. Verletzungsfall.

5) **Schlitzung des untern Tränenröhrchens**, von J. W. Charles.

Um in den Fällen von Tränenfluß, wo die Neigung zum Ektropium infolge chronischer Bindehaut-Entzündung sich geltend macht, einen Tränen-See zu bilden, reseziert Verf. ein Stückchen der hypertrophierten Bindehaut. dicht an der temporalen Seite des Tränen-Punktes, indem er nicht senkrecht einschneidet, sondern einen dreieckigen Lappen bildet.

6) **Angeborener Mangel der Auswärtsbewegung, mit Zurückziehung des Augapfels**, von S. H. Brown.

7) **Eine Veränderung der roten und grünen Glas-Streifen am Ophthalmometer**, von Percy Fridenberg.

Oktober.

1) **Angeborene Pigmentierung der Hornhaut**, von T. B. Holloway.

Verf. schildert zwei Fälle von angeborener Hornhaut-Pigmentierung vom Typus, wie ihn Krukenberg 1899 beschrieben hat. Die Pigment-Zone lag in allen Fällen beiderseits in den tieferen Schichten, meist ziemlich symmetrisch im Zentrum. Ausführlicher Überblick über die Literatur.

2) **Drei Fälle von akutem Glaukom, mit Einspritzung von citronsaurem Natron unter die Bindehaut behandelt**, von Isaac M. Heller.

In Fällen, wo die Operation nicht oder nicht gleich möglich ist, empfiehlt

Verf. die von Dr. Thomas und Dr. Fischer in Oakland zuerst angewendeten, subkonjunktivalen Einspritzungen als zum mindesten schmerzstillend.

3) **Enophthalmos durch Verletzung,** von Alb. C. Sautter.
Durch Frakturen im Boden und am Rande der Orbita entstanden.

4) **Seltne Schläfen-Halbblindheit,** von William Zentmayer.
Ein Fall von Hypophysis-Geschwulst, der sich durch die ungewöhnliche Länge der Beobachtung — über 19 Jahre! — auszeichnet. Vorübergehende Besserungen im Sehvermögen und Gesichtsfeld werden dadurch erklärt, daß die knöcherne Unterlage der Geschwulst, der Türken-Sattel, durch den konstanten Druck auf die Schädelbasis nachgibt. Sektionsbefund fehlt.

5) **Ärztliches Annoncieren in alter Zeit.** (Fortsetzung.)

1911. Januar.

1) **Über Hornhaut-Schmelzung (31 Fälle),** von Sydney Stephenson.
Verf. sah in der Augenklinik eines Kinderhospitals in einem Außenbezirk Londons etwa in $1^0/_{00}$ Keratomalacie. Sie befällt nur die ärmeren Klassen, im Alter von 1—20 Monaten, nur ausnahmsweise in den ersten 4 Wochen, die der Blennorhöe reserviert zu sein scheinen. Die von v. Gräfe und Hirschberg betonte Ätiologie, wonach die Hornhautschmelze mit einer infantilen Encephalitis zusammenhängt, läßt Verf. nicht gelten, weil eine solche nach neueren Forschungen nicht existiert; der Zusammenhang mit Erschöpfungszuständen, Diarrhöen, Marasmus, bazillären Infektionen, endogener Infektion und endlich der hereditären Syphilis wird anerkannt. Verf. hat in einzelnen Fällen die Spirochäte im Hornhautgewebe nachweisen können. Von seinen 31 Fällen wiesen 7 schon klinisch Symptome von Lues auf. Tuberkulosis konnte in 6 Fällen nachgewiesen werden, Diarrhöen in 9 Fällen. Reiner Marasmus fand sich 7 mal als Ursache, in 2 Fällen blieb die Ursache im Dunklen. Der Tod trat in $41{,}9^0/_0$ der Fälle ein, während sie noch in Beobachtung standen; wie viele später noch tödlich verliefen, entzog sich des Verf.'s Feststellung. Die älteren Kinder haben dabei die bessere Chance; die syphilitischen geben eine bessere Prognose, als die tuberkulösen. Von Mikroorganismen fand Verf. in den nekrotischen Hornhautpartien vornehmlich den Pneumococcus, Pyogenes albus, den Xerose-Bacillus, Morax-Axenfeld, den Gonococcus, Micrococcus catarrhalis, sarcinae, Aspergillus fumigatus und einen gram-positiven Streptobacillus, der Milch koagulierte; einen spezifischen Mikroben also nicht, von der Spirochäte abgesehen. Die Literatur von 1866 bis 1907 wird registriert, — aber nicht vollständig.

[Graefe schrieb 1866, ich 1868. Graefe war schon tot, als Jastrowitz in Berlin 1870/71, durch seine Arbeit über Encephalitis und Myelitis des Kindes-Alters, die von Virchow 1867 als Encephalitis bei Neugeborenen beschriebenen Fettkörnchen-Zellen in der weißen Substanz des Gehirns als physiologische Bildungen nachgewiesen. Ich habe seitdem, d. h. seit 41 Jahren, meine Ansicht zurückgenommen und dies wiederholentlich ausgesprochen; ganz ausführlich im Centralbl. f. Augenheilk. 1882, S. 379, also vor fast einem Menschen-Alter, wo ich eine ähnliche Auffassung der Krankheit, wie Kollege S. S. in seiner Arbeit von 1911, kundgegeben. Diese Ausführung hätte Kollege S. S. berücksichtigen sollen, und nicht meine Anfänger-Studie aus dem Jahre 1868, in der ich übrigens ausdrücklich

hervorgehoben hatte, „daß ich mir sehr wohl bewußt bin, wie viele Fragen bezüglich der Pathologie wie auch besonders der pathologischen Histologie der erörterten Hirn-Affektion noch ihrer Lösung harren; wie namentlich die normalen Textur-Verhältnisse des Kindergehirns noch bei weitem nicht in wünschenswerter Weise studiert sind; wie ferner die Bedeutung der im Centralnervensysteme unter verschiedenen Verhältnissen vorgefundenen Körnchenzellen noch ebenso diskussionsfähig wie bedürftig ist.“ J. Hirschberg.]

2) **Hemichorea, Hemiataxia, Hemiparesis und Pupillen-Erweiterung, infolge einer Veränderung, nahe dem nucleus ruber,** von K. Mills.

3) **Zwei Fälle von chronischer Cyanosis mit Polycythaemia, nebst Augenspiegelbild,** von Walter R. Parker und George Slocum.

Fall I: ein 43jähriger amerikanischer Arbeiter mit chronischer Cyanose und wechselnder Polycythämie, Milz-Vergrößerung, Albuminurie (Mediastinaltumor?). Rote Blutkörperchen 7200000, weiße Blutzellen 10320, Hämoglobin 120%.

Fall II: ein 31jähriger Farmer mit chronischer Cyanose und Polycythämie, Milzschwellung, Kopfschmerzen, Dyspnoe und allgemeiner Schwäche. Blutbefund: R. Bl. 8—9 Millionen, W. Bl. 14000. Hämoglobin 111%.

In beiden Fällen zeigte sich Hyperämie der Netzhaut und leichtes Ödem um den Sehnerven, sowie eine starke Schwellung und Schlängelung der sehr dunklen Venen.

4) **Seltne Augen-Fälle,** von C. A. Veasey.

a) Ein Lehrer mit horizontalem Nystagmus, der nur in senkrechten Linien angeordneten Druck von unten nach oben zu lesen vermochte. (Vgl. Dimmer's Fall in Graefe's Archiv 1907.) b) Papillom des Hornhautlimbus. c) Papillom der Karunkel und Bindehaut mit chronischer retrobulbärer Neuritis. d) Aderhaut-Sarkom mit deutlicher orbitaler Cellulitis.

5) **Leucosarcoma, erfolgreich durch Iridektomie beseitigt,** von James Thorington.

6) **Entartung des Hornhautrandes,** von William Zentmayer.

48jährige Patientin mit symmetrischer, den Rand der Hornhaut konzentrisch folgender, nicht entzündlicher Degeneration, die nur etwa 15 Bogengrade nach unten innen frei läßt. Die Oberfläche der Furchenlinie spiegelt überall und färbt sich nicht mit Fluorescin.

April.

1) **Chemie des Metabolismus in Beziehung auf Augenkrankheit,** von S. Lewis Ziegler.

Verf. beleuchtet die chemische Wirkung der Toxine auf die Gewebe des Auges, spricht von der inneren Absonderung, lymphatischen Dyskrasien und deren Behandlung durch paradoxe Verordnungen, wie eine Zusammenstellung von Hyoscin und Pilocarpin, eingenommen oder unter die Haut gespritzt, um „gleichzeitig verkehrte Lymphströme zu hemmen und frische anzuregen“. Ganz allgemein führt ihn die gelehrte Betrachtung zu den seit Alters her befolgten therapeutischen Grundsätzen: Sorge für gute Atmung, gute Verdauung, Schwitzen, Hautpflege, Harn-Absonderung, Herz-Aktion und Blutdruck usw.

2) **Beseitigung des Hirndrucks und Augen-Erscheinungen,** von G. E. de Schweinitz.

Die besten Erfolge werden durch die Trepanation erzielt, so lange mit der Stauungspapille noch keine zu starke Herabsetzung der Sehschärfe und Einengung des Gesichtsfelds verbunden ist. Nicht die ophthalmoskopische Untersuchung darf entscheiden, sondern erst die sorgfältige Prüfung jener Funktionen, die Größe des Skotoms, die Beschaffenheit des Lichtsinnes und die Perioden der temporären Verdunkelungen. Bei allen Kopf-Verletzungen ist eine Stauungspapille eine, wenn auch nicht immer zwingende Anzeige zum operativen Eingriff. Im übrigen soll, außer bei Syphilis, mit medizinischer Behandlung keine unnütze Zeit verloren werden. Eine antisyphilitische Kur kann 6—8 Wochen versucht werden. Im späteren Stadium ist die Prognose sehr ungünstig, wenngleich hin und wieder auch dann noch sogar ein sehr herabgesetztes Sehvermögen sich heben kann.

3) **Augen-Komplikationen bei akuten Haut-Ausschlägen,** von J. Milton Griscom.

4) **Vaccine und Serum-Behandlung in Augenkrankheiten,** von William Zentmayer.

Verf. bespricht die Pirquet'sche Probe, die Gonokokken-Vaccine, das Typhoid-Toxin, die Wassermann'sche Probe, das Tuberkulin, die Strepto- und Staphylokokken-Vaccine, Coley's Toxin, das Diphtherie-, Tetanus- und polyvalente Serum, (Darier und Deutschmann werden als Enthusiasten bezeichnet,) das Pollantin und Graminol.

5) **Wiederherstellung der verkleinerten Augenhöhle, nach Entfernung des Augapfels, mittelst Thiersch'scher Hautlappen,** von V. L. Raia.

4 Fälle, mit nur einem völligen Miß-Erfolg.

6) **Operation des Flügelfells,** von P. B. Wing.

Verf. kappt den Kopf des abgetragenen Flügelfells ab und versenkt das Übrige mittelst doppelt armierter Fäden in die Gegend der Karunkel. Sodann deckt er die entblößte Stelle durch zwei Konjunktivallappen von oben und unten her.

7) **Augen-Erscheinungen des Skorbuts der Kinder,** von J. Hiland Dewey.

Von allen beim Skorbut bekannten Augen-Erscheinungen, wie Neuritis optica, Netzhaut-Blutungen, Ecchymosen, Lidödem, Nyctalopie und Exophthalmus ist nur der letztere für den infantilen Skorbut charakteristisch. Er ist aber völlig unabhängig von der Schwere des Falles, wird vielmehr bisweilen in ganz leichten angetroffen und bei sehr ernsten vermißt. Er verschwindet bei geeigneter Behandlung des Leidens erstaunlich schnell. Verf. sah ihn schon bei einem Kind von 6 Monaten. Das älteste Kind war 13 Monate alt. Verf. beschreibt einen einzelnen Fall, von einem 11 Monate alten Kinde, wo schon 5 Tage antiskorbutischer Diät genügten, um den Exophthalmus und die Lid-Ecchymosen zu beseitigen.

8) **Elephantiasis der Augenlider,** von W. B. Weidler.

Die Elephantiasis der Lider hängt nicht mit der Filaria sanguinis ho-

minis zusammen, sondern stellt eine wirkliche Hyperplasie des subkutanen und lymphatischen Gewebes dar. Man trifft sie gewöhnlich im Alter von 15—22 Jahren an, häufiger bei weiblichen Individuen. In der Regel ist sie bilateral im Ober- und Unterlid, oft auch nur in den Oberlidern. Die Ursache ist bisweilen Lupus oder ein Trauma, das sich mit Erysipel kompliziert. Bisweilen spielen Chlorose, Anämie oder Leukämie eine Rolle. Wiederholte Lymphangitiden werden auch als Ursache genannt. Die Therapie ist gewöhnlich die Exzision von Haut. Sonst wird die Faradisation, die Elektrolyse mit einzelner Nadel oder nach D'Apostle mit einer Nadelkrone, deren Peripherie den positiven Pol bildet, während der negative im Zentrum liegt, angewendet. Pagenstecher und Dransart suchen, durch Fadenlegen, Narbenbildungen und Kontrakturen zu erzeugen.

9) **Papillom der Bindehaut,** von Frederic Krauss.

10) **Hirn-Gumma, Blindheit, Heilung,** von E. Oliver Winship.

11) **Hyperphoria und Hyphophoria,** von Wendell Reber.

12) **Achsen-Finder,** von Edward B. Coburn.
Ein Instrument, um die Achsen von Zylindergläsern leicht festzustellen, feststehend und beweglich.

13) **Gekreuzte Zylinder in zusammengesetzte Linsen umzuwandeln,** von W. C. Langhorst.

14) **Trachom in Japan.** Statistik von Dr. Maduno in Urawa.
Unter 5387 Personen, im Jahre 1907, 37,02 %; Dr. Arisawa und Maruo fanden 1908 unter 2926 Studenten der Tokioer Universität 6,9 %. Das Kriegsdepartement ermittelte 1908 unter den neuen Rekruten 22,20 % Trachom.

Juli.

1) **Nekrologe:** Hermann Knapp, von Alexander Duane.
Charles Stedman Bull, von M. E. Tully.
Charles Augustus Oliver, von S. Lewis Ziegler.

2) **Sarkom im Auge und sympathische Entzündung,** von Dr. Meller.
Übertragen aus Graefe's Archiv, 72. Bd.

3) **Rundzellen-Sarkom der Sehnerven-Scheide,** von Wm. Campbell Posey.
Einer 53jähr. Frau durch Krönlein'sche Operation entfernt. Kein Rezidiv in 2 Jahren. Die Diagnose schwankte zwischen Sarcoma reticulatum und Infektionsgranuloma nach akuter Infektion in der Augenhöhlengegend.

4) **Versuche mit dem Ophthalmodiaphanoscop,** von Howart F. Hansell.
Verf. schätzt die Hertzel'sche Lampe sehr hoch ein. Für die Diagnose der Orbitaltumoren, für den Nachweis von Verdickungen der Orbitalwand, von Geschwülsten im hinteren Teil des Augapfels ist sie ebenso, wie für die Durchleuchtung der vorderen Keilbein-, Ethmoidal- und Antrum-Zellen verwertbar.

5) **Der Schielhaken, nützlich für die Ausrottung des Tränensacks,** von Edw. A. Shumway.

Verf. benutzt den Schielhaken, um ihn bei der Tränensack-Ausrottung durch das Kanälchen als Wegweiser für die Ablösung des Sackes einzuführen. Ferner gebraucht er ein vorn abgerundetes Gräfe'sches Messer zur Ablösung des Sackes vom Periost.

---

6) **Sehnervenschwund mit wagerechter, gekreuzter Halbblindheit,** von J. W. Sherer.

---

7) **Lid-Schanker, mit Spirochaeta pallida,** von Wm. T. Shoemaker.

Primärsklerose im innern Augenwinkel, über beide Lid-Ecken sich erstreckend. Peltesohn.

Vermischtes.

„Fieber wird nur selten durch Augen-Entzündung hervorgerufen, am häufigsten durch die phlegmonösen und die besonders virulenten Entzündungen". Diese Stelle aus der 10. Auflage des Lehrbuches von E. Fuchs (S. 42, 1910) hätte ich in meiner Bemerkung über Fieber bei Augenleiden (Centralbl. f. Augenheilk. 1911, S. 196) erwähnen sollen.

„Augen-Entzündung ist meistens nicht mit Fieber verbunden," lautet ein Satz des arabischen Kanon der Augenheilkunde. Vgl. Geschichte der Augenheilkunde, Graefe-Saemisch XIII, S. 129. H.

Bibliographie.

1) Die Adrenalin-Mydriasis und ihre diagnostische Bedeutung, von Privatdozent Dr. R. Cords. (Wiesbaden 1911, J. F. Bergmann.) Das Adrenalin oder Suprarenin ist ein Mydriatikum und wirkt analog einer elektrischen Reizung des Sympathicus. Beim Kaninchen beträgt der zur Erzeugung einer maximalen Mydriasis erforderliche Adrenalingehalt des Kammerwassers 1:150000 bis 1:200000. Beim normalen Menschen führt auch eine mehrmalige Einträuflung einer $1^0/_{00}$igen Lösung von Suprareninum hydrochloricum syntheticum niemals zu merklicher Mydriasis. Nach subkonjunktivaler Injektion ist die Pupille etwa nach 20 Minuten maximal weit. Adrenalin-Mydriasis tritt hervor bei allen Zuständen, die mit einer beträchtlich gesteigerten Erregbarkeit des sympathischen Systems, also auch des Dilatators, einhergehen, außerdem bei Funktionsstörungen des Pankreas, Überfunktion der Schilddrüse, Diabetes mellitus und vielleicht Morbus Basedowii. Wahrscheinlich ist in allen diesen Fällen der Adrenalingehalt des Blutes gesteigert. Prompte Adrenalin-Mydriasis tritt bei Tieren auf, deren Iris zwei Tage und mehr dem Einflusse des Ganglion cervicale supremum entzogen worden ist. Die Latenz-Zeit zwischen der Einträuflung und dem Eintreten der Adrenalin-Mydriasis ist eine ganz verschiedene. Am kleinsten (15—20 Min.) ist sie bei beträchtlichen Epitheldefekten der Hornhaut und bei postganglionärer Sympathicus-Lähmung.

2) Über Pupillenstarre bei multipler Sklerose, von Oberarzt Dr. v. Rad. (Neurolog. Centralbl. 1911. Nr. 11.) In beiden veröffentlichten

Fällen, bei denen die Diagnose „multiple Sklerose" feststand, ließ eine doppelseitige vollkommene Pupillenstarre bei der mit allen Kautelen vorgenommenen Prüfung sich nachweisen. Die Störung der Pupillen-Reaktion erstreckte sich nur auf die Licht-Reaktion, die Verengerung bei Konvergenz war beide Male vorhanden. Diese Pupillenstarre bei multipler Sklerose gehört zu den ungewöhnlichen und seltneren Erscheinungen. Fritz Mendel.

3) Behandlung der Tuberkulose des Auges und der Hornhaut-Infektionen mit Vaccinen oder Bakterien, von G. E. de Schweinitz. (Therapeutic Gazette. 1910. 15. Oktober.) Verf. bespricht die Wirkung und Anwendungsweise der Tuberkulin-Kur bei tuberkulöser Sklerokeratitis und führt ferner einige Fälle an, wo die Injektion einer aus dem krankheitserzeugenden Material hergestellten Vaccine, z. B. aus dem Eiter eines mit Hypopyon komplizierten Hornhautgeschwürs, zauberhafte Wirkungen auf den Verlauf des Prozesses ausübte. Bei einer gonorrhoischen Iritis, wo eine neuntägige Behandlung mit Atropin, Dionin und heißen Kompressen völlig versagte, half die Injektion des Neisser'schen Bacterin (100000 Einheiten) sofort. Bei einer Star-Nperation mit nachfolgender Iridocyklitis bewährt sich die Antistaphylokokken-Vaccine.

4) Nystagmus, der Bergleute, von H. S. Elworthy. (Brit. med. Journ. 1910. 10. Nov.) Verf. betrachtet den Nystagmus der Bergleute als einen Erschöpfungszustand, bedingt durch das lange Arbeiten im gleichmäßig dunklen Raum ohne ohne jeden Farbeneindruck, durch die langen Wege zur und von der Arbeitsstelle mit der elektrischen Lampe in der Hand, geblendet von dem flackernden Licht der voraufgehenden Genossen. Das Wesen des Nystagmus vergleicht er dem Schreibkrampf und ähnlichen Neurosen, die eine mangelhafte Koordination und Krampfzustände zeitigen. Lichtscheu, Kopfschmerz, Schwindel gesellen sich zu den objektiven Zuckungen der Bulbi, welche bald seitlich, bald rotierend, gemischt, schräg, axial erfolgen und auch mit Blinzeln sich kombinieren können. Das Durchschnitts-Alter der Patienten beim Krankheitsbeginn betrug $35^1/_2$ Jahre; die durchschnittliche Anzahl der Arbeitsjahre unter Tag $21^1/_4$ Jahre. Die Heilung trat bisweilen schon in wenigen Wochen, bisweilen erst nach vielen Monaten ein. Die längste Zeit betrug über 28 Monate. Bei frühzeitiger Diagnose und Einstellung der Arbeit ist die Prognose, namentlich bei jüngeren Leuten, nicht ungünstig. Am ehesten neigen die rotatorischen und unbestimmten Formen des Nystagmus zur Besserung. Rückfälle kommen vor, die Varietät der Koordinations-Störung kann sich dabei ändern. Für die Therapie kommt in erster Linie die Prophylaxe in Betracht. Sie sollte sich auf die Konstruktion der Lampen erstrecken, daß sie ihr Licht nicht allseitig, sondern nur nach vorn ausstrahlen. Besonders wichtig scheint dem Verf. die Ermöglichung farbiger Eindrücke durch billige weißliche, rote und grüne Tünchfarben an den Wänden, Decken usw. Die Behandlung selber hat zu allererst Entfernung von der Arbeit zu fordern, Ruhe und Erholung. Beruhigungsmittel wie Brom und Hyoscyamin sind angezeigt, Schutzgläser, Augenschirm usw. Vielleicht seien spezielle Krankenräume mit grünem oder rotem Licht zu empfehlen.

5) Die Ursachen der Regenbogenhaut-Entzündung, von W. M. Beaumont. (Brit. med. Journ. 1910. 17. Dezember.) Verf. wendet sich dagegen, daß man jede Iritis, die bei einem Rheumatiker vorkommt, als rheumatisch ansieht, selbst wenn sie auch einmal während eines rheumatischen Fiebers auftritt. Während des akuten Stadium eines echten Gelenk-Rheumatismus sei sie sogar äußerst selten. Meist

examiniere man durch Fragen die rheumatische Anamnese erst in die Patienten hinein. Er konnte in seiner Privatpraxis unter 80 Fällen nur 4 mal in der Anamnese Rheumatismus feststellen. Man sollte mehr nach septischen Hals Entzündungen, eitrigen Zahn-Erkrankungen, nach Blutbrechen, Ruhr, Verdauungs-Störung, Blutvergiftung fahnden.

6) Halbseitiger Kopfschmerz und Refraktions-Fehler, von A. Horrie. (Brit. med. Journ. 1911. 11. März.) Die bekannte Sache, daß bei Kopfschmerzen und Migräne die Ausgleichung gerade von ganz leichten Graden des Astigmatismus bisweilen wunderbar wirkt. Unsymmetrische Formen der Ametropie bedürfen dabei besonders sorgfältiger Berücksichtigung, wenn nicht das Gegenteil erreicht werden soll.

7) Das Blut bei der sympathischen Augen-Entzündung, von Cecil Price Jones. (Brit. med. Journ. 1911. 17. Juni.) In 9 Fällen von sympathischer Ophthalmie hat Verf. in seinen Blut-Untersuchungen ähnliche Beobachtungen, wie sie Ormonde auf dem Ärzte-Kongreß 1910 veröffentlicht hat, gemacht, nämlich eine bis 20% Vermehrung der großen mononuklearen Zellen, verbunden mit einer Verminderung der polymorphonuklearen Zellen, — ein Befund, der die sympathische Entzündung zu einem protozoischen und nicht bazillären Infektionsprozeß stempelt. Verf. fand die Lymphocyten in allen 9 Fällen vermehrt, durchschnittlich für den Kubikmillimeter um 30%. Die großen mononuklearen Zellen um 170%, die polymorphonuklearen um durchschnittlich 30% vermindert. In 2 Fällen konnte Verf. die Einwirkung einer Salvarsan-Injektion auf das Blut studieren. Es trat eine Umkehrung in dem Verhältnis der oben erwähnten Zellgruppen ein. Dies bemerkenswerte Resultat scheint die Auffassung des protozoischen Charakters der sympathischen Entzündung zu stützen. Verf. verspricht weitere Untersuchungen nach dieser Richtungen.

8) Blaue Lederhaut und brüchige Knochen, von Harold Burrows. (Brit. med. Journ. 1911. 1. Juli.) Verf. sucht die engen Beziehungen zwischen blaudurchscheinender Lederhaut und Knochenbrüchigkeit, wie sie zuerst 1900 von Eddowes betont worden sind, durch Veröffentlichung eines Stammbaumes von 4 Generationen zu erhärten. Hierbei war auffallend erstens einmal, daß nur von Eltern mit bläulicher Sklera wieder Kinder mit solcher abstammten, und zweitens kein Fall von Fraktur unter den Gliedern mit weißer Sklera vorkam, während die andren auffallend oft an Frakturen litten. Von 29 Individuen hatten 13 bläuliche Sklera, darunter 9 Knochenbrüche. Nach Eddowes und Buchanan soll ein Mangel an Quantität oder Qualität von fibrösem Gewebe als Stützgewebe der verschiedenen Organe des Körpers die Ursache für beide Erscheinungen sein. Peltesohn.

9) Der Nystagmus der Bergleute, von Dr. Ernst Freund in Kerbitz. (Prager med. Wochenschr. 1911. Nr. 21.) Übereinstimmend mit andren Autoren bezeichnet Verf. als wichtige Momente für die Ätiologie des Nystagmus der Bergleute die unzureichende Beleuchtung bei der Arbeit und die Arbeit mit angestrengter Blickrichtung nach oben; außerdem nimmt er noch das Vorhandensein einer gewissen erworbenen oder konstitutionellen Disposition an. Schenkl.

Um Einsendung von Separat-Abzügen wird gebeten (Berlin NW. 26 Schiffbauerdamm)

Verlag von Veit & Comp. in Leipzig. — Druck von Metzger & Wittig in Leipzig.

Centralblatt

für praktische

AUGENHEILKUNDE.

Herausgegeben von

Prof. Dr. J. Hirschberg, Geh. Med.-Rat, in Berlin.

Unter ständiger Mitwirkung der Herren Prof. G. Abelsdorff in Berlin, Dr. Berger in Paris, Prof. Birnbacher in Graz, Dr. Brailey in London, Prof. Cl. du Bois-Reymond in Schanghai, Dr. Czellitzer in Berlin, Prof. C. Galezowski in Parma, Dr. Ginsberg in Berlin, Prof. Goldzieher in Budapest, Dr. Gordon Norrie in Kopenhagen, Prof. Horstmann in Berlin, Dr. Isaigonis in Smyrna, Lt. Col. F. P. Maynard, I. M. S. Calcutta, Dr. F. Mendel in Berlin, Dr. Moll in Berlin, Dr. W. Mühsam in Berlin, Dr. Neuburger in Nürnberg, Dr. Peltesohn in Hamburg, Dr. Pergens in Maeseyck, Prof. Peschel in Frankfurt a. M., Dr. Purtscher in Klagenfurt, Dr. M. Reich in Petersburg, Dr. H. Rönne in Kopenhagen, Med.-Rat Dr. Schreiber in Oldenburg, Prof. Schenkl in Prag, Prof. Schwarz in Leipzig, Dr. Spiro in Berlin, Dr. Steindorff in Berlin.

Monatlich ein Heft. Preis des Jahrganges 12 Mark. Zu beziehen durch alle Buchhandlungen des In- und Auslandes und die Postanstalten des Deutschen Reiches.

1911. Fünfunddreißigster Jahrgang. Oktober.

Inhalt: **Nachruf** auf Julius von Michel, von **J. Hirschberg.**

Original-Mitteilung. Über wiederholte Ansteckung mit Trachom. Von Dr. **M. Mayerhof,** Augenarzt in Kairo.

Klinische Beobachtungen. I. Ein ungewöhnlicher Fall spontan geheilter Netzhaut-Ablösung. Von J. Hirschberg. — II. Verbrühung der Kornea und Konjunktiva. Kasuistische Mitteilung von Dr. Maximilian Rosenfeld.

Gesellschaftsbericht. I. Kongreß der Böhmischen Augenärzte am 17. Juli 1911 in Prag.

Journal-Übersicht. I. A. v. Graefe's Archiv f. Ophthalmologie. LXXVIII. 3. — II. The Ophthalmoscope, 1911, April bis Juli. — III. The American Journal of Ophthalmology, 1911, März bis Juni. — IV. Archives d'Ophtalmologie, 1911, April bis Juni. — V. Annales d'Oculistique, 1911, April bis Juni.

Vermischtes. Nr. 1—6.

Bibliographie. Nr. 1—8.

Julius von Michel,

geboren zu Frankenthal in der Pfalz am 25. Juli 1843,
gestorben zu Berlin am 29. September 1911.

Nachruf auf Julius von Michel, von J. Hirschberg, in der Sitzung der Berliner ophthalmologischen Gesellschaft, vom 26. Oktober 1911.

Vor vier Wochen ist unser Vorsitzender durch den Tod uns entrissen worden. Die erste Sitzung, mit welcher wir heute das Wintersemester eröffnen, sei lediglich seinem Andenken geweiht.

Julius Michel wurde, als Sohn des Rechtsanwaltes Conrad Friedrich Michel und seiner Gemahlin Anna, geb. v. Dawans, am 5. Juli 1843 zu Frankenthal in der Rhein-Pfalz geboren; er besuchte das Gymnasium zu Zweibrücken und danach die Universität zu Würzburg und die zu Zürich, woselbst er bereits eine Assistenten-Stelle an dem physiologischen Institut unter Prof. Adolf Fick erhielt. Zu Würzburg erwarb er 1866 den Doktor-Grad mit der Dissertation „Über das Verhalten der Netzhaut und des Sehnerven bei der Epilepsie". Hierauf machte er den Feldzug von 1866 als bayrischer Militär-Arzt mit, bestand 1867 das Staats-Examen in München und war als Assistent tätig in der Kreis-Kranken- und Pflege-Anstalt seiner Vaterstadt.

Aber bereits 1867 siegte seine Neigung zum Studium des Sonderfaches der Augenheilkunde. So zog es ihn nach Berlin an die weltberühmte Klinik Albrecht's v. Graefe. Hierauf ging er nach Wien und schließlich 1868 nach Zürich zurück, wo er die Stelle eines Assistenten an der Universitäts-Augenklinik unter Prof. Friedrich Horner bekleidete, bis er im Sommer 1870 zum Krieg gegen Frankreich unter die Fahnen berufen wurde. Aus den Beobachtungen, die er bei der Leitung eines Feld-Lazarets, gemeinsam mit Dr. Rudolf Böhm (jetzt Professor der Pharmakologie in Leipzig), angestellt, stammt die Abhandlung „Erfahrungen bei der Kaltwasser-Behandlung des Unterleibs-Typhus".

Nach Beendigung des glorreichen Krieges ging Julius Michel nach Leipzig und arbeitete am physiologischen Institut unter den Professoren Karl Ludwig und Gustav Schwalbe. Nachdem er so in den theoretischen Grundwissenschaften, der Anatomie und der Physiologie, eine umfassende Vorbildung gewonnen, habilitierte er sich 1872 für Augenheilkunde an der Universität Leipzig. Der Beginn seiner wissenschaftlichen Forschung fällt in jene denkwürdige Zeit, wo die Augenheilkunde, welche bis dahin an den deutschen Universitäten von den Professoren der Chirurgie mit vertreten wurde, endgültig die Freiheit und Selbständigkeit als besonderes Lehrfach sich eroberte. An drei deutschen Hochschulen, zu Erlangen, zu Würzburg und in Berlin, hat Julius Michel durch Forschung und Lehre wesentlich mit dazu beigetragen, den Beweis zu erbringen, daß jene Selbständigkeit unsres Faches nicht unverdient gewesen.

Schon am Ende des Jahres 1872 wurde Michel als a. o. Professor der Augenheilkunde nach Erlangen berufen, als erster, der an dieser Universität

den speziellen Lehr-Auftrag erhielt. Bereits im folgenden Jahre wurde er zum ordentlichen Professor ernannt und hat in der reizvollen, stillen Universitäts-Stadt, trotz der mangelhaften Einrichtung der Augenklinik, die in Miets-Räumen untergebracht war, als Lehrer und Forscher eine bedeutende Wirksamkeit entfaltet, bis er 1879 einem Ruf nach Würzburg, als Nachfolger von Prof. Robert v. Welz, Folge leistete.

Julius von Michel.

In Würzburg hat Julius Michel zwanzig schöne und inhaltreiche Jahre verlebt, in Gesundheit, Schaffens-Kraft und Freudigkeit. Die Zahl der hilfesuchenden Augenleidenden, der Belehrung heischenden Studenten ist durch sein Wirken in geradezu überraschender Weise empor gestiegen. Hier gelang es ihm auch, was er in Erlangen schon angestrebt, aber noch nicht erreicht hatte, den Neubau der Universitäts-Augenklinik 1899 durchzusetzen. Aber, was er geschaffen, konnte er nicht mehr benutzen. Er wurde in demselben Jahr, als Nachfolger von Karl Schweigger, nach der Hauptstadt des deutschen Reiches, auf den Lehrstuhl Albrecht's v. Graefe, seines ersten Lehrers, berufen.

Hier wirkte er unermüdlich, an dem ungeheuren Kranken-Material der Universitäts-Augenklinik in der Ziegelstraße, in dem großen, gefüllten Hörsaal, mit einem ganzen Stabe von Assistenten, und in dem trefflich eingerichteten Laboratorium.

Die erst leiseren, dann lauteren Mahnungen beginnender Krankheit ließ er unbeachtet. Selbst, als ernstere Schwäche im Winter 1910/11 ihn befallen, kehrte er zu seiner Tätigkeit zurück, sowie seine Stimme wieder heller geworden, und erklärte offen: „Rücktritt ist Tod für mich". Aber der Tod ist gekommen und hat ihn am 29. September hinweggerafft. Zu dem schon länger bestehenden Diabetes hatte sich Tuberkulose des Kehlkopfes und der Lungen hinzugesellt. Die tuberkulösen Geschwüre des Kehlkopfes waren allerdings in erfreulicher Weise unter örtlicher Behandlung vollkommen ausgeheilt. Julius Michel ist unvermählt geblieben. Die Bahre in der Kapelle des Invaliden-Hauses zu Berlin umstanden seine Verwandten und Freunde, seine Assistenten und Schüler, seine Fachgenossen und Kameraden.

An die ergreifenden Worten des Oberpfarrers schlossen sich Ansprachen des Dekans der medizinischen Fakultät, der auch im Namen des Rektors sprach, des zweiten Vorsitzenden der Berliner ophthalmologischen Gesellschaft, eines Vertreters seiner Assistenten und des Dekans der Universität zu Würzburg.

Die wissenschaftliche Leistung von Julius Michel war ebenso umfassend wie gründlich und bedeutsam. Auf mehreren Gebieten unsrer Fachwissenschaft hat er unsre Kenntnisse erweitert und umgestaltet. Er hat Bleibendes geschaffen.

Von seinen größeren Werken nenne ich zuerst sein Lehrbuch der Augenheilkunde, aus dem Jahr 1884; die zweite Auflage ist vom Jahr 1890. (780 S., mit 142 Text-Abbildungen.) Dieses Lehrbuch ist bei uns in Norddeutschland von den Studenten, denen die gleichfalls trefflichen Bücher von Schweigger, Schmidt-Rimpler, Vossius näher lagen, nicht viel studiert und auch von den Fachgenossen nicht viel benutzt und erwähnt worden. Wer es aber kannte und nachschlug, war erstaunt über den reichen Inhalt, die klare Darstellung und erfreut durch den jedem Kapitel vorangestellten, genauen Literatur-Nachweis, wie er seit den Lehrbüchern von Himly und Rüte, d. h. seit einem halben Jahrhundert, nicht mehr in Übung geblieben. Julius Michel's eigne Leistungen zeigen sich bei den Erkrankungen der Lider, bei der Erforschung der Mikro-Organismen des Trachoma, bei der chemischen Untersuchung der Hornhaut, in den Versuchen über künstliche Linsentrübung, in seinen Untersuchungen über Iris und Iritis, in seinen Beiträgen zu den Erkrankungen des Aderhaut-Traktus und der Netzhaut. Weitere Auflagen des Lehrbuches sind nicht erfolgt.

Dafür hat Julius Michel die Studierenden erfreut durch seinen klinischen Leitfaden der Augenheilkunde, der ihnen eine wissenschaftlich geordnete Darstellung des Gesamtgebietes in möglichst gedrängter Form gewährt, und der drei Auflagen (1893, 1896, 1903) erlebt hat.

Die Krankheiten des Auges im Kindesalter, die sein Lehrer und

Freund, Prof. Horner in Zürich, für Gerhard's Handbuch der Kinderkrankheiten 1879 bearbeitet, aber wegen seiner eignen Erkrankung nicht hatte abschließen können, hat Julius Michel fortgesetzt und 1889 beendigt durch Darstellung der Krankheiten der Linse, des Glaskörpers, der Netzhaut, des Sehnerven, der Augenmuskeln, der Augenhöhle, der Refraktions- und Akkommodations-Störungen, sowie der Verletzungen des Auges, und in diesem Werke zahlreiche eigne Funde niedergelegt.

In dem Handbuch der Augenheilkunde von Graefe-Saemisch hat er 1875 die Krankheiten der Lider bearbeitet und für die erweiterte zweite Ausgabe des großen Werkes 1908 dies Kapitel in originaler Weise zu einem stattlichen Bande von 473 S. mit 79 ausgezeichneten, meist eignen Figuren ausgestaltet, den man für unsre Zeit als die magistrale Darstellung dieses Gegenstandes bezeichnen muß, da ihm nichts Gleichwertiges an die Seite gestellt werden kann.

Den äußerst verdienstvollen Jahresbericht über die Leistungen und Fortschritte der Augenheilkunde, den Albrecht Nagel begründet und mit dem Jahr 1870 begonnen, hat Julius Michel vom achten Jahrgang ab, für 1877, bis zum 40., für 1909, der im Jahre 1910 erschienen ist, weiter herausgegeben und dadurch unsrer Wissenschaft einen unschätzbaren Dienst geleistet.

Im Jahre 1899 hat Michel mit Prof. Kuhnt die Zeitschrift für Augenheilkunde ins Leben gerufen und bis zu seinem Tode fortgeführt; 27 stattliche Bände bringen eine Fülle von Original-Arbeiten und aufklärenden Übersichten.

Die gleiche Unermüdlichkeit und Arbeitsfreudigkeit, wie in der Forschung und Wissenschaft, hat Julius Michel in der Lehre und in der Praxis sein Leben lang an den Tag gelegt. Es ist wahrhaft bewunderungswürdig, wie er dies in Berlin bei der großen Zahl der Studenten, bei den vielen Tausenden von poliklinischen und Hunderten von klinischen Kranken und von Operationen, schon dem Greisen-Alter sich nähernd, so siegreich durchgesetzt hat. Der Beginn seiner Lehr- und klinischen Tätigkeit in Berlin war noch dazu besonders schwierig, da seines Vorgängers längere Erkrankung Verbesserungen verzögert hatte, die sein Feuergeist sofort in Angriff nahm und augenblicklich einführen wollte.

Kliniken veralten heutzutage fast ebenso rasch, wie — Kriegsdampfer. Das chirurgisch-augenärztliche Klinikum in der Ziegelstraße, 1819 durch die Bemühungen Karl Ferdinand Graefe's errichtet und von den Zeitgenossen bewundert und angestaunt, war ein halbes Jahrhundert später, als ich selber meinen Unterricht darin empfing, (1863—1866), schon wieder recht veraltet und wurde 1878—1882 durch einen Neubau ersetzt, mit einer eignen Augenklinik, die Prof. Karl Schweigger von 1881 ab verwaltet hat. Diese genügte unsres Julius Michel's hohen Anforderungen in keiner Weise, trotz aller Um- und Anbauten, die er sofort durchsetzte.

Er beantragte die Errichtung einer vollkommen neuen, mustergültigen Augenklinik auf dem großen Gelände der Charité. Diese sollte er nicht mehr erleben, der Tod hat seinen Bestrebungen ein Ende gesetzt.

Ein besondres Verdienst hat sich Julius v. Michel noch um die Berliner ophthalmologische Gesellschaft erworben. Mein Freund, Prof. Max Burchardt, der neben seiner bedeutenden militärärztlichen Tätigkeit noch seit 1881 die Augen-Abteilung der Königlichen Charité verwaltete und daselbst auch, nach Überwindung mancher Schwierigkeit, den Unterricht in unsrer Fachwissenschaft einrichtete, fühlte bei seiner eigentümlichen Entwicklung und seiner aus liebenswürdiger Bescheidenheit und unermüdlichem Wissensdrang zusammengesetzten Natur das unbesiegbare Bedürfnis, mit den andren Fachgenossen der großen Stadt sich zusammenzuschließen, zur gegenseitigen Förderung und Belehrung, und hat auch trotz des Widerstandes, ja der Gegnerschaft, die er von maßgebender Seite erfahren, im Jahre 1893 unsre Gesellschaft begründet und als erster Vorsitzender geleitet und gefördert bis zu seinem Tode, der am 12. September 1897 erfolgt ist. Durch das Vertrauen der Fachgenossen zu seinem Nachfolger berufen, habe ich selber das Amt fünf Jahre lang geführt. Von 1903 bis zu seinem Tode ist Julius v. Michel unser erster Vorsitzender gewesen, stets einstimmig wiedergewählt. Ihm verdanken wir das gastliche Heim für unsre Sitzungen, mit den großartigen Hilfsmitteln seines Instituts, dem Projektions-Apparat, den Mikroskopen, den Präparaten und Bildern der reichen Sammlungen. Ihm verdanken wir wichtige Beiträge, teils eigne, teils seiner jüngeren Mitarbeiter. Unermüdlich ist er unter uns tätig gewesen. Er hat wohl keine Sitzung versäumt, außer wegen ernster Krankheit. Sowie er aber sich besser fühlte, ist er wieder unter uns erschienen, aufopferungsvoll, hoffnungsfreudig.

Von den Mitteilungen, die unser erster Vorsitzender selber in unsren Sitzungen gemacht, erwähne ich die Mikro-Projektionen von Augenschnitten mit dem neuen Zeiss'schen Projektions-Apparat (Mai 1903), über Myasthenia ocularis und über Tuberkulose des Auges (Juni 1904), über den anatomischen Befund von markhaltigen Nervenfasern sowie über ein Fibrom der Papille (Dezember 1904); über amyloide Entartung der Augengefäße (Februar 1905), über einen Fall von Tetanus nach Verletzung der Orbita, über den anatomischen Befund bei absolutem Glaukom (Oktober 1905), über seltne Lid- und Bindehaut-Erkrankungen (Januar 1906), über syphilitische Augengefäß-Erkrankungen (Juni 1906), über halbseitige Gesichts-Hypertrophie (Juli 1907), über Coccidien der Lidhaut (Oktober 1907), über einen Fall geheilter Iris-Tuberkulose (Oktober 1908), über ein durch Iridektomie geheiltes Iris-Sarkom (Februar 1909), über Primär-Affekt der Tarsal-Bindehaut, über vernarbten Pemphigus, über weiße Thromben-Bildung in einer Netzhaut-Arterie (November 1909).

Noch ist der Schmerz zu frisch in unsrer Brust, um an dieser Stelle

eine kritische Erörterung der Leistungen von Julius Michel uns zu gestatten. Aber soviel sei gesagt, seine Arbeiten über die Lymphbahnen des Auges, über die Thrombose der Zentral-Vene, über die Tuberkulose des Seh-Apparates haben seinen Namen für immer in die Denksteine unsrer Geschichte eingegraben.

Julius Michel war eine sonnige Natur. Seine innere Heiterkeit strahlte aus auf die Umgebung, auf seine Mitarbeiter, die ihn verehrten, auf die Fachgenossen, die ihn schätzten, auf die Kranken, die ihm vertrauten. Voll Witz und Schlagfertigkeit traf er zwar den wunden Punkt mit großer Sicherheit, aber immer mit solcher Liebenswürdigkeit, daß der Getroffene sofort in sein Lächeln mit einstimmte. Ich darf hier wohl erwähnen, daß seit 1867, wo ich als Assistent in v. Graefe's Klinik Julius Michel kennen und schätzen lernte, bis zu seinem Tode, also volle vierundvierzig Jahre hindurch, ein stets ungetrübtes, freundschaftliches Verhältnis uns verbunden hat.

Wir alle aber, die sein Andenken zu ehren hier versammelt sind, von denen jeder Freundschaft, Förderung, Belehrung aus den reichen Schätzen seines Wollens, Könnens, Wissens, Strebens erfahren, wollen uns von unsren Sitzen erheben, um durch dies schwache Zeichen auszudrücken, daß sein Andenken bei uns ein gesegnetes für immer bleiben wird.

Über wiederholte Ansteckung mit Trachom.

Von Dr. **M. Mayerhof**, Augenarzt in Kairo.

Das Trachom ist in Ägypten eine Krankheit des frühen Kindesalters. Davon kann man sich ohne weiteres durch Untersuchung von Schulkindern überzeugen. Hirschberg[1] hat in einer ober-ägyptischen Missions-Schule kaum einige trachom-freie Augen gefunden, Mac Callan[2] in den Koran-Schulen, die von der niederen Bevölkerung beschickt werden, das gleiche, in einer Mittelschule von Tanta (Unter-Ägypten) 95,7% Trachom. Von 485 trachom-kranken Schülern waren nur 78 frische Fälle, 10 völlig im Narben-Stadium, alle übrigen befanden sich in den mittleren, floriden oder teilweise narbigen Graden der Krankheit. Morax und Lakah[3] haben bei 63 Säuglingen in Alexandrien 14 (22%) mit Trachom infiziert gefunden. Ich selbst kann diese Befunde auf Grund einer achtjährigen Erfahrung in diesem Lande nur bestätigen. Die frühesten sicheren Trachom-Follikel habe ich bei 3 Monate alten Kindern festgestellt. Die Einschluß-Konjunktivitis von Wolfrum und Lindner kann ich nicht als ein Trachom

[1] Ägypten, 1890.
[2] The Ophthalmoscope, Nov.-/Dez. 1908.
[3] Annales d'Oculistique, CXXVI, 1901, S. 353.

der Neugeborenen anerkennen; dasselbe existiert meiner Ansicht nach nicht. Bei Säuglingen sah ich oft verschiedene Formen des Früh-Stadiums des Trachoms, sowohl Einzel-Follikel in der Tarsal-Bindehaut, wie auch die „Frosch-Laichform“ in den Übergangs-Falten, und zwar mit oder ohne voraufgehende akute Bindehaut-Eiterung, welcher ja hier im Sommer kaum einige wenige Kinder entgehen, (vor allem durch den Koch-Weeks-Bacillus und den Gonococcus erzeugt). Vom zweiten Lebensjahr an sind dann alle verschiedenen Stadien und Schwere-Grade der vorgeschrittenen Granulose zu beobachten, nur daß die Hornhaut-Komplikationen seltener sind, als bei Erwachsenen. Indessen sah ich bei vierjährigen Kindern dick-fleischigen Pannus, schwere Keratitis und Hornhaut-Geschwüre, und habe allmonatlich Kinder von 5—7 Jahren wegen Einkrümmung der Lider und Trichiasis zu operieren. Bei den erwachsenen Ägyptern ist infolgedessen frisches Trachom recht selten. Bei einer Schul-Untersuchung 20jähriger eingeborener Lehrer, welche Prof. Greeff in meiner Gegenwart vornahm, fand er etwa 50% Narben-Trachom und nur 2% gesunde Augen. Aus diesem Grunde habe ich mir die etwa vorkommenden Fälle von frischem Trachom bei erwachsenen Ägyptern stets daraufhin angesehen, ob es sich nicht um eine Reinfektion handeln könnte, und habe etwa 30mal in der Tat frische Follikel in einer ganz vernarbten Bindehaut gefunden. Da unsere Lehrbücher über die Möglichkeit einer wiederholten Ansteckung mit Trachom schweigen, so möchte ich einen der am meisten beweisenden Fälle anführen:

Ein 20jähriger ägyptischer Offizier stellt sich vor mit der Klage, daß sein rechtes Auge seit 14 Tagen gereizt sei und absondere. Er sei in seiner Kindheit wegen Trachom lange Zeit mit dem Blaustein behandelt worden, habe seit dem 12. Lebensjahr nie mehr Beschwerden gehabt und sei vor 3 Jahren ausdrücklich als trachom-frei in Dienst gestellt worden. Beide Augen zeigen die zarte Zeichnung der normalen Bindehaut und verstreute sehr feine horizontale Narben von glänzend-weißer Beschaffenheit. Am rechten Auge weist die obere Tarsal-Bindehaut vier Follikel auf, während die obere und untere Übergangs-Falte mit grau-roten Körnern geradezu vollgestopft ist. Die Gefäße eines zarten, alten, nur mit der Lupe bei seitlicher Beleuchtung sichtbaren Hornhaut-Pannus beginnen sich eben wieder von oben her zu füllen. Im abgekratzten Epithel fanden sich Prowazek-Halberstaedter'sche Körperchen. Nach anfänglicher Zunahme des Trachoms und Eintritt von Keratitis heilt der Krankheits-Prozeß, unter Ausrollung und Nach-Behandlung mit dem Kupfer-Stift, im Laufe von 8 Monaten aus, ohne daß Infektion an dem zweiten Auge eintritt.

Indem ich von der Mitteilung anderer, ähnlicher Fälle absehe, erwähne ich, daß das beste Beobachtungs-Material für frisches Trachom in Ägypten nicht von den eingeborenen Kindern geliefert wird, weil diese in der Regel nur bei Eintritt einer superponierten akuten Konjunktivitis zum Arzt gebracht werden, sondern von den eingewanderten Europäern, welche sich öfters hier

im Lande mit Trachom anstecken. So betrifft denn auch ein Fall, der mir, weil seit 6 Jahren ständig unter Beobachtung, besonders beweisend für zweimalige Trachom-Ansteckung erscheint, eine Europäerin:

Eine 23jährige Österreicherin, im Juli 1905 in Ägypten eingewandert, stellt sich im Oktober des gleichen Jahres mit frischem Trachom bei mir vor. Es handelte sich um eine vorwiegend papilläre Form mit Einzel-Follikeln im Tarsus und in den Übergangsfalten aller 4 Lider. Es soll 4 Wochen zuvor das rechte und wenige Tage später das linke Auge erkrankt sein. Die Hornhaut war intakt, dagegen ziemlich starke schleimig-eitrige Sekretion vorhanden, in welcher sich reichlich Koch-Wecks-Bazillen fanden. Unter Höllenstein-Pinselungen heilte der akute Katarrh rasch aus, nicht aber die Granulose, deren Körner sich sogar vermehrten. Als dann im November 1905 ein zarter Pannus von oben her beide Hornhäute zu überziehen begann, nahm ich beiderseits eine energische Ausquetschung mit KNAPP's und KUHNT's Pinzetten vor, unter Lokal-Anästhesie. Nach anfänglich gutem Erfolg schossen im Dezember die Follikel wieder auf, wie die Pilze; Hornhaut-Entzündung und Pannus folgten. Anfang 1906 erneute Ausrollung, Nach-Behandlung mit Sublimat-Abreibungen, Kupfer-Stift und Kupfer-Salbe. Im März 1906 war der Zustand beider Augen erheblich gebessert, doch entzog sich die Patientin der weiteren Behandlung, da sie durch den Tod ihres Gatten genötigt war, sich ihren Lebensunterhalt zu verdienen. Im Herbst 1906 und Frühjahr 1907 sah ich sie gelegentlich wieder; sie hatte immer noch ein mäßiges papillo-follikulär gemischtes Trachom zweiten Grades, Pannus bis zur Mitte der Hornhaut und ziemlich starke, bakteriologisch sterile Absonderung. Erst im August 1907 entschloß sich Patientin zu erneuter Behandlung; dieselbe bestand in energischer Ausrollung unter Chloroform mit kurzer Nach-Behandlung, da Patientin 14 Tage später an Typhus erkrankte. Nach Ablauf desselben, Ende September 1907, war das rechte Auge der Kranken völlig ausgeheilt, das linke zeigte noch einige papillär geschwollene Fleckchen der Tarsal-Bindehaut und leichte Verdickung der oberen Übergangs-Falte. Die Patientin hielt sich für geheilt und erschien trotz meiner Mahnungen nur alle paar Monate einmal zur Behandlung. In der Tat war es nur bei Lupen-Untersuchung möglich, am rechten Auge, Bindehaut und Hornhaut, Spuren des überstandenen Trachoms nachzuweisen. Der Lidknorpel war nicht verdickt, die Zeichnung der MEIBOM-schen Drüsen auf der Tarsal-Bindehaut in normaler Weise zu sehen. So blieb dieses Auge $3^1/_2$ Jahre, von Ende 1907 bis Mitte 1911. Auch das linke bewahrte seinen kleinen Überrest von Trachom 2 Jahre lang ohne Änderung; aber Ende 1909 begann ein neues Aufflammen von papillo-granulöser Entzündung mit Keratitis. Ende 1910 wurde links eine neue Ausrollung vorgenommen, die infolge zu kurzer Nach-Behandlung erfolglos blieb; und im Juni 1911 erkrankte das rechte Auge von neuem, und zwar an einem akuten Schwellungs-Katarrh, der sogleich ein haupt-

sächlich follikuläres Trachom mit progressivem Pannus und Keratitis hinterließ. Da Patientin sich nur selten zeigt, so sind bis zum heutigen Tage beide Augen noch im Zustande des sezernierenden „gemischten" Trachoms.

Damit ist der Beweis geliefert, daß ein früher trachom-krankes und geheiltes Auge nach relativ kurzer Zeit von neuem infiziert werden kann; die Infektions-Quelle war in diesem letzten Falle das andere Auge der Patientin. Da zur Annahme einer sicheren Heilung des Trachoms außer dem klinischen Aussehen der geheilten Schleimhaut das Eintreten einer anfallsfreien Zeit von mindestens 2 Jahren gefordert werden muß, so ist eine kürzere trachom-freie Periode, als die bei der letzten Kranken beobachtete ($3^1/_2$ Jahre), kaum möglich. Die längste, nach den Angaben des Kranken ermittelte, Zeitspanne von der Heilung eines Trachoms bis zur Wiederansteckung fand ich bei einem 50jährigen koptischen Beamten, nämlich 21 Jahre. Indessen ist auf die Angaben orientalischer Patienten meistens nicht allzuviel Wert zu legen. Das überstandene Trachom hinterläßt also keine oder keine dauernde Immunität.

Zum Schluß noch einige Worte über die natürliche Immunität gegen Trachom. Dieselbe ist früher von Amerika aus für die Neger-Rassen behauptet, aber seitdem, besonders durch VAN MILLINGEN, widerlegt worden. Ich kann hinzufügen, daß ich Trachom bei zahlreichen Sudannegern der verschiedensten zentral-afrikanischen Stämme gesehen habe, und zwar die allerschwersten Formen. Dagegen ist gelegentlich wegen des Vorkommens einseitigen Trachoms behauptet worden, daß das gesunde Auge wahrscheinlich gegen Trachom immun sei. Dies hat z. B. meinen verehrten Lehrer und Freund Geh. Rat AUGSTEIN veranlaßt, Heilungs-Versuche am granulösen Auge durch Übertragung der Tränen-Flüssigkeit des gesunden Auges zu versuchen.[1] In der Tat ist einseitiges Trachom sehr selten. AUGSTEIN fand es unter 462 Granulösen 3mal, ich selbst unter 2828 Granulösen in Ägypten (1908 und 1909) nur 7mal und unter 6000 poliklinischen Patienten (März bis September 1911), die fast alle granulös waren, nur 2mal! Allerdings habe ich diejenigen Fälle, in welchen das eine Auge früher granulös gewesen und mit kaum sichtbarer Narben-Bildung ausgeheilt war, durch sorgfältige Lupen-Untersuchung auszuschließen gewußt. Denn solche Fälle sind keineswegs selten. Aber eine junge Syrierin mit einseitigem Trachom erlitt nach 5 Jahren, ein russischer Knabe nach 3 Jahren eine Ansteckung des vorher gesunden Auges. Somit kann auch eine natürliche Immunität gegen Trachom nicht bestehen. Ob daher die so lange ersehnte und auch von mir seit Jahren vergeblich versuchte Entdeckung des Trachom-Erregers, wenn sie geschieht, therapeutische Erfolge zeitigen wird, das erscheint leider noch sehr fraglich.

[1] Jahresbericht über 1898 und 1899 der Dr. AUGSTEIN'schen Augenheilanstalt zu Bromberg, 1900.

Klinische Beobachtungen.

I. Ein ungewöhnlicher Fall spontan geheilter Netzhaut-Ablösung.

Von J. Hirschberg.

Am 6. Januar 1890 kam ein 48jähriger Beamter, Hr. B., zur Aufnahme mit reifem Star des rechten Auges und vorgeschrittenem des linken, ohne Komplikationen. Am 7. Januar Ausziehung des rechten Stares nach dem klassischen Verfahren, mit oberem Lappenschnitt und ohne Iris-Ausschneidung. Reizlose Heilung. Am 17. Februar 1890 war S = $^{15}/_{20}$ (mit + 8 Di. sph. ⊂ + 1,25 Di. cyl., bei nahezu wagerechter Achse); Pupille rund, schwarz, normal beweglich.

Am 1. September 1890 kehrt er wieder und bittet dringend um Operation auch des linken, noch nicht ganz reifen Stars, da er, als Beamter, nach einem kleinen Ort versetzt werden soll und dann nicht leicht wiederkommen kann. Operation, wie auf dem rechten. Heilung und Erfolg ebenso. Am 16. Dezember 1890 war auf dem linken Auge (mit + 8 Di. ⊂ + 2 Di. cyl. →) S = $^{5}/_{15}$. Der Kranke erklärt, daß ihm auf dem linken Auge die Behaglichkeit und Leichtigkeit des Lesens fehlt, wie er sie auf dem rechten besitzt, und bittet dringend, da er Berlin bald verlassen muß, um Nachbesserung des linken. Am 17. Dezember 1890 verrichte ich unter Kokaïn, bei künstlicher Beleuchtung, die Kapselspaltung auf dem linken Auge, wobei Kammerwasser nicht merklich abfloß. Am 31. Dezember 1890 hat auch das linke Auge S = $^{15}/_{20}$.

Am 15. Juli 1891 ist angemerkt, S = $^{15}/_{10}$ mit seiner Fernbrille, also ein sehr gutes Ergebnis, gleich erfreulich für den Operierten wie für den Operateur. Das Augenpaar war für die gewöhnliche Betrachtung von einem völlig normalen kaum zu unterscheiden.

Am 19. Dezember 1892 und am 23. Oktober 1893 wurde wieder normale Sehkraft festgestellt.

Am 8. Dezember 1902 kehrte Hr. B. wieder mit der Angabe, daß er seit 2 Jahren nur noch mittelmäßig sehen könne, da ein dunkler Streifen vor dem Auge vibriere. Rechts ist (mit + 8 Di. sph.) S = $^{5}/_{7}$; links (mit + 7 Di. sph. ⊂ + 2 Di. cyl. →) S = $^{5}/_{25}$. Das Ophthalmometer zeigt in der Tat rechts nur — 0,6 Di. Hornhaut-Astigmatismus, links aber — 2,4 Di. Gesichtsfeld normal.

Beide Augen sehen vortrefflich aus, sind auch optisch ganz vollkommen; das aufrechte Bild ist ohne künstliche Erweiterung der Pupille bequem sichtbar. Ursache der Sehstörung sind Veränderungen der Netzhaut-Mitte, — sogenannte Retinitis centralis. Rechts ist nur eine zarte kleine Blutung nahe der Mitte der Netzhaut sichtbar. Links sieht man einen hellen, bläulichen Netzhaut-Herd nahe der Mitte, daneben zarte Blutungen, auch eine Glaskörperflocke.

Diese Veränderungen mußten als Folge von Blutgefäß-Erkrankungen gedeutet werden, nicht abhängig von den vor 12 Jahren ausgeführten Star-Operationen, sondern einem Leiden des Organismus. Doch vermochte ich damals weder Erscheinungen von Leiden des Herzens, noch Veränderungen des Urins nachzuweisen. Ich verordnete das Nötige, sah aber den Kranken erst wieder am 24. Mai 1911. Einundzwanzig Jahre waren seit der Star-

Operation verstrichen, der Kranke war 69 Jahre alt geworden. Die Augen sahen noch so vortrefflich aus, wie nach der Operation; sie waren chirurgisch, wie optisch noch ganz vollkommen. Aber das rechte war blind, nach Angabe des Kranken seit Januar dieses Jahres. Mit + 8 Di. zählte es unsicher die Finger in nächster Nähe, von seinem Gesichtsfeld war nur ein kleiner, unterer Teil erhalten geblieben. (Vgl. die Figur.) Das linke hatte mit seiner Fernbrille (+ 7 Di. ⊂ + 1,5 Di. cyl. →) noch S = $^5/_{20}$: und las mit seiner Nahebrille (+ 13 Di. ⊂ + 1,5 Di. cyl.) noch die feinste Druckschrift unsrer Proben, und zeigte auch ein völlig normales Gesichtsfeld.

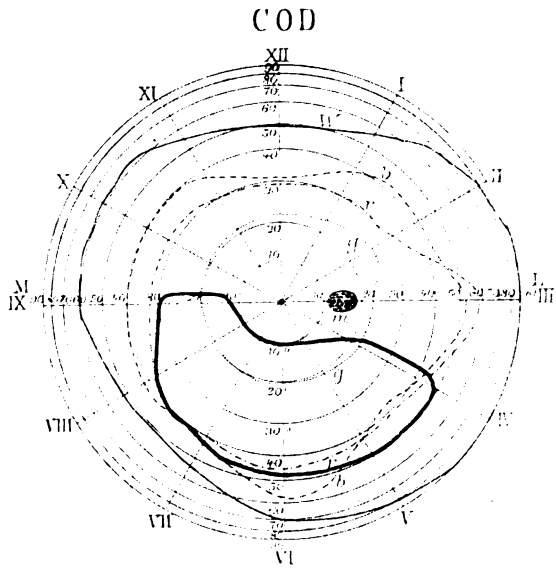

Der Augenspiegel enthüllte als Ursache der rechtseitigen Erblindung eine zarte, aber ausgedehnte Abhebung der von Blutungen durchsetzten Netzhaut; links waren nur feine Netzhaut-Blutungen nachweisbar. Beide Augäpfel waren vollkommen durchsichtig für den Spiegel.

Der Kranke war etwas hager, aber er fühlte sich nicht sonderlich leidend. Jetzt wurde Eiweiß im Urin nachgewiesen, Schonung, Sajodin verordnet, und der Kranke der bewährten Behandlung meines Freundes Prof. M. Michaelis überwiesen.

Am 9. Juli 1911 kehrt Hr. B. zurück, mit der Angabe, daß er sich körperlich besser fühle, das Eiweiß aus seinem Urin, bis auf Spuren geschwunden sei; und sein rechtes Auge sich erheblich gebessert habe. In der Tat hat dasselbe wieder S = $^5/_{50}$ mit der Fernbrille, liest mit der Nahebrille von Sn $5^1/_2{}'$ einzelne Zahlen und zeigt wieder ein völlig normales Gesichtsfeld, ohne Einschränkung, ohne Dunkelfleck. Das linke hat S = $^5/_{15}$ und normales Gesichtsfeld.

Die Netzhaut-Ablösung des rechten Auges ist geschwunden, kleine Blutungen und helle Herdchen sichtbar. Nur noch Spuren von Eiweiß. Am 13. September 1911 hat das rechte Auge S = $^5/_{50}$ bis $^5/_{35}$, normales Gesichtsfeld, das linke hat S = $^5/_{15}$ und normales Gesichtsfeld. Der

Augenspiegel zeigt rechts nur unbedeutende, wie ausgelaugte Reste zarter Blutungen und zarte, umschriebene, helle Verfärbungen, die wohl nicht in der Netzhaut, sondern in der Pigmentschicht hinter derselben ihre anatomische Begründung haben. Auch links sind kleine Blutungen sichtbar, besonders auch knotenförmige, die einen Venen-Ast rings umgeben.

Der Urin war 8 Tage zuvor normal befunden, Hr. B. von Prof. Michaelis aus der Behandlung entlassen worden.

In meiner ganzen Praxis habe ich einen zweiten Fall derart nicht erlebt. Eine ganz schlechte Vorhersage sollte man eigentlich niemals stellen.

II. Verbrühung der Kornea und Konjunktiva.

Kasuistische Mitteilung von Dr. Maximilian Rosenfeld, Sekundär-Arzt der königl. ung. Universitäts-Augenklinik Nr. I zu Budapest, derzeit Einj.-Freiw.-Assistenzarzt-Stellv. im k. u. k. Garnisons-Spitale Nr. 25. (Aus der Augen-Abteilung des k. u. k. Garnisons-Spitals Nr. 25 in Sarajevo ([Chefarzt: Regiments-Arzt Dr. J. Hackel.])

Die Beobachtung eines Falles, für welchen in der mir zugänglichen Literatur keine Analogie zu finden ist, veranlaßt die durch ihre Seltenheit und praktische Bedeutung gerechtfertigte Veröffentlichung. Patientin, die 28jährige Frau eines Kollegen, war seit Jahren in Beobachtung und Behandlung der Abteilung wegen einer nach Geschwür zurückgebliebenen Kornealfistel, welche häufig Reiz-Erscheinungen setzte, ohne daß sich Patientin zur Operation entschließen wollte. Derzeit lebt sie auf dem Lande und machte bei einer neuerlichen Attacke warme Umschläge auf das erkrankte Auge, nach ihrer Angabe durch mehr als eine halbe Stunde. Sie empfand diese Umschläge angenehm, keineswegs schmerzhaft. Als ihr Mann nach Hause kam, fand er das Auge in dem weiter unten beschriebenen Zustande und sandte sie uns zur Aufnahme, welche etwa 6 Stunden später erfolgte. Es fanden sich am Bulbus, nebst starken Reizungs-Erscheinungen, die ganze Kornea und auf etwa 3 mm ringsherum des Limbus die Konjunktiva milchweiß. Unter der Lupe sieht man das Epithel in zahlreichen Blasen abgehoben, welche, bereits entleert und zusammengefallen, vielfach konfluieren. An einzelnen Stellen ist die Blasendecke fetzenartig losgelöst.

Die Patientin, uns als Hysterika bekannt, zeigte bei der Untersuchung außer andren Stigmaten, totale Anästhesie der Haut an beiden Händen und Vorderarmen und in der Region von der Oberlippe nach aufwärts, sowie der Konjunktiva und Kornea beiderseits. Es wurde daher die Diagnose auf Verbrühung gestellt, welche in der beschriebenen Anästhesie ihre Erklärung findet. Der weitere, etwas protrahierte Verlauf führte unter indifferenter Behandlung zur Heilung mit Zurücklassung ganz unbedeutender Trübungen in der unteren Hälfte der Kornea.

Verwandte Beobachtungen, wie monatelanges, reizloses Tragen von Fremdkörper in der Kornea und im Konjunktivalsack konnten wir mehrfach machen, was darauf zurückzuführen ist, daß sich Anästhesien in der hierländischen Bevölkerung, namentlich bei den Moslims, in ungewöhnlicher Zahl finden.

Die Schlußfolgerungen für den praktischen Arzt ergeben sich aus Vorgehendem von selbst.

Gesellschaftsberichte.

Kongreß der böhmischen Augenärzte.

Abgehalten am 17. Juli 1911 in den Räumen der böhmischen Augenklinik in Prag. (Vorstand Prof. Dr. J. Deyl.)

1. Prof. Dr. J. Deyl: Beitrag zur Frage über die Entwicklung des Augen-Nerven und speziell über die Entstehung des Chiasma.

Vortr. bestätigt auf Grund seiner Befunde bei Fischen, Vögeln und beim Menschen die Tatsache, daß die optischen Fasern zentripetal aus der Netzhautanlage hervorwachsen; die Entwicklung des Chiasma war bis jetzt wegen der großen, der Forschung sich entgegenstellenden Schwierigkeiten unbekannt. Er selbst hat sich ebenfalls lange bemüht, sich in dem Gewirr von basalen Falten, Windungen usw. in Serienschnitten verschiedener Vertebraten-Embryonen und insbesondere beim Menschen an den seltenen Föten, die ihm S. Magnifizenz Professor Janošik zum Zwecke des Studiums zur Verfügung gestellt hat, zurechtzufinden. Aus diesem Grunde entschloß er sich von dem einfachsten Chiasma bei Fischen auszugehen, bei denen sich die Sehnerven einfach kreuzen, indem sie übereinander liegen, und zwar einmal der rechte über dem linken, das andre Mal umgekehrt. Die fundamentale Entdeckung dieser Forschung bei Fisch-Embryonen beruht darin, daß die optischen Fasern aus der Retina-Anlage der einen Seite in die zellige Wand des primitiven Augenblasenstiels und in die Fortsetzung der letzteren, d. i. in die ventrokaudale Wand des sogenannten Recessus opticus (sive praeopt.) rascher wachsen und die für sie bestimmte Stelle in der Mitte des sogenannten Chiasmawulstes an der Gehirnbasis früher erreichen, so daß die Fasern der anderen Seite (ebenfalls mittels des bekannten zelligen Leitgewebes des gegenseitigen Augenblasenstiels) über sie hinüberwachsen. Bei Fisch-Embryonen bildet die kaudale Wand des Recessus opticus (medialwärts als Chiasmawulst) eine in ventrodorsaler Richtung etwas schief aufsteigende, faltenlose, einfache zellige Platte.

Bei den Vögeln hat das fertige Chiasma die Gestalt gekreuzter Finger, und hier war die Erklärung schon leichter: sobald die ersten beiderseitigen Bündel ihren Ort erreicht haben, kreuzen sie sich, wie bei den Fischen; nur ist bei den Vögeln an der erwähnten kaudalen Recessuswand um eine Falte mehr; die kaudale (hintere), bei den Fischen einfache Wand jener Rinne bildet nämlich noch eine in proximoventraler Richtung überhängende zellige Leiste (Falte) und aus dieser Leiste entspringen andere Fasern proximoventralwärts (senkrecht von oben nach unten), und umschließen die ersten zwei gekreuzten, später zwei neue Bündel, bis die Form der gekreuzten Finger entsteht.

Bei menschlichen Embryonen sind die Falten der Recessusrinne noch reicher. Die beiderseitigen hohlen zelligen Augenblasenstiele münden von beiden Seiten — möge dieser Vergleich behufs rascheren Verständnisses gestattet sein — etwa wie zwei längliche, tütenförmige plattgedrückte Trichter (was er an einem Modell nach Born demonstriert) unter einem sehr stumpfen Winkel in die Gehirnhöhle. Die längs des langen Zipfels wachsenden Fasern bleiben auf derselben Gehirnseite, während sich die längs der kürzeren Seite der Tüte wachsenden kreuzen; — hinter der Kreuzung liegen sehr kurz nebeneinander (es existiert

noch kein Traktus) das gekreuzte stärkere und das ungekreuzte, deutlich schwächere Nervenfaserbündel. Vortr. demonstriert sodann mittels des Projektions-Apparates gelungene Diapositive mikroskopischer Schnitte, welche vom Universitäts-Präparator Rejsek hergestellt wurden, so daß sie die ganze Entwicklung des Auges und der optischen Fasern bei Fischen, teilweise auch bei Vögeln und beim Menschen, klar vor Augen führen.

2. Bailoni: Über den Zusammenhang zwischen intraokulärem Sarkom und Trauma.

Die Ätiologie der malignen Tumoren überhaupt und der intraokulären insbesondere ist rätselhaft. So lange die obligatorische Unfallversicherung noch nicht bestand, forschte man in der Anamnese der malignen Tumoren nach einem Trauma, und aus diesem Grunde figurieren relativ oft gerade die Traumen in der Ätiologie der malignen Tumoren. Ein Umschwung trat ein, als die obligatorische Unfallversicherung der Arbeiter eingeführt wurde. Da soll man häufig entscheiden, ob ein bestimmtes Trauma die maligne Neubildung in dem verletzten Organ tatsächlich hervorgerufen hat. Jeder einzelne Fall muß speziell beurteilt werden, man muß bestimmen, ob das Trauma ganz sicher nachgewiesen wurde. Ein wichtiges Moment ist die frühzeitige Meldung des Unfalls sowie auch des Umstandes, ob das Trauma jenes Organ betroffen hat, in welchem sich der Tumor entwickelt hat.

In der Augenheilkunde interessieren uns am meisten die Sarkome der Chorioidea, der Iris und des Ciliarkörpers. Vortr. führt aus seiner Unfallspraxis zwei Fälle von Sarkom der Aderhaut an, wo ein Zusammenhang zwischen Trauma und Tumor nicht konstatiert werden konnte, und einen Fall von Sarkom des Ciliarkörpers, wo ein Zusammenhang nicht sicher ausgeschlossen werden konnte. Der Zusammenhang der intraokulären Sarkome und des Traumas ist sehr zweifelhaft. Man muß bei einem jedem Trauma den Charakter desselben, seine Intensität, Lokalisation, die Dauer, die von dem Trauma bis zum konstatierten Beginn der Geschwulst verflossen ist, und die weitere Entwicklung derartiger Fälle in Erwägung ziehen. Jeder Fall muß gründlich untersucht, die Stelle des Traumas und die offenkundigen Veränderungen müssen vermerkt und eine genaue ophthalmoskopische Untersuchung muß vorgenommen werden. Ein Symptom sei besonders hervorgehoben, das von Gallezowski erwähnt und an der böhmischen Augenklinik schon länger beobachtet wurde: Wenn an der verletzten Stelle verhältnismäßig bald nach dem Unfalle einige auffallend injizierte Stämme der oberflächlichen Ciliargefäße auftreten, und später an derselben Stelle sich ein Tumor entwickelt, so steigt die Wahrscheinlichkeit eines kausalen Zusammenhanges zwischen dem Trauma und der Tumor-Entwicklung.

Debatte: Šmidrkal erwähnt zwei Fälle von Karzinom der Bauch-Eingeweide nach einem Trauma.

Reinhart rät, jeden Augenunfall sofort spezialistisch untersuchen zu lassen, wodurch die Verantwortung des Praktikers verringert würde.

Deyl: Es gibt Fälle, in denen das Auge das Aussehen des sekundären Glaukoms besitzt, ganz ähnlich wie bei intraokulären Tumoren, während ein hämorrhagisches Glaukom infolge intraokulärer Arteriosklerose vorliegt. In der Klinik wird regelmäßig eine diesen Punkt berücksichtigende Augenspiegel-Untersuchung auch des andren Auges vorgenommen, wodurch in derartigen Fällen eine deutliche Arteriosklerose der Netzhautgefäße (ohne Hämorrhagien) entdeckt wird, wobei namentlich eine erschwerte Pulsation der Netzhautarterien konstatiert werden kann.

3. Prof. Chalupecký: Die Wirkung des Radiums auf das Auge. Eine Experimentalstudie.

Das Radium wirkt auf sämtliche organische Systeme im allgemeinen schädlich, indem es Entzündungen und Atrophien hervorruft. Die direkte Einwirkung auf das Auge hat namentlich Birch-Hirschfeld geprüft und gefunden, daß, wenn man den Behälter mit Radiumbromid auf das Auge eines Kaninchens auflegte, binnen einigen Stunden eine Entzündung der vorderen Augenpartien und manchmal auch des Augenhintergrundes eintrat. Vortr. hat diese Versuche mit einem analogen Resultat wiederholt und erstattet über dieselben einen ausführlichen Bericht, den er mit mikroskopischen Präparaten belegt. Therapeutische Versuche mit Radiumanlegung wurden in der Augenheilkunde bei verschiedenen Krankheiten, speziell beim Trachom angestellt; die Erfolge unterschieden sich jedoch nicht von jenen, die man mit den üblichen Heilmethoden erzielen kann, ja oft blieben sie hinter diesen zurück. Statt der direkten Applikation der Radiumsalze versucht man häufig die Behandlung mit Radium-Emanation, die in den Quellen zahlreicher Kurorte in ungleicher Menge enthalten ist und die auch künstlich hergestellt werden kann, z. B. durch Einführung der Emanation in gewöhnliches Wasser. Vortr. prüfte den Einfluß eines derartig radioaktivierten Wassers, das einerseits durch Mischen gemahlenen Joachimsthaler Uranpecherzes mit destilliertem Wasser hergestellt, anderseits in der Fabrik auf Radiumpräparate in Neulengbach bei Wien erzeugt wurde. Er injizierte die Wässer Kaninchen unter die Konjunktiva und in den Glaskörper mit einem im großen und ganzen unbedeutenden Erfolg; er konstatierte nur, daß das Wasser keine Eiterung hervorrief, (vielleicht hat es eine bakterizide Wirkung, wie auch andere Versuche bestätigen,) und wies nach einer Injektion in den Glaskörper noch nach 30 Stunden Spuren von Aktivität des intraokulären Inhaltes (mit dem Elektroskop) nach. Demnach dürften die radioaktiven Wässer nach dem gegenwärtigen Stand unserer Erfahrungen für die lokale Behandlung der Augenkrankheiten keine wesentliche Bedeutung besitzen; inwiefern eine Allgemein-Behandlung mit Emanation die Heilung der Augenkrankheiten, die auf allgemeiner Basis beruhen, unterstützt, läßt sich bis jetzt ebenfalls noch nicht entscheiden.

Šmidrkal fragt, ob nicht Umschläge mit radioktivem Wasser bei Hornhauttrübungen zu empfehlen wären.

Chalupecký antwortet, daß ein Erfolg von dieser Therapie nicht zu erhoffen sei, und fügt eine kurze Beschreibung der Bäder in Joachimsthal und daselbst üblichen Behandlung hinzu. Im Laufe der Debatte wird auf die Möglichkeit hingewiesen, daß zufällig eine Besserung auch solcher Fälle eintritt, die bei der ersten Untersuchung hoffnungslos erschienen, die sich aber auch unter einer andren Behandlungsweise bessern würden, z. B. die scheinbare Atrophie des Nervus opticus (Picha).

4. Leßer: Xeroderma pigmentosum.

Ein interessanter Fall dieser Krankheit bei einem 19jährigen Mädchen, bei dem vor 4 Jahren die Symptome des verrukösen Stadiums und vor etwa $1^1/_2$ Jahren die Symptome des Stadiums der Tumorbildung auftraten. Die Patientin bekam an der Nasenwurzel eine Geschwulst, die bei der mikroskopischen Untersuchung als ein basozelluläres Karzinom diagnostiziert wurde, und am Bulbus ein spindelzelliges Sarkom, das stellenweise das Aussehen eines Myxosarkoms besaß. Das Bindehaut-Epithel war über dem Tumor vollkommen erhalten. Das gleichzeitige Auftreten

so verschiedenartiger Geschwülste ist bis jetzt noch nicht beschrieben worden. Bei derselben Patientin wurden die primär-atrophischen, die pigmentlosen und dunkelpigmentierten Hautstellen ebenfalls histologisch untersucht und ein Befund konstatiert, der von dem bis jetzt in der Literatur niedergelegten Befunde einigermaßen abweicht. Der Bulbustumor, der mit der Hornhaut, der Sklera und dem M. rectus inferior verwachsen war, wurde exstirpiert, der M. rectus inferior passend angenäht. Gegenwärtig besteht nach Ablauf von mehr als einem Jahre nicht bloß kein Rezidiv, sondern es ist auch die Funktion des Muskels tadellos und die Sehschärfe normal. Vortr. demonstriert die Photographie der Kranken vor der Operation, die Kranke selbst, ferner mikroskopische Präparate der exstirpierten Geschwülste der Patientin (des Karzinoms und des Sarkoms) und der untersuchten Hautpartien. (Schluß folgt.)

Journal-Übersicht.

I. A. v. Graefe's Archiv für Ophthalmologie. LXXVIII, 3.

1) **Über Glaukom. I. Betrachtungen und Untersuchungen über die Pathogenese des Glaukoms. Über lymphostatisches und hämostatisches Glaukom,** von Privatdozent Dr. med. C. F. Heerfordt in Kopenhagen.

Verf. vertritt auf Grund seiner klinischen Erfahrungen und der regelmäßigen Untersuchung mit dem Schiötz'schen Tonometer die schon vor Jahren von Donders ausgesprochene Ansicht, daß das Glaucoma simplex gewöhnlich das Vorstadium des entzündlichen Glaukoms bildet. Es müssen sich also zwei schädigende Einflüsse geltend machen, eine, welche das Glaucoma simplex, und eine zweite, welche aus dem Glaucoma simplex das Glaucoma inflammatorium erzeugt. Das nicht entzündliche Glaukom beruht auf Lymphstase (lymphostatisches Glaukom), das entzündliche auf Hämostase in der Tunica vasculosa. Die beim entzündlichen Glaukom eintretende Verlagerung der Ciliarregion, Iris und Linse deutet auf eine Blut-Überfüllung in der Tunica vasculosa hin und diese Blut-Überfüllung muß nach den Krankheits-Erscheinungen akut entstanden sein. Dieselbe Lageveränderung kann durch Unterbindung der Ven. vorticos. bewirkt werden, und die mikroskopisch nachweisbaren Gewebs-Veränderungen sind mit der Annahme einer akuten Hämostase vereinbar.

Die Tensions-Erhöhung beim lymphostatischen Glaukom verengt die Blutgefäße. Die Verengerung wird sich vorzugsweise an den Venenmündungen unmittelbar vor der Grenzlinie des Gebietes des intraokularen Druckes zeigen. Die Ursache für die Hämostase muß daher vor den Eingangspforten der Vortex-Skleralkanäle gesucht werden. Die Druckveränderung trifft hier die großen Venen-Sinus, deren Wände gefaltet oder geknickt werden. Dabei kann Kompression der Skleralkanäle erfolgen. Wenn die Retinalvenen sich unter dem Einflusse des erhöhten Druckes nicht verengern, so liegt die Ursache in einer Abknickung oder Verschluß (Embolus) der Gefäße unmittelbar vor dem Eintritt in die Lamina cribrosa. Der Venenpuls findet seine Erklärung in einer Absperrung der Vena centralis retinae.

Die Blutmenge, welche das Auge bei erhöhtem intraokularen Druck verläßt, muß vermindert sein. Damit steht in Widerspruch, daß nach der

bisherigen Anschauung die Ven. cil. ant. beim entzündlichen Glaukom stark erweitert sind. Der Widerspruch besteht aber tatsächlich nicht, denn nach den Untersuchungen des Verf.'s sind die Gefäße, welche man für Venen hielt, Arterien, deren jede in der Regel von 2 feinen Venen begleitet wird.

Miotica wirken günstig durch Vermehrung des Tonus des Akkommodations-Muskels und dadurch bedingte Anspannung der Wand im Sinus vorticosus. Umgekehrt verursachen Mydriatica Erschlaffung. Gleiche Verhältnisse bestehen bei Akkommodations-Anstrengung und der ihr folgenden Ermüdung.

---

2) **Zur Pathogenese der sympathischen Ophthalmie.** Teil I, von Dr. F. Deutschmann in Hamburg.

In einem schwer verletzten Bulbus, welcher 6 Tage nach Ausbruch sympathischer Ophthalmie auf dem andren Auge enukleiert wurde, fand sich Endophthalmitis septica neben sympathisierender Entzündung. Die Hauptmasse der infiltrierenden Zellen machten Plasmazellen aus, dann Lymphocyten, epitheloide Zellen, Mastzellen, eosinophile Leukocyten und Riesenzellen. Eine aus diesem Bulbus bereitete Chorioideal-Emulsion, welche sich auf den gebräuchlichen Nährböden als steril erwies, wurde einem Affen in den Glaskörper injiziert. Es entwickelte sich eine Entzündung, welche zur Phthisis bulbi führte. Nach $4^1/_2$ Monaten zeigte die Uvea noch frische Entzündungsherde mit den für sympathisierende Entzündung charakteristischen Zellformen. Die Entzündung setzte sich kontinuierlich auf die Opticus-Scheiden fort und führte dort zur Infiltration der Arachnoides, Endothelwucherung und entzündlicher Obliteration des Intervaginalraumes. Am Chiasma fand sich ein Exsudat, welches nach beiden Seiten hin auf Opticus und Traktus überging. Die Meningen waren, soweit sichtbar, nicht unbeteiligt. Am Opticus des andren Auges bestanden dieselben entzündlichen Erscheinungen und im Auge selbst herdförmige Infiltration, besonders der Chorioidea und des Ciliarkörpers. Auch hier dieselben Zellformen. Also eine typische sympathische Ophthalmie, welche 4 Monate nach der experimentell erzeugten Erkrankung des ersten Auges auf dem deutlich gezeichneten Wege in den Opticus-Scheiden das zweite Auge erreichte. Klinisch waren keine Allgemein-Symptome, keine Anzeichen einer Meningitis aufgetreten.

Nach Implantation eines aus dem enukleierten Bulbus stammenden Chorioidealstücks in die vordere Kammer eines Affen folgte eine Entzündung, welche dieselben Zellformen zeigte und nach $8^1/_2$ Monaten noch nicht abgelaufen war. Die Entzündung breitete sich längs der vorderen Ciliargefäße und in den Muskeln zum hinteren Pol aus, gelangte in den Opticus-Scheiden zum Gehirn und wanderte längs den Opticus-Scheiden der andren Seite zum zweiten Auge, wobei wiederum der Weg durch die Muskulatur und die vorderen Ciliargefäße eingeschlagen wurde. Im zweiten Auge entstand eine chronische Erkrankung des Uvealtraktus mit den Merkmalen der sympathischen Ophthalmie. Keine Allgemeinsymptome, keine Anzeichen einer Meningitis und völlig normaler Organbefund.

Die Schilderung einer Reihe andrer, auch an Kaninchen angestellten Versuche würde hier zu weit führen und darf unterbleiben, weil sie mehr oder minder deutlich dieselben Resultate ergaben. Bemerkenswert ist, daß die Weiter-Impfung von einem Kaninchen-Auge, welches nach Implantation eines aus dem menschlichen Bulbus stammenden Stückchen Chorioidea er-

krankt war, auf ein andres Kaninchen-Auge gelang. Ein Stückchen Opticus, welches überimpft wurde, rief eine chronische Uveïtis hervor, die sich längs der Opticus-Scheiden zum andren Auge ausbreitete und dort ebenfalls eine chronische Uveïtis hervorrief. Am Chiasma und Gehirn bestand exsudative Meningitis.

Dieser Versuch legt die Annahme nahe, daß Mikroorganismen im Spiele sind. Vielleicht ist ein vielfach gefundener Gram-positiver Diplococcus der Erreger.

Die Tiere boten trotz der Erkrankung der Meningen keine Zeichen einer Cerebral-Erkrankung. Auch bei Menschen ist nicht ausgeschlossen, daß umschriebene Meningitiden symptomlos verlaufen.

„Die Sehnerventheorie erhält durch diese Versuche, als die einzigste von allen andren, von neuem eine experimentell und klinisch gesicherte Basis."

---

3) Zusatz zu der vorstehenden Abhandlung von Dr. F. Deutschmann **„Zur Pathogenese der sympathischen Ophthalmie"**, von Prof. R. Deutschmann.

Eingehende, ablehnende Kritik der neueren, besonders der Römer'schen Anschauungen. Hinweis auf die vorige Arbeit, deren Resultate mit früheren Untersuchungen des Verf.'s in Einklang stehen.

---

4) **Studien zur sympathischen Ophthalmie.** III. Teil, von Prof. Dr. A. Elschnig in Prag.

In früheren Arbeiten, über welche dieses Centralblatt berichtete, hat Verf. festgestellt, 1. daß vom Auge aus eine Resorption von Antigenen in antigener Form stattfindet, und daß unter gewissen Einflüssen, wie z. B. subkonjunktivalen Injektionen, eine Erhöhung der antigenen Wirkung eintritt, 2. daß Uvea-Emulsion, parenteral in den Tierkörper eingebracht, antigen wirkt, und daß wahrscheinlich das Pigment der wirksame Bestandteil ist. Damit ist eine exakte Grundlage für die Theorie gegeben, daß die sympathische Ophthalmie auf dem Wege der Überempfindlichkeit der Uvea entsteht, die durch antigene Resorption vom Uveagewebe im ersterkrankten Auge erzeugt wird.

Die eingehende Analyse eines großen klinischen Materials ergab u. a., daß gerade bei schleichenden Fällen von Iridocyclitis, bei denen einerseits ein ausgedehnter Gewebszerfall und damit Anaphylaxierung der Uvea anzunehmen ist, andrerseits keine akute Krankheits-Ursache, sondern gleichfalls eine chronische oder andauernde Konstitutions-Anomalie im weitesten Sinne des Wortes besteht, in der großen Mehrzahl der Fälle beide Augen in gleicher Weise erkranken. Daraus ergibt sich eine Erklärung für die Tatsache, daß bei den beiderseits an Iridocyclitis erkrankten Individuen die Prognose für das Sehvermögen ungünstig ist.

Verf. stellt folgende Theorie auf: „Durch ein Trauma wird das erste Auge schwer geschädigt, eventuell infiziert durch einen der gewöhnlichen Infektions-Erreger, oder es erkrankt von vornherein zufolge der bestehenden Anomalie im Organismus an einer abakteriellen, durch das Trauma als solches ausgelösten Entzündung. Der die Entzündung begleitende Gewebszerfall führt zu antigener Resorption vom Uvea-Gewebe und dadurch zu einer Überempfindlichkeit der restlichen, nicht durch das Trauma und die primäre Entzündung betroffenen Teile der Uvea des ersterkrankten Auges, ebenso wie der nor-

malen Uvea des zweiten Auges. Infolge der nun bestehenden lokalen Überempfindlichkeit der Uvea kann die vorhandene somatische Anomalie einen Angriffspunkt finden und zu jener Entzündung der Uvea beider Augen führen, die wir als die sympathisierende Entzündung kennen." Scheer.

II. The Ophthalmoscope. 1911. April.

1) **Demonstration mit Projektionen der unmodifizierten Smith'schen Star-Operation,** von Derrick T. Vail.

2) **Die operative Behandlung jugendlicher Stare,** von Percy Fridenberg.

Für jugendliche Stare, auch den Schichtstar, ist die Linear-Extraktion mittels Lanzenschnitt ohne Iridektomie die beste Methode. Zurückbleibende Rindenmassen entfernt Verf. durch Ausspülung der Vorderkammer.

3) **Smith's Star-Operation,** von W. Greene.

Nicht in allen Fällen ist die Operation ratsam; z. B. ist ein horizontaler Hornhaut-Durchmesser von nur $9^1/_2$ mm (statt 11 mm) zu klein zum Austritt der Linse in die Kapsel. Niemand sollte die Operation ausführen, der nicht eine große operative Erfahrung unter Leitung eines die Technik beherrschenden Operateurs erfahren hat, die Indikationen und Kontra-Indikationen der Operation sowie die Nachbehandlung genau kennt.

4) **Über angeborenen Star,** von J. E. Brown.

Unter 66 Fällen von angeborenem grauen Star fanden sich: 3 Brüder, 2 Schwestern und ein Bruder, eine Schwester und ein Bruder, zweimal 2 Brüder, 2 Vettern.

5) **Über Star-Operation,** von W. A. Fischer.

Verf. empfiehlt einige Wochen vorher eine präparatorische Iridektomie zu machen und von der Linsenkapsel, falls nicht die Linse mit der Kapsel auf leichten Druck austritt, mit der Pinzette ein Stück zu entfernen.

6) **Gegenanzeigen der Entfernung der Linse in der Kapsel,** von G. H. Fink.

Hornhaut-Durchmesser, Tiefe der Vorderkammer, Reifezustand der Linsentrübung muß berücksichtigt werden. Bei kleiner Hornhaut, flacher Vorderkammer, mäßig sich erweiternder Pupille kann man nicht erwarten, eine große senil getrübte Linse in der Kapsel entfernen zu können.

7) **Zwei Fälle von Morgagni'schem grauen Star ohne nachweisbare Spur eines Kernes, mit Bemerkungen über die klinische Einteilung des Alters-Stars,** von R. H. Elliot.

Unter 6 Fällen von Morgagni'schem Star konnte bei 2 auch bei der Operation keine Spur von Kern gefunden werden. In beiden Fällen zeigte das zweite Auge die getrübte Linse im Stadium der Quellung, die einzelnen Sektoren derselben von perlartigem Aussehen. Nur aus dieser Form von Linsentrübung entwickelt sich die Morgagni'sche. Häufig ist dieselbe von Verdickungen der vorderen Kapsel, die auf Epithelwucherungen beruhen, be-

gleitet, so daß bei der Operation die Entfernung des mittleren Teils der Kapsel erforderlich ist. Im Gegensatz zu dieser Linsentrübung gibt es andre, bei welcher die Rindentrübung zwischen den Sektoren schneller fortschreitet, als in den Sektoren selbst, die letzteren nehmen nie das perlartige Aussehen an, die Rinde hat die Neigung, sich vom Kern ohne Verflüssigung zu sondern, so daß bei der Operation leicht Rindenmassen zurückbleiben. Bei der dritten Form, dem braunen Kernstar, ist die Linse groß, zu ihrer Entfernung ist ein großer Schnitt erforderlich.

---

8) **Notiz über die Entwicklung des Schichtstars**, von Sydney Stephenson.

Zu den wenigen Beobachtungen über Entwicklung des Schichtstars während der Kindheit fügt Verf. eine neue hinzu:

Ein 8jähriger Knabe zeigte hypermetropischen Astigmatismus, S = $^6/_{18}$. 7 Jahre später war die Sehschärfe unter $^6/_{60}$ gesunken, beide Augen zeigten ausgesprochenen Schichtstar mit sog. Reiterchen.

Mai.

1) **Über die Beziehung des Meningococcus intracellularis zum Pseudogliom**, von G. Coats und J. Graham Forbes.

Verff. fanden in 4 Fällen metastatischer Ophthalmie vom Typus des Pseudoglioms den Meningococcus. Für seine ursächliche Bedeutung spricht: a) Das Pseudogliom ist ein klinisch wohl umgrenztes Krankheitsbild, daher wahrscheinlich stets auf denselben Organismus zurückzuführen, b) in 4 bis 5% der Fälle von epidemischer Cerebrospinalmeningitis tritt Pseudogliom auf. In solchen Fällen ist der Meningococcus im Auge gefunden worden, c) bei idiopathischem Pseudogliom sind Kopfschmerzen, wahrscheinlich durch Meningitis veranlaßt, häufig vorausgegangen.

---

2) **Ein Fall von Linsentrübung nach elektrischem Schlag**, von H. Grimsdale und R. James.

Ein 40jähriger Lokomotivführer war vom elektrischen Stark-Strom getroffen worden. 14 Tage später zeigten beide Linsen Trübungen der vorderen Rindenschicht, die auf dem einen Auge so zunahmen, daß die Linse entfernt werden mußte.

---

3) **Optische Probleme in der Augenheilkunde**, von H. S. Ryland. Reflektion an ebenen Flächen.

---

4) **Vererbte Syphilis und blaue Lederhäute**, von J. S. Rolleston.

Ein 5monatliches Kind, dessen Vater und Mutter an Syphilis litten, hatte Erosionen am Anus, Paronychie und Spontanfraktur des linken Humerus. Beide Lederhäute waren von blaß-blauer Färbung. Die gleiche Lederhautfarbe war bei der Mutter vorhanden, nach Aussage dieser auch bei ihrer Schwester und ihrer Großmutter. Ein Zusammenhang zwischen der syphilitischen Spontanfraktur und der Blaufärbung der Lederhäute wäre Verf. nicht in den Sinn gekommen, wenn nicht Eddowes über Familien mit „dunklen Lederhäuten und Brüchigkeit der Knochen" berichtet hätte. Verf. nimmt an, daß die Durchsichtigkeit der Lederhaut auf mangelhafter Entwicklung des Stützgewebes in den verschiedenen Organen beruhe, die auch zur Brüchigkeit der Knochen führe. Sie mag auch im vorliegenden Falle

mit der Syphilis zusammen zur Entstehung des Knochenbruchs beigetragen haben.

5) **Über die Behandlung der Alters-Weitsichtigkeit bei gewissen Arbeiter-Berufsklassen,** von E. Thomson.

Es gibt Berufe, wo trotz Alters-Weitsichtigkeit die Arbeit verrichtet werden kann, aber abends bei längerem Lesen Beschwerden eintreten. Da nach Verordnung des Glases dasselbe bald auch bei der Arbeit nicht entbehrt werden kann, empfiehlt es sich, in manchen Fällen, wo Gläser bei der Arbeit nicht erlaubt sind, zunächst keine Brille zu verordnen.

6) **Augenbefund bei allgemeiner angeborener Haarlosigkeit,** von Ch. A. Oliver.

Die angeborene Haarlosigkeit des 64jährigen Mannes erstreckte sich auch auf die Augenbrauen und Wimpern. Der Augenhintergrund zeigte das Bild der Retinitis albescens.

7) **Nystagmus bei Augenschluß,** von A. W. Stirling.

Eine 20jährige Patientin hatte seit 2 Jahren bemerkt, daß die Augen bei Lidschluß sich bewegen. Bei geöffneten Lidern ist eine geringe Neigung zu Nystagmus vorhanden, bei Lidschluß tritt sofort heftiger Nystagmus (85 bis 100 seitliche Bewegungen in der Minute) auf.

Juni.

1) **Über Dakryops,** von E. Thomson.

Nach Mitteilung eines Falles bei einem $7^1/_2$jährigen Knaben, bei welchem Verf. die vordere Wand der Cyste entfernte, gibt er einen Überblick über die Literatur. Er definiert den Dakryops als eine cystische Erweiterung eines oder mehrerer Ausführungsgänge der Haupt- oder accessorischen Tränendrüse; in manchen Fällen können die Drüsen selbst von dem cystischen Prozeß mitergriffen sein.

2) **Aktinomykotische tödliche Meningitis durch Keilbeinhöhlen-Eiterung. Tod 4 Tage nach Entfernung des rechten Auges,** von E. Stevenson und Ch. A. Adair-Dighton.

Auf dem rechten Auge eines 62jährigen Mannes entwickelte sich im Anschluß an ein traumatisches Hornhautgeschwür eine beginnende Panophthalmie. 4 Tage nach der Entfernung des rechten Augapfels trat der Tod unter den Zeichen einer eitrigen Meningitis ein.

Die Sektion ergab, daß die Augenhöhlen entzündungsfrei waren, die Keilbeinhöhle rechts dagegen zeigte Zeichen einer alten chronischen Eiterung und war des Periosts und der Schleimhaut beraubt, die ganze hintere Wand war vollständig zerstört, so daß eine freie Verbindung mit der Gehirnbasis bestand. Der Eiter des Gehirns enthielt Aktinomyces-Füden.

Die Verff. erblicken in dem Sektions-Ergebnis den Beweis, daß die Meningitis mit der Enukleation in keinem ursächlichen Zusammenhang stand, sondern von der Keilbeinhöhle ausging. Durch die Rückenlage im Bett wurde der Abfluß des Eiters behindert, es trat Nekrose der hinteren Wand der Keilbeinhöhle und durch direkte Fortsetzung Meningitis ein.

3) **Sehschärfe und Erwerbsfähigkeit**, von Archibald Stanley Percival.
Berechnungen in tabellarischer Übersicht.

4) **Einige Bemerkungen über Trepanation gegen Glaukom**, von H. Elliot.

5) **Notiz über bifokale Gläser**, von E. Maddox.
Sensible Patienten, die der Gebrauch bifokaler Gläser „nervös" macht, können an dieselben gewöhnt werden, wenn man zuerst an der Hinterfläche des Glases den oberen Rand des Lese-Segments mit schwarzer Tinte nachzieht.

6) **Akute Pneumokokken-Dakryocystitis bei einem 7jährigen Kinde**, von Duncan Lawrie.

Juli.

1) **Der Filtrationswinkel: Anatomie, Funktion und Beziehungen zum Glaukom**, von A. Thomson.
Drei Muskeln können den vom Verf. beschriebenen Skleralsporn nach hinten und innen ziehen: die meridionalen und zirkulären Fasern des Ciliarmuskels und der Sphincter pupillae. Die mit der Vorderfläche des Skleralsporns verbundenen Fasern des Ligamentum pestinatum werden hierdurch gedehnt und, da sie mit der inneren Wand des Schlemm'schen Kanals innig verbunden sind, wird diese Wand nach innen gezogen, das Lumen des Kanals also erweitert. Demgemäß wird ein negativer Druck hergestellt, so daß die Flüssigkeit nach dem Orte des geringsten Widerstandes strömt. Mit der Erschlaffung der genannten Muskeln kollabiert der Schlemm'sche Kanal und unterliegt dem gewöhnlichen Einfluß des intraokularen Druckes. So ist es klar, daß Flüssigkeit frei von der Vorderkammer in den Schlemm'schen Kanal, aber nicht umgekehrt fließen kann.
Bei Hypertrophie des Ciliarmuskels und beständiger Kontraktion in hypermetropischen Augen läßt die Elastizität des Ligamentum pectinatum nach, der Schlemm'sche Kanal bleibt dauernd erweitert, es tritt Gleichgewicht zwischen Druck der Vorderkammer und venösem Kreislauf ein, der Abfluß ist gestört und kann den Ausbruch von Glaukom veranlassen. In gleicher Weise kann eine Sklerose des Ligamentum pectinatum wirken.

2) **Das Studium der Augendrehungen**, von Francis Valk.

3) **Die von W. A. Fisher bei der Star-Operation gebrauchten Instrumente.** (Abbildungen.)

4) **Die Technik der Sklerektomie gegen Glaukom**, von S. Holth.

5) **Embolie der Zentral-Arterie der Netzhaut bei einem $11^3/_4$jährigen Mädchen**, von Sydney Stephenson.
Das Mädchen hatte früher an Masern, Scharlach und Rheumatismus gelitten, hatte einen Herzklappenfehler, erblindete plötzlich links beim Erwachen und zeigte das typische Augenspiegelbild der Embolie.
Die große Seltenheit dieser Augen-Erkrankung bei Kindern kann auch

als indirekter Beweis gelten, daß beim Verschluß der Zentral-Arterie gewöhnlich der chronischen Endarteritis der überwiegende Einfluß zukommt.

6) Bleitrübung der Hornhaut mit Schwefelwasserstoff-Lösung behandelt, von H. Elliot.

Ein durch Bleiwasser-Einträufelung weiß gefärbtes Hornhaut-Geschwür wurde mit befriedigendem kosmetischem Erfolge bei einer Kinderfrau durch Schwefelwasserstoff-Lösung braungefärbt. G. Abelsdorff.

III. The American Journal of Ophthalmology. 1911. März.

1) Messer und Pinzette zur Star-Ausziehung, von A. E. Ewing.

Verf. empfiehlt für den Starschnitt ein Lanzenmesser, dessen Rücken die Kurve des Sklerokornealrandes zeigt, dessen Spitze ein rechter Winkel bildet, dessen beide Schenkel-Enden da, wo sie in die Kurve übergehen, 12 oder $12^1/_2$ mm voneinander entfernt sind. So hat man ohne weiteres die Grenzen, bis zu denen das Messer ohne jede Gefahr vorgeschoben werden kann. Die Fixations-Pinzette hat an dem Arm-Ende je zwei auseinanderspringende Greifer. (Vgl. A. Weber, Arch. f. Ophth. XIII, 1, S. 187—274, 1867, und die Doppel-Pinzetten von Jäger und Monoyer. H.)

2) Angeborene Augenlähme, von J. B. M. Lubbin.

16wöchiges Kind mit angeborener Ptosis; Lidspalte nur 2 mm weit. Kombination mit Okulomotorius-Lähmung. Kein Exophthalmus. Blasse Sehnerven. Das Besondere des Falles bestand in der Beteiligung des Sphincter iridis, was darauf hinweise, daß auch in den bekannten Fällen, wo nur die äußere Muskulatur gelähmt schien, eine zentrale Läsion vorgelegen habe.

3) Der Tränen-Kanal als Leiter der Infektion bei Neugeborenen-Eiterung.

4) End-Ausgang eines Falles von Stauungs-Papille, von J. W. Charles.

Ein Fall von Stauungspapille, bei dem die Trepanation aus äußeren Gründen aufgehoben werden mußte, als sich die Felder für Grün und Rot zu bessern begannen. Nach zeitweiliger Besserung auch des ophthalmoskopischen Befundes war das schließliche Ende doch beiderseitige Atrophie.

Mai.

1) Linsenkapsel-Pinzette, von A. E. Ewing.

2) Pulsierender Exophthalmus, von Harry Friedenwald.

Verf. hebt die Jugend seiner Patientin, einer 20jährigen Negerin, hervor, die für einen pulsierenden Exophthalmus ungewöhnlich ist, und den stationären Charakter der Geschwulst, die schon mehr als 6 Jahre unverändert bestanden haben soll. Äußerlich verriet keinerlei Kongestion die starken Gefäß-Anomalien. Ein Tumor konnte nicht abgetastet, aber auch nicht ausgeschlossen werden. Trotz der ausgesprochenen Pulsation war ein Gefäßgeräusch nicht wahrzunehmen.

3) Zur Ätiologie von Bindehaut-Entzündung und mangelnder Ausdauer, von J. F. Shoemaker.

Stoffwechsel-Störungen und Auto-Intoxikation vom Darm aus als Ursache von Photophobie, Trigeminus-Neuralgien und Asthenopie, mit Einzelfällen als Belegen.

Juni.

1) **Spindelzellen-Sarkom der Iris** (mit Illustrationen), von Adolf Alt.

Fall einer 49jährigen Dame, die seit Jahren einen Fleck in der Iris bemerkt hatte. Die Proliferation der Chorioidea stellte keine Metastase dar, sondern zeigte nur strukturloses Bindegewebe, das vielleicht unabhängig von der Geschwulst-Entwicklung schon kongenital vorhanden gewesen sein mag. Die Affektion im Netzhaut-Zentrum schien ganz frischen Datums, durch Destruktion der fibrösen und zellulären Elemente infolge von Streckung des Gewebes entstanden.

2) **Eserin-Wirkung**, von James W. Barret.

Bei einem Fall von Glaukom wurden hintereinander zwei Iridektomien auf demselben Auge gemacht, so daß nur ein kleines Stück Irisgewebe auf beiden Seiten des doppelten Koloboms stehen blieb. Als im Verlauf des Leidens die Spannung sich wieder hob, wirkte Eserin jedesmal deutlich tensionsherabsetzend, ohne daß auch nur eine Spur von Veränderung an den Irisresten bemerkbar war. Die Theorie von der Kontraktion der Pupille und Freimachung der Fontana'schen Spalten kann hierdurch nicht gestützt werden. Die Druckmessung geschah mit dem Tonometer in einwandsfreier Form. Peltesohn.

IV. Archives d'Ophtalmologie. 1911. April bis Juni.

1) **Die Schiel-Amblyopie. Ihre Ursache durch Nichtgebrauch, ihre Heilung durch Übung**, von Lagrange.

Verf. bekennt sich zu der Ansicht, daß die Amblyopie beim Schielen durch Nichtgebrauch zustande kommt. Er widerlegt folgende Einwände gegen die Ansicht:

1. Sichere Fälle von beginnender Amblyopie nach Eintritt des Strabismus sind nicht bekannt.
2. In manchen Fällen von altem Strabismus ist das abgelenkte Auge nicht sehschwach.
3. Beim paralytischen Schielen kommt Amblyopie nicht vor.
4. Augen mit sehr alten kongenitalen Staren zeigen nach der Operation keine Amblyopie.

Zum Schluß folgt eine Tabelle von Sehschärfen-Bestimmungen vor und nach der Übung, die sehr zugunsten der letzteren spricht.

2) **Behandlung der Verlegung der Tränenwege und ihren Folgen durch Dränage mit Zwirndraht**, von Ostwalt.

Die Technik und das Instrumentarium der Operation sind ganz spezielle. Die Dauerdränage wirkt viel sicherer als die wiederholte Sondierung und Spülung. Allerdings gehört dazu auch eine gewisse rhinologische Schulung.

3) **Beziehungen zwischen der chronischen retrobulbären Neuritis und der Arteriosklerose**, von Scalinci.

Die Neuritis retrobulbaris durch Nikotin und Alkohol findet in den

sklerotischen Veränderungen der Nervenscheiden-Gefäße einen günstigen Boden für ihre Entwicklung.

4) **Zwei Fälle von juveniler Glaskörperblutung,** von Moissonnier.

5) **Starke physiologische Exkavation der Papille,** von Willion.

Der Befund ließ zunächst an chronisches Glaukom denken, der jedoch durch die nähere Untersuchung auszuschließen war. Auch fehlte ein Halo.

6) **Die Iridokapsulektomie,** von Bourgeois.

7) **Epidemische Gonokokken-Conjunctivitis in Ägypten und ihre Beziehungen zum Trachom,** von Meyerhof.

Im Vergleich zu andren Ländern ist die Blennorrhöe in Ägypten außerordentlich häufig. So ergibt die Statistik des Verf.'s 20% Blennorrhöe unter den beobachteten akuten Bindehaut-Entzündungen.

Geradezu epidemisch wird die Blennorrhöe ungefähr 3 Monate nach dem Auftreten der ersten Hitze, tritt dann in ihr Maximum und endet im Dezember. Die Frage, weshalb die Hitze einen derartigen Einfluß hat, ist erst zu beantworten, wenn die Biologie des Gonococcus besser bekannt sein wird.

Die meisten Fälle beobachtete Verf. bei Kindern von 1 bis 5 Jahren, nämlich fast die Hälfte, während Neugeborene merkwürdigerweise in kaum 1% befallen werden. Ein Einfluß der verschiedenen Rassen unter den Eingeborenen war nicht zu konstatieren. Europäer werden nur selten befallen und nur, wenn ihre persönliche Reinlichkeit zu wünschen übrig läßt.

In klinischer Beziehung unterscheidet Verf. 3 Formen:

1. die schwere echt blennorrhöische Form,
2. die leichte, mehr katarrhalische Form,
3. die chronische, sog. metablennorröische Form.

Der Erreger ist fast stets leicht festzustellen. Außerdem gibt es natürlich Misch-Infektionen mit allen möglichen andren Bakterien: Koch-Weeks, Morax-Axenfeld, Pneumokokken, Streptokokken usw.

Die Übertragung durch genitale Erkrankung ist außerordentlich selten, durch Insekten sehr möglich, aber noch nicht sichergestellt. Ob der Gonococcus im menschlichen Körper vegetiert und unter der Hitze mehr zur Entfaltung gelangt, wagt Verf. nicht zu entscheiden.

Mit Vorliebe tritt die Blennorrhöe in bereits trachomatösen Augen auf. Verf. hat unter 471 Blennorrhöen 165mal diesen Umstand mit Sicherheit feststellen können. Hierbei ergibt sich, daß das Trachom (durch Pannus?) einen abschwächenden Einfluß auf den Verlauf der Blennorrhöe ausübt.

Im allgemeinen sind Hornhaut-Komplikationen bei Blennorrhöen in Ägypten bekanntlich sehr häufig (40,5%), ihre Folgen für das Sehen sehr verderblich, insofern 38% aller Erblindungen auf Rechnung der Blennorrhöe zu setzen sind.

Die Behandlung muß eine möglichst energische sein und die Prophylaxe in erster Linie in Isolierung der Kranken bestehen, sodann in Volkserziehung zur Reinlichkeit, die in den Schulen ihren Anfang nehmen müßte.

8) **Statistik über die während der Arbeit in die Hornhaut gedrungenen Fremdkörper,** von Lafon.

Die Statistik zeigt, außer der Verschiedenheit der Fremdkörper, daß

die Ermüdung durch die Arbeit eine große Rolle spielt und daß jüngere Arbeiter mehr disponiert sind als ältere.

9) **Behandlung der Nikotin-Amblyopie durch Lecithin,** von De Waele.

10) **Augensymptome bei Sympathicus-Erkrankungen,** von Beauvieux.

11) **Perikornealer syphilitischer Wulst,** von Trantas.

12) **Doppelseitige Neuritis optica mit linksseitiger Abducens-Parese,** von Roux.

13) **Augensymptome beim afrikanischen Rückfallfieber,** von Coppez.
Die klassische Augenkomplikation bei Rückfallfieber ist die akute oder chronische Irido-Choroiditis. Sie tritt einige Wochen nach dem letzten Fieberanfall auf. Die chronische Form zeigt keinerlei Entzündung und hat eine günstige Prognose, indem sich die Glaskörper-Trübungen fast immer wieder aufhellen.

14) **Die Ursachen der Erblindung bei Kindern,** von Bednarski.
Die Ursache der Erblindung im ersten Lebenjahr liegt in kongenitalen Erkrankungen und in der Blennorrhöe. Dann fällt die Kurve und steigt wieder im vierten Lebensjahr an, wo hauptsächlich die Keratitis phlyctaenulosa als Ursache anzuschuldigen ist.

15) **Pathogenese der angeborenen serösen Cysten der Iris,** von Nadal.

16) **Ein neuer Augen-Operationstisch,** von Marc Landolt.

17) **Durch Kalomel-Injektionen günstig beeinflußte Keratitis e lue congenita,** von Terson. Moll.

V. Annales d'Oculistique. 1911. April bis Juni.

1) **Tuberkulose der Lidbindehaut,** von Lafon.
Unter obigem Namen versteht Verf. die papillomatösen Wucherungen bei Bindehaut-Tuberkulose. Er verbreitet sich über Anatomie, Prognose und Behandlung der Erkrankung.

2) **Argyll Robertson'sches Symptom und spastische Miosis nach Konvergenz,** von Magitot.
Eingehende Schilderung der Pupillenphänomene in 2 Fällen und Kritik der zu ihrer Erklärung aufgestellten Hypothesen.

3) **Affektion des Augensympathicus bei Lungentuberkulose,** von Fromaget.

4) **Erhitzung des infektiösen Ulcus corneae,** von Bourgeois.
Die Erhitzung geschieht entweder durch einen sehr nahe gehaltenen Thermokauter oder durch ein Instrument, welches heiße Luft gegen das Geschwür bläst. Die Erfolge sind gut und namentlich die Narben sehr zart.

5) **Tumor der Hypophyse und Infantilismus,** von Burnier.

6) **Angeborenes Fibrom und Erweiterung der Orbita,** von Cosmettatos.
Der Tumor entwickelte sich während des fötalen Lebens und bewirkte durch sein Wachstum eine starke Verdrängung des Augapfels nach unten und eine sehr bedeutende Erweiterung der Orbita vor ihrer Ossifikation.

7) **Ursache und Häufigkeit der Blindheit bei den ägyptischen Kindern in Cairo,** von Peretz.
Erblindung bei Kindern der ärmeren Bevölkerung ist sehr häufig in Ägypten. Die Hauptursache ist die gonorrhoische Conjunctivitis, welche in 94% anzuschuldigen ist. Blennorrhöe der Neugeborenen ist in Ägypten auffallend selten, in dem Material des Verf.'s nur 1‰ ausmachend. Ebensowenig kommt bei Kindern Trachom und Variola in Betracht.

8) **Experimentelle Untersuchungen über die nicht gonorrhoische Ophthalmie der Neugeborenen,** von Morax, Lindner und Bollack.
Eine große Zahl der nicht gonorrhoischen Ophthalmien der Neugeborenen ist bedingt durch eine spezielle Infektion, welche charakterisiert ist durch Epithel-Einschlüsse, welche denen bei Trachom gefundenen analog sind. Überimpfung ruft eine mäßige Reaktion hervor.

9) **Subkonjunktivale Filaria,** von Petit.
Es handelte sich um Filaria Loa bei einem Patienten, der am Kongo gelebt hatte.

10) **Methode zur Ersetzung der Tenotomie bei Strabismus,** von Gonin.
Die Vornähung in Form eines Y eines der geraden Muskeln und die ebensolche Verlängerung des Antagonisten sind zwei Operationen, die trotz ihrer Delikatesse ohne Narkose bei gelehrigen Patienten auszuführen sind. Allein oder kombiniert ausgeführt gestatten sie eine gute Dosierung und lassen die Tenotomie vermeiden, deren Erfolg oft genug eine gegenseitige Ablenkung des Auges ist.

11) **Praktisches Verfahren, um bei der Star-Operation das Anschneiden der Iris durch das Messer zu vermeiden,** von Vacher und Denis.
Legt sich die Iris nach der Kontrapunktion vor die Schneide, so ist das Messer zurückzuziehen, von der Kontrapunktion aus ein feiner Spatel durch beide Hornhautschnitte zu stecken, damit die Iris zurückgehalten und unter Führung des Spatels, der zugleich Fixation leistet, der Schnitt in gewöhnlicher Weise zu vollenden.

12) **Über Faltenbildung der Netzhaut bei Ablösung,** von Farnarier.

13) **Intraokularer Tumor,** von Ducles und Sabot.
Es handelt sich um eine Milchgeschwulst von diffusem Melanosarkom und Peritheliom.

14) **Experimentelle Studien über Trachom,** von Nicolle, Cuénod und Blaizot.
Der Macacus sinicus eignet sich nicht zu Impfzwecken bei Trachom, da

seine Sensibilität dem menschlichen Virus gegenüber zu variabel ist. Dagegen zeigen beim Schimpanse die Impfungen denselben Typus wie beim Menschen. Die beste Infektionsart ist die Skarifikation, woraus hervorgeht, daß sich auch beim Menschen das Trachom an die kleinste Verletzung der Bindehaut anschließen kann.

15) **Inokulation des Trachoms bei Affen,** von Morax.

16) **Geographische Verteilung des Trachoms in Frankreich,** von Coudray.

Trachom kommt hauptsächlich vor längs der nordöstlichen Grenze, in Paris, um Bordeaux und im Süden von Frankreich.

17) **Änderung des glaukomatösen Augendruckes bei Syphilis nach Behandlung mit Arsenobenzol,** von Morax und Fourriere.

Verf. schreibt dem Mittel eine druckherabsetzende Wirkung zu.

18) **Salvarsan bei sympathischer Ophthalmie,** von De Ridder.

Bei kombinierter Salvarsan- und subkonjunktivaler Injektions-Behandlung hellte sich der Glaskörper des befallenen Auges in bemerkenswerter Weise auf. Moll.

Vermischtes.

1) Jacob Rava,

Professor der Augenheilkunde in Sassari, ist im Juli d. J. verstorben.

Am 10. Oktober 1837 zu Mailand geboren, 1859 Doktor, kämpfte er 1860 am Volturno unter Garibaldi, wurde Assistent an der Augenklinik zu Paris, 1864 a. o. Professor der Augenheilkunde zu Sassari, 1878 zum ord. Professor ernannt und hat als Lehrer und Arzt pflichterfüllt gewaltet, auch zahlreiche Abhandlungen zur praktischen Augenheilkunde und zur Hygiene veröffentlicht. Die von den Alten geübte Färbung von Hornhaut-Trübungen hat er 1861 der Vergessenheit wieder entrissen.

2) Prof. Dr. Emil Emmert in Bern, unser hochgeschätzter Mitarbeiter, ist am 10. Oktober verstorben. Am 1. Dezember 1844 in Bern geboren, als Sohn des Prof. Karl Emmert, bestand er sein Staats- und Doktor-Examen 1868. Nach größeren Studienreisen — er suchte sich bei A. v. Graefe, Arlt, Bader, Donders und Snellen weiter auszubilden, — ließ er sich 1870 in seiner Vaterstadt als Augenarzt und Dozent der Augenheilkunde nieder. Von seinen größeren Arbeiten seien erwähnt: „Refraktions- und Akkommodations-Verhältnisse des menschlichen Auges", „Schul-Untersuchungen und Schul-Hygiene", „Auge und Schädel". Bis in seine letzte Lebenszeit war er in seinem Lieblingsgebiete der Wissenschaft unermüdlich tätig geblieben.

3) Mit Rücksicht auf die interessante Arbeit von Dr. Meyerhof in diesem Hefte erwähne ich folgende Angabe aus der Arbeit von Phil. v. Walther aus dem Jahre 1821 über die kontagiöse Augen-Entzündung am Nieder-Rhein. (Journ. d. Chir. u. Augenh. II, 2, S. 122.)

„Die kontagiösen Krankheiten zerfallen in zwei Reihen. Zur ersten ge-

hören diejenigen, welche einen bestimmten, nach Stadien geordneten, meistens auf kurze Zeit beschränkten Verlauf einhalten, — welche, nachdem sie diesen zurückgelegt haben, von selbst aufhören, nur manchesmal mehr oder weniger bedeutende Nachkrankheiten zurücklassen: — Zu der zweiten alle ansteckenden Krankheiten, bei welchen eine solche beschränkte und nach Stadien geordnete Dauer des Verlaufes nicht stattfindet, sondern welche, einmal entstanden, nur selten später verschwinden, eine beträchtliche lange, fast unbestimmbare Zeit unter der gleichen, oder wenig veränderten Form fortdauern. Bemerkenswert ist es, daß jene fast immer durch ihren einmaligen regelmäßigen Verlauf in dem ergriffenen Individuum zugleich auch die Empfänglichkeit für eine neue Ansteckung vernichten, und daher der Rezidive nicht unterworfen sind; — bei den zweiten findet aber die wiederholte Ansteckung allerdings statt, und die frühere gewährt gegen die spätere keine Sicherheit. Unter die Krankheiten der ersten Reihenfolge gehören bekanntlich die Pocken, Masern, der Scharlach u. a., unter jene der zweiten vorzüglich die Krätze und Lustseuche (und die kontagiöse Augen-Entzündung, die Granulose)."

4) Der diesjährige Nobelpreis für Medizin ist dem Professor an der Universität Upsala, Prof. Dr. med. Allvar Gullstrand, für seine Arbeiten über die Dioptrik des Auges verliehen worden, — eine hohe Ehre für unser Sonderfach.

5) Kairo, den 19. Oktober 1911.

. . . . . .

. . . . Inzwischen habe ich die von Aḥmad Zaki Pascha herausgegebene Schrift „Biographien berühmter Blinder des Orients" des aṣ-Ṣafadî nach dem arabischen Text für die „Mitteil. f. Gesch. d. Med. u. Naturw." referiert. Aḥmad Zaki gibt aber in dem eben erschienenen „Compte Rendu général du 5e Congrès Internat. pour l'Amélioration du Sort des Aveugles" einen Auszug aus dem Werk in französischer Sprache. Vielleicht hat Ihnen Eloui Pascha dasselbe schon zugeschickt.

Wie nach dem späten Zeitpunkt der Abfassung (1347 u. Z.) nicht anders zu erwarten, ist das Werk eine, wenn auch umfassende Kompilation. Der Autor beginnt mit einer Bibliographie, Grammatik des Wortes und Geschichte der Blindheit, bespricht das Recht und die Stellung der Blinden nach dem Koran, ihre Behandlung bei den Astrologen und Dichtern und gibt eine Reihe von Anekdoten über Blinde, besonders einige Berufe derselben. Er erwähnt u. a. einen berühmten blinden Schachspieler. Der Koran gibt dem Gehörsinn vor dem Gesichtssinn den Vorzug, erklärt aber die Blindheit für das schlimmste aller Übel. Im zweiten Teil folgt eine alphabetische Aufzählung von etwa 300 berühmten Blinden. Es werden jedoch auch spät erblindete, wie z. B. ar-Rāzî, zu ihnen gerechnet; aṣ-Ṣafadî erwähnt blinde Dichter, Gelehrte, Juristen, Ärzte, Architekten und sogar Bibliophilen. Von den letzteren pflegte einer, Zain ad-Dîn al-Amidî, sich den Wert seiner Bücher durch eingeklebte erhabene Buchstaben zu merken, welche er dann mit den Fingern „las". Aḥmad Zaki hat daher den Kongreß vorgeschlagen, al-Amidî für den Erfinder der Blindenschrift als Vorgänger von Braille zu erklären; dies wurde jedoch abgelehnt. Über Erblindungsursachen bringt die Schrift des aṣ-Ṣafadî leider fast nur phantastische Berichte. Dagegen erwähnt er drei Fälle von hereditärer Blindheit, sowie einen arabischen Beduinenstamm, die Benî 'Auf, dessen sämtliche Mitglieder erblindeten, sobald sie ein mittleres Alter erreichten. Auch

spricht er von der Stadt Hit in Mesopotamien als nur von Einäugigen bevölkert. Für gewisse Ortschaften Ägyptens kann das heute noch beinahe gelten! . . . . M. Meyerhof.

6) Breslau, 25. September 1911.

. . . . . .

Die Arbeit von Josef Freund: Ein Fall von Aneurysma der Arteria carotis interna usw. ist in der Wiener med. Wochenschr. 61. Jahrg. 1. April 2911, Nr. 14, S. 905 enthalten. (Juli-Heft d. CBl. f. A.) Dr. R. Depène.

Bibliographie.

1) A case of metastatic gonorrhoeal conjunctivitis, by L. D. Frescoln. (Brit. med. Journ. 1911. 25. März.) Keratoiridocyclitis bei einem 30jährigen Matrosen mit Gonorrhoe. Strichpräparate von den Augen ergeben keinen Gonokokken-Befund. Da die Augen-Entzündung im Laufe der Jahre wiederholt in Begleitung der Urethritis aufgetreten war, besteht die Vermutung, daß ein Toxin der Gonokokken durch die Lymphbahnen zum Auge gelangt, wie zu den serösen Gelenk-Auskleidungen.

Peltesohn.

2) Panophthalmia arthritica (ein Beitrag zur Kenntnis der gichtischen Erkrankungen des Sehorgans), von Dr. Max Steinkühler in Bühlau. (Wiener med. Rundschau. 1911. Nr. 34 u. 35.) Bei einer Patientin, die seit Jahren an leichten Podagra-Anfällen litt, traten mit dem Schwinden derselben heftige Kopfschmerzen und Veränderungen am linken Auge auf, die den Verdacht auf eine intraokulare Neubildung wachriefen. Die anatomische Untersuchung des enukleierten Auges ergab das Bild einer chronischen und akuten Episkleritis, Skleritis und Uveitis, teilweise mit Exsudatbildung und Nekrose, wahrscheinlich mit Einlagerung wirklicher Harnsäure-Krystalle. Die akuten Entzündungsformen betrafen den ganzen Bulbus, die chronisch entzündlichen Hyperplasien bildeten zirkumskripte Herde und hatten ihren Sitz nur an einer Seite im Verlaufe gewisser Gefäße. Die chronische Iridocyclitis scheint das unterhaltende Moment der häufigen und zahlreichen Entzündungen leichteren Grades, die dem akuten Anfall vorausgingen, gewesen zu sein. Verf. glaubt, daß das pathologisch-anatomische Bild in Verbindung mit der Anamnese, mit den klinischen Symptomen, mit dem Erfolg einer antigichtischen Therapie die Annahme des Zusammenhanges der Augenaffektion mit dem gichtischen Leiden zu rechtfertigen imstande ist.

3) Einiges aus der Tätigkeit des Augenarztes einer Blindenanstalt, von Dr. R. Bergmeister. (Wiener med. Wochenschr. 1911. Nr. 22.) Für eine Blindenanstalt auf dem Lande, in einiger Entfernung von Augenkliniken, empfiehlt Verf. in Bezug auf die Tätigkeit des Augenarztes in einer solchen folgendes: Augenärztliche Untersuchung des Aufzunehmenden und monatlich einmal eine Untersuchung der Augen der bereits Aufgenommenen; dem Augenarzte ist ein entsprechender Raum zu ophthalmoskopischer Untersuchung und zur Bestimmung der Sehschärfe nebst den notwendigen Behelfen zur Verfügung zu stellen; auch zur Behandlung äußerer Augenkrankheiten, namentlich Bindehaut-Entzündungen, sollen die nötigen Utensilien vorhanden sein; erkennt der Anstaltsarzt die Notwendigkeit der Vornahme eines operativen Eingriffes, so hat er sich von den Eltern oder dem Vormunde des Kindes einen Revers ausstellen zu lassen, der die Zustimmung zur Operation

oder eventuell die Bestätigung, daß trotz des Anratens des Arztes die Operation verweigert wurde, enthält.

4) Die Photographie des Augenhintergrundes, von Prof. Dimmer. (Wiener klin. Wochenschr. 1911. Nr. 9.) Besprechung der Vorteile des Photogrammes und der Schwierigkeiten, die sich bei der Photographie des Augenhintergrundes ergeben, von denen namentlich zwei, als nicht zu umgehen, bezeichnet werden, und zwar die Netzhaut-Reflexe bei jugendlichen Individuen, und die Niveau-Differenzen am Augenhintergrunde. Die Reflexe an den Trennungsflächen der brechenden Medien lassen sich durch eine geeignete Art des Lichteinfalles und durch entsprechende Blenden-Vorrichtungen ausschalten, wie dies bei dem Apparate des Verf.'s, den er ausführlich beschreibt, der Fall ist.

5) Die Kalkverätzung des Auges, von Prof. Dr. Chalupecký in Prag. (Wiener klin. Rundschau. 1911. Nr. 27—30.) Als das beste Mittel zur Entfernung des Kalkes aus dem Auge, gleich nach der Verletzung, bezeichnet Verf. das kalte Wasser; Öl und andre Fette eignen sich erst zu der Weiterbehandlung. Die Zuckerlösung hat keinen therapeutischen Wert; im Gegenteil entstehen durch Verbindung des Kalks mit dieser Lösung unter Entwicklung einer hohen Temperatur Kalksaccharate, die ebenso ätzend wirken wie der Kalk.

6) Die unblutige Schiel-Behandlung, von Dr. Paul Schultz-Zehden in Berlin. (Med. Klinik. 1911. Nr. 28 u. 29.) Das Ziel der unblutigen Schiel-Behandlung ist ein dreifaches: 1. eine im Entstehen begriffene Schiel-Amblyopie zu verhüten und eine eingetretene Amblyopie durch Nichtgebrauch zu bessern, bzw. zu beseitigen; 2. durch Gläserkorrektion, Atropinisierung eines oder beider Augen, Fusions-Übungen, die Augen aus der Schielstellung in die Parallelstellung wieder überzuführen und so die Zahl der operativen Fälle zu verringern; 3. nach operativen Korrektionen der Schielstellung die erzielte Normalstellung durch Gläserkorrektion und vor allem durch Fusions-Übungen aufrecht zu erhalten. Verf. tritt für die Übungen am Amblyoskop von Krusius ein.

7) Über die Kriegsdienst-Tauglichkeit der Astigmatiker, von Regimentsarzt Beykowsky in Prag. (Militärarzt. 45. Jahrgang. Nr. 10.) Gegen die Einreihung der Astigmatiker in die Armee spricht nach Verf. eine Reihe von Gründen; diese treten zurück, wenn die erforderliche Zahl an wehrfähigen Männern nicht anders zu decken ist, als durch eine Verschärfung der Assent-Vorschriften bezüglich der funktionellen Gebrechen des Auges.

8) Schielen und Gesamt-Veranlagung, von Dozent Dr. Krusius. (Med. Klinik. 1911. Nr. 26.) Nach Verf. ist das Schielen als eine, in gewissem Sinne degenerative Erscheinung und als ein wichtiges Zeichen der körperlichen und seelischen Gesamtverfassung aufzufassen. Er unterscheidet bei Schielkindern zwei besonders markante Typen: Kinder, von psychopathischer Konstitution, die geistig zurückgeblieben sind, und auffallend geistig entwickelte (gereizt intelligente) Kinder. Außer vorwiegend psychischen Ursachen zur Auslösung des Schielens kommen auch körperlich schwächende Momente in Betracht. Therapeutisch: psychische, pädagogische Maßnahmen und geeignete physische Hygiene, je nach dem vorliegenden Falle nebst geeigneter konservativer spezieller Schiel-Behandlung. Schenkl.

Um Einsendung von Separat-Abzügen wird gebeten (Berlin NW. 26 Schiffbauerdamm).

Verlag von Veit & Comp. in Leipzig. — Druck von Metzger & Wittig in Leipzig

Centralblatt

für praktische

AUGENHEILKUNDE.

Herausgegeben von

Prof. Dr. J. Hirschberg, Geh. Med.-Rat, in Berlin.

Unter ständiger Mitwirkung der Herren Prof. G. Abelsdorff in Berlin, Dr. Berger in Paris, Prof. Birnbacher in Graz, Dr. Brailey in London, Prof. Cl. du Bois-Reymond in Schanghai, Dr. Czellitzer in Berlin, Prof. C. Gallenga in Parma, Dr. Ginsberg in Berlin, Prof. Goldzieher in Budapest, Dr. Gordon Norrie in Kopenhagen, Prof. Horstmann in Berlin, Dr. Isaigonis in Smyrna, Lt. Col. F. P. Maynard, I. M. S., Calcutta, Dr. F. Mendel in Berlin, Dr. Moll in Berlin, Dr. W. Mühsam in Berlin, Dr. Neuburger in Nürnberg, Dr. Peltesohn in Hamburg, Dr. Pergens in Maeseyck, Prof. Peschel in Frankfurt a. M., Dr. Purtscher in Klagenfurt, Dr. M. Reich in Petersburg, Dr. H. Rönne in Kopenhagen, Med.-Rat Dr. Scheer in Oldenburg, Prof. Schenkel in Prag, Prof. Schwarz in Leipzig, Dr. Spiro in Berlin, Dr. Steindorff in Berlin.

Monatlich ein Heft. Preis des Jahrganges 12 Mark. Zu beziehen durch alle Buchhandlungen des In- und Auslandes und die Postanstalten des Deutschen Reiches.

1911. Fünfunddreißigster Jahrgang. November.

Inhalt: **Original-Mitteilung.** Erosio corneae durch einen Wespenstachel im Lide. Von Dr. **Ernst Kraupa**, Assistent der Univ.-Augenklinik zu Prag.

Klinische Beobachtungen. Star-Extraktion an einem mit Aniridia congenita behafteten Auge. Von Spitals-Ordinarius Dr. Julius Fejér.

Neue Bücher.

Gesellschaftsberichte. 1) Transactions of the Ophthalmological Society of the United Kingdom, 1911. — 2) Section of Ophthalmology, College of Physicians of Philadelphia. — 3) I. Kongreß der Böhmischen Augenärzte am 17. Juli 1911 in Prag. (Fortsetzung.)

Referate, Übersetzungen, Auszüge. Korrespondenz über Major Smith aus Jullundur an den Herausgeber des „Ophthalmic Record", von Dr. Nevin D. Pontus.

Journal-Übersicht. I. A. v. Graefe's Archiv f. Ophthalmologie. LXXIX. 1. — II. La Clinique Ophtalmologique, 1911, April—Juli. — III. Ophtalmologie Provinciale, 1911, Nr. 5. — IV. Revue générale d'Ophtalmologie, 1911, Nr. 5. — V. Recueil d'Ophtalmologie, 1911, Nr. 5. — VI. Ophthalmology, 1911, April. — VII. The Ophthalmic Record, 1910, August—Oktober. — VIII. The Ophthalmoscope, 1911, August bis Oktober.

Vermischtes. Nr. 1—4.

Bibliographie. Nr. 1—6.

[Aus der k. k. deutschen Univ.-Augenklinik zu Prag.
(Vorstand: Prof. Dr. A. Elschnig.)]

Erosio corneae durch einen Wespenstachel im Lide.

Von Dr. **Ernst Kraupa**, Assistent der Klinik.

Am 10. September d. J. kam der 50jährige Landwirt und Bienenzüchter H. Sch. aus S. zur Ambulanz unsrer Klinik mit der Angabe, er sei vor drei Wochen bei der Arbeit an seinen Bienenstöcken von einer

Biene oder Wespe, Sicheres könne er nicht angeben, ins rechte Oberlid gestochen worden. Dabei verspürte er einen ungemein intensiven stechenden Schmerz. Das Lid sei nachher mächtig angeschwollen, die Schwellung aber nach wenigen Tagen unter Behandlung mit kalten Umschlägen und solchen mit essigsaurer Tonerde fast zurückgegangen.

Trotzdem sei das Auge auch nachher noch immer gerötet geblieben, das Sehvermögen seither durch einen Schleier gestört. Außerdem klagte der Patient über ein höchst lästiges Kratzen im Auge, das sich zeitweise, besonders aber beim Blick aufwärts, beim Lidschlag und Lidschluß zur Unerträglichkeit steigere, so daß er vollkommen arbeitsunfähig sei. Patient hatte bei den verschiedensten Ärzten Hilfe gesucht, war mit Tropfen und Salben reichlich bedacht worden, ohne von seinem Leiden befreit zu werden. Außerdem gab er auf Befragen an, daß er sonst gegen Bienenstiche fast unempfindlich geworden sei.

Unsre Untersuchung ergab folgendes: Das rechte Oberlid leicht geschwollen und verdickt, etwas stärker herabhängend, so daß die rechte Lidspalte um 2 mm enger erscheint, als die linke. Die Lidhaut leicht gefaltet, frei von Entzündung, ohne jede Besonderheit.

Bindehaut des Oberlides stärker injiziert, dabei glatt und von normaler Transparenz. Ungefähr 2 mm vom Sulcus subtarsalis entfernt gegen den konvexen Knorpelrand zu, in der Mitte des Lides ein etwa 1 qmm großes, nur ganz wenig prominierendes Knötchen von graurosa Färbung sichtbar, das allerdings nur bei aufmerksamer Untersuchung von der übrigen Bindehaut zu differenzieren ist. Die Kuppe des Knötchens auch bei Untersuchung mit der Lupe ohne Besonderheiten.

Die Bindehaut des Unterlides leicht injiziert. Die Übergangs- und halbmondförmigen Falten normal.

Bulbus zeigt mäßige konjunktivale und zartrosa Ciliar-Injektion.

Die Hornhaut weist im ganzen Bereiche deutliche Unebenheiten des Epithels und in den subepithelialen Schichten eine zarteste, aus feinsten Pünktchen bestehende Trübung auf. Daneben finden sich unregelmäßig angeordnete, einander stellenweise kreuzende, ziemlich lange, graue, wohlcharakterisierte streifige Trübungen.

Im obersten Viertel der Hornhaut treten die Epithel-Unebenheiten stärker hervor, stellenweise bestehen fast bläschenförmige Erhebungen.

Im vertikalen Meridian, oben 1 mm vom Limbus entfernt, hängt ein dünnes, hellgraues, 1 mm langes, an der Hornhaut festhaftendes Fädchen.

Mit Fluoresceïnkalium färbt sich nur dieses, während die Hornhaut selbst ungefärbt bleibt. Gleichzeitig hebt sich jetzt auch das oben beschriebene Knötchen an der Oberlidbindehaut durch grüne Färbung ab.

Die tieferen Schichten der Hornhaut weisen keine Besonderheiten auf. Bulbus im übrigen normal.

Die streifenförmigen, an Kratzeffekte erinnernden Epithel-Unebenheiten der Hornhaut und die Anamnese deuteten mit Sicherheit darauf hin, daß ein Fremdkörper irgendwo im Oberlide geborgen sein müsse, welcher die Ursache der Hornhaut-Veränderungen darstelle.

Als Sitz desselben konnte nunmehr gewiß nur jenes Knötchen in der Oberlidbindehaut in Betracht kommen.

Und in der Tat zeigte sich an dieser Stelle, nach Wegwischen des weichen, schleimähnlichen Gewebes mit dem Tupfer, ein schwarzes Pünktchen, welches sich als die Spitze eines $2^1/_4$ mm langen Stachels erwies, der mittels Fremdkörpermeißels leicht entfernt werden konnte. Der Stachel war von gelblich brauner Farbe, trug keine Widerhaken und steckte derart im Lidknorpel, daß die nadelartige Spitze gegen die Hornhaut gerichtet, nur eine Spur vorragte.

Herr Prof. R. v. Lendenfeld, Vorstand des zoologischen Instituts hatte die Liebenswürdigkeit, die nähere Bestimmung des Stachels vorzunehmen und diagnostizierte ihn als Wespenstachel, wahrscheinlich von Vespa germanica herrührend.

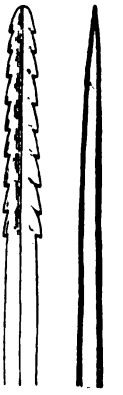

Das Merkwürdige bei unsrem Falle besteht nun darin, daß der Stachel in dem Lide stecken geblieben war. Während nämlich die Biene den widerhakenbesetzten Stachel verliert, zieht die Wespe ihren nadelartigen Stachel mit Leichtigkeit aus der Wunde. (Vgl. die Figur.) Das Zurückbleiben des Stachels dürfte wohl darin seinen Grund gehabt haben, daß der Patient im Momente des Stiches die Lider heftig zukniff, wobei der Stachel abbrach und durch den kontrahierten Schließmuskel des Lids zurückgehalten wurde.

Infolge der großen Kraft, mit welcher das gereizte[1] Tier gegen das Oberlid anflog, perforierte sein Stachel das Lid.

Die mächtige Lidschwellung, welche (s. Anamnese) auf den Stich folgte, ist auf die Wirkung des Wespengiftes zurückzuführen, welches analoge Wirkung hat, wie das durch Langer (1) näher studierte Bienengift.

Daß jedoch beide Gifte an und für sich verschiedene chemische Substanzen sein müssen, beweist auch unser Fall, indem der gegen Bienenstiche immune Imker gegen die Wirkung des Wespenstiches schutzlos war. Der im Lidknorpel festgekeilte Stachel übte weiterhin noch, nachdem die akute Lidschwellung längst abgeklungen war, seine Wirkung auf das um-

[1] Aus dem Berichte eines Bienenzüchters entnehme ich, daß heuer in unsren Gegenden die Wespen massenhaft in die Bienenstöcke eingedrungen sind. Auf diese Weise mochte Patient bei der Arbeit am Bienenstock auch Wespen aufgescheucht und den Stich einer solchen provoziert haben, da Wespen nur dann stechen, wenn sie gereizt worden sind.

gebende Gewebe. Hier rief er reaktive Entzündung hervor, worauf die noch jetzt bestehende Lidschwellung zurückzuführen ist.

Der histologische Befund des Knötchens dürfte wohl ein analoger sein, wie er bei eingeheilten Fremdkörpern in dem diese umschließenden Gewebe gemacht wird, wobei es sich um ein riesenzellenreiches Granulationsgewebe handelt (knötchenförmige Wucherungen durch Raupenhaare hervorgerufen).

Die eigentümlichen Epithel-Unebenheiten und die streifigen Trübungen in der Hornhaut sind gewiß nur Kratzeffekte der Stachelspitze. Durch den Lidschluß wurde die Stachelspitze wahrscheinlich stärker prominent und durch die Orbikularis-Wirkung an die Hornhaut gepreßt. Bei entsprechenden Augenbewegungen entstanden dann die streifigen, kratzerähnlichen Epithel-Unebenheiten der Hornhaut. Eine charakteristische Stichverletzung der Hornhaut mit ihren Folgen, wie sie von Purtscher (2), Gallemaerts (3), Levin und Guillery (4) beschrieben worden sind, war nicht nachzuweisen.

Nach der Entfernung des Stachels hörten die Beschwerden des Patienten momentan auf; und als sich letzterer nach 14 Tagen wieder vorstellte, wies die Hornhaut keinerlei pathologische Veränderung mehr auf.

Da ich in der Literatur keinen ähnlichen Fall, außer vielleicht den von Gepner (5) fand, wo ein das Lid perforierender Hymenopteren-Stachel retiniert wurde und zu Erosion der Hornhaut Anlaß gab, dürfte diese Mitteilung ihre Berechtigung finden.

Literatur.

1. Langer, Josef, Über das Gift unsrer Honigbiene. Arch. f. exp. Pathol. u. Pharm., Bd. XXXVIII, S. 381. 1897.

2. Purtscher, Keratitis nach Wespenstich. Centralbl. f. prakt. Augenheilk., 1895, S. 112.

3. Gallemaerts, Piquure de la cornée par une guepe. Policlinique de Bruxelles, 15. janvier 1898.

4. Levin und Guillery, Die Wirkungen von Arzneimitteln und Giften auf das Auge. I. Bd., S. 783, 784.

5. Gepner, Ein Bienenstachel durch 2 Mouate im Lide. Medycyna 1902, Nr. 31 und 34, zitiert nach Wagenmann, Verletzungen des Auges usw. II. T., S. 1308 in Graefe-Saemisch Handbuch, II. Aufl.

Klinische Beobachtungen.

Star-Extraction an einem mit Aniridia congenita behafteten Auge.

Von Spitalsordinarius Dr. Julius Fejér.
(Mitteilung aus dem St. Margarethen Spitale in Budapest.)

Die Beschreibung des Falles verdient aus zweifachen Gründen Interesse, erstens weil er den Typus einer Entwicklungs-Anomalie darstellt, zweitens

weil ich am linken Auge eine total undurchsichtige Linse extrahierte. Die Operationen an solchen Augen gehören zu den Seltenheiten.[1]

Wir finden in jedem Falle der Aniridie partielle Linsentrübung, man hat sogar Fälle beschrieben, bei welchen die Linse vollständig undurchsichtig war. Erwähnenswert ist noch, daß in keinem der histologisch untersuchten Fälle die Iris vollständig fehlte, sondern ein Stumpf derselben — wenn auch kaum nachweisbar, — dennoch immer zu finden war.

Der Fall bezieht sich auf eine 36jährige, kinderlose Frau, die sonst vollkommen gesund ist. Eltern und sechs Geschwister sehen gut. Sie sieht seit Kindheit schlecht, absolvierte zwei Elementarklassen und lernte etwas lesen und schreiben. Bei der Besichtigung fällt sofort der niedrige Stand der Augenbrauen und die schmale Augenspalte auf. Sie wehrt sich mit dieser Einrichtung instinktiv gegen das diffuse Eindringen der Sonnenstrahlen. Die Hornhaut ist normal, die vordere Kammer sehr tief, von dem Gewebe der Iris ist an beiden Augen oben und innen ein $^1/_2$ mm breiter Streifen sichtbar, unten kaum etwas; die ziliaren Fortsätze sind nirgends zu sehen. Ich versuchte die Durchleuchtung mit der Sachs'schen Lampe, und auch so waren die ziliaren Fortsätze nicht zu finden; es stellte sich aber heraus, daß von der Iris zirkulär ein $^1/_4$ mm breiter Streifen an den corneo-skleralen Falz angedrückt, vorhanden sei. In der Linse des rechten Auges befindet sich eine runde Trübung, von welcher Streifen ausstrahlen, die Papille ist normal, der Augenhintergrund ein wenig pigmentiert. Der Visus des rechten Auges ist $^5/_{30}$, durch stenopäische Lücke bessert sich derselbe auf $^5/_{15}$; Gläser korrigieren nicht. Vor zwei Monaten bemerkte Patientin, daß sie am linken Auge blind ist. Die Linse dieses Auges ist vollständig grau, opalartig, ein wenig geschwollen. Das Auge hat gute Lichtperzeption und lokalisiert nach jeder Richtung hin prompt. Die Operation, welche ich am 21. April 1911 vollführte, verlief glatt, der Star schlüpfte durch die ohnehin weite Pupille leicht heraus, Wundheilung per primam. Patientin klagte lange über Lichtscheu. Die Sehschärfe ist mit + 10,00 sph. ⊂ + cyl. 1,50 D., Achsenstellung nas. 65°, = $^5/_{70}$, stenopäische Lücke bessert nicht. Unten in der Pupille blieb ein Nachstar in Halbkreisform zurück. Die Pupille hat das Aussehen, als wenn oben eine regelrechte Iridektomie ausgeführt worden wäre und der beiderseitige Rand der Iris sich nach aufwärts verschmälert. Am Augenhintergrund findet sich keine auffallende Veränderung, die Papille und das Centrum scheinen normal.

In der Literatur ist erwähnt, daß solchen Star-Operationen langandauernde Reizungsstadien oder Entzündungen zu folgen pflegen, in meinem Falle aber blieben dieselben aus.

Unser Büchertisch.

Neue Bücher.

1) Stereoskopen-Bilder für Schielende, von Dr. Emil Hegg in Bern. Vierte Auflage, 1911, A. Francke in Bern.

Die trefflichen Bilder erscheinen in verbesserter und vermehrter Auflage. Ich habe ihre Brauchbarkeit erprobt. Übrigens ist der Preis sehr mäßig.

2) Dr. A. Noceti, Assistent des Prof. Lagleyze, hat als Tesis del professerado: „Contribución al estudio de los tumores del puente" (pons), Buenos Ayres, 1910 veröffentlicht. (17 S., mit Abbildung.)

---

[1] Vgl. Centralbl. f. Augenheilk., Juni 1901, S. 173.

3) The history of medicine, philosophical and critical, from its origin to the twentieth century, by David Allyn Gorton, M. D. In two volumes. G. P. Putnam's Sons, New York and London, 1910. (436 + 497 S.)

Dies ist eine bemerkenswerte Bereicherung der englischen Literatur. „England alone among the nations distinguished by their contributions to the art (of healing) has produced no complete work of importance dealing with its history." (Withington, medical history, London 1894, S. 5).

Jeder, der umfassende Studien über Geschichte der Heilkunde anstellt, hat es zu beklagen, daß die Engländer so wenig, ja fast gar nichts über ihre eigne Geschichte mitgeteilt haben.

Allerdings hat John Freind 1725/26 die Geschichte der Heilkunde (history of physic) von Galen bis zum Beginn des 16. Jahrhunderts geschrieben, als Fortsetzung der „Histoire de la médecine" von D. Leclerc (1702). Max Salomon nannte Freind den größten, aber auch letzten medizinischen Historiker, den Englands Boden erzeugte.

R. A. Wise's History of medicine (London 1867, 2 Bde.) behandelt allein die Heilkunde der Inder. Außerdem gibt es nur noch kurze Grundrisse, hauptsächlich auf K. Sprengel's Werk begründet, von Hamilton (1831), Bostock (1834), von Meryon (1861, unvollendet), von Russel (1861, homöopathisch), und zwei populäre Schriften von Berdoe (1893) und von Withington (1894), übrigens beide nicht uninteressant. Berdoe erklärt: Germany has created the History of Medicine.

Ebenso wie früher das grundlegende Werk von Sprengel (1800 bis 1803) ist auch neuerdings Baas' Grundriß vom Jahre 1876, durch J. H. Han derson (Cleveland, Ohio), 1889 englisch herausgegeben worden.

Auch des vorliegenden Werkes Verfasser ist Amerikaner, aus New York. Das Buch ist gut geschrieben, bequem lesbar, vortrefflich gedruckt, zeugt aber nicht von eignen Quellen-Studien. Daher finden sich einige Ungenauigkeiten bei den Alten.

Der 2. Band ist lediglich dem 19. Jahrhundert gewidmet und gibt interessante Streiflichter und Abbildungen. Unter den letzteren, 15 an der Zahl, betrifft nur eine einen Deutschen, Rudolf Virchow. Das 21. Kapitel handelt von „Christian Science and its rationale", das letzte beschreibt den Zustand der Heilkunde am Schluß des 19. Jahrhunderts.

Mit den Werken von Sprengel, Haeser, Baas, Puschmann, Pagel, Neuburger kann und soll das von Allyn Gorton nicht verglichen werden.

4) Repetitorium der Augenheilkunde. Im Anschluß an die neueren Lehrbücher, dargestellt von Dr. med. W. Asher, Augenarzt in Leipzig. Dritte umgearbeitete und vermehrte Auflage. Mit zahlreichen Abbildungen. Leipzig (A. Deichert) 1912. (346 S.)

Das treffliche Büchlein, dessen Erscheinen der Verf. leider nicht erlebt hat, leistet alles, was man erwarten kann, und mehr als die meisten andren von demselben Umfang. Den Anfang bildet ein kurzer Abriß der Geschichte unsres Faches, auch eine spezielle der Anatomie, der Refraktions-Störungen, der Leiden der einzelnen Teile des Augapfels. Den Schluß macht ein Wörterbuch der fremdsprachlichen ophthalmologischen Ausdrücke.

5) Lehrbuch der speziellen Chirurgie, von Hermann Tillmanns, Dr. med. et sc., Geh. Med.-Rat und Prof. an der Universität Leipzig. Neunte verbesserte und vermehrte Auflage. Leipzig, Veit & Comp., 1911. (2 Teile, 845 + 1079 S., 647 + 788 Abbildungen.)

Die Krankheiten und Verletzungen des Ohres sind mit abgehandelt, nicht die des Auges, die ja seit der Reform der Augenheilkunde nicht mehr in unsren Lehrbüchern der Chirurgie vorkommen. Aber der Augenarzt braucht ein Lehrbuch der Chirurgie. Mir hat dieses, wenn ich es nachschlage, stets die gründlichste Belehrung gespendet. Ich liebe die Bücher aus einem Guß. Neun Auflagen in 21 Jahren sprechen für sich selber.

6) Klassiker der Medizin, herausgegeben von Karl Sudhoff.

Albrecht v. Graefe's grundlegende Arbeiten über den Heilwert der Iridektomie bei Glaukom, eingeleitet und herausgegeben von Hubert Sattler, o. Professor an der Universität Leipzig. Leipzig, Joh. Ambr. Barth, 1911. (77 S., 2 Fig.)

A. v. Graefe's Abhandlungen werden heutzutage schon von manchen Fachgenossen nicht mehr so gelesen, wie sie es verdienen. Man muß die Schriften besitzen, um sie wirklich zu benützen. Aber das Graefe'sche Archiv ist jetzt schon so kostspielig geworden, daß von den Anfängern in der Kunst viele, vielleicht die meisten, nicht in der Lage sind, es zu erwerben. Da ist es mit Freuden zu begrüßen, daß sie in diesem kleinen Büchlein die Darstellung von Graefe's größter Tat für eine winzige Summe erwerben, ihrer Handbücherei einverleiben und fleißig zu studieren in der Lage sind. Man kann es in die Tasche stecken und mit auf die Reise nehmen, wie eine kleine Ausgabe des Faust oder wie Reinhardt's *Ἱπποκράτης συνέκδημος*.

*7) Therapeutische Technik und Pflege bei Augenkrankheiten, von Dr. R. Possek, Privatdozent für Augenheilk. an der Univers. Graz. Mit 66 Abbildungen. Stuttgart, Ferd. Enke, 1911.

8) Diagnose und Fehl-Diagnose von Gehirn-Erkrankungen aus der Papilla nervi optici, von Prof. Dr. Fr. Salzer in München. Mit 29 Abbildungen und 2 farbigen Tafeln. München 1911, J. F. Lehmann. (Sonder Ausgabe des Anhangs zum Atlas der Psychiatrie von Weygandt.)

Das Büchlein ist sehr nützlich für jeden, der noch nicht größere Erfahrungen auf diesem Gebiet besitzt. Zu mir kam einst ein junger Nervenarzt mit der Bitte, ihm die Ophthalmoskopie nur für Nervenkrankheiten beizubringen; ich lehnte ab, da dies unmöglich sei: wer nicht die physiologischen Variationen des Augengrundes kennt, wird niemals Sicherheit auf pathologischem Gebiet erlangen. Bekannt ist der Fall des berühmten Augenarztes, dem nach Untersuchung seines Augengrundes von einem noch berühmteren geraten wurde, schleunigst nach Hause zu fahren, da er an Hirngeschwulst leide. Es war aber blinder Lärm. Der Geängstigte verlor allmählich seine Angst und hat noch viele Jahre gelebt und ist auch nicht an Gehirngeschwulst gestorben.

Salzer's Zeichnungen enthalten Variationen und kongenitale Anomalien, pathologische und zweifelhafte Befunde.

9) An international System of ophthalmic practice; edited by Walter L. Pyle (Philadelphia). Therapeutics by Dr. A. Darier (Paris), translated by Sydney Stephenson (London). Philadelphia, Blakerton's Son & Co., 1910. (444 S.)

Es ist das den Lesern dieses Centralblattes schon bekannte Werk von Darier „up-to-date", mit den letzten Untersuchungen; es gliedert sich in allgemeine Therapie und spezielle der verschiedenen Augenkrankheiten.

10) Manual of ophthalmology for students and general practitioners, by Charles H. May, M. D., chief of Clinic and Instructor in

Ophth. College of Phys. and Surgeons, Columbia Univ., New York. 7 edition. New York 1911. (40 S.)

Sieben Auflagen und auch eine deutsche Übersetzung dienen zur Empfehlung des Werkes.

11) Traitement adjuvant du Strabisme, par F. Terrien et Hubert, Paris. G. Steinheil, 1912. (292 S.)

Dieffenbach schrieb 1892: „Die Heilung des Schielens durch bloße Augen-Gymnastik grenzt an ein Wunder."

Darin haben sich die Ansichten geändert durch die Arbeiten von Böhm, Schweigger, Javal, Worth, Krusius u. a. Für eine klare und vollständige Darlegung dieser wichtigen Therapie sind wir den Verfassern zu Dank verpflichtet.

12) Gesichtsfeld-Umrisse zum Gebrauche für gewöhnliche und selbstzeichnende Perimeter. Nach Geh. San.-Rat Dr. A. Nieden, Augenarzt in Bonn. (Bergmann, Wiesbaden.)

Nach der vom internationalen Kongreß in Neapel angenommenen Gradbezeichnung, so daß schläfenwärts 180, nasenwärts 0, oben 90 steht.

13) Anleitung zur Begutachtung von Unfällen des Auges, von Prof. Dr. M. zur Nedden, Augenarzt in Düsseldorf. Wiesbaden, J. F. Bergmann, 1911. (34 S.)

Eine kurze, klare, nützliche Schrift.

*14) The Hunterian Lectures on Colour-Vision and Colour-Blindness. Delilivered before the R. C. of S. of England on Febr. 1st and 3rd, 1911, by Professor F. W. Edridge-Green, M. D., F. R. C. S. E. London, Kegan Paul, Treach, Trübner & Co., Ltd. 1911. (76 S.)

Auf dieses Werk werden wir noch zurückkommen.

15) Die Naturwissenschaften in ihrer Entwicklung und in ihrem Zusammenhang. Dargestellt von Friedrich Dannemann. Erster Band. Von den Anfängen bis zum Wieder-Erwachen der Wissenschaften. Leipzig 1910, Wilhelm Engelmann. (373 S.) Zweiter Band. Von Galilei bis zur Mitte des 18. Jahrhunderts. 1911. (426 S.)

Ein sehr lesenswertes Buch des bereits durch seinen Grundriß der Geschichte der Naturwissenschaften rühmlichst bekannten Verfassers.

16) Das Handbuch Graefe-Saemisch schreitet rüstig vorwärts, so daß die Hoffnung erweckt wird, in nicht zu langer Frist die Beendigung zu erleben.

Lieferung 198/201, Wagenmann, Augenverletzung.

Lieferung 202/204, Hirschberg, Geschichte der Augenheilkunde.

Lieferung 205/210, Groenouw und Uhthoff, Beziehung der Allgemein-Leiden und Organ-Erkrankungen zu Veränderungen und Krankheiten des Seh-Organs.

Lieferung 211, Wagenmann, Augen-Verletzung.

17) Geschichte der Medizin in Japan. Kurzgefaßte Darstellung der Entwicklung der japanischen Medizin mit besonderer Berücksichtigung der Einführung der europäischen Heilkunde in Japan, von Dr. med. J. Fujikawa. Herausgegeben vom Kaiserlich Japanischen Unterrichts-Ministerium. Tokyo 1911. (115 S.)

Enthält auch einen Abschnitt über Geschichte der Augenheilkunde.

Gesellschaftsberichte.

1) **Transactions of the Ophthalmological Society of the United Kingdom.** Vol. 31. Fasc. II. 1911.

1. Ungewöhnliches Aussehen der Regenbogenhaut bei angeborener Syphilis, von E. A. Dorrell.

Zahlreiche Knötchen in der entzündeten Regenbogenhaut eines 3 Monate alten Mädchens. Pirquet negativ, Wassermann positiv bei Mutter und Kind.

2. Eine Punktionsnadel, von E. A. Dorrell.

3. Angeborene Luxation beider Linsen mit Pupillen-Verlagerung bei 6 Familienmitgliedern, von J. v. Stroud Hosford.

4. Die Hypophysis und Erkrankungen des Chiasma, von Herbert Fisher.

Vortr. berichtet über neun, lange Zeit beobachtete Fälle; nur zwei hatten keine Akromegalie. Die Mehrzahl zeigte Verlust oder starke Verminderung der sexuellen Funktionen. Extrakt aus dem Vorderlappen der Hypophysis verdient wegen guter Erfolge weiter in der Behandlung versucht zu werden.

5. Ein Fall fast vollständigen Mangels der Regenbogenhaut mit getrübten Linsen, von H. Grimsdale.

6. Ein Fall von weißgesprenkelter Exsudation, die vor der Aderhaut hinter den Netzhautgefäßen gelegen ist, von E. Treacher Collins.

Vortr. deutet das Bild als eine alte subretinale Blutung. Einen in der Mitte des weißen Herdes gelegenen, etwas hervorragenden grünlichen Fleck führt er auf Pigmentreste organisierten Blutes zurück.

7. Dakryokystorrhinostomie, von Ch. Higgens.

Die Operation ist auf dieselben Fälle wie die Entfernung des Sacks anwendbar. Ob sie wirkliche Vorzüge habe, kann Vortr. noch nicht entscheiden.

8. Die Pathologie des Papillen-Ödems, von Leslie Paton und Gordon Holmes.

Bei dem Ödem sind die entzündlichen Erscheinungen sekundär, die Blutungen beruhen auf Stauung, zum Teil auf Bruch feiner Gefäße. Die weißen Flecke sind degenerierte Nervenfasern. Die weißen Spritzer werden durch das die Limitans interna bläschenartig emporhebende Ödem verursacht. Die Entstehung des Ödems erklärt sich durch den in der Scheide fortgeleiteten erhöhten, intrakraniellen Druck. Die in der Nervenscheide verlaufende Zentralvene verhält sich wie eine Hirnvene nnd steht auch unter erhöhtem Druck. Es kommt zur Stauung im Venengebiet und Ödem infolge des durch den erhöhten Scheidendruck verminderten Abflusses der Lymphe.

9. Schnitte durch eine Neubildung der Regenbogenhaut. Rundzellensarkom des Ciliarkörpers und der Regenbogenhaut, von F. A. Juler.

10. Drei Fälle von Sehnerven-Geschwulst, von Hill Griffith.

a) Lymphangiom bei einem 12jährigen Mädchen, dessen Anfänge bis zum 4. Lebensjahre zu verfolgen waren. Exenteration der Augenhöhle.

b) Gliosarkom bei einem $2^1/_2$jährigen Mädchen, ebenfalls durch Exenteration der Augenhöhle entfernt.

c) Endotheliom bei einer 30jährigen Patientin, dieselbe Operation.

11. Morgagni'scher Star, von Johnson Taylor.

12. Eine sonderbare Wucherung in der Netzhaut, von Frank G. Thomas und G. Coats.

Im Augapfel eines jungen Mannes, der wegen absoluten Glaukoms entfernt wurde, zeigte sich, daß der den Sehnerven-Eintritt umgebende Teil der abgelösten Netzhaut in eine aus Rundzellen bestehende 4 mm dicke Masse umgewandelt war. Die dem Glaskörper zugewandte Fläche war von dichtem fibrösem Gewebe bedeckt. Die Vortr. nehmen einen entzündlichen Ursprung der Neubildung an, der möglicherweise mit einer früheren fieberhaften septischen Erkrankung des Ohres zusammenhing. G. Abelsdorff.

2) Section of Ophthalmology. College of Physicians of Philadelphia.

Sitzung vom 16. März 1911.

Dr. Frescoln stellt einen Fall von Buphthalmus bei einem 17jähr. italienischen Einwanderer vor. Die Tiefe der Vorderkammer schien ungewöhnlich groß im Verhältnis zur Gesamtvergrößerung des Bulbus.

Dr. Holloway hat die Hess'sche Ptosis-Operation bei einem 35jähr. Patienten, dessen Lidspalten beiderseits nur 4 mm weit klaffen konnten, mit gutem Erfolge ausgeführt.

Dr. Zentmayer konnte bei einem Patienten die Hess'sche Methode auf dem einen, die Tansley-Hunt'sche auf dem andren Auge anwenden und fand die besseren Endresultate bei der ersteren.

Dr. Charles R. Heed demonstriert einen 45jähr. Neger mit Tuberkel der Iris, dessen Diagnose aber von andrer Seite angezweifelt wird. Pirquet war positiv, Quecksilber blieb ohne Einfluß.

Diskussion: Dr. Sweet, Zentmayer, Crampton, Randall, Dr. de Schweinitz.

Dr. de Schweinitz demonstriert farbige Skizzen von Anomalien der Netzhaut-Zirkulation und spricht über Venenpuls im Zusammenhang mit Asthenopie, bei welcher er auch bisweilen eine abnorme Kleinheit des ganzen Netzhaut-Gefäßsystems gefunden habe.

Dr. Risley und Zentmayer sprechen hierzu.

Dr. S. Lewis Ziegler demonstriert einen Fall von tuberkulöser Cyclitis und Chorioiditis, mit Ausgang in Katarakt, desgleichen kompliziert durch Keratitis interstitialis.

Dr. Ziegler sah bei der luetischen Keratitis interstitialis bei einem 9jährigen Knaben von einer intravenösen Salvarsan-Einspritzung von 0,3 g einen rapiden deutlichen Erfolg.

Dr. Posey spritzte bei einer luetischen Uveitis von mehrjähriger Dauer, bei der jede Behandlung versagt hatte, Salvarsan ein und konnte schon nach 48 Stunden eine merkliche Änderung konstatieren.

Dr. S. D. Risley spricht über den günstigen Einfluß der Hochfrequenzströme auf das Glaukom. Abgesehen von dem unmittelbaren Schwinden der Schmerzen hat er eine Wirkung auf die Tension und das Gesichtsfeld feststellen können. Auch J. N. Risley und Sweet stimmen dem bei.

Letzterer hat sogar bei Fällen von Atrophie des Opticus durch Retinitis pigmentosa und Bleivergiftung ein sichtbares Anwachsen des Gesichtsfeldes bemerkt.

Dr. de Schweinitz hat zwar scheinbare Erfolge gesehen, führt sie aber auf psychische Einflüsse zurück.

Dr. S. D. Risley glaubt den Einfluß so erklären zu können, daß unter dem Hochfrequenzstrom der Lymphstrom stärker wird und eine bessere Ernährung der Gewebe herbeiführt, ob durch die Elektrizität an sich oder durch den feinen Vibrationsimpuls, läßt er dahingestellt. Doch bleiben bei andren Arten der Vibration und Massage ähnliche Erfolge aus.

Sitzung vom 20. April 1911.

Dr. Harbridge: 1. Narben-Ectropion nach Verbrennung, mit Thiersch'schen Lappen überpflanzt.

2. Ring-Abscess der Hornhaut.

Dr. Shannon demonstriert eine Dermoid-Cyste der Bindehaut bei einem 14jährigen Neger.

Dr. J. N. Risley: Aderhaut-Riß, durch Schneeballwurf.

Dr. A. C. Sautter: Syphilitische Tarsitis bei einem 26jähr. Farbigen mit rapider Besserung durch intravenöse Salvarsan-Einspritzung.

Dr. E. A. Shumway: Der Schielhaken bei Tränensack-Operationen.

Dr. Posey: 1. Rundzellen-Sarkom der Sehnerven-Scheide.

3. Abnormitäten der Netzhaut-Gefäße.

Dr. Howard Hansell demonstriert die Hertzel'sche Lampe.

Dr. G. E. de Schweinitz berichtet über Folgen von Augen-Verletzung, und zwar traumatische Aderhautruptur, partielle Netzhaut-Ablösung, Aderhautruptur mit ausgedehnten Netzhaut- und Glaskörper-Blutungen, ungewöhnliche Exsudatbildung an der Papille.

Derselbe zeigt eine Zeichnung von einer abnormen Exkavation des Opticus, die an die sog. kolobomatöse Exkavation nach Szili erinnert.

Peltesohn.

---

3) Kongreß der böhmischen Augenärzte.

Abgehalten am 17. Juli 1911 in den Räumen der böhmischen Augenklinik in Prag. (Vorstand Prof. Dr. J. Deyl.) (Fortsetzung.)

5. Hillitzer: Der Einfluß der Entzündung der Nasen-Nebenhöhlen auf den Sehnerven.

Bei den Entzündungen des Sehnerven, welche Erkrankungen der Schleimhaut der Höhlen des Sieb- und Keilbeines begleiten, muß man in der Regel seine Zuflucht zur Diagnose durch Ausschluß nehmen. Die retrobulbäre Neuritis kommt bei verschiedenen Vergiftungen, Erkrankungen des Nervensystems, bei Syphilis, Diabetes usw.

Sehr häufig lassen sich Erkrankungen der Nasenhöhlen rhinologisch nicht feststellen. Insbesondere führt der Vortragende an, daß es manchmal gelingt, ein Exsudat in diesen Nebenhöhlen durch Röntgenstrahlen nachzuweisen (Demonstration eines Röntgenogramms). Als sehr geeignete Hilfs-

mittel führt er an: den Nasentimbre der Stimme, die Zunahme der Kopfschmerzen nach einem Schwitzversuch; er weist auf die Notwendigkeit hin, von der Mundhöhle aus zu perkutieren, ob hierdurch Schmerzen ausgelöst werden, speziell bei Erkrankungen des Keilbeins. Da bis jetzt anatomisch untersuchte Fälle noch fehlen, erklärt er die Entzündung des Sehnerven im Canalis opticus entweder durch ein Ödem oder durch Bindegewebs-Entzündung um den Nerven und in demselben, die man sich analog dem sichtbaren Ödem und der Entzündung an der Basis der Stirnhöhle und deren Umgebung leicht vorstellen kann. In der Literatur (Heinzel) sind Fälle von retrobulbärer Neuritis während der Gravidität und Laktation verzeichnet. Bei einem Falle des Vortragenden wurde vor Jahren fachmännisch eine typische retrobulbäre Neuritis des linken Auges während einer Laktation und nunmehr bei derselben Krankheit am andren Auge ohne Laktation konstatiert. Und nun wurde gerade bei dieser Patientin durch Röntgenstrahlen eine Erkrankung der Ethmoidalzellen sichergestellt. Es scheint, daß es sich in manchen Fällen die auf Toxine zur Zeit der Laktation und Gravidität zurückgeführt werden, meist um ein selbständiges Auftreten einer retrobulbären Neuritis rhinologischen Ursprungs handelt, da doch die Laktation, eventuell die Gravidität, eine Erkrankung des Sehnerven gewiß häufiger verursachen müßte, als bis jetzt beschrieben wurde.

Saska und Picha teilen Fälle von Empyem der Nasenhöhlen mit, von denen bei einem ein Durchbruch nach außen, bei einem andren eine Arrosion des Knochens und eine letale Entzündung der Gehirnhäute eintrat.

Deyl warnt bei dieser Gelegenheit vor Anwendung des Irrigators.

Hillitzer macht auf die Gefahren bei der Luft-Einblasung aufmerksam.

6. Koleta: Über den sogenannten akuten Keratokonus auf klinischer experimenteller Basis.

Bei zwei Kranken mit beiderseitigem Keratokonus entwickelten sich plötzlich auf einem Auge eine Trübung und eine auffallende Wölbung und Verdünnung der Hornhaut. (Vortr. demonstriert die Photographien dieser Fälle.) In beiden Fällen trat die Aufhellung der getrübten Hornhäute ohne einen operativen Eingriff ein. In einem dieser Fälle, in welchem eine auffallende Entwicklung tiefer Hornhautgefäße stattgefunden hatte, kam es zu einer unerwarteten Korrektur der Hornhaut-Vorwölbung, die sich in ungewöhnlicher Weise abflachte und so aufhellte, daß nur eine unbedeutende Trübung in der unteren Hornhauthälfte zurückblieb. In dem andren Falle, wo die Gefäßentwicklung ausblieb, kam es zu einer derartig auffallenden Abflachung nicht. Vortr. schlägt vor, in analogen Fällen eine künstliche Gefäß-Entwicklung z. B. durch Kauterisation des Hornhautrandes hervorzurufen, weil es den Anschein habe, daß die auffallende Besserung im ersten Falle durch die Mitwirkung der Gefäße zustande gekommen sei. Er demonstriert beide Fälle den Anwesenden und experimentell erzeugte, bekanntlich mit Verdickung der Hornhaut einhergehende Vorwölbung der Kornea.

Deyl: Bei einem Falle, wo Verdacht auf Lues hereditaria bestand, erwähnte der Vortragende eine ausgedehnte Verfärbung der Sklera, was durch die Verdünnung dieser Membran, vielleicht durch eine angeborene Hypoplasie im Sinne Kimlas, zu erklären sein dürfte. Dann werden wir uns in natürlicher Weise die angeborene Hypoplasie des Hornhautgewebes vorstellen, die, wenn die Descemet'sche Membran lädiert wird, sich trübt, wie es in

den experimentellen Fällen geschieht, aber sich infolge ihrer Verdünnung zugleich vorwölbt, was im Experiment bei Tieren oder in nichthypoplastischen Hornhäuten nicht stattfinden kann infolge ihrer normalen und konsistenten Decke, wie ja auch der Vortragende richtig hervorhob.

7. Šir: Über die Resultate der Entfernung von Fremdkörpern aus dem Augeninnern mittels des Magneten.

Nach einer historischen Einleitung führt Vortr. die Fremdkörperstatistik der Böhmischen Augenklinik in Prag vom Jahre 1906 bis Ende Juli 1911 an. Im ganzen wurden 147 Fälle behandelt, von denen bei 98 Eisen konstatiert wurde.

Was die operative Technik der Extraktionen der Eisensplitter aus dem Auge mit dem Elektromagneten anbelangt, wurde der kleine Hand-Elektromagnet von Hirschberg und der große von Haab benutzt.

Die Resultate waren folgende: Aus den vorderen Augen-Abschnitten gelang die Entfernung des Fremdkörpers immer. Von 46 Fällen, wo der Fremdkörper im Innern des Auges sich befand (Glaskörper, Netz- oder Gefäßhaut), wurden 25 Fälle, d. i. 54% gerettet. Leider kommt in unsren Betrieben die primäre Infektion durch Splitter allzu häufig vor, aber der oben erwähnte Prozentsatz der geretteten Augen ist im Vergleich zu andren Statistiken verhältnismäßig groß.

Deyl bestätigt die praktisch sicherere Wirkung der auf einem Untergestell beweglichen, als der hängend beweglichen Riesenmagneten.

8. Kovanic: Statistik der Blennorrhoe der Neugeborenen.

Vortr. vergleicht die Statistiken der Erblindung infolge der Augenblennorrhoe der Neugeborenen in verschiedenen Staaten und findet, daß, obwohl sich die Credésche Methode in den Gebäranstalten ausgezeichnet bewährt hat, die Zahl der Anstaltsblinden in den letzten Jahrzehnten nicht wesentlich kleiner geworden ist. Die Ursache, warum diese Zahl nicht abnimmt, liegt darin, daß in der Praxis keine geeigneten prophylaktischen Maßregeln gegen diese Krankheit existieren. Nach Erwägung der in verschiedenen Ländern geltenden gesetzlichen Verordnungen kommt Vortr. zu dem Schlusse, daß die rigorosen Vorschriften (Anzeige, Bestrafung usw.) ihr Ziel verfehlt haben, da nach den Erfahrungen der böhmischen Augenklinik nach dem Jahre 1902, seit welcher Zeit die Hebammen strenger kontrolliert werden, die Zahl der eingebrachten kranken Kinder auffallend sank, weil die Hebammen aus Furcht vor der Bestrafung die vernachlässigten Fälle zu verbergen suchten. Da der ersehnte Erfolg also nicht erzielt wurde, würde sich der umgekehrte Weg eher empfehlen: Den armen Kranken das Aufsuchen spezialärztlicher Hilfe durch Ersatz der Reise- und Heilungskosten aus öffentlichen Mitteln zu ermöglichen. Die Angaben bestätigen Dr. Šmídrkal und Dr. Pícha, welche mitteilen, daß sie seit mehreren Jahren freiwillig und kostenlos belehrende Schriften, welche Dr. Šmídrkal dem Kindermehl Astra beipacken läßt, verteilen und eine deutliche Abnahme der vernachlässigten Fälle in ihrem Wirkungskreise bemerken.

9. Dr. Lešer: Über Veränderungen der Form des Auges während der Embryonal-Zeit bei einigen Vertebraten und besonders beim Menschen.

In den embryologischen Lehrbüchern werden fast regelmäßig Abbildungen der Entwicklung des Auges nach den Modellen von Manz-Ziegler, die als typisch für das Vertebraten-Auge gelten, angeführt, aber diese Modelle sind

unrichtig und die Berufung auf dieselben führt notwendigerweise zu einer ganz falschen Anschauung über die Entwicklung und die wahre Form des embryonalen Auges, da die Form des Auges verschiedener Vertebraten und des Menschen in den verschiedenen Entwicklungs-Perioden verschieden ist. Typisch und einheitlich für die untersuchten Fische, Eidechsen, Vögel und Säugetiere bleibt die Form der primären Augenblase, die in proximodistaler Richtung verlängert ist; bei der Schließung der sekundären Augenblase entsteht bei allen eine bei seitlicher Betrachtung rund erscheinende Form, die während der weiteren Entwicklung einer ellipsoiden Form Platz macht. Diese ellipsoide Form erhält sich bei verschiedenen Tieren verschieden lange. Am längsten bleibt das Auge ellipsoid bei Vögeln, während diese Form bei Säugetieren verhältnismäßig am raschesten verschwindet. Dagegen erhält sich die ursprüngliche Form des Auges bei den Fischen sehr lange und erst in einer späteren Entwicklungs-Periode tritt auch bei diesen eine Verlängerung des Auges ein. Eine interessante Erscheinung in der Entwicklung der Augenform ist die Abflachung des Auges in der lateromedialen Achse, die bei Eidechsen und Vögeln sehr lange, bei Fischen dauernd erhalten bleibt, bei Säugern aber bald verschwindet, deren Auge eine an der Hinterwand konvexe Form annimmt. Beim Menschen ist die Augenblase in den ersten Entwicklungs-Anfängen in proximodistaler Richtung verlängert und behält diese Verlängerung auch in dem Stadium der Entstehung der sekundären Augenblase zur Zeit der Einstülpung der Linse. Nach Abschnürung der Linse vom Epiblast und Verschluß der an der ventralen Seite gelegenen Augenspalte geht die Form des Auges mit fortschreitendem Wachstum desselben auf derselben Seite aus der elliptischen in die kugelige über (bei Betrachtung von der lateralen Seite); die anteroposteriore Achse ist hierbei viel kürzer als die übrigen Achsen. Während der weiteren Entwicklung wird das Auge ellipsoid, in anteroposterioser Richtung verlängert. Während der verschiedenen Entwicklungsstadien wächst das Auge etappenweise, bald in der vorderen Hälfte, später in der hinteren, dann wieder in der oberen oder unteren Partie. So z. B. ist das Auge bei einem 20 mm langen Embryo bereits in anteroposteriorer Riehtung verlängert, bei einem 26 mm langen Embryo in proximodistaler Richtung; in einem späteren Stadium, bei der 48 mm langen Frucht, hat das Auge zwar auch eine ellipsoide Form, die aber in der proximodistalen Achse abgeflacht, in der ventrodorsalen Achse aber verlängert ist. Bei einem 100 mm und 150 mm langen Embryo gleicht sich die ursprüngliche ellipsoide Form des Auges durch Wachstum nach hinten, das ist in der Sehachse, einigermaßen aus, doch ist sie auch in diesen Stadien im horizontalen Durchmesser länger als im vertikalen. Noch mehr nähert sich das Auge der Kugelform bei einem 184 mm langen Embryo, aber auch in diesem Stadium überragt der horizontale Durchmesser den vertikalen, in der Sehachse ist aber das Auge länger als in der vertikalen. Nicht einmal bei der Geburt hat das Auge jene Form wie beim Erwachsenen, die es nach den Angaben von Merkel-Kallius erst nach dem 9. Lebensjahre des Individuums erlangt.

Bei den untersuchten Vertebraten und beim Menschen wurde außer der angeführten Frage noch eine andere Frage in Erwägung gezogen, nämlich jene, ob eine Drehung des Bulbus allein, oder eine Drehung des Bulbus samt dem Nervus opticus besteht oder ob sich nur der Nervus opticus allein dreht. Aus den erhobenen Befunden geht hervor, daß die Behauptung Deyls richtig ist, der als erster gegen die Behauptung von Vossius, daß

sich der Bulbus samt dem Nervus opticus drehe, auftrat und der behauptete, daß sich bei den untersuchten Vertebraten weder der Nervus opticus noch der Bulbus allein drehe. Die Befunde dieser Arbeit beweist der Vortragende durch Modelle des Auges in Verbindung mit dem Gehirn der untersuchten Vertebraten und des Menschen. (Schluß folgt.)

Referate, Übersetzungen, Auszüge.

Korrespondenz über Major Smith aus Jullundur an den Herausgeber des „Ophthalmic Record" (Juni 1911), von Dr. Nevin D. Pontius, Cobb Building, Seattle, Wash.

Es ist immer bedauerlich, Rücksicht auf die Person zu nehmen, wo es sich um rein sachliche Dinge handelt. Col. Smith legt mir in einem Artikel der April-Nummer dieses Blattes, in dem einige unglückliche Resultate seiner Extraktionsmethode erörtert werden, eine gänzlich ungerechtfertigte persönliche üble Gesinnung unter. Es ist wahr, daß ich unerwartet und unangemeldet nach Jullundur kam; es ist auch wahr, daß Major Smith mich freundlich aufnahm und mir über alles Erwarten erlaubte, an 25 Fällen unter seiner Leitung zu operieren. Über alles das war ich sehr erfreut, doch verstehe ich nicht, wie man deshalb von mir erwarten konnte, daß ich nach meiner Heimkehr Tatsachen zugunsten seiner Methode falsch hinstellen würde.

In einer Sitzung der Washington State Medical Society sprach Dr. Würdemann über die intrakapsuläre Katarakt-Extraktion. Da ich erst kürzlich Jullunder besucht hatte, so erwartete man von mir, daß ich das Wort ergreifen würde. Einer von drei Wegen blieb mir offen: ich konnte mich weigern, etwas von dem zu erzählen, was ich gesehen habe; ich konnte höflich Ausflüchte gebrauchen; oder ich konnte meine wahre Ansicht vortragen. Da ich nicht einer von denen bin, die Schmeicheleien lieben, so tat ich das letztere.

Daß Major Kilkelly sich so erniedrigen würde, andre Fälle als die, welche Major Smith operiert hat, zu zeigen, ist nicht glaublich.[1] Niemand wird aber schließen, daß alle Extraktionen Smith's so unglücklich verliefen, wie die Bombay-Fälle. Es zeigt nur, daß ein hoher Prozentsatz der Smith'schen Fälle von unglücklichen Zufällen betroffen wird, und ich bin ganz sicher, daß der Prozentsatz höher ist, als Col. Smith selbst glaubt.

Ich bezweifle sehr, daß irgend jemand, der Jullundur besucht hat, glaubt, daß Col. Smith selbst die Zahl der unglücklich verlaufenen Fälle kennt. Z. B. sah ich ihn einen jungen Myopen nach seiner intrakapsularen Methode extrahieren, wo er seiner eigenen Aussage nach weder von dem Zustande des Glaskörpers, noch von der Höhe der Myopie unterrichtet war. Daß das eine höchst bedenkliche Sache war, bewies der Schweißausbruch bei dem Operateur; einem Neuling mußte das unverantwortlich erscheinen.

Was die Gelegenheit zur Prüfung der Fälle anbetrifft, wovon er spricht, so ist es Tatsache, daß jede Gelegenheit geboten war, die Operationen zu sehen; aber nie bin ich aufgefordert worden, die Fälle nach der Operation zu sehen. Immerhin hatte ich zweimal Gelegenheit, freilich ungern gesehen und mit dem Gefühl, aufdringlich zu sein, mit dem eingeborenen

[1] Vgl. Centralbl. f. Augenheilk., 1910, S. 172 fgd.

Assistenten die Morgenvisite zu machen. Es wurden mir nicht so viel Fälle gezeigt, wie operiert waren; diese aber waren in kleinen, halbdunklen Räumen untergebracht, wo keinerlei Hilfsmittel zur Untersuchung vorhanden waren.

Während der 10 Tage meines Aufenthaltes sah ich keinen Fall, der ophthalmoskopisch oder mit seitlicher Beleuchtung untersucht worden, keinen, dessen Refraktion geprüft worden wäre. Mein Eindruck war, daß der Durchschnitts-Patient (Bauer) das Krankenhaus am Ende der ersten Woche, ohne geprüft zu sein, verließ, um in seine Heimat zurückzukehren. Die Handwerker blieben zweifellos oder kehrten wieder, um sich Brillen zu holen; wenn aber die Refraktion bei einer einigermaßen beträchtlichen Zahl von operierten Patienten später bestimmt worden wäre, so hätte ich wenigstens einen davon während meines 10tägigen Aufenthalts sehen müssen. Einmal erschien ein früher von Major Smith operierter Patient in der Klinik, der beiderseits ein klares Pupillengebiet darbot. Ohne irgend eine andre Prüfung, als die, welche er an der Tür gemacht hatte, behauptete er ohne zögern, daß der Patient eine Sehkraft von $^6/_5$ habe. Durch welche geheime Macht ein Arzt nach bloßer Besichtigung, ohne irgend welche Prüfung, zu sagen imstande ist, was für eine Sehkraft ein Auge besitzt, ist mir nicht verständlich.

Ich zweifle nicht daran, daß Col. Smith es sehr bedauert hat, mich die 25 Fälle operieren zu lassen; aber sein Bedauern ist nicht größer, als meines, Jullundur besucht zu haben. Ich war nicht undankbar, wie er sagt; im Gegenteil fühlte ich mich sehr verpflichtet und verließ Jullundur erst zu so später Zeit, daß ich nur noch 3 Tage vor Abfahrt meines Schiffes für Bombay übrig hatte.

Dieser unglückselige Streit hat keinen Wert für die richtige Beurteilung der Operation. Tatsache ist, daß die intrakapsuläre Operation von den Männern, die wir als Ophthalmochirurgen am meisten schätzen, nicht gemacht wird. Es ist unnütz, Col. Smith davon zu überzeugen, daß man in London sich gegen ihn nicht verschworen hat oder hatte. Weiterhin glaube ich nicht, daß die Doktoren Greene und Vails seit 2 Jahren diese Operation bei ihren Heimat-Patienten vornehmen, trotz allem, was sie seit ihrer Rückkehr aus Jullunder darüber gesagt haben.

Jeder vernünftige Mensch muß unweigerlich mit D. Risley übereinstimmen, daß „ein Mann mit den Mitteln und der Geschicklichkeit Smith's gute Resultate nach verschiedenen Methoden erzielen würde". Aber die Ansicht, daß die Operation für andre Fälle geeignet ist, als beiderseitige unreife Katarakt bei Patienten, die die Reifung nicht abwarten können, wird, soviel bin ich sicher, keinen Anklang finden bei Leuten mit gutem Urteilsvermögen.[1]

Zum Schluß möchte ich Col. Smith meine größte Hochachtung als Operateur aussprechen. Nichtsdestoweniger glaube ich, daß er einfach halsstarrig ist, auf den Wert seiner intrakapsulären Ausziehung als eines Allgemein-Verfahrens zu bestehen. Mr. Treacher Collins trifft das Richtige, wenn er zu mir sagte: „Sie brauchen die hintere Kapsel, um den Glaskörper zu erhalten." Fehr.

[1] Ich halte sie auch da nicht für zweckmäßig. H.

Journal-Übersicht.

I. A. v. Graefe's Archiv f. Ophthalmologie. LXXIX, 1.

1) **Über anomale Sehrichtungs-Gemeinschaft bei Strabismus convergens,** von Stabsarzt Dr. Felix Mügge, kommandiert zur Universitäts-Augenklinik in Gießen.

Neben hochgradiger Schwachsichtigkeit eines Auges und neben sehr starker Schiel-Ablenkung, welche exzentrische, wenig empfindliche Netzhautbezirke zur Einstellung bringt, ist die Ausbildung der anomalen Sehrichtungs-Gemeinschaft ein Mittel zur Vermeidung von Doppelbildern. Die anomale Sehrichtungsgemeinschaft ist angeboren. Dafür spricht, daß durch amblyoskopische Übungen allein niemals normale Lokalisationsverhältnisse wieder hergestellt werden können, daß auch nach vollkommener Beseitigung der Schiel-Ablenkung die anomale Lokalisation oft noch Jahre lang bestehen bleibt, und daß nach Wiederherstellung der normalen Korrespondenz der damit zu erreichende binokulare Sehakt stets ziemlich unvollkommen ist. Hält man daran fest, daß Doppelbilder vermieden werden sollen, so erklärt sich, daß die anomale Sehrichtungsgemeinschaft bei Strabismus converg. alternans fast immer vorhanden ist. Bei einseitiger Schwachsichtigkeit bedarf es nur eines geringen Grades von anomaler Korrespondenz; und wenn bei einseitigem Schielen anomale Korrespondenz besteht, so braucht die Sehschärfe des abgelenkten Auges nicht erheblich herabgesetzt zu sein. Das entspricht den Beobachtungen.

Je früher es bei anomaler Lokalisation gelingt, einen binokularen Sehakt hervorzurufen, um so vollständiger gelingt die Wiederherstellung des binokularen Sehaktes. Geschieht das vor Ablauf des Lebensalters, in dem normalerweise die Ausbildung des Fusionsvermögens vor sich geht, so kann sich selbst beim binokularen Einfachsehen eine gewisse Fusionsbreite entwickeln.

Wenn auch die anomale Korrespondenz die Prognose trübt, so ist doch erwünscht, die Behandlung möglichst früh zu beginnen.

2) **Lochbildung in der Fovea centralis,** von Prof. Dr. Ernst Fuchs in Wien.

Verf. fand Lochbildung in einem Auge, welches im 4. Lebensjahre des Pat. infolge von Vereiterung der Hornhaut erblindet war und 37 Jahre später wegen Sekundärglaukom und Staphyloma corneae et sclerae enukleiert wurde. Der Defekt lag in der Fovea und maß im größten Durchmesser 0,45 mm. Die Netzhaut war am Rande des Loches nicht wesentlich dünner als am Rande einer normalen Fovea. Im ganzen Bereiche des Loches lag ein Häutchen von 0,011 bis 0,015 mm Dicke. In der gleichmäßigen Grundsubstanz lagen Pigmentbröckel und Kerne, die größer als die Körner der Netzhaut, dagegen den Kernen des Pigmentepithels ähnlich waren. Unebenheiten an der Hinterfläche entsprachen gleichen Unebenheiten an der Vorderfläche des Pigmentepithels. Wahrscheinlich gehörte das Häutchen zum Pigmentepithel und wurde, da es mit der Netzhaut verklebt war, mit abgehoben, als die Netzhaut sich bei der Härtung von der Aderhaut löste. Das Loch war also ganz frei. Die Aderhaut zeigte an der betreffenden Stelle nichts Krankhaftes.

Der Schwund der Netzhaut scheint meistens durch Lückenbildungen eingeleitet zu werden; doch kann, wie ein eingehend beschriebener Fall zeigt, Verdünnung der Fovea auch ohne Lückenbildung eintreten. Das Auge stammte

von einem 8jährigen Mädchen und war nach einem Steinwurf ektatisch geworden.

Kontusion ist die häufigste Ursache der Lochbildung. Vielleicht genügt die Erschütterung allein, um Netzhautzellen zum Absterben und zur Resorption zu bringen.

---

3) **Über innere Skleralruptur**, von Prof. Dr. Ernst Fuchs in Wien.

2 Fälle. 1. 62jähr. Frau, welcher eine Kuh mit dem Horn vor 2 Jahren ein Auge verletzt hatte. 2 mm vom Limbus entfernt bestand eine hanfkorngroße dunkle Vorwölbung. Der zwischen ihr und dem Limbus liegende Bezirk erschien ebenfalls dunkel. Es zeigte sich, daß die Lederhaut an dieser Stelle in 2 Lagen getrennt war. Die äußere Lage bildete eine Ausbuchtung, in der die Iris lag, die innere Lage war durch den Ciliarmuskel abgezogen. Ligamentum pectinatum und Schlemm'scher Kanal fehlten.

2. Verletzung des rechten Auges eines 8jährigen Mädchens durch einen Steinwurf. Nach 2 Monaten bestand eine dunkel durchscheinende Vorwölbung der Sklera an der nasalen Hornhauthälfte. Am temporalen Hornhautrande lag eine kleine vertikale Narbe mit eingeheiltem Pigment. Die Untersuchung zeigte, daß die Sklera ringsum in 2 Schichten getrennt war. Die äußeren Schichten waren vorgebuchtet, die inneren durch den Ciliarmuskel nach innen gezogen, so daß die Rißränder klafften. Der Spalt war durch neugebildetes Gewebe ausgefüllt. Außer der Sklera war auch der Ciliarmuskel durch einen Riß gespalten, welcher sich von der Kammerbucht aus zwischen meridionaler und zirkulärer Portion nach hinten erstreckte. Die zirkuläre Portion war durch die Spannung der Aderhaut nach hinten gezogen.

Die Zerreißung der Sklera beginnt am Ligamentum pectinatum, wobei der Schlemm'sche Kanal geöffnet wird. Der Riß setzt sich auf die inneren Lagen der Sklera fort, die innersten Lagen werden durch den Ciliarmuskel nach hinten gezogen, und zwischen den Schichten bildet sich ein neues Gewebe.

Eine schwarzblaue Linie, welche nahe dem Hornhautrande und mit ihm parallel verläuft, wird eine innere Ruptur der Lederhaut vermuten lassen, zumal wenn Ektasie besteht und die Iris verschmälert oder vielleicht ganz verschwunden ist.

4) **Über die trachomatöse Veränderung der Skleralbindehaut**, von Dr. K. Ichikawa in Osaka.

Das Verhalten der Skleralbindehaut beim Trachom ist bisher wenig beachtet worden, vermutlich weil erhebliche makroskopische Veränderungen zu fehlen pflegen. Verf. exzidierte in einer Reihe von Trachomfällen kleine Stücke der Skleralbindehaut und fand bei der mikroskopischen Untersuchung regelmäßig ein Bild, welches dem Pannus entspricht: eine proliferative Gewebsveränderung, die mit Wucherung von Plasma- und Bindegewebszellen einhergeht. Charakteristisch ist der Reichtum an Plasmazellen und die dünne flächenhafte Ausbreitung des Granulationsgewebes. Diese Veränderungen fehlen, wie Untersuchungen ergaben, bei nicht trachomatöser Konjunktivitis vollkommen. Der krankhafte Prozeß verläuft hier mehr oberflächlich und führt zu schleimiger Entartung der Epithelzellen. Die zellige Infiltration der Mucosa ist gering, und Plasmazellen sind spärlich.

Verf. hat schon früher nachzuweisen gesucht, daß die Follikeln nichts dem Trachom Eigenartiges sind, sondern sich nur da entwickeln, wo das Trachom in adenoidem Gewebe lokalisiert ist. Daher können in der Skleral-

bindehaut Follikeln nicht auftreten. Meistens wird der Pannus dadurch entstehen, daß der krankhafte Prozeß sich von der Übergangsfalte aus in die Skleralbindehaut und weiter in die Hornhaut ausbreitet.

5) **Experimentelle Untersuchung über die Wirkung des Indarsol auf Sehnerv und Netzhaut**, von Prof. A. Birch-Hirschfeld (Leipzig) und Dr. Nobno Inouye (Tokio).

Indarsol ist ein neues Arsenpräparat, welches nach den Versuchen der Verff. in seiner Wirkung eine gewisse Übereinstimmung mit dem Atoxyl zeigt. Da es den Sehnerv und die Netzhaut schädigt, so darf es bei Menschen nicht angewandt werden. Die Netzhaut kann schon erheblich erkrankt sein, wenn der ophthalmoskopische Befund noch ganz normal ist.

6) **Augendruck, Glaukom und Myopie**, von Dr. E. Zirm in Olmütz.

Die Aderhaut bildet ein mit weiten Abflußwegen ausgestattetes Sammelbecken venösen Blutes und wirkt als regulierende Schutzeinrichtung, durch welche im Verein mit dem elastischen Gegendruck der Bulbuskapsel der Binnendruck des Augapfels dauernd auf gleicher Höhe erhalten bleibt. Das Auge nimmt an den Blutdruckschwankungen im ganzen Körper kaum teil. Vermutlich befinden sich im Auge selbst vasomotorische Zentren, welche den Tonus der Blutgefäße regeln. Diese Zentren dürften in den Ganglien des Strahlenkörpers und der Aderhaut zu suchen sein. Der Tonus der Irisgefäße und der Spannungszustand der Iris mit wechselnder Pupillenweite steht in einigen Beziehungen zu den intraokularen vasomotorischen Zentren, welche den Füllungszustand der Aderhautgefäße und dadurch den intraokularen Druck regulatorisch beeinflussen. Daher werden Druckschwankungen so häufig von der Iris aus (durch vordere und hintere Synechien) hervorgerufen.

Bewirkt ein krankhafter Reizzustand der intraokularen Zentren durch Vermittelung der gefäßerweiternden Fasern einen erhöhten Füllungszustand der Aderhautgefäße, so sind die Bedingungen für einen Glaukom-Anfall gegeben. Ist das abführende Venensystem ausreichend, so stellt sich der normale Druck rasch wieder her. (Prodromalstadium.)

Ist der Abfluß längere Zeit ungenügend, so kommt es zum Glaukomanfall. Da die Venen die Lederhaut schräg durchsetzen, so sind sie bei einer Anschwellung der Aderhautvenen in Gefahr, zusammengedrückt zu werden. Das wirkt bei den Wirbelvenen besonders verderblich.

Vermutlich ruft derselbe vasomotorische Reiz, welcher die Gefäßerweiterung in der Aderhaut verursacht, auch Erweiterung der Pupille hervor. Die weite Pupille kann als äußerlich sichtbares Symptom der anfangs der Beobachtung entzogenen Gleichgewichtsstörung gelten.

Entzündung entsteht nicht von vornherein, sondern tritt erst im Laufe der Zeit hinzu. Infiltration mit Leukocyten, Wucherung des Endothels der Intima, Verdickung der Venenwände, Rigidität der Lederhaut und die Folgezustände dieser Veränderungen sind schließlich einer Rückbildung nicht fähig. (Glaukoma complicatum).

Die Bezeichnung Glaukoma simplex umfaßt zwei verschiedene Prozesse. Von dem schleichend verlaufenden Glaukom ist die Atrophia papillae cum excavatione zu trennen, welche Folge eines primären Sehnervenleidens mit Vakuolenbildung ist.

Die Iridektomie wirkt durch dauernde Entspannung der Iris in toto,

durch Wegräumung des Sphinkterzuges. Die Miotica wirken einem peripherwärts gerichteten Zuge in der Iris durch zentripetale Zugwirkung entgegen.

In einzelnen Fällen mögen primäre entzündliche Veränderungen im Fontana'schen Raum, im Anschluß an Uveitis anterior, bestehen. In der Regel sind diese Veränderungen nicht von Anfang an vorhanden.

Kurzsichtige Augen erkranken seltener an Glaukom, weil ihre Aderhaut mangelhafter entwickelt ist und daher weniger zu Kongestiv-Zuständen neigt.[1]

7) **Über die Ätiologie der chronischen Augenkrankheiten,** von L. K. Wolff. (Aus der Universitäts-Augenklinik in Amsterdam.)

Verf. hat die Untersuchung auf Wassermann-Reaktion sehr häufig ausgeführt und rühmt den großen Nutzen, den sie ihm in positivem und negativem Sinne für die Erkennung der Ätiologie gebracht hat.

Während Igersheimer die tuberkulöse Ätiologie der Keratitis diffusa ganz leugnet oder doch für sehr selten erklärt, nimmt Verf. in 50% seiner Fälle Tuberkulose an. Von 48 Fällen zeigten nur 23 positive Wassermann-Reaktion. Bei den übrigen Fällen waren Pirquet 10 mal negativ, 6 mal positiv, eine Reihe von Fällen wurde vor Einführung des „Pirquet" behandelt. Klinisch stellt Verf. folgende Unterschiede zwischen luetischer und tuberkulöser Keratitis auf. Lues: Hornhaut ganz erkrankt, fast stets reiserförmige Gefäße in den tieferen Schichten, selten Skleritis, nie in Knötchenform, Synechien durch Atropin leicht zu sprengen, Auftreten meistens vor dem 30. Lebensjahr. Tuberkulose: Hornhaut nur zum Teil erkrankt, Reiser fehlen, tiefe und oberflächliche Gefäße in anderer Form, knötchenförmige Skleritis häufig, hintere Synechien resistent gegen Atropin, kein begrenztes Lebensalter.

Die luetische Iritis verläuft fast immer akut, die tuberkulöse chronisch. Der Verlauf ist sehr schleppend, die hinteren Synechien sind schwer zu sprengen und zeigen nicht selten weiße Verdickungen, die Beschläge der Descemeti stehen dicht, häufig gelbes Infiltrat im Kammerwinkel, Neigung zu Sekundärglaukom, Glaskörpertrübungen, auch staubförmige, welche Verf. nicht für spezifisch luetisch hält, Knötchen auf der Iris, endlich manchmal lokale Reaktion auf Tuberkulin-Injektion.

4 Fälle, bei denen eine Kombination von Lues und Tuberkulose bestand, werden kurz beschrieben. Verf. scheidet die Veränderungen nach der Ätiologie.

---

8) **Über Hornhaut-Infektion durch Bacillus pyocyaneus,** von Dr. Hermann E. Pagenstecher, Oberarzt an der Universitäts-Augenklinik in Straßburg i. E.

Der Fall stammt aus der Heidelberger Klinik. Zerstörung der Hornhaut durch fortschreitende eitrige Infiltration der Hornhaut nach Verletzung mit einem Stück Schilfrohr. Enukleation. Es fanden sich Bacillus fluorescens ohne Pyocyanin-Bildung, Staphylococcus albus, gelber Coccus. Die beiden letzteren erwiesen sich bei Impfversuchen als nicht pathogen, dagegen rief der vermeintliche Bacillus fluorescens ein rapid fortschreitendes Geschwür hervor, und nach wiederholten vergeblichen Versuchen gelang es, in den Kulturen Pyocyanin nachzuweisen. Es ist bekannt, daß der Bacillus pyocyaneus seine Eigenschaft, Pyocyanin zu bilden, verlieren kann. Man soll daher, wenn der bisher als harmlos geltende Bacillus fluorescens vorzuliegen scheint,

[1] Chronisches Glaukom, auch sekundäres, kann durch myopische Achsen-Verlängerung dauernd (z. B. 18 Jahre lang,) kompensiert werden. H.

bei stürmischem klinischen Verlaufe auch ohne den Nachweis von Pyocyanin sogleich an Bacillus pyocyaneus denken und von vornherein ausgiebig kauterisieren.

9) **Ergebnisse diaskleraler Augendurchleuchtung mit starker Lichtquelle. — Nachweis angeborenen spaltförmigen Mangels des retinalen Irispigments nach unten (rudimentärste Form des Iriscoloboms)**, von Stabsarzt Dr. Langenhan, kommandiert zur Universitäts-Augenklinik zu Berlin.

Verf. benutzte das Hertzell'sche Ophthalmodiaphanoskop mit einer Helligkeit von 80—100 N.-K. Man setzt den Glaskegel an die temporale Hälfte des Bulbus etwas vor dem Äquator und läßt den Pat. den Blick nasal richten.

Die Iris leuchtet um so stärker rot auf, je weniger sie pigmentiert und je mehr sie bei enger Pupille gestreckt ist. Noch bei mittelstark pigmentierter und gestreckter Iris erkennt man den Linsenrand als scharf umschriebene schwarze Kreislinie, die nicht den Rand selbst, sondern seinen auf die Iris geworfenen Schlagschatten darstellt. Die Kuppen der Ciliarfortsätze sind nur bei durscheinender Iris und bei großer Lichtstärke als kleine kolbenförmige Gebilde sichtbar. Sehr deutlich sieht man den dunklen Ora serrata-Ring, davor eine breitere, hellere, meridional gestreifte Zone, welche der Pars non plicata des Ciliarkörpers entspricht, und davor den dunklen „Corpus-Ring", das Corpus ciliare im engeren Sinne. Weiter nach vorne ist manchmal der helle Kammer-Ring erkennbar, welcher dadurch entsteht, daß der hinter der Sklera gelegene Teil des Kammerwassers rötlich aufleuchtet.

Im Bereiche der Lidspalte ist die Pigmentierung stärker. (Schutz gegen Blendung.)

In einer ganzen Reihe völlig normaler Augen fanden sich in der Iris spaltförmige Pigmentdefekte[1] nach unten, also ein Colobom des Pigmentblattes — die rudimentärste Form des Iris-Coloboms.

10) **Untersuchung der Dunkel-Adaptation des einen Auges mit Hilfe des helladaptierten andren**, von Dr. Nobno Inouye und Dr. Soroku Oinuma aus Tokio. (Aus dem physiologischen Institut der Universität Leipzig.)

Bei der von den Verff. benutzten Versuchs-Anordnung stehen die den einzelnen Augen zugehörigen Bilder nebeneinander, so daß sie nach ihrer Helligkeit verglichen werden können. Es handelt sich nicht um Untersuchungen über den Schwellenreiz bei Dunkel-Adaptation, sondern es sollte das Sehen des einige Zeit verfinstert gewesenen Auges mit dem Sehen des gewöhnlich adaptierten Auges verglichen werden. Beide Augen wurden für eine beliebige Tagesbeleuchtung adaptiert, darauf wurde das eine Auge eine Zeitlang lichtdicht verschlossen und dann am Apparat zu der für das eine Auge annähernd konstant bleibenden Lichtstärke diejenige Lichtstärke festgestellt, welche dem anderen gleich erschien.

Es zeigte sich, daß die zur Gleichheit der gesehenen Helligkeiten für das Hellauge nötigen Lichtstärken im Verhältnis zu den für das Dunkelauge erforderlichen bei längerer Dunkel-Adaptation viel kleiner sind, als nach den

[1] Den „spalt-andeutenden Pigment-Mangel" hat Ammon schon 1841 (angebor. Kr. d. Aug., S. 40) beschrieben. H.

aus Schwellenreizen in üblicher Weise berechneten Empfindlichkeitsgrößen zu erwarten wäre.

11) **Über die Korrektion eines nach Star-Operation seit frühester Kindheit aphakischen Auges mit Hilfe eines Zeiss'schen Prismenfernrohres und der Fernrohrlupe**, von Prof. Dr. A. Wagenmann in Heidelberg.

Bei einem seit frühester Jugend aphakischen jetzt 14 jähr. Mädchen war das rechte Auge amblyopisch. Das linke hatte mit + 13,0 D S = $^5/_{50}$ fast, ohne Glas kaum weniger, mit stärkeren Gläsern Schrift 0,5 nur bei starker Annäherung, doch wurde vorgezogen, bei stärkster Annäherung ohne Glas zu lesen. Bei sehr geringem Objekt-Abstand wächst, nach A. v. Graefe, die Größe der Netzhautbilder schneller, als die Größe der Zerstreuungskreise.

Mit Monok. 6 × Prismenfeldstecher nebst + 16,0 D Okularvorsatzglas betrug die Sehschärfe = 0,6. Das übersehbare Feld hat in 5 m Abstand einen Durchmesser von 61,5 cm, in 1000 m Abstand von 123 m. Wurde vor das Objekt + 4,0 D gesetzt, so las Patientin feinsten Druck und übersah in 25 cm Abstand etwa 32 mm. Das Instrument ist mit einem ausziehbaren Griffe versehen und wird als Lorgnette getragen, könnte aber auch, um die Hand frei zu machen, am Pult befestigt werden. Patientin war sehr zufrieden.

12) **Zu den Seefelder'schen „Urformen des Glioms" und zur Gliomgenese**, von Dr. Eugen Wehrli, Augenarzt in Frauenfeld.

13) Erwiderung auf Dr. Hessbergs Mitteilung (v. Graefe's Archiv. LXXII, S. 485): **Weitere Untersuchungen über die Bedeutung der Verschmelzungsfrequenz für die Diagnose von Augenhintergrund-Erkrankungen**, von Dr. med. E. P. Braunstein, Privatdozent an der Universität Charkow.

Beide Arbeiten sind polemischer Art und für ein kurzes Referat nicht geeignet. Scheer.

II. La Clinique Ophtalmologique. 1911. 10. Juni.

1) **Einige Anwendungen des Steresol in der Augenheilkunde**, von Dr. Th. Domec.

Die Anwendung des Steresols ist absolut gefahrlos, nur selten ist das Auge am andren Tage noch gereizt. Bei allen schweren Bindehautkatarrhen, hauptsächlich bei der Conjunctivitis granulosa und beim Frühjahrskatarrh, leistet es ausgezeichnete Dienste. Seine Wirkung beim Pannus der Hornhaut ist bisweilen überraschend.

2) **Gewisse Komplikationen nach Star-Operationen, herbeigeführt durch das Nichtwiederherstellen der Vorderkammer und Mittel zu ihrer Verhütung**, von Dr. C. Lakah.

3) **Die Sklerektomie bei der Irido-Chorioiditis**, von Dr. Bettremieux.

4) **Spontane Luxation der beiden durchsichtigen Linsen in die Vorderkammer**, von Dr. Jacqueau.

Bei dem 32jährigen tritt ganz plötzlich ohne irgend welche Ursache die Luxation beider Linsen in die Vorderkammer auf und zwar in einem

Zwischenraum von 2 Monaten. Die Extraktion wird regelrecht vorgenommen, und der Patient ist wieder arbeitsfähig.

5) **Direkte isolierte Wunde des Sehnerven durch Bleikörner**, von Dr. Cosmettatos.

Die in die Orbita eingedrungenen Bleikörner zerteilen den Sehnerv ohne bei den andren Gebilden in der Orbita krankhafte Veränderungen hervorzurufen. Der Sehnerv wurde atrophisch.

10. Juli.

1) **Star-Operation mit Verschiebung der Bindehaut**, von Dr. van Lint.

2) **Iridektomie und Sklerektomie beim Glaukom**, von Dr. Abadie.

3) **Bemerkungen über die Technik der lokalen Anästhesie bei der Enukleation**, von Dr. Brunetière.

Die lokale Anästhesie ist bei der Enukleation sehr empfehlenswert. Sie besteht in einer Einspritzung von 1 ccm der Kokaïn-Eukaïn-Lösung. Um eine vollständige Anästhesie zu bekommen, muß man mindestens 10 Minuten nach der Einspritzung warten, ehe man die Operation beginnt.

4) **Ein einfaches Mittel zur Erleichterung des Katheterismus der Tränenwege in den Fällen sehr ausgesprochener Verengung**, von Dr. H. Armaignac.

Vor Einführung der Sonde injiziert Verf. mit der Pravaz'schen Spritze in die Tränenwege 3—4 Tropfen sterilisierten Oliven-Öls, indem er gleichzeitig auf die vordere Wand des Tränensacks einen kleinen Druck ausübt, um das Öl in den Nasenkanal eindringen zu lassen.

5) **Zwei Fälle von traumatischer Kurzsichtigkeit durch Vorlagerung der Linse**, von Dr. Fromaget. Fritz Mendel.

III. l'Ophtalmologie Provinciale. 1911. Nr. 5.

1) **Doppelseitige Tuberkulose der Regenbogenhaut und der Hornhaut als Folgezustand einer doppelseitigen, chronischen, tuberkulösen Chorioiditis disseminata. Günstiger Einfluß des Tuberkulins C. L.**, von Dr. Aurand.

Beobachtung an einer 22jährigen Patientin.

2) **Pemphigus der Bindehaut**, von Dr. Bouchart. Fritz Mendel.

IV. Revue générale d'Ophtalmologie. 1911. Nr. 5.

1) **Vordere Keratocele. Ampullenartige Hornhautektasie bei der Ophthalmie der Neugeborenen**, von Prof. Truc.

2) **Das Novojodin als Augen-Heilmittel**, von Prof. Wicherkiewicz.

In allen Fällen von Hornhautgeschwür, in denen bakteriologisch Staphylokokken, Streptokokken oder Pneumokokken nachgewiesen wurden, hat Verf. ausgezeichnete Erfolge mit Novojodin erzielt Die Sekretion der Bindehaut nahm zusehends ab und nahm einen mehr katarrhalischen Charakter an; die

Hornhaut-Infiltrationen verschwanden und die Geschwüre reinigten sich schon nach 24 Stunden. Fritz Mendel.

V. Recueil d'Ophtalmologie. 1911. Nr. 5.

1) **Die Sehkraft des Kindes und die anomalen Schwierigkeiten bei der Auswahl der Brillen,** von C. Golesceano.

2) **Fast vollständige angeborene Hornhaut-Trübung beider Augen bei zwei Kindern derselben Familie,** von Dr. Armaignac.
Fritz Mendel.

VI. Ophthalmology. 1911. April.

1) **Beginn des Glaukom,** von A. Alison Bradburne.
Verf. empfiehlt bei der Iridektomie nur die Iriswurzel durch einen möglichst kleinen Skleralschnitt zu entfernen.

2) **Trepanation der Lederhaut bei Glaucoma,** von Major R. H. Elliot.
Verf. hat in Madras über 260 Augen mit der Skleral-Trepanation behandelt. Er beschreibt ausführlich die nach seiner Meinung einfache und leichte Methode, wie der Patient vorbereitet wird, die Applikation des Trepans dicht am Limbus nach Ablösung eines Bindehautlappens und die übrigens unbedenklichen Komplikationen durch Vorfall der Iris. Das von Verhoeff empfohlene Sklerotom hat er bisher nicht angewendet, weil ihm der einfache Trepan genügte. Das Verfahren erfülle alle Indikationen bei der Drucksteigerung, insofern die Vorderkammer dadurch subkonjunktival drainiert wird unter minimaler Verletzung des Augapfels. Hauptsache bleibt aber ein scharfes Instrument.

3) **Arterieller Überdruck bei Augenleiden,** von Luther C. Peter.
Der erhöhte Blutdruck spielt eine Rolle bei den hauptsächlichsten Veränderungen des Augenhintergrundes in den Fällen von chronischer interstitieller Nephritis und Arteriosklerose, oft schon lange bevor diese Krankheiten klinisch erkennbar sind. Auch bei den Bindehaut-Blutungen und ganz besonders beim Glaukom ist die Blutdruck-Steigerung so häufig nachweisbar, daß man an einen ursächlichen Zusammenhang glauben muß. Wahrscheinlich erklärt sich auch daher das gelegentliche Auftreten intraokularer Blutung nach Katarakt-Extraktion. Deshalb sollte die Blutdruck-Untersuchung bei allen ernsteren Augenleiden nicht versäumt werden.

4) **Augen-Tuberkulose,** von Dr. J. E. Windbiel.

5) **Partielle Sehnenserschneidung,** von S. Lewis Ziegler.
Bei Muskel-Insuffizienzen macht Verf. eine partielle Tenotomie der Antagonisten, in der Art, daß er deren Sehne an beiden Rändern durch ein Bindehautfenster hindurch einschneidet, und zwar je nach Bedarf, indem er intra operationem den Effekt mit der Prismenprobe kontrolliert. Er bedient sich dabei eines kreuzförmigen Metallspaltes, hinter welchem die Lichtquelle angebracht ist. (Wall & Ochs, Philadelphia, sind die Verfertiger desselben.)

6) **Ciliarkörper-Extrakt gegen sympathische Augen-Entzündung,** von Edw. B. Heckel.

Verf. versuchte, dem Zuge der Zeit folgend, organotherapeutisch der sympathischen Ophthalmie beizukommen und spritzte in zwei Fällen das Extrakt von Ochen-Ciliarkörper subkonjunktival mehrmals ein. Der Erfolg blieb beide Male aus.

7) **Simulation der Sehstörung**, von H. V. Würdemann.

8) **Venöse Gefäßgeschwulst der Orbita**, von John Ferdinand Klinedinst.

Bei einem 31jährigen Patienten trat beim Bücken dem rechten sich vorwölbenden Oberlid eine bläuliche Geschwulst hervor, die sich weich und zusammendrückbar anfühlte, ohne Geräusch und Pulsation. Es gelang den Tumor, nachdem die Elektrolyse erfolglos geblieben, mittelst Einspritzungen von Alkohol in steigender Dosis von 3—6 Tropfen mit der Pravaz'schen Spritze in wenigen Wochen zum Verschwinden zu bringen. Innerhalb eines Jahres kein Rezidiv. Vielleicht bestand die Wirkung in der Erzeugung einer leichten Cellulitis oder Periphlebitis mit Thromben-Bildung. Die Injektion von Liquor plumbi oder Alaunlösung, wie sie H. Knapp bei Gefäßtumoren empfiehlt, hält Verf. für bedenklich.

9) **Ethmoïdal-Leiden bei Augenkrankheiten**, von J. J. Dowling.

Die Untersuchung der vorderen Ethmoïdal-Gegend empfiehlt sich bei allen Fällen von retinaler Asthenopie, die sich nicht durch Gläser korrigieren lassen, bei rezidivierender Iritis, wenn Lues und Rheuma auszuschließen sind, beim einfachen Glaukom, bei Epiphora, Bindehaut-Hyperämie, bei allen chronischen Augenleiden, wo der Ciliarkörper eine Rolle spielt. Meist hilft dann die Abtragung der hypertrophischen mittleren Muschel.

10) **Infektion nach Starschnitt, geheilt durch Vaccine**, von Major R. P. O'Connor.

Verf. stellt sich von dem Eiter, der eine Starwunde infiziert hatte, eine Reinkultur und daraus eine Vaccine her. Mit dieser machte er erst subkonjunktivale, dann intramuskuläre Einspritzungen. Schon nach der zweiten trat eine Wendung zum Bessern ein, nach drei weiteren Injektionen mit zweitägigen Intervallen war die Gefahr beseitigt.

11) **Teleskop-Brille**, von Kennet Scott.

Eine handlichere und weniger entstellende Modifikation der deutschen Teleskop-Brillen. (Instrumentenmacher: Reiner & Keeler, London, Vere Street 9.) Peltesohn.

VII. The ophthalmic Record, 1910. August.

1) **Pannus-Abtragung**, von T. A. Dickson, M. D.

Verf. beschreibt und empfiehlt eine Methode der radikalen Entfernung des schweren Pannus der Hornhaut, die er seit 5 Jahren mit Erfolg übt und die er Pannus-Dissection genannt hat. Wie bei der Peritomie wird zunächst ein bogenförmiger Schnitt 3—5 mm vom oberen Hornhautrande durch die Bindehaut bis auf die Lederhaut gemacht und dann der Pannuslappen mit einer Irisschere sorgfältig mit all den Gefäßen sich hart an das Hornhautgewebe haltend abpräpariert. Hornhautgeschwüre werden umschnitten und die Unebenheit später mit dem Starmesser geglättet. Mitteilung von 2 Fällen.

2) **Trachoma**, von Frank B. Eaton, M. D., Portland, Oregon.

3) **Vossius' Linsen-Ring**, von H. Gifford, M. D., Omaha.

Verf. teilt nicht mehr die Ansicht Vossius', daß der Linsenring nach Kontusions-Verletzungen dadurch zustande kommt, daß die Iris durch die Hornhaut gegen die Linse gepreßt wird. Er sah einen typischen Linsenring bei einem 11jährigen Jungen, dem gelegentlich der Explosion einer Patrone ein Kupfersplitterchen gegen den inneren Limbus geflogen war. Durch diese Verletzung konnte unmöglich die Hornhaut gegen die Iris bzw. Linse gepreßt sein. Verf. sieht gleich Hoegg die plötzliche Drucksteigerung in der Vorderkammer als genügend an, um den Ring zu erzeugen; vielleicht spielt auch eine Ernährungsstörung dabei eine Rolle.

4) **Der Wilbrand'sche Prismenversuch bei Hemianopsie**, von D. Alfred Saenger, Hamburg.

Derselbe dient zur Differentialdiagnose zwischen Traktus- und Rinden-Sitz der Läsion. Der Patient fixiert in 30—50 cm einen weißen Punkt auf einer großen schwarzen Fläche. Plötzlich werden ihm 2 Prismen vor beide Augen gebracht, mit der Spitze nach dem Gesichtsfelddefekt gerichtet. Der weiße Punkt wandert sodann ebendahin. Handelt es sich um eine kortikale Hemianopsie, so wird der Patient schnell seine Augen drehen, bis die Fovea auf das Objekt gerichtet ist; das beweist, daß eine zum Gehirn führende Reflexbahn besteht und die Sehbahn zwischen Netzhaut und Corpus geniculatum frei ist. Liegt die Affektion im Traktus, so erfolgt keine Bewegung des Auges, um dem fixierten Objekt zu folgen, sondern sie bleiben ruhig.

5) **Holzstück in Orbita**, von C. A. Veasey, M. D.

Ein 2jähriges Kind fällt und verletzt sein rechtes Auge; da niemand anwesend ist, weiß man nicht, welcher Art die Verletzung war. Der Arzt hält sie für eine unbedeutende Bindehautwunde. Diese heilte schnell. 2 Jahre später bringt man das Kind dem Verf., da seit mehreren Monaten sich aus einer kleinen Fistel in der nasalen Conjunctiva 5 mm vom Limbus schleimiger Eiter entleert. Es gelingt, nach Erweiterung dieser Öffnung, aus der Tiefe der Orbita mit der Pinzette ein $2^1/_2$ cm langes und $2^1/_2$—$3^1/_2$ mm breites Stück Wolle herauszuholen. Heilung per primam. Keinerlei Störung bleibt zurück.

Oktober.

Trachoma, von Frank Blaney Eaton, M. D., Porland, Oregon.

Stechende und nichtstechende Fliegen sind nach Ansicht des Verf.'s in Beziehung zu bringen mit dem epidemischen und endemischen Auftreten des Trachoms, besonders mit dem überwiegenden Vorkommen im Staate Illinois mit seinen zahlreichen Flüssen und kleinen Strömen. Er sieht die Pferdefliege als Zwischenwirt und die Hausfliege als Verbreiter der Krankheit an. Die Infektion mit den Trachom-Erregern geschieht also vom Blut aus, eventuell durch einen Stich entfernt vom Auge. Die Therapie hat dementsprechend die Aufgabe, den Opsonie-Index zu erhöhen. Zur Prophylaxe empfiehlt Verf. ueben hygienischen Maßregeln das Ölen der Straßen mit rohem kalifornischen Steinkohlen-Öl, das alle Fliegen vertreibt, so lästig manchem der Geruch auch sein mag. Fehr.

VIII. The Ophthalmoscope. 1911. August.

1) **Über die Lokalisation von Fremdkörpern im Auge durch Röntgenstrahlen und ihre Entfernung aus dem Glaskörper,** von S. Holth.

Verf. befestigt mit Seide im vertikalen Meridian am oberen und unteren Limbusrand einen kleinen Bleiknopf, der Kopf des Patienten wird durch eine Einbeiß-Vorrichtung ruhig gestellt, er blickt nach einem weißen Fixationspunkt. Es werden zwei bitemporale und eine occipitofrontale Aufnahmen gemacht. Die Entfernungen zwischen dem Schatten der Bleiknöpfe und dem des Fremdkörpers werden auf der Platte gemessen und auf die Oberfläche einer Metallkugel von 24 mm Durchmesser übertragen.

Wenn Größe und Lage des Eisensplitters genau bekannt sind, kann man bei größeren Splittern die für diese geeignetere Methode des meridionalen Einschnittes in die Lederhaut wählen.

Bei nicht magnetischen Fremdkörpern ist eine möglichst genaue Lokalisation unentbehrlich. Man schneidet in denjenigen vorderen Quadranten des Augapfels ein, der den kürzesten Weg zum Fremdkörper bietet, und führt zur Entfernung des letzteren eine kleine Zange, die mit ebenen oder konkaven Blättern löffelartig endigt, ein.

Die Beweglichkeit eines Fremdkörpers mit dem Augapfel, die ein Röntgenphotogramm zeigt, beweist nicht immer die intraokulare Lage. (Zum Beispiel könnte er in der Tenon'schen Kapsel liegen.)

Wenn bei Übertragung der Maße auf die erwähnte Metallkugel der Fremdkörper 24 mm oder mehr hinter der Markierung durch die Bleiknöpfe liegt, so hat er die hintere Wand des Augapfels durchschlagen. Erhebliche Refraktionsanomalien, eventuell mit Benutzung des nicht verletzten Auges, müssen hierbei berücksichtigt werden.

2) **Kann eine nicht perforierende Augenverletzung sympathische Ophthalmie im Gefolge haben?** von Harrison Butler.

Verf. möchte diese Frage nicht absolut verneinen, jedenfalls hält er es für sicherer, Augen, die nach nicht infolge perforierender Verletzung an Iridocyklitis erblindet, chronisch injiziert sind und weich werden, zu entfernen.

3) **Röntgen-Photographie der Augenhöhle,** von Ernest Boxer.

Praktisch kommen für den Nachweis nur Metallkörper in Betracht, denn wenn auch z. B. ein Stück Holz einen Schatten wirft, so müßte es doch so dick sein, daß für die hierdurch erzeugte große Verletzung eine Lokalisation durch Röntgenaufnahme nicht in Frage käme.

Meist genügt eine Aufnahme; für den Geübten ist es auch ohne metallische Markierungen meist leicht, nach dem Negativ zu beurteilen, ob der Fremdkörper in dem oberen, inneren, hinteren Abschnitt usw. liegt.

4) **Die Trepanation bei Glaukom,** von R. H. Elliot.

Verf. hat in Indien seit August 1909 bei 403 Augen wegen Glaukoms die Lederhaut trepaniert. 66 haben sich später wieder vorgestellt. 6 Fälle waren schon vor der Operation erblindet, die Schmerzen wurden durch die Operation beseitigt. In einem Falle mit Lichtempfindung wurde die Trepanation zu weit außen gemacht, Glaskörper fiel vor, Erblindung Bei 26 wurden Handbewegungen vor der Operation erkannt, neun hiervon wurden gebessert, einer erlitt einen Rückfall des Glaukoms, bei den übrigen blieb die Spannung normal.

Bei 23 betrug die Sehschärfe vor der Operation $^{2}/_{60}$ bis $^{6}/_{6}$. In 11 Fällen hiervon besserte sich die Sehschärfe bei normaler Spannung. In einem Falle trat eine erhebliche Verschlechterung durch schleichende Iritis ein.

September.

1) **Die Beziehung der Trachom-Körperchen zum Trachom**, von Hanford McKee.

Verf. vermißte die Trachom-Körperchen bei manchen Fällen von Trachom und fand sie andrerseits zuweilen bei eitriger und Pneumococcus-Konjunktivitis, dreimal sogar in der normalen Bindehaut. Die diagnostische Bedeutung der Trachom-Körperchen ist daher noch zweifelhaft.

2) **Die Behandlung des Trachoms**, von A. Lea.

Nach Verf. hat sich das Anstechen der Granulationen mit einer Nadel, die in Essigsäure getaucht ist, erfolgreich bewährt.

3) **Eine neue Operation zur Entfernung des Tränen-Sackes**, von Harrison Butler.

Verf operiert in Kokainadrenalin-Anästhesie: er zieht eine 12 mm lange Vertikale durch den inneren Augenwinkel; diesen als Mittelpunkt benutzend, zieht er einen Halbkreis mit dem Messer und präpariert den Hautlappen ab; er zieht einen Faden durch und schlägt ihn nach außen um. Ein zweiter Faden hält die nasale Wundlippe seitwärts. Sperrer sind jetzt entbehrlich, die nasalen Venen werden geschont und so Blutungen vermieden. Auch das Ligamentum palpebrale wird durch einen Faden gesichert und nach oben gezogen und dann der Sack mit der Schere ausgeschnitten.

Die Methode eignet sich nur für Fälle, in welchen die Haut nicht durch phlegmonöse Prozesse unterminiert ist.

4) **Optische Probleme in der Augenheilkunde**, von H. S. Ryland. (Lichtbrechung an planen Oberflächen.)

5) **Atypisches, beiderseitiges, ringförmiges Aderhaut-Kolobom, ein Staphyloma posticum vortäuschend**, von A. Bradburne.

6) **Verschiedenartigkeit der Regenbogenhäute bei Katzen**, von W. M. Beaumont.

Erinnerung an die von Darwin zuerst betonte Tatsache, daß weiße Katzen mit blauen Augen taub sind.

7) **Ein Fall von Cyklitis bei Verschiedenfarbigkeit der Regenbogenhäute**, von Sydney Stephenson.

Bei einem 29jährigen Manne war die linke Regenbogenhaut graublau, die rechte Seite lichthellblau. Auf dem rechten Auge war die Linse getrübt, auf der vorderen Kapsel Pigmentbeschläge.

8) **Ein neues Tonometer**, von Sydney Stephenson.

Das neue Instrument (J. Weiss, London,) wird auf die geschlossenen Lider des Patienten gesetzt. Durch Gewichtssteigerung, die in Quecksilber-Millimeterhöhe gemessen wird, wird die Spannung einer Feder dem Augendruck gleichgemacht und an einer Skala abgelesen. In dieser sogenannten

Augendruckmessung sind die Spannung des Orbicularis und das Rückweichen des Augapfels in die Augenhöhle als Komponenten inbegriffen, und es wird angenommen, daß diese bei ein und demselben Patienten konstant bleiben.

Oktober.

1) **Primäres melanotisches Sarkom der Regenbogenhaut,** von Sydney Stephenson.

Entfernung des Augapfels bei einem 49jährigen Mann und anatomische Bestätigung der Diagnose Sarkom der Regenbogenhaut, das die benachbarten Ciliarfortsätze ergriffen hat.

2) **Die erworbene Übersichtigkeit bei Glaukom,** von Archibald Stanley Percival.

Die Abflachung des vorderen Raumes durch Vorrücken der Linse würde Kurzsichtigkeit und nicht Übersichtigkeit erzeugen. Die letztere wird durch Krümmungsabnahme der Hornhaut erklärt; in einem Falle konnte Verf. in der Tat eine Zunahme des Radius um 0,5 mm feststellen. Um eine Abflachung der Vorderkammer von 1 mm auszugleichen, muß der Hornhautradius um 0,32 mm zunehmen.

3) **Die Histopathologie der Diplobazillenbindehaut-Entzündung auf Grund der Untersuchung von 20 Fällen,** von Hanford McKee.

1. Das Epithel ist häufig von polynukleären Leukocyten infiltriert. 2. Im Epithel trifft man ödematöse Zustände und cystische Bildungen. 3. Die Bindehaut ist verdickt infolge von Zunahme des subepithelialen Bindegewebes, in dem junge Bindegewebszellen, erweiterte Kapillaren, eosinophile, lymphoide und vorherrschend Plasma-Zellen liegen. 4. Diplobazillen liegen auf der Oberfläche des Epithels, zwischen den Epithelzellen und in der Tiefe des subepithelialen Gewebes.

4) **Die Farbenunterscheidung,** von Edridge Green.

In einer monochromatischen Region des Spektrums sind keine weiteren Farben unterscheidbar, Lord Rayleigh's entgegengesetzte Beobachtung beruht auf Nichtbeachtung der unregelmäßigen prismatischen Lichtzerstreuung.

5) **Notiz über familiäre Hornhaut-Entartung,** von Leslie Buchanan.

Außer zwei Brüdern, die bereits früher beschrieben worden sind, (Ophthalmoscope V, 698,) konnte Verf. die Schwester derselben untersuchen; dieselbe zeigte ebenfalls in der Mitte der Hornhaut beiderseits eine ringförmige, dichte Trübung.

6) **Intraoculare Infektion mit Bacillus Klebs-Löffler,** von P. A. Harry.

Nach Star-Ausziehung unter den üblichen Vorsichtsmaßregeln eitrige Hornhaut-Entzündung ohne Hypopyon. Der Augapfel mußte exenteriert werden. In der Hornhaut und dem Bindehautsekret wurden Diphtherie-Bazillen nachgewiesen, während der Glaskörper steril war.

7) **Ein Fall von tuberkulöser Aderhaut-Entzündung,** von Duncan Lawrie. (Gleichzeitig Lungentuberkulose.)

G. Abelsdorff.

Vermischtes.

John Hughlings Jackson,
geboren den 4. April 1834 zu York,
gestorben am 7. Oktober 1911 zu London.

1) J. H. Jackson wurde auf der Medizin-Schule zu York, dann im St. Barthol. Hosp. zu London ausgebildet, 1860 Doktor, 1863 zum Assistenten, 1874 zum Arzt am London Hospital ernannt, seit 1868 F. R. C. P. Seine ausgezeichneten Arbeiten betreffen die Krankheiten des Nerven-Systems und ihre Beziehungen zu denen des Auges: Defect of sight in brain diseases, ophthalmic examination during sleep, Epileptiform Amaurosis, in Ophth. Hosp. Rep.; ferner Recovery of optic neuritis, endlich Eye symptoms in locomotor ataxy and in optic neuritis, in Transact. of the Ophth. Soc. Vol. I. Ausgezeichnet war seine Rede vom Jahre 1877 „Ophthalmology in its relations to general medicine" und die vom Jahre 1885 „Ophth. and diseases of the nervous system". Sein Buch, The routine use of the ophthalmoscope in cerebral diseases, London 1879, hat wesentlich dazu beigetragen, in seinem Vaterland den Gebrauch des Augenspiegels auf weitere Kreise zu verbreiten. Durch die von ihm entdeckte Rinden-Epilepsie, die ja auch für die Hirn-Chirurgie so fruchtbar geworden, ist sein Namen in die Denksteine unsrer Geschichte eingegraben. H.

2) Dr. Alvin A. Hubbel, ehemals Prof. der Augen- und Ohren-Heilkunde zu Buffalo, starb am 10. August 1911 im Alter von 65 Jahren. Er hat ausgezeichnete Studien über die erste Zeit der Star-Ausziehung und eine kurze Geschichte der Amerikanischen Augenheilkunde veröffentlicht.

3) Geschichtliche Bemerkung von J. Hirschberg.

Merkwürdig, ja rührend erscheint es, wenn wir zu den heilkundigen Erörterungen unsrer Tage Belege beibringen können, die beweisen, daß schon vor Jahrtausenden unsre Vorgänger dieselben Gedanken gehabt. So bitte ich mit dem interessanten Fall von Verbrühung der Horn- und Bindehaut, welchen Dr. Maximilian Rosenfeld im Oktober-Heft dieses Centralblattes (S. 301) mitgeteilt hat, die folgende Stelle zu vergleichen, die der hippokratischen Sammlung, und zwar der fragmentarischen Schrift von der Anwendung der Flüssigkeiten (*περὶ ὑγρῶν χρήσιος*, K. 1), entnommen ist, also, nach gewissen sprachlichen Eigentümlichkeiten zu urteilen, einer der älteren der Sammlung.

Ἀλλὰ τὸ μὲν θερμὸν, μὴ πρόσω καίειν· κρίνει δ' αὐτὸς, πλὴν τοῖσιν ἀφώνοισιν ἢ παραπληγικοῖσιν ἢ νεναρκωμένοισιν ἢ οἷα ἐπὶ τρώμασι κατεψυγμένοισιν ἢ ὑπερωδύνοισι, τούτοισι δὲ ἀναίσθητα· λάθοις γὰρ ἂν κατακαύσας.

„Was das warme Wasser betrifft, so darf es nicht verbrennen. Dies beurteilt der Kranke, außer in den Fällen von Aphasie oder Lähmung oder Betäubung oder bei den Verletzungen durch Erfrieren oder den übermäßig schmerzhaften, wo die Empfindung erloschen ist: da kann man Verbrennung bewirken, ohne es zu merken."

4) Bocholt i. W., 15. November 1911.

. . . . . .

In der Anlage beehre ich mich, Ihnen die Abschrift eines mittelalterlichen „Kraftsegens" gegen Augenleiden zu übersenden. Bei der Seltenheit

derartiger Überlieferungen ist der Erorzismus als Kuriosum aus den Zeiten der Mönchsmedizin vielleicht von Interesse für Sie; ich fand ihn in: Fr. Jos. Bodmann, „Rheingauische Altertümer", Mainz 1819, S. 709.

Die Abschrift ist wortgetreu, nur habe ich der leichteren Lesbarkeit halber die zahlreichen, im Original vorhandenen Wortkürzungen ergänzt und mich der heute gangbaren Schreibweise des Lateinischen bedient, also z. B. sanctae Mariae statt sancte Marie geschrieben.

Bodmann gibt an, diesen Kraftsegen in einem alten, von einer Hand des XIV. Jahrhunderts geschriebenen Codex eines rheingauischen Klosters gefunden zu haben. . . . . Dr. Otto Münch, Augenarzt.

Contra maculam et dolorem oculorum.

In nomine † patris, et † filii, et † Spiritus sancti. Adjuro te macula † et dolor per Dominum altissimum, per regem fortissimum, vivum Deum, viventem et verum omnipotentem † creotorem coeli, maris et omnium, quae in eis sunt, et per filium eius, et per † Spiritum sanctum. † Adjuro te macula, † dolor, ut recedas ab eo N. (nomen partis). † Adjuro te macula et dolor † per thronum et per solem et per aethera et pluviam et per sidera coelorum, † per novem ordines angelorum, † per thronos et † principatus, † potestates, † per virtutes coelorum, † per cherubim et Seraphim, per millia millium decies millies centena millia. † Adjuro te macula, ut recedas ab oculis! Amen. Pater noster. Adjuro te, macula, † dolor, per benedictionem patriarcharum, per suffragia prophetarum, † per victorias martyrum, per fidem confessorum, † per intercessionem sanctae Mariae omniumque sanctarum virginum. † Adjuro te macula, † dolor, ut recedas ab oculis N. per eum, qui venturus est judicare vivos et mortuos. Amen. Pater noster. Deus, qui illuminasti[1] coeci nati ad narteriam Syloë[2], purga et sana oculos N., ut mereatur laudare et benedicere nomen sanctum tuum in saecula saeculorum. Lutum fecit dominus ex sputo et linivit oculos coeci nati et abiit, et lavit[3] et vidit et credidit Deo, ita illuminet oculos N., qui solus restaurat universa. † Sanctus Lucas, † sanctus Marcus, † sanctus Matthaeus, † sanctus Johannes sanent oculos N.! Per Deum vivum, † per Deum verum, † per Deum sanctum, † qui in principio cuncta creavit ex nihilo. † Per sanctam majestatem eius, † per lignum sanctae crucis, † per merita perpetuae Mariae genetricis Dei. † per septem candelabra aurea, que in conspectu eius semper assistunt, † adjuro te macula et omnis morbe, ut recedas ab oculis N.! Domine Jesu Christe, lumen verum, qui es ante saecula, Deus creator omnium visibilium et invisibilium, qui coeco nato, cui natura negaverat visum, tua potentia reddidisti, redde istius N. visum et sanitatem per ineffabilem tuam pietatem et per commemorationem preciosi sanguinis Domini et omnium sanctorum, angelorum, archangelorum, patriarcharum, prophetarum, apostolorum, martyrum et confessorum, virginum et omnium electorum reforma et sana oculos N., qui vivis et regnas per omnia saecula saeculorum, amen. Agnus Dei, qui tollis peccata mundi, sana oculos! Agnus Dei, etc., sana oculos! Agnus Dei, etc., sana oculos! Sanctus, sanctus, sanctus Dominus Deus Sabaoth. Qualis pater, talis filius, talis et Spiritus sanctus. Increatus pater, increatus filius, increatus et Spiritus sanctus. Aeternus pater, aeternus filius, aeternus et Spiritus sanctus. Et benedictio Dei patris omnipotentis et filii et Spiritus sancti descendat super famulam vel famulum Dei N. et sanet oculos eius! Amen.

[1] zu ergänzen: oculos. [2] Teich Siloah, Evang. Johannis IX. 7. [3] lavavit.

Bibliographie.

1) Über Augen-Erkrankung bei Acne rosacea, von Hilbert. (Münchener med. Wochenschr. 1911. Nr. 20.) Bei Acne rosacea bestand beiderseits heftige Bindehaut-Entzündung und symmetrisch auf beiden Augen eine vaskularisierte Hornhauttrübung. Behandlung des Augenleidens hatte keinen nennenswerten Erfolg, aber die erfolgreiche Behandlung der Haut-Erkrankung hatte auch die Heilung der Augen-Affektion im Gefolge.

2) Demonstrationen zur vergleichenden Physiologie des Sehorgans, von C. Hess. (Sitzungsber. d. Phys.-med. Gesellsch. zu Würzburg. 1911.) 1. Bei Tagvögeln besteht, wie durch Injektion von Fluoreszin in die Vorderkammer nachgewiesen werden kann, eine offene Kommunikation zwischen vorderer und hinterer Augenkammer; auf diesem Wege erfolgt ein Ausgleich der Raumbeschränkung in der vorderen Kammer, die durch Vorwölbung der Linse bei der Akkommodation geschaffen wird. 2. Bei einer Reihe von Reptilien besteht im Ciliar-Ring ein starker temporal verlaufender Muskel, dessen feine Fasern in das Gewebe der Aderhaut übergehen. 3. Der Ciliar-Ring der Selachier ist von dem der Amphibien viel weniger, als von dem der Teleostier, verschieden. 4. Der Süßwasserkrebs Artemia salina, ein Bronchiopode, ist ungemein lichtempfindlich. Sie schwammen bei der Untersuchung mit farbigen homogenen und Gaslichtern stets dem Lichte entgegen, das für den total Farbenblinden das weniger helle war. 5. Untersuchungen an Hühnern nach dem Prinzip der Seebeck-Holmgren'schen Probe zeigten, daß die Thiere nicht „grünblind" sind.

3) Entoptischer Befund bei Chorioretinitis, von Franz Gahlen. (Verhandl. d. Phys.-med. Gesellsch. zu Würzburg. 41. Bd.) Genaue Beschreibung und Zeichnung des Befundes, den Verf. am eigenen, an Chorioretinitis erkrankten Auge erhob.

4) Über die Entstehung des melanotischen Pigmentes im Auge der Wirbeltier-Embryonen und in Chorioideal-Sarkomen, von Aurel v. Szily. (Bonn, Cohen, 1911.) Gewisse embryonale Zellen und Geschwulstzellen in Melanosarkomen vermögen während der Mitose Teile ihres Chromatins an das Cytoplasma abzugeben, ohne dabei ihre spezifischen Eigenschaften zu verlieren. Die Umwandlung dieser ausgestoßenen Chromatinmasse (Chromidien) in Pigment erfolgt unter dem Einfluß von Fermenten (Tyrosinase?). Kurt Steindorff.

5) Zur Therapie der Orbital-Entzündungen, von Prof. Dr. A. Birch-Hirschfeld. (Fortschritte der Medizin. 1911. Nr. 37.) Während die Behandlung des subperiostalen Abszesses der Orbita ziemlich einfach ist, kann die Aufgabe des Arztes, wenn es sich um eine Orbital-Phlegmone handelt, eine recht schwierige sein. Verf. beschreibt eine von ihm zuerst ausgeführte Operation bei einer 60jährigen Patientin. Nach Eröffnung der Periorbita wurde die Bier'sche Stauung angewandt, deren günstiger Effekt ein auffallender war.

6) Über Tränenstörungen und ihre Behandlung, von Dr. H. Bergemann. (Berl. Klin. Wochenschr. 1911. Nr. 38.)

Fritz Mendel.

Um Einsendung von Separat-Abzügen wird gebeten (Berlin NW. 26 Schiffbauerdamm).

Verlag von Veit & Comp. in Leipzig. — Druck von Metzger & Wittig in Leipzig.

Centralblatt

für praktische

AUGENHEILKUNDE.

Herausgegeben von

Prof. Dr. J. Hirschberg, Geh. Med.-Rat, in Berlin.

Unter ständiger Mitwirkung der Herren Prof. G. Abelsdorff in Berlin, Dr. Berger in Paris, Prof. Birnbacher in Graz, Dr. Brailey in London, Prof. Cl. du Bois-Reymond in Schanghai, Dr. Czellitzer in Berlin, Prof. C. Gallenga in Parma, Dr. Ginsberg in Berlin, Prof. Goldzieher in Budapest, Dr. Gordon Norrie in Kopenhagen, Prof. Horstmann in Berlin, Dr. Isigonis in Smyrna, Lt. Col. F. P. Maynard, I. M. S., Calcutta, Dr. F. Mendel in Berlin, Dr. Moll in Berlin, Dr. W. Mühsam in Berlin, Dr. Neuburger in Nürnberg, Dr. Peltesohn in Hamburg, Dr. Pergens in Maeseyck, Prof. Peschel in Frankfurt a. M., Dr. Purtscher in Klagenfurt, Dr. M. Reich in Petersburg, Dr. H. Rönne in Kopenhagen, Med.-Rat Dr. Scherer in Oldenburg, Prof. Schenkel in Prag, Prof. Schwarz in Leipzig, Dr. Spiro in Berlin, Dr. Steindorff in Berlin.

Monatlich ein Heft. Preis des Jahrganges 12 Mark. Zu beziehen durch alle Buchhandlungen des In- und Auslandes und die Postanstalten des Deutschen Reiches.

1911. Fünfunddreißigster Jahrgang. Dezember.

Inhalt: **Original-Mitteilungen.** I. Tetanus nach perforierender Augapfel-Verletzung mit Zurückbleiben eines Fremdkörpers. Von Dr. **Willi Pincus**, Medizinal-Praktikant. — II. Orbitale Querschuß-Verletzung. Von Dr. **Jarnatowski**, Augenarzt in Posen.

Klinische Beobachtungen. Erosio corneae durch einen Bienenstachel im Lide. Von Dr. O. Purtscher in Klagenfurt.

Gesellschaftsberichte. 1) Berliner Ophthalmologische Gesellschaft. — 2) I. Kongreß der Böhmischen Augenärzte am 17. Juli 1911 in Prag. (Schluß.)

Referate, Übersetzungen, Auszüge. 1) Beobachtungen und Bemerkungen über Methylalkohol-Amblyopie, von Dr. E. Gruening. — 2) J. Hirschberg, Geschichte der Augenheilkunde. Die Augenheilkunde in der Neuzeit, von Ad. Goldzieher.

Journal-Übersicht. I. A. v. Graefe's Archiv f. Ophthalmologie. LXXIX. 2. — II. The Ophthalmic Record, 1911, Januar bis Mai. — III. Archives d'Ophtalmologie, 1911, Juli bis September. — IV. Annales d'Oculistique, 1911, Juli bis September.

Vermischtes.

Bibliographie. Nr. 1—8.

[Aus der Abteilung für Augenkranke des Rud. Virchow-Krankenhauses. (Dirig. Arzt Dr. Fehr.)]

I. Tetanus nach perforierender Augapfel-Verletzung mit Zurückbleiben eines Fremdkörpers.

Von Dr. **Willi Pincus**, Medizinal-Praktikant.

Tetanus nach Verletzung des Auges und seiner Adnexe findet sich am häufigsten nach Verletzung der Orbita mit Eindringen und Zurückbleiben eines Fremdkörpers, weit seltener nach Verletzung des Augapfels

selbst. Von den 50 Fällen der Literatur von Tetanus nach Augen-Verletzungen konnte WAGENMANN nur 14 Fälle anführen, bei denen der Augapfel selbst die Eingangspforte dargestellt hat.[1] Die Verletzungen waren geschehen durch Peitschenschlag, Schußverletzungen, Verletzung durch Scherben und Raketenschuß, durch Heugabelstich mit Zurückbleiben eines Grashalms usw. Meist handelt es sich um schwere perforierende Verletzungen mit nachfolgender eitriger Entzündung.

Diese Kasuistik möchte ich um einen Fall vermehren, der vor einiger Zeit auf der Augenabteilung des Virchow-Krankenhauses zur Beobachtung und Behandlung kam.

Der Fall betrifft einen 39jährigen Arbeiter, der am 14. Dezember 1909 auf der Straße von einem ihm begegnenden Kutscher mit der Peitsche ins linke Auge geschlagen worden ist. Das Sehvermögen war sofort auf dem getroffenen Auge erloschen. Patient empfand die heftigsten Schmerzen und suchte noch am selben Abend den Kassenarzt auf, der ihn unsrer Klinik überwies.

15. Dezember 1909. Es fand sich das linke Auge aufs heftigste gereizt, die Lider waren gerötet und geschwollen; starke Chemosis, leichte Protrusio bulbi. Nasal zwischen Hornhautrand und Ciliarkörper bestand ein eitrig belegter Irisvorfall. Der Bulbus war weich wie ein schlaffer Sack infolge starken Glaskörperverlustes, erfüllt von Blut; man erkennt noch, daß die Vorderkammer fehlt und die Pupille nach der Wunde verzogen ist. Das Auge hat keinen Lichtschein. Das rechte Auge erweist sich als normal.

Es wird sofort der filzige und eitrig belegte Irisvorfall abgetragen; danach wird die senkrechte, etwa 6 mm lange Skleralwunde frei. Sie verläuft etwa 1 mm vom Hornhautrande und biegt unten hakenförmig nach hinten um. Die Skleralwunde wird durch eine Bindehautnaht von oben innen nach unten außen und eine zweite, welche die oberflächlichen Schichten der Sklera am Limbus befestigt, geschlossen.

16. Dezember 1909. Schwellung der Lider, Chemosis und Protrusio haben sehr zugenommen. Aus der Wunde eitrig fibrinöse Sekretion. Es ist das Bild der ausgesprochenen Pantophthalmie und keine Aussicht mehr, das Auge zu erhalten. Es wird nur noch abgewartet, bis die heftigen Entzündungs-Erscheinungen vorüber sind, um das Auge zu entfernen.

Mittags Temperatur 37,6°. Patient macht einen apathischen und schläfrigen Eindruck.

17. Dezember. Protrusio stärker, Temperatur 38,0° nachmittags. Beim vorsichtigen Versuch, die prall geschwollenen Lider etwas zu öffnen, springt die Linse heraus. Patient ist apathisch und schläft viel.

[1] WAHENMANN, Verletzungen des Auges. Handb. d. ges. Augenh. II. Aufl., IX. Bd., 5. Abt., S. 132.

18. Dezember. Es war beabsichtigt, die Enukleation zu verschieben bis die Entzündungs-Erscheinungen gemildert sind. Die starke Protrusio aber, die Verdacht auf das Bestehen einer Orbitalphlegmone erweckt, sowie das schlechte Allgemeinbefinden zwingen zu sofortigem Eingriff, ungeachtet der Bedenken, die man gegen eine Enukleation im floriden Stadium der Pantophthalmie haben könnte.

Die Enukleation wird in Chloroform-Äther-Narkose ausgeführt.

Beim Herausrollen des Bulbus quillt Eiter aus der Skleralwunde, im übrigen erfolgt die Entfernung ohne jede Schwierigkeit und schnell. Gründliche Säuberung und Spülung der Wundhöhle. Einführen eines Jodoformstreifens. Vereinigung der Konjunktiva durch 2 Nähte, feuchter Verband, zu Bett.

19. Dezember. Patient fühlt sich bedeutend wohler, Temperatur früh 36,6°. Keine Schmerzen mehr, Schwellung der Lider und der Bindehaut stark zurückgegangen. Entfernung des Jodoformstreifens. Keine eitrige Sekretion mehr. Feuchter Verband.

20. Dezember. Temperatur 36,6°. Allgemeinbefinden sehr gut. Patient zeigt normales Verhalten. Schwellung der Lider und der Bindehaut ganz zurückgegangen. Keine Sekretion mehr, so daß vom Einführen eines neuen Jodoformstreifens abgesehen wird.

22. Dezember. Patient klagt abends über Schwierigkeiten beim Schlucken und Öffnen des Mundes. Temperatur 36,3°.

23. Dezember. Bedenklicher Zustand. Hochgradiger Trismus. Die Kiefer können kaum 3 cm auseinander gebracht werden. Facialislähmung links, Okulomotoriusparese rechts, bzw. Krampf der Antagonisten: Ptosis, Unmöglichkeit, das Auge nach oben, innen und unten zu drehen, kein Fieber. Abends Temperatur 36,8°.

Es ist kaum noch ein Zweifel, daß ein Tetanus zum Ausbruch gekommen ist. Deshalb erhält Patient sofort eine Injektion von Tetanus-Antitoxin 20 ccm (100 Einh.). Differentialdiagnostisch kann immerhin eine Meningitis noch in Betracht kommen.

24. Dezember. Zustand im wesentlichen unverändert. Trismus noch etwas stärker ausgesprochen. Daher heute Nährklystiere. Mittags Lumbalpunktion: man erhält in ziemlich starkem Strahl wasserklares Serum, was gegen Meningitis spricht. Etwa 50 ccm werden steril aufgefangen. Patient wird darauf ins Bett gebracht. Heute besteht zum ersten Male ausgesprochene Nackensteifigkeit ohne besondere Schmerzen. Sensorium andauernd frei. Temperatur normal. Puls 72. Das Lumbalpunktat ergibt nach mehrmaligem Zentrifugieren kein Sediment. Im Ausstrichpräparat wird nichts gefunden.

Abends 11. Patient kann nicht schlafen, richtet sich andauernd im Bette auf, deshalb 0,015 Morphium subkutan.

25. Dezember 1909, morgens 9 Uhr. Sehr heftiger Krampfanfall mit völliger Steifigkeit der Extremitäten, schwerster Cyanose. Aus dem Munde kommt blutiger Schaum. Patient bekommt 2 Spritzen Kampfer und 1 Spritze Morphium. Anfall läßt nach einigen Minuten nach. $^1/_4$ Stunde zweiter Anfall ebenso, der nach Chloroform-Inhalation nach 2 Minuten zurückgeht. Der Patient wird auf die Abteilung für Infektions-Krankheiten (Prof. JOCHMANN) verlegt. Daselbst nach mehreren Krampfanfällen mittags $^1/_2$12 Uhr in einem Anfall Exitus letalis.

Die Autopsie ergab keinerlei Zeichen einer Meningitis, keinen Eiter in der Orbita.

Sectio bulbi. Der ganze Augapfel angefüllt mit dichten, körnigen und schleimigen, geronnenen Eitermassen. Die Netzhaut ist vollkommen abgelöst, eingebacken in die festen Eitermassen. Die Aderhaut ist ebenfalls auf große Strecken hin durch schmutzig grauen Eiter abgehoben. Die Vorderkammer ist mit Blut gefüllt. Am nasalen Limbus ist die Perforationsstelle deutlich. Eine zweite klaffende Perforationsstelle, wohl durch indirekte Gewalt, findet sich hinter dem Äquator entsprechend dem Durchtritt einer Vena vorticosa. Die Skleralwundlefzen sind dachziegelförmig gelagert, zwischen ihnen eitrig blutiges Exsudat. Unweit hinter der Iris findet sich das 5 mm lange und 3 mm breite Ende einer Peitschenschnur.

Der Fall zeigt wieder, daß Beschmutzung der Wunden mit Pferdemist, bzw. Stall-Erde, wie es bei dieser Verletzung wahrscheinlich war, besonders unter Zurückbleiben eines Fremdkörpers, den Ausbruch des Tetanus begünstigt.

Wenn der Augapfel selbst die Eingangspforte bildet, so würde man durch frühzeitige Enukleation die Möglichkeit haben, den Körper vor der Allgemein-Infektion zu retten. Man sollte daher Augen, die der Pantophthalmie verfallen sind, und wo die Art der Verletzung auch nur einen leisen Verdacht auf Infektion mit Tetanusbazillen erwecken kann, unverzüglich entfernen und sich nicht durch Warnungen der alten Schule, die die Enukleation im Zustande der Pantophthalmie wegen der Gefahr einer Meningitis für bedenklich hält, davon zurückhalten lassen. WIRTZ hat in einem Fall von Pantophthalmie nach Peitschenschlag-Verletzung, als sich in dem herausquellenden Eiter Tetanus-Bazillen nachweisen ließen, durch schleunige Enukleation und Antitoxin-Injektionen den Ausbruch des Tetanus verhindert und das Kind gerettet.[1]

Auf der Augenabteilung des Rud. Virchow-Krankenhauses war man oft gezwungen, Augen im Zustande florider Vereiterung zu enukleieren, ohne jemals einen bösen Zufall danach erlebt zu haben.

[1] Klin. Monatsbl. f. Augenheilk., 1908, Juni.

II. Orbitale Querschuß-Verletzung.

Von Dr. **Jarnatowski**, Augenarzt in Posen.

Schläfenschuß ist bei den Selbstmordversuchen eine der beliebtesten Methoden. Ist der Erfolg positiv, ist also die Kugel in das Gehirn eingedrungen, so pflegen die Veränderungen in der Orbita und am Auge minimal zu sein, wenn sie überhaupt vorhanden sind, was aus der Richtung des Geschosses ersichtlich ist. Dringt aber die Kugel nicht in das Gehirn

Rechtes Auge.

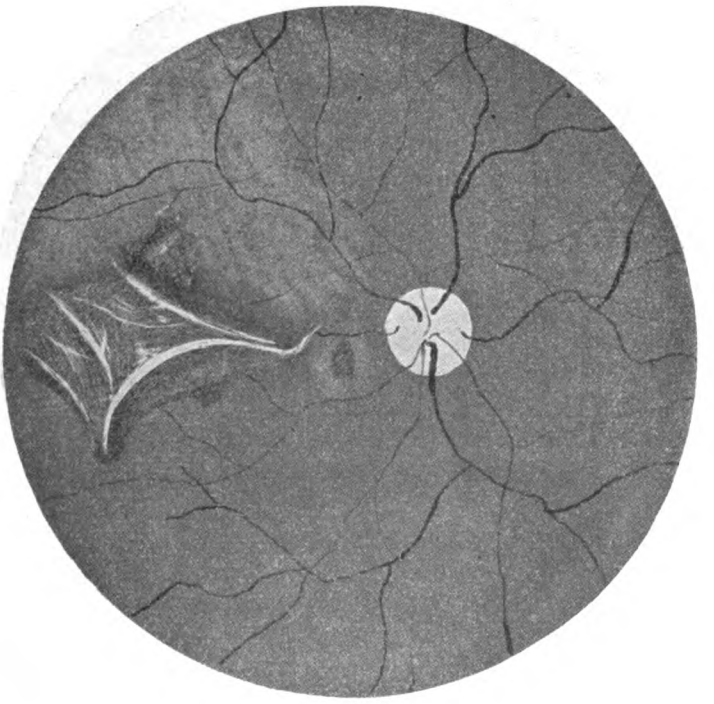

Fig. 1.

ein und nimmt vielmehr eine mehr in der Frontalebene liegende Richtung, dann werden eine oder die beiden Orbitae und Bulbi getroffen. In letzterem Falle sind je nach der Richtung, Durchschlagskraft und Sprengwirkung des Geschosses die Verletzungen und Folgen für das Sehen verschieden. Da die Fälle der letzteren Art sehr selten sind, so trage ich kein Bedenken, folgenden Fall aus meiner Praxis zur Kenntnis zu geben.

Am 19. Juli konsultierte mich der 29jährige A. K., der sich am 30. Oktober vergangenen Jahres in der rechten Schläfengegend eine Revolver-

kugel in den Schädel schoß. Vom 1. November bis zum 19. lag er im städtischen Krankenhause. Wie aus den Aufzeichnungen des letzteren zu ersehen ist, war K. 3 Tage bewußtlos. Den äußeren Befund bildeten eine an der rechten Schläfe 1 cm hinter dem knöchernen Augenhöhlenrande liegende kleine, durch Pulverkörnchen geschwärzte, dem Eintritte der Revolverkugel entsprechende Öffnung, Schwellung und Suffusion der Lider und ein geringer Grad von Exophthalmus. Bei der Entlassung blieb Ptotis des linken Auges, totale Amaurose des rechten und ein geringes Sehvermögen des linken Auges.

Linkes Auge.

Fig. 2.

Der Augenbefund vom 19. Juni ist folgender: Beide Augen sind ein wenig vorgetrieben, das rechte Auge schielt nach oben, jedoch ist noch durch starken Willensimpuls Senkung bis zu einem gewissen Grade möglich. Die Beweglichkeit nach innen und außen ist ebenfalls beeinträchtigt, wenn auch geringe Seitenbewegungen noch möglich sind. Ophthalmoskopisch (Fig. 1) ist eine weiße, völlige Atrophie der Papille, dünne Netzhautgefäße und temporalwärts von der Papille eine dem Bilde der Chorioretinitis proliferans entsprechende Veränderung des Augenhintergrundes zu sehen. Starke Bindegewebswucherungen ragen in den Glaskörper hinein. An ihren Abhängen

liegen starke Pigmentwucherungen, während der sich vielmals teilende Kamm weißlich glänzend dahinläuft. Das Ganze gibt gewissermaßen das Bild eines schneebedeckten Gebirgskammes wieder. Der äußere untere Quadrant der Retina ist atrophisch und pigmentiert. Auch sonst sind zirkumskripte, atrophische, pigmentierte Herde vorhanden.

Es besteht totale Amaurosis und absolute Pupillenstarre des rechten Auges.

Links ist festzustellen: Komplete Ptosis, Unfähigkeit der Bewegung nach oben, geringe Senkung der Blickrichtung nach unten, Möglichkeit der

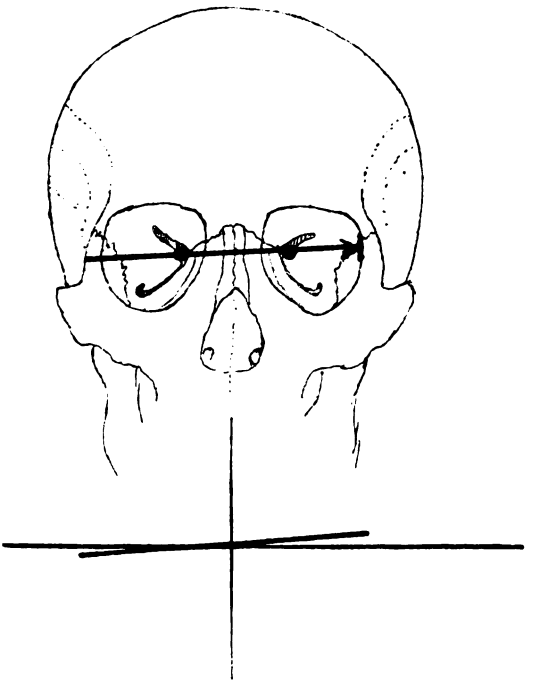

Fig. 3.

Bewegung nach den Seiten und nach unten. Die Pupille reagiert noch ein wenig auf Licht. Im oberen Gesichtsfeld ist Lichtperzeption vorhanden, aber nur quantitativ. Der Patient orientiert sich sehr schwer, er kann zwar noch allein umhergehen; aber nur vermöge seiner genauen Straßenkenntnis findet er sich zurecht. Ophthalmoskopisch (Fig. 2) ist die Papille so gut wie normal. Temporalwärts von ihr befindet sich ein den Papillengrenzen parallel verlaufender, sich gabelförmig nach oben teilender Aderhautriß, der der Länge nach in seiner ganzen Ausdehnung pigmentiert ist. Exzessive Wucherung des Narbengewebes nicht vorhanden. An einigen Stellen des Augenhintergrunds treten noch einzelne rundliche oder ovale, pigmentierte,

atrophische Verfärbungen der Netzhaut auf. Im Röntgenbilde ist die Kugel als pattgedrücktes Viereck etwas nach oben an der Innenseite der äußeren linken Orbitalwand zu finden.

In diesem Falle lag die Richtung (Fig. 3) der Revolverkugel nicht genau in der Frontalebene, sondern etwas nach oben und hinten. Sie erzeugte sowohl direkte wie indirekte Verletzungen. Direkt zerriß sie völlig den rechten Nervus opticus und zum größten Teile auch den Musculus rectus inferior. Weniger betroffen wurden die Musculi recti int. und extern. Sie durchbrach die innere rechte Orbitalwand, ging durch die Nebenhöhlen der Nase und die Nasenhöhle selbst in die linke Orbita, zerriß den linken Nervus opticus nicht völlig, sondern nur in seinem oberen Teil (etwa $^2/_3$), ferner auch den Musculus rectus sup. und levator palpebrae sup. völlig, um an der äußeren Orbitalwand haften zu bleiben. Indirekt entstanden durch Sprengwirkung in den beiden Augenhöhlen das Bild der Retinitis proliferans rechts und der Aderhautriß links. Die Sprengwirkung des Geschosses rief eine Deformation des Bulbus in seinem hinteren Teile und Erhöhung des intraokularen Druckes hervor, als deren Resultat der Aderhaut- und Netzhautzerreißung mit Blutung und späterer Narbenbildung, Bindegewebswucherung, Pigmentwucherung, Atrophie und Sklerose der Aderhautgefäße zu verzeichnen sind. Ein derbes Narbengewebe setzt sich auf die Innenfläche der Netzhaut fort und ragt in den Glaskörper hinein. Diese Bindegewebswucherung entsteht aus den sich organisierenden Blutungen. Die Pigmentwucherungen und Pigmentatrophie beruhen auf Beeinflussung des Pigmentepithels durch Zerreißung der Ziliargefäße.

Ich stimme völlig der Ansicht Adams bei, daß alle diese Veränderungen im Augapfel und in der Augenhöhle, abgesehen von den direkten Verletzungen, der Sprengwirkung des Geschosses zuzuschreiben sind, da ich selbst öfters Gelegenheit hatte, auf dem Seziertische die bei Selbstmördern entstandenen Sprengwirkungen der Geschosse (Infanteriegewehr) auf den Schädel (also eine gewissermaßen völlig abgeschlossene Kapsel) zu studieren.

$1^1/_2$ Jahr später unternahm K. wieder einen Selbstmordversuch, mit positivem Erfolge. Leider konnte ich weder die Bulbi zur Untersuchung bekommen, noch überhaupt die Veränderungen in den Orbitae durch Sektion festlegen.

Klinische Beobachtungen.

Erosio corneae durch einen Bienenstachel im Lide.

Von Dr. O. Purtscher in Klagenfurt.

Als Nachtrag zur Arbeit des Kollegen Dr. Kraupa (Centralbl. f. Augenh. 1911, November) erlaube ich mir einen ganz analogen Fall mitzuteilen, der eine weitgehende Übereinstimmung mit ersterem zeigt.

Isidor L., 40 Jahre alt, aus Poggersdorf, kam am 19. September 1911 (sogar am selben Tage wie Kraupa's Patient!) in meine Sprechstunde mit der Angabe, daß ihn eine seiner Bienen vor 2 Tagen in die Haut des linken Oberlides gestochen habe. Die Geschwulst sei auf kalte Umschläge bald zurückgegangen, doch verspüre er jetzt noch ein Kratzen im Auge.

Befund: Linkes Auge etwas schlechter geöffnet als das rechte. Oberlid ein wenig verdickt. Die gesamte Bindehaut ziemlich stark mit Blut überfüllt; auch leichte Ciliar-Injektion. Die Hornhaut zeigt im oberen inneren Quadranten ein mattes, unregelmäßig gesticheltes Aussehen; ebenso der daran angrenzende Bezirk der Augapfel-Bindehaut. Nach Auswärtswendung des oberen Lides läßt sich, abgesehen von der Blutüberfüllung und leichten Verdickung der Bindehaut des Knorpels eine normale Beschaffenheit derselben feststellen. An der Grenze des inneren und mittleren Drittels aber findet sich etwa 4 mm vom freien Lidrande entfernt ein hirsekorngroßes, flach buckeliges Gebilde der Bindehaut aufgelagert, vom Aussehen eines Exsudatgerinnsels. Der Versuch, dasselbe mit feuchter Watte wegzuwischen, gelang nicht ohne weiteres, sondern erst bei Anwendung größerer Gewalt und nach Kokaïn. Sofort wurde nun ein schwarzbraunes Gebilde sichtbar, das gut 1 mm vorragte und selbstverständlich als im Gewebe festhaftender Stachel angesprochen wurde. Derselbe steckte aber so fest im Lide, daß seine Entfernung mit Wattebausch nicht gelang, dagegen sogleich durch Zug mit Pinzette. Der Stachel war etwa 2,5 mm lang. Leider fiel das auf Watte gelegte Corpus delicti mit derselben zu Boden und konnte nicht mehr gefunden werden.

Nach Fluorescin-Einträuflung färbte sich annähernd der ganze obere innere Quadrant der Hornhaut — der gestichelte Bezirk — intensiv grün. Ferner der angrenzende Teil der Augapfelbindehaut in einer Zonenbreite von 5—6 mm.

Die Beschwerden blieben dauernd beseitigt.

Die Sehschärfe betrug links mit — 1,25 $^3/_{IV}$ (nach einmal $2\,^0/_0$iger Kokaïn-Einträuflung).

Die Frage, ob es sich um einen Bienen oder Wespenstachel gehandelt hatte, blieb leider unentschieden. Bei der weitgehenden Ähnlichkeit unsrer Fälle wäre es naheliegend, auch für unsren eignen Fall Wespenstich anzunehmen. Kraupa macht für seinen, mit dem unsren nahezu identischen die große Kraft, mit der das gereizte Tier gegen das Lid anflog, für das tiefe Eindringen des Stachels in das Lid verantwortlich, ferner die Kontraktion der Orbikularis-Fasern, die den eingedrungenen Stachel womöglich noch weiter vortrieben. Seine Erklärung paßt selbstredend auch für unsren Fall. Daß der Stachel selbst gleich nach seinem Eindringen lebhafte Eigenbewegungen ausführen soll, wie ein Imker mir versichert, würde wohl ein willkommener weiterer Erklärungsgrund tieferen Eindringens sein, erscheint mir aber sehr unglaubwürdig.

Daß die an der Bindehaut und Hornhaut beobachteten oberflächlichen Beschädigungen nur der notwendige Effekt des scheuernden Stachels gewesen sein mußten, bedarf wohl keiner Erläuterung.

Gesellschaftsberichte.

1) Berliner Ophthalmologische Gesellschaft.

Sitzung vom 26. Oktober 1911.

Herr J. Hirschberg: Nachruf auf Julius von Michel. (Veröffentlicht im Oktoberheft des Centralbl. f. Augenheilk.)

Sitzung vom 23. November 1911.

Vorsitzender: Herr J. Hirschberg. Schriftführer: Herr Wertheim.

1) Herr Köllner demonstriert eine Patientin, bei welcher die von ihm kürzlich vorgetragene Methode der Lidplastik am Unterlid (Bildung einer Tarsus-Bindehaut-Schürze aus dem Oberlid) vor 6 Wochen ausgeführt war. Das Unterlid war vollkommen wegen Cancroids abgetragen worden. Der Hautdefekt für das neue Lid wurde zum Teil durch Thiersch, zum Teil durch einen gestielten Lappen unterhalb der Augenbraue gebildet. Das kosmetische Ergebnis ist ein ausgezeichnetes. Der neue untere Bindehautsack ist fast von normaler Tiefe.

2) Herr Lattorff stellt eine Patientin vor, bei der auf dem linken Auge eine abgelaufene, auf dem rechten Auge eine frische Tuberkulose der Iris besteht. Die Iris dieses Auges ist vollkommen in tuberkulöses Granulationsgewebe umgewandelt, das reichliche Gefäßneubildung zeigt.

3) Herr Abelsdorff demonstriert eine Augentropf-Flasche, bei welcher das bei den Stroschein'schen Flaschen lästige, aber notwendige und die Sterilisation gefährdende Umdrehen der Pipette durch Anbringen einer seitlichen Öffnung vermieden ist. Ein mit der Tropf-Pipette aus einem Stück geblasenes Überfang-Glas, das den Rand des Flaschenhalses vor Bestaubung schützt, enthält unter dem Hals der Flasche entsprechend eine kleine Öffnung. In den Hals der Flasche ist ebenfalls eine kleine seitliche Öffnung eingebohrt, die sich mit der des Überfang-Glases deckt. Man kann in der Flasche Flüssigkeit kochen, ohne die Pipette mit aufgesetzter Gummikappe zu entfernen, da der Dampf durch die seitliche Öffnung entweicht. Durch einfache Drehung wird nach dem Kochen die Öffnung des Überfang-Glases der Pipette von der des Halses entfernt, und die Flasche ist luftdicht verschlossen. (Fabrikant: Rohrbeck, Berlin, Karlstraße 20a.)

4) Herr Wätzold: Auf welche Weise lassen sich brauchbare Röntgen-Aufnahmen des unteren Abschnittes der Augenhöhle gewinnen? Die Tatsache, daß keine der vielen Arbeiten über Röntgen-Durchleuchtung des Auges und der Augenhöhle die Frage behandelt, welche Lagerung und Einstellung des Kopfes die zweckmäßigste ist bei den fronto-occipitalen Aufnahmen der einzelnen Orbitalabschnitte, veranlaßte den Vortr., gemeinsam mit Stabsarzt Dr. Langenhan zunächst Untersuchungen am skelettierten normalen Schädel anzustellen darüber, wie der ganz besonders stark störende Schatten der Felsenbeinpyramide aus dem Bereich der Augenhöhle zu bringen ist. Sie kamen dabei zu dem Resultat, daß bei einer Neigung der „Deutschen Horizontalebene" — es ist dies eine durch die tiefsten Punkte der beiden Orbitalränder und die höchsten Punkte der äußern Ohröffnung gelegte Ebene — um 15° nackenwärts das Bild der Augenhöhle frei bleibt vom störenden Schatten der Felsenbeinpyramide. An der Hand

von Röntgenbildern werden diese Tatsachen erwiesen und demonstriert, ebenso wie die weitere Tatsache, deren Erforschung der zweite Teil der Untersuchung galt: pathologische Veränderungen der unteren Orbitalhälfte, die nach der bisherigen Untersuchungsmethode sich dem Nachweis entzogen oder undeutlich blieben, werden auf die angegebene neue Durchleuchtungsart deutlich zu Gesicht gebracht, so daß Vortr. diese Methode der Durchleuchtung nur empfehlen kann und zur Nachprüfung auffordert, mit der bereits mit gutem Erfolge von der Kgl. Universitäts-Augenklinik in Berlin begonnen worden ist.

5) Herr Lattorff: Über schwarzen Sehnerven-Eintritt.

Vortr. bespricht die angeborene und die erworbene Pigmentierung des Sehnerven, von denen die erstere nicht so selten, die erworbene dagegen zu den größten Seltenheiten zu rechnen sei, so daß in der Literatur nur 10 Fälle vorhanden seien, von denen die wichtigsten besprochen werden. Einen weiteren Fall von erworbener Pigmentierung teilt der Vortr. mit. Bei einem 53jährigen Manne bestand bei einer Kurzsichtigkeit von 18 Di. ein schwarzer Sehnerven-Eintritt, der auf eine vorangegangene Blutung zurückgeleitet wird.

6) Herr Adolf Gutmann: Metastatisches Karzinom der Aderhaut. Bei dem 63jährigen N. beobachtete Herr Dr. Tobias eine etwa erbsengroße, tumorartige Verbuckelung der Netzhaut neben der Papille des linken Auges. Im Verlaufe kurzer Zeit entwickelte sich eine ausgedehnte Netzhaut-Ablösung von dieser Stelle aus. Zur Mitbeobachtung herangezogen, beobachtete ich nahe dem Strahlen-Körper pralle geschwulstartige Vorbuckelung der Netzhaut, in der Peripherie ausgedehnte Netzhaut-Ablösung; der intraokulare Druck war nicht erhöht, es bestand Iritis; bei perskleraler Durchleuchtung sah man deutliches Papillarleuchten, keinen Tumorschatten. Daher expektative Behandlung. Nach etwa 4 Wochen trat totale Netzhaut-Ablösung ähnlich dem Bilde eines amaurotischen Katzenauges, und starke Drucksteigerung auf. Es wurde zur Enukleation geschritten.

Pathologisch-anatomischer Befund: Neben der Papille in der Aderhaut Epithelzellen-Anhäufungen, von Bindegewebsfasern durchzogen; die Struktur des Karzinoms der Aderhaut. Der Tumor selbst von Kirschgröße, von zahlreichen Blutgefäßen, Lympho- und Leukocyten durchzogen, — ein Ausdruck der starken Entzündung im Tumor. Die Sklera selbst zeigt stellenweise stark erweiterte, mit Krebszellen erfüllte Lymphspalten. Nahe dem Sehnerven in dem episkleralen Gewebe ebenfalls versprengte Krebszellenhaufen, — beides Zeichen metastatischer Einschleppung von Karzinomzellen. Zwischen der trichterförmigen, total abgelösten Netzhaut und der Aderhaut hochgradige entzündliche Exsudation. Sklera, Aderhaut, Iris zeigen als Zeichen einer bestehenden Uveïtis kleinzellige Infiltration.

Bei dem noch in Behandlung befindlichen Patienten ist bisher klinisch kein primäres Karzinom, nur Myocarditis nachgewiesen. Ich halte jedoch ein verstecktes Karzinom des Magendarmtractus, das — eine hervorzuhebende Besonderheit des Falles — sehr frühzeitig die Aderhautmetastase gemacht hat, für vorliegend.

7) Herr Adam und Herr Wätzold: Über Conjunctivitis tuberculosa (Parinaud'sche Erkrankung). Ein 9jähriger Schneiderssohn, der viel mit einem Tuberkulösen verkehrt hatte und selbst eine Lungenaffektion darbot, litt seit 5 Monaten an einer erheblichen Schwellung der linken Ohrspeicheldrüse und einer Entzündung des linken Auges. Während erstere bereits von chirurgischer Seite durch Inzision behandelt worden war,

veranlaßte letztere die Eltern, augenärztliche Behandlung in Anspruch zu nehmen. Beide Lider zeigten auf der Bindehaut warzenähnliche, blaßrote, breitbasig aufsitzende Knötchen, die sich besonders zahlreich am Oberlid fanden, besonders stark nach der Übergangsfalte hin. Das Auge selbst bot nichts Pathologisches. Die linke Präaurikular- und Submaxillardrüse waren, ebenso wie die übrigen regionären Lymphdrüsen der linken Halsseite, geschwollen, aber schmerzlos.

Von den abgetragenen Knötchen wurde ein Teil zur pathologisch-anatomischen Untersuchung verwendet, ein Teil zu Tier-Experimenten. Erstere ergab einen typisch tuberkulösen Bau des Gewebes mit ödematöser Durchtränkung der oberflächlichen und epitheloiden, an Langhans'schen Riesenzellen reichen tieferen Schichten. Tuberkelbazillen wurden in ihnen nur ganz vereinzelt nachgewiesen.

Von der Gewebs-Emulsion wurden 2 Kaninchen je 0,2 ccm in die rechte vordere Augenkammer und 2 Meerschweinchen je 0,5 ccm intraperitoneal injiziert. Bei ersteren trat nach 4 bis 5 Wochen eine typische Iritis tuberculosa auf; die davon genommenen mikroskopischen Präparate zeigten eine Überschwemmung der tuberkulösen Knoten der Iris und des Ciliarkörpers mit Tuberkelbazillen. Bei den Meerschweinchen entwickelte sich, nach 4 Wochen beginnend, eine allgemein in den Mesenterialdrüsen einsetzende Tuberkulose, wie die nach 6, bzw. 8 Wochen vorgenommene Tötung und Sektion der Tiere ergab. Während die von den Organen am stärksten befallene Milz ebenso wie die Mesenterialdrüsen und Bronchial- sowie Trachealdrüsen bereits in Verkäsung übergehende Tuberkulose aufwiesen, zeigten Lunge und Leber eine frische Aussaat grauglasiger Tuberkel. An allen Organen außer den Nieren, die frei geblieben waren, fanden sich mehr oder weniger zahlreiche Tuberkelbazillen.

Es reiht sich mithin dieser Fall andren Beobachtungen an, wonach mindestens manche Fälle von Parinaud'scher Erkrankung nichts andres als eine Tuberkulose der Konjunktiva sind.

---

2) Kongreß der böhmischen Augenärzte.

Abgehalten am 17. Juli 1911 in den Räumen der böhmischen Augenklinik in Prag. (Vorstand Prof. Dr. J. Deyl.) (Schluß.)

10. Kadlický: Über die sogenannten Trachomkörperchen.

Durch systematische Untersuchungen kommt Vortr. zu dem Schlusse, daß die sogenannten Trachomkörperchen nur bei Trachom und bei gewissen Fällen der eiterigen Bindehaut-Entzündung der Neugeborenen vorkommen, Fällen, die sich klinisch durch ihren Verlauf von der gonorrhischen Blennorrhoe unterscheiden. Bei 33 von 69 Fällen von Blennorrhoe neonatorum fand er als Krankheitsursache eine Infektion mit Trachomkörperchen, bei den übrigen Fällen Gonokokken, und nur in einem einzigen Falle eine Misch-Infektion. Ferner führt er an, daß diese Körperchen auch in dem Genitalsekrete von Eltern gefunden wurden, deren Kinder an Augenblennorrhöe litten, und daß man mit denselben bei Affen (Pavianen) eine Conjunctivitis hervorrufen könne, die zwar klinisch dem Trachom nicht ähnlich ist, bei der aber in den Epithelien diese Körperchen gefunden werden. Auf Grund eines Falles, in welchem die Mutter an frischem Trachom und ihr Kind an Blennorrhoe mit

Trachomkörperchen erkrankt war, nimmt Vortr. an, daß diese beiden Erkrankungen denselben Ursprung haben, und neigt der Ansicht Lindner's zu, daß das Trachom durch Infektion von den Genitalien entstehen könne, wodurch man jene vereinzelten Fälle von Trachom ungezwungen erklären könnte, die in einer gesunden Umgebung entstanden sind. Schließlich erwähnt Vortr. die prognostische Bedeutung des Befundes von Trachomkörperchen in den Epithelien bei der Blennorrhöe der Neugeborenen, weil die beobachteten Fälle durchweg günstig endeten.

11. Hynek und Kadlický demonstrieren eine Patientin mit myeloidem Chlorom der Orbita, die 4 Monate nach der Operation vollständig geheilt zu sein scheint. Ein Rezidiv trat nicht auf, noch sind andre sichtbare Krankheits-Erscheinungen vorhanden; im Gegenteil, die Patientin hat angeblich zugenommen, nur ist sie blaß geblieben. Dagegen bot das Blut schon in den ersten Tagen nach der Operation pathologische Veränderungen, besonders wurden in demselben Megalolymphocyten gefunden, die jenen ähnlich waren, die man als spezifische Zellen des chloroleukämischen Blutes ansieht. Die Zahl dieser Formen nahm später immer mehr zu, so daß bei der letzten Untersuchung, obwohl die Zahl der Leukocyten nur wenig über 9000 betrug, nur rund 15% normaler Leukocyten gefunden wurden. Der Zustand des Blutes ist ein getreues Abbild der histologischen Struktur des exstirpierten Tumors, der als myeloid erklärt werden muß. Besonders interessant ist die allgemeine Besserung des Zustandes der Kranken nach der Exstirpation des Tumors, und der Vortragende neigt der Ansicht zu, daß der Tumor in diesem Falle wenigstens klinisch den Charakter eines primären Tumors besaß. Der Blutbefund zeigt aber, daß die Krankheit, obwohl weder ein örtliches Rezidiv, noch Metastasen bestehen, sich in versteckter Weise ausbreitet; doch widerspricht dies nicht den Anschauungen über die malignen Geschwülste, denn auch bei diesen pflegt sich der Tumor nach der Exstirpation trotz scheinbarer Euphorie der Kranken versteckt auszubreiten; doch besteht zum Unterschied vom Chlorom bei andren Geschwülsten kein Anhaltspunkt zur Erkennung der progressiven Wucherung zur Zeit der Euphorie der Patientin nach der Operation. Beim Chlorom informiert uns wegen seiner Beziehungen zu den blutbildenden Geweben der von Zeit zu Zeit erhobene Blutbefund über den wahren Zustand des Kranken.

12. Saska: Statistische Angaben über das Trachom im Königgrätzer Bezirk.

Auf Grund der im Königgrätzer Krankenhaus behandelten Fälle von Trachom stellte Vortr. die Statistik der Trachom-Erkrankungen in den einzelnen Bezirken, Städten und Gemeinden des Königgrätzer Kreises zusammen, wobei die Ursprungsquelle eine sorgfältige Beachtung fand. Fast ausschließlich handelte es sich um die arbeitende Klasse der verschiedensten Berufe, zumeist um Fabrikarbeiter, besonders aus der Textilbranche. Was die Ursache, den Ursprung und die Verbreitung des Trachoms anbelangt, so ist es wahrscheinlich, daß das Trachom teils durch das Militär (der Königgrätzer und Jaroměřer Bezirk, wo sich Garnisonen befinden, sind am meisten verseucht), teils durch die Ortsangehörigen, die sich als Musikanten (Spielleute) in der ganzen Welt herumtreiben (Nechanitzer Bezirk), teils durch das einer starken Fluktuation unterworfene Fabriks-Element, speziell durch Textilarbeiter (Nachoder Bezirk) verbreitet wird. Sicherlich sind auch die Jahr für Jahr herbeiströmenden Arbeiter aus der Slovakei und aus Galizien eine Quelle der Verschleppung der Trachom-Infektion. Nach einer kurzen Schilderung des

klinischen Verlaufes der behandelten Fälle kommt er zu der Erfahrung, daß durch den stetig unverdrossenen Hinweis auf die Infektiosität, durch sorgfältige Beobachtung der Reinlichkeit in jeder Hinsicht die Fälle der beispiellosen Vernachlässigung, die in früheren Jahren häufig vorkamen, viel seltener geworden sind.

13. Dr. Lešer: Ein Fall von Cyklopie, der dadurch interessant ist, daß er von einem 6 mm langen menschlichen Embryo stammt, soweit mir aus der Literatur bekannt ist, der erste Fall dieser Mißbildung bei einem so kleinen menschlichen Embryo. An Modellen, die nach der Methode von Born angefertigt wurden, demonstrierte Vortr. die Gesamtansicht des Embryo, die Ansicht des Kopfes des Embryo, des Gehirns in Verbindung mit dem Auge und des Auges selbst. Es handelt sich in diesem Falle um einen Cyklops monophtalmus mit zwei Linsen. Aus unbekannter Ursache kam es zur Entwicklung eines Augenbläschens an der Vorderseite der primären Gehirnblase. Aus den lateralen Wänden des Epiblasts des vordern Kopf-Abschnittes entstanden zwei Linsen, die sich im Bläschenstadium und in Verbindung mit dem Epiblast (ohne Rücksicht auf die Gehirnverhältnisse) befinden und die gesetzmäßig der primären Augenblase entgegenwuchsen. Diese stülpte sich von der lateralen Seite ein und es entstand ein einheitlicher sekundärer Augenbecher in dem Sinne, daß das retinale Blatt (die eigentliche Netzhaut), sich an der dorsalen Seite und den beiden lateralen Seiten einstülpte, während es auf der ventralen Seite weit offen blieb; an dieser Stelle treten die Gefäße in das Augeninnere ein. Der Stiel des Sehnerven ist selbstverständlich einfach und sehr verbreitert. Infolge der Anomalie in der Entwicklung der vorderen Gehirnpartie kam es nicht zur Entwicklung des Riechapparates, Rhinencephalon; auf dem Telencephalon befindet sich eine Spalte. Die Entstehung dieser Mißbildung muß in der Weise erklärt werden, daß in den ersten Entwicklungsstadien, da das Zentralnervensystem eine Furche bildet und auf dem Kopfteil bilateral die pigmentierten Augengrübchen liegen, aus denen nach Verschluß des Zentralnervensystems die primären Augenblasen entstehen, die beiden Augengrübchen in der Medianlinie zu einem Ganzen verschmolzen und einem einzigen gemeinsamen Augenbläschen den Ursprung gaben. Infolge dieser primären Entwicklungs-Anomalien entstehen sekundäre andre bedeutende Abweichungen in der weiteren Entwicklung, die sich hauptsächlich darin äußern, daß sich der ganze Riech-Apparat, und zwar nicht nur der äußere, der von der Entwicklung des Zentralorgans abhängig ist, sondern das ganze Rhinencephalon mit dem ersten Nervenpaar nicht entwickelt. Die übrigen Nerven, speziell die Okulomotorii, sind bei dem beschriebenen Embryo ganz normal entwickelt.

Demonstration der Modelle und Projektion der Mikrophotogramme der Schnitte der Anomalie. Dieser Embryo stammt aus dem k. k. böhmischen Institut für normale Anatomie des Herrn Prof. Dr. J. Janošik, wo es mir zum Studium überlassen wurde.

Die Nachmittagssitzung war, insofern sie nicht durch die Demonstration von Fällen und Apparaten eingenommen wurde, der Debatte über die therapeutische Wirkung des Ung. Abaga und des Scharlachrot (Kadlický) gewidmet, daß bei tieferen Defekten nach Traumen oder Geschwüren manchmal mit Erfolg angewendet wird. Chalupecký lobt seine Wirkung bei torpiden Trachomgeschwüren.

Unter den neuen Apparaten hat sich für die Durchleuchtung der Augen-

höhlen von der Mundhöhle aus die Herzel'sche Lampe in einem rätselhaften Falle glänzend bewährt, in welchem man bei exzessiver Myopie mit dem Augenspiegel neben der Papille an der Stelle des gelben Flecks, auf beiden Augen halbkugelige geschwulstartige Bildungen sah, über deren glatte Oberfläche unter den retinalen Gefäßen zahlreiche Gefäße verliefen. Mit der Herzel'schen Lampe wurden die tumorverdächtigen Stellen von rückwärts, von der Mundhöhle aus durchleuchtet und auf diese Weise konnte die Diagnose geklärt werden.

Dr. Pich trug (mit Demonstrationen) über seine Methode der Behandlung der Hornhautgeschwüre und der Regenbogenhaut-Entzündungen mit dem französischen Präparat Kataplasma-Lelievre vor. Auf Grund einer siebenjährigen Erfahrung kam er zu der Überzeugung, daß die Resultate dieser Behandlungsmethode sehr günstig sind. Die Kranken überstehen ihr Augenleiden ohne größere Schmerzen und ganz besonders ohne bedeutendere Schlafstörung. Die Durchsichtigkeit der optischen Medien, also die Sehfähigkeit, wird nach seinen Erfahrungen viel rascher erzielt, bzw. erhalten, als ohne Kataplasma. Die Heilwirkung schreibt der Vortragende vorwiegend der konstanten Wärme und der durch diese hervorgerufenen Hyperämie und vielleicht auch einer spezifischen Wirkung des isländischen Mooses zu, das den Hauptbestandteil des Präparates bildet. Er empfiehlt die Behandlungsmethode mit dem Kataplasma zur Nachprüfung und Anwendung.

Lebhafte Aufmerksamkeit rief die Demonstration des Joachimsthaler Uranpech-Erzes hervor, unter Nachweis seiner Aktivität durch ein Bild auf der photographischen Platte und durch elektroskopische Untersuchung. (Chalupecký.)

Ferner wurde debattiert über die Versuche mit Uranin nach dem Vorschlage von Hamburger und Burg, die bei drohendem Glaukom positiv ausfielen, was von Färbung des Sehnerven in Fällen von intraokulärer Entzündung nicht behauptet werden kann. (Koleta.)

Interesse erregte auch ein 26jähriger Arbeiter, der das Aussehen eines hereditär luetischen Individuums darbot, sich mit einem harten Schanker infizierte, auswärts intensiv mit Quecksilber äußerlich und mit Injektionen behandelt wurde und bei dem es trotzdem zu gummösen Zerfall des harten Gaumens kam. Nach einer intraglutäalen Injektion von Salvarsan — eine Fistel, die zu dem abgekapselten Salvarsanherd führt, ist noch vorhanden, — trat eine auffallend schnelle Heilung des Zerfalls des harten Gaumens ein, aber einen Monat nach der Injektion stellte sich eine Keratitis parenchymatosa zuerst auf dem einen und nach 6 Wochen auch auf dem andern Auge ein, worauf sich der Patient in der Augenklinik einfand. Wassermann negativ. — Dieser Fall spricht für die bekannt günstige Wirkung des Salvarsans auf ausgedehnte gummöse Geschwüre und fordert zum Nachdenken über die Verschiedenheit der hereditär-syphilitischen Erscheinungen, speziell der parenchymatösen Keratitis, und der Wirkung der eigentlichen Syphilis auf.

Bei einem andren Fall, der erst kurze Zeit in der Klinik beobachtet wird, entstand nach einer anderswo gemachten Injektion eine ausgedehnte Papilloretinitis des rechten Auges mit bedeutender Herabsetzung der Sehschärfe (Fingerzählen auf $^1/_4$ m). Entsprechend der damaligen Auffassung wurde noch einmal Salvarsan intraglutäal injiziert. Als der Kranke nach 14 Tagen auf eigenes Verlangen entlassen wurde, betrug die Sehschärfe $^5/_{50}$. Der ophthalmoskopische Befund war unverändert. Bei 2 Fällen von cerebraler

Lues (Hemianopsie mit Kontrakturen und Atrophie der Papille) und bei einem Falle von Tabes mit Atrophie der Papille, bei dem vorher eine Iritis ausgeheilt wurde, trat keine Besserung ein. (Koleta.)

Referate, Übersetzungen, Auszüge.

1) **Beobachtungen und Bemerkungen über Methylalkohol-Amblyopie,** von Dr. E. Gruening, Konsultierender Augenarzt am Deutschen Hospital.[1]

Die Verwendung des Methyl-Alkohols bei der Bereitung geistiger Genußmittel ist zurzeit in den Vereinigten Staaten so allgemein verbreitet, daß die Bekämpfung des Übels zu den wichtigsten gesundheitlichen Aufgaben des Arztes, des Hygienikers und des Nationalökonomen gehört.

Der Umstand, daß Methyl-Alkohol schon in geringen Gaben schwere Veränderungen im Nervengewebe des Auges verursachen kann, gefährdet nicht nur den Gewohnheitstrinker, sondern auch den ehrsamen Arbeiter, welcher nur manchmal das Bedürfnis hat, sich durch einen kleinen Kümmel in eine behaglichere Stimmung zu versetzen. Da das Methylgift unter gewissen Bedingungen durch Inhalation seiner Dünste und durch kutane Absorption wirkt, so werden hin und wieder Arbeiter befallen, in deren Gewerbe Methylpolituren und Firnisse zur Anwendung kommen. Auch bei Frottierung des Körpers mit Methyl-Alkohol sind schon Vergiftungs-Erscheinungen beobachtet worden.

In meiner Klinik und Privatpraxis wurden im vergangenen Jahre zehn Fälle von Methylalkohol-Amblyopie beobachtet. Zwei derselben zeigten bemerkenswerte Abweichungen von dem anerkannten Krankheitstyp und eignen sich zu besonderer Besprechung.

Der erste Fall betraf einen jungen Mann, der nach Genuß eines großen Quantums eines von einem Hausierer erstandenen Weines völlig erblindete. Er wurde 14 Tage im Bellevue-Hospital behandelt und dann meiner Klinik im New Yorker Eye and Ear Infirmary überwiesen.

Die Untersuchung ergab das Bild der beiderseitigen Opticus-Atrophie. Die Pupillen waren maximal erweitert und reaktionslos, die Sehnervenscheiben weiß, ohne jede Kapillar-Injektion, und die Retinal-Arterien und Venen enger als normal. Sehschärfe = 0.

Der Patient wurde 2 Monate mit Jodkalium, Strychnin, Pilokarpin und Bier'scher Stauungs-Hyperämie (Halsbinde) behandelt. Die Sehkraft besserte sich, rechts $^1/_{20}$, links $^1/_{200}$. In beiden Papillen hatten sich unter meinen Augen, ohne Druck-Erscheinungen, Exkavationen ausgebildet, die den glaukomatösen auf ein Haar glichen. Im rechten Opticus war auf dem Boden der exkavierten Scheibe eine Blutung aufgetreten, von der noch Pigmentreste sichtbar sind.

In einem in der Versammlung der Ophthalmologischen Gesellschaft (Heidelberg, 1907) gehaltenen Vortrag behauptete Elschnig auf Grund anatomisch-pathologischer Untersuchungen, daß atrophische, den glaukomatösen gleichende Exkavationen der Papillen überhaupt nicht vorkämen. In der darauffolgenden Diskussion bezweifelte Schmidt-Rimpler die Richtigkeit dieser Ansicht. Der hier mitgeteilte Fall stellt uns auf den Standpunkt Schmidt-Rimpler's. Ohne Drucksteigerung, ohne jedes Zeichen von

[1] Aus der Festschrift des deutschen Hosp. zu New York, 1909.

Glaukom, kam in diesem unzweifelhaften Fall von Opticus-Atrophie eine Aushöhlung der Papille zustande mit Knickung der temporalen und nasalen Gefäße. Das Niveau des Papillengrundes lag 6 D. tiefer als das des Randes.

Zweiter Fall. — Der 44jährige kräftige Arbeiter H. K. hatte am 1. Dezember 1908 in einer Schenke mehrere Schnäpse getrunken, die ihm so mundeten, daß er sich eine Flasche füllen ließ. Zu Hause leerte er dieselbe abends zur Hälfte, und als er morgens erwachte, war er blind. 8 Tage später kam er in meine Klinik, wo der folgende Befund aufgenommen wurde:

Beide Pupillen erweitert und unbeweglich. Medien klar. Die Optici weiß mit verschleiertem Rande und bindegewebigen Einscheidungen der Arterien und Venen. Keine Lichtempfindung.

Die Frau des Patienten lieferte mir drei Proben verschiedener Getränke, die ihr Mann seit längerer Zeit genossen hatte. Die chemische Untersuchung wurde von Dr. Bookman im pathologischen Laboratorium des Mt. Sinai-Hospital vorgenommen und ergab für die erste Probe 24% Methylalkohol, für die zweite 32%, für die dritte 43%.

Unter der eingeleiteten Behandlung (Jodkalium und Schwitzkur) besserte sich der Zustand wesentlich; die Pupillen wurden kleiner und reagierten wieder. Am 26. Dezember betrug die Sehschärfe rechts und links $^1/_{20}$. Ich hatte Gelegenheit, den Patienten im Juni 1909 wieder zu untersuchen, wobei sich zeigte, daß die Sehschärfe rechts auf $^1/_{200}$, links auf $^1/_{40}$ gesunken war. Die Sehnervenscheiben waren nur undeutlich konturiert, und die Adventitia der Gefäße war verdickt. In diesem Falle handelte es sich wahrscheinlich um eine chronische Methylvergiftung mit akuter Exacerbation. Die hier beobachtete Bindegewebe-Wucherung im Opticus und um die Gefäße kommt bei der akuten Methylalkohol-Amblyopie nur selten vor.

In zwei weiteren Fällen handelte es sich um Inhalations-Amblyopien, die völlig geheilt wurden. Die übrigen sechs Fälle boten das bekannte Bild der reinen Opticus-Atrophie dar. Ein Patient erblindete gänzlich, die andren konnten Finger auf einige Fuß Entfernung zählen.

Die Literatur der Methylalkohol-Amblyopie enthält so viel Bedeutsames, daß hier wohl der Ort wäre, in kurzen Zügen auf dieselbe einzugehen.

Noch im Jahre 1898 konnte Georg Baer schreiben: „Vergiftungen von Menschen mit reinem Methyl-Alkohol sind nicht bekannt."[1] Die Tierexperimente, welche man bis zu jener Zeit bezüglich der Toxizität der verschiedenen Alkohole vorgenommen hatte, ergaben für den Methylalkohol die geringste Giftwirkung.[2]

Rabuteau[3] stellte nun den Satz auf, daß die Toxizität der einzelnen Alkohole mit ihrem Gehalt an Kohlenstoff und mit der Höhe ihres Siedepunktes steigt. Es würde demnach der Methyl-Alkohol (CH_2OH), der schon bei 65° siedet, von allen Alkoholen der am wenigsten toxisch wirkende sein. Als es später gelang, durch wiederholte Rektifikation den Methyl-Alkohol ge-

[1] Georg Baer, Beitrag zur Kenntnis der akuten Vergiftungen mit verschiedenen Alkoholen. Berlin 1898. (Inaugural-Dissertation.)

[2] Joffroy & Serveaux, „Nouveau Procédé de Mensuration de la Toxicité des Liquides par la Méthode des Injections Intra-veneuses. Applications à la Determination de la Toxicité des Alcools." Archives de Médecine Experimentale et d'Anatomie Pathologique. 1895.

[3] Zitiert von Baer.

ruchfrei und rein darzustellen, fing man in den Vereinigten Staaten bei der Bereitung geistiger Getränke an, den einer hohen Steuer unterworfenen Äthyl-Alkohol teilweise oder ganz durch den steuerfreien billigeren Methylalkohol zu ersetzen. Diese Substituierung schien durch die Resultate der Tier-Experimente berechtigt. In Wirklichkeit kam man bald zu der Einsicht, daß die Prämissen falsch waren, und daß die Tier-Experimente keine unmittelbare Anwendung auf den Menschen gestatteten. Es wurde bei diesen Versuchen wohl die für das Tier tödliche Dosis festgestellt, die Schädigung aber, welche gewisse Organe, namentlich das Auge, vor Eintritt des Todes erleiden, war unerkannt geblieben.

Sehr bald wurden von allen Seiten Erkrankungsfälle, namentlich partielle und totale Erblindungen, und sogar Todesfälle gemeldet, welche man der Einwirkung des Methyl-Alkohols zuschrieb. Weitere Tierversuche behufs Erforschung der Pathologie der Sehstörungen wurden von Ward Holden[1], Friedenwald[2], Birch-Hirschfeld u. a. vorgenommen. Birch-Hirschfeld[3] experimentierte an Hunden und Affen, und konnte sowohl in den Ganglienzellen der Retina, als auch im Opticus (Zerfall der Nervenfasern) ausgesprochene Veränderungen nachweisen. Der Affe zeigte sich für das Methylgift empfänglicher, als der Hund.

Die klinischen Beobachtungen mehrten sich; in ihrer Sammelforschung konnten Buller und Wood im Jahre 1904 eine große Anzahl von Erblindungen und Todesfällen berichten.[4]

Essenzen, Tinkturen, Liqueure, Weine enthalten Methyl-Alkohol. Wer bannt die Methylgeister? Ohnmächtig erweist sich doch selbst das vom Kongreß erlassene drakonische Nahrungsmittelgesetz, kraft dessen die Herstellung, der Verkauf oder die Versendung gefälschter oder trüglich bezeichneter Nahrungs- und Genußmittel mit 500 $ Strafe oder einem Jahre Gefängnis, oder auch, nach Ermessen des Gerichtshofes, mit beiden Strafen belegt werden.[5]

Die von mir beobachteten Fälle wurden der New Yorker Sanitätsbehörde gemeldet. Der Chef derselben nahm den Bericht teilnehmend und freundlich entgegen. Ein Sanitätsbeamter suchte die Patienten in ihren Wohnungen auf und fahndete auf die Giftquellen. Dabei hatte es sein Bewenden.

---

2) **J. Hirschberg, Geschichte der Augenheilkunde. Die Augenheilkunde in der Neuzeit.** (Graefe-Saemisch Handbuch der ges. Augenh. XIV. Bd., 202.—204. Lief.)

Mit dem Erscheinen dieser Lieferung ist Hirschberg's monumentales Werk, die Geschichte der Augenheilkunde bis zu ihrer Neugestaltung, die

[1] Ward Holden, Die Pathologie der nach Einverleibung von Methylalkohol auftretenden Amblyopie, nebst Bemerkungen über die Pathogenese der Sehnerven-Atrophie. Archiv f. Augenheilkunde, Bd. XL, S. 357.

[2] Harry Friedenwald, Johns Hopkins Hospital Bulletin. 1902.

[3] Weiterer Beitrag zur Pathogenese der Alkohol-Amblyomie. v. Graefe's Archiv f. Ophthalmologie. LIV. Band, 1902.

[4] Journ. of the Amer. Med. Assoc. 1904. Poisoning by Wood-alcohol. Cases of Death and Blindness from Columbian Spirits and other Methylated Preparations. Frank Buller, M. D., Montreal, Casey A. Wood, M. D., Chicago.

[5] Pure Food Law of 1906, Nr. 384. An act for preventing the manufacture, sale, or transportation of adulterated, or misbranded, or poisonous, or deleterious foods, drugs, medicines, and liquors, and for regulating traffic therein, and for other purposes.

mit der Erfindung des Augenspiegels anhebt, zum würdigen Abschluß gekommen.[1] Das vorliegende letzte Heft reicht von Antonio Scarpa bis zum Auftreten Arlt's. Selbst jene Fachgenossen, denen ein eigentlicher historischer Sinn mangelt, werden dieses Heft mit dem größten Interesse und nicht ohne bleibenden Nutzen lesen. Denn es ist schon unsre Augenheilkunde, deren Entfaltung wir studieren können. Schon besitzen die Kliniker das Rüstzeug der modernen Forschung, schon ist die eigne, unbefangene Naturbetrachtung die unerläßliche Vorbedingung zum klinischen Handeln, und die pathologische Anatomie wird gebührend geschätzt. Aber noch kann der Blick nicht in die Tiefe des Augapfels dringen; doch wir fühlen förmlich, wie sich alles vorbereitet, damit Helmholtz' wunderbares Instrument wie ein Göttergeschenk plötzlich, aber nicht ungeahnt erscheine.

Diese Epoche, der Abschluß einer schon in vorhistorischen Zeiten aufkeimenden Entwicklung unsrer Kunst, bis zu jener Grenze, über die sie ohne die Ophthalmoskopie nicht mehr gelangen konnte, hat Hirschberg meisterhaft geschildert. Was seine Arbeit besonders auszeichnet, ist nicht allein die unbedingt treue Darstellung der literarischen Tätigkeit unsrer Autoren, durch die der Leser in ihr klinisches Denken geleitet wird, sondern die kritischen Exkurse, die an den geeigneten Stellen eingeflochten sind, um jene Gegenstände, die von größerer Bedeutung sind, im Lichte moderner, unbefangener Betrachtung dem Leser darzustellen. So gewinnt dieser nicht allein historische Kenntnisse, sondern er lernt auch das Gegenwärtige, indem der Autor Altes und Neues in Eins verbindet, besser kennen. Als Paradigma eines solchen kritischen Exkurses möge die gleich im Beginne des Heftes vorgetragene Geschichte des Staphyloma posticum Scarpae angeführt werden. Scarpa beschreibt mit großer Treue die charakteristischen Befunde der Lederhaut-Ausbuchtung am hinteren Augenpole, es entgeht ihm auch nicht die hochgradige Atrophie der hinteren Formhäute, aber er hat noch keine Kenntnis von der Beziehung dieses Befundes zur Myopie, von der Tatsache, daß das kurzsichtige Auge in der Regel auch ein längeres ist. Und nun reiht Hirschberg alle Daten aus der Geschichte auf, die gleichsam diese Tatsache vorausahnen, von Aristoteles, durch Kepler, Plempius, Morgagni und Scarpa bis zu Arlt, dem unwiderleglich das Verdienst gebührt, den anatomischen Nachweis geliefert zu haben, daß die Myopie im allgemeinen auf einer Verlängerung des Augapfels beruht[2]; er zeigt, daß die ophthalmoskopischen Zeichen der Staphylombildung schon frühzeitig nach der Erfindung des Augenspiegels nicht mehr unbekannt waren.

Der sechste Abschnitt des Bandes führt uns in die großartigen Fortschritte der physikalischen Optik ein, die vor allem durch den unsterblichen Isaak Newton angebahnt wurden. Hirschberg gibt in musterhafter Kürze eine klare Analyse der optischen Schriften Newton's, der als erster in der Weltliteratur die wissenschaftliche Farbenlehre begründet hat. Wie tief die Naturauffassung, die durch Newton's Forschungen ausgelöst wurde, in die Geister eindrang, wie sehr sie die Umgestaltung des

---

[1] Noch nicht ganz! H.

[2] Als ein interessantes Faktum, das Ref. hiermit der Vergessenheit entreißen will, sei angeführt, daß die ersten Augen, an denen Arlt den Befund der Achsenverlängerung des kurzsichtigen Auges erhob, die der Frau seines Lehrers, Prof. Fischer in Prag waren, welche ihm von dieser testamentarisch vermacht waren. Dieses Faktum hat Ref. von seinem Lehrer, O. Becker, gehört, der bei Arlt noch die Hälfte eines dieser Bulbi sehen konnte, dessen Achsenlänge 35 mm betrug.

dogmatisch-metaphysischen Weltbildes in den neuzeitlichen, alles umfassenden Monismus beförderte, können wir daraus ersehen, daß kein geringerer als Voltaire sich mit der Popularisierung Newton's beschäftigte, und daß unter den Auspizien Friedrich's des Großen eine allgemein verständliche und noch heute genießbare Bearbeitung in Dialogen der Newton'schen Optik erschien.[1] Neben Newton, nicht viel niedriger, steht der große Christian Huygens, dessen Traktat über das Licht von Hirschberg in ebenso lehrreicher als leicht verständlicher Form vorgeführt wird, wobei die Gedankenarbeit Huygens bis zu ihrer Ergänzung in neuester Zeit durch die elektromagnetische Lichttheorie von Maxwell und H. Hertz fortwirkend sich darstellt. Der Einfluß der durch die Arbeit dieser Forscher erweiterten Kenntnisse zeigt sich bald in den Schriften über physiologische Optik, die allerdings nur von Physikern, nicht von Augenärzten herrühren, wie in besonders klarer Weise in einem noch heute lesenswerten Werke von Hamberger (Optica oculorum vitia) 1696, das nebenbei die erste brauchbare Bearbeitung der Hygiene des Auges enthält. Hirschberg läßt die Gelegenheit nicht vorübergehen, um in einem Exkurs über die Augenhygiene bei den Alten zu unterrichten.

An der Schwelle des 18. Jahrhunderts steht auch der Philosoph John Locke, der als einer der ersten ganz unabhängig vom religiösen Dogmatismus zu philosophieren wagte, und mit ganzer Schärfe aussprach, daß alle unsre Kenntnisse von der Außenwelt nur durch die Vermittlung unsrer Sinnesorgane im Intellekt vorhanden seien. Daß dieser Bahnbrecher des idealistischen Empirismus mit besonderer Vorliebe über das Sehenlernen Blind geborener spekuliert, ist einleuchtend. Davon ausgehend, behandelt Hirschberg die ganze Literatur dieser Frage, bis auf unsre Tage, und weist darauf hin, daß Blindgeborene, die nach erfolgreicher Operation als Objekte zur Erforschung des Prozesses des Sehenlernens dienen, nicht als Blinde in der Locke'schen Auffassung gelten können, da sie alle seit jeher ein Quantum Lichtempfindung besessen hatten, die Lichtquelle in der Regel richtig projizieren könnten, ja die Schatten größerer vor ihren Augen bewegter Gegenstände, sogar hellbeleuchtete Farbenflächen ausnahmen. Sie bringen darum in die postoperativen Sehversuche ein sehr gewichtiges Guthaben früherer, sicherlich angeborener Kenntnisse mit. Außerdem ist das Sehvermögen solcher Operierter ein so dumpfes (Amblyopia ex anopsia), daß aus den Versuchen viel Neues nicht hervorgehen kann.

Es folgt nun der Engländer W. Porterfield, dessen Physiologie des Gesichtssinnes (A treatise on the Eye), ein bahnbrechendes Werk, das erste in der Weltliteratur, von Hirschberg ausführlich analysiert wird. Als Anatom und Physiolog ist Albrecht v. Haller in die erste Reihe zu setzen, der mit der Fackel, die er in seinen Elementa physiologica anzündet, bis weit ins 19. Jahrhundert hineinleuchtet. Auf ihn folgt als würdiger Fortsetzer der große Thomas Young, einer der vielseitigsten und größten Geister aller Zeiten. Der Abriß des Lebens und der Lebensarbeit Young's gehört mit zum besten, was Hirschberg geschrieben. Für den strebenden jüngeren Augenarzt kann es nichts Lehrreicheres geben, als Hirschberg's Analyse der Arbeiten Young's. Sie dient dem Anfänger als Vorstudium, wie dem Vorgerückten als Zusammenfassung.

---

[1] Oeuvres de Comte Algarotti Vol. I, Berlin bei G. J. Decker, Imprimeur du Roi 1772.

Nach Vorführung der Anatomen Winslow, Albinus, A. v. Haller, Zinn, Soemmering, des path. Anatomen Morgagni gelangen wir zur wichtigsten äußeren Umgestaltung der Augenheilkunde, die mit Beginn des 19. Jahrhunderts endlich in die Reihe der auf der Universität offiziell gelehrten Fächer eintritt, und damit endgültig den Händen der Dilettanten und roher, ambulanter Empiriker entrissen ist. Der Ruhm der Ausführung gebührt der großen Kaiserin Maria Theresia und ihrem erleuchteten Sohne, dem deutschen Kaiser Josef II., die Inspiration dem trefflichen van Swieten, einstens Schüler Boerhave's, des ersten, der Augenheilkunde als klinisches Kolleg vorgetragen. Van Swieten, der als Katholik in Holland keine Lehrkanzel erlangen konnte, nahm den Ruf nach Österreich an, wo er als kaiserlicher Leibarzt und Organisator des klinischen Unterrichtes in Österreich und Ungarn wirkte. In sehr fesselnder Weise erzählt Hirschberg, den historischen Tatsachen getreu, den Werdegang der Wiener Ophthalmologenschule. Josef Barth als Vorläufer, Josef Beer als eigentlicher Begründer der Wiener Schule ziehen vor unsren Augen vorüber. Wir lesen mit lebhaftem Interesse von den Schwierigkeiten, die ein so tüchtiger, sogar künstlerisch hochbegabter Kopf, wie Josef Beer, überwinden mußte, bis er den ihm gebührenden Wirkungskreis sich erobert hatte. Zahlreiche Schüler, von denen viele später zu den ersten Namen in unsrem Fach zählten, verpflanzten seinen Ruhm und seine Lehren ins außerösterreichische Deutschland, selbst nach England und Amerika. Da Beer sozusagen hart an der Schwelle der modernen Augenheilkunde steht, dürfte es genügen, wenn ich kurz hervorhebe, daß Hirschberg den Anlaß benutzt, um in einer lehrreichen kritischen Darlegung die Geschichte der intrakapsulären Star-Extraktion bis zu der merkwürdigen Methode des angloïndischen Zivil-Wundarztes Smith, also bis auf unsre Tage vorzutragen.

Neben Beer ist noch der Franke Jos. Ad. Schmidt (geb. bei Würzburg) zu erwähnen, der speziell von Regierungswegen für die Augenheilkunde ausgebildet, am Josefinum (der Wiener militärärztlichen Schule) dieses Fach lehrte. Sein Nachfolger auf diesem Lehrstuhl war der Schwiegersohn und Assistent des großen Jos. Beer, Friedrich Jaeger, ein Württemberger; bedeutend als Operateur und Lehrer, aus dessen Abhandlung über die ägyptische Augen-Entzündung Ref. den Mut geschöpft, beim hartnäckigen Pannus crassus die von Jaeger empfohlenen und nach seiner Versicherung überaus wirksamen Einimpfungen blennorrhoischen Sekrets gleichfalls anzuwenden.

Als Nachfolger Beer's an der Wiener Hochschule figuriert nun von 1821 bis 1855 Anton Rosas, dessen literarische Wirksamkeit als solche nur wenig dazu beigetragen hätte, sein Andenken zu einem bleibenden zu gestalten. Nicht zum Vorteile seiner Reputation wird aber sein Name in der Literatur bis in die spätesten Zeiten fortleben, und zwar als Plagiator Schopenhauer's, dessen Entlarvung dieser unsterbliche Schriftsteller in der ihm eigenen schonungslosen Weise selbst besorgte. Rosas hatte nämlich in seinem Handbuch der Augenheilkunde (1830) ganze Seiten aus Schopenhauer's Abhandlung über das Sehen und die Farben wörtlich abgeschrieben, ohne dabei der Quelle zu erwähnen, — ja, seine Mala fides zeigt sich deutlich, indem er im Literaturverzeichnis gerade Schopenhauer nicht anführt.[1]

Wir wollen von Rosas Abschied nehmen in dem erhebenden Bewußtsein, daß sein Nachfolger auf dem Lehrstuhle einer der verdienstreichsten Augen-

[1] A. Schopenhauer's Werke, 2. Aufl., 4. Bd., S. 14—16.

ärzte und einer der besten Lehrer war, die je in unsrem Fache zu wirken Gelegenheit hatten — Ferdinand Arlt. Die Geschichte der übrigen Lehrkanzeln auf den Universitäten Österreichs und Ungarns an der Hand des Verf.'s zu schildern, verbietet dem Ref. der ihm knapp zugemessene Raum, nur eine kurze, allerdings staatsrechtliche Bemerkung möge ihm als ungarischem Staatsbürger gestattet sein. Ungarn gehört nämlich nicht, wie Verf. wiederholt meint, zu den „österreichischen Kronländern", es war zu allen Zeiten ein unabhängiges Reich, dessen Herrscher bei der Thronbesteigung bis auf unsre Tage den feierlichen Eid leisten mußte, seine staatsrechtliche Selbständigkeit zu respektieren.[1] Für die Geschichte der modernen Augenheilkunde hat diese sowohl staatsrechtlich als faktisch unanfechtbare politische Tatsache deshalb vielleicht einige Bedeutung, weil Ungarn, wenn es wirklich österreichisches Kronland wäre, wohl nicht seine prachtvollen Universitäts-Augenkliniken besäße, da selbst die Kliniken Wiens noch gegenwärtig in den dumpfen Räumen des Allgemeinen Krankenhauses schmachten.

Hirschberg's Geschichte der Augenheilkunde in der Neuzeit ist eines der interessantesten und wichtigsten Bücher, die je in unsrem Fache geschrieben wurden. Mit großer Gelehrsamkeit verbindet es Kritik und Geschmack. Ref. hat es in einem Zuge durchstudiert und glaubt den Lesern dieses Centralblattes einen Dienst zu erweisen, wenn er ihnen nachdrücklich die Lektüre dieses Buches empfiehlt. W. Goldzieher.

Journal-Übersicht.

I. A. v. Graefe's Archiv f. Ophthalmologie. LXXIX. 2.

1) **Untersuchungen über Glaukom und Blutdruck,** von Dr. R. Kümmell, Assistent der Universitäts-Augenklinik zu Erlangen.

Verf. bediente sich der von Korotkow 1905 angegebenen Methode, den systolischen und diastolischen Blutdruck auskultatorisch zu bestimmen. Außer der Messung des Blutdrucks wurde auf Herz- und Gefäßschädigung, Nephritis, Emphysem der Lunge u. a. geachtet.

Unter 30 Fällen von Glaukom fand sich beim Vergleiche mit gleichaltrigen, nicht glaukomatösen Personen eine wesentliche Steigerung des Blutdrucks. Die Unterschiede sind beim systolischen Blutdruck am größten. Meistens bestehen zugleich Erkrankungen des Gefäßsystems und der Nieren, so daß das Glaukom nur Teil-Erscheinung eines allgemeinen Leidens ist.

Das Glaukom wird durch aktive Hyperämie eingeleitet, wobei die vermehrte Transsudation häufig durch venöse Stauung gesteigert wird. Der Verschluß des Kammerwinkels, welcher den Augendruck erhöht, erfolgt erst sekundär.

---

2) **Experimentell-histologische Untersuchungen über Netzhaut-Ablösung und die Wirkung operativer Therapie,** von Prof. Dr. A. Birch-Hirschfeld in Leipzig.

Die Netzhaut-Ablösung wurde, wie bei früheren Versuchen, durch Punktion und Aspiration von Glaskörper hervorgerufen. Zeigte sich nach 8 Tagen keine Tendenz zur Rückbildung der Ablösung, so wurde mit den therapeutischen Eingriffen begonnen. Bei 13 Augen machte Verf. 3 mal die einfache

[1] Die einzige Ausnahme ist Kaiser Josef II., der sich überhaupt nicht krönen ließ.

Punktion, 5 mal Kauterisation und Punktion, 2 mal Elektrolyse, 1 mal Drainierung des subretinalen Raumes durch einen Catgutfaden und 2 mal die Durchschneidung nach Deutschmann. Den therapeutischen Versuchen folgten sorgsame anatomische Untersuchungen.

In den meisten Fällen hatten die operativen Eingriffe keinen Erfolg, nur in wenigen Fällen wurde eine dauernde Wiederanlegung der Netzhaut erzielt. In allen diesen Augen war es selbst bei längerem Bestehen der Abhebung nicht zur Bildung präretinaler Stränge gekommen. Die Leber'sche Anschauung über die Bedeutung der präretinalen Strangbildungen wurde also bestätigt. Häufig war die Netzhaut durch Glia-Wucherungen in den äußeren Netzhautschichten und durch gliöse Verwachsung der Netzhautfalten so beträchtlich verkürzt, daß die Flächenspannung zu Einrissen führte.

Durch die Kauterisation der Lederhaut wird eine Verwachsung der Netzhaut mit ihrer Unterlage erreicht, aber die Retina ist zerstört, und trotz fester Verwachsung bleibt eine Wieder-Abhebung nicht aus, wenn schon Verkürzung der Netzhaut eingeleitet ist und präretinale Strangbildung besteht. Erfolg kann also nur in ganz frischen Fällen erzielt werden. Bei Menschen werden sehr häufig Glaskörper und Netzhaut krankhaft verändert sein, so daß Heilung unmöglich ist.

Die Elektrolyse ruft chorioiditische Veränderungen mit Vakuolen hervor. Dabei entsteht ein eiweißreiches, subretinales Exsudat, nach dessen Entleerung die flächenhafte Verklebung der Netzhaut möglich ist. Unterbleibt die Entleerung, so ist die Wiederanlegung der Netzhaut ausgeschlossen. Der Glaskörper wird durch Elektrolyse nicht besonders geschädigt, aber die Elektrolyse ist der Kauterisation nicht überlegen.

Das Einlegen eines Catgutfadens in den subretinalen Raum kann eine breite, feste Verwachsung der Netzhaut mit der Unterlage bewirken, ohne daß Netzhaut und Aderhaut erheblich geschädigt werden, wie durch die Kauterisation und Elektrolyse. Im gegebenen Falle mußte ein dauernder Erfolg ausbleiben, weil die Netzhaut durch Faltenbildung verkürzt war und sich trotz mehrerer Einrisse nicht überall glatt anlegen konnte. Aus den Durchtrittsstellen des Fadens durch die Lederhaut hatten sich kleine cystenartige Hohlräume gebildet.

Die Durchschneidung nach Deutschmann hatte einmal guten, das andre Mal keinen Erfolg, vermutlich weil Faltenverklebung und präretinale Stränge der Wiederanlegung im Wege standen. Der Eingriff an sich scheint nicht gefährlich zu sein.

Die abgelöste Netzhaut muß sich, wenn sie nicht durch subretinale Flüssigkeit vorgebuchtet wird, in Falten legen, und das ist die Regel. Sehr früh erfolgt Zerfall der Stäbchen-Außenglieder, dazu kommt bald Entartung der äußeren Körnerschicht und Neubildung gliöser Zellen und Fasern in den degenerierten äußeren Schichten. Bedingt die Glia-Wucherung eine Verkürzung der äußeren Schichten, so wird sich die innere Netzhaut-Oberfläche in Falten legen. Die Verwachsung der Falten kann zur Entstehung von cystenartigen Hohlräumen führen.

Man darf diese Verhältnisse bei der Beurteilung therapeutischer Eingriffe nicht außer acht lassen und muß außerdem berücksichtigen, daß die Strangbildung im Glaskörper in der Regel früher nachzuweisen ist, als die Gliawucherung im Bereiche der zerstörten äußeren Netzhautschichten. Die Strangbildung ist als primärer, für die Entstehung der Ablösung wesentlicher Vorgang anzusehen.

Eine wirksame Therapie müßte die subretinale Flüssigkeit entleeren, die präretinalen Stränge entspannen, die Verklebung der Netzhautfalten lösen und eine Verwachsung mit der Unterlage bewirken.

Daß das Deutschmann'sche Verfahren unter Umständen eine ausgiebige Entspannung der abgehobenen Netzhaut herbeiführen kann, ist sicher. Die Akten über die Behandlungsmethode sind noch nicht geschlossen. Daß nicht in allen Fällen Erfolg eintritt, gibt Deutschmann zu.

Den anatomischen Verhältnissen würde am besten Rechnung getragen, wenn man durch Injektion in den Glaskörperraum einen Druck auf die Netzhaut ausüben könnte, der sie gegen die Sklera drängt.

---

3) **Eine seltene retrobulbäre Cyste (ausgehend von versprengter Nasenschleimhaut)**, von Dr. Kurt Heilbrun, Assistent an der Univ.-Augenklinik zu Halle a. S.

44jähriger Mann, nach eigner Angabe und nach mancherlei Anzeichen wahrscheinlich vor 8 bis 10 Jahren luetisch infiziert, bemerkte vor $^1/_2$ Jahr Exophthalmus, der aber spontan zurückging und dann wiederkehrte. Als er wegen eines Ulcus serpens die Klinik aufsuchte, war das linke Auge stark nach unten und unten-außen vorgetrieben und wenig beweglich, nach oben so gut wie unbeweglich. Diagnose zweifelhaft: Gumma des Orbitaldachs? Maligner Tumor? Nase normal, also wahrscheinlich keine Mukocele. Große Dosen Jodnatrium, von dem bis 9,0 pro die, im ganzen 415 g gegeben wurden, brachten anfangs Besserung. Später folgte wieder Verschlechterung. Nachdem durch einen Einschnitt am Orbitalrande festgestellt war, daß eine Cyste vorlag, welche sich auf diesem Wege nicht entfernen ließ, wurde nach Krönlein operiert und eine große, fest am Orbitaldache haftende Cyste entfernt. Der Inhalt der Cyste enthielt Mucin und Kochsalz, kein Eiweiß. Die Wandung war dick und bestand aus derbem, nach innen etwas lockerem Bindegewebe. Meistens fehlte das Epithel. Wo es an einzelnen Stellen vorhanden war, trat es in Gestalt eines mehrschichtigen Zylinder-Epithels auf, wie es dem oberen Teile des Respirationstraktus eigen ist. Wahrscheinlich war die Cyste von kongenital versprengter Nasenschleimhaut ausgegangen.

---

4) **Über bisher mit dem Schiötz'schen Tonometer erzielte Resultate (nach eigenen und fremden Untersuchungen)**, von Dr. Kurt Heilbrun, Assistenzarzt der Univ.-Augenklinik zu Halle a. S.

Zahlreiche Einzelheiten wolle man im Original lesen.

Die absolute Druckhöhe hat an sich keinen Wert, da die Tension normaler Augen etwa zwischen 12 und 27 mm Hg schwankt, und auch an verschiedenen Tagen erhebliche Druckschwankungen auftreten. Dagegen ist der Druck beider Augen, solange sie gesund sind, im allgemeinen gleich, so daß der Vergleich von Bedeutung ist. Ein Druck über 27 mm dürfte als pathologisch anzusehen sein.

Durch subkonjunktivale Kochsalz-Injektionen wurde in einem Auge mit herabgesetzter Sperrung der Druck zeitweise erhöht und umgekehrt in einem Auge mit erhöhter Spannung herabgesetzt. Die Injektionen sind also nicht ganz unwirksam.

Wichtig ist, daß die Tension bei Netzhaut-Ablösung lange Zeit erhöht und selbst bei größeren intraokularen Tumoren deutlich herabgesetzt sein kann. Ein Symptom, welches lange Zeit für die Differentialdiagnose entscheidend war, verliert also einen Teil seiner Geltung.

In zweifelhaften Fällen von Glaukom sind längere Zeit hindurch regelmäßig ausgeführte Messungen geboten. Sie geben unter Umständen allein Aufschluß über eine sonst nicht erkennbare Spannungs-Zunahme und können als Indikation zur frühzeitigen Iridektomie für den Kranken sehr segensreich werden.

Verf. ist mit andren Beobachtern der Ansicht, daß es ein Glaukom ohne Drucksteigerung nicht gibt. Ebenso wichtig wie für die Diagnose ist die Tonometrie für die Behandlung des Glaukoms. Nur mit ihrer Hilfe können wir erkennen, ob eine medikamentöse Therapie den Druck normalisiert, oder ob operative Eingriffe erforderlich sind.

Kokaïn, auch in Verbindung mit Mioticis, ist beim Glaukom gefährlich; dagegen hat Verf. nach Holokaïn nie Drucksteigerung gesehen. Holokaïn ist daher zu empfehlen.

---

5) **Ein Fall von Angiom der Chorioïdea,** von Dr. Rudolf Bergmeister in Wien. (Aus dem Laboratorium der Fuchs'schen Klinik.)

Zufälliger Befund in dem seit 3 Jahren nach Drucksteigerung erblindeten Auge einer 26jährigen Patientin. Das Angiom war nahe der Papille über 1,5 mm dick und wurde nach vorn hin flacher. Es erstreckte sich von der Papille bis vor den Äquator und stellte eine Kombination von Angioma simplex und Teleangiektasie dar: Neubildung von Kapillaren und Erweiterung präformierter Gefäße. Septen zwischen den Bluträumen fehlten.

Besonders bemerkenswert waren die Veränderungen an den hinteren kurzen Ciliararterien. Im extraskleralen Teile dieser Gefäße bestanden, besonders an den Teilungs-Stellen, knotenförmige, in das Lumen vorspringende, niemals ringförmige, Wucherungen der Endothelzellen und daneben Neubildung elastischer Fasern. Wahrscheinlich ist dieser Befund als Endarteriitis compensatoria (Thoma) aufzufassen. Tritt ein Stromhindernis auf, so erfolgt Verlangsamung des Blutstroms. Durch Verengerung des Lumens wird eine mittlere Stromgeschwindigkeit wieder hergestellt, und das geschieht zunächst durch Vermehrung des Gefäßwand-Tonus. Reicht das nicht aus, so folgt Wucherung der Intima.

Anfangs mag die Erweiterung der Kapillaren der Chorioidea eine Beschleunigung der Blutbewegung bewirkt haben, später wurden jedenfalls die Bedingungen für ein Zirkulationshindernis dadurch gegeben, daß die Abflußwege des Angioms, die Vortex-Venen, durch erhebliche Wandverdickungen verengt waren.

---

6) **Bemerkungen zur Statistik der sympathischen Ophthalmie,** von Dr. A. Dutoit, Augenarzt in Lausanne.

Es gibt für die Aufstellung einer Statistik zwei Möglichkeiten: 1. wir zählen jeden Fall von sympathischer Ophthalmie doppelt, weil eine sympathische Ophthalmie ohne sympathisierende nicht vorkommt, oder 2. wir rechnen die sympathisierende Ophthalmie und die sympathische Ophthalmie gesondert, dürfen dabei aber nicht übersehen, daß es sympathisierende Entzündung ohne sympathisierte geben kann.

Die Frequenz der sympathischen Ophthalmie soll nicht mehr mit der Zahl der Verletzungen, noch ausschließlich mit der Zahl der Uveïtiden, sondern auch mit dem Lebensalter des Erkrankten in Beziehung gebracht werden. Verletzungen, Uveïtiden, sympathische Ophthalmie sind in der 3. Lebensdekade am häufigsten.

Besondere Aufmerksamkeit verdient die Frequenz im Jugendalter sowie beim weiblichen Geschlecht, und die Beobachtung des Intervalls in den verschiedenen Lebensaltern.

7) **Ein Kolobom der Aderhaut und Netzhaut mit Aplasie des Sehnerven,** von Dr. W. Meisner, Assistent an der Universitäts-Augenklinik in Königsberg.

3 Wochen altes, gut entwickeltes Kind mit doppelseitiger Lippen- und Gaumenspalte. Die Augäpfel waren wenig verkleinert, blind, die Hornhäute glatt, in den tieferen Schichten getrübt und stark vaskularisiert. Anatomischer Befund eines Augapfels: In dem fast normal großen Auge waren alle Teile und Hüllen der sekundären Augenblase ausgebildet. Der Fötalspalt war geschlossen. Der Sehnerv fehlte vollkommen, die Aderhaut war im ganzen Bulbus schwach entwickelt und in der Gegend des Fötalspaltes samt Retina und Pigmentepithel so rudimentär ausgebildet, daß, wenn auch die Membranen nicht ganz unterbrochen waren, doch die Bezeichnung Kolobom am Platze ist. In der ganzen Netzhaut fehlten funktionsfähige Ganglienzellen, Nervenfasern und Gefäße. Ferner bestand ein kleines Kolobom von Retina und Pigmentepithel an atypischer Stelle (temporal) im Ciliarkörper.

8) **Beitrag zur Frage der Salvarsanwirkung auf luetische Augenleiden,** von Dr. E. Seidel, Assist. der Univ.-Augenklinik zu Heidelberg.

Unter 9 Fällen florider Keratitis parenchymatosa trat 7 mal ein ausgesprochener Erfolg ein, während 2 mal keine Einwirkung bemerkbar war. In einem dieser Fälle erkrankte das zweite Auge trotz Salvarsan, doch war der Verlauf beiderseits auffallend milde. In 4 Fällen einseitiger Keratitis parenchymatosa blieb das zweite Auge verschont. 3 Fälle gänzlich abgelaufener Kerat. parench. veränderten sich nicht. Man darf hier ebensowenig einen Erfolg erwarten, wie bei andren krankhaften Veränderungen, welche nicht als spezifische Erkrankungen selbst, sondern als ihre Folgezustände anzusehen und irreparabel sind. Hierher gehören auch 2 Fälle von Augenmuskellähmung, bei denen keine Heilung erfolgte.

In 4 Fällen von luetischer Iritis, bei denen akut entzündliche Erscheinungen vorlagen, war der Erfolg prompt und zum Teil überraschend. In einem andren Falle, wo bereits zirkuläre Synechien und Sekundärglaukom ohne Entzündung bestand, versagte Salvarsan. Endlich wurde noch ein Patient erfolglos behandelt, welcher an nicht spezifischer Iritis litt und schon mehrere Iritis-Anfälle überstanden hatte, als er sich luetisch infizierte. Der Erfolg blieb aus, obgleich der positive Wassermann negativ wurde.

9) **Die anatomische Grundlage der von mir beschriebenen „sehr seltenen Erkrankung der Netzhaut",** von Prof. Eugen v. Hippel in Halle a. S.

Verf. berichtete im Jahre 1904 über eine Netzhaut-Erkrankung, deren sichere Deutung nicht möglich war. (v. Graefe's Archiv f. O. LIX, 1, Centralblatt f. Augenheilk. 1904, S. 373.) Das Eigenartige des Augenspiegelbildes besteht der Hauptsache nach in dem Auftreten rötlicher, kugeliger Gebilde und in der enormen Erweiterung, Schlängelung und Gleichfarbigkeit einer oder mehrerer Arterien und der zugehörigen Venen. Das Auge des Patienten I kam kürzlich zur Enukleation und konnte anatomisch untersucht werden. Die Krankheit ist inzwischen etwa 20 mal beobachtet worden, und

anatomische Untersuchungen liegen über 5 Augen vor, zu denen nun der Fall des Verf.'s als sechster hinzukommt. Das Leiden besteht in einer Angiomatose der Netzhaut mit sekundärer Erkrankung der Netzhaut-Gefäße, Zugrundegehen der nervösen Elemente der Retina und Wucherung der Glia. Dazu kommen ausgedehnte subretinale Blutungen, deren Organisation zur Bildung von Bindegewebs-Schwarten mit Knochen-Einlagerungen führen kann.

Vermutlich beruht die Krankheit auf angeborener Anlage. Der Verlauf ist sehr schleppend, die Prognose schlecht. Tritt Sekundärglaukom ein, so können die subjektiven Beschwerden die Enukleation erforderlich machen.

---

10) Nochmals zur Frage der Netshaut-Anomalien in sonst normalen, fötalen menschlichen Augen, von Dr. R. Seefelder in Leipzig.

Polemik gegen Wehrli. Verf. betont, daß er die in der Retina fötaler Augen gefundenen Duplikaturen, Rosetten und Zellknötchen nicht bestimmt als Ur-Gliome bezeichnet, sondern nur die Vermutung ausgesprochen habe, daß es sich um Ur-Formen der Gliome handle. Ferner habe er die von Wehrli aufgestellte Hypothese bekämpft, daß die nicht selten intra partum auftretenden Netzhaut-Blutungen den Anstoß zu Gewebs- und Zellwucherungen in der Retina gäben. Scheer.

II. The Ophthalmic Record. 1911. Januar.

1) Rundzellen-Sarkom der Orbita, von Walter Baer-Weidler.

Exenteration der Orbita wegen eines vom Bindegewebe der Muskeln und Nerven in der Orbita ausgehenden Rundzellen-Sarkoms bei einem 69jährigen Neger. Kein Rezidiv innerhalb 3 Jahren.

---

2) Cryptophthalmia, von W. Eberhardt.

---

3) Parinaud's Conjunctivitis, von George Keiper.

Der eigene Fall betraf einen 18jährigen Mann. Typische, an gonnorrhoische Ophthalmie erinnernde, aber mit nur wenig Absonderung einhergehende einseitige Erkrankung. Kornea und Iris frei. Doch zeigte sich am Ende der zweiten Woche in der unteren Zone der Hornhaut eine Infiltration der Substantia propria, die sich nicht mit Fluorescin färbte und später keine nennenswerte Trübung hinterließ.

März.

1) Retrobulbäre Neuritis durch Blutvergiftung vom Darm aus, von F. Phinizy Calhoun.

Patient, ein 12jähr. Schulknabe, mit Spuren von Eiweiß, wurde auf Buttermilch-Diät gesetzt und besserte sich darnach.

---

2) Urotropin in der Vorderkammer, von Harry S. Gradle.

Urotropin kann in der Vorderkammer nachgewiesen werden, aber nur in solcher Verdünnung, daß es das Wachstum von virulenten Organismen im Reagenzglas nicht zu hindern vermag. Es erscheint in etwa 3 Stunden nach der Einführung per os und erreicht das Maximum in 7 Stunden. Durch den Gebrauch von Mydriaticis wird die Exkretion in die Vorderkammer erheblich vermehrt. Auch mit den Tränen wird es ausgeschieden. Es bleibt

weiteren Versuchen vorbehalten, ob diese Tatsachen therapeutischen Gewinn versprechen.

3) **Zwei Fälle von Versagen der Röntgen-Strahlen,** von Robert L. Randolph.

Zwei irreleitende Röntgenbilder bei Eisensplittern im Auge. Das eine Mal saß er — seit 19 Jahren! — ganz hinten, zu drei Vierteln außerhalb des Bulbus in die Orbita ragend, in eine dicke Kapsel eingebettet. Im zweiten hatte die Verletzung unmittelbar vorher stattgefunden. Der Splitter fand sich sehr weit hinten im Glaskörper, von Exsudat umgeben. Hier waren drei Platten vergeblich belichtet worden.

4) **Behandlung von Lederhaut-Entzündung und Flügelfell,** von E. R. Carpenter.

Verf. sah von der Injektion der reinen Jodtinktur in alten und frischen Fällen überraschende Besserungen innerhalb einer Woche bis zu 10 Tagen.

5) **Hornhautgeschwür durch Bacillus pyocyaneus,** von Hanford McKee.

6) **Angeborene Pigmentierung der Hornhaut,** von Hedley V. Tweedie.

Beiderseits hauptsächlich zentral angehäufte, nach der Peripherie verlaufende sehr kleine, gelblich-braune Pigmentstippchen, anscheinend dicht unter der Bowman'schen Membran gelegen.

7) **Gürtel-Rose des Auges,** von W. T. Wallace.

Herpes des N. supraorbitalis und supratrochlearis, kombiniert mit Okulomotorius-Lähmungen. Nach 10 Tagen Beginn der Besserung.

8) **Gemischter unregelmäßiger Astigmatismus nach Verletzung,** von Robert Scott Lamb.

9) **Toxische Lähmung der Akkommodation,** von Howard F. Hansell.

10) **Ein billiger Durchleuchter des Auges,** von H. Lowell.

Eine handliche Durchleuchtungslampe ohne Glaslinse oder Glasstab, wo das Licht von der inneren Silber-Auskleidung des Tubus zurückgestrahlt wird.

Mai.

1) **Behandlung der Phlyktänen,** von John R. Hicks.

Verf. empfiehlt bei hartnäckigen Einzelphlyktänen die Exzision mit einem Stück Konjunktiva. Drei Fälle hat er so sehr schnell zur Heilung gebracht. Er würde auch bei multiplen Phlyktänen nicht zögern, alle auszukratzen und mehrere von ihnen auszuschneiden.

2) **Blutegel-Biß der Hornhaut,** von Edw. B. Coburn.

Absichtliche Verstümmlung der Hornhaut durch Blutegel-Stiche, wie sie in diesem Centralblatt, Oktober 1910, von Seidemann schon beschrieben wurde: kraterförmige Depression im Hornhaut-Zentrum mit dichter Trübung, umgeben von einem Ring weniger dichter Infiltration, fast bis zur Peripherie.

3) **Trachom-Körperchen ohne Trachom** (mit Illustrationen), von Hanford McKee.

Verf. fand bei Fortsetzung seiner Untersuchungen Trachomkörperchen bei katarrhalischer Conjunctivitis (Kind von 10 Tagen), bei normaler Bindehaut (2 Kinder unter 2 Wochen und 2 Erwachsenen), bei akuter purulenter Conjunctivitis (bei 3 Kindern).

4) **Elektrische Verletzung des Auges,** von Albert C. Sautter.

5) **Bienenstachel im Oberlid,** von Otis Orendorff.

Ein Bienenstachel, in die Tarsalbindehaut des Oberlids während drei Monate eingebettet, als Ursache einer allmählich sich bis zur Keratoiritis steigernden Entzündung.

6) **Zur Prognose-Behandlung des Zucker-Stars,** von H. Gifford.

Bei jugendlicher diabetischer Katarakt erfreut sich der Patient kaum länger als ein Jahr seines Lebens. Das müssen die Angehörigen wissen, wenn es sich um Operation handelt. Die Operation selber ist prognostisch ungünstiger, als bei der gewöhnlichen Katarakt und gefährdet auch das Leben. Bei gut gelungener Operation sollte das zweite Auge nicht angerührt werden.

7) **Stauungs-Papillen durch Cyste im Winkel swischen Kleinhirn und Brücke,** von Alfred Murray.

Durch Operation mit Wiederherstellung des Sehvermögens glücklich geheilter Fall mit genauen Details der Gesichtsfeld-Aufnahmen. Peltesohn.

III. Archives d'Ophtalmologie. 1911. Juli bis September.

1) **Sklerektomie mit peripherer Iridektomie,** von Lagrange.

Verf. hält die Operation namentlich dann für angezeigt, wenn die Gesichtsfeldgrenze sich dem Fixierpunkt nähert und der Druck wechselt.

2) **Eine Modifikation der Lagrange'schen Operation,** von Coppez.

Die Modifikation bezieht sich nur auf die Technik, insofern Verf. zur Ausführung des Schnittes die Lanze empfiehlt.

3) **Die einfache Sklerektomie bei Glaukom,** von Bettremieux.

Durch einige Beobachtungen beweist Verf., daß die einfache Sklerektomie bei gewissen Fällen von Glaukom nützlich war.

4) **Ein Fall von Neurofibrom der Lider,** von Rohmer.

5) **Irido-Chorioiditis nach Gastroenteritis kleiner Kinder,** von Villard.

Verf. ist der Ansicht, daß die Augen-Komplikation durch toxische Einflüsse der Darmbakterien ausgelöst worden ist.

6) **Ein neues Sideroskop,** von Gallemaerts.

Durch verschiedene Neuerungen sollte die Empfindlichkeit und Stabilität erhöht werden.

7) **Veränderungen des Descemet'schen Endothels bei traumatischer Iridocyclitis,** von Opin.

8) **Wirkung von 606 auf das Auge und die Augen-Affektionen,** von Bistis.

Bringt nichts Neues. Affektionen des Sehnerven metasyphilitischer Art oder direkt veranlaßt durch das Virus der Lues bieten keine Gegenanzeige gegen den Gebrauch des Mittels.

9) **Zusammengesetzte Farbe im Auge der Vertebraten,** von Constantin.

10) **Traumatische Chorioretinitis,** von Péchin.

11) **Heredität und Schichtstar.** von Collonel.

Der Schichtstar vererbte sich durch 3 Generationen.

12) **Wirkung des Trauma in der Genese der diffusen Keratitis,** von Terrien.

Verf. steht der Wirkung eines Trauma in der Genese der diffusen Keratitis sehr skeptisch gegenüber und will diesen Grund nur in den seltensten Ausnahmefällen gelten lassen. Er befindet sich damit in Übereinstimmung mit den meisten Autoren.

13) **Untersuchung eines Falles von Affektion der Sehnerven und des Chiasma bei multipler Sklerose,** von Velter.

Die Affektionen der Sehnerven und des Chiasma bestanden in einer disseminierten Sklerose der Neuroglia unter Mitbeteiligung des interfaszikulären Bindegewebes. Im Bereich dieser Herde findet sich ausgedehnte Degeneration der Markscheiden, ohne auf- oder absteigenden Charakter. Die Achsenzylinder sind weniger befallen.

14) **Einteilung des Trachom und seine Behandlung,** von MacCallan. Moll.

IV. Annales d'Oculistique. 1911. Juli bis September.

1) **Experimentelle Untersuchungen über das Überleben der außerhalb des Organismus konservierten Hornhaut und über Keratoplastik,** von Magitot.

2) **Differentialdiagnose bei Phthiriasis palpebrarum,** von Gabriélidès.

Zur Erleichterung gibt Verf. die Abbildungen von Kopf- und Filzläusen sowie von deren Eiern.

3) **Behandlung des traumatischen pulsierenden Exophthalmus,** von Orloff.

Verf. teilt den fünften Fall mit, in dem die Ligatur der Vena ophthalmica in der Tiefe der Augenhöhle ein günstiges Resultat ergeben hat.

4) **Beziehungen zwischen den Abweichungen der Augen und dem prismatischen Effekt der Gläser,** von Campos. Fortsetzung.

5) **Korrigierende Gläser als optisches Instrument,** von Dufour.

6) **Eine Epidemie von Diplobazillen-Conjunctivitis,** von Sava-Goïn.
Die Epidemie trat in einer rumänischen Garnison bei Zivil und Militär auf.

---

7) **Über gewisse Faltenbildungen der Netzhaut im Verlauf der Ablösung,** von Magitot.

8) **Nachrufe auf Knapp und Manz.**

9) **Die Gleichungen der Dioptrik,** von Dufour.

10) **Beitrag zur Lehre von der palpebralen Ptosis,** von Bettremieux.
Mitteilung eines Falles, in dem die Frontal-Operation gute kosmetische und funktionelle Resultate ergeben hat. Moll.

Vermischtes.

Geheimrat Uhthoff zu Breslau hat die Berufung nach Berlin als Ordinarius der Augenheilkunde angenommen.

Bibliographie.

1) Die Druck-Entlastung der Augenhöhle durch Entfernung der äußeren Orbitalwand bei hochgradigem Exophthalmus (Morbus Basedowii) und konsekutiver Hornhaut-Erkrankung, von Dollinger. (Deutsche med. Wochenschr. 1911. Nr. 41.) In einem Falle von Chemosis mit Ulcus corneae infolge von hochgradigem Basedow-Exophthalmus wurde durch das im Titel der Arbeit angeführte Operationsverfahren Verminderung des Exophthalmus und Heilung der Hornhaut-Erkrankung erzielt.

2) De l'amblyopie strabique. La cause dans le défaut d'usage, sa guérison par l'exercice, par Lagrange. (La Prov. méd. V. 7.) Die Schwachsichtigkeit der Schielenden ist eine Folge des Nichtgebrauchs; sie ist desto größer, je länger die Ablenkung besteht. Jedenfalls ist die Amblyopie erst sekundär. Verdecken des gesunden Auges bessert die Amblyopie. Bestand sie, ehe das Auge schielte, so ist die Behandlung ungemein schwer. Die Amblyopie kann mit der Ablenkung verschwinden, die vollkommene Heilung des Schielens beruht auf Erzielung eines binokularen Sehens.

3) Über die Wirkung des Syrgol bei Bindehaut-Entzündungen (besonders bei der Gonorrhoe der Konjunktiva), von Hegner. (Münchener med. Wochenschr. 1911. Nr. 32.) Die 5prozent. Lösung reizt auch das gesunde Auge nicht. Sie macht die Lider und Bindehaut bei Blennorrhoe schnell abschwellen, und die Gonokokken verschwinden auffallend rasch. Die Heilung erfolgt meist in wenigen Tagen. Der Erfolg ist auch bei nicht gonorrhoischen eiterigen Bindehaut-Entzündungen ein guter, ebenso bei Conjunctivitis nach Star-Operation; die Wirkung von Syrgolspülungen bei Tränensackleiden ist ebenfalls prompt.

4) Studie über die Organ-Spezifität des Uvea-Eiweißes, von Weichardt und Kümmel. (Münchener med. Wochenschr. 1911. Nr. 32.) Nach dem Ausfall der Epiphanin-Reaktion scheint die Uvea eine deutliche Organ-Spezifität zu besitzen, was Elschnig bekanntlich auf andrem Wege nachweisen konnte.

5) Über eine Methode der gemeinsamen experimentellen Erzeugung von Augen-Mißbildungen und von angeborenen Staren bei Wirbeltieren, von Pagenstecher. (Münch. med. Wochenschr. 1911. Nr. 32.) Durch Naphthalin-Fütterung trächtiger Kaninchen im 2. und 3. Drittel der Schwangerschaft kann man ganz willkürlich angeborenen Star erzeugen, und zwar typischen Schicht-, Zentral-, regelmäßigen und unregelmäßigen vorderen und hinteren Pol- und Spindelstar. Füttert man nur zur Zeit der Abschnürung des Linsenbläschens 2 mal, so entstehen echte Linsen-Mißbildungen. Beginnt man mit der Vergiftung kurz vor Schluß der fötalen Augenspalte (12. Tag), so erhält man Kolobome der Iris und Aderhaut, Arteria hyal. persist. mit angedeutetem Lenticonus posterior., Lidkolobome, Mikroblepharie; angeborene halb oder ganz offene Lidspalten konnten bei drei Würfen erzeugt werden, wenn Naphthalin Ende des 1. und im 2. Schwangerschaftsdrittel gegeben wurde. Auch beim Meerschweinchen kann man Augen-Mißbildungen hervorrufen. Die Tiere waren alle lebensfähig. Also nicht jede Mißbildung beruht auf Keimes-Anomalie, sondern es gibt auch auf Giftwirkung zurückzuführende Hemmungs-Bildungen. Kurt Steindorff.

6) Erfolge der Myopie-Operation, von Hugo Feilchenfeld. (Berl. Klin. Wochenschr. 1911. Nr. 35.) Verf. hat im Laufe von 12 Jahren 11 Augen bei 8 Kranken operiert und in keinem Falle eine Ablösung gehabt. Der jüngste ist vor $1^1/_2$ Jahren, der älteste vor 12 Jahren auf beiden Augen operiert. Die Indikation zur Operation stellt Verf. folgendermaßen: 1. objektiv: Myopie über 16 Di. Klarer Glaskörper (auch bei Lupendurchleuchtung). Gute korrigierte Sehkraft beider Augen; 2. subjektiv: Unmöglichkeit der Voll- oder überhaupt ausreichenden Korrektion und starke persönliche Störung durch den Zustand, besonders auch in der Ausübung des Berufs.

7) Weitere Bemerkungen zur Prüfung der Pupillar-Reaktion, von Dr. Jul. Hey. (Neurolog. Centralbl. 1911. Nr. 17.) Verf. hat das von Oppenheim beschriebene Phänomen auch seit einer Reihe von Jahren beobachtet: Ausbleibende Pupillenverengerung bei elektrischem Lichtreiz, während sich gleich bei Tageslicht die Pupille prompt zusammenzog. Die plötzliche Blendung als Schreck ruft wohl eine emotionelle Erweiterung der Pupille hervor, und durch diese psychische Reaktion wird die normale Reflexbewegung verdeckt, bzw. kompensiert.

8) Über die Diagnose und Therapie der zu oculo-orbitalen Symptomen führenden Nasennebenhöhlen-Erkrankungen, von Prof. A. Onodi. (Berl. Klin. Wochenschr. 1911. Nr. 35.) Die Arbeit faßt die oculo-orbitalen Symptome zusammen, die als Folge-Erscheinungen der manifesten und latenten Nebenhöhlen-Erkrankungen zu betrachten sind, und beleuchtet kritisch ihre Verwertung in der Diagnostik und in der therapeutischen Indikationsstellung. Fritz Mendel.

Um Einsendung von Separat-Abzügen wird gebeten (Berlin NW. 26 Schiffbauerdamm).

Verlag von Veit & Comp. in Leipzig. — Druck von Metzger & Wittig in Leipzig

CENTRALBLATT

FÜR PRAKTISCHE

AUGENHEILKUNDE.

HERAUSGEGEBEN

VON

DR. J. HIRSCHBERG,
O. HON.-PROFESSOR AN DER UNIVERSITÄT BERLIN,
GEH. MED.-RAT.

SECHSUNDDREISSIGSTER JAHRGANG.

MIT ZAHLREICHEN ABBILDUNGEN IM TEXT.

LEIPZIG
VERLAG VON VEIT & COMP.
1912

Druck von Metzger & Wittig in Leipzig.

Inhalt.

I. Original-Aufsätze.

Seite

1. Über wurmförmige Zuckungen des Schließmuskels der Regenbogenhaut. Von J. Hirschberg 1
2. Zur Geschichte der Augenheilkunde an der Universität Würzburg. Von Prof. Dr. Helfreich in Würzburg 3
3. Ein einfaches Operations-Verfahren zur Abtragung des großen Hornhaut-Staphylom. Von Prof. Komoto in Tokio 12
4. Eine seltene Form von Fibroma molluscum am Augenlid. Von Dr. Velhagen in Chemnitz 33
5. Ein Fall von Hippus iridis und Mydriasis des linken Auges. Von Dr. Jarnatowski, Augenarzt in Posen 36
6. Glaukom als Folge herabgesetzten intrakraniellen Druckes. Vorläufige Mitteilung. Von G. A. Gorbunow, St. Petersburg und Pjatigorsk . . 39
7. Salvarsan in der Augenpraxis. Von G. A. Gorbunow, St. Petersburg und Pjatigorsk 65. 97
8. 1. Salvarsan-Fälle. 2. Pannus durch Einimpfung geheilt. Von Prof. Dr. W. Goldzieher 129
9. Über eine gleichzeitig mit der Systole auftretende entoptische Erscheinung. Von Prof. Dr. B. Solger in Neisse 135
10. Nachruf auf Max Emanuel Mandelstamm, von J. Hirschberg . 161
11. Über die Wirkung des Salvarsans auf das Auge. Von Oscar Fehr. . 164
12. Diagnostisches Schema für Lähmungen der Augenmuskeln. Von Dr. I. I. Kasass in St. Petersburg 193
13. Ein neues Verfahren zur Ptosis-Operation. Von Prof. Komoto in Tokio (Japan) 225
14. Nachruf an Oscar Eversbusch, von J. Hirschberg 257
15. Über einen Fall von Trochlearis-Lähmung im Verlaufe des Typhus abdominalis. Von Dr. N. Kumagai, Assistenz-Arzt 262
16. Keratitis punctata tropica. Von Dr. C. H. A. Westhoff, Augenarzt in Bandoeng (Java) 289
17. Ein Fall von kontralateraler Atrophie des Sehnerven, verursacht durch Sarcoma retrobulbare. Von Spitals-Ordinarius Dr. Julius Fejér in Budapest 293

Seite

18. Beitrag zur Kenntnis der „abgeschwächten Tuberkulose“ der Bindehaut (Conjunctivitis Parinaud). Von Dr. Jacob Stern, I. Assistent 321
19. Einige Augen-Verletzungen durch Brillenglas-Scherben. Von Oberarzt Dr. A. Vogt 354

II. Klinische Beobachtungen.

1. Aniridia congenita bilateralis. Von Spitals-Ordinarius Dr. J. Fejér . . 227
2. Haemangioma simplex iridis ad marginem pupillae. Von Dr. A. Hönig, Augenarzt in Budapest 229

vanische
xtrakte
zifische
webe
kp

Sachregister.

* Originalartikel.

Aalblut-Konjunktivitis 254.
Abduzenslähmung bei Recklinghausenscher Krankheit §9. 365. — nach akuter Polioencephalitis 272. — nach Diphtherie 280. — beiderseitige, isolierte 310. — nach Schutzpockenimpfung — 422.
Ablephasia traumatica 436.
Ablösung der Chorioidea, Retina s. d.
Abortiv-Kur bei Augenleiden 187.
Absaugung s. Saugtherapie.
Abszeß des Glaskörpers s. d. — der Orbita s. d. u. Phlegmone.
Abweichungen der Augen, angeborene s. Augenmuskeln.
Adaption(s)-Fähigkeit der Fovea zentralis 160.
Aderhaut s. Chorioidea u. Chorioiditis.
Aderlaß, Dyes'scher — bei Glaukom 113.
Adrenalin im Blute Glaukomatöser 212. 394.
Ägypten, Augen-Sanitätsbericht über — 199. — Starstich in — 122. — Erblindung bei den Kindern in Kairo 140. — die epidemische gonorrhoische Augenentzündung in — u. das Trachom 141. — Erblindungsprophylaxe in — 153.
Ätzstoffe u. gewebsentzündende Mittel 57. — s. a. Verätzung.
Affe(n), experimentelles Trachom beim — 429.
Airol-Therapie der Gonoblennorrhoe 343.
Akkommodation(s), Jahresübersicht 468. — die — nach den neueren Arbeiten 346. 378. — Anomalien, Leitfaden 266. — -Asthenopie u. Kopfschmerz 64. — Beitrag zur — -Frage, Beobachtungen bei Aniridie 394. — Hypothese von Stilling 408. — Giftlähmung der — 84. — Lähmung nach Salvarsan 254. — -Krampf 138. — -Krämpfe u. Linsenastigmatismus 280. — anatomische u. mechanische Faktoren bei — 156. — Lähmung, doppelseitige 281. — Kokain- u. Homatropinwirkung auf die — 416. 441. — Auffindung des intrakapsulären — -Mechanismus durch Gullstrand 420.
Akne rosazea u. Behandlung 150.
Akoin in wäßriger Lösung 188.
Akromegalie bei Hypophysis-Erkrankung s. d.
Aktinomyzes, Hornhautaffektion durch — 463.
Alkohol-Amblyopie, Gefäßerkrankungen bei — s. G. — Methyl-— s. d.
Allantoin bei Hornhautgeschwüren 183. 350.
Allgemeinerkrankungen u. Auge s. Augenerkrankungen.
Alter(s), Einfluß des Lebens- — auf das Dämmerungssehen 253. — Neuritis optika im höheren — s. d. — -Veränderungen des menschlichen Auges 273. 435. — -Star s. Katarakta senilis. — physiologische Steatosis des senilen Auges 425.
Amaurose, Chinin- — s. d. — durch Hysterie s. d. — durch Netzhaut-Erkrankungen s. Retina. — Nierenaffektion bei familiärer — 124. — bei Urämie s. d. — fugax durch Krampf der Retinagefäße 391. — s. a. Erblindung.
Amblyopie durch Chinin, Methylalkohol, Nikotin, Magenblutung s. d. — plötzliche, transitorische bei Hypermetropie 121. — Übertreibung einseitiger — s. Simulation.
Ambozeptoren bei Trachom u. Gonorrhoe 436.
Ametropen, genaue Korrektion der — u. Untersuchung des scheinbaren Schielens 378.
Amyloid(e)-Körper in der Retina 347. — Degeneration der Konjunktiva s. K.
Anästhesie, lokale — bei Enukleation u. Exenteration 142. 189. 210. 362. 397. — mit Eusemin s. d. — durch elektrolytische Einleitung der anodischen Mittel 434.
Anaphylaxie mit Linsen-Eiweiß 196. 241. 309. 373. — mit Eiweiß aus anderen Geweben des Auges 241. — -Erscheinungen an der Hornhaut 31.
Anatomie, Jahresbericht 443. — die — u. Histologie des Augapfels 15. — der Muskeln der Orbita s. d. — der Korneal- u. Vorderkammer-Zysten 212. — des vorderen Staphyloms 281. — vergleichende —, Jahresbericht 443. —

vergleichende — der Ziliarkörpergegend 302. — vergleichende der Orbita u. des Bulbus 406. 410. — pathologische: Jahresbericht 448; der hinteren Kapsel bei senilem Star 116; des Flügelfells 429; der präretinalen Blutung 245; des Sehnervenschwundes bei Tabes u. Paralyse 391; der Retinitis syphilitica hereditaria 422; der Retinitis cachectica bei Magenkrebs 247; des kindlichen Glaukoms 377; des Glaukoms 408; des Sekundärglaukoms 287; der sympathischen Ophthalmie 238; der Äthylalkoholvergiftung 251; der Erblindung nach Arsacetin-Injektionen 277; der Augensyphilis 395; der Zyklopie 55; s. a. mikroskopische.

Anatomisch-histologische Untersuchungen über die Einwirkung von Finsenlicht, Expression u. Blaustiftbehandlung beim Trachom 53.

Aneurysma, Miliar- — en der Retina s. R.

Angeborene(r) Veränderungen u. Mißbildungen des Auges 114. — Jahresbericht 444. — primäre Ursache 387. — der Augenmuskeln, Iris, Linse, des Okulomotorius, Retina s. d. — bei Säugetieren, Experimente 440. — Glaskörperstrang 155. — Staphylome s. Kornea. — Ptosis s. d. — Hornhaut-Pigmentierung 45. — Syphilis s. d. — Mangel der Tränenpunkte s. d. — s. a. Aniridie, Ankyloblepharon, Anophthalmus, Arteria hyaloidea, Ektopie, Hydrophthalmus, Katarakta kongenita, Kolobom, Kryptophthalmus, Lentikonus, Linsenluxation, Markhaltige Fasern, Mikrophthalmus, Polycorie, Pupillarmembran, Zyklopie, Zyste.

Angiom der Netzhaut 271. 394. — Hämm — s. d.

Angiomatose der Retina s. d.

Angiopathie der Retina s. d.

Angiosarkom der Papille 408. — der Iris u. des Ziliarkörpers 425.

Angiosklerose, s. Gefäßerkrankung.

Anilin-Farbstoffe bei Diplobazillen-Infektion 391.

Aniridia congenita bilateralis 227.* — angeborene, Glaukom 344. — Akkommodations-Beobachtung bei — 394. — totale, angeborene, familiäre 430.

Anisokorie s. Pupille.

Anisometropie, Binokulares Sehen u. Brillen bei — 372. — bei Aphakie s. d.

Ankyloblepharon, familiäres 184. — Blepharoplastik bei — 396.

Anophthalmus mit Palpebralzyste 411.

Anthrax s. Milzbrand.

Antigene Wirkung der Hornhautsubstanz 147.

Antikörper, Übergang der — in die Vorderkammer des operierten Auges 245. — der Kornea 338. — die komplementbindenden tuberkulösen — 252.

Antiseptik bei Augenoperationen 144.

Antistreptokokken-Serum s. d.

Aphakie, Selbstbeobachtung bei einseitiger — 206. — neues Brillensystem zur Korrektion einseitiger — 246. — Korrektion der Anisometrie bei — mittels Zeiss'schen zweigliedrigen Linsensystems 415.

Aphthen s. Haut.

Apparate s. Instrumente.

Aqua Zeozoni 119.

Arbeitsfähigkeit s. Unfall.

Arcus corneae s. Kornea.

Argyriasis s. Silber.

Arsacetin-Injektionen, Erblindung 277.

Arsenik bei Augenkrankheiten 316.

Arsenobenzol, Augensymptome bei — 279. 415. 436.

Arteria hyaloidea persistens 136. 402.

Arteria zentralis s. Zentralarterie.

Arterieller Druck s. d.

Arterien u. **Arteriosklerose** s. Gefäße u. —erkrankungen.

Arthritis, Bindehaut-Blennorrhoe nach — 20.

Aspergillus, Hornhautgeschwür durch — flavescens 184.

Assoziierte Blicklähmung s. d.

Asthenopie, Akkommodations- — s. d. — in Schulen s. d.

Astigmatismus, Fuchs' Kolobom u. — 153. — Untersuchung des Hauptmeridian des Hornhaut- — 426. —operative Behandlung des regelmäßigen — 94. 442. — Erblichkeit von kornealem — 236. — hochgradiger, besonderer — 268. — Linsen- — u. Akkommodationskrämpfe 280. — Apparat zur Bestimmung der den — korrigierenden Gläser 346. — astigm. Gläser mit punktueller Abbildung 388.

Atlas der ophthalmoskopischen Diagnostik 266.

Atropa Belladonna, Vergiftung durch Beeren der — 93.

Atrophie des Optikus s. d.

Atropin zur Refraktionsbestimmung 80. — Wirkung auf das Leichenauge 206. — bei Hornhauterkrankungen 246.

Augapfel s. Bulbus.

Auge(n), Altersveränderungen des menschlichen — 273. — Asymmetrie bei den Wilden auf Formosa 46. — Dioptrik des — s. d. — -Drehpunkt 91. — -Druck s. d. — Entwicklungsgeschichte s. d. — Leichen- — s. d. — Möglichkeit gewisse Teile des — außerhalb des Körpers zu erhalten 363. — künstliches — s. d.

— galvanische Erregbarkeit des — 391. — -Extrakte, Versuche mit — 145. — spezifische Eigenschaften der — -Gewebe 392. — Syphilis s. d. — Tuberkulose s. d. — -Verätzung u. -Verletzung s. d. — Verband s. d.
Augenärztliche Inspektion der Emigranten in U. S. of A. 438.
Augenarzt, Einrichtung des — 310.
Augenbecher, Pupillaröffnung des — 421.
Augenbewegungen, kompensatorische Eigenbewegungen u. Ohrapparat 112. 160. — traumatische Störung der 137.
Augenchirurgie s. Augenoperationen.
Augen-Druck s. d.
Augenentzündungen, postoperative, Bekämpfung 188.
Augenerkrankungen u. Allgemeinleiden, Jahresübersicht 470. — Therapie, Jahresübersicht 459. — Handbuch der — 15. — im Erwerbsleben 250. — die — im Kindesalter 16. — der Neger 46. — tropische —, in der Südsee 126. 387. 396. — Abortiv-Kur bei — 187. — Druckherabsetzung bei äußeren — 209. — in land- u. forstwirtschaftlichen Berufen 441. — bei Akne rosazea, Akromegalie, Arthritis, Barlow'sche Krankheit, Basedow'sche Krankheit, Cheyne-Stokes'sche Atmung, Darmstörungen, Diabetes, Diphtherie, Dystrophia, Erysipel, Erythem, Erythrämie, Flecktyphus, Geisteskrankheiten, Gelenkentzündung, Gicht, Hautkrankheiten, Hysterie, Idiotie, Impetigo, Indikanarie, Influenza, Intrakraniellen Leiden, Kopfschmerzen, Lepra, Leukämie, Lymphatischen Erkrankungen, Magenblutung, Masern, Meningitis, Migräne, Mikulicz'sche Krankheit, Milzbrand, Myasthenie, Myelitis, Myotonia, Myxödem, Nasen- u. -nebenhöhlenerkrankungen, Nierenleiden, Ohrerkrankungen, Ozaena, Paralyse, Polioenzephalitis, Polyzythämie, Purpura, Recklinghausen'scher Krankheit, Rheumatismus, Rückfallfieber, Schutzpockenimpfung, Sinuserkrankungen, Sklerose, Skrofulose, Syphilis, Tabes, Tuberkulose, Typhus, Urämie, Xeroderma, Zahnleiden, Zyanose s. d. — in Zusammenhang mit den Geschlechtsorganen u. deren Funktionen s. Geschl.
Augen-Extrakte s. Augen.
Augenheilanstalt im Landesspital zu Laibach 127. 351 (Neubau). — im Hospital Lariboisière 121. — Universitäts- — in Tübingen 185.
Augenheilkunde, Fortschritte 287. 459. — Geschichte s. d. — Handbuch der — 15. — Handbuch der —, Graefe-Saemisch 14. 136. 357. — Lehrbuch der — 357. — praktisches Hilfsbuch der — 267. — für Nichtspezialisten 15. — die Elektrizität in der — 231. — in Italien, Unterricht, Geschichte 435.
Augenhintergrund bei intrakraniellen Leiden otogener Natur 144.
Augen-Migräne s. d.
Augenhöhle s. Orbita.
Augenmuskel(n), Jahresübersicht 467. — Anomalien, Handbuch 267. — Ophthalmie, Myologie 77. — angeborene Abweichungen der — 23. 235. — Erblichkeit der — Anomalien 236. — bei 939 Schulkindern 414. — -Störungen u. Refraktionsanomalien 316. — -Störungen bei Sinuserkrankungen 344. — — -Störungen u. Kopfschmerz 64. — -Übung 86. — s. a. die einzelnen Muskeln u. Nerven; Augenstellung.
Augenmuskellähmung(en), Jahresübersicht 467. — als Symptom anderer Erkrangungen 152. — hereditäre 348. — diagnostisches Schema für — 193*. — günstige Salvarsanwirkung bei — 244. — nach Salvarsangebrauch s. Syphilis. — fast vollständige, externe, seit 24 Jahren 273. — nach Traumen des Orbitalrandes 281. — s. a. die einzelnen Muskeln u. Nerven, Ophthalmoplegie.
Augennerven, Metastasen bösartiger Geschwülste an der Basis der motorischen — 346.
Augenoperationen, Jahresübersicht 456. — Bindehautlappen bei — 45. — Geistesstörungen nach 61. — Antiseptik — 144. — Bekämpfung der Augenentzündungen nach — 188. — Bakterioskopische Prophylaxe der Infektion nach — s. Bakteriologische. — nach Resektion des Optikus u. der Ziliarnerven 210. — Verband u. Nachbehandlung nach — 250.
Augenpraxis für Nichtspezialisten 15.
Augenspiegel, Lichtkappe für den elektrischen — 311. — frühzeitiger — -Befund bei Hirngeschwulst 314. — Untersuchung im stereoskopischen Bild s. Ophthalmoskopie.
Augenstellung, Regulierung durch den Ohr-Apparat 112. 160. 335.
Augenstörungen durch Hektin 121.
Augensymptome bei Sinus-Erkrankungen 46. — bei vasomotorischen Störungen 47. — zerebrale Lokalisation einiger — 121. — bei Arsenobenzol 279. — bei polymorphem Erythem s. d.
Augen-Unfälle s. d.
Augen-Verband s. d.
Augenverletzungen s. Verletzungen.
Augenzittern s. Nystagmus.

Auto-Intoxikation, Augenerkrankungen durch — s. a. Darmfäulnis.
Autozytotoxische Theorie der Katarakta senilis s. d.
Azeton-Ätzung der Kornea 378.

Bach, Nachruf 157.
Bakteriämie, letale — mit Panophthalmie 218.
Bakterien s. Bazillen.
Bakteriologie, Jahresbericht 448.
Bakteriologische Untersuchung der Bindehaut im Verlauf der Staroperation 119. 360. — Prophylaxe der okularen Wund-Infektion 208. — vereinfachte — Untersuchung des Konjunktivalsackes 59.
Balkenstich bei Erkrankungen des Sehnerven 419.
Barlow'sche Krankheit, Orbitalblutung bei — 360.
Basal-Linie, Schätzung der — 191.
Basedow'sche Krankheit, neuere Behandlungsmethoden 185. — unvollkommene Fälle 285 — Behandlung der Hornhaut-Geschwüre bei Exophthalmus bei — 410.
Bazillen, Jahresbericht 448. — Einheilung (Latenz) von — im verletzten Auge 146. — Morax-Axenfeld'sche Diplobazillen 57.—Diplo-—Konjunktivitis 62. — Anilinfarbstoffe gegen Diplobazillen-Infektion 391. — Diplobacillus liquefaciens 58. — Gonokokken, mutiert 142. — Gonokokken, Schnellnachweis 216. — Augeninfektionen durch den Gonokokkus, Experimente 288. — Influenza- — bei Augenerkrankungen 211. — Kolon- — als Erreger d. Panophthalmie 62.— Kolon- — als Erreger metastatischer Ophthalmie 157. — Kapsel- — als Erreger Meibom'scher Drüsen-Entzündung 211. — Pneumokokken u. Augenoperationen 144. — Pneumokokkensepsis, doppelseitige Panophthalmie 88. — Serumtherapie bei Pneumokokken-Infektion der Hornhaut 95. 393. — subtilis, Panophthalmie durch — 434. — Weichselbaum'sche Meningokokken in der Konjunktiva 244. — Staphylokokken-Metastase im Auge 346. — Staphylokokken-Erkrankung der Bindehaut 377.
Beleuchtung der Sehproben s. d.
Belgien, Geschichte der Augenheilkunde in — 136.
Benzosalin bei sympathischer Ophthalmie 213.
Bergleute, Nystagmus der — s. d.
Berufskrankheiten s. a. Bergleute, Erwerbsleben, Glasbläser, Köchin, Silberbeschneiderin, Land- u. Forstwirtschaftlich.
Beryll 159.
Besenreiserchen im Unterlid 378.
Bifokale Gläser 279. 365.
Bindehaut s. Konjunktiva u. Konjunktivitis.
Binnendruck s. Druck.
Binokulares Sehen der Anisometropen 372. — Gesichtsfeld, der blinde Fleck im — 418.
Blaustein bei Trachom s. d.
Blei-Azetat bei Trachom 361. — Hemianopie bei — -Vergiftung 81.
Blendung(s), Augenerkrankungen durch — 278. — Sonnen- — s. d. — -Nachbilder u. -Erythropie 409.
Blennorrhoe, Einschluß — 127. — nach Gelenk-Entzündung 20. 232. — gegen Pannus s. d. — Ambozeptoren bei — 436. — neue Behandlungsmethode der akuten —, Wasserdampf 92, 280. — — die epidemische — Ägyptens u. das Trachom 141. — Airol-Therapie 343.
Blennorrhoea neonatorum, Kommissionsbericht (Amerika) 236. — Prophylaxe der — nach Credé, Erfolge 125. — Prophylaxe u. Behandlung, Silberpräparate 49. 64. 221. — über prophylaktische Einträufelung durch Hebammen 124. 125. — Beitrag zur —, Analyse von 70 Fällen 57. — nichtgonorrhoische — 95. — nicht-gonorrhoische Einschluß- — 363. — Wasserdampfbehandlung 92. 280. — Mittelohreiterung bei — 305. — Antigonokokken-Serum bei — 435.
Blepharitis, Noviformsalbe bei — 223.
Blepharoplastik des Unterlides 223. — des Oberlides mit gestieltem Konjunktivallappen 245. — Wahl des Operationsverfahrens bei — 189. 377. — Schicksal des zur — verwendeten Ohrknorpellappens 244. — bei Ankylo- u. Symblepharon 396. — Modifikation des — nach Guerin 437.
Blickfeld bei Caput obstipum 253. — Registrierung im —-Schema 420.
Blicklähmung mit Exophthalmus durch Lues 21. — assoziierte —, besondere 144. 214.
Blinde(n)-Sein u. —-Fürsorge 357. — Los der — in niederländisch Ostindien 15. — praktische Erziehung u. Ausbildung des — 58.— Gesundheitsverhältnisse u. eigenartige Erkrankung der Jugend — 124. — Zahl der — 1911 in England 247. 305. — die — Preußens 283. — s. a. Blindheit.
Blinder Fleck, Vergrößerung des — rhinogenen Ursprungs 55. — Sichtbar-

keit des — 79; im binokularen Gesichtsfeld 418.
Blindheit, Rinden- — s. d. — s. a. Amaurose, Erblindung.
Blitzschlag, hysterische Amaurose durch — 80. — Schädigungen des Auges 416.
Blut, Adrenalin im — s. d. — Gefäße s. d. — Untersuchungen bei Glaukom s. d. — Beschaffenheit bei sympathischer Ophthalmie 62. — allgemeiner — Druck u. Netzhautgefäße 51.
Blutung, intraokulare — 335. — präretinale s. Retina. — der Retina, Orbita, des Glaskörpers s. d. — Magen- — s. d. — juvenile 349.
Blutverlust, s. a. Magenblutung.
Borgne, Bedeutung des Wortes — 378.
Bos taurus, Orbita, Bulbus u. pneumatische Schädelhöhlen bei — 406.
Bradykardie bei schweren Augenverletzungen 435.
Brai s. Teer.
Brille(n), das Auge u. die — 266. — über Schutz- — 266. 395. 428. — Bestimmung, subjektive 126. — neues — System zur Korrektion einseitiger Aphakie 246. — Dreigläser- — 30. — bei Anisometropie 372. — 6 Dioptrienlinsen, kombiniert für — Kasten 216. — Geschichte 159. — die ältesten uns erhaltenen — 419. 421. — Wahl bei Kurzsichtigkeit 317. — Wahl bei Kindern 363. — neue Verwendungsart der Kontakt- — 391. — Verletzungen durch — — Glas-Scherben 354*.
Büchertisch 14. 76. 136. 265. 356.
Bulbus, Anatomie u. Histologie 15. — bei Bos taurus 406. — bei Cervus capreolus, dama u. Capra hircus 410. — Mitbewegung s. d. — normale Ruhelage des — 253. 411. — Abschneidung des vorderen Segmentes des — als Ersatz der Enukleation 428.
Buphthalmus, durch Operation geheilt 283.

C s. a. **K** u. **Z**.
Capra hircus, Bulbus, Orbita u. pneumatische Schädelhöhlen bei — 410.
Caput obstipum, Blickfeld bei — 253.
Cervus capreolus u. dama, Bulbus, Orbita u. pneumatische Schädelhöhlen bei — 410.
Chalazion, das — 352.
Cheyne-Stokes'sche Atmung, Papille bei — 32.
Chibret, Nachruf 120.
Chinin-Amblyopie 62. — Amaurose 211. 437 (Pathogenese). — Wirkung der China-Alkaloide auf die Kornea 442.
Chlamydozoen bei Trachom s. d.
Chlorom, Fall von 82. 314.
Chorioidea, Ablösung der —, postoperative u. spontane 56. — beiderseitiges, zentrales Kolobom der — 347. — entzündliche u. Gefäßerkrankung der — 400. — Geschwulst (oder Zyste?) 349. — Rundzellen-Leukosarkom 363. — äußerst kleines Sarkom der —, Pathologie 21. 233. — Sarkom, Beginn, Selbstheilung 277. — Tenonitis bei nekrotischem Sarkom der — 238. — metastatisches Karzinom der — 93. 208 (beginnen mit Iritis). — Melanosarkom der — mit Leber- u. Darm-Metastasen 399. — Pigmentursprung im Sarkom der — 313. — zur Kenntnis des Melanosarkoms der — 320. — unvermutetes kleines Melanosarkom der — 396. — Sarkom 397. — Ruptur 137. — Übersichtigkeit nach Riß der — 349. —. Tuberkel der — bei der Katze 347.
Chorioiditis, familiäre — 155. — genitalen Ursprungs, Menstruation 358. — besondere Art proliferierender — 341. — tuberkulosa, rezidiva 48. — Irido- s. d.
Chorio-Retinitis, umschriebene — diagnostische Schwierigkeit 46. — subkonjunktivale Quecksilberinjektionen bei — 87. — hereditär-familiäre — 207. — atypische — pigmentosa hereditaria 117. — mit Bindegewebsbildung 247. — metastatica 348.
Chromoskop, das Arons'sche 30.
Chrysarobin-Keratitis 463.
Conettirom, mit Riesenzellen der Konjunktiva 437.

Dämmerungssehen u. Lebensalter 253.
Dakryozystitis s. Tränensack.
Dakryozysto-Rhinostomie s. Tränensack.
Dampf, Wasser- — in der Augenheilkunde s. d. — bei Ulcus corneae s. d.
Darm, Augenleiden bedingt durch — Fäulnis 23. 63. 220. 235. — gastrointestinale Autointoxikation (Indikanurie) als Ursache von Augenkrankheiten 149. — Indikanurie bei Augenkrankheiten 202. 256. 287. — Iridochorioiditis nach Gastro-Enteritis kleiner Kinder 360.
Degeneration, Amyloide, Hyaline, Fett — s. d.
Dekompressions-Operationen bei Erkrankungen der Sehnerven 419.
Dermatitis, Ödem der Orbita nach Gesichts- — 396.
Dermoid-Zysten des Oberlides 113. — auf der Kornea eines Hundes 155. — -Zyste der Orbita 246. — des Limbus s. d.
Dermo-Epitheliom s. d.
Descemet'sche Membran — Beschläge,

Pathologie 271. — Zerreißung der — durch stumpfe Gewalt 310.
Desinfektion, mechanische — durch Absaugung 74.*
Diabetes mellitus, temporäre Refraktions-Abnahme bei — 212. 218. — Glaskörperabszeß bei — 346.
Diagnostik, Serologische, Ophthalmoskopische — s. d.
Diathermie des Auges 395.
Dionin, Wirkung aufs Auge 30. — u. Pilokarpin bei Glaukom 187. — u. Augendruck u. Pupille 413.
Dioptrik, Einführung in die Methoden der — 16. — Gleichungen der — des Auges 361.
Diphtherie-Serum bei — der Bindehaut 270. — Abduzenslähmung nach — 280.
Diplobazillen u. **-kokken** s. Bazillen.
Diplopie s. Doppeltsehen.
Diploskop 152.
Distichiasis, über — -Operation 146.
Divergenz s. Schielen.
Doppeläugig s. Binokular.
Doppel-Durchbohrung s. Verletzung u. Schußverletzung, Eisensplitter.
Doppeltsehen, das physiologische — 375. 378. — monokuläres 423. — Prüfung mit großem, torisch geschliffenen roten Glas 49. — hystero-traumatisches — 402.
Dor, Jubiläum u. Plakette 320. — Nachruf auf — 379.
Drehpunkt s. Auge.
Druck, Binnen- — des experimentell und willkürlich bewegten Auges 418. — Zur Lehre vom Augen- — 388. — Physiologie des intraokulären — 397. — intraokularer — u. Stauungspapille 23. 81. 235. — allgemeine Arteriosklerose u. — Steigerung im Auge 60. — Steigerung des Augen- — durch Quellung der Gewebskolloide 389. — allgemeiner Blut- — s. d. — Steigerung durch Verätzung u. Verbrennung 421. — Dionin u. — 413. — arterieller — u. Ablösung der Retina s. d. — intraokularer — u. Ischämie der unteren Glieder 427. — Herabsetzung bei äußeren Augenkrankheiten 209. — -Herabsetzung bei Glaukom s. d.
Drüsen, chronisch-eitrige Entzündung der Meibomschen — durch Kapselbazillen 211.
Drusen am Sehnerven-Kopf 18.
Durchblutung der Kornea 111.
Durchbohrung s. Verletzung.
Durchleuchtung als Hilfsmittel bei der Trepanation gegen Glaukom 154. — der Orbita u. Nebenhöhlen 32.
Dynamit, Augenverletzungen bei — -Explosion 105. 319 (anatomischer Befund).
Dysmenorrhoe s. Menstruation.
Dystrophia der Kornea s. d. — adiposogenitalis mit Sehnervenschwund 272.

Eigenbewegungen des Auges s. Augenbewegungen.
Eigenlicht der Netzhaut s. Retina.
Einschlüsse der Konjunktiva, Kornea s. d. — s. a. Blennorrhoe. — Filtrierbarkeit des Virus der — -Blennorrhoe 127.
Eisen-Splitter, intraokularer, Panophthalmie 137. — besondere — -Splitterverletzung, Doppeldurchbohrung 217. — -Splitter vom hintern Pol der Augenhöhle entfernt 60. — -Splitter im Auge, Entfernung 312. — ungewöhnlich großer — -Splitter im geschrumpften Augapfel 313. — s. a. Magnet u. -operation.
Eisenbahn, Farbensinn-Prüfung bei der — s. d.
Ekchymose der Papille nach periorbitalen Verletzungen 346.
Ektasie nach Keratokonus 349.
Ektopia lentis kongenita 427.
Ektropium des Oberlides, schwieriger Fall 329.
Ektropium uveae 136. — acquisitum 394. 422 (Entstehung).
Ekzem, Heißluftdusche bei — 410.
Elastische Fasern in der Iris 288.
Elastom der Bindehaut 118.
Elektrisch(en), Augenerkrankung durch Betrachten des — Schweißlichtbogens 278. — Star infolge — Entladung 279. — Leitungsfähigkeit intraokularer Flüssigkeiten s. Intraok. — s. a. Galvanisch.
Elektrizität, gesamte medizinische Anwendung der — 136. 230. — die — in der Augenheilkunde 231. 351.
Elektrolytische Einleitung behufs Anästhesie s. d.
Elektro-Magnet s. d.
Embolie der Zentralarterie s. d.
Embryo(nen), experimentelle Tumoren bei — 394.
Embryotoxon 276.
Emigranten, augenärztliche Untersuchung der — in U. S. of A. 438.
Empyem s. Sinus.
Endogene, gonorrhoische Affektion der Kornea s. K. — Konjunktivitis s. d.
Endotheliom der Orbita 271.
England, Blindenzahl 1911 in — 247. 305.
Enophthalmus traumaticus 16. 412 (Obduktion). — traumaticus mit Varix-Bildung am Unterlid 188.
Entoptische Erscheinung gleichzeitig mit

der Systole 135*. — Untersuchung bei Keratitis 144.
Entozoën s. Parasiten.
Entropium, Radikaloperation des trachomatösen — 88. 365. — -Radikaloperation 280. 344. 401. — spasticum 210. — geheilt durch Snellensche Nähte 396. — Narben- —, Beseitigung 436.
Entwicklungsgeschichte des Auges 357. 421. — Jahresbericht 444.
Enukleation(en) in Lokalanästhesie 142, 189. 210. 362. 397. — Rippenknorpel-Transplantation nach — 393. — Metallkugel-Einpflanzung in die Tenonsche Kapsel nach der — 47. — bei Panophthalmie 376. — Bericht über — 466—185. — subkutane Meningitis nach — 345. — Ersatzoperation 428.
Eosinophile Zellen bei d. Konjunktivitis, Glaukom s. d.
Epibulbäres Sarkom 45.
Epidemische Augenentzündung 319.
Episkleral s. Sklera.
Episkleritis, periodische, flüchtige 19. 81. 232. — s. a. Skleritis.
Epithel, -Einschlüsse der Bindehaut s. Konjunktiva. — der Kornea, Retina s. d.
Epitheliom des Lides, Limbus s. d. — u. Katarakt u. Dakryozystitis derselben 150. — Radium bei — 121. — Dermo- — 364. 377. — Peri- — s. d. — Keloid- — 396. — Jequirity gegen — s. d.
Erblich s. Hereditär.
Erblindung(s) bei Gehirntuberkulose s. d. plötzliche, einseitige — nach retrobulbärer Optikusdurchtrennung s. Optikus. — -Ursachen der ägyptischen Kinder in Kairo 140. — -Prophylaxe in Ägypten 153. — durch Filix mas 427. — s. a. Amaurose.
Erosio der Kornea s. d.
Erysipel, Neuro-Retinitis u. Meningitis nach — 281.
Erythema exsudativum multiforme am Auge 242. — Augensymptome bei polymorphen — 281.
Erythrämie, Augenhintergrund bei — 378.
Erythropsie, Blendungs- — 409.
Erwerbsleben, Krankheiten und Verletzungen des Sehorgans im — 250.
Eserin-Wirkung auf das Leichenauge 206. — bei Hornhauterkrankungen 246.
Essenzen in der Augenheilkunde 120.
Essigsäure-Ätzung der Kornea 378.
Eusemin als Lokal-Anästhetikum 286.
Eversbusch, Nachruf 257*.
Exenteratio bulbi in Lokalanästhesie 142. 189. 210.
Exophthalmus, einseitiger — u. intrakranielle Erkrankungen 392. — bei Tumoren u. Pseudotumoren der Orbita, durch Syphilis 21. — operativ geheilter, intermittierender — 209. — pulsans, traumaticus, geheilt durch Orbital-Operation 144. — pulsierender, geheilt durch Ligatur der Karotis 21. 234. — pulsierender, Behandlung 243. — durch Knochenwucherung 222. 223. — durch Ganglien-Zerstörung s. Trigeminus. — willkürlicher — bei Dermoidzyste der Orbita 246. — bei Ophthalmoplegie s. d. — experimenteller 394. — Messung des — 384. 395. — bei Basedowscher Krankheit s. d.
Exostose der Orbita s. d.

Familiäre(r) Aniridie, Farbenblindheit, Frühjahrskatarrh, Katarakt, Katarakta zonularis, Kornea-Degeneration, Linsenluxation, Nachtblindheit, Neuritis retrobulbaris, Syphilis s. d.
Farben, Modell zur Veranschaulichung des Simultankontrastes der — 24. — Simultan- — -Kontrast 440. — das Aronssche Chromoskop 30. — -Reaktion bei Eröffnung der Tenonschen Kapsel 155. — die — -Unterscheidung 95. — zur Lehre vom — -Gedächtnis 442. — Versuch aus Goethes — -Lehre 128.
Farbenblindheit, über — u. Laterne zur Untersuchung 112. — neue Probe für — 272. 440. — interessanter Fall 319. — ungewöhnliche Stammbäume von — 400. — s. a. Farbensinn.
Farbenempfindung, über — 112. 155. — vollständiges System der — 246.
Farbensinn, die Störungen des —, Monographie 14. — Bemerkungen zur — -Prüfung 416. — bei 939 Schulkindern 414. — Pathologie des — 246. — Modifikation der Holmgrenschen Methode der — -Prüfung 395. — Bedeutung u. Methodik der — -Untersuchung 412. — amtliche Prüfung des —, bei der Eisenbahn, Nagelsche u. Stillingsche Tafeln 251. — -Zentrum 386. — s. a. Farbenblindheit.
Fasten(s), Tränenabsonderung während des — 426.
Faustschlag, Linsenluxation durch — 96.
Ferment- Wirkungen am Auge, Sympathische Ophthalmie u. — 419.
Fettdegeneration der Kornea s. d. — des senilen Auges 425.
Fibroma molluscum am Augenlid 33*.
Filaria loa unter der Bindehaut 362.
Filix mas, Erblindung durch — 427.
Filtration des Auges nach Glaukom-Operation s. Glaukom.
Finsentherapie bei Trachom, Tuberkulose, Konjunktivitis s. d.
Fische, Lichtsinn der — 94.

Fixationsgabel für Vorlagerung 347.
Flecktyphus, Neuritis optika bei — 124.
Flimmerskotom, über das — 391. — das Gesichtsfeld beim — 438.
Fluoreszenz des Auges durch Uranin 137. — Beobachtung am eigenen Auge u. Beeinträchtigung der Sehschärfe durch — 395.
Fluoreszin, Durchgang ins Auge nach Leberläsionen 425.
Fötal(es) Linsenbläschen s. Linse. —-Iritis 397.
Follikular-Katarrh s. Konjunktivitis.
Formensinn, Sehschärfe u. — 187.
Formosa, Augenasymmetrie bei den Wilden auf — 46.
Formulae magistrales Germanicae 266.
Forstwirtschaft, Augen-Erkrankungen in der — 441.
Fovea zentralis, Loch- u. Zystenbildung in der — 114. — Adaptionsfähigkeit der — 160.
Frauen-Tabes s. d.
Fremdkörper, besondere — in der Vorderkammer nach Metallsplitterverletzung 138. — Vortäuschung von — bei Röntgenaufnahmen 221. — Toleranz des Auges gegen — 384. — in der Orbita s. d. — im Unterlid (Besenreiserchen) 378. — Röntgenlokalisation intraokularer — s. d. — Verhalten des Glaskörpers gegen aseptische — 434. — s. a. Eisen, Holz, Kupfer, Schrotkorn, Silber.
Frühjahrskatarrh s. Konjunktivitis.
Fukala, Nachruf 158.
Fusionsbilder 399.
Fußball, Kontusio bulbi durch —, Ringtrübung der Linse 184.

Galezowsky 136.
Galvanische Erregbarkeit des Auges 391.
Ganglion retinae s. R. — des Trigeminus s. d.
Ganglioneurom des Lides 414.
Gastro-Enteritis s. Darm.
Gastrointestinale Autointoxikation s. Darm.
Geburt, Optikusatrophie durch Gewebsentzündung nach — 183.
Gefäß(e), Zilio-Retinal-— 23. 62. (bei Embolie) 235. — Augensymptome mit vasomotorischen Störungen 47. — der Retina s. d. — s. a. Embolie, Karotis, Zentralarterie u. -vene.
Gefäßerkrankungen durch Darmfäulnis u. Augenleiden 23. 63. 235. — des Augenhintergrundes bei zentralem Skotom infolge von Tabak-Alkohol-Amblyopie u. Gehirn-Arteriosklerose 188. — Peritheliom der Netzhautzentralgefäße 239. — der Retina, Choroidea s. d. — Periphlebitis retinalis s. Retina. — s. a. Aneurysma, Embolie, Sinusthrombose, Thrombose, Varix.
Gehirn, Oxydationsfähigkeit des — durch Lichtreizung der Netzhaut 423. — Gesichtsfeldveränderungen bei 200 —-Geschwülsten 50. — 9 Fälle von —-Tumoren, Symptome 51. — —-Geschwulst, frühzeitiger Augenspiegelbefund 314. — Gefäßerkrankungen, ophthalmoskopisch nachweisbare, bei Arteriosklerose des — s. Gef. — —-Tuberkulose, Hemianopie u. Erblindung bei — 87.
Geisteskrankheiten nach Augenoperationen u. -verletzungen 61.
Gelenk- Blennorrhoe nach —-Entzündung 20. 232.
Geographie der Augenerkrankungen — s. Ägypten, England, Formosa, Kairo, Neger, Niederlande, niederländisch Ost-Indien, Preußen, Rasse, Südsee, Tripolis. — des Trachoms 248. s. a. d. — tropische Augenkrankheiten 126. 387. —
Gerontoxon, über das — 273. 417. 425.
Geschichte der Augenheilkunde 14. — an der Universität Würzburg 3*. — in Belgien 136. — Deutschlands Augenärzte 1800 bis 1850: 14 .— der Brille 159, 419. 421. — s. a. Goethe. — Reichenbachs Dissertation über Operation der Pupillenverwachsung 320. — der Statistik der Staroperation 335.
Geschlechtsorgane u. Auge s. Dysmenorrhoe, Geburt, Gravidität, Laktation, Menstruation.
Geschwülste, Intraokulare — 50. — Epibulbäre — s. d. — Pseudo-— s. d. — experimentelle — bei Embryonen 394. — Metastatische — s. d. — des retinalen Epithels 110. — des Gehirns, der Hypophysis, Iris, Karunkel, Konjunktiva, Kornea, des Lides, Limbus, Magens, der Nase, der Nebennieren, des Optikus, der Orbita, Papilla optica, der Retina, des Schädels, Sinus ethmoidalis, der Sklera, Tränendrüse, des Tränensackes, der Zentralgefäße, des Ziliarkörpers, der Ziliarnerven s. d. — s. a. Angiosarkom, Chlorom, Dermoid, Elastom, Endotheliom, Epitheliom, Exostose, Fibroma molluscum, Ganglioneurom, Gliom, Hämangiom, Karzinom. Kavernom, Leukosarkom, Lymphosarkom, Melanosarkom, Mukozele, Myosarkom, Naevus, Neurom, Osteom, Papillom, Periepitheliom. Peritheliom,

Plasmom, Polyp, Psammom, Sarkom, Zylindrom, Zyste.
Geschwür der Hornhaut s. Ulkus.
Gesellschaft(en), 38. Vers. 1912 d. Ophth. — in Heidelberg 386. — Berliner ophthalmologische — 16. 43. 77. 196. 267. 329. — ophthalmologische — in Wien 105. — 'Société Belge d'Ophthalm. 136. 267 (Bull. Nr. 33) 402. — Transactions of the American ophth. Soc., 47. Vers., New London, 1911, 14. 19. 231. — 46. Jahres-Kongreß d. Amerik. augenärztl. Ges. 1910 in Washington 44. 118. — Jahres-Kongreß d. Amerik. Mediz. Ges. 1911, Juni, Sekt. f. Augenheilk. 49. 62. — G. der Ärzte von Philadelphia, ophth. Sekt. 183. 396. — Ophth. Soc. of the Unit. Kingdom 24. 350. — Englische augenärztl. — 182. — Transact. of the ophth. Soc. of the United Kingdom 1911. Vol. 31, Fasc. III, 155. — Vol. 32, 1912. Fasc. I, 270. — Fasc. II, 347. — Fasc. III, 357. 399. — Kgl. med. — v. England, Sekt. f. Augenheilk. 397. — 79. Jahres-Kongreß der Brit. med. Ges. zu Birmingham 1911, Abt. f. Augenheilk. 24. 295. — 80. Jahresvers. d. Brit. med. Ges. zu Liverpool, 1912, Abt. f. Augenheilk. 334. — Bull. et Mem. de la Soc. franç. d'ophth., 28. Jahresbericht, 1911, 14. 357. 1912: 136. 357. — Société d'Ophth. d'Egypte 139. 401. — Internationale Vereinigung der medizinischen Fachpresse 159.
Gesicht(s)-Empfindungen, Lehre von den — 16. — -Eindrücke, Natur der — 48. — neue — -Erscheinungen 440. — -Neuralgie s. Trigeminus. — -Sinn, vergleichende Physiologie, bei Fischen, lichtscheuen Wirbellosen 94. — -Typus u. Refraktion s. R. — -Dermatitis s. d.
Gesichtsfeld bei Glaukom s. d. — -Veränderungen bei Gehirntumoren 50. — bei Hemianopie s. d. — bei tabischer Sehnervenatrophie, Skotom 22. 231. — beim Flimmerskotom 438.
Gesichtssinn, vergleichende Physiologie 136.
Gewerbliche Argyrie s. Silber.
Gicht, Neuritis optica bei — 345.
Gift s. Intoxikation.
Glas(er)-Kreuz-Zylinder 86. — astigmatische — mit punktuellerAbbildung 388. — Bifokales — s. d. — großes, torisch geschliffenes rotes — zur Diplopie-Prüfung 49. — Korrektions-— als optisches Instrument 365.
Glasbläser-Star 17. 205.
Glaskörper, Jahresübersicht 463. — über — -Ersatz 147. 148. 152. — Abszeß bei Diabetes 346. — Blutung im — nach Katarakt-Operation s. d. — -Verlust bei Katarakt-Operation s. d. — Verletzung des — als Ursache von Sekundärglaukom 84. — Exsudat in den — -Kanal 272. — mangelhaft entwickelter —, Pseudogliom 348. — -Strang, angeboren 155. — -Trübungen, staubförmige, Pathologie 271. — -Immunität 393. — aseptische Fremdkörper im — 434.
Glaukom(a), Jahresübersicht 465. — s. a. Druck. — über das — 265. 266. 370. — sphygmische Schwingungen des Augendruckes 433. — Druck u. Kornealkurven beim — 433. — Kasuistik 396. — das Gesichtsfeld beim —, Skotom 407. — besonderer Fall, Staphyloma verum, beeinflußt durch Operation (Lagrange) 106. — das kindliche —, Anatomie 377. — bei hoher Myopie 18. — juveniles 402. — als Folge herabgesetzten intrakraniellen Druckes 39*. — einseitiges, infolge angeborener Mißbildungen 344. — durch Verwachsungen der Linsenkapsel mit der Hornhaut 46. — Blutuntersuchungen bei — 389. — Adrenalin im Blute — -Kranker, Beitrag zur — -Ätiologie 212. 394. — Eosinophilie bei — 285. — patholog. Anatomie 408. — Pathogenese 142. 243. 362 (Experimente) 370. 408. — infolge von Linsenluxation in die Vorderkammer 142. — absolutes — durch Linsenquellung 153. — traumatisches — 428. — nach Katarakt- u. Nachstaroperationen 276. 396. — inflammatorium durch Klappenwirkung des Vortexsinoskleralplatte 389. — durch Quellung der Gewebskolloide 389. — die Schnabelschen Kavernen u. Entstehung glaukom. Exkavation 388. — Lakunen im Optikus bei — 110. — anatomische Untersuchung von — secundarium u. Schnabelsche Kavernen im Optikus 287. — Behandlung des — 24. — die neuen Operationen gegen das — 279. 282. 295. — Einschnitte in die Bindehaut bei Sklerotomie 152. — gekreuzte hintere Sklerotomie 377. — Lappen-Sklerotomie bei — 24. 152. 155. — Iridektomie u. Sklerotomie bei — 25. 221. — Iridektomie u. Sklerektomie bei — 120. 137. 281. — Wirkung der Sklerektomie bei — 375. — Sklerektomie mit peripherem Einschnitt in die Iris 364. — hämorrhagisches — u. vordere Sklerektomie 376. — Sklerektomie nach Holth 142. — Trepanation gegen — 25. 154 (Durchleuchtung als Hilfsmittel) 156 (Technik). 245. 282. 296. 297.

389. — Modifikation des Fergus-Elliotschen Trepans 191. — Kleinlappen-Sklerotomie bei — 63. — Lagrangesche Operation, Modifikation 137. — Filtration des Auges nach — -Operation 25. — neue Operation beim chronischen — 183. 282. 283. 350. 400. — zur Operation des — simplex 394. — Heilung bei Iridektomie-Wunden u. ihr Einfluß auf das Glaukom 49. — Iridotasis gegen — 142. — Dyesscher Aderlaß bei — 113. 377. — Kalksalze, innerlich, gegen — 344. — Jod innerlich,, bei — 414. — Pilokarpin u. Dionin gegen — 187. — Sekundär- — durch Glaskörperverletzung 84. — Sekundär- — bei interstitieller Keratitis 314. 396.

Gliom(a) retinae. — zur — -Genese 394. — Spontanheilung 117. — atypisches — 408. — doppelseitiges 50. — doppelseitiges Pseudo- — 136. — Pseudo- — 348. 395. 396.

Goethes Farbenlehre, Versuch 128. — Augen 255.

Goldstaub zur Hornhauttätowierung 214.

Gonokokken, mutierte — durch Trachom? 142. — Anti-Serum s. S. — s. a. Bazillen. — Augeninfektionen durch die —, Experimente 288.

Gonorrhoe s. Blennorrhoe.

Gonorrhoische Bindehautentzündung s. Blennorrhoe. — Iritis s. d. — Affektion der Kornea s. K.

Gravidität als Ursache von Sehnerven- u. Netzhaut-Erkrankung 32. — urämische Amaurose bei — 88. — Embolie der Zentralarterie während — 345.

Gumma s. Syphilis.

Haabscher Magnet s. d.

Haare(n), Regenbogensehen an den eigenen — 32.

Hämangiom der Iris 229. — der Sklera 271. — der Konjunktiva 400.

Haensell, Nachruf auf — 89.

Hakenwurm u. Starbildung 119.

Halbblindheit s. Hemianopie.

Handlampe s. Lampe.

Haut-, — -Aphthen am Lid 79. — Argyriasis der — s. Silber. — s. a. Akne, Dermatitis, Ekzem, Erythem, Hydroa, Impetigo, Sklerodermie, Skrofuloderma, Xanthelasma, Xeroderma.

Heilmittel s. Medikamente.

Heisrath-Kuhntsche Operation s. Trachom.

Heißluft s. Luft.

Hektin, Augenstörungen durch — 121.

Hemeralopie s. Nachtblindheit.

Hemianopie bei Bleivergiftung 81. — bei Gehirntuberkulose s. d. — zur Sehstörung bei —, Lokalisationsstörung 114. — Bedeutung der makularen Aussparung im Gesichtsfeld bei — 144. 211. — bei Hypophysis-Erkrankung s. d. — bitemporale 424. — bitemporale, traumatische 377. — nasale — bei tabischer Sehnervenatrophie 397.

Hereditäre(r) Stammbäume von Farbenblindheit 400. — Stammbäume und Mendelsche Regeln in der Ophthalmologie 25. — Stammbäume bei Nachtblindheit, Katarakta zonularis s. d. — Stammbaum von jugendlichem Star 400. — Augenmuskellähmung, Chorio-Retinitis, Farbenblindheit, Lichtsinnmangel, Nystagmus, Ptosis, Syphilis s. d.

Heredität der Myopie 212. — von Astigmatismus u. Augenmuskelanomalien s. d. — u. Refraktion s. d.

Herpes zoster ophthalmicus gangraenosus 77. — iridis 206. — herpet. Erkrankung des Uvealtraktus 388.

Heterophorie 300. — -Prüfung 410.

Heuschnupfen s. Konjunktivitis.

Hippus irdis u. Mydriasis 36*.

Hirn s. Gehirn.

Hirsch, Keratitis parenchymatosa beim Rot- — 352.

Histologie s. Anatomie.

Höhen-Schielen s. d.

Hoeve's, van der, Symptom 55.

Holz-Splitter, 25 Monate in der Orbita 45. — -Essig s. Methylalkohol.

Homatropin-Wirkung auf Akkommodation u. Pupille 416. 441.

Horn der Augapfelbindehaut 426.

Hornersche Trias s. Trigeminus.

Hornhaut s. Kornea. — -Entzündung s. Keratitis — -Geschwür s. Ulkus.

Horstmann, Nachruf 31. 43.

Humor oqueus, parsziliaris retinae u. — 363.

Hund, Dermoid auf der Kornea eines — 155.

Hyaline, Entartung der Konjunktiva, Kornea, Lider, Papilla optika s. d.

Hydroa, Skleralnekrose bei — vacciniforme 408.

Hydrophthalmus infantilis, 3 Fälle 96. — kongenitus, Pathogenese 211. — mit guter Sehschräfe 402. — Pathologie u. Therapie des — kongenitus 414.

Hydrotherapie in der Augenheilkunde 438.

Hygiene, Grundriß der — 357.

Hyperopie, erworbene — nach Aderhautriß 349. — plötzliche transitorische Amblyopie bei starker — 121. — primärer Strabismus divergens bei — 401.

Hypophysis-Geschwülste 64. — bitemporale Hemianopie mit Akromegalie

bei — -Erkrankung 219. — -Erkrankungen ohne Akromegalie 399. — die ophthalmologischen Erscheinungen bei — -Tumoren u. ihre Variabilität 115. — endonasale Operationsmethode bei — -Tumoren 192. — Infantilismus durch — -Geschwulst 431. — Zwergbildung bei — -Erkrankung 313.
Hypopyon-Keratitis s. d.
Hysterie, hyst. Amaurose durch Schreck 80. — hystero-traumatisches Doppeltsehen 402. — Kopiopia hysterica 191.

Jahrbuch s. Jahresbericht.
Jahresbericht, The ophthalmic Year Book 15. 158. — aus Augenheilanstalten s. d. — über die Anatomie 443. — Entwicklungsgeschichte, Mißbildungen u. kongenitale Affektionen 444. — Physiologie 445. — Experimentelle Pathologie, pathologische Anatomie u. Bakteriologie 448. — Augenoperationen 456. — Therapie der Augenkrankheiten 459. — der Krankheiten der Bindehaut 461. Hornhaut u. Lederhaut 462. — der Linde u. des Glaskörpers 463. — des Uvealtraktus 463. — Sympathische Erkrankung 464. — Glaukom 465. — Krankheiten der Netzhaut u. des Sehnerven 465. — Motilitätsstörungen 467. — Refraktionen u. Akkommodations-Anomalien 468. — Krankheiten der Lider 469. — der Tränenorgane 470. — der Augenhöhle 470. — Augenkrankheiten in Beziehung zu den Krankheiten der übrigen Organe 470. — Verletzungen des Auges u. Entozoën 474.
Jastrowitz, Nachruf 158.
Idiotie, Augenbefund bei mongolischer — 271.
Jequiritol gegen Pannus 330.
Jequirity gegen Lidepitheliom 428. 431. 432.
Immunität(s), Glaskörper- — s. d. — die — -Forschung in der Augenheilkunde 412.
Impetigo, Augenkomplikationen bei — contagiosa 220. — Ätiologie des — 251.
Impf-Behandlung s. Vakzine, Serum. — Schutzpocken- — s. d. — -Geschwür der Lider 429. — Keratitis 433.
Indikanurel s. Darm.
Infantilismus durch Hypophysis-Geschwulst s. H.
Infektion, Prophylaxe, s. Bakteriologisch.
Infektiöse Thrombose s. d.
Influenza-Bazillen s. d.
Instrumente u. Apparate des Augenarztes 310. — a) chirurgische: breites Lanzenmesser bei der Extraktion luxierter Linse 63. — Fixationsgabel für Vornähung 347. — Lidklemme 223. — Operations-Nernst-Lampe 396. — zur Iontophorese 125. 127. — Kugelgelenk-Ansätze für Riesenmagneten 137. — großer Magnet 402. — Sideroskop, neues 137. 365. — Schere zur Zystektomie 365. — Sklerotom 401. — zur Tarsus-Ausschneidung 20. 232. — Tränensack-Spüler 222. — zur Dauerdrainage der Tränenwege 359. — Trepan für Glaukom-Operation 191. — steriler Augenverband 188.
b) physikalisch-optische: Dreigläserbrille 30. — bifokale Gläser 279. 365. — Durchleuchtungs- — des Siebbein-Labyrinths u. der Augenhöhle 32. — Modell zur Veranschaulichung des Simultankontrastes der Farben 24. — Chromoskop 24. — zur Messung des Exophthalmus 384. 395. Diploskop 152. — Laterne zur Farbensinnprüfung 112. — neue Probe für Farbenblindheit 272. — zur Beobachtung der Fluoreszenz 395. — zur Heterophorie-Bestimmung 410. — Gertzsches Keratometer 19. — astigmatische Gläser mit punktueller Abbildung 388. — Korrektionsgläser als optisches Instrument 365. — zur Bestimmung der den Astigmatismus korrigierenden Gläser 346. — Kontaktbrillen 391. — Zeißsches Linsensystem zur Korrektion bei Aphakie 415. — torisches rotes Glas für Diplopie-Prüfung 49. — zur subjektiven Brillen-Bestimmung 126. — Schutzbrillen 395. 428. — Kreuz-Zylinder 86. — 6 Dioptrien-Linsen mit Kombinationen 216. — Keratoskop, modifiziertes Placidos 272. — Probierlorgnette 410. — elektrische Handlampe zur Augenuntersuchung 126. — Lichtkappe für den elektrischen Augenspiegel 311. — Doppellupe zur seitlichen Beleuchtung u. Vergrößerung 190. — neues Untersuchungs-Instrument, Ophthalmomiskroskop 197. 395. 415. — Ophthalmoskop zum stereoskopischen Bild 333. — Phakometer 23. — Photometer für Schulärzte 305. — Photometer, Optophon 335. — zur Prüfung mit Prismen 49. — Universal-Prismen-Apparat 394. — Pupillometer 256. — Prismen-Refraktometer 395. — Sehproben: von Snellen 14; für die Nähte 15; für Analphabeten u. Kinder 187; Würfelpunktproben 278. — Sehprobenbeleuchtung 49. 407. — internationale Sehproben 79. — optometrische Tafeln 150. — Sehproben für Tiefensehschärfe 391. — Skotometer 349. 395. — Schiötz-Tonometer 30. 48;

— zur Messung des Schielwinkels u. Registrierung im Blickfeldschema 420. — Stereoskop „Pigeon" 87. 365. — Tasterzirkel zur Orbitalmessung 395. — Zyklophorometer 348.
Internationale einheitliche Nomenklatur 159.
Intoxikation, Akkommodationslähmung bei — 84. — mit Methylalkohol, Chinin, Blei s. d. — mit Atropa Belladonna s. d. — Sehstörungen nach — 345.
Intrakranielle(n) Leiden otogener Natur, Augenhintergrund bei — 144. — Sehbahnen s. d. — einseitige Stauungspapille, Neuritis optika u. Exophthalmus bei — Erkrankungen 392.
Intraokulare(r) Geschwulst s. d. — Pseudogeschwulst s. Ps. — Druck s. d. — Flüssigkeiten, osmotischer Druck u. elektrische Leitungsfähigkeit 308. — Saftströmung 395. — Blutung s. d.
Invalidität(s)-Kunde des Auges, Abriß 357.
Jod-Durchgang ins Kammerwasser u. in den Glaskörper nach Jothion-Einreibungen 427. — - Salbe zur medikamentösen Behandlung der Katarakta senilis 278. — -Kollyrien gegen Katarakt 344. — interne — -Therapie bei Augenkranken 411. 414 (Glaukom). — -Lösungen in der Augenheilkunde 86. — -Tinktur bei infektiöser Keratitis 365. — -Säure bei Trachom 419.
Jodoform in der Augenheilkunde 281.
Jontophorese, über die — 435. — Instrument zur — bei septischem Hornhautgeschwür 125.
Jothion in der Augenheilkunde 213. 427.
Iridektomie bei Glaukom s. d. — Heilung bei — -Wunden 49. — bei Netzhaut-Erkrankungen 86. — beim Säugling 401.
Irideremie s. Aniridie.
Irido-Chorioiditis nach Gastro-Enteritis kleiner Kinder 360. — Sklerektomie bei — 136. 361.
Irido-Kapsulotomie 359.
Iridozyklitis nach oberflächlicher Hornhautverletzung 143.
Iris, angeborene Anomalie 399. — Innervation beim Kaninchen 25. — Elastische Fasern in der — 288. — Entwicklung der — beim Menschen 88. — Durchlässigkeit der — für Licht bei diaskleraler Durchleuchtung im normalen u. kataraktösen Auge 342. — Entstehung der — -Kolobome 421. — atypische Kolobome der — 114. — Erhebungen auf der — bei Melanosis uveae 349. — eigentümliche Körper auf der — nach Schichtstaroperation 347. — Herpes der — 206. — Hippusiridis u. Mydriasis 36*. — die — bei der Kataraktoperation s. d. — Pigmentstudien an der lebenden — 242. Pseudotumor der — 17. 205 (Kind). — Leukosarkom der —, durch Iridektomie entfernt 45. — primäres Melanosarkom 151. — wurmförmige Zuckungen des Schließmuskels der — 1*. 215 (bei interner Okulomotoriuslähmung). — schmerzhafter Sphinkterkrampf bei Ulcus corneae 272. — Tuberkulose 267. — -Veränderung bei Keratitis punctata superfiziatis 22. 233. — Zyste 271. — Zysten, seröse, Behandlung 207.
Iritis 283. — gonorrhoika, Serumbehandlung 153. — gonorrhoische — mit Neuritis 283. — guttata ? 350. — Antistreptokokken-Serum bei plastischer — 220. — bei Karzinommetastase 208. — fötale 397. — geheilt durch Salvarsan 426. — Rezidiv nach Salvarsan-Einspritzung 402. — s. a. Irido.
Ischämie der unteren Glieder u. Augendruck 427.
Italien, Unterricht in der Augenheilkunde in —, Geschichte 435.
Jugend-Blinde s. d.
Juvenile(s) Blutungen, Glaukom, Katarakt, Optikus-Atrophie, Tabes s. d.

Kairo, Erblindungsursachen in — s. d.
Kali permanganicum-Verätzung der Kornea 215.
Kalk-Verletzungen, chirurgische Behandlung 223. — -Salze, innerlich, bei Glaukom 344.
Kammer-Wasser s. Humor. — s. a. Vorderkammer.
Kaninchen, Iris-Innervation beim — 25, experimentelle Syphilis beim — 387.
Kapsel, s. Linsenkapsel.
Karotis-Unterbindung u. Zentralgefäße der Netzhaut 123.
Karunkel, Papillom der — 280. — Lymphsarkom der — 405. — Naevus der — 423.
Karzinom(a), metastatisches — der Chorioides 93. 208 (Iritis). — metastatisches — des Auges 120. 137. — des Lides s. d. — ventriculi, Retinitis bei — s. d.
Katarakt, Selbstbeobachtungen bei einseitiger — 206. — Glasbläser- — 17. 205. — scheibenförmige — in einer Familie 24. — bei Myotonia atrophicans 156. 276. — medikamentöse Abortivbehandlung 87., s. a. Katar. senilis. — Morgagni s. Kataraktoperation. — -Bildung bei Hakenwurmkrankheit 119. — Pathogenese und Pars ziliaris retinae 363. — Pathogenese s. a. Katar. senilis. — Korrek-

tion der Aphakie s. d. — Spontanluxation in den Glaskörper 143.
Katarakta juvenilis, polaris posterior, Stammbaum 400.
Katarakta kongenita, kausale Genese 387 (Naphthalin). — totalis 202. — bei Säugetieren, Experimente 440.
Katarakta sekundaria-Operation s. Katarakt-Operation.
Katarakta senilis, Bestimmung der Reife der — auf biochemischem Wege 420. — pathologische Anatomie der hinteren Kapsel bei — 116. — autozytotoxische Theorie der — 121. — Pathogenese 270. u. Epitheliom u. Dakryozystitis derselben Seite 150. — Spontanluxation in den Glaskörper 143. — Spontanresorption 88. 423 (in unverletzter Kapsel). — medikamentöse Behandlung 278 (Jod). 279 (Quecksilbercyanid). 344 (Jod-Kollyrien). — senile Kerntrübung von Schneekristallform 348.
Katarakta traumatika, Spontanresorption 88. — sofortige Entfernung 50. — durch elektrische Entladung 279. — durch Kontusion s. d.
Katarakta zonularis, familiaris 155. — Stammbaum 270. — eigentümliche Körper auf der Iris nach Operation der — 347.
Katarakt-Operation, Jahresübersicht 456. Starstich in Ägypten 122. — bei gesundem andern Auge 140. — Extraktion flottierender Linsenkerne 88. — einige Besonderheiten bei der — 150. — Prognosenstellung 138. — Bakteriologie der Bindehaut im Verlauf der — 119. 360. — Symposium über die — 267. — Statistik der —, Geschichte 335. — Vor- und Nachbehandlung 50. — mit Einschnitt in die Iriswurzel 314. — mit peripherer Iris-Ausschneidung (Heß) 138. 139. — in geschlossener Kapsel nach Smith 22. 60. 84. 120. 139. (Morgagni) 234. 235. 304. 344. 359. 401. — die Iris bei der — in der Kapsel 235. — Blick nach oben bei indischer — in der Kapsel 234. — Vakuum-Extraktion der Linse in der Kapsel 50. — in der Kapsel, neue Methode 399. — Rassen- und andere Eigentümlichkeiten, ihr Einfluß auf die Smithsche — 45. — Vermeiden des Iris-Anschneidens bei der — 359. — mit Bindehautvorlagerung 358. 425. — mit Bindehautnaht 403. — Lappennaht 50. 221 (Bindehaut-Schürzenlappen). — verzögerter Wundschluß 216. 396. — neue Methode der — u. Pupillenbildung 61. — mangelhafte Wiederherstellung der Vorderkammer 359. — sofortige Entfernung traumatischer — 50. — Ausspülung der Vorderkammer nach — 58. — die Entzündungszustände nach — 87. 151. — postoperative Komplikationen 396. 436 — Kollaps der Sklera bei — 431. 432. subakute u. späte Komplikationen nach — 88. — Glaukom nach — u. Nachstaroperationen 276. 396. — sympathische Ophthalmie nach —, guter Ausgang 109; schlechter Ausgang 312; Tuberkulinbehandlung 418. — Glaskörperverlust zu verhindern bei — 425. — Späthämorrhagie im Glaskörper nach — 424. — Nachstaroperation, Technik 207. — Korrektion der Aphakie s. d.
Katze, Aderhaut-Tuberkel bei der — 347.
Kavernom des Lides s. d.
Keloid-Epitheliom s. d.
Keratitis, Jahresübersicht 462. — dendritica nach Trauma bei Kieferhöhlen-Empyem 243. — disciformis 348. 433. — entoptische Untersuchung 144. — flammenförmige, epitheliale — bei einer Köchin 400. — ekzematosa, skrofulosa, Pathogenese 209. — neuropathische — 233. — neuroparalytika, beim Kind 402. — leprosa, punctata 281. — parenchymatosa: zentralis 431; maligne, hereditär-luetische 364; nach Verletzung 151. 253. 364. 396; Salvarsanbehandlung 119. 362; Tuberkulinbehandlung 120; Ringtrübung nach — 207; Sekundärglaukom nach — 314. 396; beim Rothirsch 352. — punctata superfizialis, Pathologie, mit bisher unbekannter Iris-Veränderung 22. 233. — punctata tropica 289*. — profunda postvaccinalis 433. — durch Aktinomyzes 463. — Chrysarobin- — 463. — tuberkulosa, Entstehungs-Theorie 48. — Hypopyon- —, Jodtinktur 365.
Keratokonus, Ätiologie 390. — -Behandlung 156. 183. 397. — -Operation 350. 390. — besonderer — 217. — Ektasie nach — 349.
Keratomalazie, Prognose 340.
Keratometer, Gertzsches 19.
Keratomykosis aspegillaris 428.
Keratoplastik 280. — experimentelle 364.
Keratoskop, modifiziertes 272.
Keratotomie zur Entfernung von Hornhautnarben u. -Trübungen 316.
Kiefer, Mitbewegung s. d.
Kieferhöhle s. Sinus maxillaris.
Kind(er), die Augenerkrankungen der — 16. 287 (populär). — Erblindungsursachen der ägyptischen — 140. — Nachtblindheit mit Bindehautveränderungen bei — 154. — Pseudotumor bei einem — 205. — Ophthalmoplegia interna im — -Alter 305. — das Sehen der — u. Gläserwahl bei — 363. —

Glaukom bei — s. d. — Keratitis neuroparalytika beim — 402.
Knochenwucherung von der Nase in die Orbita, Exophthalmus 222. 223. — s. a. Osteom.
Köchin, epitheliale Keratitis bei — durch Kochen 400.
Kohlensäure-Schnee, bei Ulkus rodens 155. 272. — bei Lidkavernom 214. — bei Trachom 254. — in der Augenheilkunde 305.
Kokain-Mydriasis 94. — -Einfluß auf Akkommodation u. Pupille 416. 441.
Kollyrien in der Augenheilkunde 120.
Kolobom, Fuchs' — u. Astigmatismus 153. — der Chorioidea, Iris, Linse, des Optikus u. der -Scheide s. d.
Kolon-Bazillen s. d.
Kongenital s. Angeboren.
Konjunktiva, Jahresübersicht 461. — Argyriasis der — s. Silber. — Blennorrhoe der — s. d. — Einschlüsse in der — 120. 121. 363. 429. — Conettirom der — mit Riesenzellen 437. — Eosinophile Zellen in der — s. Konjunktivitis. — amyloide Entartung der — 423. — hyaline u. amyloide Degeneration der —, Plasmom 409. — Käppchen-Bildung auf der — bei geschmolzenem Metall 427. — Hämangiom 400. — Hornauswuchs der — bulbi 426. — Melanosarkom der — 347. — Dermo-Epitheliom 364. — Naevus der — 58. — multiple Naevus-Tumoren der — 374. — Narben der — s. Künstliches Auge. Papel der — des Augapfels in der Lidspalte 182. — Papel der — in Indien 350. — Pemphigus der — s. d. — papillomatöse Wucherung der — 437. — Papillom der — 432. — Primäraffekt an der — s. Syphilis. — Pigmentstudien an der lebenden — 242. — pigmentierte Geschwulst der — 273. — seltene Staphylokokken-Erkrankung der — 377. — Streptothrix in der — 121. — Peroxydase bei Erkrankungen der — 422. — wurmförmige Fremdkörper der — 150. — Tuberkulose der 349. 423; s. a. Konjunktivitis. — Tuberkulose der —, mit Finsen- oder Quarzlicht behandelt 214. — abgeschwächte Tuberkulose s. Konjunktivitis. — Ausschneidung der — bei Trachom s. d. — Xerosis u. Nachtblindheit bei Kindern 154. — zystenartige Gebilde der — nach Staphylom-Abtragung 202. — traumatische Zyste der — 433.
Konjunktival(e) Lappen in der Augen-Chirurgie 45. — -Sack, vereinfachte bakteriologische Untersuchung 59. — Sack, Erweiterung, s. Künstliches Auge — Mykosis 121.
Konjunktivitis, Jahresübersicht 461. — Aalblut- — 254. — toxische, endogene — 433. — blennorrhoica s. Blennorrhoe. — diphtherica, Serumbehandlung 270; Kasuistik 345. — Diplobazillen- — 57; Histopathologie 62; Therapie 391. — Einschlüsse bei — s. a. d. — crouposa, Studie 95. — Frühjahrskatarrh mit Einschlüssen 281. — Frühjahrskatarrh, Pathologie 392. — familiärer Frühjahrskatarrh 401. — Frühjahrskatarrh, abortive Formen 108. 214. — Frühjahrskatarrh, behandelt mit Radium 156; mit Serum 427. — follikularis, mit Quarzlicht oder Finsenlicht behandelt 205. 214. — epidemische 319. — eosinophile Zellen bei Heuschnupfen 214. — granulosa u. trachomatosa s. Trachom. — gonorrhoische s. Blennorrhoe. — ekzematosa, skrofulosa, Pathogenese 209. — ekzematosa (phlyktaenulosa sive lymphatica), Ätiologie 251. — chronische, membranöse —, Vakzine 283. — Parinaud's 61. 237. 280. 321*. 408. 420. 430. — tuberkulosa 237. 280. 321*. (abgeschwächte) 408. — traumatische 213.
Kontakt-Brillen s. d.
Kontusion(s), des Auges durch Fußball 184. — Star durch Schneeballwurf 96. — Retinitis striata nach — 430.
Konvergenz-Reaktion der Pupille 32. — Schielen s. d.
Kopf, Sturz auf den —, Okulomotoriuslähmug 96.
Kopfschmerz, Augen- — 247. — u. Augenmuskelstörungen 64.
Kopiopia hysterica 191.
Kornea, Jahresübersicht 462. — senkrecht-ovale Form der — 409. — Akne rosazea 150. — anaphylaktische Erscheinungen an der — 31. — antigene Wirkung der Substanz der — 147. — Antikörper der — 338. — angeborene Pigmentierung 45. — interessante Pigmentation der — 83. — Blutfarbstoff in der — 282. — Durchblutung der — 111. — marginale Dystrophie der — bei jungem Mann 413. — Dystrophia epithelialis 20. 232. 376. — großes Dermoid der — 207. — Dermoid auf der — eines Hundes 155. — endogene gonorrhoische Affektion der — 422. — Einschlüsse in der — 121. — primäre Fettdegeneration 372. — familiäre fleckige Degeneration der — 139. — hyaline Entartung 191. — punktförmige, kristalloide Ablagerungen in beiden — 273. — Gerontoxon 273. 417. — Arcus juvenilis der — 276. 417. — Limbus s. d. — Atropin u. Eserin bei Erkrankungen der — 246. — Wir-

kung der China-Alkaloide auf die — 442. — Nervenendigungen in der — der Neugeborenen 393. — Naevus der — s. d. — Peroxydase bei Erkrankungen der — 422. — Pigmentstudien an der lebenden — 242. — Ringabszeß der — durch Staphylokokkämin 431. — Rand der — s. Limbus. — Trübung: optische Veränderungen narbiger 386; kolloide, Verschwinden 437; kleine ringförmige 271; Keratotomie gegen — 316; nach Keratitis parenchymatosa s. d. — Tätowierung mit Goldstaub 214. — Erneuerung durchsichtigen Gewebes der — 280. — angeborene Staphylome 330. 427. — vorderes Staphylom, Histologie 281. — Staphylom der —, einfaches Operationsverfahren 12*; neue Operationsverfahren 140. — Zysten der Konjunktiva nach Abtragung eines Staphyloms der — entstanden 202. — Zysten der —, Anatomie 212. — Ulkus der —, s. d. — Verätzung mit Lysol u. Kali permanganicum 215. — Verätzung durch Äzeton u. Essigsäure-Mischung 378. — Widerstand der — gegen epitheliale Neubildungen 431.

Korpus, ziliare s. Ziliarkörper. — vitreum s. Glaskörper.

Kosmetik, Handbuch der — 266.

Kreuz-Zylinder s. Glas.

Kryptophthalmus 184.

Kristall-Linse s. d.

Künstliches Auge, Operation von Bindehaut-Narbensträngen, welche das Tragen eines — verhindern 279. — Operation nach Maxwell zum Tragen eines — 396.

Kunn, Nachruf auf 191.

Kupfer-Splitter, Doppeldurchbohrung, Heilung 86.

Kurzsichtigkeit s. Myopie.

Lähmung der Augenmuskeln s. d.

Lagrange'sche Operation s. Glaukom.

Laibach, Augenheilanstalt in — s. d.

Laktation, Neuritis optika während der — 377.

Lamina cribrosa, anormale Verlängerung 402.

Lampe, elektrische Hand- — zur Augenuntersuchung 126. — Operations- Nernst- — 396.

Landwirtschaft, Augenerkrankungen in der — 441.

Lanzenmesser, s. Instrumente a).

Lanzenverletzung der Orbita 413.

Laterne zur Farbenblindheit-Prüfung 112.

Laugen-Ätzung des Auges 409.

Lebens-Alter s. d.

Leber-Behandlung bei Nachtblindheit 80.

Lecithin bei Nicotin-Amblyopie 137. 138.

Lederhaut s. Sklera.

Lehrbücher, Handbücher, Atlanten, Enzyklopädien, Jahresberichte, Wörterbücher u. dgl. 14. 76. 136. 265. 356. — der Augenheilkunde, Augenmuskeln, ophthalmologischen Diagnostik, Dioptrik, Elektrizität, des Farbensinnes, der Hygiene, Kosmetik, Neurologie, Optik, Physiologie, Serodiagnostik, Unfalls- u. Invaliditätskunde s. d.

Leichenauge, Atropin- u. Eserinwirkung auf das — 206.

Lentikonus posterior, Diagnose u. Pathogenese 87.

Lepra der Augen 219. — Keratitis bei — 281. — Fall von — 402.

Leptomeningitis s. Meningitis.

Leptothrix im Tränenröhrchen 426.

Leseproben s. Sehproben.

Leukämie, Augenveränderungen bei — 82.

Leukosarkom der Iris, durch Iridektomie entfernt 45. — der Chorioida s. d.

Licht, das — in der Kosmetik 125. — Veränderungen u. Schädigungen des Auges durch — 373. — Gesundheits-Schädigungen des Auges durch — mit viel ultravioletten Strahlen 288. — -Kappe für den elektrischen Augenspiegel 311. — -Reizung der Retina s. Gehirn. — -Sinn, Lehre vom 14. — -Sinn, erblicher Mangel 184. — -Sinn bei — -scheuen Wirbellosen 94. — -Sinn bei Fischen 94. — -Therapie s. a. Finsen.

Lichtscheu, über — 127.

Lid(er), Jahresübersicht 469. — Ablephasia traumatica 436. — -Anthrax 80. — Haut-Aphthen am — 80. — Bildung- u. -Plastik s. Blepharoplastik. — Einwärtskehrung des — s. Entropion. — Dermoidzysten des Ober- — 113. — Keloid-Epitheliom des — 396. — Epitheliom, Radium 121; Jequirity 428. — Karzinom, Röntgen-Radium-Behandlung 209. — Karzinom, eigentümliche Form 437, — Fibroma molluscum des — 33.* — -Gangrän 432. — -Kavernom, Kohlensäureschnee 214. — bisher am — nicht beobachtete Geschwulst, Ganglioneurom 414. — -Geschwulst bei Recklinghausen'scher Krankheit 89. 365. — hyaline Degeneration des subkonjunktivalen u. epitarsalen Gewebes beider — 375. — neue Klemme 233. — Impfgeschwür der — 429. — Pinzette bei Tarsus-Ausschneidung 22. 222. — Fremdkörper im Unter- — 378. — Rand-Entzündung s. Blepharitis. — Mitbewegung s. d. — Primäraffekt am — s. Syphilis. — Gummigeschwulst am — s. Syphilis. — Sarkom, primäres 186.

206 (papilläres). — -Spalten-Verengerung s. Trigeminus. — -Spaltenform-Anomalien 242. — Sklerodermie der — 43. — operative Heilung eines abgerissenen — 96. — Varix am — bei Enophthalmus traumaticus 188. — Xanthelasma 377. — -Zyste bei Anophthalmus 411.

Limbus corneae, Epitheliom 60. 137. 375 (aus einem Dermoid) 431 (Jequirity). — Nahtverankerung im — s. Schieloperation.

Linse(n) (Kristall-), Jahresübersicht 463. — die — in den Lehrbüchern u. in Wirklichkeit 152. 220. — Hernie u. Einriß des fötalen — -Bläschens 82. — Zysteïn-Reaktion normaler u. pathologischer Linsen 149. 420. — Anaphylaxie mit — -Eiweiß 196. 241. 309, 373. — -Astigmatismus s. d. — Exraktion s. Katoraktoperation. — Extraktion flottierender — -Kerne 88. — -Luxation u. Subluxation s. Linsenluxation. — Kolobom der — 420. — kristallähnliche Körper in der — 348. — Glaukom durch — -Quellung s. d. — Ortsbestimmung der — u. Messung der — durch das Phakometer 23. — Vossius'sche Ringtrübung der — 184. — Trübungen s. Katarakt.

Linse (Glas-), 6 Dioptrien- — kombiniert, für Brillenkasten 216.

Linsenkapsel, hintere — bei senilem Star 116.

Linsenluxation, angeborene, völlige 282. — angeborene, familiäre 360. — traumatische — in die Vorderkammer, Glaukom 142. — spontane — in die Vorderkammer 360. — breites Lanzenmesser zur Extraktion bei — 63. — spontane — einer kataraktösen L. in den Glaskörper 143. — subkonjunktivale 281. — subkonjunktivale — durch Faustschlag 96.

Lipämia retinalis 411.

Lipoide Substanzen im Bulbus 306. 369 (bei Retinitis albuminurica).

Loch-Bildung in der Fovea, Makula s. d.

Lokal-Anästhesie s. d.

Lokalisation(s)-Störung bei Hemianopie s. d. — zerebrale — einiger Augensymptome 121.

Lorgnette, Probier- — 410.

Lues s. Syphilis.

Luft-Einspritzung bei Netzhautablösung 26. 117. 281. — Heiß- — -Behandlung bei Hornhautgeschwüren 118. — Heiß- — -Dusche in der Ophthalmologie 280. — Heiß- — -Dusche bei Ekzem 410.

Luminal 285.

Lumpalpunktion bei Optikuserkrankungen 419.

Lupe, Doppel- — zur seitlichen Beleuchtung u. Vergrößerung 190.

Lymph-Stase u. -orrhagie 376.

Lymphatische Halserkrankung, Augenleiden bei — 312.

Lymphorrhagien des Augengrundes 343. 376.

Lymphosarkom der Karunkel 405.

Lymphozytose, Beziehungen der — zu Augenverletzungen u. sympathischer Ophthalmie 388.

Lysol-Verätzung der Kornea 215.

Magen-Blutung, Schwachsichtigkeit nach — 184. — -Krebs, Retinitis bei — s. d.

Magnet, Ansätze mit Kugelgelenken für Volkmanns Riesen — 137. — großer Elektro- — 402.

Magnet-Operatione(n) 187. — mit Handmagneten 312. — Spätbericht über 18 Fälle von — mittelst Haabschen oder Riesen-Magneten 44.

Makula lutea, Farbe der — 54. — anatomisch verlagerte — 268. — Loch bei der — ohne Trauma 24. 157. 190. 349. 406. — traumatische Ruptur der — 111. — Aussparung der — bei Hemianopie s. d. — scheibenförmige Degeneration der — mit arteriovenöser Anastomose 430.

Mandelstamm, Nachruf auf — 89. 161*. — Gedenkbuch 317.

Markhaltige Sehnervenfasern, besondere 157. — allseitige 396.

Masern, Sehnervenentzündung nach — 218.

Massage bei Kurzsichtigkeit 345.

Maxwells Operation 396.

Medikamente u. Heilmittel, Jahresübersicht 459. — formulae magistrales Germanicae 266. — s. a. Airol, Akoin, Allantoin, Anilin, Aqua Zeozoni, Arsazetin, Arsenik, Arsenobenzol, Atropin, Benzosalin, Blaustein, Bleiazetat, Chinin, Dionin, Eusemin, Finsentherapie, Hektin, Homatropin, Hydrotherapie, Jequiritol u. Jequirity, Jod, Jodoform, Jodsäure, Jontophorese, Jothion, Kalk, Kohlensäure, Kokain, Leber, Lezithin, Licht, Luft, Luminal, Miotika, Mydriatika, Nitroglyzerin, Noviform, Peroxydase, Pilokarpin, Pyozyanase, Quarzlampe, Quecksilber, Salvarsan, Saugtherapie, Scharlachrot, Seebäder, Serum, Silbersalze, Skopolamin, Sophol, Steresol, Strychnin, Subkonjunktival, Syrgol, Terminol, Thyroid, Tuberkulin, Vioform, Wasserdampf, Wismut.

Meibomsche Drüsen s. d.

Melanosarkom im phthisischen Bulbus 320. — der Chorioidea, Iris, Konjunktiva s. d.

Melanose der Uvea u. Lederhaut mit Erhebungen auf der Iris 349.
Membrana pupillaris s. Pupillarmembran. — orbitalis musculosa 417. — orbitopalpebralis musculosa 418.
Mendel'sche Regeln in der Ophthalmologie s. Hereditär.
Meningitis, Augenhintergrund bei Lepto- — purulenta otogenen Ursprungs 145. — nach Erysipel 281. — subakute — nach Enukleation 345.
Meningokokken s. Bazillen.
Menstruation(s), periodische Episkleritis bei — 19. — Dysmenorrhoe, Retinitis proliferans 362. — Chorioiditis exsudativa bei — -Störungen 358.
Metall, geschmolzenes — im Konjunktivalsack, Käppchenbildung 427. — -Kugel-Einpflanzung s. Enukleation.
Metastatische(s) bösartige Geschwülste an der Basis der motorischen Augennerven 346. — Chorioretinitis 348. — Ophthalmie mit Bacillus coli 157. — über — Ophthalmie 312; nach Pneumonie 422. — Darm- u. Leber-Sarkom, von der Chorioidea ausgehend 399. — Nebennierengeschwulst in der Orbita 46. — Staphylokokken-Metastase 346. — Karzinom s. d.
Meter-Winkel 95.
Methylalkohol, Sehstörungen durch — 43. 44. — über — -Vergiftung 140. 284. — die Papilla optica bei — -Vergiftung 47. — amtliche Warnung vor — 64. — vollständige Erblindung durch — u. Heilung durch Galvanisation 60. — Tier-Versuche mit Holzessig 123. — Vergiftung, anatomische Untersuchung 251.
Mikulicz'sche Krankheit, geheilt durch Radium 346. — Ätiologie 376.
Migräne, mit Ringskotom 313. — Augen- — 376. — Sympathikus-Symptome bei der — 92.
Mikrophotogramme 394.
Mikrophthalmus, Pseudo- — 88.
Mikroskop, Ophthalmo- s. d.
Mikroskopische Präparate 394. 395.
Milzbrand am Lid 80. — Augenkomplikationen bei — 209.
Miosis s. Trigeminus.
Miotika u. Mydriatika, Antagonismus 87. — bei Myopie s. d. — Wirkung der — auf das glaukomatöse Auge 433.
Mißbildung s. Angeboren.
Mitbewegung von Pupille u. Augapfel 211. — besonderer Fall, des Lides u. Kiefers 269.
Monoyer, Nachruf auf 317.
Morbus Basedowii s. d. — Brightii s. Nierenleiden.
Motilitäts-Störungen s. Augenmuskeln.
Mukozele(n), orbitale — des Siebbeins u. Tränensackes 212. — eiterhaltige — der Siebbeinzellen 348. — zur Behandlung — 384. — s. a. Sinus.
Muskel(n) s. Augenmuskeln u. die einzelnen Muskeln. — der Orbita s. d.
Myasthenie mit Augenerscheinungen 188.
Mydriasis bei Hippus iridis 36*. — einseitige, von den Zähnen ausgehend 377. — traumatische, bleibende 433.
Mydriatika u. Miotika, Antagonismus 87. — Ozaena beim Gebrauch der — 59. 61. — s. a. Kokain.
Myelitis acuta, mit retrobulbärer Optikus-Entartung 19. 232.
Mykosis, konjunktivale — 121.
Myopie, Ätiologie u. Pathogenese der progressiven — 432. — über — 437. — Glaukom bei hoher — 18. — jugendliche, hochgradige —, Artverschiedenheiten der — 186. — funktionelle 279. — temporäre — bei orbitalen Neubildungen 417. — traumatische 362. — zur — -Frage, Statistik 411. — funktionelle 279. — Entstehung der — 76. — Behandlung 76. 317. 383. — Brillenwahl bei — 317. — Miotika bei — 151. — Massage u. Miotika bei — 345. — über Vollkorrektion der Schul- — 80. — Vererbung der — 212. 427. — Häufigkeit spontaner Ablatio retinae bei hochgradiger — 253. — Netzhaut-Ablösung bei —, geheilt durch Sklera-Ausschneidung 311. — der zentrale grüne Fleck bei — 410.
Myosarkom, Kleinrundzellen - — der Orbita u. des Bulbus 216.
Myotonia atrophica, Augenerkrankungen bei — 17. — Katarakt bei — 276. — grauer Star bei — 156.
Myxödem, Augenerkrankung bei — 213.

Nachbilder 440. — Blendungs- — 409.
Nachruf auf Bach 157. Chibret 120. Dor 379*. Eversbusch 257*. Fukala 158. Haensell 89. Horstmann 31. Jastrowitz 158. — Kunn 191. Mandelstamm 89. 161*. Monoyer 317. Reymond 121. — Siklóssy v. jun. 317. Wadsworth 64.
Nachstar s. Katarakta sekundaria. — -Operation s. Kataraktoperation.
Nachtblindheit, Leberbehandlung bei — 80. — Genealogie einer Familie mit — 139. 270. — mit Bindehautveränderungen bei Kindern 154. — eigenartige — mit Verfärbung des Augenhintergrundes 203.
Naevus, unpigmentierter — der Bindehaut u. Hornhaut 58. — multiple — -Tumoren der Konjunktiva 374. — der Karunkel 423.

Naphthalin-Star 387.
Narben s. a. Künstliches Auge. — Entropion s. d.
Nase(n) Optikus- u. Retina- u. — -Leiden 28. 309. — Knochenwucherung aus der —, Exophthalmus 222. 223. — Tränensackleiden, von der — her behandelt 270. — -Kanal s. Tränenkanal. — Nebenhöhlen s. Sinus. — Ringskotom rhinogenen Ursprungs 55. — endonasale Operation bei Hypophysis-Tumoren s. H. — s. a. Ozaena.
Natrium-Aluminat, Augen-Verätzung durch — 57.
Nebennieren-Geschwulst mit Metastase in der Orbita 46.
Neger, Augenaffektionen der — u. der weißen Rasse 46.
Nekrolog s. Nachruf.
Nerven-Endigungen in der Kornea s. d.
Nervenfasern, markhaltige s. d. — Entstehung der — im Optikus 202.
Nervus Abduzens, Okulomotorius, Optikus s. d.
Netzhaut s. Retina u. Retinitis.
Neubildung s. Geschwülste.
Neugeborenen, Dakryozystitis s. Tränensack. — Muskeln der Orbita beim — s. O. — Ophthalmie u. Augeneiterung s. Blennorrhoea neonatorum. — prophylaktische Einträufelung bei — s. Blenn. — Einschluß-Konjunktivitis s. Blennorrh. — Sensibilität u. Nervenendigungen in der Kornea des — 393.
Neuritis, ophthalmoplegische Schädel- Poly- — nach Arsenbenzol 436.
Neuritis optika bei Flecktyphus 124. — nach Masern 218. — bei multipler Sklerose 271. — einseitige — bei intrakraniellen Erkrankungen 392. — bei gonorrhoischer Iritis 283. — bei Purpura hämorrhagica 430. — gichtischen Ursprungs 345. — während der Laktation 377. — bei Sinusitis 396. — s. a. Neuroretinitis.
Neuritis optika retrobulbaris familiaris 121. — senilis 253. — subkonjunktivale Quecksilberinjektionen bei — 87.
Neurologie, praktische — für Ärzte 265.
Neurom der Ziliarnerven in atrophischen Augäpfeln 21. 233. — Ganglio- — s. d.
Neuroparalytische Keratitis s. d.
Neuro-Retinitis, idiopatische —, spontane Heilung 191. — albuminurika mit Retinitis pigmentosa 235. — durch Darmfäulnis 63. 149. — nach Erysipel 281.
Neurorezidiv u. Salvarsan s. Syphilis.
Neurose, Amaurose durch Schreck- — 80.
Neurotomia optiko-ziliaris, Operationen auf dem Augapfel nach — 210.
Niederlande, Trachom in den — 15.
Niederländisch-Ostindien, Blinde in — 15.
Nierenleiden familiär Amaurotischer 124. — die Netzhautentzündung bei — s. Retinitis albuminurika. — s. a. Retinitis albuminurika, Urämie.
Nikotin-Amblyopie, behandelt mit Lecithin 137. 138. — s. a. Tabak.
Nitroglyzerin bei Amaurosis fugax 391.
Nomenklatur, Internationale, einheitliche — 159.
Noviform-Salbe 223.
Nystagmus willkürlicher 154. 280. 283. — ungewöhnliche Fälle von — 154. — hereditärer 24. 155. — der Bergleute 319. 357. 402. — der Bergleute u. andere Formen des — 138. — kalorischer — u. Einblasung kalter Luft 251. — u. Schielen 377.

Oberlid s. Lid.
Obliquus, inferior — -Lähmung 244. — superior s. Trochlearis.
Ohr(en), Augenstellung u. — -Apparat 112. 160. 335. — Mittel — -Eiterung bei Gonoblennorrhoea neonatorum 305. — neue Durchleuchtungsmethode des Mittel- — 32. — intrakranielle Leiden otogenen Ursprungs, Augenhintergrund bei — 144. — - u. Augenkrankheiten, Zusammenhang 309. — Knorpel bei Blepharoplastik s. d.
Okulomotoriuslähmung, angeborene, hochgradige Okulomotorius-Schwäche 421. — durch Sturz auf den Kopf 96. — einseitige — durch indirektes Trauma 124. — traumatische 137. — nach Salvarsaninjektion 119. 139. — typisch-partielle Stammlähmungen bei Affektionen des Schläfenlappens 306. — bei akuter Polioenzephalitis 154. — wurmförmige Sphinkterzuckung bei — s. Iris. — bei Tabes 397.
Operationen s. Augenoperationen.
Ophthalmic Year Book 15.
Ophthalmie(a), Metastatische, Sympathische s. d. — nodosa 416.
Ophthalmologische Miszellen 96.
Ophthalmomikroskop 197. 395. 415.
Ophthalmoplegie, interne — im Kindesalter 305. — einseitige, externe — mit Exophthalmus 137; u. Tachycardie 345. — s. auch Augenmuskellähmung.
Ophthalmoskopie im unokularen, stereoskopischen, umgekehrten, reflexfreien Bild 333.
Ophthalmoskopische Veränderungen s. Augenhintergrund. — Diagnostik mit Abbildungen 266.
Optik, Handbuch der physiologischen — 16. — Augendrehpunkt u. konstruktive — 91.

Optikus, Atrophie des — Klinische Beobachtungen 121. — pathologische Anatomie der — bei Tabes u. Paralyse 391. — durch Knochenfissur im Orbitaldach 96. — bei Dystrophia adiposogenitalis 272. — traumatische — 121. 137. — Gesichtsfeld bei tabischer — 22. 231. — nasale Hemianopie bei tabischer — 397. — bei juveniler Tabes 184. — tabische —, Salvarsan 279. — nach Gewebsentzündung bei der Geburt 183. — kontralaterale — bei retrobulbärem Sarkom 293*. — u. Sarkom der Orbita 152. — juvenile — bei Schädelbildung s. Sch.
Optikus, Jahresübersicht 465. — Verlauf der gekreuzten u. ungekreuzten —. Fasern 365. — angeborene Mißbildung 137. — Durchschneidung des — -Lichtempfindung durch ? 59. — Leiden des — u. der Nase 28. 309. — über Leiden des — 309. — Entartung, retrobulbäre, bei Myelitis 19. 232. — die Leber'sche — -Erkrankung 154. — Dekompressions-Operationen bei Erkrankungen des — 419. — doppeltes Kolobom des — u. seiner Scheide 23. 235. — primäre Geschwulst des — 246. — Geschwülste, extradurale 156. — primärer intraduraler Tumor des — 184. — intradurale Geschwulst, mit Erhaltung des Bulbus entfernt 400. — Markhaltige Fasern s. M. — Entstehung der Nervenfasern im — 202. — retrobulbäre Durchtrennung 137. 208 (am Foramen Optikum, perforierende Schädelverletzung vom Gaumen aus). — Resektion des — s. Neurotomia. — die Tuberkulose des — 253. — kavernöse Degeneration des — 418. — Lakunen u. Schnabel'sche Kavernen im — bei Glaukom s. Gl. — Verletzungen 309. — Verkümmerung bei Schädelmißbildung s. d. — s. a. Papilla.
Optophon 335.
Optotypi s. Sehproben.
Orbicularis palpebrarum, traumatische Lähmung 59.
Orbita, Jahresübersicht 470. — Anatomie der glatten Muskeln der menschlichen — beim Neugeborenen 417. 418. — bei Bos taurus 406. — bei Capra hixus, Cervus capreolus u. dama 410. — spontane Blutung in die — 360. — Erkrankungen der — 413. — Erkrankungen des — -Inhaltes nach Zahn-Extraktionen 77. — Entzündungen der —, Therapie 407. — neue Durchleuchtungsmethode 32. — -Dach der —, Knochenfissur im, Optikusatrophie 96. — Dermoidzyste der — 246. — Endotheliom der — 271. — Gumma der — 413. — Eisensplitter vom hinteren Pol der — entfernt 60. — Holzsplitter, 25 Monate in der — 45. — Lanzenverletzung 413. — Verletzung des — durch Regenschirm 137. — Schußverletzung der — 395. — besondere Geschwulst der — u. tiefen Augenhäute 377. — temporäre Myopie bei Neubildungen der — 417. — Nebennierengeschwulst mit Metastase in der — 46. — umschriebenes Oedem der — infolge von Stirnhöhlenerkrankung 313. — Exestose 234. 348. — Osteom 157. — Röntgenaufnahmen der — s. d. — Oedem der — bei Gesichtsdermatitis 396. — -Erkrankung u. Sinusaffektion s. S. — akute eitrige Phlegmone u. Periostitis der — 87. 140. 315. — Phlegmone durch Sinusitis frontalis 140. — Tumoren u. Pseudotumoren der — 21. 234. — Sarkom: 285; interessante Kasuistik 21; u. Optikusatrophie 152; Spindelzellensarkom, mit Erhaltung des Muskelapparates entfernt 316. — Myosarkom 216. — Zylindrom der — 46. — Zyste 21.
Orbital(e), Mukozele s. d. — -Randverletzungen, Augenmuskellähmungen durch — 281.
Organologie des Auges 357.
Osmotischer Druck intraokularer Flüssigkeiten, s. Intraok.
Osteom der Orbita 157. 349. — der Stirnhöhle 349.
Ostindien, Blinde in Niederländisch- — 15.
Oxyzephalie s. Schädel.
Ozaena beim Gebrauch von Mydriaticis 59. 61.

Palpebra s. Lid.
Pannus trachomatosus, geheilt durch blennorrhoisches Sekret 133*. — mit Jequiritol gebessert 330.
Panophthalmie, doppelseitige — im Verlauf einer Pneumokokkensepsis 88. — durch den Kolon-Bazillus auf dem Wege der Blutbahn 62. — bei letaler Bakteriämie 218. — Enukleation bei — 376. — durch den Bazillus subtilis nach Trauma 434.
Papel der Konjunktiva s. d.
Papilla nervi optici, hyaline Degeneration an der — 348. — Konkretionen an der — 347. — Drusen an der — 18. — Ekchymose der — nach periorbitalen Verletzungen 346. — bei Methylalkohol-Vergiftung 47. — partieller Riß der — 375. — Oedem s. Stauungs-

papille. — Solitär-Tuberkulose der — 244. — primäre Geschwulst der —, Angiosarkom, Periepitheliom 408.
Papillitis nach Entzündung des vorderen Bulbusabschnittes 203. — s. a. Stauungspapille.
Papillom der Karunkel 280. — der Skleral-Konjunktiva 432. — -atöse Wucherung der Konjunktiva 437.
Paralyse über den Sehnervenschwund, bei progressiver — 391.
Parasiten, Jahresübersicht 474. — s. a. Filaria, Hakenwurm (Uncinariasis), Pilze, Zystizerkus.
Parinaud's Konjunktivitis s. d.
Peitschenschnur im Auge.
Pemphigus, über — conjunctivae 417.
Penicillium glaukum im Tränenröhrchen 156.
Periepitheliom der Papille 408.
Periphlebitis s. Retina.
Peritheliom der Netzhaut-Zentralgefäße 239.
Peroxydase in der Bindehaut u. ihre Anwendung 422.
Pfeilschuß-Verletzung des Auges 80. 138 (Heilung).
Pferd, Tränenkanal-Verschluß beim — 143.
Phakometer 23.
Phlegmone der Orbita s. d.
Phlyktäne s. Conjunctivitis phl.
Photometer für Schulärzte 305. — Optophon 335.
Phthisis bulbi, Melanosarkom bei — 320.
Physiologie, experimentelle Untersuchungen zur vergleichenden — des Gesichtssinnes 94. — die vergleichende — des Gesichtssinnes 136. — Jahresbericht 445.
Physiologische Optik s. d.
Pigment-Studien am lebenden Auge 242. — der Retina, Entstehung 251. — -ierte Geschwulst der Kunjunktiva s. d. — Ursprung des melanotischen — im Auge des Wirbeltier-Embryonen u. im Aderhaut-Sarkom 313. — über den — -Saum des Pupillarrandes 419.
Pigmentierung der Kornea s. d.
Pilokarpin u. Dionin 187.
Pilz(e), Konkrement im Tränenröhrchen 143. 156. — s. a. Aspergillus, Leptothrix, Keratomykosis, Mykosis, Penicillium, Streptothrix.
Planspiegel s. Spiegel.
Plasmom 409.
Plastik, Blepharo- —, Kerato- —, s. d.
Pneumokokkus s. Bazillen.
Pneumonie, metastatische Ophthalmie nach — 422.
Polioenzephalitis, Abduzenslähmung nach akuter — 272. — Okulomotoriuslähmung bei akuter — 154.
Polykorie, angeborene 437.
Polypen des Tränensackes 377.
Polyzythämie, Augenspeigelbefund bei — 47. — die Augenveränderungen bei — 206. — mit Stauungspapille 396.
Postoperative Augenentzündungen s. d.; s. a. Kataraktoperationen.
Praxis, Notizen für die — 410.
Preußen, die Blinden in — 283.
Primäraffekt s. Syphilis.
Prismen, neuer — -Universal-Apparat 394. — Prüfung mit handlichem Instrument 49. — -Refraktometer s. d.
Probier-Lorgnette 410.
Projektion, zum Studium der — 346.
Prothese s. künstliches Auge.
Protrusion des Auges s. Exophthalmus.
Psammom der Schädelgrube 21.
Pseudo-Geschwulst der Iris s. d. — Geschwulst der Orbita s. d. — Intraokulare — -Geschwulst 234. — -Mikrophthalmus s. d. — -Gliom s. d.
Pterygium, neue — Operation 62. — Operation 87. — -Zysten u. pathologische Anatomie 429.
Ptosis kongenita mit Heredität 114. — neues Operationsverfahren 225*.
Pupillarmembran, persistierende 24. 155. 397. 399.
Pupillaröffnung des Augenbechers 421.
Pupillarreflexe, Konvergenz 32. — Bahnen des — 210. — die Prüfung des — 124. — tonischer — 210.
Pupille(n), Anisokorie als Sympathikussymptom bei der Migräne 92. — Dioninwirkung auf die — 413. — Kokain- u. Homatropinwirkung auf die — 416. 441. — Untersuchungsmethode der — 32. — künstliche — durch Vogelkrallen-Verletzung 402. — Mitbewegung s. d. — -Rand, über den Pigmentsaum des — 419. — -Reaktion s. Pupillarreflexe. — Sphinkter s. a. Iris. — Starre: ohne Syphilis bei Alkoholismus, Anatomie 252. — die Untersuchung nach der künstlichen — -Erweiterung 313. — -Weite bei Cheyne-Stokes'scher Atmung 32. — -Verwachsung, Reichenbach's Operationsmethode 1767: 320.
Pupillometer 256.
Purpura hämorrhagika, Neuritis optika u. Strabismus bei — 430.
Pyozyanase bei Ulcus corneae serpens 30.

Quarzlampe in der Kosmetik 125. — bei Trachom, Follikularkatarrh u. Tuberkulose 205. 214. — Gesundheitsschädigung durch — 288.

Quecksilber, antiseptische u. keimtötende Eigentümlichkeiten der — -Salbe 221. — -Cyanid, subkonjunktival bei Trachom 59; gegen Altersstar 279. — starke retrobulbäre — -Injektionen bei Netzhauterkrankungen 86. — Subkonjunktival s. d. — -Dampf-Lampe, Gesundheitsschädigung durch — 288.

Radiographie s. Röntgenstrahlen.
Radium bei Lid-Epitheliom 121. — bei Lid-Karzinom 209. — u. — -Emanation Wirkung auf den Sehapparat 126. — bei Frühjahrskatarrh 156. — bei Trachom 311. — in der Augenheilkunde 219. — bei Mikulicz'scher Krankheit 346.
Rasse(n)-Eigentümlichkeiten u. Smithsche Kataraktoperation s. d.
Ratten-Sarkom, intraokulare Transplantation 236.
Recklinghausen'sche Krankheit, Lidgeschwulst u. Abduzenslähmung bei — 89. 365. — mit palpebraler Lokalisation 376.
Refraktion(s), Jahresübersicht 468. — Anomalien, Leitfaden 266. — Heredität, Gesichtstypus u. — -Anomalien 388. — Atropin bei — -Bestimmung 80. — -Anomalien-Prophylaxe in Schulen 438. — temporale — -Abnahme bei Diabetes mellitus 212. 218. — -Anomalien der — u. des Augenmuskel-Gleichgewichtes 316. — bei 939 Schulkindern 414.
Refraktometer, Prismen- — 395.
Regenbogenhaut s. Iris u. Iritis.
Regenbogen-Farbensehen an den eigenen Haaren 32.
Regenschirm-Verletzung der Orbita 137.
Reichenbach s. Geschichte.
Rektus(i) externi s. Abduzens. — internus, traumatische Parese 437.
Resektio optiko-ziliaris s. Neurotomia.
Retina, Ablösung der — 397. — über Faltenbildung bei — 122. — Häufigkeit spontaner — bei hochgradiger Myopie 253. — Behandlung einer — durch Herabsetzung des arteriellen Druckes 87. — bei Myopie, geheilt durch Sklera-Ausschneidung 311. — schonendes Ablassen der subretinalen Flüssigkeit bei — 109. — Behandlung 316. — besondere Therapie 341. — Behandlung durch operative Entleerung der subretinalen Flüssigkeit u. Lufteinspritzung 26. 117. 281. — Technik u. Indikation der neueren Operationen gegen — 378 .— traumatische —, 3 Fälle 96. — isolierte Ablösung eines Netzhautgefäßes durch Steinwurf 375. — mit zystischem Aussehen in der Peripherie 401. — eine —, Sarkom des Ziliarkörpers vortäuschend 22.
Retina, Jahresübersicht 465. — angeborene Anomalien 202. — Eigenlicht der — 160. — über Leiden der — 309. — Behandlung der Amaurosen infolge von Erkrankungen der — 86. — Leiden der — u. der Nase 28. 309. — Angiom der — 271. 394. — kapillare Angiomatose der — 376. — Angiopathie der —, traumatische 343. — Blutung, präretinale 186. 245 (Anatomie) 396. — Blutung der —, juvenile 349. — Perphlebitis adolescentium der —, verursacht durch Tuberkulose 339. — Ganglion retinae, isolierte Degeneration 30. — corpora amylacea in der — 347. — Geschwulst des retinalen Epithels 110. — Gliom s. d. — Arteriosklerose der Gefäße der — 311. — Amaurosis fugax durch Gefäßkrampf in der — 391. — Arterienkrampf der — 47. — Angiosklerose der — als differential-diagnostisches Symptom 255. — Venenpuls in der — u. Erblassen der Netzhautgefäße bei Druck auf den Augapfel u. allgemeiner Blutdruck 51. — Ablösung eines Gefäßes der — s. Ret., Ablösg. — Zentralgefäßsystem der — u. Karotisunterbindung 123. — angeborene Gefäßanomalie in der —, arteriovenöse Verbindung 399. — Degeneration der — mit multiplen Miliaraneurysmen 199. — Lipaemie der — 411. — zilioretinale u. andere ungewöhnliche — -Gefäßverästelungen 235. — Pigment der —, Entstehung 251. — Pigmentdegeneration s. Retinitis pigmentosa. — Pars ziliaris der —, Bedeutung 363. — Pars ziliaris, Zyste oder Zystizerkus 402. — Bau der Pars ziliaris et iridica der — 424. — Lichtreizung der — u. Gehirn s. d. — Veränderungen der — nach Schädelbruch 376. — Ruptur der — 137. — Ruptur der Makula s. M. — die Tuberkulose der — 253. — klinisch beobachtete Zyste der — 21. 234. — Zystenbildung an der — nach Entzündung des vorderen Bulbusabschnittes 203. — Zyste (?) 81. — Zyste der —, Ziliarkörpersarkom vortäuschend 22. — zystoide Entartung der — 148. — subretinale Masse, schwierige Diagnose 46. 157. — Zentralgefäße s. d. — Zentralarterie u. -vene s. Z. — s. a. Fovea, Makula.
Retinitis, albuminurika: Wesen u. Entwicklung 23. 136. 233. 366. 437; Ätiologie 121; bei — pigmentos 23. 235; zur Kenntnis der — 306; Kasuis-

tik 24. — pathologische Anatomie der — cachecticorum bei Magenkrebs 247. — Bedeutung der nichtsyphilitischen 49. — circinata 157. 272. — mit starker Exsudatbildung 272. — exsudativa (hämorrhagica externa) 239. — exsudativa syphilitica 310. — syphilitica hereditaria, pathologische Anatomie 422. — pigmentosa, Pathologie 244. — pigmentosa kompliziert mit — albuminurica 23. 235. — pigmentosa, atypische, hereditäre 117. — pigmentosa, ohne Pigment 222. — proliferans 59. 88. 362. 397. — punctata albescens 427. — striata nach Kontusio bulbi 430. — zweifelhafter Natur 157. — Chorio- Neuro-, s. d.

Retinoskopie, ohne Atropin 247.

Retrobulbäre(s), Optikus-Durchtrennung u. Entartung s. O. — Neuritis s. d. — Sarkom 293*. — Zyste 88.

Reymond, Nachruf 121.

Rheumatismus, Uveitis rheum. 378.

Rhinogen s. Nase.

Rhinostomie des Tränensackes s. d.

Riesenzellen in der Konjunktiva bei Conettirom s. d.

Rindenblindheit, Klinik u. Anatomie 190.

Ring-Skotom s. d. — -Sarkom des Ziliarkörpers s. Z. — Trübung der Kornea, Linse s. d.

Rippenknorpel-Transplantation s. Enukleation.

Röntgenstrahlen, zur Lokalisation intraokularer Fremdkörper 143, 216 (Erleichterung der Ortsbestimmung). — zur Diagnose von Orbital-Tumoren 21. — fronto-okzipitale Aufnahmen der Orbita mit — 201. — bei Lid-Karzinom 209. — Radiographie für die Tränenwege 358. — Radiographie zur Auffindung intraokularer Fremdkörper 346. — Vortäuschung von Fremdkörpern durch — 221. — zur Diagnose von Doppelperforation 254.

Rückfallfieber, Augen beim afrikanischen — 361.

Ruhelage des Bulbus s. d.

Ruptur der Chorioidea, Makula, Papille, Retina s. d.

Säugetier-Experimente über angeborenen Star u. Mißbildungen bei — 440. — Tapetum lurzidum im — -Auge 96.

Säugling(s), Blennorrhoe s. d. neonat. — Iridektomie beim — 401.

Saftströmung, Intraokulare — 395.

Salvarsan bei Syphilis, Sympathischer Ophthalmie, tabischer Optikusatrophie Keratitis parenchymatosa s. d.

Sarkom, epibulbäres — 45. — retrobulbäres, kontralaterale Sehnenatrophie 293*. — Ratten- — s. d. — der Chorioidea, Iris, Konjunktiva, des Lides, der Orbita, des Ziliarkörpers s. d. — s. a. Angio-, Leuko-, Lympho-, Myo-.

Saugtherapie, mechanische Desinfektion durch Absaugung 74*.

Schädel, Atrophia nerv. optici des jugendlichen Alters bei — -Mißbildungen 424. — Spitz-, Turm- u. Sehnerv 217. 279. — Netzhautveränderungen nach — -Bruch 376. — -Verletzung vom Gaumen aus, Erblindung 208. — Sturz auf rechte — -Seite, Skotom des linken Auges 210. — Psammom der — -Grube 21. — Oxyzephalie 402. — -Polyneuritis s. Neuritis.

Schanker s. Syphilis, Primäraffekt.

Scharlachrot-Salbe in der Augenheilkunde 440.

Schattenprobe s. Skiaskopie.

Schichtstar s. Katarakta zonularis.

Schielen, Entstehung u. Behandlung 126. 192. 280. — Behandlung, unblutige 441. — u. Gesamt-Veranlagung 95. — Strabismus convergens u. divergens, Ätiologie, Diagnose u. Behandlung 300. — primäres Auswärts- — bei Hyperopie 461. — exzessive Divergenz als wesentliche Muskelanomalie 81. — Höhen - — vor 120 Jahren, — Selbstbeobachtung 252. — die Alternative beim — 312. — Nystagmus u. — 377. — bei Purpura hämorrhagica 430. — scheinbares — u. genaue Korrektion der Ametropen 378. — Instrument zur Messung des — -Winkels 420. — orthotische Therapie des — 434.

Schieloperation, über — 255. 390. — doppelseitige Vorlagerung 108. — partielle Tenotomie 61. — Dosierung der Tenotomie 407. — neue Methode 399. — Technik der Vorlagerung 278. 358. 360. — Verankerung der Naht im Limbus der Hornhaut bei der Vorlagerung 55. — Fixationsgabel für die Vorlagerung 347. — Sicherheit der Nähte bei — 399.

Schießpulver, Verletzungen am Auge 59.

Schließmuskel der Regenbogenhaut s. Iris.

Schnabel'sche Kavernen s. Glaukom.

Schneeballwurf, Kontusionsstar durch — 96.

Schneeblindheit, zum Süd-Pol 318.

Schräg-Schrift s. d.

Schreck-Neurose, Amaurose durch — 80.

Schreiben, die Haltung beim — 138.

Schrift, Steil- u. Schräg- — 279. 365.

Schrot-Schußverletzungen 319. — -Korn-Doppeldurchbohrung, Heilung 86.

Schul(en), Überanstrengung der Augen, Asthenopie, in den öffentlichen — 221. — Augenuntersuchungen in den — Homburgs 306. — Sehschärfe, Refraktion, Farbensinn u. Augenmuskeln bei 939 — -Kindern .414. — -Myopie s. d. — Prophylaxe der Refraktionsanomalien in — 440. — Photometer für — -Ärzte 305.
Schußverletzung(en) des Auges 439.— Doppelperforation des Bulbus durch modernes Kleinkaliber-Mantelgeschoß 116. — schwere Kriegs- — 375. — der Orbita, Präparat 395. — s. a. Schießpulver.
Schutzbrillen, über — 266. 395. 428.
Schutzpocken-Impfung, Augenerkrankung nach — 422.
Schwachsichtigkeit s. Amblyopie. — Simulation von — s. d.
Schwangerschaft s. Gravidität.
Seebäder, gegen skrofulöse Augenkrankheiten 434.
Sehachsen, Messung des Abstandes der — 191.
Sehbaxen, Intrakranielle 288.
Sehen, Binokulares s. d. — des Kindes s. d
Seh-Funktionen, Störungen der — 266.
Sehleistung, Prüfung der — 278.
Sehnerv(en) s. Optikus. — -Eintritt u. -Kopf s. Papilla n. opt. — -Schwund s. Optikus, Atrophie des —. — -Entzündung s. Neuritis optika.
Sehorgan, Sympathikus u. — 390.
Sehproben, Einführung der internationalen — bei den praktischen und beamteten Ärzten 79. — internationale u. bisherige — 49. — -Tafel-Beobachtung 49. 407. — für die Nähe 15. — Snellen's 14. — für Analphabeten u. Kinder 187. — dreifache Entfernung durch Spiegel 312. — stereoskopische — zur Messung der Tiefensehschärfe 391.
Sehprüfung bei Kindern 363.
Sehschärfe u. Formensinn 187. — des Menschen u. ihre Prüfung 266. — Prüfung der — 278. — bei 939 Schulkindern 414. — Untersuchungen über die — 376. — die Tiefen- — 391. 410. — Beeinträchtigung der — durch Fluoreszenzlicht 395. — die indirekte — 435.
Sehstörungen, zentrale — 288. — bei Sonnenfinsternis s. d. — nach Vergiftungen 345.
Sekundär-Glaukom s. d.
Senile, Katarakt s. d. — s. a. Alter.
Serodiagnostik u. **Serotherapie,** in der Augenheilkunde 265.
Serologisch(e), Taschenbuch der bakterio- — Diagnostik 265.
Serum-Behandlung bei sympathischer Ophthalmie 19. 232. — -Reaktionen bei sympathischer Ophthalmie 275. — große — -Mengen bei Pneumokokken-Ulkus der Kornea 95. — -Therapie bei Pneumokokken-Infektion des Auges 393. — Trachom u. Frühjahrskatarrh behandelt mit heterogenen — 247. — Antistreptokokken- —, innerlich u. lokal 151. 270; bei plastischer Iritis 220. — paraspezifische — -Therapie bei infektiösen Hornhautgeschwüren 345. — Antigonokokken — bei gonorrhoischer Iritis 153; bei Blennorrhoen neonatorum 435. — Therapie: in der Augenheilkunde 48. 153. 270; bei Augentuberkulose 48. — Antidiphtherie- — s. Diphth. — s. a. Anaphylaxie.
Sexualorgane s. Geschlechtsorgane.
Sideroskop, neues 137. 365.
Siebbein s. Sinus ethmoidalis.
Siklóssy v. jun., Jul., Nachruf 317.
Silber, antiseptische u. keimtötende Eigenschaften der — -Salze 221. — urteilsloser Gebrauch organischer — -Präparate, Argyrie 20, 232. — -Beschneiderin, gewerbliche Argyrie 223. — Argyriasis der Konjunktiva u. Haut 89. 364. — Präparate bei Blennorrhoea 49. — s. a. Sophol.
Silberdraht, doppelte Perforation mit — 218.
Simulation, Entlarvung von Übertreibung einseitiger Schwachsichtigkeit 191.
Simultan-Kontrast der Farben s. F.
Sinus, Augensymptome bei — -erkrankungen 46. — Orbitalerkrankung u. — -Affektion 217. — doppelseitiges Oedem der Papille bei — -Erkrankung 220. — Augenmuskelstörungen bei — -Erkrankungen 344. — Neuritis mit vorübergehender Erblindung bei — -Erkrankung 396. — ethmoidalis: Entzündung der Orbita, fortgeleitet vom — 413; eitrige Mukozele 348; orbitale Mukozele des — 212; Mukozele, Spontanheilung 384; neue Durchleuchtungsmethode 32. — frontalis: Orbitalphlegmone durch Entzündung des — 140; Osteom 349; Mukozele, Operation 384; seltener Befund bei Trepanation des — 206; umschriebenes Augenhöhlenödem bei Entzündung des — 313. — maxillaris: neue Durchleuchtungsmethode 32; Keratitis dentriica nach Trauma bei Empyem des — 243.
Sinus kavernosus, Thrombose 220. — Thrombose des — otogenen Ursprungs, Augenhintergrund 145.

Skiaskopie, neues Phänomen bei der — 58. — ohne Atropin 247.
Sklera, Jahresübersicht 462. — rezidivierendes Hämangiom der — 271. — rezidivierende Geschwulst 349. — Lederhautbläue u. Erbsyphilis 118. — vier Generationen blauer — 282. — Spannungsanomalien 266. — Melanose der — 349. — Nekrose der — bei Hydroa vacciniforme 408. — Episkleraler Knoten 350. — Kollaps der — bei Kataraktoperation s. d.
Sklerektomie bei Glaukom, Iridochorioiditis s. d.
Skleritis, tuberkulosa, Entstehungstheorie 48. — s. a. Episkleritis.
Sklerodermie der Lider 43.
Sklerose mit Erblindung u. Neuritis optica 271. — Arterio- s. Gefäßerkrankungen.
Sklerotom 401.
Sklerotomie bei Glaukom s. d. — gekreuzte hintere — 377.
Skopolamin-Dämmerschlaf in der Augenheilkunde 244.
Skotom(e), Ring- — rhinogenen Ursprungs 55. — Migräne mit Ring- — 313. — Flimmer- — s. d. — Gefäßerkrankungen bei zentralen — s. d. — bei Glaukom s. d. — links, nach Sturz auf rechte Schädelseite 210. — Apparat zur Feststellung zentraler — 395.
Skotometer 349.
Skrofuloderma 44. — in der Augenheilkunde 409.
Skrofulose, Keratitis u. Konjunktivitis bei — s. d. — Seebäder gegen — 434.
Sonnenblendung des Auges 392. 411. 415.
Sonnenfinsternis, Sehstörung durch Betrachten der — 278. 287.
Sophol 64.
Sphinkter s. Iris.
Spiegel, das zyklopische Bild im Plan — 88. 434.
Sporotrichosis des Auges 436.
Stammbaum s. a. Hereditär. — bei Nachtblindheit, Katarakta juvenilis u. zonularis, Farbenblindheit s. d.
Staphylokokkämie, Ringabszeß der Hornhaut durch — 431.
Staphylokokken-Metastase im Auge 346.
Staphylom der Kornea s. d.
Star s. Katarakt u. -Operation. — asphärisches — -Glas als Monokel 415.
Starstich in Ägypten 122.
Statistik der Katarakt-Operation s. d.
Stauungspapille, mechanische Erklärung 23. 235. — zur Mechanik der — 80. — zur Pathogenese der — 200. 272. 386 (u. Anatomie). — bei Gehirntumoren 51. — zur Theorie der — 206. — einseitige — u. intrakranielle Erkrankungen 392. — Beziehung zum intraokularen Druck 23. 81. 235. — doppelseitige — bei Sinusitis 220. — Palliativ-Trepanation bei — 208. 386. — nach perforierender Verletzung 243. — frühzeitige — bei Hirngeschwulst 314. — bei Polyzythämie 396.
Steatosis des senilen Auges 425.
Steil-Schrift s. d.
Steinwurf, partieller Riß der Papille durch — 375.
Stereoskop, „Pigeon" 87. 365.
Stereoskopische Ophthalmoskopie s. d.
Steresol in der Augenheilkunde 361.
Stirnhöhle s. Sinus.
Strabismus u. **Strabotomie** s. Schielen u. Schieloperation.
Strahlenkörper s. Ziliarkörper.
Streptokokken s. Bazillen. — Anti — -Serum s. S.
Streptothrix in der Konjunktiva 121. — im Tränenröhrchen 143.
Strychnin-Wirkung aufs gesunde Auge 435.
Subkonjunktival(e), Linsenluxation s. d.
Subkonjunktivale Injektionen, von Quecksilbersalzen bei infektiösen Geschwüren, Gumma, Chorio-Retinitis, Neuritis retrobulbaris usw. 87. — von Quecksilberzyanid bei Trachom 59; gegen Altersstar 279.
Subretinal s. Retina.
Südsee, Augenkrankheiten in der — 126. 387. 396.
Symblepharon, Blepharoplastik bei — 396. — nach Ulkus corneae 411.
Sympathikus-Symptome bei der Migräne 92. — u. Sehorgan 390.
Sympathische Ophthalmie, Jahresbericht 464. — histologischer u. ätiologischer Charakter der sympathisierenden Entzündung 53. — Blutbeschaffenheit bei — 62. — Lymphozytose u. — 388. — Studien zur — 26. 240. 241. 315. — Elschnigs Theorie der — 27. — zur Pathogenese der — 28. 201. — antigene Wirkung der Augen-Pigmente 26. — Experimentelles zur — 29. — Papilloretinitis, Neuritis retrobulbaris u. Amblyopia symp. 241. — experimentelle sympathisierende Entzündung 208. — nach Kataraktoperation 109. 312. 418 (Tuberkulinbehandlung). — Kasuistik 120. 138. 360. — anatomischer Befund beider Augen 238. — Fermentwirkungen u. — 419. — Serumbehandlung 19. 232. — Serumreaktion 275. — Salvarsan bei — 137. — Benzosalin bei — 213.
Sympathisierende Entzündung s. Sympathisch.

Syphilis, zur pathologischen Anatomie der Augen- — 395. — Behandlung der — durch Salvarsan 154. 334. — Salvarsan in der Augenpraxis 65*. 86. 97*. 118. 129*. 164*. 192. 244. 286. 344. 401. 428. — Salvarsan bei Keratitis parenchymatosa 119. 362. — Okulomotoriuslähmung nach Salvarsan 119. 139. — Salvarsan u. Sehnerv 150. — Salvarsan u. Neurorezidiv 213. 286. — Augenentzündung nach Salvarsan-Injektion 211. — Akkommodationslähmung nach Salvarsan 254. — Rezidiv von Iritis nach Salvarsan 402. — Lidschanker mit Salvarsan behandelt, Neurorezidiv des Akustikus 403. — Iritis, geheilt durch Salvarsan 426. — Exophthalmus durch — 21. — Augenerscheinungen bei erblicher, angeborener — 61. 84. — hereditär-luetischer Augenhintergrund einer Familie von 7 Kindern 18. — hereditaria u. Lederhautbläue 118. — tertiäre, hereditäre — der Nase, des Ohrs u. Auges 93. — maligne hereditäre — der Kornea 364. — Primäraffekt: der Bindehaut 150; am Lid u. Kinn 309. — Gumma, subkonjunktivale Quecksilberinjektionen bei — 87. — gummöse Entzündung des Tarsus 157. — Gumma am inneren Augenwinkel 222. — Gumma der Orbita bei hereditärer Lues 413. — Gummigeschwulst des Lides 315. — Retinitis syph. s. d. — syph. Tarsitis, Salvarsanbehandlung 81. — tertiäre Augen- — bei Tabes 189. — experimentelle —, am Kaninchenauge 387. — -Ätiologie der Frauentabes 93. — Wassermann'sche Reaktion s. d.

Syrgol in der Augenheilkunde 278.

Systole, entoptische Erscheinung gleichzeitig mit der — 135*.

Tabak-Amblyopie, s. a. Nikotin. — Gefäßerkrankungen bei — s. d.

Tabes dorsalis, u. Auge 223. — Okulomotoriuslähmung bei — 397. — Optikusatrophie bei — s. d. — Gesichtsfeld bei tab. Atrophie s. G. — juvenilis 184. — Syphilis-Ätiologie der Frauen- — 93. — die — der Frauen 252. — tertiäre Augensyphilis bei — 189.

Tätowierung der Kornea s. d.

Tapetum luzidum im Säugetierauge 96.

Tarsitis syphilitika, Salvarsanbehandlung 81. — nekrotikans 403.

Tarsoleptinsis, kombinierte 88. 365.

Tarsus-Ausschneidung bei Trachom s. d. — gummöse Entzündung des — 157.

Taschenbuch der Serologischen Diagnostik s. S.

Tasterzirkel zur Orbitalmessung 395.

Teer im Auge 121. — Augenverletzung durch „Brai", — -Rückstand 139.

Tennis-Ball-Verletzung 349.

Tenonitis, Pathologie der — u. — bei nekrotischem Aderhautsarkom 238.

Tenon'sche Kapsel, Kugeleinpflanzung in die — s. Enukleation. — Farbenreaktion bei Eröffnung der — 155. — Rippenknorpeleinpflanzung in die — nach Enukleation s. Enukl.

Tenotomie s. Schieloperation.

Tension s. Druck.

Terminol bei Trachom 79.

Thermokauter bei falsch stehenden Wimpern 348.

Thrombose, infektiöse — der Zentralvene 122. — des Sinus kavernosus s. d.

Thyroid bei Augenkrankheiten 316.

Tiefen-Sehschärfe s. d. — -Schätzungsvermögen 410.

Tiere s. a. Affe, Bos taurus, Capra, Cervus, Fische, Hirsch, Hund, Kaninchen, Katze, Pferd, Ratte, Säugetiere, Wirbellose, Wirbeltier.

Tonometer, Schiötz'sches —, erzielte Resultate 30. 48.

Totalstar, angeborener s. Katarakta kongenita.

Toxische Konjunktivitis s. d.

Trachom, Bedeutung einiger beim — gefundener, für parasitär gehaltener Bildungen 421. — -Körperchen 61. 152. 430. 431. — Zellstudien bei — 416. — die sog. — -Körperchen bei andren Bindehauterkrankungen 140. — Widerstandsfähigkeit des — -Virus 127. — zur — -Frage, Chlamydozoen in altem — 207. — s. a. Einschlüsse. — mutierte Gonokokken durch — 142. — das experimentelle — beim Affen 429. — traumatisches? 138. — Pathogenese des — im J. 1911 401. — in den Niederlanden 15. — die epidemische gonorrhoische Augenentzündung Ägyptens u. das — 141. — Frühjahrskatarrh u. — 401. — des Tränensackes 401. 429. — internationaler — -Preis 158. — das — nach dem gegenwärtigen Stand der Forschung 248. 352. — -Untersuchungen auf Ambozeptoren im Blut bei — 436. — medikamentöse u. chirurgische Behandlung 120. 150. 221. — Serumbehandlung 427. — subkonjunktivale Quecksilbercyanid-Injektionen bei — 59. — Kohlensäureschnee bei — 254. — Finsentherapie 52. 53. 214. — Quarzlicht bei — 205. 214. — Radiumbehandlung 311. — Blausteinbehand-

lung 53. — Bleiazetat gegen — 361. — Terminol bei — 79. — Jodsäure bei — 419. — Expression bei — 53. — Ausschneidung von Tarsus u. Konjunktiva nach Heisrath bei — 20. — modifizierte Heisrath-Kuhnt'sche Operation 431. — Behandlung der Übergangsfalte 139. — Radikaloperation des trachomatösen Entropium 88. 365. — Pannus s. d. — schwerer Fall, Jequiritol 330.

Tränen, Absonderung während des Fastens 426. — -Karunkel s. d.

Tränendrüse, Neubildung, besondere, maligne 45.

Tränenkanal bei Zyklopenauge 82. — fehlende Ausführöffnung des — beim Pferd 143.

Tränennasenkanal, Fenster-Ausschnitt im — bei Tränensackstenose 48.

Tränenpünktchen, mehrfache 311. — angeborener Mangel 315.

Tränenröhrchen, Penicillium glaukum im — 156. — Pilzkonkrement (Streptothrix) im unteren — 143. — Leptothrix im — 426.

Tränensack, Dakryozystitis der Neugeborenen 88. 120 (Ätiologie). 140. 359. — Dakryozystitis, Katarakt, Epitheliom der Wange auf derselben Seite 150. — tuberkulöse Dakryozystitis mit Wismut-Paste vor der Operation behandelt 154. — Behandlung der chronischen — -Entzündung 302. — -Entzündung, vorgetäuscht durch Gumma 222. — -Leiden, behandelt von der Nase her 270. — Exstirpation des — 378. — Toti's Dakryozysto-Rhinostomie 208. 315. 407. — -Stenose, Fenster-Ausschnitt im Nasenkanal bei — 48. — Ektasien des —, Behandlung 384. — orbitale Mukozele des — 212. — Polypen des — 377. — — -Spüler, einfacher 222. — Trachom des — 401. 402. — Tuberkulose 215.

Tränenwege, Jahresübersicht 470. — Dauer-Drainage 359. — Tuberkuolse der — 357. — Radiographie zur Semiologie der — 358. — praktische Behandlung der — 378.

Transplantation von Ohr-, Rippenknorpel s. d. — s. a. Plastik.

Trauma s. Verletzung.

Traumatische(r)(s) Ablephasie, Chorioiditis, Enophthalmus, Exophthalmus, Glaukom, Hemianopie, Katarakt, Keratitis parenchymatosa, Konjunktivalzyste, Konjunktivitis, Mydriasis, Myopie, Ablösung der Retina, Okulomotoriuslähmung, Optikusatrophie, Orbikularis-Lähmung, Trachom s. d. — Angiopathie der Retina s. R.

Trepan, Modifikation des Fergus-Elliotschen — 191.

Trepanation der Sklera bei Glaukom s. Gl. — der Stirnhöhle s. Sinus frontalis. — bei Stauungspapille s. d.

Trichiasis, über — -Operation 146. 280. 344. 401. — Radikaloperation trachomatöser — 88. 365.

Trigeminus-Neuralgie, Ganglienzerstörung, Horner'sche Trias (Miosis, Lidspalten-Verengerung, Exophthalmus) 190.

Tripolis, die Augenkrankheiten in — 426.

Trochlearislähmung bei Typhus abdominalis 262*.

Tropische Augenerkrankungen 126. 387. 396.

Trübungen des Glaskörpers, der Kornea, Linse s. d.

Tuberkulin, das — bei Augenleiden 334. 345. — bei Keratitis parenchymatosa 120. — bei Augentuberkulose 151. 153. 345. — lokale — -Reaktion am Auge 209. — -Versuche am Auge 96. — bei sympathischer Ophthalmie 418. — s. a. Tuberkulose.

Tuberkulöse komplementbindende Antikörper 252.

Tuberkulose, Augen- — u. ihre Behandlung 345. — zur experimentellen — des Auges 32. — als Ursache der Periphlebitis retinalis adolescentium 339. — Gehirn- — s. d. — des Optikus u. der Retina 253. — Solitär- — des Sehnervenkopfes 244. — -Studien 95. — Vakzine- u. Serumtherapie bei Augen- — 48. 153. — Tuberkulin bei Augen- — s. T. — Chorioiditis, Keratitis, Skleritis, Uveitis, Zyklitis tuberk. s. d. — der Chorioidea, Iris, Konjunktiva, des Tränensackes, der Tränenwege s. d. — s. a. Tuberkulin.

Turm-Schädel s. d.

Typhus abdominalis, Trochlearislähmung bei — 262*.

Übersichtigkeit s. Hyperopie.

Ulkus rodens mit Kohlensäureschnee behandelt 155. 272.

Ulkus der Kornea, subkonjunktivale Quecksilberinjektionen bei infektiösem — 87. — durch Aspergillus flavescens 184. — bei Basedow'scher Krankheit s. d. — Heißluftbehandlung 118. — schmerzhafter Sphinkterkrampf bei — 272. — Allantoin bei — 183. 350. — paraspezifische Serumtherapie bei infektiösem — 345. — serpens: Pyozyanase 30; große Serummengen bei Pneumokokken — 95; Jodtinktur 365; Jontophorese 125. 127; Behandlung

mit heißem Dampf 394. — Symblepharon nach — 411.
Ultrarot, Durchlässigkeit der durchsichtigen Augenmedien für das — künstlicher Lichtquellen 204.
Ultraviolett, Gesundheitsschädigung durch Lichtquellen mit viel — 288.
Uncinariasis u. Starbildung 119.
Unfall(s), Abriß der — -Kunde des Seh-Apparates 357. — Verletzungen 250. — die kleinen Augen- — bei der Arbeit 403. — nach italienischem Gesetz 429. — die Arbeitsfähigkeit bei — in Italien 438.
Urämie, Amaurose durch — bei Gravidität 88.
Uranin-Fluoreszenz des Auges 137. — experimentelle Untersuchungen mit — 209.
Uvea, Melanose der — 349. — Ektropium der — s. d.
Uvealtraktus, herpetische Erkrankungen des — 388. — Ätiologie u. Verlauf der Erkrankungen des — 406. — Jahresübersicht 463.
Uveitis durch Darmfäulnis 63. — rheumatisch-tuberkulöse 378.

Vakzine, bei membranöser Konjunktivitis 283. — -Therapie in der Augenheilkunde 48. 153. 270. — -Therapie bei Augentuberkulose 48.
Varix am Lid s. d.
Vasomotorisch s. Gefäße u. -erkrankungen.
Vene(n)-Puls der Netzhautgefäße s. Retina. — Zentral- — s. d. — Thrombose der — s. d.
Verätzung, Drucksteigerung bei — 421. — der Augen durch Natrium-Aluminat 57. — mit Lysol u. Kali permanganicum 215. — mit Kalk, Azeton, Essigsäure, Lauge s. d.
Verband, Augen- —, sterilisiert 188. — einfacher u. zuverlässiger — 79. 216. — nach Augenoperationen 250.
Verbrennung, schwere — beider Augen 137. — Drucksteigerung bei — 421.
Vererbung s. Heredität u. Hereditär.
Vergiftung s. Intoxikation.
Verletzung(en) u. **Wunden** des Auges 136. — Jahresübersicht 474. — Geistesstörungen nach — 61. — Bradykardie bei schweren — 435. — Einheilung (Latenz) von Bakterien bei — 146. — im Erwerbsleben 250. — Doppel-Durchbohrung mit Wiederherstellung der Sehkraft 86. — Doppelperforation mit Silberdraht 218. — Doppelperforation, Röntgenstrahlennachweis 254. — s. a. Eisensplitter. — Iridochorioiditi. nach leichter Hornhautverletzung s. ds — Keratitis parenchymatosa u. — s. d. — künstliche Pupille durch Vogelkralle 402. — Stauungspapille nach perforierender — 243. — Schießpulver- — am Auge 59. — Kriegs- — s. Schußverletzung. — die — nach italienischem Gesetz 429. — die — in der Tübinger Klinik i. J. 1910: 187. — Lymphozytose u. — 388. — der Deszemetis, Makula, des Optikus, der Orbita, Papille, des Schädels, s. d. — durch Blitz, Brillenglasscherben, Dynamit, Elektrizität, Faustschlag, Fremdkörper, Fußball, Kalk, Lanze, Licht, Peitschenschnur, Pfeilschuß, Regenschirm, Schneeballwurf, Schußverletzung, Steinwurf, Teer, Tennisball, s. d. — s.a .Durchblutung, Elektrisch, Enophthalmus, Kontusion, Kopfverletzung, Ruptur, Schußverletzung, Traumatisch, Unfall, Verätzung, Verbrennung.
Vioform in der Augenheilkunde 281.
Vorderkammer, Bildung der — beim Menschen 88. — späte Wiederherstellung nach Kataraktoperation s. d. — -Ausspülung nach Kataraktoperation s. K. — pigmentierte Zyste in der —, frei beweglich 349. — Zyste der —, Anatomie 212. — Übergang der Antikörper in die — des operierten Auges 245. — Linsenluxation in die — s. d. — -Wasser s. Humor.
Vorlagerung s. Schieloperation.

Wadsworth, Nachruf 64.
Wasserdampf gegen akute gonorrhoische Konjunktival-Blennorrhoe 92.
Wassermann'sche Reaktion 279. — in der Augenheilkunde 375. 402.
Weichselbaum'sche Kokken s. Bazillen.
Wimpern s. Zilien.
Winkel, Meter- — 95.
Wirbellose(n), Lichtsinn lichtscheuer — 94.
Wirbeltier, Ursprung des Pigments im — -Auge 313.
Wismuth-Paste bei Dakryozystitis 152.
Wortblindheit, erworbene 334.
Würzburg, Augenheilkunde an der Universität — s. Geschichte.
Wund(en) s. Verletzung. — Infektion, Prophylaxe s. Bakteriologisch.
Wurm-förmige Fremdkörper der Konjunktiva 150. — Haken- — s. d. — -förmige Zuckungen des Sphinkter iridis s. I.

Xanthelasma der Lider 377.
Xeroderma pigmentosum 16. 17.
Xerosis epithelialis mit Hornhaut-Beteiligung 62. — der Konjunktiva s. d.

Zahn, Erkrankungen des Orbital-Inhaltes nach — -Extraktionen 77. — meaestatische Chorio-Retinitis nach — -Erkrankung 348.
Zellgewebsentzündung der Augenhöhle s. Orbita, Phlegmone.
Zentralarterie, Ast-Embolie der — 436. — Embolie der — während Schwangerschaft 345. — Embolie der — bei einem Knaben 23. 235. — Embolie 215 (Histologie). 286 (Therapie). 428. — Embolie der — mit Erhaltung des zentralen Sehens 62.
Zentralgefäße, Peritheliom der Netzhaut — 239.
Zentralgefäßsystem der Netzhaut u. Karotisunterbindung 123.
Zentralvene, infektiöse Thrombose der — 122.
Zeozon s. Aqua Z.
Zerebrale Lokalisation einiger Augensymptome 121.
Ziliarkörper, vergleichende Anatomie der — Gegend 302. — ringförmiges Sarkom des — 21. 233. 237. 416. — Tumor oder Pseudotumor 402. — vorgetäuschtes Sarkom des — 22. — Angiosarkom u. rund-spindelig sekretorisches Sarkom der — 425. — primäre bösartige Neubildung im — 157.
Ziliarmuskel, tonische Reaktion des — 210.
Ziliarnerven, Resektion der — s. Neurotomia. — Neurom der — s. d.
Zilien, nach innen wachsende — mit Thermokauter behandelt 348.
Zilioretinale Gefäße s. d.
Zirkel, Taster- — s. d.
Zonula Zinnii, Bau u. Entwicklung 308.
Zwergbildung bei Hypophysis-Erkrankung 313.
Zyanose, chronische — mit Polyzythämie, Augenspiegelbefund 47.
Zyklitis tuberkulosa, Entstehungstheorie 48. — tuberkulosa nach nicht durchbohrendem Trauma 51. — mit Keratitis punktata, Glaskörpertrübungen u. Iritis guttata? 350. — Irido — s. d.
Zyklophorometer 348.
Zyklopisch(e), das — Bild im Planspiegel 88. 434.
Zyklopie, pathologische Anatomie u. Pathogenese 55. — Tränenkanal bei — 82.
Zylinder-Achsen beim Fern- u. Nahsehen 217. — s. a. Glas.
Zylindrom der Orbita 46.
Zystein-Reaktion der Linse s. d.
Zyste(n) im oberen Fornix 413. — Dermoid- — s. d. — angeborene — bei Anophthalmus 411. — retro-okulare — u. Pseudomikrophthalmus 88. — der Chorioidea, Fovea, Iris, Konjunktiva, Kornes, des Lides, der Orbita, des Pterygiums, der Retina, Vorderkammer s. d.
Zystektomie-Schere 365.
Zystizerkus, intraokularer 280. — des Ziliarteiles der Netzhaut? 402.
Zystoide Entartung der Retina s. d.

Autorenregister.

* Originalartikel.

Abadie 221. 279. 345.
Abelsdorff 253.
Adair-Dighton 282.
Adam 17. 43. 126. 237. 267. 268.
Adams, P. H., 283. 400.
Addario 421. 429. 430. 431.
Agricola 244.
Akopianz 185.
Albanese 120.
Albertotti 435.
Alessandro 426.
Alexander, E. W. 312.
Alling 21. 233.
Allport 217. 316.
Almagia 437.
Alt 49. 118. 119. 221. 223.
Alter 312.
Amsler 95.
Amundsen 318.
Anselmi 423.
Antonelli 436.
Arcellin 346.
Arens 30.
Arisawa 392.
Arlt, v. 187.
Armaignac 190. 359.
Arnold, V. 124.
Aswadurow 92.
Attias 273. 276. 417. 435.
Aubaret 280. 358.
Aubineau 346. 365.
Angstein 242. 416.
Aurend 288.
Axenfeld 61. 212. 266. 357.
Axmann 256.

Bach 406.
Bätgen 384.
Bailliart 360.
Bantle 320.
Bardsley 401.
Barrière 246.
Bartels 57. 112.
Bartolotta 434.
Baslini 436.
Bates 221. 279.
Batten 347.
Baum 205.
Bayer 214. 392.
Beauvieux 88. 281.
Beck, Carl 160.
Becker 395.
Bedell 314.
Bednarski 419.
Behr, K. 206. 243. 372. 386.
Bellencontre 344.
Benson 156.
Bentley 62.
Berche 190.
Bergh van den 138.
Bergmeister 374.
Bernheimer 256.
Bertscher 186. 206.
Best 125. 391.
Betti 433.
Bettremieux 120. 136. 137. 280. 312. 361. 375. 378. 402.
Beykovsky 439.
Bialetti 428. 432.
Bibergeil 253.
Bielschowsky 394.
Bjerrum 142. 243.
Birch-Hirschfeld 341. 392. 395. 407. 415.
Birkhäuser 15. 208. 243.
Bistis 415.
Blaauw 413.
Black 51.
Blersch 185.
Bock 127.
Boer 202.
Bogatsch 212.
Bondi 441.
Bonnefon 280. 364.

Borchardt 30.
Borsch 279. 365.
Borthen 142.
Boruttau 136. 230.
Bosch, van den 80.
Bossalino 431. 432.
Botteri 127.
Botwinnik 64.
Bouchart 150.
Bourdier 280.
Bourgeois 118. 359.
Bourland 376.
Bradburne 220. 312. 335. 348.
Brailey 183. 350.
Brandenburg 306.
Brandès 138. 360.
Brav 312.
Bray 217.
Bribak 215.
Britto de 87.
Bronner 272.
Brown 341.
Brückner 391. 411.
Brunetière 362.
Bryan 153. 315.
Buchanan 282.
Bull, Ch. St. 44.
Bumke 210.
Burnier 313.
Busquet 87.
Butler 153. 155.
Beyers 45. 49.
Bylsma 80.

Cabannes 280.
Calderaro 435.
Calendoli 425. 433.
Callan 153.
Campos 95. 152. 191. 346. 375.
Capauner 214.
Capellaro 434.
Cargill 154. 349.
Carlini 308.
Casali 429.
Cassimatis 120. 140. 401.
Cauvin 88.
Cavara 121.
Cavora 433.
Cecchetto 427.
Cestelli 427.
Chaillous 346. 364. 377.
Chalupecky 126.
Chance 218.
Chappé 377.
Charlet 152.
Chase 311.
Chevalier 363.
Chevallereau 344. 358.
Chronis 211. 280.
Civel 89. 365.
Claiborne 20. 46. 58. 232.
Clapp 315.
Clark, C. F. 45.
Clausen 16. 17.
Clausnitzer 212.
Clegg 25. 297.
Coats 82. 239. 271. 347. 348. 349.
Cobbledick 283.
Cohen 205.
Cohn 463.
Collins 349. 400.
Colombo 428. 435.
O'Connor 61.
Contino 434.
Cooke 349.
Cool 310.
Cooper 155.
Coppez 137. 138. 139. 361. 402.
Cords 394. 410. 411.
Cosmettatos 88.
Coulomb 378.
Coutela 279.
Cramer, E. 357.
Crisp 86.
Cruise 157. 349.
Cubbin 118.
Culbertson 61.
Cunningham 349. 350. 399.
Cushing 50.

Dainis 438.
Dalmer 305. 416.
Danis 60. 137. 138. 402.
Darier 86. 150. 151. 345.
Darrieur 376.
Dawnay 154.
Dehenne 360.
Delmonte 425. 426.
Delord 345.
Delorme 281.
Demets 365.
Denhaene 402.
Denig 55. 223.
Denis 359.
Derby 19. 21. 48. 81. 232. 234.
Deutschmann, F. 28. 201. 305. 315. 406. 408. 409.
Deyl 255.
Dianoux 151.
Dickson-Bruns 47.
Diem 247.
Dimmer 108. 210. 255.
Dittler 160.
Dodd 51.
Dolganoff 32. 192.
Domec 87. 345. 361. 365.
Donovan 50.
Dor, L. 151. 152. 279. 344.
Dori 428.
Dorrell 24. 155.
Dorrelli 283.
Dransart 87. 402.

Duane 23. 86. 235.
Duclos 119. 360. 375.
Ducroquet 279. 365.
Dufan 344.
Dufaure 120.
Dufaure de Citres 86.
Dufour 121. 346. 361. 365. 378. 391.
Dupuy-Dutemps 365. 378.
Durand 384.
Dutoit 253. 411. 414.
Dutzow 62.
Duyse, van 136.

Eberle 185.
Edridge-Green 95. 272. 319. 440.
Ehrhardt 223.
Eliasberg 79. 250.
Elliot 25. 59. 154. 156. 282. 296.
Elschnig 26. 123. 148. 240. 241. 287. 314.
Elsdenig 242.
Eleutheriadès 88. 265.
Emanuel 285.
Emerson 59.
Enescu 188.
Enghanetti 427.
Eppenstein 288. 409.
Evans 335.
Eversbusch, O. 16.
Eversbusch, G. 188.
Ewing 22. 63. 235.
Exner 128.

Fage 88. 281. 285. 359.
Famechon 281.
Farnarier 122.
Fau 121.
Fava 434.
Fehr 164.* 231. 286. 329. 351.
Fejér 96. 227*. 293*.
Ferla la 429. 430. 431.
Fernandez 219.
Fever 311.
Fischer, F. H. 157.
Fleischer, B. 206. 388.
Flügge 357.
Folinea 424. 426.
Fox 191.
Fradking 121. 345.
Franco 151.
Franke 388.
Franz 186.
Frenkel 150. 376.
Fricker 80.
Fridenberg, P. 47.
Friedenwald, Harry 86.
Fromaget, C. 87. 150. 279. 362. 377.
Fromaget, H. 150. 377.
Frommholz 124.
Fuchs, E. 21. 22. 109. 110. 127. 223. 231. 233. 277.

Gabriélides 89. 281. 364. 376.
Galezowski 189. 190. 310.
Gallemaerts 136. 137. 138. 280. 365. 402.
Gallenga 435.
Galloway 319.
Garipuy 150.
Gaucher 93.
Gebb 95. 241. 372. 391.
Genet 309.
Giese 64.
Gifford 216.
Gilbert 113. 202. 206. 370. 388.
Ginsberg 17. 205. 307. 442.
Gjessing 55.
Godéchoux 120.
Görlitz 213.
Goldberg 184.
Goldflam 32.
Goldzieher 92. 129*. 280.
Golesceano 363.
Golowin 210.
Gonin 358. 375. 376.
Gorbunow 39*. 65*. 97*.
Gourfein-Welt 87.
Gradle 59. 62.
Gravier 87.
Greeff 61. 152. 268. 419. 421.
Green 272.
Greene 50.
Greenfield 271.
Greeves 24. 157. 271. 272.
Greiz 245.
Greves 24. 157. 348. 349.
Grilli 436. 437.
Grimsdale 157. 349.
Griscom 218.
Grönholm 52. 53.
Groenouw 206.
Grüning 23. 235.
Grunert 390.
Guglianetti 424.
Guillery 208. 419.
Gullstrand 16. 420.
Gunn 282.
Gunnufsen 142.
Gutmann, Ad. 77. 406. 410.
Gyergyai 32.

Haab 61.
Haase 306.
Haass 278.
Hagashi 55. 209.
Halberstädter 95.
Hamburger, C. 96. 267. 330. 395.
Handmann 417.
Hansell 47. 84. 218. 220. 267. 396. 397.
Harman 152. 272. 305. 348. 350. 399.
Harms 396.
Hawthorne 152.
Heed 396. 397.
Heerfordt 142. 389.

Hegner 208. 246.
Heiberg 53.
Heilbrun 30.
Helfreich 3.*
Helmbold 124.
Hempel 215.
Henderson 25. 156. 272. 302.
Hennicke 213.
Henschen 288.
Hepburn 400.
Herbert 24. 63. 152. 155. 182. 350.
Hering 14.
Herrenschwand, v. 343. 422.
Hertzell 126.
Hess, C. 94, 96. 136.
Hesse 64. 207.
Heuer 50.
Higier 253.
Hilbert 246.
Hildesheimer 77.
Hill 397.
Hinschelwood 334.
Hippel, A. v. 202. 208.
Hippel, E. v. 27. 30. 386. 394.
Hirsch, Camill 93. 209. 287.
Hirsch, Gg. 188.
Hirsch, Oscar 192.
Hirschberg, J. 1.* 14. 43. 44. 76. 140. 159. 163.* 261.* 335. 357.
Höeg 143.
Hoelmann 419.
Hönig 229.*
Hoerder 64.
Hoeve, van der 54. 308. 420.
Hoffmann, J. 276.
Holden 19. 232.
Holdsworth 315.
Holloway 23. 45. 235. 397.
Holth 142. 143.
Horovitz 416. 442.
Hosford 348. 399.
Howe 23. 49. 152. 220. 236.
Hudson 82. 83. 84.
Hüttemann 114.
Huizinga 61.
Hulen 50.
Hussels 408.

Jack 45.
Jackson, E. 15. 23. 49. 159. 235.
Jacovidès 120. 140. 221. 401.
Jacqueau 345. 360.
James 348. 400.
Jani 427.
Jarnatowski 36.* 403. 405.
Jaspers 411.
Javorski 58.
Jeruglio 428.
Jespersen 143.
Jess 421.
Igersheimer 339. 387. 395. 463.
Imre 208.
Inouye 203. 238. 244.
Jobson 316.
Jocqus 87. 151. 279.
Johnson, Lindsay 76.
Jooss 187.
Joseph 266.
Isakowitz 19. 268.
Ischreyt 89. 223. 237. 44.
Ito 422.
Jung 254.
Junius 413. 416.

Kahil 140.
Kallmann 251.
Kanngießer 93.
Kapuscinski 340.
Kasass 193.*
Katz, K. 187.
Kaz 80. 246. 278.
Kayser 245.
Kee 62. 216.
Keiper 62.
Kilkelly 84.
Kirpitschowa-Leontowitsch 25.
Kleczkowski 212. 285.
Klein 160. 288.
Klein (Bäringer) 286. 438.
Klejn, de 28. 115. 117. 309.
Knapp, A. 20. 22. 46. 232. 233. 234.
Köllner 14. 16. 18. 79. 411. 418.
Koelsch 223.
Körber 409.
Koike 160.
Koll 410.
Koller 48.
Komoto 12.* 225.* 244. 245.
Koyanagi 246.
Kraupa 147.
Krauss, W. 390. 408. 414. 417. 418.
Krauss (Philadelphia) 396.
Kreibich 251.
Kries, J. v. 16.
Kromeyer 125.
Kron 253.
Krüger, A. 188.
Krusius 32. 95. 96. 117. 309. 388.
Kühnemann 265.
Kümmell 29. 126. 275. 421.
Kuffler 265. 393.
Kugel 372.
Kuhnt 407. 408. 410.
Kumagai 244. 262.*

Lacoste 88. 280. 364.
Laferrère 150.
Lafon 120. 310. 360.
Laganà 425.
Lagrange 88. 120. 150. 221. 364.
Lakah 359.

Lamb 312.
Landolt 280. 390.
Landrien 121. 375.
Langdon 184.
Langelaan 285.
Langenhan 201.
Langhorn 143.
Lantsheere 138.
Lapersonne, de 436.
Lapsley 61.
Lattorf 18.
Lauber 105. 111. 112.
Laue 51.
Lawford 157. 270.
Laws 401.
Lawson 157.
Layson 216.
Lazareff 121.
Leber, A. 126. 387. 396.
Leber, Th. 199.
Lederer 418.
Lediard 399.
Lefever 217.
Lemoine 378.
Lemone 378.
Lempp 411.
Lenz 386.
Leplat 120. 137. 345. 402.
Léri 190.
Levinsohn, G. 76. 94. 200. 207.
Levy 24. 155. 272.
Lewandowsky 265.
Lewin, L. 57. 266.
Lewis 50.
Liebermann, v. 223.
Liégard 121.
de Lieto Vollaro 425.
Lieven 154.
Lindahl 421.
Lindemann, W. 94.
Lint, van 152. 221. 358. 377. 402.
Lister 273.
Lodberg 143.
Löb, S. 442.
Löbner 266.
Löhlein 265. 389. 411.
Löwenstein 147. 209.
Lohmann 114. 211. 266.
Lotine 377.
Lubowski 125.
Luedde 222. 315.
Luigi 209.
Lukans 58.
Lundsgaard 144. 214.
Lutembacher 378.
Lutz, Anton 26. 207.
Lystad 144. 243.

Mac Callan 153.
Mackay 156. 334.
Maddox 155.
Magitot 363. 377.
Makrocki 254.
Mancione 426.
Mann, L. 136. 230.
Manolescu 211.
Manson 270.
Marbaix 138. 403.
Marcat 280.
Martin, H. 220.
Marenholtz, v. 80. 278. 413. 416. 417.
Margorati 137.
Marie Pierre 190.
Marmoiton 345.
Marple 48.
Marshall 25.
Marx 147.
Masso 430.
Maurizi 437. 438.
Mawas 363.
May 311.
Mayou 282.
Mc Cool 310.
Mc Cubbin 118.
Mc Kee 62. 216.
Mc Mullen 157. 273.
Meißner 408.
Meller 56.
Mellinger 266.
Mende, Roman von 213.
Mendel, F. 43.
Mendel, Kurt 93. 252.
Mende 189.
Mentberger 320.
Métafune 121. 378. 423. 424.
Mets, de 361. 403.
Meyer, M. 422.
Meyerhof 123. 139. 141. 401.
Migliorino 431.
Mihail 116. 248. 352.
Minor 46.
Mitchell 155. 272. 305.
Mohr 205.
Moisonnier 345.
Monesi 427.
Moore 271.
Morax 121. 363. 375.
Moreau 120. 359.
Moret 139. 403.
Morgenroth 442.
Morton 273.
Motais 360. 365.
Motolese 428. 429. 430.
Mould 282.
Mouradian 375.
Moxon 157.
Mullen, Mc 157. 273.
Muncaster 316.
Muratet 281.

Nagel, N. 16.
Nakaizumi 247.

Nance 440.
Nedden, zur 209.
Nettleship 24. 155. 270. 400.
Netz 319.
Neuhann 286.
Noica 188.
Nonne 252.
Norman 154.
Nußbaum 357.

Oatmann 46. 311.
Ogawa 418.
Oguchi 116. 148. 203.
Ohm 26. 74.* 357. 420.
Oijen, van 15.
Oliver, Ch. A. 46.
Oloff 412.
Olsho 397.
Oppenheimer 30.
Orlandini 434.
Orlow 463.
Ormond 271. 283.
Orth 30.
Osborne 139.
Osmond 156.
Ostwalt 359.
Ovio 88. 434.

Paderstein 18.
Pagenstecher 387. 440.
Palmieri 430.
Paparcone 423.
Parisotti 136. 362. 436. 437.
Parker 23. 47. 81. 221. 235.
Partenheimer 124.
Pasetti 432.
Pastega 429.
Paton 349.
Patterson 348.
Pechin 279. 365.
Peretz 140. 346. 401.
Pergens 376.
Perrod 427. 433.
Peters 330.
Petit 362.
Petuchowski 253.
Pfalz 213. 386.
Pninizy 119.
Pnronimos 281.
Piccillo 427. 429.
Pichler 210. 412. 438. 441.
Pick 251.
Pick, Walther 251.
Pineus 422.
Pisani 271. 347.
Pisenti 437.
Pissarello 427.
Pitzman 221.
Pöllot 117. 238.
Pohl 137.
Pokrowsky 377.
Pollack 363.
Pollock 302. 335.
Porcher 87.
Posey 183. 216. 313. 397.
Post 20. 221. 222. 232.
Postega 431.
Pohlard 267.
Pratt 232.
Prawazek 126.
Prevedi 436.
Price 184. 397.
Pütter 357.
Purtscher, A. 111. 113.
Purtscher, O. 343.

Quackenboss 46.
Quint 287.

Rabinowitsch 253.
Randall 23. 235.
Randolph 46.
Re 423. 424. 426.
Reber 191. 217. 267.
Reid 319.
Reis, V. 149. 420.
Reis, W. 53. 416.
Reitsch-Hirschberg 207. 211.
Revel 345.
Rhoads 59. 216. 312.
Rhoeds 86.
Richards 313.
Ridder de 137.
Ring 397.
Risley, S. D. 23. 63. 84. 219. 220. 235. 316.
Roche 121. 191. 378.
Rochon-Duvigneaud 136. 366.
Rockliff 247.
Römer 192. 196. 241. 270. 357.
Rönne 142. 144. 211. 214.
Rössler 114. 254.
Rogers 49.
Rohde 253.
Rohmer 281.
Rohr, v. 91. 266. 388.
Rolandi 430. 433.
Roll 24.
Rolleston 118.
Rollet 189. 288. 309. 357. 384.
Roper 347.
Roselli 437.
Rosenhauch 420.
Rostschewski, v. 395.
Rotter 414.
Roure 121.
Ruata 423. 436.
Ruben 236. 389.
Rubert 215.
Rubineau 89.

Rudas 419.
Rübel 214. 342.
Rutten, de 137. 138. 402.
Reyrson 219.

Salus 26. 208. 242. 287.
Salzmann 15.
Sameh Bey 87. 140. 344. 401.
Samuels 147.
Sattler, C. H. 277. 393. 395.
Sattler, Rob. 22. 215. 234.
Sautter 81.
Savage 77. 316.
Scalinci 432. 437.
Schauz, F. 64. 395. 410.
Schevensteen jun. 279.
Schieck 239. 252. 412.
Schieß 266.
Schmeichler 108.
Schmidt-Rimpler 206.
Schnaudigel 250. 389. 396.
Schneidemann, Th. R. 15.
Schneider, R. 393.
Schoeler, Fritz 207.
Schoen 252.
Schönebeck 442.
Schots 402.
Schou 144.
Schweinitz, de 21. 46. 184. 234. 396. 397.
Seidel 210. 319. 394.
Semple 23. 233.
Servel 87.
Seydel 251.
Shahau 191. 222.
Shannon 184.
Sheppard 304.
Sherman 49.
Shin-izi Ziba 112.
Shoemaker 222. 396.
Shumway 314. 396.
Sicard 190.
Siegrist 15. 390. 394. 395.
Silberstein 124.
Smith, Pristley 24. 295.
Snegireff 206.
Snell, Alb. 19. 62. 81. 232.
Snellen, H. jun. 12.
Snyder 60.
Solger 135.*
Sommers 79.
Sontag 352.
Spicer 400.
Spielberg 211.
Spoto 428.
Stanculeanu 248. 352.
Standish 22. 23. 80. 234. 235.
Stargardt 391. 407. 410. 412.
Starling 397.
Steindorff 254.
Steinhaus 377.
Stephenson 151. 153. 154. 281. 334.
Stern 321.*
Stevens 48.
Stevenson 49.
Stieren 61.
Stilling 408.
Stimmel 414.
Stirling 154. 155.
Stock 213. 391. 395.
Stölting 276.
Straeten, van der 137. 138.
Stransky 266.
Straub 271.
Streiff 214.
Stuelp 149.
Sugamma 245.
Sulzer 120. 121. 346. 377.
Swanzy 15.
Sweet 47. 234. 396. 397.
Szarvasy 384.
Szily, A. v. 202. 313. 387. 394.

Tacke 376.
Taft 58.
Takayasu 372.
Tamannscheff 245.
Teillais 345.
Terč 106.
Terrien 88. 280. 364.
Terson 88. 281. 364. 375. 376.
Teulières 98. 281. 362.
Theobald 20. 232.
Thompson, Hugh 271.
Thorington 45.
Timbermann 22. 60. 235.
Tischner 207.
Tobias 93. 209. 252.
Toczynski 413.
Todd 217.
Toldt 125.
Tomlinson 24.
Toti 407.
Trantas 119. 281.
Treber 125.
Trendelenburg 210.
Truc 378.
Tschirkowski 211. 245.
Tschistjakoff 58.
Turner 396.

Uhthoff 392. 394.
Uribe y Troncoso 376.
Usher 400.

Vacher 359.
Valenti 438.
Valois 378.
Valude 121. 122.
Vanhoutte 402.
Vassilopulos 426.

Veasey 45.
Velhagen 33.*
Verderame 209. 244. 393. 428.
Verhoeff 22. 48. 233.
Verwey 280. 422.
Vessey 377.
Villard 360. 377.
Vital-Bérord 150.
Vogel, Richard 186.
Vogt, A. 204. 354.*
Voirol 414.
Voorhees 51.
Vossius 395.

Waddy 283.
Waele de 137.
Wätzold 44. 201. 237. 352. 409.
Wagenmann 136. 356.
Wagner, W. 266.
Walter, O. 79.
Warlomont 136. 402.
Weekers 279. 280. 344. 402.
Weeks 48.
Weidler 59.
Weiß (Gmünd) 391.
Weitbrecht 287.
Werner, Louis 15. 399.
Wessely 31. 388. 394.
West 48. 270.
Westhoff 15. 289.*
White 62.
Wicherkiewicz 119. 146. 362. 377.
Wiegmann 244.
Wilder 21. 234.
Wilkinson 314.
Williams 81.
Wilson, J. A. 155. 247.
Wirtz 127.
Wissmann, R. 145.
Wölfflin 212.
Wolff, Hugo 197. 333. 394. 415.
Wolffberg 79. 187. 188. 278.
Wood, C. A. 60. 285.
Woodruff 267.
Wootton 81.
Worth 183. 300. 350.
Worton 153. 155.
Wray 156. 272. 348. 349.
Würdemann 61. 310.
Wydler 409.
Wyler 59. 191.

Young 283.

Zade 338.
Zani 431. 433.
Zeemann 114.
Zentmayer, W. 15. 184. 218. 313. 396.
Zetsche 320.
Ziegler, S. L. 60. 396.
Zirm 418.
Zoral 183. 283. 350.

Centralblatt

für praktische

AUGENHEILKUNDE.

Herausgegeben von

Prof. Dr. J. Hirschberg, Geh. Med.-Rat, in Berlin.

Unter ständiger Mitwirkung der Herren Prof. G. Abelsdorff in Berlin, Dr. Berger in Paris, Prof. Birnbacher in Graz, Dr. Brailey in London, Prof. Cl. du Bois-Reymond in Schanghai, Dr. Czellitzer in Berlin, Prof. C. Gallenga in Parma, Dr. Ginsberg in Berlin, Hofrat Prof. Goldzieher in Budapest, Dr. Gordon Norrie in Kopenhagen, Dr. Issigonis in Smyrna, Lt. Col. F. P. Maynard, I. M. S., Calcutta, Dr. F. Mendel in Berlin, Dr. Moll in Berlin, Dr. W. Mühsam in Berlin, Dr. Neuburger in Nürnberg, Dr. Peltesohn in Hamburg, Dr. Pergens in Maeseyck, Prof. Peschel in Frankfurt a. M., Dr. Purtscher in Klagenfurt, Dr. M. Reich in Petersburg, Dr. H. Rönne in Kopenhagen, Med.-Rat Dr. Scherer in Oldenburg, Prof. Schenkl in Prag, Prof. Schwarz in Leipzig, Dr. Spiro in Berlin, Dr. Steindorff in Berlin.

Monatlich ein Heft. Preis des Jahrganges 12 Mark. Zu beziehen durch alle Buchhandlungen des In- und Auslandes und die Postanstalten des Deutschen Reiches.

1912. Sechsunddreißigster Jahrgang. Januar.

Inhalt: **Original-Mitteilungen.** I. Über wurmförmige Zuckungen des Schließmuskels der Regenbogenhaut. Von J. Hirschberg. — II. Zur Geschichte der Augenheilkunde an der Universität Würzburg. Von Prof. Dr. Helfreich in Würzburg. — III. Ein einfaches Operations-Verfahren zur Abtragung des großen Hornhaut-Staphylom. Von Prof. Komoto in Tokio.

Neue Bücher.

Gesellschaftsberichte. 1) Berliner Ophthalmologische Gesellschaft. — 2) Der 47. Kongreß der amerikanischen Augenärzte zu New London, am 11. und 12. Juli 1911. — 3) Ophthalmological Society of the United Kingdom. — 4) 79. Jahres-Kongreß der Britischen medizinischen Gesellschaft zu Birmingham.

Journal-Übersicht. I. A. v. Graefe's Archiv f. Ophthalmologie. LXXIX. 3. — II. Wochenschrift für Therapie und Hygiene des Auges, 1911, Nr. 40—45.

Vermischtes.

Bibliographie. Nr. 1—5.

I. Über wurmförmige Zuckungen des Schließmuskels der Regenbogenhaut.

Von **J. Hirschberg.**

Aus Prof. Krückmann's Augenklinik zu Königsberg hat Herr Privat-Dozent Dr. C. H. Sattler, zum ersten Mal, die (nur mit der Lupe sichtbaren) ununterbrochenen, wurmförmigen Bewegungen des Schließmuskels der Regenbogenhaut, im Dezember-Heft 1911 der Klinischen Monatsblätter, veröffentlicht. Es handelte sich, bei einer 29jährigen, um fast

vollständige Lähmung der den Schließmuskel und die Akkommodation beherrschenden Okulomotorius-Fasern infolge von Influenza; als Ursache dieses Reiz-Symptomes sei eine Erkrankung im Gebiet des dritten Hirn, Nerven, möglicherweise in seinem Kern, vorhanden: bei gewöhnlicher Betrachtung schienen die erweiterten Pupillen ganz unbeweglich zu sein.

Ich möchte von der wurmförmigen Bewegung des Schließmuskels einen zweiten Fall beschreiben, der seit 7 Jahren in meinem Pult ruht, wie manches andre, da die Fertigstellung der Geschichte der Augenheilkunde fast meine ganze Zeit in Anspruch nimmt.

Mein Fall unterscheidet sich in wesentlichen Punkten von dem des Herrn Kollegen Sattler jun.

Rechtes Auge.

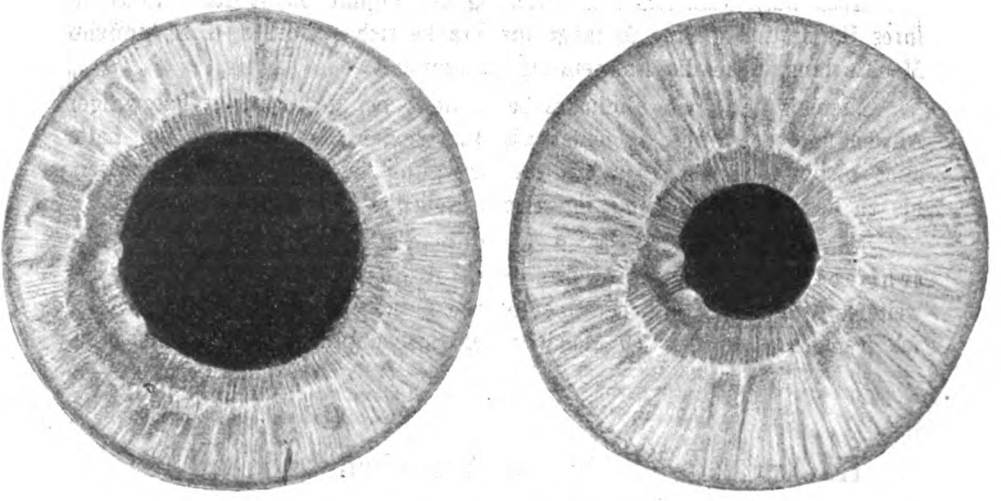

2. 1.

9. VI. 1904 Dr. O. Fehr del.

Es handelt sich um eine 73jährige, die am 30. Mai 1904 meine Privat-Sprechstunde aufsuchte, wegen einer Entzündung des linken Auges, die seit 3 Wochen bestand.

Rechts, mit -9 Di., $S = {}^5/_7$; links, mit -8 Di., $S = {}^5/_{15}$; beiderseits Sn $1^1/_2{}'$ in 5″; Gesichtsfeld normal. Es zeigte sich auf dem linken Auge eine oberflächliche, punktierte Hornhaut-Entzündung. Aber auf dem rechten, gesunden Auge entdeckte ich mit der Lupe[1] eine umschriebene Verdickung des Schließ-Muskels, die, wenn man den Pupillen-Rand in

[1] Es ist die Hartnack'sche Kugel-Lupe, die ich seit 30 Jahren benutze (Einführung in die Augenh. II, 1, S. 82, 1901), und mit der ich sowohl die bleibenden Hornhautgefäße als auch die Linsen-Bläschen gefunden. Herr Kollege Sattler hat die Leitz'sche Lupe oder das Zeiss'sche Hornhaut-Mikroskop benutzt.

acht Teile zerlegen wollte, das schläfenwärts unter dem wagerechten Durchmesser des Auges belegene Achtel einnimmt. (S. Fig. 1.)

An dieser Hervorragung entdecke ich wurmförmige Zusammenziehungen in der Längsachse des Gebildes, auch gleichzeitig ein wenig gegen die Pupille zu gerichtete, — während der übrige Teil des Pupillenrandes, unter der für die Betrachtung notwendigen Belichtung, die gewöhnliche Zusammenziehung gegen die Mitte der Pupille zu ausführt. Es sieht täuschend so aus, wie wenn ein aus zwei dickeren Teilen und einem dazwischen belegenen, dünneren bestehender Wurm durch abwechselnde Zusammenziehung und Erschlaffung seiner Längs-Muskeln langsam um die Pupille herum kriechen wollte. Mitunter wird auch die dünne Stelle, durch Verdickung der beiden stärkeren, pupillenwärts gepreßt.

Auch nach künstlicher Erweiterung der Pupille bleibt die Verdickung ihres Randes. (Fig. 2.) So lange die Kranke sich vorstellte, d. h. fünfzehn Monate lang, blieb die Erscheinung unverändert.

Niemals hatte ich ähnliches beobachtet, bei doch ganz regelmäßiger Anwendung der Lupe, in einer überaus großen Krankenzahl; ich hatte auch nichts von einer wurmförmigen Bewegung des Schließmuskels gelesen, bis zu der Veröffentlichung von Herrn Kollegen Sattler.

Mir schien es, daß es in meinem Fall um angeborene, umschriebene Hyperplasie des Schließmuskels sich handle. Ein weiteres Wachstum, wie bei einer Muskel-Geschwulst (Myoma), vermochte ich wenigstens in den 15 Monaten der Beobachtung nicht nachzuweisen.

II. Zur Geschichte der Augenheilkunde an der Universität Würzburg.

Von Prof. Dr. **Helfreich** in Würzburg.

Die für die Blüte der Medizin in Würzburg so bedeutungsvolle Verbindung der beiden großen Schöpfungen des Fürstbischofs Julius Echter von Mespelbrunn, des seinen Namen tragenden Spitales und der ebenfalls nach ihm genannten Universität, ist nicht alsbald bei deren Gründung im letzten Drittteil des 16. Jahrhunderts erfolgt; sondern erst im Laufe späterer Zeiten zustande gekommen. Was speziell das Gebiet der Chirurgie und der damals mit ihr verbundenen Augenheilkunde betrifft, so war im Juliusspital für diese Kranken ursprünglich nur ein Wundarzt, welcher später das Prädikat „Meister“ erhielt, und erst im Jahre 1725 neben diesem ein wissenschaftlich gebildeter und für höhere operative Tätigkeit befähigter Oberchirurg aufgestellt worden. Derselbe war zugleich der Präparator und

Demonstrator der Anatomie bei den Vorträgen des dieses Fach gemeinsam mit der theoretischen Chirurgie an der Universität lehrenden Professors; er hatte weiter die Aufgabe, den beiden chirurgischen Gehilfen des Juliusspitals und den übrigen Schülern am Krankenbette Unterweisung in der praktischen Chirurgie und insbesondere im chirurgischen Verbande zu erteilen. Die im Jahre 1734 von dem hochgesinnten Fürstbischof Friedrich Carl Grafen v. Schönborn durchgeführte Reorganisation der Universität hat nicht bloß das anatomische Studium durch öffentliche Demonstrationen erweitert und verbessert, sondern auch in der praktischen Chirurgie und der inneren Medizin im Juliusspital den Anfang eines klinischen Unterrichtes begründet. In dem Bestreben, die Durchführung dieser Reformen für das Studium der Anatomie, Chirurgie und Geburtshilfe zu sichern und zu vervollständigen, hatte Fürstbischof Friedrich Carl auch den Versuch gemacht, den damals an der Universität Helmstädt wirkenden berühmten Vertreter der deutschen Chirurgie, Lorenz Heister, für die Hochschule des Hochstifts zu gewinnen. Heister hatte indessen trotz der ihm gestellten ehrenvollen Anerbietungen und der ihm als Protestanten zugesicherten freien Religionsübung abgelehnt.

Ein glückliches Geschick fügte es, daß drei Dezennien später, unter dem dritten Nachfolger des Fürstbischofs Friedrich Carl, zu der Heister vordem zugedachten Stellung ein Mann vom Wundarzte der französischen Armee und späterem chirurgischen Gehilfen im Juliushospital emporstieg, der für die ihm übertragenen Fächer eine neue Ära begründet hat. Es war dies der später in Rücksicht seiner Verdienste samt seinen Nachkommen in den Reichsadelstand erhobene Karl Kaspar Siebold aus Niedecken im Herzogtume Jülich. Die Huld des Fürstbischofs hatte Siebold die Mittel gewährt, die Ausbildung, welche er sich bereits als Gehilfe des Juliusspitals durch die eingehendsten Studien erworben hatte, durch einen vierjährigen Aufenthalt an den berühmtesten medizinisch-chirurgischen Lehranstalten des Auslandes zu vervollständigen. Nachdem Siebold nach seiner Rückkehr die Doktorwürde erworben und zuerst einerseits dem Professor der Anatomie und Chirurgie und andrerseits dem Oberwundarzte des Juliusspitals anläßlich ihrer Versetzung in den Ruhestand adjungiert worden war, wurden nach dem Tode seiner Vorgänger beide Ämter in seiner Person vereinigt und ihm zugleich die Vertretung der Geburtshilfe übertragen. K. K. Siebold ist es nun gewesen, welchem die Begründung und Einrichtung eines eigentlichen und vollständigen chirurgischen Klinikums in Würzburg zu verdanken ist und er eröffnet zugleich die bis in die Gegenwart reichende Zeitperiode, für welche wir schon in den vom Jahre 1785 an vorhandenen Vorlesungsverzeichnissen der Universität Würzburg die mannigfachsten Belege dafür besitzen, daß in ihr die Augenheilkunde an dieser Hochschule sowohl in theoretischer wie klinischer Richtung eine ununterbrochene Pflege und Vertretung gefunden hat.

Wenn nun aber auch für die dem Auftreten K. K. Siebold's vorausgegangene Zeit direkte Feststellungen darüber, in welcher Weise und in welchem Maße auch die Augenheilkunde an den Anfängen des chirurgischen Unterrichtes an der Universität Würzburg teilgenommen hat, nicht zu erbringen sind; so dürfte doch folgende Tatsache dafür sprechen, daß mindestens in einem späteren Abschnitte dieser Periode es an einiger Fürsorge hiefür und an der Erkenntnis der Bedeutung und Notwendigkeit einer Belehrung über die Symptome und die Behandlung von Augenkrankheiten nicht gefehlt hat. In diesem Zeitabschnitt nämlich, etwa um das Jahr 1750, erhielt von dem in Würzburg geborenen Dr. Onymus, dem Leibarzte des Erbstatthalters der Niederlande, der vordem seine Studien im Auslande auf Kosten der Universität Würzburg vollendet hatte, das Juliushospital neben anderen Geschenken auch eine Sammlung von Glasschmelzemodellen für den Unterrichtszweck, welche die verschiedenen Augenkrankheiten darstellten. Ebenso dürfte wohl mit Recht anzunehmen sein, daß in dieser Zeitperiode im Juliusspital auch die Star-Operation nach der damals gebräuchlichsten Methode der Depression durch die Sklera ihre Ausführung bereits gefunden hat.

Was nun die theoretische und praktisch-klinische Tätigkeit K. K. v. Siebold's auf dem Gebiete der Augenheilkunde betrifft, so hielt er eine Reihe von Jahren hindurch zweistündige Vorlesungen über Augenkrankheiten nach Plenck ab. Wie aus seinem Chirurgischen Tagebuch hervorgeht, übte er die Star-Operation anfänglich nach Daviel's, durch Grand-Jean modifizierter Methode vielfach mit Glück aus. Die Scheren und die Lanzen zum Aufschneiden der Krystallkapsel kamen dabei in Wegfall zur Eröffnung der letzteren wurde das Cystotom von La Faye benutzt. In späteren Jahren verwendete v. S. zur Anlegung des Hornhautschnittes die Messer von Siegerist und Richter, kehrte aber in dieser Zeit überhaupt wieder mehr zur Methode der Niederdrückung zurück, mit welcher er im allgemeinen die besseren Resultate und speziell eine geringere Verlustziffer erzielt hat. Bei den Krankheiten des Tränensackes scheint v. S. in einer etwas zu entschiedenen Weise den Grundsätzen der mechanischen Behandlung gehuldigt zu haben. Von den Schülern K. K. v. S.'s sind, abgesehen von seinem Sohne Johann Barthel, mehrere wie Himly, J. M. Langenbeck und Johann Adam Schmidt in Wien hervorragende Vertreter der Augenheilkunde geworden. Johann Barthel v. Siebold hat zuerst neben seinem Vater und dann als dessen Nachfolger, speziell auf dem Gebiete der Augenheilkunde, eine eifrige akademische Wirksamkeit entfaltet. Dieselbe erstreckte sich auf Vorlesungen über Augenkrankheiten nach Arnemann oder Tittmann, auf solche über die mechanisch-chirurgische Behandlung der Augenkrankheiten, auf klinische Demonstrationen und auf praktische Übungen in den Augen-Operationen am Leichnam. Wie ausgebildet bereits der klinische Unterricht in der Augenheilkunde zu Zeiten der beiden Siebold war, er-

sieht man daraus, daß zu den Star-Operationen immer etwa 12 Kliniker zugelassen wurden. Sie hatten sich zur Seite des Operateurs aufzustellen und diejenigen, welche sich der Augenheilkunde widmen wollten, erhielten dabei den Vorzug. Die Berichte, welche B. v. S. in den Jahren 1810 bis 1814 in der in Salzburg erschienenen medizinisch-chirurgischen Zeitung über die Ereignisse in der chirurgischen Klinik des Juliusspitals veröffentlicht hat, geben ein vollständiges Bild über den Umfang und die Art des augenärztlichen Krankenmateriales, anderseits über den damaligen Stand der Star-Operationsfrage. B. v. S. bediente sich vielfach des damals neu aufgekommenen Verfahrens der Keratonyxis, die von Reil ausgedacht, von Buchhorn zunächst an Tieren als ausführbar erwiesen und von ihm und C. M. Langenbeck zuerst am Menschen angewendet worden ist. Bei diesem Verfahren wurden weiche Stare zerschnitten, bei harten die Reclination, vielfach ebenfalls mit Zerreißung der Kapsel und auch mit dem Versuch zur Zerstückelung der Linse, ausgeführt. B. v. S. faßte auf Grund seiner Erfahrungen sein Urteil über die Keratonyxis dahin zusammen, daß der Erfolg dieser Operation nicht unmittelbar nach derselben, sondern erst nach längerer Zeit sich feststellen lasse, und daß harte Stare mehr für die Extraktion, die an sich als das ideale Verfahren hierfür zu bezeichnen sei, weiche und flüssige dagegen für die Depression, Reclination und Keratonyxis sich eigneten. Die Extraktion führte B. v. S. nach dem Verfahren von Beer aus. Er riet ferner, einseitig Starkranke mit Rücksicht auf die gewöhnlich geringe Befriedigung, welche sie bei gelungener Operation zu erkennen gäben, erst dann zu operieren, wenn auch das andere Auge kataraktös würde. Ausdrücklich hob er hervor, daß für die Star-Operation und die dabei notwendige Behandlung die Frühlingszeit die günstigste sei. Es wurden deshalb in Würzburg, gleichwie wie es in andren Städten geschah, die Starkranken schon vor dem Monat Mai durch öffentliches Ausschreiben aufgefordert, sich in der Zeit von Anfang Mai bis Ende September zu stellen. Während der Heilung wurde vor allem für möglichst reine Luft, Abhaltung grellen Lichtes, angemessene Ernährung, Ruhe und Beförderung des Schlafes Sorge getragen. Zur Operation des Hornhautstaphyloms bediente sich B. v. S. eines von ihm angegebenen zweischneidigen Messers, mit welchem die Abtragung auf einmal ausgeführt werden konnte. Eine Reihe von Jahren hindurch hielt neben B. v. S. auch Spindler, ein ausgesprochener Vertreter der spekulativen Richtung, zuerst als Privatdozent, später als Professor, neben Vorlesungen über medizinische Chirurgie, spezielle Nosologie und Therapie, Geschichte der Medizin, auch solche über Augenentzündung und ihre Behandlung auf Grund seiner gleichnamigen Schrift sowie über Augenkrankheiten überhaupt ab. Das Institut der Privatdozenten war erst zu Beginn der kurfürstlich-bayrischen Epoche 1802 an der Universität Würzburg eingeführt und ebenso nach dem 1814 erfolgten endgültigen Übergange des ehemaligen Hochstiftes an die Krone Bayern

wiederhergestellt worden, nachdem es unter der Regierung des Großherzogs von Toskana seine Aufhebung erfahren hatte. Bei der in der ersten bayrischen Periode im Jahre 1803 vorgenommenen neuen Organisation der Universität war zur Beförderung des wissenschaftlichen Wetteifers auch die Bestimmung getroffen worden, daß alle Dozenten auch über andre als die speziell angegebenen Lehrfächer Vorträge halten konnten.

Nach dem 1814, im 39. Lebensjahre B. v. S.'s erfolgten Tode desselben bis zur Wiederbesetzung des Lehrstuhles der Chirurgie und der Stelle des Oberwundarztes am Juliusspitale im Jahre 1816, las stellvertretend Prof. Markard im Sommersemester 1815 auch ausführlich über Augenkrankheiten mit Übungen in Augen-Operationen, und in den Jahren 1818—1820 war es kein Geringerer als Johann Lucas Schönlein, welcher zuerst als Privatdozent, dann als außerordentlicher Professor neben Vorträgen über pathologische Anatomie, Syphilis, Kinderkrankheiten, spezielle Therapie und neben innerer Klinik, mit deren Leitung er in Stellvertretung des erkrankten Ordinarius betraut war, auch Vorlesungen über Augenkrankheiten abhielt. An literarischen Mitteilungen bezüglich der Anschauungen Schönlein's über Augenkrankheiten liegen als Quelle nur die von einem seiner Zuhörer herausgegebenen Vorlesungen über allgemeine und spezielle Pathologie und Therapie vor. Allerdings ist diese Quelle eine ziemlich trübe, da diese Vorlesungen ohne Wissen und gegen den Willen Sch.'s veröffentlicht wurden und nach der ganzen Art ihrer Entstehung vielfache Mängel und Unrichtigkeiten aufweisen. Immerhin dürfte es, zumal diese Veröffentlichung unser Gebiet überhaupt nur sehr kurz und nicht sowohl mit der Besprechung prinzipieller Fragen als vielmehr mit speziellen Ausführungen berührt, zu einiger Orientierung dienen, unter dem gemachten Vorbehalt auf letztere in aller Kürze einzugehen. Die betreffenden Mitteilungen finden sich in den Kapiteln über Skrofulose und Syphilis. Nach denselben bezog Sch. das häufige Auftreten der Keratitis scrofulosa auf die Ähnlichkeit der Kornea mit dem besonders oft von der Skrofulose befallenen Knorpelgewebe der Knochenenden. Dem skrofulösen Prozeß an den Schleimhäuten entsprach nach Sch.'s Anschauung am Auge die Ophthalmoblennorrhoea scrofulosa. Die Photophobia scrofulosa bezeichnete er deshalb als eine dritte selbständige skrofulöse Krankheitsform, weil als ihre Grundlage mit großer Wahrscheinlichkeit eine skrofulöse Affektion der Retina anzunehmen sei. Was die Syphilis betrifft, so ist zunächst daran zu erinnern, daß in jener Zeit die Frage über ihr Verhältnis zum Tripper keineswegs völlig geklärt war. Die Ophthalmia gonorrhoica aber sah die damalige Schule als eine Metastase an, die bei Unterdrückung oder wenigstens Abschwächung des Harnröhrentrippers ebenso am Auge auftrete, wie sie in anderen Fällen am Hoden, an der Prostata, dem Mastdarm oder der Nase zustande komme. Die direkte Übertragung des gonorrhoischen Sekrets auf die Conjunctiva hielt man dagegen für bedeu-

tungslos, da hierbei nur eine leichte, rasch verschwindende Reizung sich ergebe. Bei der auf sekundärer Syphilis beruhenden Iritis nahm Sch. an, daß da, wo auch die Choriodea leide, auch in letztgenannter Membran Kondylome sich bilden und durch Druck auf die Retina Amaurose hervorrufen könnten. Aus den Jahren 1823 und 1824 ist zu erwähnen, daß in denselben Vorträge über Augenkrankheiten auch von dem Privatdozenten Wilhelm abgehalten wurden. Was nun Cajetan Textor betrifft, so zog dieser als ein Schüler Ph. v. Walther's in der langen Zeit seines Wirkens an der Würzburger Hochschule von 1816—1833 und dann wieder von 1835 bis 1860 in intensiver Weise auch die Augenheilkunde in Betracht. Anfänglich beschränkte er sich auf theoretische Vorlesungen nach den Lehrbüchern von Beck und Chelius, später verband er mit dem klinischen Unterricht in der Chirurgie auch den der Augenheilkunde und hielt sogar in verschiedenen Semestern eine völlig selbständige, wöchentlich mehrstündige Klinik über Augenkrankheiten ab. Ebenso ist anzunehmen, daß T. auch in seinem Kolleg über Instrumenten-, Operations- und Verbandlehre die Augenheilkunde berücksichtigt hat. Wie aus den Ausführungen T.'s in den von ihm herausgegebenen „Grundzügen zur Lehre von den chirurgischen Operationen" hervorgeht, bevorzugte er unter den verschiedenen Staroperations-Methoden die Depressio per corneam (Keratonyxis), da sie am wenigsten verletze, nötigenfalls wiederholt werden könne und wenigstens ebenso günstige Resultate liefere wie die übrigen Arten der Operation. T. riet, bei beiderseitiger Katarakt beide Augen zur selben Zeit zu operieren. Bei der Anschwellung des Tränensackes verwarf T. die hier auch zu seiner Zeit noch von mancher Seite empfohlene alsbaldige Operation „der Tränenfistel" und versuchte vielmehr zuerst die Heilung mit Einspritzungen durch die Tränenpunkte nach Anel. Bei der eigentlichen Tränenfistel führte T. nach Eröffnung des Sackes das Röhrchen von Pamard und darnach den bleiernen Nagel von Scarpa ein. War die Wiederherstellung der Durchgängigkeit unmöglich, so verwendete er nach dem Vorgange von St. Yves zur Durchbohrung des Knochens das in einer Röhre eingeführte weißglühende Eisen. In den Jahren 1833 und 1834 hielt Michael Jäger, später Professor in Erlangen, ein Mann, der zu seinen Lebzeiten viel zu wenig gewürdigt worden ist und dem vor allem in Rücksicht auf seine Leistungen auf dem Gebiete der Gelenkresektionen ein Ehrenplatz in der Geschichte seiner Wissenschaft gebührt, sowohl theoretische Vorlesungen über Augenheilkunde nach Beck sowie stellvertretend die chirurgisch-augenärztliche Klinik im Juliusspital ab. Im Jahre 1836 erhielt die Universität Würzburg durch die Habilitation Adelmann's den ersten vorwiegend die Augenheilkunde vertretenden Dozenten. A., der vier Dezennien der Universität Würzburg angehörte, wurde im Jahre 1841 außerordentlicher Professor. Seinen theoretischen Vorträgen legte er die Lehrbücher von Jüngken, Weiss, Chelius, später von Ph. v. Walther; jenen Vorlesungen aber, in welchen er speziell

die pathologische Anatomie des Auges berücksichtigte, die Werke von Rosas, Ammon und Jüngken zugrunde. A. hielt ferner wiederholt ophthalmiatrische Poliklinik sowie Augen-Operationskurse mit Übungen am Phantom und der Leiche ab. Aus seinem Nachlasse erhielt die jetzige Universitäts-Augenklinik eine reiche Sammlung selbstgefertigter, künstlerischer Aquarellbilder über die Krankheiten des äußeren Auges. Von 1847 an hielt auch Textor der Sohn, zuerst als Privatdozent, dann als außerordentlicher Professor neben seinem Vater und neben Adelmann eine Reihe von Jahren hindurch wie über Chirurgie so auch über Augenheilkunde Vorlesungen und Übungen in Augen-Operationen ab. Als eine zwar nicht dem Lehrkörper der Universität angehörige, aber als praktischer Augenarzt sehr geschätzte und gesuchte Persönlichkeit dürfte für die mit der Wirkungszeit von Cajetan Textor zusammenfallende Periode der in Würzburg geborene Dr. Christian Eustach Muck auch deshalb Erwähnung finden, weil er als langjähriger chirurgischer Gehilfe des Juliusspitals in der Schule von K. K. und J. B. v. Siebold seine Ausbildung erlangt hat. Muck war ein sehr kluger, höchst origineller Kopf, der seinem kaustischen Witz auch im Verkehr mit den höchsten Personen seiner Klientel freien Lauf ließ. Sein Enkel ist der gegenwärtige königl. preuß. Generalmusikdirektor und Dirigent des Parsifal bei den Bayreuther Festspielen, Dr. Carl Muck in Berlin. Im Wintersemester 1847/48 tritt in den Vorlesungsverzeichnissen ein Mann auf den Plan, dessen Name da, wo man die größten Namen auf dem Gebiete der Augenheilkunde, einen A. v. Graefe, einen Franz Cornelius Donders und einen Hermann v. Helmholtz nennt, immer mitgenannt werden muß, Heinrich Müller. Ein Schüler Henle's und Rokitanski's behandelte H. M. in den ersten Jahren seiner Lehrtätigkeit in seinen Vorlesungen die Materien der allgemeinen Pathologie und Therapie, der pathologischen Gewebelehre und der speziellen pathologischen Anatomie, ferner die Knochen- und Bänderlehre und die allgemeine Anatomie. Das Jahr 1852 brachte seine Ernennung zum außerordentlichen Professor. Schon vorher hatte H. M. den Übertritt von dem Gebiet der pathologischen auf das der normalen Anatomie vollzogen, und kam dieser Übertritt nunmehr auch in seiner Vorlesungstätigkeit durchaus zum Ausdruck. In dieser behandelte er jetzt zunächst abwechselnd verschiedene Teile der systematischen, dann die topographische und vergleichende Anatomie. Vor allem aber war es auch das Auge, welches mehr und mehr das Objekt seiner Lehrtätigkeit wie seiner bahnbrechenden Forschungen wurde. Wie in letzteren, so umfaßte er auch in seinen Vorlesungen sowohl die normale Anatomie und Physiologie des Organes wie seine Pathologie; daran reihten sich diagnostische Übungen und ophthalmoskopische Kurse. Daß der Mann, dem wir, um nur weniges hervorzuheben, die anatomisch-physiologischen Untersuchungen über die Retina des Menschen- und Tierauges, die Entdeckung der Ringfaserschicht des Ciliarmuskels, von glatten Muskeln in

den Augenlidern und Orbita, die Kenntnis der Veränderungen an der Eintrittsstelle des Sehnerven beim Glaukom zu verdanken haben, wie selten ein akademischer Lehrer aus dem Vollen zu schöpfen vermochte, bedarf keiner Ausführung. Dabei hatte H. M. aber auch als ein Meister der anatomischen und mikroskopischen Technik mit den einfachen Hilfsmitteln jener Zeit sich eine Sammlung von Präparaten geschaffen, welche sowohl hinsichtlich ihres Umfanges wie ihrer Schönheit ein Demonstrationsmaterial ohnegleichen abgab, wie Verf., dem in späterer Zeit dessen Verwendung in seinen eigenen Vorlesungen vergönnt war, am besten bezeugen kann. Aber nicht bloß durch seine Vorträge, sondern auch in andrer Weise entfaltete H. M. eine überaus fruchtbringende Wirksamkeit als Lehrer, nämlich dadurch, daß unter seiner unmittelbaren Anleitung zu wissenschaftlichen Arbeiten eine Reihe von Forschern auf dem Gebiete der normalen und pathologischen Histologie des Auges herangebildet wurde, von denen wir nur Jwanoff, Knapp, Sämisch und Schweigger namhaft machen wollen. Die Beförderung H. M.'s zum Ordinarius war im Jahre 1858 erfolgt.

In der Zeitperiode, die wir nunmehr erreicht haben, hatte auch A. Freiherr v. Tröltsch nach der Rückkehr von seinem dem Studium der Ohren- und Augenheilkunde gewidmeten Aufenthalt, speziell in Wien und England, und vor seiner im Jahre 1861 für das Fach der Ohrenheilkunde erfolgten Habilitation einige Jahre hindurch auch augenärztliche Praxis in Würzburg ausgeübt. Die frühere Beziehung des Genannten zur Augenheilkunde ist deshalb von historischem und wissenschaftlichem Interesse, weil v. Tr. durch den Gebrauch des Augenspiegels zu der für die Ohrenheilkunde so wichtigen Erfindung des Ohrenspiegels angeregt worden ist. Im Winter 1855/56 ging der damalige Privatdozent Robert v. Welz von seiner bisherigen andersartigen Lehrtätigkeit zu dem Fache der Augenheilkunde über; er vertrat dasselbe im Sinne des Begründers der modernen Ophthalmologie, A. v. Graefe, mit welchem ihn auch persönlich ein reger freundschaftlicher und wissenschaftlicher Verkehr verband. v. W. war im Jahre 1857 zum außerordentlichen Professor befördert worden; den Lehrauftrag für das Fach der Augenheilkunde erhielt er indessen erst bei seiner im Jahre 1867 erfolgten Ernennung zum Ordinarius, so daß also erst zu diesem Zeitpunkte die Augenheilkunde zum ersten Male als ein selbständiges Fach an der Universität Würzburg anerkannt wurde. In ihr volles Recht war sie damit allerdings noch nicht eingesetzt, denn das klinische Institut, an welchem v. W. lehrte, war nicht Staats-, sondern Privat-Anstalt desselben und wurde von ihm auch aus eigenen Mitteln unterhalten. Die Lehrtätigkeit von v. W. erstreckte sich auf theoretische Vorlesungen über Augenheilkunde nach v. Graefe, auf Vorträge über Augen-Operationslehre, Abhaltung der Augenklinik, von Augen-Operations- und ophthalmo-

skopischen Kursen, sowie auf Vorlesungen über Krankheiten der Akkommodation und Refraktion mit Übungen in der Brillenwahl.

Bezüglich der Vertretung, welche die Augenheilkunde im Juliusspital seit dem Rücktritte Cajetan Textor's von der Leitung der chirurgischen Klinik gefunden hat, ist folgendes zu bemerken. Morawek, der Nachfolger C. T.'s kam, da er sehr bald nach seiner Übersiedelung nach Würzburg starb, nur in einem einzigen Semester, Winter 1855/56, dazu, in seine klinischen Vorträge auch die Augenheilkunde einzubeziehen. Linhart, der nach ihm die chirurgische Klinik übernahm, las im Winter 1859/60 publice über Augen-Operationslehre und hielt von 1862—1875 in einer sehr großen Zahl von Semestern chirurgisch-ophthalmologische Operationskurse ab. Auch wurde von ihm öfter zu den auf der Augenabteilung des Juliusspitals ausgeführten Operationen eine kleine Zahl von Studierenden zugezogen. L. verwendete zur Star-Operation zumeist die Extraktionsmethode nach Beer, bei sehr alten und dekrepiden Patienten aber die Depression oder Reclination.

Was nun die speziellen Einrichtungen für die Aufnahme von Augenkranken im Juliusspitale in der ganzen von uns besprochenen Zeit betrifft, so ließen diese allerdings im Gegensatze zu der steten regen Pflege der Augenheilkunde im Unterrichte fast alles zu wünschen übrig. Wie sich aus den Akten des Juliusspitals ergibt, war im Jahre 1807 dem Prof. B. v. Siebold auf seine Bitte um Überweisung eines besonderen, für Operation und Nachbehandlung von Starkranken eingerichteten Zimmers ein solches von der großherzoglich toskanischen Landesdirektion mit dem Vorbehalte bewilligt worden, daß es bei augenblicklichem Nichtvorhandensein solcher Patienten zur Kur für Wahnsinnige und andere dringende Kranke verwendet werde.

Wie wenig sich hierin im Laufe der Zeit eine Änderung und Besserung ergeben hat, geht daraus hervor, daß das Oberpflegamt des Juliusspitals ein im Jahre 1841 von Cajetan Textor gestelltes Ansuchen um Schaffung einer eigenen Abteilung für Augenkranke durch Überlassung von zwei Zimmern mit je sechs Betten und entsprechender Einrichtung nicht allein mit Rücksicht auf den Kostenpunkt und Raummangel abschlägig beschied, sondern dabei auch die bisher von dem Oberwundarzt betätigte Unterbringung von Augenkranken in einigen für andere Zwecke freigehaltenen Zimmern für die Folge als nicht tunlich bezeichnete. Es hatte also bei einem ständigen Zimmer sein Verbleiben und wurde Textor nur noch anheimgegeben, bei zeitweilig größerem Raumbedarf für Augenkranke ein oder das andere der für chirurgische Kranke bestimmten Zimmer durch Entlassung unheilbarer oder besonders langwieriger Fälle freizumachen.

Als nach dem Tode Linhart's Ernst v. Bergmann im Jahre 1878 die chirurgische Klinik und die Stelle eines Oberwundarztes im Juliusspital

übernahm, war die Augenabteilung in letzterem durch zwei Mezzanin-Zimmer repräsentiert. Auf den Wunsch v. Bergmann's wurde dem Verf., damaligen Privatdozenten Helfreich, die operative und gesamte sonstige Behandlung der Augenkranken dieser Abteilung übertragen. Bei dem bald darauf erfolgten Tode von Prof. v. Welz ging dessen Privatklinik durch Vermächtnis, einschließlich einer besonderen Stiftung für arme Augenkranke, in Besitz, bzw. Verwaltung der Universität über und hörte infolgedessen auch die Augenabteilung des Juliusspitals auf zu bestehen. Die nunmehr zum Universitäts- und Staatsinstitut gewordene Augenklinik, deren Leitung Prof. Michel übertragen worden war, erfuhr noch eine Erweiterung durch Hinzunahme einer Abteilung des der Klinik nahegelegenen medizinischen Kollegienhauses, wodurch Räume für die Poliklinik, die wissenschaftlichen Arbeiten und den Hörsaal gewonnen wurden. Im Jahre 1901 erfolgte die Verlegung der gesamten Klinik sowie der v. Welz'schen Stiftung in das hierfür neugebaute, gegenwärtige Institut.

Literatur.

Würzburger Vorlesungs-Verzeichnisse vom Wintersemester 1785/86 an. Universitäts-Bibliothek Würzburg. — Karl Kaspar Siebold's chirurgisches Tagebuch, Nürnberg, Grattenaver, 1792. — Karl Kaspar Siebold's Leben und Verdienste. Würzburg, 1807, Bonitas. — Joh. Barthel v. Siebold, Beilage zu den neuen Würzburger gelehrten Anzeigen Nr. 12—13, 1800, S. 98 und 99. Würzburg, Rienner'sche Buchhdlg. — Derselbe, Mediz.-chirurg. Zeitung, Salzburg, Mayr'sche Buchdruckerei. 1811, II. Bd Nr. 40; 1812, I. Bd. Nr. 17; 1813, II. Bd. Nr. 36 und 37. — Derselbe, Ein Messer zur Wegschneidung des Staphyloms. Chiron. III. Bd., S. 309 u. fgde., 1813, Sulzbach, J. E. Seidel'sche Buch- und Kunsthandlung. — Derselbe, Geschichte und gegenwärtige Einrichtung des chirurgischen Clinicums im Juliusspitale zu Würzburg. Würzburg, Stahel, 1814. — J. L. Schönlein's Vorlesungen über allgemeine und spezielle Pathologie und Therapie. Von einem seiner Zuhörer. II. Aufl., Würzburg, Etlinger, 1832, 3. und 4. Bd. — Cajetan Teitor, Grundzüge zur Lehre der chirurg. Operationen. Würzburg, 1835, Stahel. — A. Kölliker, Gedächtnisrede auf Heinrich Müller, Sitzungsberichte der physik.-medizin. Gesellschaft in Würzburg, 1864.

III. Ein einfaches Operations-Verfahren zur Abtragung des großen Hornhaut-Staphylom.

Von Prof. **Komoto** in Tokio.

Hornhaut-Staphylom findet man bekanntlich in verschiedener Größe; die Operation dazu ist gewöhnlich nicht besonders schwer: aber, wenn es eine enorme Größe erreicht, so ist, wenigstens für den jungen Arzt, der Entschluß nicht gerade leicht, eine totale Abtragung desselben vorzunehmen. Denn der Glaskörper kann, bevor die Operation vollendet ist, in großer Menge herausfließen, was ja oft eine deletäre intraokulare Blutung nach

sich zieht. Falls auch ein solch unliebsames Ereignis nicht eintritt, so fühlt man sich doch etwas unheimlich, wenn aus der großen, weit geöffneten Wunde des Riesen-Staphylom ein krystallheller, leicht bläulicher Körper, der Glaskörper, im großen Umfang vorliegt. Wenigstens ist es mir immer so vorgekommen, obgleich ich mir ja infolge der langjährigen Tätigkeit eine gewisse Gewandtheit in der Staphylom-Operation angeeignet habe.

Aber, seitdem ich eine eigene Operation dazu gefunden, habe ich mich ungemein leicht entschlossen, in jedem Augenblick eine Abtragung des Riesen-Staphylom vorzunehmen.

Das Verfahren ist ungemein einfach, wie aus folgender Beschreibung ersichtlich: Nachdem man das Hornhaut-Staphylom an der Basis mit dem Gräfe'schen Messer von einer Seite zur andren durchstochen und die beiderseitigen Wunden etwas erweitert hat, zieht man das Messer einfach heraus, worauf gewöhnlich intraokulare Flüssigkeit, mehr oder weniger,

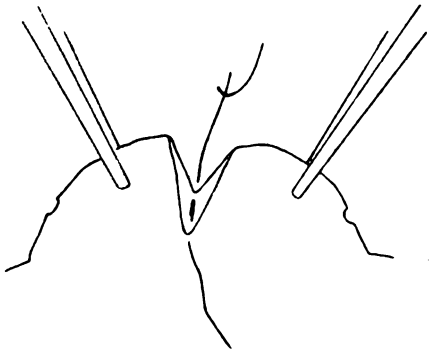

Fig. 1.

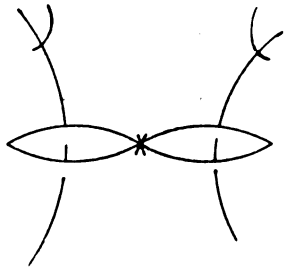

Fig. 2.

herausfließt. Hierauf fasse ich mit Pinzetten beiderseits das Staphylom in Falten auf, was allerdings gewöhnlich mein Assistent besorgt; dann schneide ich mit der geraden Schere die Falte in der Mitte ein, senkrecht bis zur Basis, so daß ein senkrechter dreieckiger Schnitt zustande kommt, welcher sofort an der Spitze zugenäht wird. (Fig. 1.) Jetzt ist das Staphylom in zwei seitliche Teile geteilt, wovon jeder einzelne mit der Schere abgetragen und zugenäht werden kann (Fig. 2), so daß im ganzen drei Nähte nötig sind.

Die Operation, welche sehr einfach ist, hat sich immer gut bewährt; aber besonders scheint sie geeignet zu sein, wenn das Staphylom groß und dünnwandig, da es sich dann leicht in Falten aufheben läßt.

Die Wunde heilt gewöhnlich ohne Störung; aber, wenn man vorzieht, dieselbe mit Bindehaut zu bedecken, so soll man zuerst die Bindehaut um die Hornhaut herum einschneiden. Weiter geschieht die Operation

so, wie oben beschrieben; nur muß der senkrechte Schnitt etwas weiter bis zur Sklera gehen, und bei der Naht die Bindehaut mitgefaßt werden.

Gewöhnlich genügt es aber, wenn bei der Operation einfach der Wundrand des Staphyloms zugenäht wird, wie ich oben angegeben; ich habe wenigstens dabei keinen Nachteil gesehen. Dagegen habe ich überhaupt bei einer Staphylom-Operation vom Zudecken der Wunde mit der Bindehaut keinen Vorteil gesehen, denn die Operation gestaltet sich dabei natürlich viel komplizierter, als ohne dieses. Höchst unangenehm ist, daß die oft stark gespannte Bindehaut beim Anlegen der Naht leicht einreißt, was auch noch nach dem Verband geschehen kann.

Da mein Operationsverfahren in der Literatur nicht erwähnt ist, trotzdem ich viel danach gesucht habe; so habe ich mir erlaubt, einen kurzen Bericht zu erstatten und dasselbe bestens zu empfehlen, wenn ein Hornhautstaphylom besonders groß ist, und die Operation desselben auf gewöhnliche Art schwieriger sich zu gestalten scheint.

Allerdings fand ich in den Klin. Monatsbl. f. Augenheilk. XLIV, Bd. II, S. 32, von seiten Wichrkiewicz' etwas Ähnliches berichtet, aber die Operation selbst ist von ganz andrer Art, da er nur empfohlen hat, beim Staphylom die Wand quer durchzustechen und dann sie in Falten einfach abzutragen, ohne Nahtanlegung, — während aber mein Verfahren gerade in dieser einen großen Vorteil bietet und somit beim großen Staphylom besonders angezeigt ist.

Unser Büchertisch.

Neue Bücher.

*1. Die Störungen des Farbensinnes, ihre klinische Bedeutung und ihre Diagnose, von Dr. Hans Köllner, Privatdozent an der Universität Berlin, Assistent der Universitäts-Augenklinik. Mit 33 Abbildungen. Berlin 1912, S. Karger. (428 S.)

Auf dieses wichtige Werk werden wir demnächst zurückkommen.

*2. Bulletins et mémoires de la société française d'ophtalmologie. . . . 28me année, 1911. Paris, S. Steinheil, 1911. (612 S.)

*3. Graefe-Saemisch, Handbuch der Augenheilkunde. 212. Lieferung, Lehre vom Lichtsinn, von Prof. Hering. 213.—218. Lieferung, Geschichte der Augenheilkunde, von J. Hirschberg: Deutschlands Augenärzte 1800 bis 1850. (440 S.)

*4. Transactions of the American ophthalmological Society, 57th annual meeting, New London, Conn. 1911, Vol. XII, part III, Philadelphia, Amer. ophth. Soc. 1911. (p. 681—1021.)

5. Optotypi ad visum determinandum secundum formulam $V = \frac{d}{D}$. Confecit H. Snellen. Edidit H. Snellen jun. Editio vicesima MCMXI. (Hermann Peters' Verlag, Stettin.)

Enthält lateinische Proben, englische, französische, italienische, deutsche, holländische. Diesmal sind auch Proben in deutschen (gotischen) Lettern

beigefügt, deren Fehlen wir an einer der vorigen Ausgaben zu erinnern hatten.

6. Leseproben für die Nähe, aus der Univ.-Augenklinik Bern, Direktor Prof. Dr. A. Siegrist. Bearbeitet von Dr. med. Rudolf Birkhäuser, Augenarzt in Basel, gewes. I. Assistenz-Arzt der Klinik. Berlin, Julius Springer, 1911.

Von den im Handel erhältlichen romanischen wie gotischen Schriftzeichen wurden diejenigen ausgewählt, und zwar in den größten Formen, welche am besten den Forderungen unsrer Sehschärfe-Bestimmungen entsprechen, und photographische Verkleinerung hergestellt für V = 1,5; V = 1,0; V = 0,9 usf. bis V = 0,1. In der Tat sind dies die exaktesten Lese-Proben für die Nähe, die wir besitzen.

7. A Handbook of the diseases of the eye and their treatment, by Sir Henry R. Swanzy, A. M., M. D., D. Sc., ... Surgeon to the R. Victoria Eye and Ear Hospital, and Louis Werner, M. B., F. R. C. S. J., Sen. Mod. Univ. Dub., Ophthalmic Surgeon to the Mater Hospital.... Tenth edition. London, H. K. Lewis, 1912. (634 S. — Theodor Leber gewidmet.)

Dies treffliche, kurzgefaßte, aber sehr vollständige, mit ausgezeichneten Abbildungen versehene Handbuch unsrer Fachwissenschaft ist vielleicht das einzige in englischer Sprache, das es bis auf eine so beträchtliche Zahl von Auflagen gebracht hat. Es ist hauptsächlich für Studenten bestimmt, auf die Höhe der heutigen Augenheilkunde gebracht und enthält farbige Abbildungen, nach Original-Gemälden des zweiten Verfassers.

8. Augenpraxis für Nichtspezialisten, von Dr. med. Birkhäuser, Augenarzt in Basel. Mit 32 Figuren im Text und auf 4 Tafeln. Berlin, J. Springer, 1911. (189 S. 16°.)

Ein nützliches Büchlein, das dem praktischen Arzt klar zu machen sucht, was er selber behandeln kann, und was er dem Augenarzt zuweisen sollte.

9. The ophthalmic Year Book. Vol. VIII (for 1910), by Edward Jackson, M. D., Prof. of ophth. in the Univ. of Colorado, Theod. R. Schneidemann, M. D., Prof. of ophth. in the Philadelphia Policlinic, William Zentmayer, M. D., Attending Surgeon to the Wills Eye Hosp., Philad., Denver, 1911. (455 S., mit Abbildungen.)

Dieser ausgezeichnete Jahresbericht, der einzige in englischer Sprache — wenn wir von dem Anhang zu Knapp's Archives absehen, — hat trotz der aufopfernden Tätigkeit der Herausgeber noch nicht eine genügende Zahl von Abnehmern gefunden, welche das Erscheinen für die Zukunft sicher stellt. Die Fachgenossen englischer Zunge sollten sich auf ihre Ehrenpflicht besinnen. Aber auch französisch sowie deutsch redenden Augenärzten, die des Englischen so weit mächtig sind, kann dies Jahrbuch wohl empfohlen werden; es behauptet seinen Eigenwert auch neben dem Nagel'schen Jahresbericht.

10. Over de epidemiologie en de daarop gegronde bestrijding van de Trachoom, in het bijzonder in Nederland, ... door Joh. Herm. van Oijen. Amsterdam 1911. (270 S.)

11. Het tienjarig bestaan van de vereeniging tot verbetering van het lot der Blinden in nederlandsch Oost-Indien door Dr. C. H. A. Westhoff. Batavia, 1911. (30 S.)

12. Anatomie und Histologie des menschlichen Augapfels im Normalzustande, seine Entwicklung und sein Alter, von Dr. Maximilian Salz-

mann, a. Prof. der Augenheilkunde in Wien. Mit 5 Figuren im Text und 9 Tafeln in Lichtdrucken. Leipzig u. Wien, F. Deuticke, 1912. (249 S.)

Aus Vorträgen ist dies treffliche Werk hervorgegangen, von einem Augenarzt für Augenärzte geschrieben, als Grundlage für das Verständnis der klinischen Untersuchungsmethoden und für die Beurteilung pathologischer Veränderungen, daher mit Hinweisen auf die Ophthalmoskopie und auf die Physiologie des Akkommodations-Vorganges. Von besonderem Interesse ist die Darstellung der Entwicklung des Augapfels bei dem Neugeborenen, das Wachstum, die Alters-Erscheinungen.

13. Die Augen-Erkrankungen im Kindes-Alter, von Prof. Dr. Oskar Eversbusch in München. Mit 21 farbigen Tafeln und 46 Textfiguren. Leipzig, Vogel, 1912. (457 S.)

Das Handbuch der Kinderkrankheiten von Gerhard brachte uns eine Darstellung der Krankheiten des Auges im Kindes-Alter, von F. Horner und J. Michel 1879—1889. Nachdem dann 1900 Guttmann kurz, 1910 Prof. Peters ausführlich und gründlich die Krankheiten des kindlichen Auges bearbeitet, brachte uns das neue Handbuch der Kinderheilk. von Prof. Pfaundler und Prof. Schloßmann das vorliegende, sehr eingehende und vortreffliche Werk, das auf einer großen, eignen Erfahrung des Verf.'s beruht und in klarer Darstellung den Gegenstand erschöpfend behandelt, nicht bloß für den praktischen Arzt und Kinderarzt die nötige Belehrung schafft, sondern auch dem Augenarzt für Diagnose und Behandlung einen brauchbaren Ratgeber abgibt. Treffliche Abbildungen, auch farbige des Augengrundes, dienen zur Erläuterung.

*14. Einführung in die Methoden der Dioptrik des Auges des Menschen, von A. Gullstrand, Prof. an der Universität zu Upsala. Mit 20 Figuren im Text.

*15. Handbuch der physiologischen Optik, von H. v. Helmholtz 2. Band: Die Lehre von den Gesichts-Empfindungen, herausg. von Prof. Dr. N. Nagel und Prof. Dr. J. v. Kries. Leipzig und Hamburg, Verlag von Leopold Voß. 1911. (391 S., mit 80 Abbildungen im Text und 3 Tafeln.)

Auf die beiden letztgenannten, hochbedeutenden Werke werden wir ausführlich zurückkommen.

Gesellschaftsberichte.

1) Berliner Ophthalmologische Gesellschaft.

Vorsitzender: Herr J. Hirschberg. Schriftführer: Herr Wertheim.

Sitzung vom 14. Dezember 1911.

1) Herr Köllner demonstriert einen Fall von Enophthalmus traumaticus und berichtet über einen zweiten Fall. Von beiden werden die Röntgenplatten gezeigt. Beide Male war der Enophthalmos von mäßigem Grade, die Beweglichkeit des Auges nahezu allseitig leicht beschränkt, der Augapfel selbst ohne Abweichungen. Es bestand ein Bruch der äußeren Orbitalwand, dort, wo die laterale Fascien-Ausstrahlung der Augenmuskel den Knochen erreicht. Vermutlich war dieser Fascienzipfel abgerissen und die Orbita durch die Depressionsfraktur gleichzeitig vergrößert.

2) Herr Clausen: I. Demonstration eines Falles von Xeroderma pigmentosum.

Nach eingehender Schilderung der allgemeinen Krankheitsbilder geht Vortr. näher auf die bei Xeroderma pigmentosum beobachteten Augen-Erkrankungen ein, wobei er ganz besonders der ausführlichen Veröffentlichung von Greeff Erwähnung tut, der 2 Fälle von Xeroderma pigmentosum verfolgen konnte, wovon der eine ein großes epibulbäres Karzinom aufwies, das nach der notwendig gewordenen Enukleation genau histologisch untersucht wurde. Ferner erwähnte Vortr. ausführlicher die beiden Fälle von Heine, in denen es zur Ausbildung eines doppelseitigen, symmetrischen, pterygiumartigen, partiellen Symblepharon in der äußern Bulbushälfte gekommen war.

Herr Clausen demonstriert sodann II. ein 17jähriges Mädchen E. G., das seit dem 2. Lebensjahr an typischem Xeroderma pigmentosum leidet. Patientin ist das einzige Kind vollkommen gesunder Eltern. In der weiteren Verwandtschaft sind Fälle von Xeroderma pigmentosum nicht beobachtet worden.

Außer den typischen Hautpigmentierungen und sonstigen Veränderungen im Gesicht, an Hals, Händen und Armen finden sich bei der Patientin noch eine stark ausgesprochene Madarosis der Unterlider sowie grauweiße, locker aussehende Auflagerungen in der Gegend des untern Limbus, die sich beiderseits bis fast an die Pupillenmitte auf die Hornhaut vorschoben. Diese Auflagerungen ließen sich mit Lanze und Skalpell verhältnismäßig leicht von der Hornhaut abtragen, der Grund wurde galvanokaustisch zerstört. Die histologische Untersuchung der Wucherungen ergab im wesentlichen verdicktes und auf die Kornea vorgeschobenes Konjunktivalgewebe, in dem ausgesprochen karzinomatös entartete Zellen und Partien noch nicht entdeckt werden konnten.

3) Herr Adam demonstriert einen Fall von Myotonia atrophica, der (außer typischen Erscheinungen an den Händen, Armen, Beinen, dem Hals und der Kiefermuskulatur) an den Augen folgende Veränderungen darbot: auf beiden Seiten bestand eine mittelstarke Ptosis, die früher nicht vorhanden gewesen war und die durch Kokaïn nur ganz wenig zu beeinflussen war. Die Pupillen waren mittelweit und reagierten prompt, es ließ sich aber selbst mit 4 Tropfen Kokaïn keine maximale Mydriasis hervorrufen, die Pupillen blieben nur in $^2/_3$ Größe, während eine Kombination mit Skopolamin die Pupille zwar weiter machte, aber auch nicht maximal. Die Augenbewegungen waren etwas erschwert, als ob sie gegen einen Widerstand zu kämpfen hätten, und nicht recht ausgiebig; besonders auffällig ist dies, wenn die Augen längere Zeit sich nicht bewegt hatten, z. B. morgens beim Aufwachen oder nach Abnahme eines Binoculus. Früher wurden auch Doppelbilder bemerkt. Jetzt besteht links eine reife Katarakt, rechts eine solche im Beginn und zwar in der hinteren Corticalis. Mit Rücksicht auf den Beruf des Patienten, das jugendliche Alter (31 Jahre) und die Form der Trübung ist die Katarakt als Glasbläser-Star anzusprechen.

4) Herr Ginsberg: Pseudotumor der Iris bei einem $4^1/_2$jähr. Knaben.

In der Vorderkammer ein den äußeren unteren Quadranten einnehmender gelblicher Tumor, welcher den Eindruck einer vom Ciliarkörper ausgegangenen Neubildung machte, außerdem Reste entzündlicher Veränderungen mit Krystallen in der Vorderkammer. Vor 2 Jahren, nach Masern Augen-Entzündung, in einer Klinik nach außen iridektomiert; die Geschwulst seit 5 Wochen bemerkt. (Dr. Paul Cohn.)

Die anatomische Untersuchung ergab: in einem mit der Iris zusammenhängenden bindegewebigen Reticulum massenhafte Riesenzellen mit Fettsäurenadeln und Fettsäure-Verbindungen (Fett und Lipoid), ferner Reste von Blutungen und kleinzellige Infiltration der Iris, alte Netzhaut-Ablösung.

Es handelt sich also um Fremdkörper-Riesenzellen. Die Fettsäure-Krystalle usw. stammen von den alten, in dem schwer degenerierten Bulbus mangelhaft resorbierten Exsudaten und Blutungen. Die Entzündung war wohl metastatisch nach den Masern entstanden.

5) Herr Paderstein zeigt Drusen des rechten Sehnerven-Kopfes bei einem 36jährigen Mann.

Der Kranke wurde der augenärztlichen Untersuchung von dem Neurologen Dr. Toby Cohn zugewiesen, der am rechten Auge eine Atrophia n. optici diagnostiziert hatte. In der Tat erscheint die rechte Papille zunächst im Vergleich zur linken stark entfärbt, die Grenzen zum Teil verwaschen. Die Untersuchung im aufrechten Bild zeigt, daß die Gefäße normal sind und die teilweise Unschärfe der Papillengrenzen auf der Anhäufung kleiner rundlicher, grauweißer Gebilde beruht, die über die Papille hinaus in die angrenzende Netzhaut hinübergreifen. Ähnliche Gebilde finden sich zahlreich auf der Sehnervenscheibe selbst, am deutlichsten im oberen äußeren Quadranten. Das Bild läßt keinen Zweifel, daß es sich um Drusen des Sehnervenkopfes handelt. Es fragt sich, ob hier eine primäre Opticus-Atrophie vorliegt und die Drusenbildung sekundär ist, wie es ja zunächst das ophthalmoskopische Bild nahe legt; oder ob nicht die Entfärbung der Papille durch die Ablagerung der Drusenmassen, die nur wenig prominent sind, vorgetäuscht wird, zumal am nasalen Rand eine schmale Sichel rötliche normale Farbe zeigt. Die Prüfung der Funktion ergibt völlig normale Verhältnisse, Sehschärfe mit — 0,5 D. = 1. Auch das Gesichtsfeld, besonders für Farben, ist normal. Der Kranke gibt an, daß er niemals eine Sehstörung auf dem rechten Auge bemerkt habe, er habe auch beim Militär rechts geschossen, aber schon damals habe das rechte Auge das ärztliche Interesse auf sich gelenkt. Wenn also wirklich hier eine Atrophie vorliegen würde, dann hätte man neben der Seltenheit der Drusenbildung auch das ungewöhnliche Vorkommen normaler Funktionen. — Die anatomische Grundlage der Drusen des Sehnervenkopfes, wie sie z. B. die Abbildung von Hirschberg und Cirincione zeigt, macht die Vortäuschung einer Atrophie durch Drusenbildung verständlich.

6) Herr Lattorff stellt 2 Fälle von Glaukom bei hoher Myopie vor und weist an der Hand der Literatur und Statistik auf die Seltenheit dieser Komplikation hin.

7) Herr Köllner demonstriert den hereditär-luetischen Augenhintergrund bei einer Familie von 7 Kindern. Es finden sich 2 Typen, eine schwere Form mit hochgradiger Sklerose fast aller großen Aderhautgefäße und den Sekundär-Erscheinungen, und eine leichte Form der gewöhnlich hereditär-luetischen Entfärbungen des Pigmentepithels mit geringen Wandverdickungen der größeren Aderhautgefäße. Die schwere Form bestand bei 3 Kindern, bei den übrigen 4 die leichte Form. Interessant war, daß die ersteren 3 auch schwere Wachstumsstörung, Sattelnase, Albuminurie, Intelligenzdefekte aufwiesen, die übrigen nur Drüsenschwellungen, daß also ein ausgesprochenes Parallelgehen zwischen der Schwere der Augen-Erkrankung und den übrigen Symptomen bestand. Die Wassermann'sche Reaktion war bei allen Kindern und bei der Mutter negativ. Anamnestisch war kein

Anhalt für Lues. Die Schwere der Veränderung entsprach nicht dem Gesetz der allmählichen Abstufung der Syphilis, sondern sie zeigt alternierenden Typus in folgender Reihenfolge: 1. schwer, 2. leicht, 3. leicht, 4. Abort, 5. Totgeburt, 6. schwer, 7. schwer, 8. leicht, 9. leicht. 3. und 9. waren Knaben, die übrigen Mädchen. Eine spezifische Behandlung war bei den Eltern, deren Augenbefund völlig normal war, nicht vorgenommen worden. Im Anschluß daran bespricht Vortr. noch die Häufigkeit der längsovalen Hornhaut. Untersuchungen von Eppenstein an 50 Fällen mit hereditär-luetischer Keratitis parenchymatosa und an 50 normalen hatten ergeben, daß die längsovale Hornhaut bei beiden Gruppen gleich häufig war (im ganzen 13 Fälle).

8) Herr Isakowitz: Das Gertz'sche Keratometer.

Das Spiegelbild von Ellipsen auf einer astigmatischen Hornhaut nähert sich, sobald der längere Durchmesser der Ellipse mit den stärker brechenden Hornhautmeridien zusammenfällt, mehr oder weniger einem Kreise, bzw. nimmt genau Kreisform an, wenn die Hornhautmedien und Ellipsen-Durchmesser in einem bestimmten Verhältnis zueinander stehen. Gertz verwendet vier verschieden gekrümmte Ellipsen, um auf diese Weise den Hornhautastigmatismus bis 8,0 Di. auf etwa 1 Di. genau zu bestimmen. Die Achsenlage läßt sich durch eine Drehung der Ellipse um 90°, bei der das Spiegelbild lang gezogen erscheint, sehr exakt feststellen. Die Ellipsen sind auf 2 Scheiben und diese auf einer Röhre drehbar befestigt. Das Instrument ist sehr handlich und in der Rocktasche bequem unterzubringen. Es ist natürlich nicht dazu berufen, dem großen Ophthalmometer Konkurrenz zu machen, wird aber in Ermangelung eines solchen und besonders bei Massenuntersuchungen (Schule, Militär) gute Dienste leisten.

---

2) **Der 47. Jahres-Kongreß der amerikanischen Augenärzte zu New London**, am 11. und 12. Juli 1911. (Nach American Journ. of Ophthalmology, 1911, August.)

Vier Fälle akuter, disseminierter Myelitis mit retrobulbärer Opticus-Entartung.

Dr. Ward A. Holden (New York) berichtet über vier Fälle bei Erwachsenen. Die Gesichtsfelder, soweit sie untersucht wurden, boten Eigentümlichkeiten: Bei einem war es extrem konzentrisch eingeengt bei ziemlich erhaltener Sehschärfe, bei zweien zeigte sich Hemianopsie auf einem Auge allein für gewisse Objekte.

Periodische flüchtige Episkleritis.

Dr. Alb. Snell (Rochester) beobachtete bei einer 42jähr. Frau zur Zeit jeder Menstruation während mehr als 5 Jahren das Auftreten einer oberflächlichen Lederhaut-Entzündung, ohne Einfluß der Jahreszeit. Einen ähnlichen Fall von rezidivierender Episkleritis sah er bei einem Manne.

Behandlung der sympathischen Ophthalmie mit Serum.

Dr. Derby (Boston) wandte nach zur Nedden's Beispiel bei einem Fall von sympathischer Entzündung nach vergeblicher Ordination von Salicylpräparaten und Quecksilber-Einreibungen mit deutlichem Erfolge Serum-Einspritzungen, über 8 Wochen verteilt, an. In mehreren andren Fällen,

wo die verschiedensten Sera verwendet wurden, blieb ein unzweideutiger Erfolg aus. Die Mindestdosis sollte 30 ccm betragen.

In der Diskussion bemerkt Dr. Randolph (Baltimore), daß die Schwierigkeit, das Serum zu erlangen, es verbietet, im Vertrauen darauf die Therapie der Augapfel-Verletzungen allzu konservativ zu behandeln; namentlich bei Kindern ist das Risiko der sympathischen Ophthalmie zu groß.

Dr. Claiborne (New York) hat vor mehreren Jahren ähnliche Versuche mit absolut negativem Erfolge angestellt.

Dystrophia epithelialis corneae (Fuchs).

Dr. A. Knapp beobachtete einen Fall bei einer 81jährigen Frau nach glücklicher Star-Operation, ohne Zeichen von Entzündung oder Drucksteigerung. Das zweite vor 12 Jahren operierte Auge zeigt ähnliche, aber stärker ausgesprochene Hornhaut-Veränderungen.

Blennorrhoe der Bindehaut nach Gelenk-Entzündung.

Dr. Post's (St. Louis) Patientin war ein 3jähriges Mädchen ohne allen vaginalen Ausfluß. 4 Tage nach einer Entzündung des linken Hand- und Schultergelenks setzte eine Conjunctivitis mit starkem, Gonokokken enthaltenden Eiterfluß ein. Vermutlich seien die Gonokokken, die ursprünglich doch wohl von der Vagina ihren Ausgang genommen hätten, auf dem Wege der Blutbahn auch in die Submucosa und weiter auf die Mucosa der Bindehaut gelangt. (?)

Dr. Randolph vermißt die Ausschaltung der Nasenhöhlen.

Dr. Allen Greenwood (Boston) beobachtete bei einer jungen Frau, welche nach Gonorrhoe an multiplen Gelenk-Entzündungen litt, eine akute Conjunctivitis ohne Gonokokken und hinterher eine heftige Iritis von mehrmonatiger Dauer, — offenbar ein typischer Fall von Gonokokken-Intoxikation.

Dr. Holloway (Philadelphia) hatte unter zahlreichen Fällen von Blennorrhoea neonatorum nur vereinzelte Gelenk-Entzündungen verzeichnet gefunden. In eigener Beobachtung kein einziges Mal.

Protest gegen den urteilslosen Gebrauch organischer Silberpräparate in der Augenpraxis.

Dr. S. Theobald (Baltimore) beklagt das häufigere Auftreten von Argyrie seit der Anwendung von Protargol und Argyrol, während sie früher eine sehr seltene, nur bei alten Trachomen beobachtete Erscheinung gewesen sei. Bei katarrhalischen Formen von Conjunctivitis sollten die Präparate überhaupt keine Anwendung finden.

Dr. Duane (New York) hat bei Argyrol, das er bei sezernierenden Entzündungen und Tränenkanal-Stenosen nicht missen möchte, nur eine Argyrosis gesehen.

Dr. Theobald gibt zu, daß, wo die Überlegenheit der Präparate gegenüber dem Höllenstein anerkannt ist, die Furcht vor der Argyrie die Anwendung nicht hindern sollte.

Die Ausschneidung von Tarsus und Konjunktiva, nach Heisrath, bei alten Trachomfällen und ein neues Instrument hierfür.

Dr. J. H. Claiborne (New York) empfiehlt die Operation nur als letzte Zuflucht bei Trachom, wo die Ausquetschung nicht zum Ziel führt. Er verwendet dabei eine Klemme, die ihm gestattet, ohne Assistenz und fast in Blutleere, in 10—15 Minuten zu operieren.

Ringförmiges Sarkom des Ciliarkörpers. Demonstriert von Dr. Alling (New Haven).

Dr. Fuchs (Wien) hat vier solche Fälle beobachtet, bei denen die Iris lediglich geschwollen und verfärbt war. Die Diagnose des Sarkoms sei oft in solchen Fällen unmöglich, weil die Iris zu stark verwachsen sei.

Dr. Fuchs demonstriert a) ein äußerst kleines Sarkom der Aderhaut, wie es bis jetzt noch nicht gekannt sei. Aus der Beobachtung von drei solchen überhaupt untersuchten Fällen gehe hervor, daß das Sarkom in der Schicht der großen Gefäße (Keller's Schicht) entspringen, und von Anfang an aus Spindelzellen bestehen und dunkel pigmentiert sein kann. b) Neurome, die er in zwei atrophischen Augäpfeln fand, kleine Tumoren, die fast ausschließlich aus Nervenfasern zusammengesetzt waren, also genuine Neurome, nicht Neurofibrome.

Ein Fall von klinisch beobachteter Netzhautcyste.

Im Gegensatz zu dem häufigeren Befund von Retinalcysten im Präparat konnte Dr. Georg S. Derby (Boston) auch einmal den seltenen ophthalmoskopischen Befund bei einem 40jährigen Arbeiter erheben. Beiderseits Netzhaut-Ablösung; im rechten Auge die ganze untere Hälfte durchscheinend bis zur Papille hinauf. Nach außen von dieser, über ihren Rand ragend, sah er eine kugelige Schwellung etwa sechs Papillendurchmesser in den Glaskörper hineinragen. Sie war mit kleinen Bläschen bedeckt. Die Diagnose wurde nur als wahrscheinlich betrachtet.

Zwei Fälle von pulsierendem Exophthalmus und deren Heilung durch Ligatur der Carotis communis und interna.

Dr. W. Wilder (Chicago) sah in dem einen Falle sofortige und dauernde Heilung von der Unterbindung der Carotis communis. Im zweiten Falle trat nach 2 Monaten ein Rückfall ein, der dann durch die Ligatur der interna dauernd beseitigt wurde, als deren Folge nur eine leichte Sprachstörung und Schwäche des linken Vorderarmes eintrat.

Dr. Risley (Philadelphia) sah nach der Operation in einem Falle ausgedehnte Blutungen im Augeninnern auftreten.

Dr. Grüning (New York) hat zwei Fälle ohne solche Komplikation durch Ligatur der Carotis communis augenblicklich geheilt.

Dr. de Schweinitz erinnert an 6—7 Fälle, die er durch Ligatur der Vena ophthalmica geheilt hätte, in deren einem allerdings später Venenthrombose und Exitus eingetreten wäre.

6 Fälle von Tumoren und Pseudotumoren der Augenhöhle.

Dr. de Schweinitz (Philadelphia) beschreibt 1. einseitigen Exophthalmus durch Sarkom der Orbita, im Frühstadium durch Exenteration beseitigt. 2. Ebenfalls Sarkom, das einen, durch Ligatur der Carotis communis nur vorübergehend beseitigten pulsierenden Exophthalmus vorgetäuscht hatte. 3. Cyste der linken Orbita mit den klinischen Erscheinungen eines Sarkom. 4. Exophthalmus durch ein Psammom der mittleren Schädelgrube. 5. Exophthalmus mit Blicklähmung, durch Quecksilber geheilt. 6. Gleicher Fall, mit plötzlicher Erblindung kompliziert, bei einem jungen Mädchen, ebenfalls durch antisyphilitische Kur vollständig wieder hergestellt.

Dr. Shumway (Philadelphia) konnte bei einem 16jähr. Patienten die Ursache des Exophthalmus durch Röntgen-Durchstrahlung in einer Geschwulst

unterhalb des Bulbus nachweisen. Die Exstirpation gelang glatt durch das Unterlid. Die Krönlein'sche Operation sei oft überflüssig.

Netzhautcyste oder Ablösung, ein Sarkom des Ciliarkörpers vortäuschend, besprochen von Dr. Arnold Knapp.

Prof. Fuchs hat eine ähnliche Erfahrung gemacht, als er eine große, von der Ciliargegend entspringende Tumormasse, die bräunlich und solide erschien, beim Punktieren mit einer Nadel kollabieren sah.

Diskussion über vier Referate bezüglich der Star-Operation in der Kapsel.

1. Dr. Myles Standish (Boston) spricht über die Wichtigkeit des Blicks nach oben, um den geringsten Druck auf den Glaskörper auszuüben, der, weil er ungewohnt ist, langsam erfolgt.

2. Dr. Rob. Sattler (Cincinnati) sucht sich die Fälle für die Smith'sche Operationsmethode sorgfältig aus. Er wendet sie nur an, wo er deutlich eine gewisse Schwellung der Linse und abgerundete Ränder feststellen kann, sonst zieht er die alten Verfahren vor. Er rät zur präparatorischen Iridektomie.

3. Dr. A. Timbermann (Columbus) sucht ebenfalls durch Iridektomie die Irisprolapse zu vermeiden. Er hält es beiläufig für richtiger, daß der Operateur die Fixation des Bulbus dabei besorgt, weil sie der wichtigere Teil der Iridektomie ist, und der Assistent die Ausschneidung der Iris macht. Ob Irisvorfälle bei der intrakapsulären Extraktion häufiger seien, läßt er dahingestellt; jedenfalls seien sie leichter zu reponieren und die Schrecken einer Iritis geringer.

4. Dr. A. E. Ewing (St. Louis) entfernt nach kleiner Iridektomie die Vorderkapsel mit einer gezähnten Schere. Er macht den ersten Verbandwechsel erst nach 96 Stunden.

Dr. Standish macht die Smith'sche Operation in den Fällen, wo eine zentrale Trübung lange Zeit stationär geblieben ist. Er ist mit den Erfolgen sehr zufrieden.

Dr. Timbermann rühmt Smith's Kunst, den Löffel zu handhaben, um Glaskörper-Austritt zu vermeiden. Seit er ihn ohne Schaden Ausspülungen des Bindehautsacks mit $^1/_2\,^0/_{00}$ Sublimat machen sah, wendet er es in seiner Praxis jetzt auch furchtlos an.

Das Gesichtsfeld bei tabischer Sehnerven-Atrophie.

Prof. Fuchs hat viel häufiger, als Uhthoff, das zentrale Skotom bei Tabes beobachtet. Es brauche nicht als die Folge einer gleichzeitigen syphilitischen Neuritis retrobulbaris aufgefaßt zu werden, sondern sei ebenfalls durch die graue Degeneration der Substanz zu erklären, meist im Opticus selber, ausnahmsweise weiter hinten im Chiasma, wo dann bitemporale Hemianopsie beobachtet werden könne. Alle Patienten seien Männer gewesen, die ausnahmslos geraucht hätten. Aber das Rauchen war unschuldig an dem Skotom, denn es verschwand nicht auf Abstinenz.

Pathologie der Keratitis punctata superf. mit einem Fall von bisher unbekannter Iris-Veränderung.

Dr. F. H. Verhoeff (Boston) sieht die Fuchs'sche Keratitis punctata als eine Form der neuropathischen Keratitis an. Die Hornhaut-Affektion bestehe aus langsam geformten, nekrotischen, leukocytischen Infiltraten unter der Bowman'schen Membran, die durch diffundierende toxische Substanzen an

den Nervenendigungen hervorgerufen seien. Ebenso schätzt er die Keratitis disciformis ein. Die Toxine zeigen eine elektive Vorliebe für das Ganglion ciliare, das den zentralen Sitz der nervösen Störung bilde. Auch die rezidivierende Hornhaut-Neuralgie beruhe auf einer Reizbarkeit der peripheren Ganglienzellen der Hornhautnerven.

Entwicklung und Wesen der Retinitis albuminurica.

Dr. Semple (St. Louis) hält an seiner schon vor 10 Jahren vorgetragenen Auffassung fest, daß in manchen Fällen die Netzhaut- und Aderhautgefäße normal sind; daß am wahrscheinlichsten die Ursache der Krankheit in einer Toxinwirkung zu suchen sei, die der Gefäßveränderung lange vorausgehe.

Die Stauungspapille: a) Ihre mechanische Erklärung nach Dr. Standish; b) ihre Beziehung zum intraokularen Druck nach Dr. Walter R. Parker (Detroit). Parker hat mit dem Tonometer in 6 Fällen nachgewiesen, daß bei gesteigertem Hirndruck die Stauungspapille zuerst in dem Auge mit geringerer intraokularer Tension erschien.

Dr. Brown (Chicago) bemängelt, daß diese Messungen nur einmal mit je einem Gewicht angestellt worden seien, während man den Durchschnitt von drei Wägungen nehmen müßte, um Irrtümer zu vermeiden.

Dr. Grüning weist auf einen Fall hin, wo sämtliche Hirnsinus thrombosiert waren, ohne daß Stauungspapille auftrat.

Darmfäulnis als Ursache von Herz- und Gefäß-Erkrankungen und dadurch bedingten Augenleiden.

Dr. Samuel D. Risley (Philadelphia) ist der Ansicht, daß viele unklassifizierbare Krankheitsformen durch Retention von Darminhalt verusacht sind, die sowohl durch Toxine wie durch direkte Invasion von Mikroben in den Blutstrom an entfernten Organen Infektionsherde erzeugen kann. Dann hilft keinerlei Lokal-Behandlung, sondern die systematische Entleerung des Darms.

Dr. Edw. Jackson (Denver): Cilio-Retinalgefäße.

Dr. B. Alexander Randall (Philadelphia): Doppeltes (nasales und temporales Kolobom des Sehnerven und seiner Scheide.

Dr. Holloway: Komplikation von Retinitis pigmentosa mit albuminurischer Retinitis bei einem 34jährigen Manne.

Dr. E. Grüning: Embolie der rechten Central-Arterie bei einem 8jährigen Knaben mit zahlreichen Blutungen um den roten Fleck im Zentrum. Herzaffektion konnte nicht nachgewiesen werden. Dr. Duane und Rogers erwähnen ähnliche Fälle von 14 bzw. 10 Jahren.

Dr. Lucien Howe (Buffalo) legt der Ortsbestimmung der Linse und ihre Messung durch das Phakometer für die Beseitigung von quälender Akkommodations-Anstrengung großen Wert bei und hat dafür eine Reihe von Formelwerten zusammengestellt, die eine Abkürzung der Rechenarbeit gestatten.

Dr. Duane (New York) spricht über die angeborenen Abweichungen der Augen, beruhend auf Aplasie oder andren Defekten der Muskeln. Sie seien oft die Ursache von permanenten Beschwerden, von Torticollis, Asthenopie und Aprosexie,[1] und sind durch Operation zu heilen. Peltesohn.

[1] *Ἀπροσεξία*, Unaufmerksamkeit.

3) **Ophthalmological Society of the United Kingdom.** (Americ. Journ. of Ophthalm.)

Sitzung vom 4. Mai 1911.

Herr Tomlinson demonstriert ein Modell zur Veranschaulichung des Simultankontrasts der Farben.

Herr Levy zeigt einen Fall von persistierender Pupillenmembran, Herr Roll ein Loch nahe der Macula ohne Trauma. Herr Dorrell stellt mehrere Mitglieder einer Familie mit scheibenförmigem Star vor. Die Mutter und 4 von 7 lebenden Kindern zeigten die Affektion, 7 andre waren tot.

Ein Fall von albuminurischer Retinitis mit typischer Verteilung auf einem, atypischer auf dem zweiten Auge wird von Herrn Greves demonstriert.

Herr Nettleship hält einen Vortrag über „erblichen Nystagmus" nach den Erfahrungen bei 4 neuen und 9 bereits veröffentlichten Stammbäumen. Er unterscheidet 2 Gruppen: 1. solche mit gleichzeitigem Kopfzittern, wo die männlichen und weiblichen Glieder ohne Ausnahme befallen waren; und 2. solche ohne Kopfbewegung, wo nur die männlichen Glieder die Affektion von nicht befallenen Müttern erbten, ähnlich wie es bei der Vererbung der Farbenblindheit und der Hämophilie der Fall ist. Bei der ersten Gruppe ist das Augenzittern horizontal, von sehr wechselnder Intensität, während das Kopfzittern mit dem Alter abzunehmen scheint. In beiden Gruppen zeigte sich Schwachsichtigkeit bei stärkerer Ametropie, gewöhnlich hypermetropischem Astigmatismus; viele hatten albinotischen Habitus. Eine Erkrankung des Zentralnervensystems oder Blutsverwandtschaft lag nicht vor.

Herr Herbert berichtet über die Lappen-Sklerotomie gegen Glaukom bei 54 Fällen. Er hatte nur 3 Miß-Erfolge bei durch Irisprolaps und Cyclitis ganz oder teilweise erblindeten Augen. 44 Operationen wurden mit dem Schmalmesser, 13 mit Bishop Harman's Scheren-Instrument vollzogen. Die letzteren waren noch zu frisch, um ein Urteil über dessen Vorgänge abzugeben.

Herr Treacher Collins hat 40 Fälle meist mit gutem Erfolge mit dem Messer operiert, nur zweimal Irisvorfall und einzelne Verwachsungen der Iris mit der Wunde erlebt.

Herr Laws hat bei 45 Fällen niemals bezüglich der Herabsetzung des Drucks sich im Stich gelassen gesehen; auch bei Buphthalmus zeigte sich die günstige Wirkung. Der Lappen brauche nicht lang zu sein. Ebenso günstig äußert sich Herr Ridley auf Grund von 22 durchweg gelungenen Operationen.

Peltesohn.

4) **79. Jahres-Kongreß der Britischen medizinischen Gesellschaft zu Birmingham.** 1911, 25.—28. Juli. Abteilung für Augenheilkunde.

Priestley Smith spricht an der Hand von Projektionsbildern über die Behandlung des Glaukoms. Maligne Fälle habe er nicht mehr gesehen, nachdem er der Iridektomie eine Skleralpunktur vorausgeschickt habe. Bei chronischem, nicht kongestivem Glaukom sei die wesentliche Vorbedingung der Heilung die Filtration durch die Skleralnarbe, wie sie von Herbert, le Grange, Elliot und Ferguson urgiert worden sei.

Major R. H. Elliot bringt die Statistik über 400 Fälle von Trepanation der Sklera gegen Glaukom. Irisprolaps könne man durch Iridektomie vermeiden, doch sei letztere durchaus nicht wesentlich. Glaskörper käme nur in 5% der im letzten Stadium befindlichen Fälle vor, niemals bei den frischen. Es gäbe keine einfachere, schnellere und sichere Operation.

Dr. Gray Clegg sah einige Male Glaskörper-Austritt. Über den relativen Wert von Iridektomie und Sklerotomie sprach Devereux Marshall; Thomson Henderson über die Filtration des Auges nach der Operation. Colonel Herbert meint, ohne Sonder-Untersuchung könne man über die Filtration gar nichts Bestimmtes sagen. Über die Dauer der Tensionsminderung müßten noch sorgfältige Nachprüfungen angestellt werden. Richardson Cross befürwortet nach wie vor die erprobte Iridektomie, die er sehr peripher empfiehlt. Dr. Bronner macht erst die Sklerotomie, dann die Iridektomie, und erst bei Rückfällen die Trepanation. Bishop Harman und Jessop erklären Herbert's Operation für einen brauchbaren Fortschritt, besonders für chronische Fälle, und für harmloser, als die Iridektomie. Harrison Buttler hält auch für sie ein sehr enges Gesichtsfeld für eine Kontra-Indikation. Auch James Evans und Allport schränken die Indikation für die chronischen Fälle ein, die akuten gehörten der Iridektomie. Die weitere Diskussion ergibt keine neuen Gesichtspunkte. Major Elliot betont im Schlußwort, daß er ohne Einschränkung auch für die akuten Fälle die Trepanation vorziehe, die viel leichter und sicherer sei, als die Iridektomie; man müsse so weit wie irgend möglich einzudringen suchen. Peltesohn.

Journal-Übersicht.

I. A. v. Graefe's Archiv für Ophthalmologie. LXXIX, 3.

1) **Zur Frage der Iris-Innervation beim Kaninchen,** von Frau Wera Kirpitschowa-Leontowitsch, prakt. Arzt in Kiew.

Der Inhalt ist ohne die sehr schönen Abbildungen schwer wiederzugeben. Die Präparate wurden durch vitale Methylenblau-Färbung und Nachfärbung der ausgeschnittenen Iris mit Methylenblau in feuchter Kammer im Thermostaten gewonnen. Fixierung nach einem noch nicht veröffentlichten Verfahren (Leontowitsch). Mit dieser Methode erhält man deutliche Fasernetze mit Nervenzellen, die nicht als Ganglienzellen anzusehen sind.

Ein kernhaltiges Remak'sches Netz liegt auf der Vorderfläche der Iris. Ein zweites befindet sich im Gebiete des Sphinkter. Es hängt mit markhaltigen Nerven zusammen und läuft in ein intermuskuläres Netzwerk aus. Die Gefäße werden von einem feinmaschigen und einem grobmaschigen Netze umsponnen, von denen das feinmaschige mit dem Remak'schen Netze der vorderen Fläche zusammenhängt, das grobmaschige dagegen ohne Verbindung mit dem Remak'schen Netze ist und aus Nervenstämmchen hervorgeht. Ein weiteres Netz liegt an der Hinterfläche der Iris. In der Iris des Kaninchens sind Ganglienzellen vorhanden.

Die Menge der Nervenfasern ist sehr groß, jede einzelne Muskelzelle wird von mehreren Nervenfäserchen umsponnen. Die Kerne der Vorderfläche sind länger als die der Hinterfläche.

---

2) **Über einige Stammbäume und die Anwendung der Mendel'schen**

Regeln auf die Ophthalmologie, von Dr. med. Anton Lutz aus Zürich.

Hereditäre Opticus-Atrophie nach Neuritis ließ sich durch 4 Generationen einer Familie verfolgen. Nur männliche Personen wurden bald nach dem Eintritt der Pubertät befallen. Von 9 Männern waren 7 erkrankt und 2 noch im kritischen Alter. Ob die Erkrankung durch die Männer auf ihre direkten Nachkommen übertragen werden kann, ließ sich nach dem vorliegenden Material nicht bestimmen. Die Frauen bleiben verschont, übertragen das Leiden aber mehrere Generationen hindurch auf ihre Nachkommen. Die Zahl der Erkrankten nimmt in jüngeren Generationen nicht ab. In einem der 4. Generation angehörenden Familienzweige waren von 5 Söhnen 3 erkrankt und 2 noch nicht in die Pubertätsjahre eingetreten. Für den Einfluß von Blutsverwandtschaft fanden sich keine Anhaltspunkte.

Ferner erhielt Verf. den Stammbaum einer Familie, welcher nicht nur die dominantmerkmalige Vererbung der braunen Augenfarbe, sondern auch die dominantmerkmalige Vererbung der Myopie zeigt. Die myopischen Augen waren tief dunkelbraun. In den blauen Augen waren für Laien braune Pigment-Inseln nicht sichtbar. Verf. erörtert eingehend die Ergebnisse der im letzten Jahrzehnt ungewöhnlich geförderten experimentellen Vererbungslehre. Das große Tatsachenmaterial und die vielfach verwickelten Verhältnisse lassen sich nicht kurz zusammenfassen.

---

3) **Studien zur sympathischen Ophthalmie.** IV. Die antigene Wirkung der Augen-Pigmente, von A. Elschnig und R. Salus in Prag.

Elschnig hatte früher nachgewiesen, daß Uveal-Emulsion antigene Wirkung besitzt, und daß ihr eine ausgesprochene Organ-Spezifizität, keine Artspezifizität zukommt. Die Vermutung, daß das Pigment ein wirksamer Bestandteil der Uveal-Emulsion sei, wurde durch weitere Versuche bestätigt. Chemisch reines Augenpigment hat nach intravenöser Einverleibung ausgesprochene antigene Wirkung. Der gebildete Immunkörper hat ungefähr gleiche Affinität für die Uvea verschiedener Tiere und zeigt auch im Bindungsversuche mit reinen Augenpigmenten keinerlei Art-Spezifizität. Das Pigment wirkt organ- und nicht artspezifisch, wenngleich die Antigenwirkung des arteignen Augenpigments geringer ist, als die artfremder Pigment-Arten.

Ob nur das Pigment, und nicht auch vielleicht das übrige Uvealgewebe antigen wirkt, bleibt vorläufig eine offene Frage.

---

4) **Über die Behandlung der Netzhaut-Ablösung durch operative Entleerung der subretinalen Flüssigkeit und Einspritzung von Luft in den Glaskörper,** von Dr. Joh. Ohm, Augenarzt in Bottrop i. W.

Nachdem sich gezeigt hatte, daß bei jungen Katzen Einführung von Luft in den Glaskörper keinen Schaden anrichtet, operierte Verf. an einem Patienten mit Netzhaut-Ablösung. Kleiner meridionaler Lanzenschnitt durch die Lederhaut, Einführen einer Pravaz-Spritze mit dicker Kanüle, Aussaugen der subretinalen Flüssigkeit, Einführen einer sehr feinen Kanüle durch dieselbe Öffnung bis in den Glaskörper und Einspritzen von Luft. Der Erfolg war gut. In einem zweiten Falle traten Glaskörper-Trübungen auf, die nicht ganz wieder verschwanden, und statt einer Verbesserung erfolgte eher eine Verschlechterung. Verf. will die Methode zur Diskussion stellen.

---

5) **Über Elschnig's Theorie der sympathischen Ophthalmie,** von Prof. Eugen v. Hippel in Halle.

Nach der Elschnig'schen Theorie sind für die Entstehung der sympathischen Ophthalmie zwei Faktoren erforderlich: 1. eine Anaphylaxierung der Uvea durch Gewebszerfall (Pigment), 2. eine Erkrankung des Gesamtorganismus, wie Nephritis u. a., oder eine Konstitutions-Anomalie (Autointoxikation im weitesten Sinne des Wortes). Danach kann auch eine spontane Iridocyclitis zur sympathischen Ophthalmie führen, und die sympathische Ophthalmie ist keine selbständige Krankheit mehr. Sie kann auch nach Traumen bei wirklich gesunden Menschen nicht auftreten, sondern nur dann, wenn irgend eine Anomalie des ganzen Organismus besteht. Daher kommt es nicht allein auf die Enukleation des ersterkrankten Auges an, sondern auch auf sorgsame Berücksichtigung des Allgemeinzustandes.

Dagegen läßt sich folgendes einwenden.

Über die Möglichkeit einer Autoanaphylaxie durch resorbiertes Pigment wissen wir bisher nichts. Auffallend muß die rein lokale anaphylaktische Entzündung ohne Allgemeinsymptome erscheinen und ebenso auffallend, daß die Anaphylaxie nur in einem bereits vorher erkrankten Organismus auftritt. Wenn die Resorption von Pigment die von Elschnig angenommene Wirkung hätte, so müßte sie sich auch nach schweren, nicht perforierenden Verletzungen (Aderhautruptur) und selbst nach den mit ausgedehntem Pigmentzerfall verbundenen entzündlichen Prozessen der Aderhaut und Netzhaut zeigen. Daß fast ausschließlich perforierende Verletzungen zur sympathischen Ophthalmie führen, ist heute noch unbestritten.

Wenn Elschnig doppelseitige spontane Iridocyclitis der sympathischen Entzündung gleichstellt, so muß er für die Erkrankung der beiden Augen verschiedene Ursachen annehmen. Das erste erkrankte selbständig und das zweite infolge von Sensibilisierung der Uvea durch Pigmentzerfall im ersten. Warum wirkt die Schädlichkeit, welche das erste Auge erkranken ließ, nicht in gleicher Weise auf das zweite? Wie erklären sich die Fälle, in denen wir gleichzeitig in beiden Augen die ersten Anfänge derselben Erkrankung feststellen können? Wie die Fälle, in denen das eine Auge an Iridocyclitis zugrunde gegangen ist und das zweite erst nach Jahren erkrankt? Die beiden Faktoren, Konstitutionsanomalie und Gewebszerfall sind doch vorhanden, warum keine Wirkung?

Versuche über antigene Resorption der Uvea vom Auge aus liegen nicht vor. Wenn durch Injektion von verhältnismäßig großen Mengen Uveaemulsion Sensibilisierung der Uvea hervorgerufen wird, so müßte es möglich sein, durch wiederholte Injektionen allgemeine anaphylaktische Erscheinungen oder solche am Auge auszulösen. Davon wird nichts berichtet.

Die Voraussetzung Elschnig's, daß in jedem Falle von sympathischer Ophthalmie das konstitutionelle Moment vorhanden sein muß, schwebt vorläufig vollständig in der Luft. Die Fälle, welche er selbst anführt, können nicht als beweisend angesehen werden. Die Bedeutung der besonders betonten Indikanurie ist übertrieben. Elschnig hat nicht festgestellt, daß der häufige Indikanbefund sich gerade nur bei Iridocyclitis und nicht ebenso häufig bei andren Erkrankungen des Auges findet. Nach dem heutigen Stande unsrer Kenntnisse ist nicht im geringsten bewiesen, daß die Anwesenheit von Indikan und Skatol eine Auto-Indoxikation bedingt.

Zwei ausführlich mitgeteilte Fälle von Hippel, bei denen genaue Stoffwechsel-Untersuchungen vorgenommen wurden, sprechen nicht dafür, daß dem

Indikangehalte eine nennenswerte Bedeutung zukommt. Die günstigen Resultate, über welche Elschnig berichtet, stehen in einem gewissen Widerspruche mit der Angabe, daß zahlreiche Patienten mit spontaner Iridocyclitis die Klinik Rezidive halber immer wieder aufsuchten. Bei ihnen muß es nicht gelungen sein, den Ausbruch der sympathischen Ophthalmie im Elschnig'schen Sinne zu verhüten.

---

6) **Studien über Opticus- und Retina-Leiden.** Beitrag zur Kenntnis des Zusammenhanges von Augen- und Nasenleiden, von A. de Kleijn in Utrecht.

22 zum Teil ausführliche Krankengeschichten wolle man im Original lesen. Verf. kommt zu folgenden Resultaten. Erkrankungen der hinteren Nebenhöhlen der Nase sind für die Netzhaut und den Sehnerven gefährlich. Besonders häufig ist eine Vergrößerung des blinden Flecks. Dagegen ziehen Erkrankungen der vorderen Nebenhöhlen den Opticus nur sehr selten in Mitleidenschaft und in der Regel nur mittelbar durch krankhafte Prozesse der Orbita. Subperiostale und Orbital-Abszesse werden besonders bei ungewöhnlicher Ausbreitung der vorderen Nebenhöhlen auftreten. Der Sinus frontalis kann sich bis zum Foramen opticum erstrecken. Die Nebenhöhlen-Erkrankungen, bei denen eine starke Verdickung der Schleimhaut ohne erhebliche Eiterung besteht, gefährden den Opticus ganz besonders.

Die Eröffnung der hinteren Nebenhöhlen ist eine im ganzen ungefährliche Operation. Verf. hat unter 60 Fällen nur zweimal ernstere Folgezustände gesehen. Einmal handelte es sich um eine meningeale Reizung, das andre Mal um ein Erysipel und retrobulbäres Infiltrat mit Protrusion des Augapfels, Neuritis optica, hochgradige Schwachsichtigkeit. In beiden Fällen war der Verlauf günstig.

Verf. vermutet, daß vorübergehende Neuritis optica häufiger vorkommt, aber nicht beachtet wird. Die nach der Killian'schen Operation auftretenden Doppelbilder beruhen wahrscheinlich nicht auf Trochlearisparese, sondern auf der veränderten Lage des Orbital-Inhaltes.

In seltnen Fällen bewirken Erkrankungen der hinteren Nebenhöhlen Einengung des Gesichtsfeldes, ohne daß der Augenspiegel irgend welche Veränderungen erkennen läßt. Vereinzelt sah Verf. kleine Pigmenthaufen in der Peripherie der Retina. Das Bild erinnerte an Retinitis pigmentosa.

---

7) **Zur Pathogenese der sympathischen Ophthalmie. II. Teil,** von Dr. F. Deutschmann in Hamburg.

Bei einem Affen wurde durch Gewebs-Implantation aus einem sympathisierten Auge eine Iritis des operierten Auges hervorgerufen. Danach erkrankte auch das zweite Auge. Klinisch zeigten sich keine Allgemein-Symptome, während die Untersuchung deutlich ergab, daß die Wanderung des entzündlichen Prozesses vom ersten Auge durch die Opticusscheiden, am Gehirn vorbei und durch die Scheiden des zweiten Opticus zum andren Auge erfolgt war.

Von 4 Patienten mit sympathischen Affektionen wurden Stückchen der Uvea in Kaninchen-Augen übertragen. Auch hier traten Entzündungen auf, und stets wanderten die Entzündungs-Erreger aus dem ersten Auge heraus durch die Lymphscheiden aufwärts zum Gehirn und in 3 Fällen weiter zum zweiten Auge, welches sympathisch erkrankte. Die Veränderungen an den Meningen bestanden in Endothelwucherung, Vermehrung der Bälkchen, Ver-

breiterung des Subarachnoidealraumes und leichter Infiltration mit Plasmazellen. Von im ganzen 19 Versuchstieren zeigten 2 Allgemein-Erscheinungen, 8 Erkrankung beider Optici und des zweiten Auges, einmal ohne Beteiligung der Meningen. In den übrigen Fällen war der krankhafte Prozeß weniger ausgebreitet, aber nur zweimal auf das erste Auge beschränkt.

Die Versuche beweisen nach Ansicht des Verf.'s, daß bei der sympathischen Ophthalmie die Bakterien beide Opticus-Scheiden durchwandern, um zum zweiten Auge zu gelangen.

Nicht alle Bakterien, welche in ein verletztes Auge eindringen, verursachen eine Erkrankung des zweiten Auges. Entscheidend sind nicht bestimmte anatomische Veränderungen des verletzten Auges, sondern bestimmte Eigenschaften der Mikroorganismen. Sie müssen sich mit Vorliebe in den Lymphbahnen ausbreiten, genügend zahlreich und genügend virulent sein. Die Entwicklung des „typischen Befundes" (Fuchs) geschieht gleichzeitig mit der Überwanderung und ist in der Regel vollendet, wenn die Bakterien das zweite Auge erreicht haben. Bei rascher Überwanderung kann sich das sympathisierende Auge noch in einem frühen Stadium befinden.

Die günstige Wirkung der Enukleation beruht nicht allein auf der Entfernung des Auges an sich, sondern vermutlich auf vermehrtem Lymphstrom, welcher die Bakterien mechanisch wegschwemmt und bakterizide Stoffe zuführt. Die rezidivierende Papillo-Retinitis, welche lange Zeit nach der Enukleation andauern kann, wird durch Toxine hervorgerufen, die sich nur in der Richtung des Lymphstromes ausbreiten können und daher am Chiasma gebildet sein müssen.

Verf. fand in allen Fällen Plasmazellen und ist der Ansicht, daß die Lymphocyten zum größten Teil Abkömmlinge der Plasmazellen sind. Kleinste Herde bestehen nur aus frisch gebildeten Plasmazellen. Mastzellen fehlen in Kaninchen-Augen, kommen aber sonst in auffallend wechselnder Menge vor. Eosinophil granulierte Lymphocyten waren stets vorhanden, aber überaus spärlich.

---

8) **Experimentelles zur sympathischen Ophthalmie,** von Dr. R. Kümmell, Assistent der Univ.-Augenklinik zu Erlangen.

Bericht über Versuche, bei denen es gelang, durch Auslösung lokaler bzw. allgemeiner Anaphylaxie Entzündungen der Uvea hervorzurufen, welche weitgehende Ähnlichkeit mit der sympathisierenden Entzündung hatten. Die Sterilität der injizierten Massen (Serum) wurde kulturell kontroliert. Es waren also sicher keine Bakterien im Spiele, sondern die Entzündung wurde allein durch den bei der Anaphylaxie eintretenden Eiweiß-Abbau hervorgerufen. Verf. ist der Ansicht, daß es sich auch bei den Deutschmann'schen Versuchen nicht um Bakterienwirkung, sondern um anaphylaktische Erscheinungen handelt. Die bei der Anaphylaxie auftretenden Entzündungen erstrecken sich bis in die Opticusscheiden.

Das lokal sensibilisierte Auge kann durch intravenöse Injektion wieder zur Entzündung gebracht werden, dagegen ist es noch nie gelungen, einen gleichartigen Prozeß auf dem zweiten Auge zu erzielen. Die Frage, wie das zweite Auge erkrankt, ist also nicht gelöst, wenn man nicht die Elschnig'sche Annahme einer somatischen Anomalie als Lösung ansehen will. Immerhin verbreitet die anaphylaktische Betrachtungsweise ein gewisses Licht über bisher dunkle Vorgänge.

9) **Über eine nahezu isolierte Degeneration des Ganglion retinae,** von Prof. Eugen v. Hippel in Halle a. S.

Zufälliger Befund in einem an epibulbärem Karzinom erkrankten Auge, dessen Partner gesund war. Der Kranke war 60 Jahre alt. Bei der mikroskopischen Untersuchung fand sich ein zusammenhängender, um die Papille angeordneter Bezirk von 12—14 mm Durchmesser, in welchem die Retina eine fast isolierte Erkrankung der äußeren Schichten aufwies. Die Stäbchen und Zapfen fehlten vollständig, nur innerhalb der Fovea waren die Zapfen-Innenglieder meistens erhalten, während die Außenglieder restlos verschwunden waren. Das Pigmentepithel war zum Teil erhalten, zum Teil defekt. In der Netzhaut fanden sich nur Spuren von eingewandertem Pigment. Aderhaut durchweg normal. Ophthalmoskopisch wären bis auf geringe Unregelmäßigkeiten des Pigmentepithels keine Veränderungen sichtbar gewesen. Funktionell hätte man einen größeren zentralen Gesichtsfelddefekt gefunden. Würde ein derartiger Prozeß die ganze Retina ergreifen, so müßte Erblindung des Auges die Folge sein, und zwar eine peripher bedingte Erblindung ohne wesentlichen Befund.

Die Erkrankung kann nicht durch die Aderhaut verursacht sein, sondern muß auf einer primären Entartung der Netzhaut beruhen. Stock hat eine ähnliche familiär auftretende Netzhaut-Entartung beschrieben.

---

10) **Über bisher mit dem Schiötz'schen Tonometer erzielte Resultate. Nachtrag,** von Dr. med. Kurt Heilbrun, früher Assistent der Univ.-Augenklinik zu Halle a. S.

Referat über die Arbeiten Grönholm's und Oeding's. Scheer.

II. Wochenschrift für Therapie und Hygiene des Auges. 1911. Nr. 40.

1) **Weitere Untersuchungen über die Wirkung der Pyocyanase auf den Erreger des Ulcus serpens,** von Dr. Arens.

Bei Ulcus serpens ist eine möglichst intensive Einträuflung des Mittels notwendig. Das Hypopyon verschwindet außerordentlich schnell.

---

2) **Zur Dioninwirkung am Auge. Selbstbeobachtung,** von Dr. Orth.

Heilung und Aufhellung der Hornhaut bei schwerer Keratitis. Das Dionin wurde in Substanz angewandt.

Nr. 44.

Eine Dreigläser-Brille, von Dr. Oppenheimer.

Die Konstruktion besteht darin, daß eine umklappbare dritte Halbfassung von der Stegmitte der Brille ausgeht.

Nr. 45.

Das Arons'sche Chromoskop, von Dr. B. Borchardt.

Der unmittelbare Zweck des neuen Apparats ist die Ermöglichung einer „absoluten" Bezeichnung von Farben. Das Chromoskop benutzt die Eigenschaften der aus Kalkspat hergestellten Nicol'schen Prismen und des Quarzes. Es ist in seiner einfachsten Form hergestellt aus zwei Nicol'schen Prismen, Polarisator und Analysator, zwischen denen durch einen einfachen Mechanismus verschieden dicke Quarzplättchen eingeschoben werden können.

Fritz Mendel.

Vermischtes.

Carl Horstmann,
geboren am 14. Juni 1847 zu Dillenburg,
gestorben am 16. Januar 1912 zu Berlin.

Als Sohn eines höheren Beamten 1847 zu Dillenburg bei Wiesbaden geboren, studierte C. H. Heilkunde zu Würzburg, Göttingen und Berlin, promovierte 1871 an der letztgenannten Universität, bestand 1873 das Staats-Examen und wurde Assistent der Universitäts-Augenklinik, unter Schweigger, für 5 Jahre. Danach unternahm er eine wissenschaftliche Reise, zuerst nach Utrecht, wo er sich an Donders und Snellen anschloß; hierauf nach Paris und nach London.

Heimgekehrt habilitierte er sich als Privatdozent der Augenheilkunde, erhielt 1888 den Professor-Titel, 1898 die Würde eines a. o. Professors, 1910 die eines Geh. Medizinalrats.

Sowohl in Wissenschaft wie in Praxis hat er die Behandlung der Refraktions-Verhältnisse und der Augengrunds-Veränderungen dem operativen Teil unsrer Kunst vorgezogen.

Bemerkenswert sind seine Arbeiten über die Tiefe der vorderen Augenkammer (A. f. O. XXV.), über Sehstörungen nach Blut-Verlust (Klin. Mon.-Blät. XVI.), über Myopie (A. f. A. IX), Entwicklung der Refraktions-Verhältnisse in den ersten 5 Lebensjahren (A. f. A. XIV), Anaesthesia retinae (Z. f. k. M. XII), Neuritis optica (A. f. A. XIX), Netzhaut-Ablösung (A. f. A. XXXVI).

Für das große Handbuch der Geschichte der Medizin von Neuburger und Pagel (III, S. 489—572, 1905) hat er die Geschichte der Augenheilkunde, hauptsächlich nach A. Hirsch, behandelt.

Die Leser dieses Centralblattes kennen ihn auch als ausgezeichneten Bericht-Erstatter über die Klinischen Monatsblätter für Augenheilkunde.

Im Sommer 1911 begannen die Erscheinungen einer Neubildung im Kolon. Der Bauchschnitt zeigte, daß nur noch die Palliativ-Operation möglich; diese verschaffte noch einige recht erträgliche Monate, konnte aber natürlich den traurigen End-Ausgang nicht aufhalten. Die Bahre umstanden, außer der Familie, die Fachgenossen, Freunde und dankbare Patienten.

Bibliographie.

1) Über anaphylaktische Erscheinungen an der Hornhaut (Experimentelle Erzeugung einer parenchymatösen Keratitis durch artfremdes Serum), von K. Wessely. (Münch. med. Woch. 1911. Nr. 32.) Spritzt man in das Parenchym einer Kaninchenhornhaut 1—2 Tropfen eines bei 58—60° inaktivierten Rinder- oder Pferde-Serum, so entsteht nach etwa 14 Tagen eine tiefe Hornhaut-Entzündung mit Neubildung dichter, tiefer Gefäße; nebenher geht eine Iritis. Nach 2 Wochen beginnt die schnell verlaufende Rückbildung. Die Erscheinung dieser Keratitis parenchymatosa ist sicher eine auf Anaphylaxie, bzw. Allergie beruhende. Injiziert man, sobald die Reaktion auf dem ersten

Auge beginnt, artfremdes Serum in das zweite, so kommt es hier sofort zu stürmischer Reaktion, die schwerer ist, als auf dem andren Auge. Also läßt sich von der durch ihren trägen Stoffwechsel ausgezeichneten Hornhaut aus leicht Anaphylaxie erzeugen, im Stadium der Überempfindlichkeit reagiert dann die Hornhaut auf das gleiche Antigen lokal in Form einer parenchymatösen Keratitis. Verf. hofft die Antianaphylaxie therapeutisch verwerten zu können.

2) Über die Gravidität als Ursache der Erkrankung des Sehnerven und der Netzhaut, von W. Dolganoff. (Deutsche med. Wochenschr. 1911. Nr. 41.) Die meist erst in der zweiten Hälfte der Schwangerschaft auftretenden Augen Erkrankungen hängen mit ihr mehr indirekt zusammen: sie bedingt ursprünglich pathologische Veränderungen in irgend einem andren Organ oder verschlimmert schon bestehende krankhafte Prozesse. Daneben kommen lediglich der Gravidität zur Last fallende Augenaffektionen vor, die entweder rein funktionell sind und jeder organischen Unterlage entbehren, oder reelle pathologische Veränderungen in den Geweben des Augapfels hervorrufen. Hierbei scheinen Toxine mit im Spiele zu sein, die mit Vorliebe den Sehnerven angreifen. Erblindung ist selten, Rezidive bei neuen Schwangerschaften sind zu erwarten und verschlechtern die Prognose, so daß die Einleitung der künstlichen Frühgeburt nötig ist. Bei einer sonst ganz gesunden Frau sah Verf. eine Neuroretinitis im 3. oder 4. Monate der Gravidität; die Erscheinungen gingen ohne eingreifende Behandlung zurück, offenbar, weil die Frau der neuen Situation sich anpaßte.

3) Neue Methode und neues Instrument für die Durchleuchtung des Siebbein-Labyrinths, der Kieferhöhle, des Mittelohrs und der Augenhöhle, von A. v. Gyergyai. (Deutsche med. Wochenschr. 1911. Nr. 35.) Gebogene elektrische Lampe, die man durch die Choanen in die Nasenhöhle einführen kann, so daß auch die Augenhöhle und im direkten wie aufrechten Bilde der Hintergrund untersucht werden kann. Das Verfahren ist einfacher (? d. Ref.) und billiger, als das Hertzell'sche. Man durchleuchtet so die Orbita mehr von hinten, kommt um das Dreifache näher an die Orbita, und die dem Licht entgegenstehenden Hindernisse sind viel kleiner, als bei den andren Methoden.

4) Zur experimentellen Tuberkulose des Auges (Infektionsmenge und Inkubationszeit, lokale Resistenz), von Krusius. (Deutsche med. Woch. 1911. Nr. 34.) Quantitative Tuberkulose-Impfungen ergeben, da zwischen einem oberen (quantitativen) Inkubations-Grenzwerte, bei dem die Inkubationszeit = 0, und einem unteren Werte, bei dem sie = ∞ ist, die Inkubationszeiten den Infektionsmengen umgekehrt proportional sind. Quantitative Tuberkulose-Impfungen einzelner Teile des Auges zeigen Abnahme der Empfänglichkeit in folgender Reihenfolge: Glaskörper, Vorderkammer, Hornhaut, Bindehaut, Linse.

5) Über eine einfache, leicht zu handhabende Methode der Pupillen-Untersuchung nebst Beitrag zur Frage der Konvergenz-Reaktion und Mitteilung einiger wenig bekannter Phänomene am Auge, von S. Goldflam. (Berliner klin. Woch. 1911. Nr. 32.) Änderung der Pupillenweite bei dem Cheyne-Stokes'schen Atmungsphänomen. Regenbogen-Farbensehen an den eigenen Haaren. Kurt Steindorff.

Um Einsendung von Separat-Abzügen wird gebeten (Berlin NW. 26 Schiffbauerdamm).

Verlag von Veit & Comp. in Leipzig. — Druck von Metzger & Wittig in Leipzig.

Centralblatt

für praktische

AUGENHEILKUNDE.

Herausgegeben von

Prof. Dr. J. Hirschberg, Geh. Med.-Rat, in Berlin.

Unter ständiger Mitwirkung der Herren Prof. G. Abelsdorff in Berlin, Dr. Berger in Paris, Prof. Birnbacher in Graz, Dr. Brailey in London, Prof. Cl. du Bois-Reymond in Schanghai, Dr. Crzellitzer in Berlin, Prof. C. Galleniga in Parma, Dr. Gimberg in Berlin, Hofrat Prof. Goldzieher in Budapest, Dr. Gordon Norrie in Kopenhagen, Dr. Issigonis in Smyrna, Lt. Col. F. P. Maynard, I. M. S., Calcutta, Dr. F. Mendel in Berlin, Dr. Moll in Berlin, Dr. W. Mühsam in Berlin, Dr. Neuburger in Nürnberg, Dr. Peltesohn in Hamburg, Dr. Peregrs in Maeseyck, Prof. Peschel in Frankfurt a. M., Dr. Purtscher in Klagenfurt, Dr. M. Reich in Petersburg, Dr. H. Rönne in Kopenhagen, Med.-Rat Dr. Schirm in Oldenburg, Prof. Schenkl in Prag, Prof. Schwarz in Leipzig, Dr. Spiro in Berlin, Dr. Steindorff in Berlin.

Monatlich ein Heft. Preis des Jahrganges 12 Mark. Zu beziehen durch alle Buchhandlungen des In- und Auslandes und die Postanstalten des Deutschen Reiches.

1912. Sechsunddreißigster Jahrgang. Februar.

Inhalt: **Original-Mitteilungen.** I. Eine seltene Form von Fibroma molluscum am Augenlid. Von Dr. **Velhagen** in Chemnitz. — II. Ein Fall von Hippus iridis und Mydriasis des linken Auges. Von Dr. **Jarnatowski**, Augenarzt in Posen. — III. Glaukom als Folge herabgesetzten intrakraniellen Druckes. Vorläufige Mitteilung. Von **G. A. Gorbunow** in Petersburg, Pjatigorsk.

Gesellschaftsberichte. 1) Berliner Ophthalmologische Gesellschaft. — 2) Verhandlungen des 46. Jahres-Kongresses der Amerkanischen augenärztlichen Gesellschaft in Washington. 1910. — 3) Jahreskongreß der Amerikanischen Medizinischen Gesellschaft. 1911. Juni. Sektion für Augenheilkunde.

Journal-Übersicht. I. A. v. Graefe's Archiv f. Ophthalmologie, LXXX. 1. — II. Klinische Monatsblätter für Augenheilkunde, 1911, Mai. — III. Ophthalmology, 1911, Juli bis Oktober. — IV. The ophthalmic Record, 1911, Juli bis November.

Vermischtes. Nr. 1—2.

Bibliographie. Nr. 1—3.

I. Eine seltene Form von Fibroma molluscum am Augenlid.

Von Dr. **Velhagen** in Chemnitz.

Am 17. August 1910 erschien in meiner Sprechstunde eine 60jährige Bauersfrau aus dem Erzgebirge, welche den auf der Photographie wiedergegebenen, höchst überraschenden Anblick darbot.

Vom Rande des linken oberen Augenlides, etwas außen-oben von der Karunkel, hing an einem dünnen Stiel eine birnförmige Geschwulst herab,

welche bis zum oberen Ende der Nasolabial-Falte reichte und nach allen Richtungen frei pendeln konnte. Sie maß in der Länge 30 und in der größten Breite 25 mm. Ihre Konsistenz war weich, die sie überziehende Hautdecke ziemlich glatt. Das Augenlid war im übrigen vollkommen normal und die Lidspalte durchaus nicht enger, als auf der andren Seite.

Es bestand rechts und links leichte Conjunctivitis.

Die ophthalmoskopische Untersuchung ergab ausgedehnte Chorioidal-atrophie, sowie eine Myopie von 10,0 D. Von Buphthalmus war keine

Andeutung vorhanden. Sie erkannte beiderseits Finger in 1 m bei großen, zentralen, absoluten Skotomen.

Außer der an der linken Oberlippe auf der Photographie sichtbaren kleinen Warze waren in der Haut des Halses noch etwa 10 kleine, höchstens $1^1/_2$ mm umfassende Angiome und einzelne Exemplare von Cutis pendula sichtbar. Sonst war die Frau körperlich normal.

Geistig war sie aber entschieden schwach, wenn auch nicht direkt psychopathisch zu nennen.

Anamnestisch gab die Patientin an, daß die Geschwulst von ihr vor etwa 30 Jahren zuerst bemerkt sei. Sie habe langsam zugenommen, bis etwa vor 5 Jahren, seit welcher Zeit keine Vergrößerung mehr stattgefunden habe. Ihre Eltern und Geschwister hätten nichts Ähnliches gehabt, ebensowenig eines ihrer zahlreichen Kinder und Enkelkinder.

Beschwerden irgend welcher Art hat ihr die Neubildung nicht verursacht. Der sie begleitende Schwiegersohn erklärte, daß die gesamte Familie die Entfernung der Geschwulst nur deshalb wünsche, weil dieselbe den Leuten im Dorf vielfach zum Gespött Anlaß gäbe.

Die am gleichen Tage vorgenommene Entfernung des Tumors war höchst einfach.

Am 21. Februar 1911 war kaum noch die Narbe sichtbar und das Lid wie vorher, vollkommen normal.

Die mikroskopische Untersuchung des in Alkohol gehärteten Objektes erwies Verhältnisse, welche in hohem Grade der von Unna[1] gegebenen Beschreibung der Neurofibrome ähnelten.

Die das eigentliche Tumorgewebe bedeckende Cutis war ziemlich normal, die Schweiß- und Talgdrüsen zeigten sich erhalten, nur war der Papillarkörper abgeplattet.

In der Geschwulst selbst verliefen zahlreiche Blutgefäße, zwischen welchen ein äußerst zierliches, bei der v. Gieson-Färbung sehr schön hervortretendes Netz von Bindegewebsfasern zarten und stärkeren Kalibers ausgespannt war. In den Maschen fanden sich, von den gewöhnlichen Bindegewebskörperchen deutlich unterscheidbar, außerordentlich zahlreiche Zellen mit großen Kernen und noch größerem Protoplasma-Leib, der schon bei der v. Gieson-Färbung auffallend deutlich sich tingiert hatte, und meist rundliche, zum Teil aber auch spindelförmige Gestalt zeigte. Bei der Unna'schen Färbung mit polychromem Methylenblau erwies sich ein großer Teil dieser Zellen als Mastzelle mit rot tingiertem, gekörnelten Protoplasma. — Die Nervenfasern waren weder vermehrt noch vermindert. Die Weigert'sche Färbung derselben gelang wegen der Art der Härtung nicht einwandfrei. — Unna bringt die Mastzellen mit einer „sehr weit getriebenen mucinösen Veränderung der Bindegewebszellen" in Verbindung, welche ganz speziell dem Neurofibrom eigentümlich und differentialdiagnostisch von Bedeutung sei.

Aber auch die übrigen an der Kranken gefundenen Exemplare von Angiomen, Warzen usw. sowie die psychische Minderwertigkeit deuten darauf hin, daß es sich um ein Neurofibrom im Sinne v. Recklinghausen's handelte, welches in seiner Anlage jedenfalls angeboren und erst später zu langsamem Wachstum gekommen war. — Als plexiformes Neurofibrom kann es nicht aufgefaßt werden.

[1] Die Histopathologie der Haut-Krankheiten. Berlin 1894, S. 847.

Für den Ophthalmologen scheint an dem Falle besonders interessant zu sein, daß das Augenlid dem Zuge des schweren Tumors vollkommen widerstanden und weder vorher noch nach dessen Entfernung eine Stellungsanomalie davongetragen hat.

II. Ein Fall von Hippus iridis und Mydriasis des linken Auges.

Von Dr. **Jarnatowski**, Augenarzt in Posen.

Schon physiologischerweise sind an den Pupillen Oszillationen, hervorgerufen durch psychische, sensorische und sensible Einflüsse, nachgewiesen, deren Weite schon bei normalen Leuten innerhalb von 2 mm schwanken soll. Um so mehr könnten und sollen Neurasthenie und Hysterie diese Schwankungen der Pupillenweite begünstigen. Es kommt aber ein klonisch tremor-artiger Krampf der Iris mit rasch wechselnder Verengerung und Erweiterung der Pupille, Hippus iridis genannt, vor, dem pathologische Zustände zugrunde liegen. Der Name Hippus, welcher früher Augenzittern bedeutete, kennzeichnet auch heute noch Zustände, die nicht völlig festgelegt sind. Einmal werden normale Oszillationen, ein andermal das Übermaß derselben mit diesem Namen bezeichnet. Ich folge hier der Definition von Gaupp, der als Hippus iridis rhythmisch erfolgende Verengerung und Erweiterung der Pupille bezeichnet, die unabhängig von der Belichtung, Konvergenz und psychischen und sensiblen Einflüssen erfolgen. Ein solcher Hippus iridis besteht in dem Falle, den ich hiermit veröffentliche, aber nicht allein, sondern bei vorhandener Mydriasis.

Am 10. März 1910 konsultierte mich die 26jährige Nähterin M. P. wegen der auffallenden Weite der linken Pupille. Die Patientin macht einen bleichsüchtigen, nervösen Eindruck und ist ziemlich mager. Die Untersuchung des Allgemeinzustandes ergab ein gesundes Herz, aber eine etwas schnellere Herztätigkeit, 90—96 Pulse in der Minute. Die Untersuchung des Blutes ergab weder Leukocytose noch Mononucleose (8300—2200). An den Lungen, besonders den Lungenspitzen, nichts Krankhaftes festzustellen. Die Thyreoidea weist keine Vergrößerung auf, nur zur Zeit der Menstruation ist eine geringe Volumenzunahme nachweisbar. Drüsenanschwellungen, besonders der linken Halsseite, sind nicht vorhanden. Störungen im Empfindungsleben sind nicht festzustellen, dafür gesteigerte Reflex-Erregbarkeit, rasche Ermüdung und fortwährendes Erschöpfungsgefühl. Die Patientin klagt ferner über Kongestionen zum Kopfe, beängstigendes Gefühl in der Herzgegend und hin und wieder über Schwindel.

Der Augenbefund ist folgender:

Beide Augen treten leicht hervor, aber nicht in dem Grade, daß man von Exophthalmus sprechen könnte. Nach Angabe der Patientin soll ihre

Mutter ebenfalls leicht hervorstehende Augen haben. Beim Lidschluß geringes Zittern der Lider. Auffallende Erweiterung der Lidspalten ist nicht vorhanden, ebensowenig Störungen seitens der Augenmuskeln. Beide Augen sind emmetropisch. Weder optische Hyperästhesie noch Ermüdungserscheinungen im Gesichtsfelde sind festzustellen. Akkommodation und Konvergenz sind intakt. Augenhintergrund normal. Der einzige pathologische Befund ist die Mydriasis und Hippus iridis der linken Pupille. Der Durchmesser der rechten Pupille beim Blick in die Ferne und bei Tagesbeleuchtung beträgt mit dem Pflug'schen Pupillometer gemessen 3 mm, der Durchmesser der linken unter denselben Verhältnissen 7 mm. Bei direkter Belichtung und unveränderter Akkommodation reagieren die Pupillen verschieden stark. Die rechte Pupille zieht sich bis auf einen Durchmesser von 2 mm zusammen, also um 1 mm; die linke dagegen bis auf einen Durchmesser von 3 mm, also um 4 mm. Es besteht also bei der größten Kontraktion immer noch eine Differenz von 1 mm in den Durchmessern beider Pupillen. Die Durchmesser der linken Pupille variieren zwischen 3 und 7 mm. Nach dieser größten Kontraktion bis auf 3 mm bei direkter Belichtung erweitert sich aber die Pupille ungefähr nach 6—10 Sekunden und trotz weiterer Belichtung um 2 mm, um sich dann wieder in 3—5 krampfhaften, rhythmischen, in Erweiterung und Verengerung bestehenden Zuckungen zusammenzuziehen. Sobald sie sich einigermaßen beruhigt hat, beträgt ihr Durchmesser 4,5 mm. Bei Fixation eines nahen Objektes erfolgt Konvergenz und Kontraktion beider Pupillen. Die Durchmesser der rechten betragen 2 mm, der der linken 3 mm. Jedenfalls bleibt die linke Pupille um 1 mm breiter als die rechte. Die konsensuelle Beeinflussung der linken Pupille erfolgt prompt, wobei aber immer die Durchmesser beider Pupillen um 1 mm differieren. Nach 5—10 Sekunden erweitert sich wieder die linke Pupille, um dann in ihre krampfhaften Zuckungen zu verfallen. Die Exkursionen der linken Pupille betragen im allgemeinen 2—4 mm und verlaufen in schnellem Tempo. Eigentlich kommt die linke Pupille nie zur Ruhe. Eine gewisse Blickrichtung ist für die Schwankungen, bzw. rhythmischen Kontraktionen der Iris nicht von Belang; ebensowenig, wie mit der Kontraktion der Iris assoziiert, irgendwelche automatisch erfolgende Stellungsveränderung des Auges verbunden ist.

Eserin und Pilokarpin bringen die Mydriasis zum Schwinden. Nach Aufhören der Wirkung der Miotica kommt Mydriasis wieder zum Vorschein. Ich habe der Patientin anfangs kleine Dosen von Jod verordnet, später Arsen. Das Allgemeinbefinden ist bedeutend gebessert. Auf die Mydriasis und den Hippus iridis hatte die Behandlung aber keinen Einfluß.

Dieser Zustand dauert nun bereits $1^1/_2$ Jahre fort ohne die geringste Veränderung. Es handelt sich in diesem Falle um linksseitige Mydriasis verbunden mit Hippus iridis. Die genaueste Untersuchung konnte eine unmittelbare Ursache dieser Erscheinung nicht feststellen. Erkrankungen

des Nervensystems wie multiple Sklerose, Meningitis, Tumor cerebelli, chorea minor, Blutung in den Schläfenlappen, Hirnsyphilis, Epilepsie, Paralyse usw., liegen hier nicht vor. Es besteht allerdings ein gewisser Grad von Neurasthenie, der aber nicht direkt in ursächlichen Zusammenhang mit dieser Erscheinung gebracht werden kann. Auch glaube ich hier, trotzdem ein geringes Vorstehen der Augen, eine allerdings nur während der Menstruation vorhandene geringe Anschwellung der Thyreoidea und etwas schnellere Herzaktion besteht, doch die Annahme des Morbus Basedowii von der Hand weisen zu müssen, da die Symptome doch in einem zu geringen Grade vorhanden sind, um auch nur eine forme fruste des Basedow annehmen zu können. Der etwas schnelleren Aktion des Herzens kann die Neurasthenie zugrunde gelegt werden.

Für die Mydriasis kämen in Betracht entweder Hemmung des Tonus des Okulomotoriuskernes vom Großhirn oder vielleicht auch von der Medulla oblongata aus auf dem Wege: Großhirn oder Medulla oblongata, Okulomotoriuskern, Nervus oculomotorius, Ganglion ciliare, kurze Ziliarnerven, natürlich, wenn die rein passive Erweiterung der Pupille überhaupt vorkommt, — Franke hat Hippus, also Erweiterung, bei völliger Lähmung des Okulomotorius beschrieben, — oder Reizung des Sympathikus auf dem Wege: Rückenmark, Rami communicantes, Ganglion thoracicum, vorderer Ast der Ansa Vieussenii, Ganglion cervicale inferius, Halssympathikus, Ganglion cervicale sup., Ganglion Gasseri, erster Trigeminus-Ast. Da Eserin Miosis hervorbringt und die Pupillen auf Licht reagieren, ist die Annahme einer Hemmung des Tonus des Okulomotoriuskernes ausgeschlossen. Es kann sich hier nur um einen Reizungszustand des Sympathikus handeln. Wodurch derselbe hervorgerufen wird, ist nicht möglich festzustellen. Daß auch der Hippus iridis auf einen Reizungszustand des Sympathikus zurückzuführen ist, beweisen die Experimente von Anderson, der festgestellt hat, daß nach Durchschneidung des Sympathikus in Fällen, in denen Hippus iridis bestand, letzterer sofort aufhörte. Worauf beruhen aber diese rhythmischen Kontraktionen, Oszillationen der Iris? Vielleicht hat Anderson Recht, wenn er den Hippus auf Grund seiner Experimente auf „rhythmische Aktivität" des Budge'schen Centrum ciliospinale bezieht. Oder vielleicht sind Störungen in den Bahnen, welche zu den von Bach und Meyer in der Medulla oblongata angenommenen Reflexhemmungszentren führen, als Ursache des Hippus anzusehen? Kortikale Störungen werden von Gaupp und Meige vermutet. Es sind dies alles Hypothesen, für die bis heute noch Beweise fehlen.

Wenn es mir auch unmöglich war, die direkte Ursache dieser Symptome festzustellen, so zögere ich doch nicht, diesen Fall zur Kenntnis zu geben, da er nicht unwesentliches Interesse erwecken dürfte.

III. Glaukom als Folge herabgesetzten intrakraniellen Druckes.

Vorläufige Mitteilung.

Von G. A. Gorbunow in Petersburg, Pjatigorsk.

In der Sitzung vom 27. Januar 1911 der St. Petersburger Ophthalmologischen Gesellschaft machte Privatdozent Noischewski Mitteilung über seine Arbeiten auf dem Gebiete des experimentellen Glaukoms bei Hunden und demonstrierte hierbei Schnitte von der Papille des N. opticus eines Hundes, bei dem auf künstlichem Wege eine Herabsetzung des intrakraniellen Druckes erzeugt worden war. Die Anwesenden konnten ohne Hilfe des Mikroskops die charakteristische Exkavation des N. opticus sehen. Der Verf. empfahl seine Theorie für das sog. einfache Glaukom, ohne Grund zu haben, mit Herabsetzung des Druckes in der Schädelhöhle eine Steigerung des intraokularen Druckes in Zusammenhang zu bringen. In meinem unfangreichen Material über Glaukom, welches sich in meiner Praxis hauptsächlich in den letzten 2 Jahren meiner Tätigkeit in Pjatigorsk angesammelt hatte, fand ich ausführliche Angaben über eine Patientin, wobei die außerordentliche Eigentümlichkeit der Verhältnisse, unter denen die Krankheit verlief, dasjenige klinische Bild gab, welches fast an das Experiment herangeht. Ich sandte die Krankengeschichte an Dr. Noischewski, der in derselben Symptome fand, die mit denjenigen vollkommen identisch waren, die er an seinen Tieren beobachtete. Nachdem ich sozusagen die Sanktion des Autors erhalten hatte, beschloß ich, den Kollegen die Befunde zu unterbreiten, die dank der ungewöhnlichen Wunderlichkeit der Krankheit, sowie auch dem wunderbaren Effekt der Behandlung von besonderem Interesse sind.

A., 38 Jahre alt, verheiratet, ehemalige Lehrerin, Mutter einer 6 Jahre alten gesunden Tochter. Die Patientin hat niemals abortiert. Sie konsultierte mich auf Anraten des Neuropathologen Dr. G., nachdem Dr. I. vor 8 Tagen die Lumbalpunktion gemacht hat, um den intrakraniellen Druck herabzusetzen. Kollege G. teilte mit, daß die Patientin seit mehr als 10 Jahren an Migräne-Anfällen leide, die in den letzten 2 Jahren von solcher Heftigkeit sind, daß die Angehörigen für den Zustand der Kranken besorgt waren, welche in Anbetracht der Nutzlosigkeit aller therapeutischen Maßnahmen bereits Selbstmord-Versuche gemacht hat. Unter anderm hat die Patientin, ohne daß irgend welche Indikationen vorlagen, 240 Quecksilberfriktionen bekommen. Am 10. Mai 1910 wurde der Patientin die Lumbalpunktion gemacht, weil mehrere Ärzte der Meinung waren, daß eine inkranielle Geschwulst bestehe. Der Augenarzt unterstützte diese Diagnose folgendermaßen: „Sehschärfe normal. An beiden Augen Refrak-

tion E. In den Papillen nichts Besonderes. Die Papillen-Venen sind jedoch breit. Gesichtsfeld für Weiß normal. Es besteht aber eine Verengerung von der inneren Seite für Rot und Grün. Die erhobenen Befunde können bei einer Geschwulst vorhanden sein."

Gleich am Tage nach der Punktion wurden die Schmerzen direkt unerträglich, und so wurde die Patientin, da man immer noch nach der Diagnose fahndete, an mich verwiesen. Meine Untersuchung mußte ich mehrmals unterbrechen, da die Migräneanfälle so fürchterlich waren, daß die Patientin fast alle 5 Minuten mit wildem Aufschrei auf die Chaiselongue niederfiel. Das Resultat meiner Untersuchung lautete folgendermaßen: „Gesichtsfeld an beiden Augen hochgradig verengt für Weiß von der inneren Seite (bis 10°). Hornhaut beiderseits mit charakteristischer Trübung. Augenkammern auffällig klein. An beiden Augen deutlich ausgeprägte Exkavation der Papillen der Nn. optici. Relativ schwache Steigerung des Intraokulardruckes."

Es versteht sich von selbst, daß diese Befunde mir genügende Veranlassung waren, Glaukom zu diagnostizieren. An demselben Tage verordnete ich Eserin, welches von gewaltigem Effekt war. Die Patientin versicherte, „vom Tode auferstanden zu sein". Dann machte ich an beiden Augen mit einer Zwischenpause von 2 Tagen die Sclerotomia anterior, und am 5. Tage reiste die Patientin in vollkommen gesundem Zustande nach Maikop ab.

Nach 3 Monaten erschien sie wieder bei mir, lediglich um mir mitzuteilen, daß sie vollständig genesen sei. Sämtliche objektiven Erhebungen und selbst das Gesichtsfeld haben sich als vollkommen normal erwiesen. Während der verflossenen Zeit hatte die Patientin eine schwere seelische Erschütterung überstanden und viele schlaflose Nächte gehabt. Ihre Tochter erkrankte ziemlich ernst. Dieser Umstand brachte zunächst hochgradiges Sinken der Grenzen des Gesichtsfeldes von der inneren Seite, Trübung der Hornhaut beiderseits und dann einen ziemlich schweren Anfall von Migräne. Man mußte die Sklerotomie wiederholen, die jetzt ebenso wie das erste Mal vollständige Heilung brachte.

Nach einem Jahre, d. h. im Mai 1911, erschien die Patientin wieder bei mir, wobei ich vollkommenes Wohlergehen konstatierte: während des ganzen Jahres auch nicht eine Spur von Kopfschmerzen, wenn auch die Patientin ihren Beruf wieder aufgenommen hatte und wiederum zahlreiche Privatstunden erteilte. Das Gesichtsfeld erwies sich für alle Farben vollkommen normal, während die Exkavation die physiologische wenig übertraf.

Der mitgeteilte Fall ist in der Beziehung von Interesse, daß die Patientin fast keine Beschwerden in bezug auf das Gesichtsvermögen äußerte trotzdem dies bei dem geschilderten Zustande eigentlich undenkbar erscheinen müßte. Allerdings wurden ab und zu Regenbogen-Farben beobachtet. Aber

die Patientin sowohl wie auch die Ärzte waren geneigt, dies als ein Symptom der bestehenden Anämie zu betrachten.

Im geschilderten Falle traten die Kopfschmerzen in den Vordergrund, und so nimmt es nicht wunder, daß man an den Zustand des Gesichtsvermögens nicht einmal dachte. Wenn man den Standpunkt von Dr. Noischewski annimmt, so muß man das Auftreten von Kopfschmerzen als am meisten ausgeprägtes und auffälliges Symptom, welches für Herabsetzung des intrakraniellen Druckes charakteristisch ist, als vollkommen normal anerkennen. In der Sitzung vom 27. Januar richtete während der Diskussion, im Anschluß an den Vortrag von Dr. Noischewski, W. P. Kalaschnikow an den Vortragenden die Frage, ob ihm nicht die Methoden zur Steigerung des Druckes mittels pharmazeutischer Mittel, beispielsweise mittels Amylnitrit, bekannt seien. Dr. Noischewski antwortete darauf, daß er sich selbst mit dieser Frage beschäftigte, aber selbst von den maßgebendsten Pharmakologen keine befriedigende Antwort habe erhalten können.

Nichtsdestoweniger ist es mir in einem Falle von akutem Glaukom gelungen, vorzügliche Resultate durch Einatmungen von Amylnitrit zu erzielen, wobei sämtliche pupillenverengenden Mittel in dieser Periode ausgesetzt wurden. Dieser Fall war ein außerordentlich schwerer und wurde gleichfalls längere Zeit nicht richtig diagnostiziert, da auch hier die hauptsächlichen Krankheits-Erscheinungen diejenigen von seiten des Kopfes waren und sich durch heftige Migräne, später auch durch Verlust des Gedächtnisses kundgaben. Der betreffende Patient ist 35 Jahre alt, verheiratet, hat 3 Kinder, ist niemals venerisch erkrankt gewesen (Wassermann negativ), leidet in den letzten 3 Jahren an heftigen Kopfschmerzen, die sich verschlimmern, wenn sich der Patient mit etwas beschäftigt. In den letzten 2 Monaten haben sich die Dienstverhältnisse meines Patienten in hohem Maße verändert: er bezog die Intendantenkurse, so daß er angestrengt arbeiten mußte. Dieser Umstand brachte ihn selbst aus demjenigen relativen Gleichgewicht, welches ihm die Möglichkeit gab, seine offiziellen Pflichten zu erfüllen. Der Patient wurde äußerst vergeßlich, wobei er einmal seinen eigenen Wohnort vergaß. Vom frühesten Morgen empfand er ein Gefühl von Schwere im Nacken und gegen 2—3 Uhr nachmittags wurden die Schmerzen im Kopfe direkt „schrecklich".

Die von Neuropathologen und Psychiatern bei Beteiligung von Internisten vorgenommenen Untersuchungen ergaben keine Anhaltspunkte für die Annahme eines pathologischen Prozesses im Gebiet des Nervensystems. Der Patient wurde mir durch einen Kollegen zugeschickt, der analoge Fälle aus meiner Praxis kannte, wobei der Patient selbst geneigt war, meinen Versuch, aus dem Zustande seiner Augen die Ursache der Migräne herauszufinden, pessimistisch aufzufassen. Der Patient selbst hielt sich bezüglich des Sehvermögens für vollkommen gesund und versicherte, daß er seine

Brille nur wegen leichter Kurzsichtigkeit trage. Zu meiner außerordentlichen Überraschung stellte ich bei dem Patienten eine gewaltige Exkavation an beiden Augen, hochgradige Verengerung des Gesichtsfeldes an beiden Augen von der nasalen Seite, desgleichen vorübergehende Steigerung des Intraokulardruckes fest. Zugleich fand sich vollkommen unabhängig gemischter Astigmatismus vor, nicht aber Kurzsichtigkeit, wie der Kranke glaubte. Nach entsprechender Korrektion des Astigmatismus und Verordnung von Pilocarpin trat auffallende Besserung ein. In der Folge mußten wir zu Eserin Zuflucht nehmen und eine Zeitlang, als sich das Eserin aus einem unerklärlichen Grunde für den Patienten weniger wirksam erwies, ließ ich Amylnitrit einatmen, wobei bei dem Patienten die schwersten Symptome verschwanden.

Der geringe Umfang des Aufsatzes macht es mir unmöglich, umfangreiche Angaben in bezug auf andre Fälle zu machen, in denen stets Beschwerden nicht in bezug auf das Sehorgan, sondern fast ausschließlich in bezug auf Kopfschmerzen geäußert wurden. Selbst, wenn irgend welche Andeutungen auf eine Augen-Erkrankung vorhanden waren; so handelte es sich am häufigsten um Tränenfluß, Lichtscheu, um „chronische Conjunctivitis“ und andre Symptome, die für Reizung des sympathischen Nervensystems charakteristisch sind. Da die Beteiligung des N. sympathicus als ätiologisches Moment für das Glaukom schon seit langer Zeit in den Bereich der Ergänzungen gezogen wird, während Symptome von Reizung des N. sympathicus fast in jedem Falle von der in Rede stehenden Krankheit konstatiert werden können; so muß die Theorie von Dr. Noischewski augenscheinlich noch mit dem Hinweis ergänzt werden, daß die Beteiligung des N. sympathicus oder Reizung desselben die Folge einer Herabsetzung des intrakraniellen Druckes ist. Vielleicht werden wir in einer Verbindung dieser beiden Faktoren die für die beschriebene Theorie unverständliche Erklärung des klassischen Symptoms des Glaukoms, nämlich der Steigerung des intraokularen Druckes, finden.

Aus den mitgeteilten Krankengeschichten ergibt sich Grund, im ersteren Falle sogar unbedingtes Recht zu sagen, daß die Theorie von Dr. Noischewski auf Fälle von akutem Glaukom und nicht nur von einfachem, wie der Verfasser vorläufig vorsichtig andeutet, anwendbar ist.

Wir wollen hoffen, daß die weiteren ausgezeichneten Arbeiten des Kollegen uns für die längst aufgestellte und immer noch nicht von der Tagesordnung verschwundene Frage der Ätiologie des Glaukoms eine Lösung bringen werden.

Gesellschaftsberichte.

1) Berliner Ophthalmologische Gesellschaft.

Vorsitzender: Herr J. Hirschberg. Schriftführer: Herr Wertheim.

Sitzung vom 25. Januar 1912.

1) Der Vorsitzende gedenkt des verstorbenen Mitgliedes, Geh. Med.-Rat Prof. Dr. Carl Horstmann.

2) Herr Adam demonstriert einen Fall von isolierter Sklerodermie der Lider. Die seltene Störung fand sich in Größe eines Zehnpfennigstückes auf dem rechten Oberlide eines 12jährigen, im übrigen gesunden Mädchens. Die Epidermis war fest mit der Subcutis verwachsen und zeigte eine glänzende glatte Oberfläche nach Art einer Brandnarbe, umgeben von einem leicht violettfarbenen Ringe, die Cilien waren an der betreffenden Stelle ausgefallen, der Lidrand zeigte eine leichte Einkerbung.

3) Herr F. Mendel: Vorstellung von 4 Patienten, welche nach dem Genuß von Methyl-Alkohol schwere Sehstörungen erlitten haben.

Vortr. hat im Krankenhause am Friedrichshain die Massen-Vergiftungen, die in der Weihnachtswoche 1911 im städtischen Obdach aufgetreten sind, mit beobachtet. Von den 130 in das Krankenhaus Eingelieferten sind 58 gestorben, von den 72 Wiederhergestellten sind augenblicklich noch 6 in ärztlicher Behandlung, 4 von ihnen werden ihres ungünstigen Augenbefundes wegen im Krankenhause zurückgehalten.

Bei einem großen Teil der Patienten, die leider ihrer Vergiftung erlagen, ist folgende wichtige Tatsache festgestellt worden: wohl alle diese Vergifteten waren kurz vor dem Tode erblindet und sind blind gestorben. In den Fällen, in denen Verf. die Kranken nicht unmittelbar vor dem Tode beobachten konnte, haben die Herren Assistenzärzte und die wachhabenden Schwestern diese Tatsache bestätigt.

Die Patienten suchten mit den Händen nach den Spei-Gläsern und Uringefäßen, die vor ihnen standen, in vielen Fällen stießen sie dieselben um; einer sagte eine Stunde vor dem Tode: „Kinder, warum macht Ihr denn hier alles dunkel?“

Die Untersuchung ergab weite reaktionslose Pupillen, starke Stauung der Netzhaut-Gefäße; in einzelnen Fällen Neuritis und Stauungspapille.

Bei den Kranken, die mit dem Leben davonkamen und die zuerst über starke Sehstörungen geklagt hatten, kam die Sehkraft allmählich wieder. Auch hier konnte neben teils starren, teils träge reagierenden Pupillen deutliche Stauung im Augenhintergrund nachgewiesen werden.

Von den vier vorgestellten Kranken, die alle in der berüchtigten Kneipe von Isaak Schnaps getrunken haben, sehen drei Patienten Finger in $^1/_2$ bis $3^1/_2$ m, der vierte ist völlig amaurotisch. Eine genaue Gesichtsfeld-Aufnahme konnte bei den drei ersten im Krankenhause nicht ausgeführt werden, Farben werden nicht erkannt.

Pupillen reagieren, bei dem amaurotischen sind sie maximal und starr.

Die Papillen zeigen bei allen 4 Patienten einen mehr oder weniger hohen Grad von Atrophie des Sehnerven, die bei dem amaurotischen schon am dritten Tage nach der Vergiftung aufs deutlichste nachgewiesen werden konnte. Die Prognose ist selbstverständlich als sehr zweifelhaft aufzufassen.

Die im Krankenhause eingeleitete Therapie gegen die Sehstörung besteht im innerlichen Gebrauch von Jodkali in starken Dosen, in Schwitzen, Bier'scher Stauung in Form einer Halsbinde und Elektrisieren.

4) Herr J. Hirschberg: Über Methylschnaps-Vergiftung.
(Veröffentlicht in der Berliner klinischen Wochenschrift, 1912, Nr. 6.)

5) Herr Wätzold: Das Skrofuloderma.

Nach kurzer Definition des Begriffes „Skrofuloderma" = Tuberculosis subcutanea s. colliquativa (verflüssigend, erweichend) gibt Vortr. einen Überblick über das Vorkommen der Erkrankung in der Dermatologie und der Ophthalmologie. Gerade im Hinblick auf die bis jetzt äußerst selten beobachtete und in der Literatur berichtete Erkrankung der Augenlider war die Beobachtung von 3 einschlägigen Fällen im Jahre 1911 in der Universitäts-Augenklinik Berlin um so auffallender. Unter Zugrundelegung der bei der Behandlung dieser 3 Kranken gesammelten Erfahrungen geht der Vortr. auf die Ätiologie, pathologische Anatomie, Klinik und Therapie des Skrofuloderma ein. In allen 3 Fällen ließ sich der Ausgang von dem tuberkulös erkrankten Tränensack feststellen und in 2 Fällen Tuberkelbazillen in mäßiger Menge nachweisen. Mikroskopisch zeigt das Skrofuloderma den Charakter des tuberkulösen Granulationsgewebes mit Neigung zu eitriger Entzündung und Blutungen. (Demonstration mikroskopischer Präparate.) Klinisch handelt es sich um eine ohne akute Entzündungs-Erscheinungen bis zu Taubeneigröße, meist dicht unterm inneren Augenwinkel in der Lidwangenfalte, sich entwickelnde Geschwulst von blutroter bis violetter Farbe und dem Charakter des kalten Abszesses, die schließlich in Geschwürsform (nach Durchbruch der Haut) übergehen kann und bei sehr verzögerter Heilung in Brücken- und Zipfelnarben ausgeht. Hauptsächlich wird das Kindesalter befallen unter gleichzeitiger Beteiligung der Hals-Lymphdrüsen und andrer Organe, insbesondere der Lungen. Als beste Therapie empfiehlt Vortr. die Exzision und gleichzeitige Auskratzung des Tränensacks mit reichlicher Jodoform-Anwendung, Naht.

---

2) Verhandlungen des 46. Jahres-Kongresses der Amerikanischen augenärztlichen Gesellschaft in Washington. 1910.

Spätbericht über 18 Fälle von Magnet-Operation mittelst des Haab'schen oder Riesenmagneten, von Ch. Stedman Bull.

Es handelt sich nur um Eisensplitter, die in den Glaskörper oder den Augengrund gedrungen waren. B.'s Schlußfolgerungen aus diesen lange beobachteten Fällen und ähnlichen Berichten aus der Literatur lauten etwa dahin, daß nach möglichst exakter Lokalisation des Splitters sobald wie angängig die Extraktion versucht werden solle, um die Gefahren der Infektion zu verringern. Ist die Eintrittsstelle im vordern Segment, so darf der im Glaskörper oder weiter hinten sitzende Fremdkörper nicht durch die Wunde nach vorn gelockt werden, sondern soll durch einen näher gelegenen Skleralschnitt mit dem kleinen Magneten extrahiert werden. Die Prognose sei in allen solchen Fällen ungünstig und habe auch mit der sympathischen Entzündung zu rechnen. Bei eingetretener Infektion enukleïert er am liebsten sofort. Verhältnismäßig günstiger sei die Prognose bei Verletzungen im Glaskörper als bei Lokalisierung in der Retina oder im Ciliarkörper. Der große Magnet sei sehr vorsichtig zu handhaben, denn seine Wirkung sei unter Umständen verheerender, als die primäre Verletzung. Mißlingt die Extraktion, so habe sogleich die Enukleation zu folgen. Selbst nach glücklicher Extraktion sei

das schließliche Resultat in der Mehrzahl der Fälle doch der Verlust des Sehvermögens. Vielfach sei die Enukleation doch noch das Ende vom Liede. Noch nach Jahren könne sich eine tückische Uveitis entwickeln, die das zweite Auge ergreife.

In der Diskussion, an der sich u. a. Holt, Lambert, Weeks, Randolph, Jackson, Schweinitz und Kipp beteiligen, wird dieser Ansicht zum Teil recht wirksam widersprochen.

Über den möglichen Einfluß von Rassen- und andren Eigentümlichkeiten auf den Erfolg bei der Smith'schen Star-Operation, von C. F. Clark.

Vortr. betrachtet den ruhigen, in Demut sein Geschick ertragenden Indier mit seiner einfachen Lebensweise und grazilem Körperbau als ein viel günstigeres Operationsobjekt gegenüber dem Durchschnitts-Amerikaner, und trägt deshalb Bedenken, so ohne jede Einschränkung die Smith'sche Methode bei seinen Landsleuten anzuwenden, die viel eher zu Iritis, Glaskörpertrübungen und allgemein degenerativen Altersveränderungen neigen.

Großer Holzsplitter, tief in die Orbita eines Kindes während 25 Monaten eingebettet, mit Erhaltung des Sehvermögens entfernt, von C. A. Veasey.

Bindehautlappen in der Augen-Chirurgie, von W. Gordon M. Byers.

Leukosarkom der Iris, durch Iridektomie entfernt. Erhaltung der Sehkraft, von James Thorington. (Mit Abbildung.)

Patientin, eine 27jährige Kellnerin, hatte die ersten Erscheinungen dre Jahre vorher festgestellt, als die Geschwulst nur Stecknadelkopfgröße besaß. Bei der Exzision maß sie 3 × 4 mm. Dr. Wilson erwähnt einen Fall, wo eine Frau ein großes Fibrosarkom der Orbita 23 Jahre mit sich herumtrug, also anscheinend völlig gutartiger Natur, und doch nach völliger Exzision nach 9 Jahren rezidivierend.

Neubildungen der Tränendrüse, von Edwin E. Jack.

Bei dem 36jährigen Patienten war der Tumor, ursprünglich eine Mischform von endothelialem Myxochondrom, wie die meisten der an sich recht seltenen Tränendrüsengeschwülste, seit 9 Jahren bemerkt worden, als er wegen hochgradigen, die Nachbarschaft gefährdenden Wachstums gründlichst durch Exenteration der Orbita entfernt wurde. Das sehr bald einsetzende lokale Rezidiv führte $1^1/_2$ Jahre später zum Tode und zeigte einen histologisch ganz differenten Charakter, nämlich Ähnlichkeit mit dem karzinösen Bau an der Randregion des epidermoidalen Karzinoms. Es handelte sich also um einen kongenitalen Epithelialtumor der Tränendrüse mit großer lokaler Malignität.

Angeborene Hornhaut-Pigmentierung, von T. B. Holloway. (Mit Abbildungen.)

Ein Fall von epibulbärem Sarkom, von C. A. Veasey.

Patientin, eine 40jährige Frau, hatte einige 20 Jahre zuvor eine durchbohrende Verletzung der Lederhaut durch einen Schieferstift erlitten. An dieser Stelle schien die nach mehrfacher Exzision immer wieder rezidivierende Geschwulst ihren Ausgang genommen zu haben. Erst nach der Enukleation blieb — für $1^1/_2$ Jahre — jedes Rezidiv fort.

Cylindrom der Orbita, von J. Herbert Claiborne und E. L. Oatman. (Mit Abbildung.)

Diese Geschwülste pflegen nicht malign zu sein oder zu rezidivieren. Die Krönlein'sche Operation ist für ihre Entfernung nicht nötig gewesen und nach der Ansicht der Vortr. im allgemeinen entbehrlich.

Nebennierentumor mit Metastase in die Orbita, von Alex. Quakenboss.

Orbitalgeschwülste bei jungen Kindern, besonders wenn sie von Ecchymosen der Lider begleitet sind, erregen den Verdacht auf metastatische Nebennieren-Geschwülste. Bei der mikroskopischen Untersuchung findet sich eine charakteristische Rosetten-Anordnung der Zellen. Diese Form entspringt von embryonalen Nervenzellen der Nebenniere.

Kritische Studie über die Augen-Asymmetrie bei den Wilden auf Formosa, von Charles A. Oliver.

Vergleich zwischen einigen Augen-Affektionen der Neger und der weißen Rasse, von James L. Minor.

Aus der Erfahrung einer fast 25jährigen Augenpraxis in Memphis, Tenn., urteilt Vortr. Myopie sah er nur 2 mal bei den Mulatten, Astigmatismus geringen Grades nur 3 mal, Hypermetropie auch nur selten, höhere Grade gar nicht. Strabismus zu untersuchen, hatte er nie Gelegenheit, nur zwei Fälle sah er flüchtig. Dagegen ist das Glaukom bei den Negern häufiger, als bei der weißen Rasse; er sah bei weitem mehr Fälle, als 3 pro Mille, was die Statistiken angeben. Trachom tritt mindestens ebenso häufig bei den Schwarzen auf, wie bei der hellen Rasse. Die Blennorrhöen sowohl der Erwachsenen wie der Kinder zeichnen sich durch relative Gutartigkeit aus, obwohl sie mehr vernachlässigt werden. Zu Iritis scheint der Neger besonders disponiert, aber sie tritt weniger heftig auf und wird oft gar nicht beachtet.

Schwierigkeit der Diagnose subretinaler Massen, von R. Randolph.

Differentialdiagnostische Bemerkungen zu einem Fall von umschriebener Chorioretinitis bei einem 28jährigen Patienten, bei dem sowohl die Wassermann'sche wie die Tuberkulinprobe negativ ausfiel. Leukosarkom war in der kurzen Zeit der Beobachtung nicht ganz auszuschließen.

Glaukom durch Verwachsungen der Linsenkapsel mit der Hornhaut, von Arnold Knapp.

Nach durchbohrenden Verletzungen des Augapfels sowohl wie nach der Star-Operation beobachtet Vortr. in je drei Fällen den Ausbruch eines Glaukoms. In den ersteren Fällen ist jeder operative Eingriff aussichtslos, da nach Durchtrennung der Adhäsionen sie nur um so dichter wieder zusammenwachsen, und auch die Iridektomie scheint zwecklos, da in 2 Fällen die ganze Iris bereits abgerissen war. Bei den Star-Fällen ist die Prophylaxe die Hauptsache und die gewählte Methode wesentlich. Hier kann eine vernünftige Sprengung der Kapselverlötung das ausgebrochene Glaukom beseitigen.

Augensymptome bei Sinus-Erkrankungen, von G. E. de Schweinitz.

Rezidivierendes oder flüchtiges Ödem und Ecchymose der Augenlider. — Flüchtige, periodischer Episkleritis ähnliche Blut-Anschoppung in der Episklera

— ungewöhnliche Formen von Skotom des Zentrums oder seiner anliegenden Teile ähnlich wie bei Intoxikationen.

Bericht über 48 Fälle von Einpflanzung einer Metallkugel in die Tenon'sche Kapsel, nach Frost-Lang, von William M. Sweet.

Die dem Verfahren nachgesagten Fehler, wie verzögerte Rekonvaleszenz, das Herausfallen der Kugel, ihre nachträgliche Verlagerung und die Gefahr der sympathischen Reizung hat Vortr. entweder gar nicht oder nur vereinzelt bei seinem Material beobachten können. Er verwendete meist Gold, in der letzten Zeit Platina. Die Goldkugeln blieben Jahre hindurch, wie die Röntgen-Untersuchung bewies, völlig unversehrt und glatt.

2 Fälle chronischer Cyanose mit Polycythämie, von W. R. Parker. (Mit Abbildung des Augenspiegel-Befundes.)

Der ophthalmoskopische Befund zeigte, bei klaren Medien, Verschleierung des Opticus-Randes, Ödem der anschließenden Netzhaut und Hyperämie. Starke Schlängelung der dunkelroten Venen, Arterien ebenfalls leicht geschlängelt, aber nicht verbreitert.

Die Papilla optica bei der Methylalkohol-Vergiftung, von Percy Fridenberg.

Während man in Deutschland erst durch die jüngsten Massen-Erkrankungen im Berliner Obdachlosen-Asyl auf die großen Gefahren des Genusses von Methylalkohol aufmerksam geworden ist, sind die Vergiftungs-Erscheinungen den amerikanischen Augenärzten längst vertraut. Eine einzige Dosis kann, im Gegensatz zu der mehr chronischen Vergiftung durch den Alkohol, vollständige Amaurose herbeiführen, und zwar durch ganz typische Veränderungen im Sehnerven, der eine rein weiße, bisweilen silbern glänzende Papillenatrophie mit tiefer Exkavation zeigt, in der die Fleckung der Lamina cribrosa sehr deutlich hervortritt, während vom Bindegewebe oft keine Spur sichtbar ist. Daneben finden sich deutliche Zeichen voraufgegangener Neuroretinitis längs der Gefäße an der Papille und der Netzhaut. Das Bild soll so unverkennbar sein, daß die Diagnose auch ohne Anamnese gestellt werden könne. Nicht der Alkohol selbst, sondern ein Produkt seiner unvollkommenen Oxydation, in Form eines Aldehyds soll nach Vortr. die Giftwirkung entfalten, die im wesentlichen ein intensives Ödem der Papille mit rapider Degeneration verursacht. — Dr. de Schweinitz erwähnt einen Fall eines Möbelpolierers, der durch Inhalation von Methyl-Alkohol rapide und dauernd erblindete, ohne daß er den charakteristischen Spiegelbefund, wenigstens im Anfang, zeigte.

Augensymptome, die häufig mit vasomotorischen Störungen zusammenhängen, von Howard F. Hansell.

Vasomotorische Ataxie, wie Dr. S. Solis Cohen diese Zustände (wie die Dermographie, flüchtiges Erröten, kleine Haut-Angiome, die Nagelcyanose, Tachycardie u. ä.) genannt hat, rufen am Auge venöse Netzhaut-Hyperämie, das Stellwag und Graefe'sche Symptom, Lidzittern, Lidpigmentation und Pupillenstörungen hervor. Andre Symptome, wie einseitige Ptosis, Lidspalten-Enge, einseitige Konvergenzschwäche sind nicht zahlreich und konstant genug, um für charakteristisch zu gelten.

Ein Fall von Netzhaut-Arterienkrampf, von H. Dickson-Bruns.

Doppelseitige schwere Ischämie der Netzhautarterien bei einem jungen Mädchen mit nervöser Belastung, ohne nachweisbare Ursache.

Beobachtungen mit dem Schiötz'schen Tonometer, von W. B. Marple.

Vortr. hält das Tonometer für absolut exakt gearbeitet und zuverlässig, da zwei Instrumente die gleichen Messungen ergeben. Weder Refraktion noch Alter haben irgend welchen Einfluß auf die Tension. Bei normalen Augen zeigt sich bei dem üblichen Gebrauch von Mydriaticis oder Mioticis, ebensowenig bei Kokain eine Tensionsänderung. Der normale Druck liegt zwischen 15 bis 25 mm Quecksilberdruck. Etwas über 25 mm und unter 14 ist schon verdächtig auf Hyper- bzw. Hypotonie. Die Fingerdruckprüfung gibt zu vielen Irrtümern nach beiden Richtungen Anlaß. Dr. Kipp beklagt, daß in vielen Fällen die Anwendung des Instruments großen Schwierigkeiten begegnet.

Histologische Befunde bei tuberkulöser Cyclitis, mit einer Theorie über die Entstehung tuberkulöser Keratitis und Skleritis, von P. H. Verhoeff. (Mit zahlreichen Mikrophotogrammen.)

2 Formen von tuberkulöser Cyclitis sind zu unterscheiden: die interstitielle und die oberflächliche (punctata). Erstere gewöhnlich sekundär nach Skleritis durch direkte Fortsetzung, letztere durch direkte Metastase entstanden, letztere vielfach mit tuberkulöser Entzündung der hinteren Irisfläche kombiniert. Bei tuberkulöser Skleritis geht die Infektion vom Kammerwinkel aus, wohin die Bazillen durch das Kammerwasser getragen werden; ebenso geht die Infektion bei der Keratitis vom Kammerwasser aus, entweder durch Metastasen oder Ausbreitung von Herden am Kammerwinkel oder von einer voraufgehenden Skleritis durch Ausbreitung ihrer Herde.

Rückfällige tuberkulöse Aderhaut-Entzündung, von Carl Koller.

3 Fälle von anscheinend primärer Tuberkulose der Aderhaut bei jungen Leuten. Der strikte Nachweis der tuberkulösen Natur der Herde fehlt allerdings.

Vaccine- und Serumtherapie in der Augenheilkunde, von John E. Weeks.

Vortr. spricht über die Erfahrungen mit Tuberkulin, Gonokokken- und Streptokokken-Toxin; Coley's Toxin (Streptokokken und Bacill. prodigiosus-Mischung) bei Karzinom und Sarkom; ferner über die Anwendung von Sera, wie Diphtherie-, Gonokokken-, Streptokokken-, Menigitis-, Deutschmann's u. ä. Einzelheiten können hier nicht wiedergegeben werden.

Vaccine- und Serumtherapie bei der Augentuberkulose, von George S. Derby.

Literatur-Übersicht und eigene 30 Fälle — 15 Sklerokeratitis, 9 interstitielle Keratitis und 6 Keratoiritis —. Im ganzen günstige Resultate, aber nicht durchweg überzeugende Erfolge.

Über die Natur der Gesichtseindrücke, von George T. Stevens.

Betrachtungen mit Bezug auf die Amblyopie beim Schielen und praktische Nutzanwendung für die Wiederherstellung einer gleichmäßig assoziierenden Beweglichkeit des schielenden Bulbus.

Fenster-Ausschnitt im Nasenkanal in Fällen von Tränensackstenose, von J. M. West in Baltimore.

Von sechs Fällen wurden vier geheilt, zwei gebessert. In zwei handelte es sich um knöcherne Stenosis im oberen Teil des Tränen-Nasenkanals.

Vervollkommnung der Sehprobentafel-Beleuchtung, von Harris G. Sherman.

Prismenprüfung mit einem handlichen Instrument, das die Prismen auf einer Rundscheibe angeordnet enthält, von Lucien Howe.

Ratschläge für die Anwendung der internationalen Sehproben mit offenen Ringen im Vergleich zu den bisherigen Sehprobentafeln, von Edward Jackson.

Der Gebrauch von großen, torisch geschliffenen roten Gläsern zur Erleichterung der Diplopie-Prüfung, von W. Gordon M. Byers.

Peltesohn.

---

3) Jahreskongreß der Amerikanischen Medizinischen Gesellschaft. 1911. Juni. Sektion für Augenheilkunde.

Nach einer Ansprache des Vorsitzenden, Hrn. Dr. A. E. Bulson, referiert Dr. Adolf Alt über die Heilung bei Iridektomie-Wunden und ihren Einfluß auf das Glaukom. Er betrachtet die Ausschneidung eines Irisstückes für den wesentlichen Teil der Operation; nebenbei nur komme in Betracht, daß während der Ausführung der Iridektomie in einem gewissen Grade der Filtrationswinkel wiedereröffnet werde. In der Hauptsache aber bedeute die Iridektomie nicht die Schaffung neuer Filtrationswege, sondern eine Reduktion der Sekretion im Auge oder eine Änderung ihrer Zusammensetzung. Wie das zustande komme, sei noch eine ungelöste Frage.

In der Diskussion spricht Dr. Woods (Baltimore), der Fälle anführt, wo die Iridektomie den deletären Ausgang beschleunigte.

Die Bedeutung der nicht-syphilitischen Retinitis, an der Hand von 187 Fällen der Privatpraxis.

Dr. Rogers kommt zu folgenden Schlüssen: 1. Dreiviertel aller Fälle von hämorrhagischer Retinitis enden in wenigen Jahren letal, oder die Kranken führen ein sehr beklagenswertes Dasein. 2. Alle Arten von hämorrhagischer Retinitis sprechen für bestehende oder drohende Erkrankung des Nerven- oder Blutkreislauf-Systems. 3. Die Lebensdauer wächst mit dem Alter des Kranken; je jünger der Patient, desto schlimmer die Prognose bezüglich der Frist, die ihm beschieden. — In zwei Fällen lag ein Zusammenhang mit einem Zahnleiden bzw. einer Zahn-Operation vor, mit deren Erledigung die Netzhaut sich besserte.

Diskussion: Dr. Roberts sah einen Fall von schwerer albuminurischer Retinitis bei einem 62jährigen chronischen Nephritiker noch 10 Jahre am Leben; ähnliche 4 Fälle haben ihn gelehrt, daß man die Prognose nicht so trübe ansehen, vielmehr alles tun soll, um den unglücklichen Patienten nach Möglichkeit zu helfen. In demselben Sinne äußern sich Dr. Melville Black, Dr. Mittendorf, Dr. Tiffany, Dr. de Witt C. Bryant u. a., die besonders die Netzhaut-Blutungen von der üblen Prognose ausgenommen wissen wollen.

Behandlung der Blennorrhoe der Kinder und ihre Prophylaxe. Referat von Dr. Stevenson, Akron (Ohio).

In der Diskussion erwähnt Dr. Adolf Alt, daß er seit dem Aufkommen des Protargol, seit etwa 15 Jahren, kein Argentum nitricum mehr angewendet

habe. Er bevorzugt jetzt das Argyrol zu sehr häufigen, bis halbstündigen Ausspülungen. Die übrigen Diskussionsredner sind bald für, bald gegen die neuen Silberpräparate. Der Kampf bleibt unentschieden, wie immer. — Dr. Mittendorf verspricht sich von Vaselin-Einstreichungen einen Schutz der Kornea. Argyrol muß in den meisten Fällen in 30—40%iger Konzentration gebraucht werden. Prophylaktisch wird in Amerika seit 1906 die Einträuflung einer 1%igen Argent. nitr.-Lösung durchgeführt.

Die Vakuum-Extraktion der Linse in der Kapsel. Lappennaht.

Dr. Vard H. Hulen (Texas) beschreibt sein an 8 Fällen erprobtes neues Verfahren, das im Ophthalm. Record, Dezember 1910 ausführlich beschrieben ist und die Smith'sche Operation an Leichtigkeit überbieten soll. Nach einem sehr geräumigen Lappenschnitt und Iridektomie wird durch das Hulen'sche Saug-Instrument, welches der Vorderkapsel zentral sanft angepreßt wird, die Linse in toto aus der Verbindung mit dem Ligament, nach einigen leichten Drehungen um die Anteroposterior-Achse, gelöst und extrahiert. Das Verfahren, wie das noch sehr grobe Instrument bedarf noch der Vervollkommnung, wird aber von den Diskussions-Rednern Savage, Green, Weeks u. a. mehr oder weniger willkommen geheißen.

Sofortige Entfernung traumatischer Stare.

J. A. Donovan befürwortet die unmittelbare Extraktion von Wundstaren, bevor noch eine Reizung des Bulbus eingetreten ist, oder nach deren Abklingen am 4. bis 6. Tage, so lange noch nicht die eigentlichen entzündlichen Symptome eingesetzt haben, bei Kindern durch Aspiration, bei älteren Individuen durch einfache oder kombinierte Extraktion. Nach der meist in Narkose vollzogenen Operation füllt er eine Jodquecksilbersalbe (1 : 5000) wiederholt in den Bindehautsack. Die Erfolge schienen fast immer besser, als wenn man die Fälle der natürlichen Entwicklung überließ.

Das bestätigen Dr. Edw. Jackson (Denver), Dodd (Chicago), W. R. Johnson (Spokane), während Dr. Weeks und Lambert von Fall zu Fall urteilen und abwarten, selbst wenn Drucksteigerung eintritt, so lange keine unmittelbare Gefahr droht.

Vor- und Nachbehandlung bei Star-Operationen.
Referat von D. W. Greene (Dayton).

5 Fälle von intraokularer Geschwulst.

Dr. F. Park Lewis spricht über Netzhaut- und Opticus-Gliome, sowie über einen Fall von Melanosarkom im Kindesalter. Dr. Savage erwähnt zwei Fälle von doppelseitigem Gliom, bei denen der Tod nur bei dem Kinde verhütet werden konnte, dessen zweites, später erkranktes Auge ebenfalls enukleiert wurde. In der weiteren Diskussion werden ähnliche Erfahrungen mitgeteilt und über die Häufigkeit des Glioms widerspruchsvolle Angaben gemacht.

Gesichtsfeld-Veränderungen bei Gehirntumoren in 200 Fällen.

Dr. Harvey Cushing und Dr. G. J. Heuer (Baltimore) haben die Farbensinn-Störungen bei Stauungspapille, vor und während ihres Erscheinens und im Stadium des Abklingens studiert und fassen ihre Beobachtungen ungefähr dahin zusammen: Von 123 Fällen zeigten 53 einfache Durchkreuzungen der normalen Farbenfeld-Grenzlinien oder vollständige Umkehrung derselben bei mehr oder weniger erheblicher Einengung der Grenzen. In 10 von

diesen 53 Fällen war die Dyschromatopsie schon vor oder eben beim Eintritt des ersten Stauungsphänomens am Opticus zu konstatieren, ermöglichen also eine sehr frühzeitige Diagnose. Über das Verhalten nach der Operation bei den übrigen 42 Fällen unterrichtet ein Artikel im Johns Hopkins Hospital-Bulletin, Juni 1911.

In der Diskussion werden Zweifel laut, ob man bei bloßen Farbengrenz-Veränderungen bzw. -Verschiebungen ohne andre Symptome die Diagnose eines Tumors riskieren dürfe.

Bericht über 9 Fälle von Gehirntumor, von Dr. Sh. Voorhees (Elmira).

Vortr. hält die temporäre Erblindung für ein Frühsymptom bei Hirntumoren, gleich dem Nystagmus, von Wichtigkeit, wenn andre Symptome daneben vorhanden sind, aber nicht für pathognomisch; die größere Schwellung einer Seite könne ebenfalls nicht lokaldiagnostisch verwertet werden, weil zu häufig Ausnahmen vorkommen. Ein sehr wertvolles Symptom sei dagegen einseitige Taubheit für die Diagnose von Kleinhirngeschwülsten. Die Druckentlastung habe oft auch noch dann Wert, wenn schon Atrophie des Opticus in vorgeschrittenem Maße bestände. Syphilitische Tumoren sollten nur im Frühstadium spezifisch behandelt werden, ältere Fälle ebenfalls operativ. In einzelnen Fällen sei ihm der Verlust des Richtungssinnes aufgefallen.

Dr. Harvey Cushing erinnert an Horsley's Feststellung, daß nicht die Hochgradigkeit der Papillitis auf der einen Seite, sondern ihr Alter für die Lokaldiagnose des Tumors in Anspruch genommen werden dürfe. Die Operation im späten Stadium bringe nicht gerade brillante Resultate, weil die Zeit für die Frühdiagnose vom Patienten vielfach versäumt sei. Übrigens muß nicht immer vollständige Erblindung im letzten Stadium der Stauungspapille eintreten.

Dr. Edward Jackson schlägt unter der einmütigen Billigung der Kongreßmitglieder eine Resolution vor, die die gesetzmäßige Forderung einer speziellen augenärztlichen Ausbildung der amerikanischen Ärzte im Sinne hat, wofern sie ophthalmologische Grade erlangen wollen.

Tuberkulöse Cyclitis nach nicht perforierendem Trauma.

Dr. Dodd und Dr. Laue (Chicago) berichten über eine Baseball-Verletzung eines 10jährigen Knaben: Netzhautruptur in der Gegend der Ora serrata und tuberkulöse Uveïtis, klinisch mit Tuberkulin nicht diagnostizierbar.

Venenpuls und Erblassen der Netzhautgefäße bei Druck auf den Augapfel in Beziehung zum allgemeinen Blutdruck.

Dr. Melville Black (Denver) hält ihr Ausbleiben bei Personen über 30 Jahre für verdächtig auf gesteigerten Blutdruck und insofern sieht er darin ein leicht festzustellendes Frühsymptom, das mit dem Blutdruck-Meßinstrument gesichert werden könne. Auch Dr. Edw. Jackson bestätigt das.

(Fortsetzung folgt.) Peltesohn.

Journal-Übersicht.

I. A. v. Graefe's Archiv f. Ophthalmologie. LXXX. 1.

1) **Finsentherapie bei Trachom**, von Doz. Dr. V. Grönholm in Helsingfors (Finnland).

Die Lichtbehandlung ist nur bei sehr vorsichtiger Handhabung des Apparates erfolgreich. Das in der Lichtsammeltube befindliche Wasser muß ganz klar sein und oft erneuert werden, die Druckgläser sind sehr sauber zu halten, die prismatischen Druckgläser dürfen keine Spur von Feuchtigkeit enthalten, als Abkühlungswasser darf nur destilliertes Wasser gebraucht werden, da schon die geringsten Mengen fester Stoffe, welche dem Leitungswasser beigemengt sind, den Lichtdurchtritt hemmen. Das Abkühlungswasser soll dauernd auf einer Temperatur von 10° erhalten bleiben. Stromstärke etwa 48 Amp. 2 sehr gewandte und gründlich geschulte Pflegerinnen sind unentbehrlich.

Als unmittelbare Wirkung der Bestrahlung zeigt sich starke Rötung und Schwellung, die meist so stark werden, daß die Lider nicht geöffnet werden können. Die bestrahlten Bezirke der Lidbindehaut sind mit einer dicken, weißen oder gelblichweißen, ziemlich fest haftenden Masse bedeckt. Wird die Membran mit der Pinzette entfernt, so bildet sie sich wieder und schwindet erst nach Ablauf etwa einer Woche. Die Schwellung nimmt allmählich ab, kleine von Anfang an vorhandene Blutungen werden zunächst größer, aber schließlich im Laufe einiger Wochen resorbiert. Um diese Zeit ist auch der Erfolg sichtbar. Nach völligem Ablauf der entzündlichen Reaktion sind die Trachomkörner nicht selten ganz verschwunden, mindestens viel weniger zahlreich. Die Bindehaut nimmt ein bleiches, weiß-glänzendes Aussehen an. Die Farbe beruht auf Bindegewebe, welches aber nicht in Form strahliger Narben auftritt, sondern gleichmäßig ausgebreitet unter dem Epithel liegt. Die Schrumpfung ist nicht stärker, als nach Expression und Blaustein.

Zur Heilung genügt oft eine einzige Bestrahlung von etwa 10 Minuten Dauer, manchmal sind 2—3, selten 4—6 Wiederholungen erforderlich. Die Behandlungsdauer ist im ganzen kürzer, als bei andren Methoden und nimmt nach vorausgeschickter Expression unter Umständen nur einen Monat in Anspruch.

Von 98 Augen waren unmittelbar nach Abschluß der Behandlung 79 trachomfrei, 19 nur gebessert. Von 60 Augen, welche nach 12—17 Monaten wieder untersucht werden konnten, waren 36 gesund, während 21 Rezidive oder Reïnfektion aufwiesen und 3 bei der Entlassung nicht geheilte auch jetzt noch erkrankt waren. Je frischer der Prozeß ist, je stärker die Schwellung und je geringer die Vernarbung, um so seltener treten Rückfälle auf. Am günstigsten verlaufen die Fälle, bei denen nur die Übergangsfalten erkrankt sind, weniger günstig die Fälle mit Erkrankung der Übergangsfalte und des Tarsus, am ungünstigsten die Fälle, bei denen nur der Tarsus-Bezirk trachomatös ist.

Die Behandlung kann bereits bestehende Hornhaut-Erkrankungen verschlimmern (15 Fälle), aber auch Erkrankung gesunder Hornhäute hervorrufen (7 Fälle). In 3 Fällen blieben dauernde, das Sehvermögen schädigende Hornhauttrübungen zurück. Man sei in solchen Fällen vorsichtig und bestrahle zurzeit nur kleine Gebiete der Bindehaut.

Die Lichtbehandlung kann mit andren Methoden kombiniert werden.

2) **Histologische Untersuchungen über die Einwirkung des Finsenlichtes und der Expression nebst Blaustein-Behandlung beim Trachom**, von Dr. K. A. Heiberg in Kopenhagen und Doz. Dr. V. Grönholm in Helsingfors.

Die Untersuchungen wurden an zahlreichen, verschieden lange Zeit nach den Bestrahlungen ausgeschnittenen Bindehautstückchen gemacht.

Die oben erwähnte Pseudomembran besteht aus geronnenem Fibrin und aus abgestoßenen nekrotischen und zerfallenen Zellen und Zellkernen. Unter der Membran ist das Epithel meistens abgestoßen, und, wo es noch haftet, nekrotisch. Mucosa und Trachomkörner zeigen Ödem, die Blutgefäße Erweiterung und zum Teil Thrombosen. Nach dem Abklingen der Reaktion stellt sich das Epithel in Gestalt von Plattenepithel wieder her, welches zunächst dünn ist, aber rasch die frühere Dicke wiedergewinnt. Das normale Zylinder-Epithel scheint sich selten wiederzubilden. Becherzellen sind spärlich, doch wurde Xerose nicht beobachtet. Mit der Abnahme des Ödems verschwinden die zellulären Elemente aus der Mucosa und die Trachomkörner werden resorbiert. In manchen Fällen bleiben die Rundzellen bestehen. Vielleicht führen sie durch spätere Wucherung zu Rückfällen.

Vergleiche von Schnitten, welche vor der Behandlung und nach ihrem Abschluß entnommen wurden, zeigen, daß die Lichtbehandlung die trachomatöse Infiltration zum Schwinden zu bringen vermag und der Blausteinbehandlung überlegen ist.

3) **Zur Frage nach dem histologischen und ätiologischen Charakter der sympathisierenden Entzündung**, von Prof. Dr. W. Reis, Privatdozent in Bonn.

Verf. bekennt sich auf Grund seiner eingehenden histologischen Studien als überzeugten Anhänger der mykotischen Theorie der sympathischen Ophthalmie. Wenn Guillery den durch Einwirkung von Fermenten auf die Gewebe des Augeninnern entstehenden Veränderungen eine gewisse Ähnlichkeit mit den bei sympathischer Ophthalmie erhobenen Befunden zuschreibt, so ist dagegen einzuwenden, daß die anatomische Diagnose der sympathischen Ophthalmie nur dann als sicher angesehen werden darf, wenn alle Einzelheiten des typischen Bildes vorhanden sind: Infiltration mit Rundzellen, epitheloiden und Riesenzellen, meist auch eosinophilen Zellen, vorwiegende Lokalisation in der Aderhaut bei schwacher Beteiligung der Choriocapillaris. Die bedeutungsvollen Guillery'schen Versuche sind nicht geeignet, die dunkle Ätiologie der sympathischen Ophthalmie aufzuklären.

Daß, wie Elschnig annimmt, zwischen sympathischer und idiopathischer Entzündung ein durchgreifender Unterschied nicht besteht, vermag Verf. nicht zuzugeben. Vorkommen, Verlauf und Ausgang beider Prozesse sind wesentlich verschieden. Daß die, wie wir wissen, meist auf konstitutioneller Basis beruhende idiopathische Iridocyclitis auf beiden Augen auftritt, erklärt sich ungezwungener durch die Annahme, daß dieselbe Schädlichkeit zunächst auf das eine und dann auf das andre Auge wirkt, als durch die noch keineswegs geklärten Verhältnisse der Anaphylaxie.

Die wenigen Fälle von spontaner Irido-Chorioiditis, welche einen der sympathisierenden Entzündung vollständig analogen histologischen Befund aufweisen, werden nach vielfachen andren Erfahrungen besser zur Tuberkulose gerechnet, als daß man sie als Stütze der Elschnig'schen Theorie verwertet.

Elschnig betont die Bedeutung des Allgemeinzustandes des Patienten. Verf. ist der Ansicht, daß Elschnig seine guten Resultate wesentlich dem wenig konservativen Verhalten bei schweren Verletzungen verdankt. Auch Saemisch ging ziemlich radikal vor, und daher ist die Zahl der in der Bonner Klinik ausgebrochenen Fälle von sympathischer Ophthalmie klein. Dabei enukleïerte Saemisch niemals unmittelbar nach der Verletzung, sondern erst nach Vernarbung der Wunde. In der sich nicht selten auf mehrere Wochen und länger erstreckenden Zwischenzeit war doch bei der weiten Verbreitung konstitutioneller Anomalien hinreichend Gelegenheit zur Entwicklung der lokalen Überempfindlichkeit der Uvea gegeben.

Verf. sieht in dem histologischen Bilde der sympathisierenden Entzündung geradezu einen Beweis für die Ansiedlung eines spezifischen lebenden Erregers und hält es mit Meller für wahrscheinlich, daß die Infektion auf endogenem Wege erfolgt. Für diese Anschauung spricht ein eingehend mitgeteilter Fall. Ein Flächensarkom der Chorioidea führte zu typischer sympathischer Ophthalmie des andren Auges. Im Sarkomgewebe fanden sich charakteristische Herde sympathisierender Entzündung. Zwar war eine Sklerotomie gemacht, und man könnte einwenden, daß die Operationswunde als Eingangspforte diente, indessen war der vordere Bulbus-Abschnitt ganz frei, und die Infiltration begann erst hinter der Ora serrata.

In einem andren Falle war eine schwere Hornhaut-Verletzung günstig geheilt. $S = {}^{6}/_{24} - {}^{6}/_{18}$ (As. irreg.). Auge blaß, nur etwas reizbar. Bei diesem Zustande des verletzten Auges trat in der 7. Woche in dem Partner eine schwere, zur Erblindung führende sympathische Ophthalmie auf, und erst 8 Tage später setzten entzündliche Erscheinungen auf dem verletzten Auge ein. Auch hier ist eine ektogene Infektion viel unwahrscheinlicher, als die endogene. Vielleicht ist durch eine Reizübertragung im Sinne Schmidt-Rimpler's das zweite Auge für die Ansiedlung der Keime empfänglich gemacht worden. Die mikroskopische Untersuchung ergab ein typisches Granulom, welches in der Iris und im Ciliarkörper tumorartig entwickelt war. Deutlich zeigte sich, daß im hinteren Abschnitte der Uvea die regressiven Veränderungen überwogen, während die entzündliche Gewebsneubildung vorne frisch war. Die Infiltration hatte sich also hinten in der Aderhaut zuerst entwickelt. Damit steht in Einklang, daß als erste klinische Erscheinung Glaskörpertrübungen festgestellt wurden.

In einem weiteren Falle von Fremdkörper-Verletzung wurde 5 Wochen nach der Verletzung bei bestehender sympathischer Reizung enukleïert. Die Reizung schwand sofort. In der Aderhaut fand sich eine ganze Anzahl scharf abgesetzter Lymphocytenherde. Diese Herde sind also nichts für die sympathisierende Ophthalmie pathognomonisches. Nur das volle Bild der sympathisierenden Infiltration ist entscheidend.

---

4) **Die Farbe der Macula lutea,** von Dr. J. van der Hoeve, Augenarzt in Utrecht.

Ein Kuhhorn war nach Durchbohrung des unteren Lides an dem Bulbus entlang bis in die Orbita eingedrungen. Verletzung des Okulomotorius und der Art. centr. retin., vielleicht Zerreißung des ganzen Sehnerven. Jedenfalls war, wie der Augenspiegel zeigte, die Zufuhr arteriellen Blutes zur Netzhaut abgeschnitten. Arterien eng, Venen normal, Netzhaut milchweiß bis auf einen kleinen an der Schläfenseite gelegenen, durch eine Cilioretinalarterie

ernährten Bezirk, der rötlich erschien. Die Farbe der Macula war gelb, kann also, wie Dimmer angab, in vivo gelb sein. Vielleicht lag die Ursache darin, daß infolge von Zerreißung von Ciliargefäßen die Aderhaut anämisch war und daher nicht, wie in der Regel, rot durchschimmerte.

5) **Beiträge zur Kenntnis der pathologischen Anatomie und Pathogenese der Cyklopie,** von Dr. M. Hagashi aus Tokio, Volontär-Assistent der Univers.-Augenklinik in Breslau.

I. Der makroskopisch als Einheit imponierende Bulbus ließ 2 Anlagen erkennen, von denen eine zu einer höheren Entwicklung gelangte, die andre in einem rudimentären Zustande stehen blieb. An Orbita, Oberlid, Muskeln war eine Doppelanlage nicht erkennbar. Die vorderen Schädelgruben waren vollständig verschmolzen.

II. Typisches Bild der Cyklopie. Doppelanlage zweifellos, in der Verschmelzungsgegend Aderhautkolobom, hochgradige Faltung der Netzhaut infolge von Raumbeengung.

III. Schwein Eine Orbita und Lidspalte. An Stelle des Bulbus fand sich nur eine Cyste mit spärlichen Muskelfasern. Die Befunde sprechen für Doppelanlage und sekundäre Verschmelzung.

Beachtenswert sind noch 9 Abbildungen cyklopischer Mißbildungen aus dem anatomischen Institute zu Breslau mit kurzen Beschreibungen.

6) **Über van der Hoeve's Symptom und die Ringskotome rhinogenen Ursprungs,** von Harald G. A. Gjessing aus Drammen (Norwegen). (Aus der II. Universitäts-Augenklinik in Wien.)

Sehstörung infolge von Empyem der hinteren Siebbeinzellen, welche sofort nach der ersten Untersuchung entleert wurden. Fingerzählen: rechts 2 m, links 0,5 m, Gesichtsfeld frei, Mariotte'scher Fleck vergrößert, Papillen blaß, besonders an den temporalen Seiten. Bei einer späteren Untersuchung fanden sich mehrere konzentrische Ringskotome und totale Farbenblindheit. Nach etwa 7 Wochen rechts $^{2}/_{36}$, Sn. 6: 0,35 m, links $^{0,75}/_{3}$., Sn. 6: 0,25 m. Rechts stark vergrößerter Mariotte'scher Fleck, zentrales Skotom für rot, blau erkannt, peripherwärts ein Ring, in welchem auch rot erkannt wurde. Links: Blau und weiß zentral erkannt, dann folgt ein Ringskotom für blau und weiß, peripherwärts von dem Skotom wird blau erkannt. Rot und grün werden nicht wahrgenommen.

Die Vergrößerung des blinden Flecks (van der Hoeve) kann bei Opticuserkrankungen infolge von Nebenhöhlen-Affektionen fast immer nachgewiesen werden. Ringskotome sind erst neuerdings beschrieben worden. (Referat über 3 Fälle.)

In dem vom Verf. mitgeteilten Falle fanden sich Andeutungen von multipler Sklerose, doch glichen die Ringskotome nicht denen, welche als charakteristisch für multiple Sklerose angesehen werden.

7) **Verankerung der Naht im Limbus der Hornhaut bei der Vorlagerung,** von Dr. R. Denig, Prof. für klinische Augenheilkunde an der Columbia-Universität zu New York.

Die mit Faden versehene Nadel wird schräg durch den Limbus in die vordere Kammer und ebenso schräg vom Kammerwinkel aus nach außen geführt. Ein Stückchen des Fadens liegt also in der Kammerbucht. Die

Faden-Enden sollen am Limbus etwa 4 mm, je 2 mm über und unter dem horizontalen Meridiane, voneinander entfernt sein. Der Faden bleibt 7 Tage liegen. Unliebsame Komplikationen sind in 34 Fällen noch nicht eingetreten.

---

8) **Über postoperative und spontane Chorioideal-Abhebung,** von Dr. J. Meller. (Aus der II. Universitäts-Augenklinik in Wien.)

Eine eingehende, auf sorgsamer Berücksichtigung der Literatur und auf eigenen Beobachtungen begründete Studie, deren Einzelheiten hier nicht wiedergegeben werden können. An der Hand der vom Verf. gegebenen Zusammenstellung der Ergebnisse sei folgendes bemerkt.

Die häufigste Form der Chorioideal-Abhebung ist die von Fuchs beschriebene postoperative Früh-Abhebung, deren Entstehung er durch die Annahme zu erklären suchte, daß durch einen bei der Operation erfolgten Riß im Ligamentum pectinatum Kammerwasser in den Suprachorioidealraum eintritt. Verf. versuchte eine andre Erklärung. Bekanntlich ist bei der Chorioideal-Abhebung die vordere Kammer stets seicht und die Tension herabgesetzt. Die durch die operative Entleerung des Augapfels hervorgerufene stürmische Transsudation aus den Gefäßen der Ciliarfortsätze führt zur Ansammlung der nicht rasch genug in das Augeninnere gelangenden Flüssigkeit an der äußeren Oberfläche des Ciliarkörpers. Er wird abgehoben, und wenn die Flüssigkeit weiterschreitet, folgt die Chorioidea. Nur die weiter nach hinten gelegenen Abhebungen sind mit dem Augenspiegel wahrnehmbar, wenn aber der Bulbus weich und die vordere Kammer seicht ist, so darf man mit Wahrscheinlichkeit auf eine Abhebung im vorderen Abschnitt schließen. Das Auge ist weich infolge des mangelnden Wundverschlusses. Ist bei festem Wundverschlusse die Tension herabgesetzt, so ist daran zu denken, daß die Flüssigkeit aus dem suprachorioidealen Raume leicht nach außen abgeleitet werden kann.

Die zweite Form kann als postoperative Spät-Abhebung bezeichnet werden. Neben den 2 Beobachtungen des Verf.'s finden sich noch einige Fälle in der Literatur. Die Abhebung tritt mehrere Monate bis eine Reihe von Jahren nach der Operation ein. Einzeln ist die Ursache im Abfluß des Kammerwassers zu suchen, welcher infolge eines Trauma oder infolge von mangelhaftem Wundverschluß (Epithel-Einsenkung) eintritt. Wenn die Wiederanlegung rasch erfolgt, so kann das Sehvermögen erhalten bleiben. Verzögert sich die Wiederanlegung, so besteht die Gefahr, daß Netzhaut-Ablösung hinzutritt und das Sehvermögen dauernd vernichtet.

Bei der spontanen Abhebung lassen sich 2 Formen unterscheiden. Die erste Form stimmt zunächst klinisch mit der postoperativen Früh-Abhebung überein und scheint sich vom Ciliarkörper aus nach hinten zu erstrecken. Später bewirkt eine Flüssigkeits-Ansammlung an der inneren Fläche der Chorioidea Netzhaut-Ablösung. Über die Ursache dieser Erkrankung wissen wir nichts.

Die zweite Form kann als hintere Chorioideal-Abhebung bezeichnet werden. Verf. verweist auf 6 Fälle. Hier beginnt die Abhebung nicht am Ciliarkörper, sondern im Bereiche der eigentlichen Chorioidea, und da sich Flüssigkeit vor und hinter der Membran ansammelt, so tritt nicht nur eine Abhebung der Chorioidea, sondern auch eine Netzhaut-Ablösung ein. Je nach der Menge der vor der Aderhaut befindlichen Flüssigkeit wird die Netzhaut-Ablösung mehr oder weniger deutlich wahrgenommen. Unter Um-

ständen erkennt man noch Chorioidealgefäße und unter Umständen scheint nur eine Netzhaut-Ablösung vorzuliegen. Vielleicht ist diese hintere Chorioideal-Abhebung bei der Entstehung der Netzhaut-Ablösung in myopischen Augen beteiligt. (Leopold Müller.) Scheer.

II. Klinische Monatsblätter für Augenheilkunde. 1911. Mai.

1) **Über Ätzstoffe und gewebsentzündende Mittel**, von L. Lewin in Berlin.

Die gewebsverändernden Stoffe sind einzuteilen in solche mit akuter Wirkungs-Entwicklung und sichtbarer, primärer Störung des chemischen Gewebsbaues, die Ätzmittel, und in solche mit langsamer Wirkungs-Entwicklung und nicht erkennbarer primärer Störung im chemischen Gewebsbau, Entzündungsstoffe. Die Ätzmittel zerfallen in Stoffe mit der Fähigkeit Eiweiß zu fällen und feste Ätzschorfe zu erzeugen (Säuren, Metallsalze, Halogene, alkalische Erden, Phenole, Kresole), und in Stoffe mit der Fähigkeit Eiweiß zu verflüssigen und weiche Ätzschorfe zu erzeugen (Alkalien, manche Metalloxyde).

Bei den eiweißfällenden Ätzgiften reicht die sofort auftretende Koagulationsnekrose nicht weiter, als das Ätzmittel berührt hat oder noch berührt (Negativätzung von Teilen, die den primär geätzten anliegen). Praktisch ergibt sich daraus, daß bei dieser Giftgruppe gründliche und anhaltende Wasser-Spülung der verätzten Stelle, die Ausdehnung des Prozesses verhindert.

Anders bei den eiweiß-verflüssigenden Ätzstoffen; den Ätzalkalien. Sie dringen durch Nachbarschaft weiter in die Tiefe und können, nach einiger Zeit, auch an entlegenen Augenpartien das Gewebs-Eiweiß in Alkali-Albuminat umwandeln und dadurch das Gewebe funktionsunfähig machen.

---

2) **Die Augen-Verätzung durch Natrium-Aluminat**, von L. Lewin in Berlin.

Natrium-Aluminat ist eine aus dem Mineral Bauxit gewonnene, in Wasser leicht lösliche Substanz, die als Beize zum Färben und zum Drucken von Krappfarben dient. An der Hand zweier Fälle, in denen Arbeitern im Betriebe etwas von diesem Stoffe ins Auge spritzte, weist Verf. nach, daß gelöstes Natrium-Aluminat dem Wesen und der Schwere nach an den Augenhäuten wie eine entsprechend konzentrierte Natronlauge wirkt.

---

3) **Ein Beitrag zur Augen-Eiterung des Neugeborenen**, von Dr. med. Rolf Bartels, Augenarzt in Dresden.

Nach gründlichen, bakteriologischen Untersuchungen über die gramnegativen Diplokokken, die auf der Bindehaut des Menschen vorkommen, kommt Verf. zu einer Analyse von 70 Fällen von Neugeborenen-Eiterung, die er im Zeitraum von 15 Monaten beobachtete. In 38 Fällen (54%) konnte er Gonokokken als Erreger nachweisen. Wenn bei Beginn einer sachgemäßen Behandlung noch kein Epithel-Ausfall der Hornhaut vorhanden ist, so ist nur in seltenen Fällen etwas für letztere zu fürchten. Verf. hält gesetzmäßige Einführung der Credéisierung und Anzeigepflicht der Hebammen für notwendig.

4) **Zur Frage der Pathogenität des Diplobacillus Morax-Axenfeld**

und des Diplobacillus liquefaciens für das Augeninnere, von Dr. P. Tschistjakoff, Assistent der Univ.-Augenklinik in Tomsk.

Verf. hat mit Kochsalz verdünnte Serum-Agar-Kulturen der beiden miteinander nahe verwandten Varietäten, die bekanntlich für die menschliche Horn- und Bindehaut pathogen sind, in die Vorderkammer und den Glaskörper von Kaninchen und von Affen eingespritzt. Es trat Iritis auf, die bei den Injektionen in den Glaskörper etwas heftiger war, aber in allen Fällen einen günstigen Verlauf nahm und rasch heilte. Verf. kommt zu dem Schlusse, daß die Kulturen der Diplobazillen am Kaninchen- und am Affenauge keine Panophthalmie hervorrufen könnten, daß die beobachteten Entzündungen im Augeninnern lediglich durch die eingebrachte Bakterienmasse erzeugt ist, nicht aber eine Ansiedelungsfähigkeit der Diplobazillen im Augeninnern beweist.

5) **Über unpigmentierten Nävus der Bindehaut und der Hornhaut**, von Dr. August Javorski, g. I. Assistent der Augenklinik in Lemberg.

Verf. gibt eine Beschreibung und die wohlgelungene, farbige Abbildung eines unpigmentierten Nävus in der Hornhaut einer 45jährigen Frau. Der Sitz in der Hornhaut ist bei dieser Art von Geschwülsten viel seltener, als der in der Bindehaut und verursacht natürlich eine Sehstörung. In dem beschriebenen Falle betrug die Sehschärfe nur Fingerzählen in 2 m bei normalem Augengrunde. **W. Mühsam.**

III. Ophthalmology. 1911. Juli.

1) **Die praktische Erziehung und Ausbildung der Blinden**, Ansprache des Präsidenten Taft bei der Eröffnung der Blinden-Ausstellung in New York.

2) **Ein neues Phänomen bei der Schattenprobe** (Skiaskopie), von J. Herbert Claiborne.

Bei der Drehung des (Konkav-) Spiegels während der Skiaskopie um die sagittale Achse, also einer Art Rotation in seiner eigenen Ebene, bemerkte Verf. ebenso gesetzmäßige Schattenbewegungen, wie man sie bei den bisher geübten Drehungen um die horizontale oder vertikale Achse feststellen konnte. Bei Hypermetropie jagt der Schatten im Kreisbogen in entgegengesetzter Richtung, wie der Spiegel sich dreht; bei Myopie folgt er derselben Richtung. Beim Astigmatismus hört die Schattenbewegung bei dem betreffenden Meridian plötzlich auf, um jenseits desselben die Bewegung im Kreise weiter fortzusetzen; bei kombiniertem Astigmatismus wird sie kürzer oder verlangsamt. So könne man auf diese Beobachtungen hin eine allgemeine Refraktionsdiagnose stellen.

3) **Die Ausspülung der Vorderkammer bei Star-Operationen**, von Charles Lukans.

So glänzend und bestechend die Smith'sche Star-Operation in der Kapsel durch die Hand des Meisters in seinem Heimatlande sich ausnehme, bleibe seine Methode doch im allgemeinen auf bestimmte Indikationen beschränkt, und die große Mehrheit der Starfälle müsse auf andre Weise operiert werden. Deshalb solle auch die Vorderkammer-Ausspülung weiter kultiviert werden. Eine Kontra-Indikation bestehe nur bei unruhigen Patienten, bei Glaskörper-

vorfall und bei der Extraktion in der Kapsel. Sonst ist sie durchaus berechtigtes und gefahrloses Verfahren, wenn sie mit Sorgfalt und einfachen Mitteln geübt werde, und gestatte mit demselben Erfolge die unreifen Stare zu entbinden, wie die reifen. Allgemein brauche sie deshalb nicht angewendet zu werden, sondern nur in Fällen, wo sie besonders angezeigt sei.

---

4) **Rezidivierende Hornhauterosion**, von Jesse S. Wyler.

3 Fälle, mit Abkratzung und Chlorwasser-Ätzung nach Schöler-Franke's Beispiel behandelt.

5) **Die subkonjunktivalen Einspritzungen von Quecksilbercyanid bei Trachom, nach Major Smith**, von Major Elliot.

Verf. verwirft die Injektionen als unwirksam und gefährlich und dabei ungemein schmerzhaft. Die Ausquetschung der Körner mit der Rollpinzette und die sonst übliche Behandlung führt sicherer zum Ziel, nach den vergleichenden therapeutischen Versuchen, die er an den beiden, gleicherweise erkrankten Augen desselben Individuum machen konnte. Auch die Skarifikation kann er nicht gutheißen.

6) **Schießpulver-Verletzungen am Auge**, von Major R. H. Elliot.

Die Pulver-Verletzungen, wie sie an Festtagen häufig durch Explosion von Feuerwerkskörpern verursacht werden, sind therapeutisch kaum zugänglich. Die aus rotem Arseniksulphid bestehenden Pulverkörnchen setzen sich mehr oder weniger tief in Hornhaut, Linse und Iris fest und können, selbst wenn sie zur Resorption gelangen, schwere Cyklitiden erregen. Entfernt können sie kaum anders als mit Substanzverlust werden und auch nur, wenn sie vereinzelt geblieben sind. Aufklärung müsse da die Verhütung erleichtern.

7) **Traumatische Lähmung des Orbicularis palpebrarum — Retinitis proliferans**, von Walter Baer Weidler.

8) **Vereinfachte bakteriologische Untersuchung des Bindehautsacks**, von Dr. Harry S. Gradle.

Für die hauptsächlich in Betracht kommenden Pneumokokken und die Morax-Axenfeld'schen Diplobazillen empfiehlt Verf. kleine sterile Ampullen von Bouillon, um sie gegebenenfalls für Kulturzwecke sofort benutzen zu können, indem man sie unter den üblichen Kautelen mit der Bindehaut-Absonderung impft. Pferde-Serum kann in steril verschlossenen Gläschen aufgehoben werden. An Stelle des Brutschranks dient eine Thermos-Flasche, die zur Hälfte mit 40° C. warmem Wasser gefüllt ist, in welches die Kulturgläschen mittelst einer an der Unterseite des Korkens angebrachten Drahtöse hineingehängt werden.

9) **Verursacht die Durchschneidung des Sehnerven eine Lichtempfindung?** von Dr. L. Emerson.

Im Gegensatz zu Hess' Feststellungen hat Verf. bei einem Patienten eine unzweifelhafte Lichtempfindung „wie von einem Blitz" beobachten können.

10) **Ozäna beim Gebrauch von Mydriaticis**, von J. N. Rhoads.

Verf. hat unter 300 Refraktionsfällen bei vorher ozänafreien Patienten

32 mal die merkwürdige Beobachtung machen können, daß sie nach Gebrauch von Homatropin oder Kokaïn eine kurze Zeit lang den fötiden Geruch der Ozäna von sich gaben. Das Phänomen sollte anderweitig nachgeprüft und von den Laryngologen erklärt werden.

---

11) **Die Beziehungen zwischen allgemeiner Arteriosklerose und Drucksteigerung im Auge,** von Walter H. Snyder.
Zwei Krankengeschichten mit tonometrischen Messungen.

---

12) **Einige Bemerkungen über die Smith'sche Operation auf Grund von 207 eigenen und vielen andren Operationsfällen,** von Andrew J. Timberman.
Ein begeisterter Lobgesang auf die Ausziehung in der Kapsel, selbst bei komplizierten Fällen, z. B. bei Pupillen-Abschluß.

---

13) **Vollständige Erblindung durch Methyl-Alkohol-Vergiftung und ihre Heilung durch schwache negative Galvanisation,** von S. Lewis Ziegler.
Methyl-Alkohol kann durch innerlichen Genuß, durch Einatmung oder Aufnahme von der Haut giftig wirken; plötzliche Erblindung folgt in der Regel auf seinen Genuß als Getränk. Er wird oft zur Verstärkung von Ginger-Ale oder -Bier verwendet und kann auch so schädlich wirken. Bei der Behandlung spiele (neben der allgemeinen Bekämpfung der Toxämie durch Magen-Ausspülung, Verabreichung von Kaliumpermanganat, Pilokarpin, Thyreoidextrakt, Hyoscin, Jodpräparaten usw.) die Anwendung des negativen Galvanismus während langer Zeit, oft nahezu ein Jahr lang, eine wichtige Rolle, wofern die Opticusfasern noch nicht gänzlich zerstört sind. $^1/_2$ bis 1 MA. bei 60 Volt für 20 Minuten. Er führt eine allmähliche Hyperämie der Papille herbei und erregt so die Nervenfasern.

Oktober.

1) **Epitheliom des Hornhautrandes,** von Dr. Marcel Danis.
Verf. entfernte bei der 65jährigen Patientin durch Kauterisation, ohne die Bindehaut über der Wundfläche durch Nähte zu vereinigen, eine kleine, klinisch den Eindruck eines Papilloms machende Geschwulst ohne Ulzeration, Nekrose oder Blutung. Die histologische Untersuchung ergab ein lobuläres, perlartiges Epitheliom des Limbus. Diese Geschwülste wachsen nach Lagrange entweder außen weiter um den Bulbus als peribulbäre Geschwulst herum, oder in die Tiefe durch Spalten des Fontana'schen Raumes und den Schlemm'schen Kanal hindurch.

---

2) **Die Entfernung eines Eisensplitters vom hintern Pol der Augenhöhle,** von Casey A. Wood.
Die Diagnose wurde erst 10 Monate nach der Verletzung (mittelst Röntgenstrahlen) gestellt, nachdem bereits Veränderungen schwerster Art im Glaskörper, Linse, Sehnerv und Netzhaut eingetreten waren. Nach der Durchschneidung des Opticus ließ sich der 5 mal 2 mm große Splitter erst entfernen, nachdem noch ein Teil der Orbitalwand abgeschnitten worden war. Schließlich mußte doch der Augapfel geopfert werden. Der Riesenmagnet versagte völlig.

3) **Parinaud's Bindehaut-Entzündung,** von Robert M. Lapsley.

2 Fälle im Alter von 52, bzw. 4 Jahren. Der erste insofern nicht ganz typisch, als er sich mit Hornhaut-Entzündung komplizierte, die erst unter dem Bilde der interstitiellen verlief, später aber zur Ulzeration führte. Die Ursache blieb unaufgeklärt.

4) **Partielle Tenotomie,** von R. P. O'Connor.

5) **Mydriatic Ozaena,** von L. R. Culbertson.

Verf. bestätigt die im Juli-Heft von Roads veröffentlichte Beobachtung eines fötiden Geruchs nach Anwendung von Atropin, und zwar steigerte sich der üble Geruch, je stärker die Lösung war. Verf. meint, durch die Austrocknung der Sekrete bei Atropingebrauch vermindere sich die Bildung der Antikörper im Nasenschleim, und so entstünden im Übermaß die Keime und Gasbildung. Am Tage darauf sei der Geruch stets geschwunden.

6) **Geistes-Störungen nach Augen-Operationen und -Verletzungen,** von H. V. Würdemann.

Verf. wirft die Frage auf, ob nicht beim Ausbruch von maniakalischen oder sonstigen Wahnsinns-Erscheinungen nach Augen-Eingriffen die schlimme Prognose des Arztes als das auslösende Moment verantwortlich gemacht werden dürfe.

7) **Der gegenwärtige Stand der Frage von den Trachom-Körperchen.**

Übersetzung des Greeff'schen Vortrags in der Heidelberger Versammlung.

8)—10) **Ebenfalls Übersetzungen Heidelberger Vorträge** von Haab und Axenfeld. Peltesohn.

IV. The ophthalmic Record, 1911. Juli.

1) **Augen-Erscheinungen bei erblicher Syphilis,** von Edw. Stieren.

Von den syphilitischen Fötus kommen 50% zur Welt. Von dieser Hälfte erkranken 80% am Auge. Lid-Erkrankungen sind dabei selten, Dacryocystitis nicht ungewöhnlich, Ausfall der Wimpern und Augenbrauen werden gelegentlich beobachtet. Häufiger und bekannter sind die Hornhaut-Erkrankungen, die 60% aller hierbei vorkommenden Augenaffektionen ausmachen, und bis zum 36. Lebensjahr beobachtet wurden. Verf. unterscheidet hierbei das Stadium der Infiltration, der Vaskularisation und der Resolution. Auch Keratomalacie wird genannt. Von den Affektionen des Uvealtraktus unterscheidet Verf. die verschiedenen Formen der serösen, gummösen und Mischformen der Iritis, die Netzhaut-Aderhaut-Erkrankungen in ihren verschiedenen Typen; zuletzt nennt er die Neuritis optica und die Affektionen der motorischen Nerven, darunter auch die Ptosis und Ophthalmoplegia.

2) **Eine neue Methode der Star-Operation und Pupillen-Bildung,** von J. G. Huizinga. (Mit Abbildungen.)

Verf. hat ein Cystotom konstruiert, mit dem er hinter der Iris in kreisförmiger Linie die Linsenkapsel einschneidet, um sie in toto nachher mit einer Kapselpinzette zu entfernen. Die Iridektomie ist hierbei nicht durchaus geboten, aber zur Erleichterung des Schnittes willkommen. Die hintere Kapsel läßt er stehen.

3) **Ein Fall von Panophthalmitis, durch den Colon-Bacillus auf dem Wege der Blutbahn herbeigeführt,** von Frederick Bentley.

Der an Diabetes, Muskelrheumatismus, Pyelitis und Cystitis leidende Patient erkrankte zuerst unter dem Bilde einer schweren Iritis mit Chemosis und Schwellung der Gesichtshälfte, Unbeweglichkeit des Augapfels, ohne Beteiligung der zugehörigen Drüsen. Glaskörpertrübung, kein Lichtschein, hochgradige Anschoppung der Vorderkammer. Nach einer künstlichen Entleerung derselben Austritt der Linse. Schrumpfung des Bulbus. Bald darauf Tod durch Hirnblutung. Der Eiter aus dem Augapfel enthielt den Bacillus coli.

August.

Enthält den (oben S. 49—51 wiedergegebenen) **Kongreß der Amerikanischen medizin. Gesellschaft vom Juni 1911.**

Oktober.

1) **Die Histopathologie der Diplobazillen-Conjunctivitis, an der Hand von 20 Fällen,** von Henford McKee.

Die Tarsalbindehaut zeigt ein knotiges Aussehen. Die Hauptveränderungen liegen in der subepithelialen Schicht und bestehen in einer milden, chronischen Entzündung, die durch Vermehrung des Bindegewebes, Infiltration mit Lymph- und Plasmazellen und einer großen Zahl von eosinophilen Zellen sich kundgibt. Diplobazillen konnten sowohl auf der Oberfläche des Epithels, wie in den tieferen Teilen des subepithelialen Gewebes nachgewiesen werden.

2) **Amblyopie nach Einführung von 120 Gran schwefelsauren Chinins,** von George F. Keiper.

Das typische Bild der raschen vollständigen Erblindung mit Sehnerven-Abblassung, Ischämie der Netzhaut, bei einem 75jährigen Trinker. Allmähliche Wiederherstellung des Sehvermögens bei unverändertem Spiegelbefund.

3) **Zwei Fälle von Embolie mit Erhaltung des centralen Sehens,** von Albert C. Snell.

In beiden Fällen war eine cilioretinale Arterie vorhanden.

---

4) **Eine neue Pterygium-Operation,** von Daniel W. White.

Mit erläuternden Abbildungen der an 81 Fällen erprobten Methode.

5) **Drei Fälle von Xerosis epithelialis mit Beteiligung der Hornhaut,** von Dr. Howard V. Dutzow.

Alle drei Fälle betrafen jugendliche Kranke, die in Staub und Schmutz arbeiteten und, wenn sie auch keine direkte Verletzung erfahren hatten, vermutlich doch durch die stete Einwirkung von Asche, Schlacke und ähnliche feinen Partikel die Eingangspforten für die Xerosebazillen schufen. Verf. hält das Urotropin für eine der Nachprüfung werte Stütze bei der im übrigen gegebenen Behandlung solcher mit Hornhautgeschwüren und selbst mit Hypopyon komplizierten Fälle.

---

6) **Blutbeschaffenheit bei sympathischer Ophthalmie,** von Harry S. Gradle.

Verf. fand im Blute, ähnlich wie Ormond, eine Zunahme der mononuklearen Zellen und spricht sie als diagnostisches Hilfsmittel an. Ormond hatte einer konstanten starken Vermehrung der großen mononuklearen Zellen gegenüber nur ein wechselndes, leichtes Anwachsen der Lymphzellen festgestellt, während Verf. ihr Verhältnis zueinander gerade umgekehrt hinstellt. Doch führt er diese Meinungsdifferenz auf die subjektive Auffassung des mikroskopischen Bildes zurück.

November.

1) **Die „Kleinlappen"-Sklerotomie,** von H. Herbert.

Verf. verfügt jetzt über 54 nach seiner Methode operierte Glaukomfälle. Es sind seit seiner ersten Veröffentlichung naturgemäß verschiedentlich Änderungen seiner Schnittführung in die Technik eingeführt worden, ohne daß aber die Durchschnitts-Ergebnisse besser geworden sind. Vor allem sind jetzt an Stelle des Graefe'schen Schmalmessers, mit dem ursprünglich die subkonjunktivalen Skleralschnitte angelegt wurden, ein Keratom für den ersten, konzentrischen Schnitt und ein schmales Messer mit stumpfer Spitze für die lateralen Schnitte in Gebrauch. Nachdem der Schnitt vielfach, um den Lappen breiter gestalten zu können, von der Seite nach oben vom Hornhautrand verlegt worden ist, mußten die Messerchen auch abgebogen werden. Je nach der Enge der Vorderkammer muß der Schnitt verschiedene Richtung erhalten, oft ist eine Verletzung des Irisgewebe nicht zu vermeiden; wenn auch mitunter eine Iridodialysis nicht von Schaden ist, so sollte man doch das Messerchen ein wenig zurückziehen, um es dichter zur Hornhaut nochmals vorzuschieben, damit eine zu breite Dialyse vermieden wird. Eine Iridektomie ist anfangs einige Male, bisweilen überflüssigerweise, nachgeschickt worden, in der letzten Zeit nur noch bei adhärenten Glaukomen. Eine bei einem blinden Auge vorgekommene partielle, expulsive, intraokulare Blutung und Glaskörper-Austritt bei einem buphthalmischen Auge sind die einzigen Zufälle, die Verf. bei seinen Operationen erlebt hat. Die Druckherabsetzung wurde bei allen primären Glaukomfällen mit etwas Sehkraft, mit einer einzigen Ausnahme, erreicht. Bei vorgeschrittenen Fällen soll man sich nicht scheuen, kleine Modifikationen zu machen, namentlich, wenn es nötig erscheint, die Operation zu wiederholen. Eine einfache sklavische Wiederholung des Schnittes wäre sinnlos. Die wesentliche Absicht besteht darin, die Ernährung des abgelösten Lappens möglichst zu stören und ihn zur Schrumpfung zu bringen; man hat deshalb versucht, ihn möglichst lang zu gestalten, oder seine Basis am Hornhautrand so eng wie möglich durch schräge, konvergente Schnittführung der Seitenschnitte zu machen. Auch hat man noch einen Mittelschnitt hinzugefügt. Das Bishop Harman'sche Scheren-Instrument hat Verf. in 13 Fällen versucht, aber nicht ganz so gute Resultate erreicht, wie mit dem Messer allein. Vielleicht, weil die Ernährung des Lappens nicht genügend unterbunden wird, und die Schrumpfung geringer ist.

2) **Darmfäulnis als Ursache von Gefäßsystem- und damit verbundenen Augen-Erkrankungen,** von S. D. Risley.

Drei Beispiele für den Zusammenhang von Augenleiden (Neuroretinitis — Uveitis) mit Autointoxikation. Nutzanwendung für die Therapie.

3) **Das breite Lanzenmesser bei der Extraktion einer luxierten Linse,** von Arthur E. Ewing.

Verf. entfernte wegen Glaukom-Ausbruch eine nach oben und außen subluxierte Linse, die die Pupille zur Hälfte einnahm, durch einen breiten seitlichen Schnitt mit einer Lanze, die hinter die Linse als Deckung geführt wurde und als Gleitboden für den Austritt derselben dienen mußte, während von der entgegengesetzten Seite her mit einem Daviel'schen Löffel ein Druck auf sie ausgeübt wurde, unter gleichzeitiger sanfter Zurückziehung der Lanze.

Peltesohn.

Vermischtes.

1) Dr. Wadsworth, früher Professor der Augenheilkunde an der Harvard-Universität zu Boston, ist gestorben.

2) Eine amtliche Warnung vor der Verwendung von Methyl-Alkohol ist mit Rücksicht auf die Vorgänge im Berliner Asyl für Obdachlose erfolgt: Der Minister des Innern hat der „Schles. Ztg." zufolge sämtliche Regierungen angewiesen, alsbald eine öffentliche Warnung zu erlassen, die davon ausgeht, daß in Berlin kürzlich infolge des Genusses von Getränken, die mit Methylalkohol verfälscht waren, zahlreiche Personen schwer, zum erheblichen Teile tödlich erkrankt sind. Die Verwendung von Methyl-Alkohol und methylalkoholhaltiger Präparate zur Herstellung von Heilmitteln innerhalb und außerhalb der Apotheken, also auch der Drogenhandlungen, ist bereits verboten. Aber auch zur Herstellung von kosmetischen Mitteln (Haarwässern, Parfümen usw.) sollte Methyl-Alkohol nicht verwendet werden, weil selbst seine äußere Anwendung zu Gesundheitsschädigungen führen kann.

(V. Z., 24. I. 1912.)

Bibliographie.

1) Zur Kenntnis der Hypophysis-Geschwülste, von Botwinnik, Giese und Hesse. (St. Petersburger Medizin. Wochenschr. 1911. Nr. 34.) Eines der wichtigsten Merkmale für das Vorhandensein einer Hypophysisgeschwulst ist die Vergrößerung des Türkensattels und eine Formveränderung der an den letzteren angrenzenden Teil der Schädelbasis. So ist ein Erkennen einer Hypophysis-Geschwulst möglich auch in den Fällen, wo bitemporale Halbblindheit und Akromegalie fehlen.

2) Prophylaxe und Therapie der Ophthalmo-Blennorrhoe der Neugeborenen, von Dr. Alexander Hörder. (München. med. Wochenschr. 1911. Nr. 31.) Verf. empfiehlt das Silberpräparat Sophol. Unter den 1757 mit 5 % igem Sophol prophylaktisch behandelten Kindern hat Verf. nicht einen einzigen Fall einer Früh-Infektion beobachtet. Seine Reizwirkung (in 2,2 %) ist gegenüber dem Arg. nitr. (30 %) verschwindend klein. Fritz Mendel.

3) Kopfschmerzen und Augenmuskel-Störungen, von San.-Rat Dr. F. Schanz in Dresden. (Med. Klinik. 1911. Nr. 27.) Verf. bespricht den Zusammenhang der Akkommodations-Asthenopie und der muskulären Asthenopien mit Kopfschmerzen. Schenkl.

Um Einsendung von Separat-Abzügen wird gebeten (Berlin NW. 26 Schiffbauerdamm).

Verlag von Veit & Comp. in Leipzig. — Druck von Metzger & Wittig in Leipzig.

Centralblatt

für praktische

AUGENHEILKUNDE.

Herausgegeben von

Prof. Dr. J. Hirschberg, Geh. Med.-Rat, in Berlin.

Unter ständiger Mitwirkung der Herren Prof. G. Abelsdorff in Berlin, Dr. Berger in Paris, Prof. Birnbacher in Graz, Dr. Brailey in London, Prof. Cl. du Bois-Reymond in Schanghai, Dr. Czellitzer in Berlin, Prof. C. Gallenga in Parma, Dr. Ginsberg in Berlin, Hofrat Prof. Goldzieher in Budapest, Dr. Gordon Norrie in Kopenhagen, Dr. Issigonis in Smyrna, Lt. Col. F. P. Maynard, I. M. S., Calcutta, Dr. F. Mendel in Berlin, Dr. Moll in Berlin, Dr. W. Mühsam in Berlin, Dr. Neuburger in Nürnberg, Dr. Peltesohn in Hamburg, Dr. Perkins in Maesteyk, Prof. Peschel in Frankfurt a. M., Dr. Purtscher in Klagenfurt, Dr. M. Reich in Petersburg, Dr. H. Rönne in Kopenhagen, Med.-Rat Dr. Scherer in Oldenburg, Prof. Schenkl in Prag, Prof. Schwarz in Leipzig, Dr. Spiro in Berlin, Dr. Steindorff in Berlin.

Monatlich ein Heft. Preis des Jahrganges 12 Mark. Zu beziehen durch alle Buchhandlungen des In- und Auslandes und die Postanstalten des Deutschen Reiches.

1912. Sechsunddreißigster Jahrgang. März.

Inhalt: **Original-Mitteilung.** Salvarsan in der Augenpraxis. Von **G. A. Gorbunow** in Petersburg und Pjatigorsk.

Neue Instrumente, Medikamente usw.

Neue Bücher.

Gesellschaftsberichte. Berliner Ophthalmologische Gesellschaft.

Journal-Übersicht. I. Wochenschrift für Therapie und Hygiene des Auges. XV. Jahrgang, Nr. 1—12. — II. Annals of Ophthalmology, 1911, Oktober. — III. The Royal London Ophthalmic Hospital Reports, II, 1911, September. — IV. The ophthalmic Record, 1911, April bis Juni. — V. La Clinique Ophtalmologique, 1911, Oktober bis Dezember. — VI. Revue générale d'Ophtalmologie, 1911, Nr. 10. — VII. l'Ophtalmologie Provinciale, 1911, Nr. 10. — VIII. Archives d'Ophtalmologie, 1911, Oktober bis Dezember.

Vermischtes. Nr. 1—3.

Bibliographie. Nr. 1—21.

Salvarsan in der Augenpraxis.

Von **G. A. Gorbunow**, St. Petersburg und Pjatigorsk.

Die ersten Nachrichten über die Entdeckung des Salvarsan durch Ehrlich waren durch Gerüchte über schädliche Wirkung des Präparats auf die Nn. optici getrübt. Bis zur letzten Zeit hatten wir keine bestimmte Ansicht darüber, wie sich der pathologische neurooptische Apparat den Salvarsan-Injektionen gegenüber verhält, und die Mehrzahl der Syphilidologen hat es sich zur Regel gemacht, Salvarsan erst nach der Sanktion seitens des Okulisten zu injizieren. Noch mehr: selbst in der gedruckten

Gebrauchsanweisung zum Salvarsan wird empfohlen, „mit äußerster Vorsicht“ in denjenigen Fällen vorzugehen, wo atrophische Veränderungen der Nn. optici bestehen. Unter diesen Umständen ist es durchaus angebracht, daß ich nicht nur die Charakteristik meiner Fälle von Atrophie der Nn. optici, sondern diese letztere selbst zum Mittelpunkt meines Aufsatzes mache. Früher glaubte ich übrigens, daß ich, wenn ich von Atrophie der Nn. optici spreche, darauf rechnen könne, daß jeder Ophthalmologe diese Terminologie deutlich genug verstehen wird. Vor kurzem stellte sich aber heraus, daß manche Ophthalmologen eine pedantischere Definition verlangen, und ich möchte infolgedessen vorausschicken, daß ich in der vorliegenden Mitteilung als Atrophie diejenige Form von degenerativen Erscheinungen in den Nn. optici bezeichne, die gewöhnlich als nicht entzündliche behandelt werden und mit analogen Erscheinungen im Rückenmark verbunden sind, die das Bild von Tabes geben. Inwiefern die Bezeichnung „entzündliche Atrophie“ im Sinne des pathologisch-anatomischen Bildes richtig ist, ist für mich vorläufig eine offene Frage: Atrophie und Entzündung sind Prozesse, die sich gegenseitig ausschließen, und wenn die Entzündung bisweilen mit Degeneration (Atrophie) enden kann, so ist es lediglich eine zufällige Erscheinung.

Indem ich in Pjatigorsk[1] über 10 Jahre arbeitete, hatte ich Gelegenheit, eine sehr bedeutende Anzahl von mit Atrophie der Nn. optici behafteten Patienten zu sehen, die nach Pjatigorsk in den verschiedensten Krankheitsstadien, von kaum faßbaren Veränderungen im N. opticus bis zur vollständigen Atrophie mit vollständigem Verlust des Sehvermögens, kommen.

Bevor ich zum eigentlichen Thema meines Aufsatzes übergehe, möchte ich einige Worte im Interesse einer historischen Klarlegung der Therapie dieser schweren Erkrankung vorausschicken, um auf diese Weise denjenigen Weg anzudeuten, der mich jetzt zur Salvarsan-Behandlung geführt hat.

Bei meinen ersten Kranken, bei denen die Atrophie noch nicht besonders weit fortgeschritten und anzunehmen war, daß einige Fasern der Nn. optici würden erhalten bleiben können, habe ich nicht nur kein Quecksilber angewendet, sondern möglichst dafür gesorgt, daß die Kollegen, (Syphilidologen, Neuropathologen usw.), die die betreffenden Patienten wegen andrer Anlässe beobachteten, wüßten, daß sie es mit einer Erkrankung zu tun haben, bei der das Quecksilber absolut kontraindiziert ist. Diese Ansicht war anfangs der 90er Jahre vorwiegend und hatte sogar unter den Syphilidologen zahlreiche Anhänger. Das Quecksilber wurde selbst in denjenigen Fällen von Atrophie der Nn. optici vermieden, in denen der Patient außer Tabes zweifellose Anzeichen eines Hirngumma hatte. Der

[1] Im Russischen cis kaukasischen Terek-Gebiet, mit 20 an Schwefel-Calcium und Natrium reichen Mineral-Quellen von 25—46°, die den Aachener Thermen sehr ähnlich sind, und mit (1897) 18638 Einwohnern. H.

Jodbehandlung gegenüber verhielt man sich gleichfalls negativ, wenn auch nicht in so entschiedener Weise. Das Bürgerrecht erlangte zur damaligen Zeit auf Empfehlung von Prof. Darkschewitsch (Kasan) das Natrium nitrosum, mit dem ich aber innerhalb eines Zeitraumes von 3—4 Jahren an einer großen Gruppe von Kranken keine Resultate erzielte, nicht einmal einen vorübergehenden Effekt in Form einer mehr oder minder wahrnehmbaren Veränderung (Erweiterung) der Gefäße des Augengrundes. Gleichzeitig mit dieser Therapie wurde das ganze Arsenal der allgemein gebräuchlichen lokalen Behandlungsmethoden, wie Strychnin unter die Haut der Schläfen, Galvanisation mit schwachen Strömen, Blutegel, spanisches Fliegenpflaster usw. angewendet. Die Patienten verloren ihr Sehvermögen mit Behandlung ebenso rasch, wie ohne Behandlung. Zum erstenmal fühlte ich mich in meinen Ansichten erschüttert, als ich einen Patienten in Behandlung bekam, der seit 20 Jahren an Atrophie litt, aber einen gewissen Teil des Sehvermögens behalten hatte, nachdem der verstorbene Prof. Galezowski ihm fast für das ganze Leben eine Behandlung mit kleinen Quecksilberdosen verordnete. Natürlich ließ das Bild des Augengrundes bei diesem Kranken auch nicht den geringsten Zweifel darüber aufkommen, daß Atrophie bestand. Noch mehr: das eine Auge hatte nur eine Sehschärfe von $^1/_{100}$ mit enormer Beschränkung des Gesichtsfeldes, das andre Auge aber hatte eine Sehschärfe von $^1/_{20}$ behalten, so daß der Patient lesen und seinen Geschäften nachgehen konnte.

Hier fiel vor allem auf, daß das Sehvermögen 20 Jahre hindurch erhalten blieb. Man kann nicht annehmen, daß wir es im vorliegenden Falle mit denjenigen Erscheinungen von individueller Färbung der Papillen der Nn. optici zu tun hatten, die in der Praxis eines jeden Ophthalmologen bei vollständigem Sehvermögen und bei normalem Gesichtsfeld angetroffen werden. Ich sagte oben, daß fast vollständige Atrophie an dem einen Auge und weit fortgeschrittene Atrophie an dem andern vorlagen.

Dieser Fall war für mich Veranlassung, bei notorischen Syphilitikern Quecksilber mit äußerster Vorsicht anzuwenden, und das Resultat war, daß ich schon beim ersten Kranken ermutigendere Resultate erhielt, der jetzt noch, nach 7 Jahren, $^1/_{10}$ Sehkraft im besseren Auge, bei verlorenem andren Auge, behalten hat; d. h. alles, was er darbot, als er bei mir zum erstenmal vorsprach. Die Entdeckung der neuen Methode des Syphilis-Nachweises, nämlich die Wassermann'sche Reaktion, brachte es dahin, daß Fälle von Atrophie, die als nicht syphilitisch behandelt wurden, sich meistenteils als solche mit deutlich ausgesprochener positiver Wassermann'scher Reaktion erwiesen, wobei die Quecksilber-Behandlung hier häufig besonders glänzende Resultate ergab, da die Patienten, welche von ihrer syphilitischen Erkrankung bis dahin keine Ahnung hatten, sich der Quecksilber-Behandlung unterzogen.

Indem ich bereits 2 Jahre bei meinen Patienten die Wassermann'sche

Reaktion anwende und über einige 100 Fälle verfüge, in denen ich Gelegenheit hatte, den Zusammenhang zwischen der Reaktion und den Erhebungen der Klinik zu verfolgen, bin ich bereit, mit aller Energie gegen diejenige wunderliche Verneinung des Wertes des Wassermann'schen Methode zu protestieren, auf die man selbst bei durchaus autoritativen Autoren häufig stoßen muß.

„Die Wassermann'sche Reaktion bessert in keiner Weise die schwierige Lage des Arztes, da sie häufig bei notorischer Syphilis fehlt." Dieser Satz kann nur vollständige Unkenntnis derjenigen Bedingungen dokumentieren, unter denen die Reaktion entsteht. Der Autor der Methode ist nicht daran schuld, daß es Ärzte gibt, welche die Reaktion mit der bakteriologischen Untersuchung oder, per analogiam mit der Widal'schen Reaktion bei Abdominaltyphus, mit der Immunitäts-Reaktion identifizieren können. Dr. Bruck hebt in seinem interessanten Buche „Serodiagnostik der Syphilis" das einzige Moment für die Reaktion hervor, nämlich das Auftreten von Antigen, welches die Produktion von Antikörpern anregt. Daraus geht hervor, daß behandelte Syphilis, die keine Rezidive gibt, durchaus richtig keine positive Wassermann'sche Reaktion zu geben braucht; und, wenn sie diese doch gibt, so muß man nach der Ursache fahnden, da dies nur bei Rezidiven der Fall sein kann. Wir erfahren somit dank der Reaktion nicht nur die Grundlage der Erkrankungen, sondern auch die Intensität derselben. Noch mehr, wenn wir den Patienten so lange behandeln werden, bis die Wassermann'sche Reaktion negativ ausfällt; so schützen wir gleichzeitig den Kranken vor Rezidiven und erreichen vollständige augenscheinliche Genesung. Nur die Schablone, die Routine können den Standpunkt verteidigen, nach dem man, anstatt die Wassermann'sche Reaktion anzuwenden, das Sehvermögen des Patienten bei Atrophie der Nn. optici ihrem Schicksal überlassen soll, damit der Patient so schnell wie möglich die geringen Überreste seines Sehvermögens einbüße.

Indem ich nun zu meinem Thema, zur Behandlung der Atrophie der Nn. optici zurückkehre, halte ich es für erforderlich, auf diejenige Periode hinzuweisen, die dem Renommé des Salvarsans sehr geschadet hat. Ich meine diejenigen trostlosen Versuche, mit Atoxyl schwere Lues-Formen zu behandeln, die selbst bei normalen Nn. optici Erblindung zur Folge hatten. Von der zahlreichen Literatur abgesehen, hatte ich selbst Gelegenheit, einen Fall von solcher Erblindung zu beobachten, die sich innerhalb einer dreiwöchigen Atoxyl-Behandlung eingestellt hat. Dem Atoxyl mußte man bald Arsazetin hinzufügen. Diese Vorboten des Salvarsan haben diesem letzteren einen schlechten Dienst geleistet, indem sie gleich in den ersten Tagen der Behandlung mit diesen Mitteln die phantastischsten Erzählungen von „plötzlicher Erblindung" und andren Affektionen der Nn. optici gezeitigt hatten. Positivere Quellen wiesen gleichfalls auf die Notwendigkeit möglichster Vorsicht hin. Die erste Mitteilung von Groecz (Deutsche med.

Wochenschr., 15. September) empfahl die Anwendung von Salvarsan bei notorisch-syphilitischen Augenaffektionen, keineswegs aber bei Atrophie des N. opticus, wenn auch der Autor zugleich darauf hinwies, daß man Salvarsan mit Atoxyl nicht identifizieren darf, da das erstere einmalig wirkt und rasch ausgeschieden wird, während das Atoxyl chronisch wirkt, indem es im Organismus zurückgehalten wird. Dieser Gedanke wurde schon früher von Fischer und Hoppe (Münchener med. Wochenschr., 19. Juni) ausgesprochen, die darauf hinwiesen, daß der Hauptbestandteil des Salvarsans, das Arsen, aus dem Organismus in 2—4 Tagen eliminiert wird. Wenn man zu diesen Angaben der Literatur noch das ziemlich pessimistische Urteil von Fuerth (Wiener klin. Wochenschr., 27. Oktober) über die Behandlung von spezifischer Chorioiditis sowie der verschiedenen Tabesformen mit Salvarsan hinzufügte, so lag kaum Veranlassung vor, das Salvarsan bei Augen-Affektionen anzuwenden. Die Sachlage änderte sich erst zu der Zeit, als die Arbeit von Prof. Ehrlich und Dr. Hata (Experimentelle Chemotherapie) in russischer Übersetzung erschien, in der Prof. Ehrlich auf Grund von 10000 Fällen zu dem Schlusse gelangt, daß das Salvarsan für den neuro-optischen Apparat absolut unschädlich ist, und dann auf eine Reihe von Heilungen spezifischer Affektionen des N. opticus, der Aderhaut und der Hornhaut hinweist. Besonders glänzend verliefen nach den Angaben Ehrlich's spezifische Neuritiden des N. opticus. Zur Behandlung von parenchymatösen Keratitiden empfiehlt Ehrlich außer der Salvarsan-Behandlung noch die lokale Anwendung von „59S", einem Dervat der Arsensäure.

Trotz der kompetenten Angaben Prof. Ehrlich's beschloß ich, Salvarsan erst dann anzuwenden, nachdem ich die Wirkung desselben in einem Falle von schwerer tabischer Atrophie der Nn. optici beobachtet hatte. Dieser Fall ist samt den nachfolgenden Fällen der Gegenstand der vorliegenden Mitteilung, und ich möchte nun zur Betrachtung der Krankengeschichten der Patienten übergehen, bei denen die Salvarsan-Behandlung durchgeführt worden ist. Sämtliche Patienten können in folgende Gruppen eingeteilt werden:

I. Atroph. nerv. opticorum tabetica — 4 Personen.
II. Keratitis parench. diffusa — 4 Personen.
III. Paralysis n. oculomotorii — 2 Personen.

Gruppe I. Atrophia nervi optici (tabetica).

1. G. K., 33 Jahre alt, Ulcus durum im Jahre 1903. Der Patient wurde gut, periodisch von den besten Syphilidologen behandelt. Die ersten Symptome von Atrophie des N. opticus im linken Auge zeigten sich bei dem Patienten im Jahre 1908, worauf sich der Patient nach dem Kaukasus begab. Hier wurde er zunächst mit Thiosinamin und Testiculin (unter die Konjunktiva), dann vorsichtig mit Quecksilber behandelt, welches letztere, wie der Patient annimmt, zur Folge hatte, daß das Sehvermögen

zu sinken aufhörte. Da wurde auf einmal die Behandlung mit Atoxyl eingeleitet, nach der (30 Injektionen) er das Sehvermögen am linken Auge fast vollständig verlor und beginnende Erkrankung des rechten Auges bemerkte. Nun wanderte der Patient von Spezialarzt zu Spezialarzt. Im September 1910 wurde der Patient von Prof. Dolganow in St. Petersburg untersucht, der seine Beobachtungen folgendermaßen aufzeichnete: „Charakteristisches Bild von Atrophie der Nn. optici, namentlich am linken Auge. Augengrund mit den für Atrophie charakteristischen, stark ausgeprägten Veränderungen. $S = {}^1/_{\infty}$."

Auf die Frage des Patienten, ob er die Salvarsan-Behandlung beginnen dürfe, antwortete Prof. Dolganow, daß das Sehvermögen des Kranken endgültig verloren sei, daß man es weder retten noch verschlimmern könne, so daß man die Salvarsan-Behandlung im Interesse des Allgemeinzustandes des Patienten ruhig anwenden könne. Der Allgemeinzustand war folgender: Der Patient ist vollkommen unbeweglich, Haut-Sensibilität, Muskel-Sinn vollständig verloren. Grobe Bewegungen, wie beispielsweise Hebung und Senkung der Hand, wurden vom Patienten gar nicht perzipiert; und er suchte sein Bein auf dem Bette, wenn man es fast unter geradem Winkel hochhob. Am 25. September bekam der Patient eine sukutane, am 8. Oktober eine intravenöse Injektion von je 0,6 Salvarsan. Am 20. Oktober nahm Prof. Dolganow das Bild des Augengrundes und der subjektiven Erscheinungen auf, welches er in der Krankengeschichte des Herrn K. als etwas Verblüffendes bezeichnet: auf dem Augengrund war Erweiterung der zuvor fast vollständig obliterierten Arterien und dann „hochgradige Veränderung des äußeren Teiles der Papille im Sinne einer deutlichen Rosafärbung derselben zu sehen." Der Patient selbst, der zuvor das Lampenlicht nicht zu unterscheiden vermochte, zählte jetzt Finger, sah Konturen von größeren Gegenständen und konnte bisweilen so kleine Gegenstände wahrnehmen, daß man gar nicht daran glauben wollte. Der Allgemeinzustand des Patienten besserte sich noch rascher, so daß 14 Tage nach der ersten Injektion die Haut-Sensibilität überall mit Ausnahme einer kleinen Partie an der erkrankten Oberfläche des linken Fußes zurückgekehrt war. Der Muskel-Sinn begann soweit zur Norm zurückzukehren, daß der Patient die Fähigkeit erlangte, auf den Beinen zu stehen und sich sogar fortzubewegen.

Im weiteren Verlauf bekam der Patient noch zwei weitere Salvarsaninjektionen intravenös: 16. November 1910 — 0,75 g, 3. Dezember 1910 — 0,6 g.

Zur Zeit der Beschreibung des Falles, d. h. am 15. Februar, war der ex consilio (Prof. Bechterew, Prof. Dolganow, Privatdozent Gribojedow als Neuropathologe, Dr. med. Solowjedow als Syphilidologe) und von mir aufgenommene Status praesens des Patienten folgender:

Im Allgemeinzustand des Patienten ist ausschließlich dank den Salvarsan-Injektionen eine gewaltige Besserung eingetreten. Die Haut-Sensibilität zeigte keine Abweichungen von der Norm, der Muskel-Sinn nur einen sehr geringen Defekt. Das Gehvermögen muß als vollständig neue Erscheinung bezeichnet werden, wenn auch nach der vollständigen Unbeweglichkeit und bei der noch bestehenden Blindheit eine ziemlich starke Unsicherheit des Ganges festgestellt werden muß. Von seiten der Harnblase besteht vollkommen normale Funktion, während sie vor der Behandlung vollständig gelähmt war. Das Sehvermögen des Patienten ist dermaßen gestiegen, daß er in ganz unbekanntem Raume solche Details wahrnehmen kann wie an den Wänden hängende Photographien und deren ungefähre Größe, von den kleinsten bis zu den großen, zu unterscheiden vermag. Der rechte Augengrund erscheint besonders interessant: die Papille ist in ihrem äußeren Teile intensiver, in ihrem inneren Teile etwas weniger gefärbt, im ganzen aber kann sie jetzt nicht mehr als atrophisch angesehen werden. In der Färbung der Papille des linken Auges machen sich gleichfalls Veränderungen im Sinne einer Besserung gleichzeitig mit subjektiver Besserung bemerkbar, immerhin aber nicht so weit wie im rechten Auge.

Die oben angeführten Spezialärzte stimmten zwar in ihren Schlußfolgerungen überein, meinten aber, daß eine Wiederholung der Salvarsan-Injektionen nicht mehr statthaft sei, einerseits wegen der Unzweckmäßigkeit derselben (nach der letzten Injektion war eine weitere Besserung nicht mehr zu beobachten,) andrerseits wegen eventueller Giftigkeit derselben für den Kranken. Zugleich sei es nicht angängig, die Behandlung als abgeschlossen zu betrachten, da die letzte Untersuchung des Blutes auf die Wassermann'sche Reaktion, die am 25. Januar 1911, d. h. 6 Wochen nach der letzten Salvarsan-Injektion vorgenommen wurde, immer noch deutlich positive Reaktion ergab.

Infolgedessen wurde beschlossen, dem Patienten eine vorsichtige Quecksilberbehandlung in Form von Friktionen zu je 1,5 ung. hydragyr. cinerei pro dosi unter steter Kontrolle des Ophthalmoskops zu verordnen. Diese Behandlung bekommt der Patient schon 10 Tage, verträgt sie nicht nur gut, sondern läßt zweifellose Besserung wahrnehmen. Nebenbei empfahl Prof. Bechterew (das Quecksilber wurde gleichfalls von ihm empfohlen) Chinin als Tonicum, Strychnin 0,002—0,006 pro dosi subkutan und 3 bis 5 Minuten lange Galvanisation des Auges bei einer Stromstärke bis 1 Milliampère.

2. B., Direktor einer großen Fabrik, 39 Jahre alt, von mittlerer Statur und gutem Ernährungszustand. Der Patient kam zu mir im Oktober 1908 von Moskauer Spezialärzten mit der Diagnose Atrophia n. opticorum, Tabes incipiens. Sehschärfe des linken Auges: Lichtempfindung im äußeren Segment; Sehschärfe des rechten Auges: $^1/_{10}$. Gesichtsfeld hochgradig verengt.

Papillen selbst im besseren Auge von auffällig weißer (perlmutterähnlicher) Farbe. Nach der Anordnung der Moskauer Kollegen sämtlicher Spezialfächer sollte bei der Behandlung des Patienten von Quecksilber und selbst von Jod vollkommen Abstand genommen werden. Prof. Pospjelow, der den Patienten untersuchte, hielt ihn für vollständig frei von Lues, welche auch der Patient selbst entschieden leugnete. Indem ich die Anordnungen der Kollegen befolgte, behandelte ich den Patienten ein ganzes Jahr mit Natrium nitrosum (70 Injektionen 2—8%iger Lösungen), mit Strychnin unter die Haut der Schläfe, mit Galvanisation der Augen und der Wirbelsäule. Das Resultat dieses Jahres war Verlust des Sehvermögens am rechten Auge mehr als um das 10fache (Sehschärfe weniger als $^1/_{100}$) und gewaltige Verengung des Gesichtsfeldes.

Im Oktober 1909 ließ ich eine Untersuchung des Blutes des Patienten auf die Wassermann'sche Reaktion vornehmen, und das Laboratorium der Doktoren Liebermann und Masslakowetz zu St. Petersburg teilte mit, daß die Reaktion deutlich positiv war.

Wenn man in Betracht zieht, daß der Patient niemals mit Quecksilber behandelt wurde, daß die Syphilis-Toxine für die Nn. optici des Patienten nicht indifferent sein können; so wird man es vielleicht verzeihlich finden, daß ich beschloß, der mir zuteil gewordenen Direktive zuwiderzuhandeln und vorsichtige Quecksilber-Behandlung einzuleiten. Bis zum Frühling wurden 2 Kuren durchgemacht, ohne daß sich der Zustand des Patienten verschlimmerte. Da die Analyse wiederum deutlich positive Wassermann'sche Reaktion ergab, so wurde beschlossen, den Patienten nach Pjatigorsk zu schicken, wo er eine weitere Quecksilberkur durchmachte. Im Herbst war die Reaktion trotzdem positiv.

Dieser Umstand brachte mich auf den Gedanken, den Patienten einer Salvarsan-Behandlung zu unterziehen, und am 13. Oktober 1910 wurde ihm von Dr. A. N. Solowjew 0,6 Salvarsan intravenös injiziert. Die zweite, vollkommen gleichartige Injektion bekam er dann am 25. November. Die Wassermann'sche Reaktion ergab folgende Schwankungen:

10. Oktober. Vor der Injektion deutlich positiv (+++).

24. November. 6 Wochen nach der ersten Injektion negativ (—).

1. Dezember. 8 Tage nach der zweiten Injektion schwach positiv (+).

10. Februar 1911. 6 Wochen nach der zweiten Salvarsan-Injektion negativ (—).

Ex consilio wurde beschlossen, damit die Allgemeinbehandlung zu beschließen. In bezug auf die Nn. optici wurde gemeinsam mit Prof. Dolganow folgender Status aufgenommen:

Das bessere Auge hat eine Sehschärfe von etwa $^1/_{100}$ (etwas mehr). Färbung im Teile der Papille bleibt befriedigend. Gesichtsfeld von oben und außen stark beschränkt. Im linken (schlimmeren) Auge wurde erhebliche Besserung konstatiert, wenn man in Betracht zieht, daß Prof.

L. L. Hirschmann vor 2 Jahren nur schwache Lichtempfindungen im äußeren Segment des Auges konstatierte. Der Patient vermag augenblicklich mit diesem Auge Zahlen der zweiten Reihe, allerdings mit Mühe, zu unterscheiden. Den Zustand des Sehvermögens kann man als ziemlich stabil betrachten, wobei die Salvarsan-Behandlung augenscheinlich erhebliche Resultate zur Folge hatte. Es ist zu hoffen, daß ein Nachlassen des Sehvermögens künftighin nicht eintreten wird.

3. M., Oberst a. D., 55 Jahre alt, leidet seit 2 Jahren an tabischer Atrophie der Nn. optici. Trotzdem der Charakter der Krankheit dank der deutlich ausgesprochenen Wassermann'schen Reaktion schon seit mehr als 2 Jahren bekannt ist, bekam der Patient lediglich Strychnin und Sperminum Poehl. Im vorigen Sommer begann der Patient bei mir eine Quecksilberkur, wobei sein Sehvermögen leider wenn auch über $^1/_{\infty}$, so doch sehr unbedeutend war. Die Quecksilber-Behandlung überstand der Patient sehr gut und versicherte, daß er größere Gegenstände wahrzunehmen vermochte. Nach einer 6monatigen Unterbrechung kam er am 1. Februar 1911 wieder in meine Behandlung. Das Sehvermögen schien in der Tat etwas zugenommen zu haben, d. h. der Patient sah die Figur eines Menschen, die Lage des Kopfes usw. Die Wassermann'sche Reaktion ergab ein positives Resultat (++). Am 2. Februar bekam der Patient wieder 0,6 Salvarsan intravenös. Nach 8 Tagen konnte man zweifellose, vollkommen deutliche Erweiterung der Papillen-Gefäße sehen, während vor der Salvarsan-Injektion die Arterien kaum wahrnehmbar waren. Zeitweise kann der Patient Finger zählen (nicht mehr als drei). Die Beobachtungen sind noch nicht abgeschlossen, wenn man auch jetzt schon mit Sicherheit sagen kann, daß die Salvarsan-Injektion für den Patienten absolut unschädlich war.

4. Angestellter der Nikolai-Eisenbahn W., 45 Jahre alt. Atrophie der Nn. optici. Tabes. Der Patient wurde in Pjatigorsk einer Quecksilberbehandlung ohne gleichzeitige Beobachtung eines Okulisten unterzogen. Das Sehvermögen verschwand innerhalb 4 Monate fast mit jedem Tage immer mehr und mehr, und im November hatte der Patient nur noch Lichtempfindung. Bis auf den heutigen Tag (20. Februar 1911) hat der Patient im ganzen 3 Salvarsan-Injektionen bekommen; die Wassermann'sche Reaktion war 6 Wochen nach der ersten Salvarsan-Injektion immer noch deutlich positiv. Vorläufig läßt sich weder in den subjektiven Momenten, noch im Bilde des Augengrundes etwas Positives beobachten. Besonders ungünstig ist die außerordentliche Verengerung der Papillargefäße, die vorläufig ihr Lumen auch nicht im geringsten verändert haben. Nichtsdestoweniger kann man auch hier von einer schädlichen Wirkung des Salvarsans auf den Allgemeinzustand des Kranken bzw. auf den neuro-optischen Apparat desselben nicht im entferntesten sprechen.

Indem ich die mitgeteilten Fälle einer näheren Betrachtung unterziehe, glaube ich sagen zu dürfen, daß die ersten beiden Kranken volle Veran-

lassung geben, es als zweifellos anzusehen, daß die Salvarsan-Injektion für die Nn. optici nicht nur unschädlich war, sondern in einem Falle eine bedeutende Steigerung der Funktion der erhalten gebliebenen Fasern des Nerven zufolge hatte, so daß der Patient, der kaum noch Lichtempfindung hatte, Gegenstände zu unterscheiden vermochte. Dasselbe wurde auch bei dem andren Kranken beobachtet, wo solche Erscheinungen in einem Auge beobachtet wurden, welches unwiderruflich verloren schien.

Es muß allerdings sogleich hervorgehoben werden, daß das Salvarsan nicht etwa eine atrophische Nervenfaser, sondern nur eine bei der allgemeinen Störung des N. opticus mit dem klinischen Bilde von Atrophie deprimierte Nervenfaser zum Leben zurückzurufen vermag. Diese Einschränkung erstreckt sich auch auf die Besserung, die im Allgemeinzustande des ersten Patienten eingetreten ist, wo wiederum augenscheinlich Fasern noch vorhanden waren, die ihre Nervensubstanz trotz scheinbaren Unterganges derselben mit dem klinischen Bilde von Tabes noch nicht eingebüßt hatten. Dies muß zur Vermeidung derjenigen Mißverständnisse gesagt sein, die den Verdacht erregen könnten, daß ich eben die Behandlung der Nerven-Atrophie empfehle, welche, wie sich ein autoritativer Spezialarzt ausdrückte, nicht nur 606, sondern auch 1606 nicht zur Heilung bringen wird. (Schluß folgt.)

Neue Instrumente, Medikamente usw.

Über mechanische Desinfektion durch Absaugung.

Von Dr. J. Ohm, Augenarzt in Bottrop.

Nr. 52 der Medizinischen Klinik (1911) enthält einen Artikel von Herrn Prof. Fedor Krause über „Die Verwendung der Ansaugung in der operativen Chirurgie". Es wird darin ein neues Verfahren mitgeteilt, um Gehirntumoren schonender als bisher zu entfernen. Dasselbe besteht darin, daß der Tumor in eine Glasglocke gesaugt wird, indem die Luft darin mit der Wasserstrahl-Luftpumpe verdünnt wird. Krause bedient sich derselben nicht, um den Tumor herauszusaugen, sondern um ihn an der Oberfläche zu fixieren, um ihn mittelst dieser Handhabe bewegen und mit ihm in beliebiger Weise hantieren zu können. Er wendet die neue Methode auch in der Lungenchirurgie zur Entfaltung der Lunge an und ersetzt dadurch in geeigneten Fällen die bekannte Sauerbruch'sche Unterdruckkammer.

Dieser Artikel veranlaßt mich, über eine Idee zu berichten, die mich seit einiger Zeit beschäftigt hat.

Das Ziel jeder Therapie ist die Entfernung der Krankheits-Erreger. Seit Lister's unsterblicher Entdeckung bedient man sich zu diesem Zwecke, außer der gewöhnlichen Reinigung mit Wasser und Seife, chemischer und thermischer Mittel. An vielen Körperstellen sind dieselben aber teils wegen der Zartheit der Gewebe, teils wegen ihrer Lage nicht anwendbar.

Bei vielen Krankheiten sitzen nun die Bakterien an der Oberfläche. Ich will hier nur die Gonorrhoe der Bindehaut erwähnen. Im Sekret-Präparat finden wir zwischen den Eiterzellen zahllose Gonokokken. Auf ihre Entfernung muß unser Augenmerk gerichtet sein. Kalt hat zu diesem Zwecke die sogenannte hohe Spülung eingeführt, die darin besteht, daß er leicht desinfizierende Flüssigkeit unter Druck in großer Menge durch den Bindehautsack laufen läßt, um damit die Bakterien wegzuschwemmen.

Ich habe dieses Verfahren auch angewandt und gesehen, daß eine der Bindehaut anhaftende Schleimflocke dem starken Flüssigkeit-Strome oft lange Widerstand leistet.

Diese Beobachtung brachte mich auf den Gedanken, das Prinzip, das den Staub-Sauge- oder Vakuum-Apparaten zugrunde liegt, auch der Heilkunst dienstbar zu machen. Bei zweckmäßiger Konstruktion des Apparates muß es gelingen, dadurch in kurzer Zeit und auf schonende Weise unzählige Bakterien zu beseitigen. Man könnte das als mechanische Desinfektion bezeichnen.

Der Apparat muß meines Erachtens aus folgenden Teilen bestehen:

1. Die Hauptsache ist eine Vorrichtung, welche die Luft in kontinuierlichem, regulierbarem Zuge verdünnt; ich bediente mich der Wasserstrahl-Luftpumpe. Zweckmäßiger ist vielleicht ein elektrisch betriebener Exhaustor.

2. Ferner ist ein Gummirohr mit passendem, auswechselbarem Mundstück aus Glas nötig. Damit nun die in der abgesaugten Masse befindlichen Bakterien nicht den ganzen Apparat verunreinigen, habe ich in das Gummirohr eine Spritzflasche mit desinfizierender Flüssigkeit eingeschaltet, welche die abgesaugte Luft passieren muß.

Einige Beispiele der Anwendung:

1. Es gibt Hornhautgeschwüre der obersten Schichten, deren Oberfläche mit einer zerfließlichen Masse bedeckt ist, die von Bakterien wimmelt. Das Abwischen oder Abkratzen dieser Massen ist erfahrungsgemäß nicht unbedenklich. Eine Absaugung bringt dagegen keine Gefahren mit sich.

29jähriger Bergmann, dem am 12. Januar bei der Arbeit etwas ins linke Auge geflogen ist, tritt am 15. Januar in meine Behandlung. Seit gestern kann er nichts mehr sehen; er hat große Schmerzen.

Im Pupillargebiet der Hornhaut des linken Auges findet sich ein 2 mm großes eitriges Geschwür, das von zerfließendem Material bedeckt ist. Es ist umgeben von großer entzündlicher Trübung. In der vorderen Augenkammer liegt ein 1 mm großes Hypopyon.

Sehschärfe: Erkennen von Fingern in $^3/_4$ m.

Sofort Absaugung mit einem Glasrohr mit feiner Mündung, wodurch der schmierige Belag entfernt wird und dann Anwendung von Atropin-Kokaïnsalbe und Credé'scher Salbe. Nach $1^1/_2$ Stunden ist das Hypopyon verschwunden.

Am nächsten Tage morgens ist das Geschwür nicht größer, die Oberfläche weniger gelblich, aber noch etwas gequollen, sekundäre Trübung viel geringer, kein Hypopyon. Sehschärfe: Fingerzählen in 4 m. 2. Absaugung. Medikamente weiter. Nachmittags Geschwür fast rein. S = $^4/_{24}$.

18. Januar. Das Geschwür zeigt nur in der Mitte noch einen kleinen gelblichen Punkt. 3. Absaugung.

19. Januar. Geschwür fast rein. S = $^4/_{18}$ bis $^4/_{12}$.

20. Januar. Geschwür rein. S = $^4/_{10}$.

23. Januar. S = $^4/_6$.

Den Haupt-Anteil am Erfolg schreibe ich der Credé'schen Salbe zu. Sie ist nach meinen klinischen Erfahrungen das beste bakterien-tötende Mittel, das am Auge anwendbar ist. Deshalb wende ich sie auch vor allen Augapfel-Operationen tags vorher zur Desinfektion des Bindehautsackes an. Voraussetzung für ihre Wirksamkeit ist aber, daß sie an die Bakterien heran kommt. Das wird ihr erleichtert durch die Absaugung, die den Geschwürsbelag entfernt, ohne das lebende Gewebe zu verletzen.

2. Unter rezidivierender Hornhaut-Erosion versteht man eine Lockerung des Epithels im Gefolge einer Verletzung, die von Zeit zu Zeit zu Entzündungen Anlaß gibt. Folgender Fall (einer aus mehreren ähnlichen) zeigt sehr schön die Lockerung des Epithels. 34jährige Frau, am 16. November 1911 vom Kind am linken Auge gekratzt und damals bald geheilt. Am 13. Februar 1912 kommt sie wieder, da das Auge seit 2 Tagen entzündet ist und heftig schmerzt. In der unteren Hälfte der Hornhaut besteht ein etwa 3 mm großes unregelmäßiges Geschwür. Bei der Absaugung bläht sich der Geschwürsgrund auf und die obersten Epithellagen wirbeln auf in Form von Membranen und Strängen, von denen einzelne an einem Ende aber noch ziemlich festsitzen. Nachdem alles lockere Material abgesaugt ist, wird Atropin und Kokaïn und Credé'sche Salbe verordnet. Am 19. Februar ist alles geheilt.

3. Nach Operation weicher Katarakte enthält der Bindehautsack eine Menge Star-Reste. Sie werden durch Wischen mit kleinen Tupfern entfernt. Auch hier wäre die Absaugung entschieden schonender, weil sie ohne Druck ausgeführt werden kann.

Ich war dann weiter auf den Gedanken gekommen, die Absaugung auch zur Beseitigung des flüssigen Blutes und der Blutgerinnsel bei der Operation zu benutzen. Besonders indiziert wäre sie dann, wenn das Operations-Gebiet klein ist oder wenn es sich um eine tiefe Höhle handelt. So habe ich das Verfahren bei der Exstirpation des Tränensackes benutzt. Ein vom Assistenten an die tiefste Stelle geführtes Saugrohr hält die Höhle trocken, fast ohne den Operateur zu behindern.

Der Artikel Krause's belehrt mich, daß E. Unger (Berliner klinische Wochenschr. 1910. Nr. 16) die Ansaugung bereits zur Blutstillung aus dem verletzten Sinus longitudinalis des Gehirns verwandt hat.

Ich brauche kaum zu bemerken, daß die Absaugung zur Beseitigung von Bakterien und Blut nicht nur in der Augenheilkunde, sondern auch in den andern Fächern der Medizin zur Anwendung gezogen werden kann.

Unser Büchertisch.

Neue Bücher.

*1. Die Entstehung der Kurzsichtigkeit, von Dr. Georg Levinsohn, Privatdozent der Augenheilkunde an der Universität Berlin. Mit 4 Abbildungen im Text. Berlin 1912, S. Karger. (88 S.)

Auf diese monographische Bearbeitung einer wichtigen Frage werden wir demnächst zurückkommen.

2. The treatment of shortsight, by Professor Dr. J. Hirschberg, Geh. Med.-Rat in Berlin. Translated by G. Lindsay Johnson, M. D., F. R. C. S. With 12 Illustrations. New York, Rebman Co.

Preface by the Translator .... The unique experience of Prof. Hirschberg, extending over several decades of uninterrupted ophthalmic practice, together with his marvellous powers of observation, have rendered this treatise of special value not only to the student, but also to the experienced oculist. I know of no work wich covers the ground so exhaustively....

*3. Ophthalmic Myology, a systematic treatise on the ocular muscles, by G. C. Savage, M. D., Prof. of ophthalmology (Defects of the Eye) in the Medical Department of Vanderbilt University, Author of „New Truths in Ophthalmology" and „Ophthalmic Neuro-Myology", Ex-President of the Nashville Academy of Medicine, Ex-President of the Tenessee State Medical-Association, Ex-President of the Southern Medical-Association. Second Edition. Published by the Author, 137 Eight Avenue, North, Nashville, Tenn. 1911. (685 S.)

Über die erste Auflage vom Jahre 1902 hat das Centralbl. f. Augenh. 1902, S. 275—278, eine ausführliche Besprechung gebracht. Über die Verbesserungen und Zusätze der neuen Auflage werden wir demnächst berichten.

Gesellschaftsberichte.

Berliner Ophthalmologische Gesellschaft.

Vorsitzender: Herr J. Hirschberg. Schriftführer: Herr Wertheim.

1) Kassenbericht.

2) Herr Hildesheimer demonstriert einen Fall von Herpes zoster ophthalmicus gangraenosus. Ein 43jähriger Mann erlitt vor $3^1/_2$ Monaten einen Unfall dadurch, daß ihm säurehaltige Flüssigkeit ins linke Auge spritzte. Es entstand eine Verätzung der Bindehaut, Hornhaut und der Lider. Die Verätzung der Bulbus-Teile heilte ab. Jedoch die der äußeren Haut griffen mehr und mehr um sich. Es entstanden zahlreiche gangränöse Eruptionen auf der ganzen linken Gesichtshälfte, auf dem Nasenrücken entlang bis zur Nasenspitze. An der Stirn reicht die Erkrankung ein wenig auf die rechte Seite hinüber, eine Erscheinung, die auch sonst bei gangränösem neurotischen Herpes beobachtet wurde. Wesentlich bestimmend für die Diagnose war die Anästhesie der Haut in der Umgebung der stark schmerzenden Eruptionen (Anaesthesia dolorosa).

3) Herr Adolf Gutmann: Erkrankungen des Orbital-Inhaltes nach Zahn-Extraktionen.

Fall I. Der 12jährige A. N. (Polikl.-Journ. 2954, 1910) erkrankte innerhalb von 8 Tagen nach Extraktion eines rechten oberen Molar-Zahnes, von einem Dentisten vorgenommen, mit Fieber von 40°.

Es trat beiderseitiger Exophthalmos ein und hochgradiges, blaßrötliches, entzündliches Ödem beider Oberlider. Mehr sulziges Ödem, als entzündliche Injektion war auch an der Bindehaut der Lider und der Bulbi vorhanden. Es bestand starke Bewegungshemmung der Augäpfel. Der Augenhintergrund war normal, nur leicht gestaute Netzhautvenen vorhanden.

Die Untersuchung in der Kgl. Ohrenklinik ergab: Rechts Stirnhöhle dunkel. Es wurden beiderseits die Sin. front. und ethmoid. eröffnet, es fand sich nur in der rechten Stirnhöhle Eiter; kein Durchbruch nach der Orbita. Die Lumbal-Punktion ergab klare Flüssigkeit.

Unter Auftreten von Nackensteifigkeit und septischer Fieberbewegung trat bald der tödliche Ausgang ein.

Die Sektion ergab: Dünnflüssiger Eiter in beiden Augenhöhlen, der bei Eröffnung des Orbitaldaches milchigtrüb hervorquoll; beide Sin. cavernos. in eitrige thrombotische Massen umgewandelt. Eitrige Pachymeningitis, besonders an dem Keilbeindach ausgesprochen; zarte Meningen und Ventrikel frei. Lungenabszesse, pleuritisches Exsudat, das Bild der allgemeinen Sepsis.

Mikroskopischer Befund: Ich erhielt Teile des Orbitalzellgewebes aus beiden Orbitae und die hinteren Bulbus-Abschnitte beiderseits. Die in Formalin fixierten, mit Hämatoxilin-Eosin gefärbten Präparate ergaben folgendes: Im Orbital-Zellgewebe hatten ausgedehnte eitrige Einschmelzungen stattgefunden, Abszesse im Orbital-Zellgewebe, in Muskelbäuchen sind auf den Präparaten sichtbar. Die Infiltration des Zellgewebes selbst ist nur geringgradig ausgesprochen, da es nicht zur stärkeren Entwicklung einer interstitiellen Entzündung, wegen der schnellen eitrigen Einschmelzung kommen konnte. Die Sklera ist normal, die Sehnervenscheiden und der Sehnerv sind in ihrem Volumen vergrößert, ödematös geschwollen, die Netzhaut, ebenfalls leicht ödematös, besonders in ihren innersten Schichten, die Aderhaut kaum verändert. Die Blutgefäße des Orbital-Zellgewebes waren frei von Thromben und Bakterien.

Epikrise. Es hatte sich von der infizierten Zahn-Alveole (ob infolge mangelnder Asepsis des Instruments seitens des Dentisten oder durch nachträgliche Infektion der Wunde von Eltern oder Kind, ist nicht erwiesen,) auf dem Lymphwege in der rechten Orbita und rechten Sin. front. Abszesse entwickelt. Von dort aus entstand septische Thrombose beider Sin. cavernosi und Abszeß der linken Orbita. Es folgte Meningitis und allgemeine Sepsis mit Exitus.

Fall II. Eine etwa 40jähr. Frau erkrankte 3—4 Tage nach Extraktion eines linken oberen Schneidezahns am linksseitigen Exophthalmus, unter Fieber-Erscheinungen. Es bestand Stauung der Lid- und Konjunktival-Venen. Ophthalmoskopisch bestand nur venöse Stauung der Netzhaut-Venen. Von Herrn Prof. Hethey wurde ein Einschnitt längs des oberen Orbitalrandes bis in das Orbitalzellgewebe vorgenommen. Es fanden sich jedoch nur stark und prall gestaute Venen, dunkel livides Gewebe, kein Eiter. Es wurde daher tamponiert und verbunden. Da die Fieber-Erscheinungen zunahmen und der Exophthalmos stärker auftrat, wurde Verlegung nach dem Hansa-Hospital vorgenommen. Eine dort am unteren Orbitalrand vorgenommene Inzision ergab Spuren von Eiter, hauptsächlich aber auch venöse Stauung; Tamponade, Verband. Nach 4 Tagen trat Tod unter dem Bilde der Thrombose des linken Sin. cavernosus ein.

Epikrise: Es waren in diesem Falle von der infizierten Zahn-Alveole Keime in die Blutbahn gelangt, hatten zur Thrombose der Orbitalvenen linkerseits geführt und fortlaufend zur Thrombose des Sin. cavernosus.

Fall III. Dem 27jährigen K. N. (Polikl.-Journ. 1910, 3049) wurde der drittletzte obere Molar-Zahn von einem Dentisten in Krakau gezogen. 3—4 Tage danach schwoll die rechte Wange und bald auch das rechte Unterlid an. Sehr bald bemerkte er auch Abnehmen des Sehvermögens rechts. In Krakau wurde eine Eröffnung der eitergefüllten Kieferhöhle von der Fossa anina vorgenommen. In der Augenklinik von Wicherkiwicz wurde er gleichzeitig nach seinen Angaben mit beobachtet. Als er in die Berliner Kgl. Augenklinik zur Behandlung kam, konnten die Narben an Wange und

Oberkiefer festgestellt werden. Der Augenhintergrund zeigte rechts: völlig abgeblaßte Papille, fadendünne Arterien der Netzhaut, Strabismus diverg. rechts. Das Sehvermögen ist auf Lichtempfindung herabgesetzt: Diagnose Atrophia nervi optici nach Neuritis.

Epikrise: Es war hier von der infizierten Alveole ein akutes Kieferhöhlen-Empyem entstanden. Dieses führte per continuitatem zur Mitbeteiligung der oberen Kiefernhöhlenwand und fortschreitend auf den Canalis opticus. Es wurde hierdurch Perineuritis und Neuritis nervi optici hervorgerufen.

4) Herr Köllner bringt neue Beobachtungen über die Sichtbarkeit des blinden Fleckes. Auch bei verdunkeltem einen Auge kann man beide blinde Flecke sehen, den einen als helle, den andren als dunkle Scheibe. Die Beobachtung kann sowohl dann gemacht werden, wenn vorher beide Augen verdunkelt waren, wie dann, wenn beide vorher auf eine helle Fläche blicken.

Die Erscheinung erklärt sich dadurch den Ausfall der binokularen Farbenmischung an der Stelle des blinden Fleckes (die im binokularen Sehfeld nur von einer Netzhaut bestritten wird,) und durch die Kontrast-Erscheinungen. Dadurch erfährt auch das Hering'sche Gesetz von der binokularen Farbenmischung eine weitere Bestätigung. Da die Kontrast-Erscheinungen, die am blinden Fleck auftreten, anscheinend von der Empfindung, die der korrespondierenden Netzhautstelle des andren Auges entspricht, begünstigt werden, erfährt die Brückner'sche Überlegung eine weitere Stütze, daß die Erscheinungen am blinden Fleck für eine zentrale Lokalisation der Kontrast-Erscheinungen sprechen.

Journal-Übersicht.

I. Wochenschrift für Therapie und Hygiene des Auges. XV. Jahrgang. Nr. 1.

1) **Zur Einführung der internationalen Sehproben bei den praktischen und beamteten Ärzten,** (Einfache Reduktion der neuen Sehschärfenwerte auf die Snellen'schen), von Sanitätsrat Dr. Wolffberg.

2) **Meine Erfahrungen über Terminol in der Trachom-Behandlung,** von Dr. O. Walter.

Das Terminol wird gut vertragen, leistet aber im besten Fall nicht mehr, als eine Lösung von Cupr. sulf. oder Hydrarg. oxycyanat.; besitzt in komplizierten Trachomfällen keinen therapeutischen Wert. In keinem Falle ist das Mittel imstande, bei der Bekämpfung des Trachoms eine irgendwie hervorragende Rolle zu spielen.

3) **Über Haut-Aphthen,** von G. Sommers in Zittau.

Verf. beobachtete bei einem seiner Kinder typische Haut-Aphthen. Eines der Gesichtshaut-Bläschen, ein kleines rundes, grau-weißes Gebilde, fand sich in der Mitte des rechten Unterlides. Es ist dies der erstbeschriebene Fall einer Augenlid-Aphthe.

Nr. 4.

Ein sehr einfacher und zuverlässiger Augenverband, von Hofrat Dr. Eliasberg in Riga.

Beschreibung des Verbandes, dazu 6 erklärende Bilder.

Nr. 6.

Zwei Fälle von hysterischer Amaurose (Schreck-Neurose), von Dr. Frhr. v. Marenholtz.

Das Auftreten der hysterischen Amaurose bei der 43jährigen Bauersfrau und dem 18jährigen Schlosser war ein plötzliches und direkt im Anschluß an einen heftigen Schreck ohne jedes körperliche Trauma beobachtet. Im Fall I Mitteilung von dem Brande des Hauses mit nachfolgender einseitiger Erblindung, im Fall II Blitzschlag mit Erblindung beider Augen.

Die Papillen der amaurotischen Augen sind blasser als normal, die Arterien verengt und die Venen erweitert, Veränderungen, die nach wenigen Tagen wieder verschwunden sind. Nach der Ansicht des Verf.'s handelt es sich um Veränderungen vasomotorischer Art.

Nr. 7.

1) **Lid-Anthrax,** von Dr. E. Fricker in Basel.

Die Milzbrand-Infektion erfolgte bei der 37jährigen Landarbeiterin durch einen Insekten-Stich.

---

2) **Pfeilschuß-Verletzung des Auges,** von Dr. van den Bosch.

Trotzdem der schon oft gebrauchte und zum Teil mit Rost bekleidete Pfeil die Gegend des Corpus ciliare getroffen hatte und bis tief in den Glaskörperraum hineinragte, hat doch keine Infektion stattgefunden.

Nr. 9.

Über Vollkorrektion der Schulmyopie, von Dr. R. Kaz in St. Petersburg.

Nur in einzelnen Fällen ist die Vollkorrektion für den Stillstand der Myopie von wirklichem Nutzen, meistenteils übt sie keinen merklichen Einfluß auf den Gang der Myopie aus, fügt zuweilen sogar Schaden zu.

Nr. 10.

Über Atropin-Behandlung bei Refraktions-Bestimmung, von Dr. R. Kaz.

Nur wenn es unumgänglich notwendig ist, soll man zum Atropin greifen, da es für den Patienten sehr unangenehm ist.

Nr. 12.

Eine merkwürdige Genesung, von Dr. R. Bylsma in Middelburg.

Bei idiopathischer Nachtblindheit hat sich gebackene (gebratene) Leber[1] als ein radikales Heilmittel erwiesen. Verf. vermutet, daß die Organtherapie bei der Genesung die Hauptrolle spielt. F. Mendel.

II. Annals of Ophthalmology. 1911. Oktober.

1) **Die Mechanik der Stauungspapille,** von Myles Standish.

Verf. tritt für die Aufrechterhaltung der alten Theorie von der Entstehung der Stauungspapille durch Verhinderung des venösen Abflusses vom Auge durch eine Krankengeschichte ein, die die Richtigkeit der Theorie sozusagen ad oculos demonstrierte: Ein 17jähriger Patient erkrankte im Anschluß an eine Warzen-Operation, die zuerst gut auszuheilen schien, an einer partiellen Thrombose des Sinus lateralis. Um diese Zeit sah man mit dem Augenspiegel lediglich auf der entsprechenden Seite eine leichte Schlängelung der Netzhautvenen durch Stauung, den Sehnerv nur an einer Stelle andeu-

[1] Vgl. Graefe-Saemisch, 2. Aufl. XII, S. 390 und XIII, S. 141. H.

tungsweise zart getrübt. Als nach der Operation — Ausräumung und Jodoform-Tamponade des Sinus und Unterbindung der Vena jugularis interna — wieder gespiegelt wurde, fand sich neben erheblicher Verschleierung des Papillenrandes und starker Venenschlängelung auch auf dem zweiten Auge die Ansätze zur Stauungspapille, und wiederum nach Wochen, als die Zirkulation sich wiederhergestellt hatte, einen absolut normalen Hintergrund.

2) **Die Beziehung der Stauungs-Papille zum intraokularen Druck,** von Walter R. Parker.

6 Fälle, die zeigen sollen, daß, wo bei Hirndruck-Steigerung Stauungspapille auftritt, immer dasjenige Auge zuerst befallen wird, das den geringeren intraokularen Druck besitzt.

3) **Linksseitige Hemianopsie in einem Falle von Bleivergiftung,** von Carl Williams.

4) **Ein Fall von Netzhaut-Cyste (?),** von George S. Derby.

Netzhaut-Cysten werden im allgemeinen sehr selten klinisch beobachtet, weil sie sich hinter der abgelösten Retina verbergen, dagegen finden sie sich häufig genug bei der Autopsie. Verf. beschreibt das ophthalmoskopische Bild zweier in demselben Auge, getrennt voneinander hinter der abgelösten Netzhaut bzw. in ihr sich wölbenden cystischen Gebilde, die große Ähnlichkeit mit den von Treacher Collins und Thompson veröffentlichten Fällen besaßen. Der größere Tumor war anfangs etwas kleiner, zuletzt etwas größer als die Papille. Das zweite Auge zeigte das Bild der einfachen totalen Ablösung.

5) **Syphilitische Tarsitis. Salvarsan-Behandlung,** von Alb. C. Sautter.

Anfangs unter dem Bilde eines chalazion-ähnlichen Knötchens am Oberlid, später am Unterlid, nachher von versprenkelten Ulzerationen und Infiltrationen der Tarsalbekleidung verlaufend, widerstand der gummöse Prozeß lange Zeit allem therapeutischen Versuch mit Quecksilber, bis eine intravenöse Salvarsan-Einspritzung eine rapide Besserung, zugleich aller übrigen luetischen Eruptionen am gesamten Körper, herbeiführte.

6) **Episcleritis periodica fugax,** von Alb. C. Snell.

Verf. beschreibt 2 Fälle mit charakteristischem Verlauf und hartnäckigem Widerstand gegen alle Therapie. Er sucht die ätiologische Erklärung dieser wie der meisten ähnlichen Fälle in einer lokalen vasomotorischen Störung infolge einer Reizung, die durch Autointoxikation vom Darm zusammen mit einer neurotischen Disposition bedingt wird.

7) **Strabismus divergens mit exzessiver Divergenz als wesentlicher Muskelanomalie,** von Herbert Wright Wootton.

Verf. teilt die Fälle von Auswärtsschielen ein in 1. Lähmungsfälle primärer Natur oder nach Operationen und 2. eigentliche Schielfälle, und zwar entweder durch Insuffizienz der Konvergenz oder durch exzessive Divergenz (meist Hyperopen auf einem oder beiden Augen) ein. Die letzteren Fälle fand er am häufigsten in New York. Bisweilen spielt hier eine latente vertikale Abweichung ursächlich eine Rolle. Diese meist hyperopischen oder astigmatisch-hyperopischen Augen zu korrigieren, hat keinen Zweck, die Be-

handlung kann nur operativ sein und verspricht immer einen glänzenden Erfolg, und zwar handelt es sich um eine ausgiebige Tenotomie des freigelegten Muskels, die, im Gegensatz zu den Konvergenzfällen, nicht die Furcht vor sekundärem Schielen nach der andren Seite aufkommen läßt. Diplopie tritt nur kurze Zeit nach der Operation auf. Peltesohn.

III. The Royal London Ophthalmic Hospital Reports. II. 1911. September.

1) **Hernie und Einriß des fötalen Linsenbläschens,** von Georg Coats. (Mit Mikrophotogrammen.)

Präparat von einem wahrscheinlich nur 3—4 Wochen alten Fötus.

2) **Der Tränenkanal in einem Falle von Cyclopen-Auge,** von G. Coats.

2 gespaltene Carunkeln, 4 Tränenpunkte, 2 nebeneinander laufende Tränenkanälchen, welche in eine gemeinsame breitere Tube nach einem nasopharyngealen Raum hin, zum andren Teil wieder nach außen zwischen den Karunkelhälften münden. Einzelheiten sind im Original nachzulesen.

3) **Leukämische Veränderungen am Auge, mit einer besonderen Krankengeschichte,** von A. C. Hudson.

Das Besondere an diesem, klinisch als myelogene Leukämie gedeuteten Falle bei einem 36jährigen Manne lag in der Entwicklung von Tumoren in der Haut und Bindehaut, sowie in dem Augenspiegelbefund. Die Veränderungen am Hintergrund werden sowohl bei der lymphatischen wie bei der myelogenen Form angetroffen, in akuten wie chronischen Fällen, aber durchaus nicht immer, sondern nach Leber nur in $^1/_4$ bis $^1/_3$ aller Fälle, wobei dann fast stets beide Augen, aber nicht gleichmäßig, befallen sind. Bisweilen finden sich nur verstreute Blutungen, dann wieder charakteristischere Veränderungen, wie eine hellgelbliche Färbung des ganzen Hintergrundes, Schlängelung und Verbreiterung der Netzhautgefäße, namentlich der rosigfarbenene Venen, im Gegensatz dazu die ungewöhnlich blassen Arterien; Blässe und leichte Trübung der Papille und Netzhaut, besonders längs der großen Venen, welche von weißen Bändern eingefaßt erscheinen; besonders in der Peripherie Blutungen und weißliche Herde; aber auch in der Macula, oft rotgerändert. Die blasse Farbe des Hintergrundes kann verschiedene Ursachen haben, besonders den hohen Prozentsatz des Blutes der Aderhautkapillaren an Leukocyten, den geringen Hämoglobin-Gehalt und Atrophie des Pigmentepithels der Netzhaut wie die Infiltration der Chorioidea mit Leukocyten. Bisweilen fehlt sie aber trotz des Leukocyten-Reichtums. — Verf. bezeichnet es als bemerkenswert, daß die akuten Exacerbationen der myelogenen Leukämie, welche durch das massenhafte Auftreten der großen mononuklearen Zellen charakterisiert sind, im wesentlichen erst seit der allgemeinen Anwendung der X-Strahlen bekannt sind und auch in seinem Falle bald nach der Applikation der X-Strahlen beobachtet wurden.

4) **Ein Fall von Chloroma,** von A. C. Hudson.

Die Krankheit der 7jährigen Patientin, welche durch Lungen- und Darm-Tuberkulose äußerst heruntergekommen war, machte sich an den Augen hauptsächlich durch starken Exophthalmus beiderseits, Ulzeration der Hornhaut und der Unterlidhaut und starke Chemose bis in die Tiefe der Orbita hinein geltend. Es wurde versucht, durch mehrfach wiederholte

Tarsorraphie dem Hornhautprozeß Einhalt zu tun. Es trat bald der Tod ein. Nach dar Sektion war der Fall als eine Art Sarkomatose aufzufassen, welche von vielen Autoren in enge Beziehung zur Leukämie gebracht und auch als Chlorom bezeichnet wird. Der Prozeß hat mit Vorliebe in den Knochen des Schädels seinen Sitz und geht vielleicht nicht selten von dem erkrankten Felsenbein aus. Aber auch die Lymphdrüsen, die Milz, das Periost, die serösen Häute, schließlich alle Organe und Gewebe des Körpers werden befallen, am seltensten das Nervensystem, welches nur indirekt durch Kompression in Mitleidenschaft gezogen wird. In dem vorliegenden Falle war während des Lebens leider keine Blut-Untersuchung gemacht worden, daher wurde auch nicht die richtige Diagnose gestellt, sondern an eine Thrombose des Sinus cavernosus gedacht, im Zusammenhang mit der vorgeschrittenen allgemeinen Tuberkulose.

---

5) **Einige interessante Fälle von Hornhaut-Pigmentation,** von A. C. Hudson.

Verf. beschreibt mehrere Fälle von Pigmentlinien in der Hornhaut, alle sehr dünn und zart, nur bei genauer Lupen-Betrachtung erkennbar; meist am Übergang vom mittleren zum unteren Drittel der Hornhaut gelegen, unmerklich in die benachbarte Substanz auslaufend; ziemlich dicht unter der Oberfläche eingelagert, meist horizontal, nur gelegentlich in schräger Richtung hinziehend. Die übrige Hornhaut durchaus normal ohne irgend welche Zeichen überstandener Entzündung. Die meisten Patienten zeigten senile Katarakt und befanden sich in vorgeschrittenem Alter von durchschnittlich etwa 62 Jahren, das weibliche Geschlecht überwog; die Pigmentlinie fand sich sowohl beiderseitig, wie nur auf einem Auge. Bei einer 38jährigen Frau fand sie sich auf dem einen Auge, das Star-Trübungen zeigte, die allem Anschein nach sekundär nach Ciliarkörper-Erkrankungen aufgetreten waren. Auch nach Glaukom-Operation wurde die Pigmentierung beobachtet, ebenso bei Linsenluxation eines alten Mannes. Eine mikroskopische Untersuchung hat bisher nicht angestellt werden können. Es liegt die Vermutung nahe, daß es sich um einen ähnlichen Prozeß handeln könnte, wie die hyaline Degeneration in alten Hornhautnarben. Auch die Lokalisation in der Lidspaltenzone, sowie das hohe Alter der meisten Patienten mit der damit verbundenen Stagnation der Gefäßzirkulation lassen daran denken. — Einen wesentlich davon verschiedenen Fall sah Verf. bei einer 43jährigen Patientin mit Keratokonus. Hier verlief die Pigmentlinie konzentrisch zum Hornhautrande in vollkommener Kreislinie mit dem Zentrum etwas unter der Hornmitte, nur nach oben etwas unterbrochen; ganz feine Linien strahlten in radiärer Richtung nach innen aus, beim Durchleuchten nicht sichtbar und keineswegs mit Gefäßkapillaren zu identifizieren; Spalten in der Descemetis oder irgend welche Trübungen in der Nachbarschaft der Konusspitze waren nicht vorhanden. Am andren Auge, wo der Keratokonus nur einen leichten Grad zeigte, war von Pigment nichts zu sehen. Seitdem hat Verf. noch wiederholt in konischer Hornhaut Pigmentniederlagen nachweisen können. Fleischer hat diese Ablagerungen in die tiefste Schicht des Epithels verlegt und hält sie für aus dem von den feinsten Blutgefäßchen herstammendes Hämosiderin. Offenbar hat die Struktur- und Krümmungs-Veränderung in der Hornhaut auch mit der Verteilung des Pigmentstoffs etwas zu tun.

6) **Glaskörper-Verletzungen als Ursache von Sekundärglaukom,** von A. C. Hudson.

Verf. unterscheidet die Fälle von Subluxation und Luxation der Linse und die Folgen von Diszission nach Katarakt-Extraktion, und beschreibt 8 Fälle der ersten sowie einen Fall der zweiten Kategorie mit mikroskopischen Befunden. Immer handelt es sich um die Wirkungen der zerstörten, veränderten Glaskörpersubstanz auf die Zirkulation im Kammerwinkel, bald rein mechanischer Art, durch den Druck von hinten auf die Iris und Kornea, bald um Verstopfung der Ausführungskanäle durch die klebrigen Massen des verlagerten Glaskörpers. In einem Falle hatte sich ein schleichendes Glaukom entwickelt durch die Bildung einer hyalinen Membran, die mehr oder weniger frei in der Vorderkammer flottierte und teilweise die Innenseite des Ligamentum pectinatum auskleidete, wahrscheinlich von den Endothelzellen des letzteren gebildet, unter dem Einfluß des nach vorn dringenden Glaskörpers.

In dem Falle der Diszission lagen die Dinge ähnlich. Doch können in solchen Fällen die Ursachen auch anderswo gesucht werden, wie z. B. in einer durch Zerrung hervorgerufenen Iridocyclitis; meist wird aber auch das Vordringen des verletzten Glaskörpers gegen die hintere Irisfläche oder durch die Pupille hindurch die Schuld tragen. Je konsistenter die Glaskörpersubstanz dann ist, um so stärker die mechanische Wirkung und um so leichter die Drucksteigerung. Die therapeutischen Konsequenzen, namentlich in bezug auf die Handhabung der Diszission ergeben sich daraus von selber, namentlich empfiehlt es sich immer nur die zartesten Kapselstränge mit scharfen (Ziegler'schen) Messerchen in möglichst schräger Richtung mit leicht sägenden Schnitten zu durchtrennen. Peltesohn.

IV. The Ophthalmic Record. 1911. April.

1) **Gift-Lähme der Akkommodation,** von F. Hansell, M. D.

Verf. bespricht die Ätiologie und das Wesen der toxischen Akkommodationslähmung und berichtet über zwei selbstbeobachtete Fälle. In dem ersten, in dem auch epileptische Bewußtseinsstörungen bestanden, wird Alkoholismus als ätiologischer Faktor betrachtet, im zweiten eine Gonorrhöe (!) als höchstwahrscheinliche Ursache angesehen.

2) Briefwechsel zwischen Major T. P. Kilkelly, M. B., J. M. S., und Lieut.-Col. Smith von Amritsar, dem Vertreter der Extraktion des Stares in der Kapsel. K. hatte schon früher dafür plädiert, daß diese Operation nur in Ausnahmefällen anzuwenden sei. Er wurde in seiner Auffassung bestärkt durch die Resultate in 23 Fällen, die Smith auf seine Einladung in Kilkelly's Klinik operiert hat. Unter anderem tadelt er die Art der Reposition der Iris mit Schielhaken oder Irispinzette; ferner bezweifelt er die Richtigkeit der Smith'schen Statistik, da dieser bei der ungeheuren Arbeitslast unmöglich die Resultate der Funktions-Prüfungen hat revidieren können.

3) **Augenleiden bei der angeborenen Lues,** von S. D. Risley, A. M., M. D., Ph. D., Philadelphia.

Bei der angeborenen Syphilis findet man, daß die sekundären und tertiären Erscheinungen denselben Symptomenkomplex darbieten wie bei der

erworbenen Lues. Sie sind auch in derselben Weise zu gruppieren. Da im ersten Stadium der Allgemein-Infektion das ektodermale und mesodermale Gewebe ergriffen wird, so ist es verständlich, daß auch das Auge so häufig luetische Veränderungen aufweist und zwar in erster Linie als Chorioiditis und Iridocyclitis, selten als Keratitis. Das Auftreten einer intrauterinen Iritis hält Verf. für möglich, wenn auch für selten, da so frühe Erkrankung des Fötus gewöhnlich zum Absterben der Frucht oder zum Abort führt. Augen-Erkrankungen im ersten Monat des extrauterinen Lebens sind nicht so ungewöhnlich. Kinder syphilitischer Eltern sind bei der Geburt meistens gesund.

Nach Verf.'s Statistik finden sich in ca. 54% der Fälle Zeichen von Allgemein-Infektion am Schluß des ersten Monats, selten nach dem dritten Monat.

Heftige Iritis ist selten, häufiger Ciliar-Injektion, hintere Synechien, descemet. Beschläge und Chorioiditis proliferans; es entstehen dann später die Bilder des Pseudo-Glioms mit Ausgang in Erblindung eines oder beider Augen.

Gerade wie die leichten Formen der Allgemein-Infektion nicht erkannt und auf Erkältungen usw. geschoben werden, so bleiben auch die leichten Fälle von Chorioiditis unerkannt, bis später ihre Folgen im Augengrunde gesehen werden.

Eine andre Reihe von Erkrankungen ist bedingt durch syphilitische Endarteritis der Retina und Chorioidea, oft in Gemeinschaft mit syphilitischer Meningitis; ihre Bedeutung wird meist nicht genug gewürdigt.

Die zweite Gruppe der hereditären Augen-Lues hat wieder große Ähnlichkeit mit dem tertiären Stadium der erworbenen Lues; so hat jede Form der Erkrankung des Zentralnervensystems bei erworbener Syphilis sein Analogon unter den Erkrankungen der angeborenen.

Es ist Tatsache, daß die Keratitis diffusa sich oft bei Individuen findet, bei denen sonst nichts für Lues congenita spricht; andrerseits, daß bei Kindern mit ausgesprochenen Zeichen von Lues congenita die antiluetische Behandlung gar keinen Einfluß auf die Keratitis hat. Verf. sieht daher die Keratitis diffusa als eine parasyphilitische Erkrankung an, als Folge einer im sekundären Stadium der Lues hervorgerufenen Dyskrasie. Darin wird er bestärkt durch das häufig zu beobachtende gleichzeitige Bestehen von Myxödem, tuberkulöser Diathese und andrer Ernährungsstörungen. Bei der syphilitischen Dyskrasie wird nicht nur der Uvealtraktus, sondern auch die Schilddrüse und andre ausfuhrganglose Drüsen befallen, was für die Therapie von Bedeutung ist.

Ein anderer oft übersehener Faktor in der Ätiologie der Hornhaut-Erkrankung ist die Ernährungsstörung durch obliterierende Endarteritis der Netzhaut- und Aderhautgefäße. Die gefäßlosen Gewebe, Glaskörper, Linse, Hornhaut leiden besonders bei Störung der ernährenden Funktion der Aderhaut.

Nach Ansicht des Verf.'s würde die Sehnerven-Affektion bei Hydrocephalus und Meningitis luetischer Kinder viel häufiger gefunden werden wenn mehr ophthalmoskopiert würde.

Zum Schluß teilt Verf. noch die Krankengeschichte eines Mädchens mit, das er 15 Jahre beobachtet hat und die sehr instruktiv die verschiedensten Phasen der angeborenen Lues illustriert.

Juni.

1) **Muskel-Übung,** von Alexander Duane, M. D.

Verf. empfiehlt seine Methode der Augenmuskelübungen im Hause bei Einwärts- und Auswärtsschielen. Die Patienten erhalten in gedruckter Form eine genaue Beschreibung mit. Der nötige Apparat besteht aus drei viereckigen Prismen von 10°, 16° und 20° und zwei verschieden großen Scheiben mit zentralen Marken. Die Anweisung bezieht sich auf Übungen der Konvergenz mit Prismen a) wenn die Augen einen fernen Punkt, b) wenn sie einen nahen fixieren, c) der Divergenz mit Prismen und d) der Konvergenz auf einen dichtgenäherten Punkt. Die Patienten müssen versuchen, die nach Vorsetzen der Prismen auftretenden Doppelbilder zur Vereinigung zu bringen.

---

2) **Kreuz Zylinder,** von John Neely Rhoeds, M. D.

Da der „Kreuz-Zylinder" des Verf.'s seiner Meinung nach wegen der Notwendigkeit, ihn zu drehen und zu wenden, keine große Verbreitung gefunden hat und nur von wenigen verstanden ist, so hat er einen doppelten Kreuz-Zylinder ersonnen, der nicht gedreht und gewendet zu werden braucht. Derselbe besteht aus 2 Kreuz-Zylindern, die mit ihren gleichen Achsen entgegengesetzt stehen. Es ist nicht so leicht, aus den Ausführungen des Verf.'s sich ein Bild von der Wirkungsweise des Instrumentes zu machen.

---

3) **Doppel-Durchbohrung des Augapfels mit Wiederherstellung der Sehkraft,** von Harry Friedenwald.

In beiden Fällen drang der Fremdkörper, im zweiten ein Schrotkorn, im ersten ein Kupfersplitter, nahe dem Limbus durch die Lederhaut, passierte den Ciliarkörper und die hintere Kammer, durchbohrte zum 2. Mal die Lederhaut nahe dem Limbus und wurde unter der Bindehaut gefunden. Der einzige dauernde Nachteil war in beiden Fällen eine Iridodialyse, in beiden wurde vollkommene Sehkraft wiedergewonnen. Interessant ist, daß weder die Linse selbst, noch ihr Aufhängeband verletzt worden ist.

---

4) **Einfluß des Salvarsan auf das Auge,** von W. H. Crisp, M. D.

Die Arbeit ist ein Referat über die Erfahrungen des Augenarztes mit dem Salvarsan und über die Meinungen der verschiedenen Autoren von seiner Wirkung. Es werden die Heil-Erfolge bei luetischen Augenleiden besprochen, besonders aber die Möglichkeit einer toxischen Wirkung erörtert. Eigene Beobachtungen werden nicht erwähnt. Fehr.

V. La Clinique Ophtalmologique. 1911. 10. Oktober.

1) **Behandlung der Amaurosen infolge von Netzhaut-Erkrankungen,** von Dr. H. Darier.

Verf. hat mit Erfolg folgende beiden Methoden angewandt: 1. Starke retrobulbäre Quecksilber-Injektionen. 2. Die Iridektomie.

---

2) **Die Jodlösungen in der Augenheilkunde,** von Dr. Dufaure de Citres.

Verf. hat gute Erfolge mit Jod-Einspritzungen gesehen:

1. in einzelnen Fällen von Kerato-Conjunctivitis,
2. bei Sekundärglaukom mit Ektasie der Hornhaut,
3. bei Lid-Erkrankungen des Trachoms und vor allem bei Frühjahrskatarrh.

---

3) **Die Behandlung einzelner Netzhaut-Ablösungen durch Herabsetzung des arteriellen Drucks**, von Dr. P. Servel.

10. November.

Subkonjunktivale Injektionen von Quecksilbersalzen bei infektiösen Geschwüren, Gumma, Chorioretinitis, Neuritis retrobulbaris usw., von Dr. Victor de Britto.

Verf. hat gute Erfolge davon gesehen.

10. Dezember.

1) **Die Entzündungs-Zustände nach Star-Operation**, von R. Jocqs.

2) **Die akute eitrige Phlegmone und Periostitis der Orbita**, von Dr. Samets Bey.

Veröffentlichung von 4 Krankengeschichten.

3) **Untersuchungen über den Antagonismus zwischen den Mydriatica und Miotica**, von Porcher und Busquet. F. Mendel.

VI. Revue générale d'Ophtalmologie. 1911. Nr. 10.

Rechtsseitige Halbblindheit und linksseitige Erblindung infolge von Gehirntuberkulose, von L. Gravier.

Bei dem 35jährigen Patienten findet sich infolge von Neuritis optica Erblindung des linken Auges und eine nasale Halbblindheit des rechten. Tuberkulose des Frontal-Lappens und des Tuber cinereum mit sekundärer Zerstörung des Chiasma und des linken Nervus opticus. F. Mendel.

VII. l'Ophtalmologie Provinciale. 1911. Nr. 10.

1) **Eine neue Form des Stereoskops „Pigeon". Einige klinische Anwendungen**, von Dr. Th. Domec.

2) **Bemerkungen über die medikamentöse Abortiv-Behandlung des beginnenden Stars**, von Dr. Dransart.

Verf. hat von der durch Prof. Badal vorgeschlagenen Behandlung gute Resultate gesehen.

3) **Chirurgische Behandlung des Pterygiums**, von Dr. C. Fromaget.

Die Exstirpation an der Basis ist das beste Verfahren. F. Mendel.

VIII. Archives d'Ophtalmologie. 1911. Oktober bis Dezember.

1) **Der Lenticonus posterior beim Menschen, seine Diagnose und Pathogenese**, von Gourfein-Welt.

Die Diagnose des hinteren Lenticonus am Lebenden ist schwierig, aber nicht unmöglich. Die doppelte Refraktion genügt nicht zur Diagnose, vielmehr muß noch eine Unregelmäßigkeit der hinteren Linsenbildchen konstatiert werden. In zweifelhaften Fällen sprechen dafür hintere Polarkatarakt und kongenitales Vorkommen. Bedingt wird die Anomalie durch eine persistierende Glaskörper-Arterie und intrauterine Entzündung. Auch kann gelegentlich eine Retinitis proliferans zur Bildung eines Lenticonus führen.

2) **Dacryocystitis der Neugeborenen,** von Fage.

Die Hauptrolle bei der Entstehung der Dacryocystitis der Neugeborenen dürfte eine Entwicklungsstörung der Canalis lacrymalis sein. Sodann kommt eine Infektion, analog der bei Erwachsenen in Frage. Auch angeborene konstitutionelle Krankheiten dürften eine Rolle spielen.

3) **Untersuchungen über die Entwicklung der Iris und die Bildung der Vorderkammer beim Menschen,** von Cosmettatos.

4) **Ein Fall von urämischer Amaurose bei Gravidität,** von Lagrange.

Bei der Untersuchung nach der Geburt hatte sich das zentrale Sehen wieder eingestellt, dagegen blieb das Gesichtsfeld auf beiden Augen bis auf etwa 10^0 eingeschränkt. Der Spiegelbefund war normal.

5) **Spontane und totale Resorption der senilen und traumatischen Katarakt,** von Cauvin.

Die senile Katarakt mit dem Kern wurde nach einer verunglückten Star-Operation in 6—7 Monaten ohne entzündliche Komplikationen resorbiert.

6) **Extraktion flottierender Linsenkerne,** von Terson.

7) **Das cyclopische Bild im Planspiegel,** von Ovio.

Erklärung des bisher nicht beschriebenen und anscheinend unbekannten Phänomens. Man sieht in der Tat in 1 m Entfernung vom Planspiegel sein eigenes Gesicht mit nur einem mittleren Auge, wenn man nicht sein Bild, sondern einen Punkt des Spiegels fixiert.

8) **Kombinierte Tarsoleptinsis,** von Eleutheriadès.

Das Verfahren stellt eine radikale Operation bei trachomatöser Einwärtskehrung und Trichiasis dar.

9) **Ein Fall von Retinitis proliferans,** von Teulières.

10) **Doppelseitige Pantophthalmie im Verlauf einer Pneumokokkensepsis,** von Beauvieux und Lacoste.

11) **Subakute und späte Komplikationen nach der Star-Operation,** von Lagrange und Lacoste.

Aus den Versuchen an 100 Fällen ergibt sich:

Wenn die Tränenwege normal sind und der Probeverband die Abwesenheit einer Conjunctivitis ergibt, so hat die Zahl und Natur der Kolonien keinen Einfluß auf das definitive Resultat gehabt.

Der Bindehautlappen scheint ein starker Schutz gegen primäre Infektion zu sein. Gegen Spät-Entzündungen entfaltet er keine Kraft. Die Rolle der fistulierenden Wunde beim Zustandekommen von Entzündungen ist zweifellos vorhanden, wird aber überschätzt. Dagegen hat das Zurückbleiben von Linsenmassen häufig einen fatalen Einfluß. Auf den Allgemeinzustand des Patienten ist mehr Wert zu legen.

12) **Retro-okulare Cyste und Pseudomikrophthalmus,** von Terrien.

13) **Argyriasis der Konjunktiva und der Haut,** von Gabriélidès. Das Silber wird im allgemeinen im Verlauf der elastischen Fasern des Coriums deponiert.

14) **Lidgeschwulst und Lähmung des Abdusens bei Recklinghausen'scher Krankheit,** von Rubineau und Civel. Moll.

Vermischtes.

1) Emanuel Mandelstamm in Kiew, als Arzt wie als Mensch gleich hervorragend, ist im Alter von 74 Jahren am 18. März d. J. verstorben. Seine Verdienste um unser Fach sollen eingehende Würdigung erfahren.

2) Dem Andenken Dr. med. Paul Haensell's.
Von Dr. G. Ischreyt in Libau.[1]

Paul Adolf Haensell wurde am 12. August 1840 in Libau als Sohn des Arztes Gottfried Haensell geboren. Nachdem er seinen elementaren und gymnasialen Unterricht in Durben und Libau genossen hatte, studierte er von 1861 an in Petersburg und Dorpat Medizin und machte 1867 das Arzt-Examen. Nach einer einjährigen praktischen Tätigkeit im Talsen'schen Kreise des Kowno'schen Gouvernements siedelte er nach Perm über, wo er einen ausgedehnten Wirkungskreis fand. Als der deutsch-französische Krieg ausbrach, wurde er Assistent bei König, kehrte aber dann wieder nach Perm zurück. Den russisch-türkischen Krieg machte Haensell als Arzt des Roten Kreuzes mit und ging dann zu seiner ophthalmologischen Ausbildung für mehrere Jahre nach Deutschland und Österreich. 1879 wurde er in Dorpat zum Dr. med. promoviert. 1883 siedelte er ganz nach Paris über und ließ sich in den französischen Untertanen-Verband aufnehmen. Er bekleidete hier die Stelle eines Chefs du laboratoire d'histologie an der von Fieuzal geleiteten Clinique nationale ophthalmologique de l'hospice des Quinze-Vingts und wirkte als Mitarbeiter des Bulletin dieser Anstalt. 1888 erwarb er sich in Paris den Doktorgrad. Seit 1898 lebte er in Libau.

Haensell's wissenschaftliche Arbeiten gehören einer älteren Zeit an und sind heutzutage von diesem Gesichtspunkte aus zu beurteilen, wenn man ihnen gerecht werden will. Sein Haupt-Arbeitsgebiet bestand in der normalen und pathologischen Anatomie des menschlichen Auges, doch zog er auch die Embryologie und das Tier-Experiment in das Bereich seiner Untersuchungen. 1879 verfaßte er im Leber'schen Laboratorium zu Göttingen eine Untersuchung über die Tuberkulose (1). In dieser Arbeit, die ihm auch als Doktorschrift diente, und die er seinem Jugendfreunde, dem Prof. der Zoologie in Messina Nikolaus Kleinenberg widmete, veröffentlichte Haensell als einer der Ersten umfangreiche Studien über den Verlauf der Impf-Tuberkulose und setzte das hier Geschaute in Vergleich mit klinischen Beobachtungen.

Diese Untersuchungen führten ihn zu der Annahme, daß die Tuberkulose auf der Infektion durch einen Mikroorganismus beruhen müsse, wofür der volle Beweis erst mehrere Jahre später durch die Entdeckung Koch's beigebracht wurde. Hier wies er auch auf die große Ähnlichkeit tuberkulöser und skrofulöser Hornhautprozesse hin und erkannte in gewissen Verände-

[1] Mit gütiger Erlaubnis des Verf.'s aus der St. Petersburger med. Wochenschr. 1911, Nr. 50, abgedruckt.

rungen der Iris Formen einer abgeschwächten Tuberkulose, die ja erst in der jüngsten Zeit in ihrer vollen Bedeutung gewürdigt wird.

1881 erschien dann eine im Wiener pathologischen Institut verfaßte Arbeit über experimentelle traumatische Keratitis, in welcher hauptsächlich die Entstehung der Eiterkörperchen behandelt wurde (2) sowie eine Mitteilung über Impfversuche an Tier-Augen mit Syphilis-Produkten aus der Arlt'schen Klinik in Wien (3).

Die meisten seiner wissenschaftlichen Arbeiten verfaßte Haensell in Paris. Einige von ihnen behandeln histologisch-technische Fragen, wie das Mikrotom (17), die Einbettung in Paraffin und Zelloidin (18) und die Konservierung makroskopischer Augen-Präparate (20), andre verschiedene Gebiete der Pathologie des menschlichen Auges Hornhaut-Staphylom (10), Cyclitis (7), Sarkom des Ciliarkörpers (16).

In der Arbeit über Cyclitis berichtete Haensell über das bereits vor ihm gesehene, aber nicht so beachtete Auswachsen der Zylinderzellen der Pars ciliaris retinae in Fasern, die ihren Verlauf in den Glaskörper nehmen, was in Anbetracht der modernen Untersuchungen über Netzhaut-Ablösung besonders interessant erscheint. In der Arbeit über Sarkom des Ciliarkörpers wird jener seltene Fall geschildert, bei dem ein Tumor von 6 × 7 mm Größe bereits seit Monaten Sekundärglaukom hervorrief.

In zwei Arbeiten behandelte ferner Haensell die Entwicklung der Linse (21) und des Glaskörpers (15); sein Lieblings-Thema war indessen die Histologie und Pathologie des Glaskörpers, der er eine fortlaufende Reihe von Untersuchungen gewidmet hat. Die Anfänge derselben reichen bis in den Anfang der 80er Jahre zurück, 1882 erfolgte eine kurze Mitteilung darüber in der ophthalmologischen Gesellschaft zu Heidelberg (4). In den darauf folgenden Jahren entstanden mehrere Arbeiten über dieses Thema (5, 8, 9, 12, 13, 19, 22). 1800 erfolgte die letzte Publikation darüber im Archive d'Ophtalm. (23).

Wenn auch die Resultate der Haensell'schen Glaskörper-Forschung heutzutage überholt worden und manche seiner Deutungen nicht mehr aufrechtzuerhalten sind, muß man das planmäßige Streben und die gute Beobachtung, denen sie ihre Entstehung verdankten, voll und ganz würdigen. Bildet doch der Glaskörper auch in der Gegenwart mit ihren viel größeren technischen Erfahrungen eine der schwierigsten histologischen Aufgaben, von deren Lösung wir weit entfernt sind. Ich möchte als Hauptverdienst dieser Arbeiten hinstellen, daß sie den Glaskörper in der pathologischen Anatomie des Auges mehr individuell behandelt haben, als es bisher der Fall war, wenn sie auch seine Selbständigkeit bei verschiedenen krankhaften Prozessen entschieden überschätzten.

In der letzten Periode seines Lebens hat sich Haensell leider nicht mehr mit selbständigen Forschungen beschäftigt, wiewohl er den Fortschritten der Augenheilkunde sein volles Interesse bewahrte. Bis in die letzten Jahre war er ein eifriger Besucher der Fachkongresse und seine vielseitige und bedeutende Bibliothek verstand er auf der Höhe der Wissenschaft zu erhalten.

Seit 1903 litt er an einem schleichend verlaufenden Glaukom des linken Auges, das in der Folgezeit unter dem Bilde einer Sehnerven-Atrophie zur Erblindung führte.

1907 erfolgte ein Schlaganfall, von dem sich Haensell nie mehr ganz erholte. Ein zweiter Anfall setzte seinem Leben am 3. Juli ein schnelles Ende. Geschieden ist er in voller seelischer Frische und ungebeugt in seiner

Zukunftshoffnung, die ihn seinen schweren Körperstand übersehen und dem Kommenden vertrauen ließen.

Bis zuletzt bewahrte er sich die Liebe zu seiner Wissenschaft und als er selbst für sie zu arbeiten nicht imstande war, förderte er sie dadurch, daß er andern seine bedeutenden wissenschaftlichen Hilfsmittel aufs liberalste zur Verfügung stellte.

Die Arbeiten Haensell's. 1879: 1. Beiträge z. Lehre von der Tuberkulose der Iris, Kornea und Konjunktiva nach Impfversuchen an Tieren und klinischen Beobachtungen am Menschen. Arch. f. Ophth. XXV und J. D. Dorpat. 1881: 2. Experimentelle Untersuchungen über das Verhalten der Hornhaut-Grundsubstanz b. traumatischer Keratitis. Arch. f. Ophth. XXVII. 3. Vorläufige Mitteilung über Versuche von Impf-Syphilis der Iris und Kornea des Kaninchen-Auges. Arch. f. Ophth. XXVII. 1882: 4. Über Glaskörper und Glaskörper-Entzündung. Ophthalm. Gesellschaft zu Heidelberg. 1883: 5. Recherches sur le corps vitré. Bullet. de la Clinique nation. Ophtalm. de l'hospice des Quinze-Vingts I. 1884: 6. Lésions oculaires expérimentales de la syphilis. Bullet etc. (Dem Inhalte nach identisch mit der Arbeit vom Jahre 1881). 7. Recherches sur la cyclite. Bullet. etc. II. 8. Recherches sur le corps vitré. Bullet. etc. II. 9. Glioma du corps vitré. Bullet. etc. II. 1885: 10. Recherches sur le staphyloma. Bullet. etc. III. 11. Dévelopement et histogénie du corps vitré. Bullet. etc. III. 12. La tuberculose du corps vitré. Bullet. etc. III. 13. Recherches sur le corps vitré. Méthode spéciale des recherches. Bullet. etc. III. 1886: 14. Coup d'oeil sur les laboratoires spéciaux. Bullet. etc. IV. 15. Developement et histogénie du corps vitré pendant les premiers quinze jours après la naissance. Bullet. etc. IV. 16. Sarcome du corps ciliaire. Bullet. etc. IV. 17. Le microtome et ses applications à l'anatomie de l'oeil. Bull. etc. IV. 18. La méthode de l'inclusion du globe oculaire dans la paraffine et dans la celloidine. Bullet. etc. IV. 1887: 19. Histologie du corps vitré irrité par l'infusion de Jéquiritine. Bullet. etc. V. 20. Méthode pour conserver les priparations macroscop. du bulbe ocul. Bullet. etc. V. 21. Contribution à l'étude de l'embryogénie du cristallin. Bullet. etc. V. 1888: 22. Recherches sur la structure et l'histogénese du corps vitré normal et pathol. Thèse, Paris. 1890: 23. L'altération du corps vitré dans le glaucome. Arch. d'Opht. X und Verhandlungen des X. internat. med. Kongr. 1891.

3) In Moskau ist zum ordentlichen Professor der Augenheilkunde und Direktor der Augenklinik Herr Dr. Golovin ernannt worden.

4) Dr. Orlow ist in Warschau zum ordentl. Professor der Augenheilkunde ernannt.

Bibliographie.

1) Über die Würdigung des Augendrehpunktes und seine Berücksichtigung in der konstruktiven Optik, von M. v. Rohr. (Zeitschr. f. Instrumentenkunde. Dez. 1911.) Verf. nimmt die geschichtliche Entwicklung des Problems „Bedeutung des Augendrehpunktes bei der Konstruktion periskopischer optischer Instrumente" durch. Nachdem das Problem von mehreren Verfassern berührt und die erste ausführliche Lösung von F. Ostwald (1898) versucht war, wurde die exakte mathematische Formulierung zuerst von M. Tscherning (1899) ausgesprochen. Das neue Prinzip

desselben bestand darin, nachzuweisen, daß es bei den mathematischen Berechnungen berechtigt ist, die bei den Augenbewegungen ortsveränderliche Pupille mit einer unbeweglichen Pupille im Rotationszentrum des Auges („Drehpunktsbedingung") zu ersetzen.[1] In seiner folgenden Arbeit (1904) teilt Tscherning seine Berechnungen und Formeln zur richtigen Aufhebung des Astigmatismus der schiefen Strahlenbüschel, die Blickfelds-Krümmung, sowie die Verzeichnung mit, wonach die Pariser Firma Benoist, Berthiot & Cie. Brillengläser der von Tscherning berechneten Formen in den Handel brachte. Schließlich wird Gullstrand's Verdienst durch die Berechnung der Drehpunkts-Bedingung für astigmatische Gläser, sowie für die chromatische Korrektion schiefer Strahlenbüschel und besonders die aus dem Zusammenarbeiten zwischen Gullstrand und dem Zeiss-Werk hervorgegangene Rücksichtnahme auf die Drehpunkts-Bedingung bei der Konstruktion andrer optischer Instrumente als Brillen hervorgehoben. Henning Rönne.

2) Über eine neue Behandlungsmethode der akuten gonorrhoischen Konjunktival-Blennorrhoe, von Prof. Dr. Goldzieher in Budapest. (Wiener klin. Wochenschr. 1911. Nr. 47.) Über eine neue Behandlung der gonorrhoischen Konjunktival-Blennorrhoe mittelst strömenden Wasserdampf berichtet Verf. Der Dampfstrom wird mit einem vom Verf. angegebenen kleinen Apparat auf die Konjunktiva der umgestülpten Lider geleitet. Für Fälle, wo es nicht gelingt das obere Lid ad maximum umzustülpen, empfiehlt Verf. höhere Temperaturgrade; die Hornhaut soll dabei durch die Lider geschützt werden, wenigstens so lange sie vollkommen spiegelt. Die Erfolge, die Verf. mit der Dampfbehandlung der gonorrhoischen Bindehaut-Blennorrhoe erzielt hat, waren bisher (bei 15 Augen) im höchsten Grade befriedigende. Bei 10 Augen mit noch freier Kornea heilte die Krankheit sehr schnell und gründlich. Schon ungefähr am 4. Tage war die Eiterung bis auf ein Minimum gesunken und die Konjunktiva palp. bereits glatt. In einem Falle mit Hornhaut-Eiterung wurde nicht allein die Blennorrhoe, sondern auch die Hornhaut-Affektion geheilt. Bei 2 Fällen mit beinahe vollständiger Infiltration der Hornhaut konnte allerdings nur mit Hilfe der Bindehaut-Plastik ein mäßiger Grad des Sehvermögens noch gerettet werden. In den Augen mit totaler Hornhautzerstörung wurde die Eiterung in kurzer Zeit zum Schwinden gebracht, so daß die Kranken rasch wieder arbeitsfähig wurden. Alle Kranken wurden mit normalen Bindehäuten entlassen, so daß keiner von ihnen eine chronische Blennorrhoe übertragen konnte. Der größte Teil der beobachteten Fälle wurde geheilt, ohne daß während der Nachbehandlung eine Nitr. arg.-Lösung in Verwendung kam.

3) Über die Sympathicus-Symptome bei der Migräne, insbesondere über die Anisokorie, von Dr. Christoph Aswadurow in St. Petersburg. (Aus der zweiten medizinischen Klinik des Prof. Dr. Kraus in Berlin.) (Wiener klin. Rundschau. 1911. Nr. 40—46.) Von Sympathicus-Symptomen fand Verf. bei Migräne: Myalgien im Sternokleidomastoideus und

[1] Hierdurch wird das Problem nämlich identisch mit einem andren längst gelösten, welche Form das simple photographische Objektiv, aus einer einzelnen Linse und dem Diaphragma gebildet, haben soll, um eine möglichst gute Fehlerkorrektion zu erlangen wo die Krümmung der Linsenflächen sich nach dem Abstande des Diaphragmas richten soll. Indem das Brillenglas der Objektivlinse entspricht und die nach dem Rotationszentrum verlegte Pupille dem photographischen Diaphragma entspricht, berechnet man nur die beste Form für eine Linse in der Entfernung des Rotationszentrums. Ref.

Kukullaris; die Pupille war auf der Seite der Myalgien erweitert oder verengert; fast alle Fälle zeigten außer dauernder Pupillen-Ungleichheit auch noch vasomotorische Symptome; die stärkeren Kopfschmerzen waren auf der Seite der stärkeren Myalgien nachweisbar. Das Ganglion cerv. suprem. fand sich auf der Seite der stärkeren Kopfschmerzen, Myalgien und weiterer Pupille äußerst druckschmerzhaft. Druck auf das Ganglion c. sup. rief noch stärkere Erweiterung der Pupille hervor; die Pupille des andren Auges blieb unverändert. Verf. bezeichnet die Migräne als eine Folge der Myalgien in der Kopf- und Nacken-Muskulatur, und die sie begleitenden Sympathicus-Symptome als die Folge einer Druckwirkung auf das Ganglion cerv. sup. durch die Myalgien im Sternokleidomastoideus.

4) Die prognostische Bedeutung des metastatischen Aderhautkarzinom, von Dozent Dr. Camill Hirsch in Prag. (Prager med. Wochenschr. 1911. Nr. 49.) Verf. berichtet über 2 Fälle von metastatischem Aderhautkarzinom, die große Übereinstimmung des ganzen klinischen Bildes zeigten, und welche die von Suker und Grossmer festgestellte Tatsache bestätigten, daß durchschnittlich 7 Monate nach dem Auftreten der Aderhautmetastase der Tod einzutreten pflegt. Schenkl.

5) Die Syphilis-Ätiologie der Frauentabes, von Kurt Mendel und Ernst Tobias. (Neurolog. Centralbl. 1911. Nr. 20.) Auf Grund der Untersuchungen kommen die Verff. zu folgenden Resultaten: 1. Für Lues in positivem Sinne verwertbar sind 81% der Fälle, von den Patientinnen waren 67,4% ganz sicher syphilitisch gewesen. 2. 83% der Tabesfrauen reagierten Wassermann positiv (im Blutserum). 3. Die Zahl der Kinderlosigkeit bei den Tabesfrauen ist eine absolut und (im Vergleich zu Statistiken bei normalen Frauen) relativ sehr hohe (59% gegenüber 10 bis 12% unter gewöhnlichen Verhältnissen). 4. Bei sämtlichen Fällen von konjugaler, infantiler und hereditärer Tabes ist die Syphilis als Bindeglied zwischen den Ehegatten bzw. Aszendenz und Deszendenz mit Sicherheit nachweisbar. 5. Wo es sich bei unverheirateten Tabesfrauen um Jungfrauen handelte, konnte eine gleichartige Tabes-Heredität bzw. eine extragenital erworbene Infektion mit aller Bestimmtheit nachgewiesen werden. 6. Die Inkubationsdauer der Tabes war am größten bei den unbehandelten Fällen und nahm mit der Zahl der Quecksilberkuren ab. Auf Grund der weiteren Ausdehnung der Kasuistik sowie auf Grund der Ergebnisse der neuen Untersuchungsmethoden kann man die Beweiskette als geschlossen ansehen und mit Strümpell die Syphilis als die Conditio sine qua non der Tabes bezeichnen.

6) Die tertiäre hereditäre Syphilis der Nase, des Ohrs und des Auges, von Prof. Gaucher. (Le Progrès Médical. 1911. Nr. 48.) Von den krankhaften Erscheinungen, die die tertiäre hereditäre Syphilis am Auge hervorruft, sind folgende zu beobachten: 1. Iritis, Irido-Cyklitis, interstitielle Keratitis. 2. Chorioiditis, Chorio-Retinitis, Retinitis, und ganz besonders Retinitis pigmentosa. 3. Stauungspapille, Neuritis optica. 4. Augenmuskel-Lähmungen infolge Erkrankung des Okulomotorius. 5. Orbitale Periostitis. 6. Gumma des Auges.

7) Eine Vergiftung durch Beeren der Atropa Belladonna, von Dr. F. Kanngießer. (Münchener med. Wochenschr. 1911. Nr. 47.) Um den Gang einer ernsteren Tollkirschen-Vergiftung zu studieren, hat Verf. 10 reife Beeren einer wildgewachsenen Atropa-Staude gegessen, wonach 7 Samenkörnchen im Mund zurückgeblieben, die ebenfalls aufgebissen und heruntergeschluckt wurden. Schon 7 Minuten nach Genuß der Beeren Schwindel,

der gefolgt wird von Kopfschmerzen, Trockenheit im Rachen, Mydriasis, Akkommodationsstörung, Pulsfrequenz, Blendung und leichter Ataxie; in der Nacht darauf wird lebhaft phantasiert. Bei den Versuchen, den Magen auszupumpen, tritt starkes Erbrechen ein. Die Vergiftungs-Erscheinungen sind erst am 7. Tage völlig verschwunden.

8) Zur Kokaïn-Mydriasis, von W. Lindemann. (Münchener med. Wochenschr. 1911. Nr. 49.) Ob das Schwangerenblut mehr Adrenalin enthält oder nicht, kann man zurzeit am einwandfreiesten durch die Läwen-Trendelenburg'sche Methode mit Plasmaversuchen feststellen. 15 in dieser Weise vom Verf. angestellte Versuche fielen negativ aus.

9) Beitrag zu operativen Behandlungen des regelmäßigen Astigmatismus, von Dr. Georg Levinsohn, Privatdozent. (Münchener med. Wochenschr. 1911. Nr. 49.) Die operative Beseitigung des Astigmatismus wird nur da in Frage kommen, wo das Tragen von Gläsern unmöglich ist. Der Hornhautschnitt muß als ein viel wirksamerer und sicherer Eingriff zur Veränderung der Hornhautkrümmung betrachtet werden, als die Behandlung vermittelst des Galvanokauters. Der Eingriff muß möglichst korneal bzw. im Limbus angelegt werden, und der Schnitt immer vertikal zu den am stärksten brechenden Hornhautmeridian. F. Mendel.

10) Experimentelle Untersuchungen zur vergleichenden Physiologie des Gesichtssinnes, von Carl Hess in Würzburg. (Pflüger's Archiv. Bd. 142. S. 405.) I. Über den Lichtsinn bei Fischen. 1. Messende Bestimmung der adaptativen Änderungen der Lichtempfindlichkeit bei Karpfen ergaben eine Steigerung nach Dunkelaufenthalt von etwa 15 Minuten um mehr als das Tausendfache. Atherina hepsetus und Mugil zeigen ähnliche, zum Teil noch höhere Werte. Während beim Menschen nach längerer Belichtung das Netzhautpigment seine Stellung kaum ändert, wandert es bei den Fischen ausgiebig glaskörperwärts. Diese Pigmentverschiebung ist wohl imstande, eine physikalische Adaptation an verschiedenen Lichtstärken herbeizuführen; aber sicher gibt es im Fischauge noch andre, von der Pigmentwanderung unabhängige adaptative Veränderungen. 2. Den Einfluß der phototropen Pigmentwanderung auf die Helligkeits-Wahrnehmung der Fische konnte Verf. feststellen und messen. Aus den Ergebnissen sei u. a. hervorgehoben, daß belichtete wie Dunkel-Fische das Maximum der Helligkeit im Gelbgrün bis Grün haben, also zeigt auch hier die Kurve der relativen Helligkeiten die für das total farbenblinde Menschenauge charakteristischen Eigentümlichkeiten. Keine der vom Verf. untersuchten Fischarten zeigte etwas dem Purkinje'schen Phänomen entsprechende. 3. Mit neuen (übrigens außerordentlich geistvollen) Methoden konnte festgestellt werden, daß eine für das total farbenblinde menschliche Auge hergestellte Helligkeitsgleichung zwischen zwei gefärbten Lichtern annähernd oder genau auch für die unter entsprechenden Bedingungen sehenden Fische gilt; auch für sie ist wie für den farbenblinden Menschen der Helligkeitswert das Rot minimal. 4. Ein Sukzessions-Kontrast bei Fischen, wie ihn Bauer glaubt nachgewiesen zu haben, besteht nicht. — II. Beiträge zur Kenntnis des Lichtsinns bei lichtscheuen Wirbellosen. Die Branchiopode Artemia salina zeigt nach einem viertelstündigen Dunkelaufenthalt eine um das Vieltausendfache gesteigerte Lichtempfindlichkeit; sie wächst, wenn die Tiere aus dem Hellen ins Dunkle gebracht werden, erst sehr schnell, dann langsamer. Ihre Unterschiedsempfindlichkeit ist sehr bedeutend. Farben gegenüber verhalten sich auch diese Krebse wie total farbenblinde Menschen. Ebenso ist es bei verschiedenen

Arten von Wassermilben. — III. Untersuchung des Farbensinns der Vögel nach dem Prinzip der Seebeck-Holmgren'schen Methode ergab, die früheren Untersuchungen des Verf.'s stützend, daß die Hühner nicht rotgrünblind und ihre Sehqualitäten denen normaler Menschen ähnlich oder gleich sind.

11) Tuberkulose-Studien (Beitrag zur experimentellen Augentuberkulose), von Krusius. (Z. f. Immunitätsforschung u. exp. Therapie. IX. 4.) Bei quantitativ gesetzter, isolierter, intraokularer Tuberkulose-Infektion kann die Inkubationszeit der örtlichen klinischen Erkrankung kürzer sein, als die bis zur biologischen Umstimmung des Gesamtorganismus im Sinne der spezifischen Tuberkulin-Überempfindlichkeit nötige Frist. Die Linse zeigt gegenüber isolierter Infektion mit Tuberkelbazillen eine relative Widerstandsfähigkeit, die wohl mehr mechanisch-anatomische Ursachen hat. Isolierte Erkrankung bzw. Erst-Infektion des einen Auges läßt für das andre eine relative Immunität für Tuberkulose zustande kommen.

12) Über nicht-gonorrhoische Säuglings-Blennorrhoe, von L. Halberstädter. (Arb. z. zehnj. Bestehen des Kinderasyls d. Stadt Berlin.) Die nicht-gonorrhoische Neugeborenen-Blennorrhoe hat ebenso wie die nichtgonorrhoische Urethritis des Mannes eine längere Inkubationszeit als die gonorrhoische; beide teilen die große Resistenz gegen Silbersalze, beide haben oft einen langwierigen schleichenden Verlauf, bei beiden finden sich, während Gonokokken fehlen, Chlamydozoen. Überimpfung von Sekret der Chlamydozoenblennorrhoe erzeugt bei Affen Conjunctivitis, ebenso das Sekret von gonokokkenfreier Urethritis des Mannes; in den Epithelien der Bindehaut findet man typische Chlamydozoen. Auch in den Vaginal-Epithelien sind sie vorhanden; mit dem Vaginalsekret von Müttern, deren Kinder an Chlamydozoenblennorrhoe litten, gelangen Impfungen auf die Bindehaut des Affen.

13) Schielen und Gesamt-Veranlagung, von Krusius. (Mediz. Klinik. 1911. Nr. 26.) Schielkinder sind oft Kinder von abnormer psychischer Veranlagung, entweder sind sie geistig zurückgeblieben, oder auffallend geistig entwickelt, „gereizt"-intelligente Kinder. In der Behandlung des Schielens muß auf die psychopathische Konstitution große Rücksicht genommen werden.

14) Klinische, bakteriologische und experimentelle Studie über die Conjunctivitis crouposa, von Amsler. (Inaug.-Dissertation Basel, abgedruckt in Zeitschr. f. Augenheilk., Bd. 26, S. 21.)

15) Was bedeutet Meter-Winkel? von Campos. (Rev. gén. d'opht. XXX. 8.) Theoretische Erörterungen darüber, daß man zwischen dem Nagel'schen und dem Dezentrationswinkel zu unterscheiden hat.

16) Die Farben-Unterscheidung, von F. W. Edridge-Green. (Proc. of the R. Soc. B. Bd. 84.) Wird ein Teil des Spektrums isoliert, so erscheint es monochromatisch, wobei die Länge dieses monochromatischen Bezirkes je nach der Intensität und Wellenlänge des Lichtes und dem Farbensinn des Beobachters wechselt. Solcher Bezirke unterscheidet der Normale 18, was Lord Rayleigh bestätigen konnte.

17) Die Behandlung der Pneumokokken-Infektion der Hornhaut (Ulcus serpens) mittels großer Serum-Mengen, von H. Gebb. (Deutsche med. Wochenschr. 1911. Nr. 49.) Injektion großer Mengen von Römer's Serum erzielt an der Stelle des früheren Geschwürs eine scharfbegrenzte, zarte Narbe und die Sehschärfe bleibt besser, als nach irgend einer andren Art der Behandlung. Das Ulcus reinigt sich schon wenige Tage nach der Serum-Injektion, und die andren Entzündungs-Erscheinungen ver-

schwinden bald. Die Zahl der Heilungen mit befriedigender Sehkraft betrug 70%.

18) Operative Heilung eines abgerissenen Augenlides, von C. Hamburger. (Berliner klin. Wochenschr. 1911. Nr. 50.) Nach der Naht war die operative Beseitigung des schweren Ektropium nötig.

19) Tuberkulin-Versuche am Auge, von Franz F. Krusius. (Deutsche med. Wochenschr. 1911. Nr. 46.) Nach Injektion konzentrierten Alttuberkulins in die vordere Kammer gesunder Augen entsteht eine kurz dauernde leichte Iritis mit sekundärer Depigmentation, während Augen mit aktiver intrakornealer Impftuberkulose viel stürmischer reagieren: es bildeten sich intrakorneale Trübungs-Reaktionen um die Herde und frische Aussaaten mit sekundärer Entfärbung der Iris. Intrakorneale Einspritzung von Alttuberkulin reizt tuberkulosefreie Augen nur vorübergehend, löst aber an Augen mit Kornealtuberkulose Herd-Reaktionen aus. Intrakorneale Bazillenemulsion-Depots rufen viel schwächere Herd-Reaktionen hervor. Intrakorneale Bazillenemulsion-Depots zeitigen einen progredienten knötchenförmigen parenchymatösen Prozeß, der wohl auf Überimpfung vereinzelter, nicht abgetöteter virulenter Bazillen beruht.

20) Ophthalmologische Miszellen, von Fejér. (Berliner klin. Wochenschr. 1911. Nr. 42.) a) Drei Fälle von Hydrophthalmus infantilis. Der eine kam zur Enukleation, dem zweiten nützte die Sclerotomia anterior nichts, bei dem dritten erzielte die doppelseitige Iridektomie mäßige Besserung. b) Während in 2 Fällen von traumatischer Netzhaut-Ablösung durch Druckverband, Bettruhe und Jodkali eine dauernde Wiederanlegung erreicht wurde, kehrte die Ablösung im 3. Falle nach 14 Tagen wieder. c) Subkonjunktivale Linsenluxation durch Faustschlag. — Kontusions-Star durch Schneeballwurf. — Atrophia n. opt. durch Knochenfissur im Orbitaldach. — Totale isolierte Okulomotorius-Lähmung durch Sturz auf den Kopf.

21) Beiträge zur Kenntnis des Tapetum lucidum im Säugerauge, von Carl Hess. (Arch. f. vergl. Ophth. II, 1.) Werden frische Tapete in 10%ige HCl gelegt, entwickelt sich nie Gas, sie werden für 1 bis 2 Sekunden fast schwarz, aber die natürliche blaugrüne Farbe kehrt dann zurück. Dasselbe erfolgt beim Trocknen und Einlegen in Formole bzw. 25%ige Kalilauge, wenn man das Tapetum danach wässert. Die Schwärzung beruht darauf, daß die Tapeten durchsichtig werden und die dahinter gelegene Pigmentschicht durchschimmern lassen. Die Farbe des Rindertapetum ist also eine Interferenzfarbe, die nicht durch kalkartige bzw. in HCl lösliche Krystalle hervorgerufen sein kann. Die Haarzellen des Tapetum sind fein genug zur Erzeugung von Interferenzfarben. Pütter's Annahme, die Funktion des Tapetum sei die Bewirkung einer „Nebenbelichtung", hält Verf. für falsch. Auch Pütter's Hypothese, die sog. aphakischen Räume bei Fischen dienen zur Nebenbelichtung, ist hinfällig. Im ultravioletten Lichte eines Quarzspektrums fluoresziert das Rindertapetum viel lebhafter, als die übrigen Aderhaut-Teile, auch mit andren Mitteln läßt sich das zeigen. Auch das Tapetum cellulosum der Katze fluoresziert. „Ob bzw. in welchem Umfange diese Fluoreszenz des Tapetum physiologisch mit wirksam ist, oder ob sie nur eine zufällige Begleit-Erscheinung darstellt, läßt sich noch nicht sicher entscheiden." Kurt Steindorff.

Um Einsendung von Separat-Abzügen wird gebeten (Berlin NW. 26 Schiffbauerdamm).

Verlag von Veit & Comp. in Leipzig. — Druck von Metzger & Wittig in Leipzig.

Centralblatt

für praktische

AUGENHEILKUNDE.

Herausgegeben von

Prof. Dr. J. Hirschberg, Geh. Med.-Rat, in Berlin.

Unter ständiger Mitwirkung der Herren Prof. G. Abelsdorff in Berlin, Dr. Bergeon in Paris, Prof. Birnbacher in Graz, Dr. Brailey in London, Prof. Cl. du Bois-Reymond in Schanghai, Dr. Czellitzer in Berlin, Prof. C. Galezowski in Parma, Dr. Gifford in Berlin, Hofrat Prof. Goldzieher in Budapest, Dr. Gordon Norrie in Kopenhagen, Dr. Issekutz in Smyrna, Lt. Col. F. P. Maynard, I. M. S., Calcutta, Dr. F. Mendel in Berlin, Dr. Moll in Berlin, Dr. W. Nicolai in Berlin, Dr. Neuburger in Nürnberg, Dr. Peltesohn in Hamburg, Dr. Perlia in Maeseyck, Prof. Peschel in Frankfurt a. M., Dr. Purtscher in Klagenfurt, Dr. M. Reich in Petersburg, Dr. H. Rönne in Kopenhagen, Med.-Rat Dr. Scherer in Oldenburg, Prof. Schenkel in Prag, Prof. Schwarz in Leipzig, Dr. Spiro in Berlin, Dr. Steindorff in Berlin.

Monatlich ein Heft. Preis des Jahrganges 12 Mark. Zu beziehen durch alle Buchhandlungen des In- und Auslandes und die Postanstalten des Deutschen Reiches.

1912. Sechsunddreißigster Jahrgang. April.

Inhalt: **Original-Mitteilung.** Salvarsan in der Augenpraxis. Von **G. A. Gorbunow** in Petersburg und Pjatigorsk. (Schluß.)

Gesellschaftsbericht. Ophthalmologische Gesellschaft in Wien.

Journal-Übersicht. I. A. v. Graefe's Archiv f. Ophthalmologie. LXXX. 2. — II. The American Journal of Ophthalmology. 1911, Juli bis September. — III. La Clinique ophtalmologique. 1911, August bis September. — IV. Annales d'Oculistique. 1911, Oktober bis Dezember.

Vermischtes. Nr. 1—4.

Bibliographie. Nr. 1—21.

Salvarsan in der Augenpraxis.

Von **G. A. Gorbunow**, St. Petersburg und Pjatigorsk.

(Schluß.)

Gruppe II. Keratitis parenchymatosa diffusa.

Keratitis parenchymatosa diffusa ist diejenige Erkrankung, die zu allen Zeiten als Manifestation von Lues tarda, am häufigsten von Lues hereditaria, angesehen wurde. Wenn wir auch Hinweise auf eine andre Basis trafen, so z. B. auf eine tuberkulöse; so liegt wohl Veranlassung vor, diese als möglich, aber kaum als vollkommen real zu betrachten. Nichtsdestoweniger führt diese Möglichkeit zu unschlüssiger Therapie selbst dort, wo alles für Lues spricht. Gewöhnlich wird der beliebte Lebertran verordnet, wobei gewöhnlich auf den relativ günstigen Verlauf der Krankheit hingewiesen, aber vergessen wird, daß auch ohne jede Therapie Genesung eintreten kann

und auch eintritt. Dieses Argument veranlaßt manche zu einem durchaus unstatthaften Schritte, d. h. zu vollständigem Indifferentismus und Unterlassung der allgemeinen Behandlung. Einem Vertreter dieser Ansicht begegnete ich sogar ganz vor kurzem, wobei er, sich auf diese Ansicht stützend, von der Unwesentlichkeit der Wassermann'schen Reaktion bei der Bestimmung der Natur der Krankheit sprach. Es ist zweifellos keine Seltenheit, daß die parenchymatöse Keratitis, wie man zu sagen pflegt, in Genesung übergeht, wobei unter Genesung relative Aufhellung der Hornhaut mit gleichzeitiger stabiler Trübung einzelner Partien verstanden wird. Häufig bestehen unvollständige Synechien und fast immer ein ziemlich trauriges Sehvermögen infolge von unrichtigem Astigmatismus. Diese „Genesung" tritt bisweilen nach 3 Jahren, häufiger jedoch nach 5 bis 6 Jahren ein.

Ich kann es nicht begreifen, wie und warum ich auf Quecksilber dort verzichten soll, wo ich Syphilis sehe.[1] Man kann niemals beweisen, daß das Quecksilber in solchen Fällen die Krankheitsdauer abzukürzen nicht imstande wäre, und ich habe mich persönlich an dem gewaltigen Material von Pjatigorsk überzeugt, daß die zweckmäßige Therapie der Keratitis parenchymatosa in 2—3 Monaten vollständige Heilung ergibt. Noch mehr, wenn ich einen Kranken sehe, dem wegen angeblich hoffnungsloser zentraler Hornhaut-Flecke nach langdauernder Behandlung optische Iridektomien gemacht worden sind, und bei dem ich durch die spezifische Therapie vollständige Aufhellung der zentralen Partien der Hornhäute erziele; so ist es doch ein Beweis dafür, daß unsre Zurückhaltung von der spezifischen Therapie direkt unverzeihlich ist. Einen solchen Fall hatte ich im letzten Sommer, wobei sich der Status in 3 Monaten dermaßen verändert hat, daß man schließlich über die Frage nachdenken mußte, was mit den Kolobomen zu tun wäre, die dem Patienten jetzt außerordentlich unbequem sind.

Und noch mehr: Alle diejenigen Formen von Keratitis parenchymatosa, die zu Beginn der Krankheit in meine Behandlung kamen, verliefen gewöhnlich ziemlich rasch, in 2—3 Monaten. Und doch wäre es nicht angebracht, alle diese Fälle zu den günstigen zu zählen, um so weniger, als ich meine Beobachtungen unter den verschiedensten Verhältnissen des Klima, der geographischen Lage und der Nationalität mache. Am häufigsten hat man Gelegenheit, Kranke zu sehen, die sich unverzüglich einer Quecksilber-Behandlung unterzogen haben, und bei denen nur ein Auge affiziert ist, da die Behandlung die Erkrankung des andren Auges rechtzeitig verhütet hat. Nebenbei möchte ich hinzufügen, daß ich außer der allgemeinen Quecksilber-Behandlung auch subkonjunktivale Injektionen von Hydrargyrum cyanatum in einer Lösung von 1:3000 mache, was augenscheinlich außer-

[1] Ebenso Centralbl. f. Augenheilk. 1888. S. 261 und a. a. O. H.

ordentlich günstige Resultate ergibt.[1] Eine Erklärung hierfür kann man von der Theorie Ehrlich's ableiten, der annimmt, daß die in der Hornhaut liegende Spirochäte sich augenscheinlich der Wirkung der in den allgemeinen Blutkreislauf eingeführten Mittel entzieht, so daß auch eine lokale Behandlung erforderlich ist. Ehrlich empfiehlt zu demselben Zweck das Präparat 598 gemeinsam mit 606 für die allgemeine Behandlung.

1. Der erste Kranke, der mit Salvarsan behandelt wurde, nachdem er 9 Jahre lang an schwerer parenchymatöser Keratitis gelitten hatte, war der 16jährige Sch. Nachdem er in diesen Jahren sämtliche Behandlungsmethoden durchgemacht hatte, kam er zu mir aus Dwinsk nach Petersburg in sehr traurigem Zustande, fast ohne Sehvermögen, so daß er nicht imstande war, sich ohne Hilfe zu orientieren. Wassermann'sche Reaktion deutlich positiv (+ + +).

Der Patient bekam drei intravenöse Injektionen von 0,5 Salvarsan innerhalb zweier Monate. Der Status änderte sich dermaßen, daß der Patient sein Sehvermögen subjektiv als vollkommen normal betrachtete, während man klinisch den Fall als vollständiger Genesung nahestehend betrachten darf, da die Trübungen nur geringfügige Partien der Hornhäute einnehmen. Eine gewisse Beunruhigung verursacht die noch immer positive Blutreaktion, wenn sie auch jetzt schwächer ist (+ +). Die letzte Salvarsan-Injektion hat am 20. Dezember vorigen Jahres stattgefunden. Nach 8 Tagen kehrte der Patient nach Dwinsk zurück. Es soll demnächst eine neuerliche Blutuntersuchung stattfinden.

2. O., 38 Jahre alt, Jungfrau, leidet seit einem Jahre an Keratitis parenchymatosa des linken Auges. War in Pjatigorsk, von wo sie nach einer einmonatigen Quecksilberkur nebst subkonjunktivalen Injektionen von Hydrarg. cyanat. 1 : 3000 fast gesund zurückkehrte, indem sie nur noch eine geringfügige punktförmige Trübung der Hornhaut aufwies. Da die Blutuntersuchung im November 1910 positiv ausfiel (+ + +), so wurde am 24. November eine intravenöse Injektion von 0,6 Salvarsan gemacht. Die Hornhaut erlangte nach 14 Tagen ohne jegliche lokale Behandlung wieder vollständig normale Verhältnisse. Da die Blutreaktion nach 6 Wochen

[1] Wenn auch die Frage der subkonjunktivalen Injektionen zu meinem eigentlichen Thema nicht gehört, so möchte ich doch die Gelegenheit benutzen, um dieselbe vorübergehend zu berühren. Ich mache Injektionen bei einer außerordentlich großen Anzahl von Kranken, mindestens 30—50 täglich, und habe positiv auch nicht ein einziges Mal selbst schwache Andeutungen von Schmerzempfindungen, langdauernde Reizung usw. beobachtet. Ich injiziere gewöhnlich unter die Conjunctiva bulbi, aber nicht in die der Übergangsfalte; ich injiziere höchstens zwei Teilungen von Sol. hydrarg. cyanati 1 : 3000, der ich 8—16 Tropfen einer 1%igen Kokaïnlösung auf 1 ccm der Quecksilberlösung hinzusetze. Unmittelbar nach der Injektion werden eine halbe Stunde lang heiße Umschläge appliziert. Manche Kranke haben 60—70 Tage hindurch täglich je eine Injektion bekommen, ohne daß es vorkam, daß sich jemand über die Schmerzhaftigkeit der Injektion beklagte.

noch positiver war (++++), so soll in den nächsten Tagen die Injektion wiederholt werden.

3. P., 21 Jahre alt, Jungfrau, leidet seit $1^1/_2$ Jahren an schwerer Keratitis parenchymatosa und kam mit Affektion beider Augen, von denen das linke besonders schwer affiziert war, nach Pjatigorsk, wo sie zwei allgemeine Quecksilberkuren durchmachte und etwa 30 Injektionen von Hydrarg. cyanat. unter die Konjunktiva beider Augen bekam. Sie kehrte nach Petersburg mit fast gesundem rechtem Auge und bedeutender Besserung des linken Auges zurück. Letzteres flößte jedoch ernste Sorge wegen der konstanten Exazerbationen, der Schmerzen, der Reizung der Iris ein. Nach der Blutanalyse, die positiv ausfiel (++), wurden (am 20. Oktober 1910) 0,6 Salvarsan subkutan, am 26. Oktober 1910 intravenös injiziert. Die Wassermann'sche Reaktion veränderte sich unter dem Einfluß des Salvarsans folgendermaßen: Am 26. November, d. h. einen Monat nach der Injektion, war dieselbe negativ (−); nach 2 Monaten, d. h. am 28. Dezember 1910 war sie gleichfalls negativ. Am 12. Januar 1911 stellte sich jedoch eine schwach positive Reaktion ein, und am 10. Februar 1911 war dieselbe deutlich positiv (++++). Unter diesen Umständen bekam die Patientin am 20. Februar eine 3. Salvarsan-Injektion, von deren Resultaten zu sprechen jedoch noch verfrüht wäre. Das Resultat war, trotzdem jegliche örtliche Behandlung unterblieben war, nach einem Monat so auffallend, daß man schwer glauben konnte, daß gerade in diesem Auge tiefe Veränderungen der Hornhaut bestanden hatten, welche das Sehvermögen in höchstem Grade beeinträchtigten. Am 26. November konnten wir fast vollständige Aufhellung der Hornhaut und eine Sehschärfe von $^{30}/_{30}$ konstatieren. Trotz der deutlich positiven Wassermann'schen Reaktion blieb die Hornhaut während der ganzen Zeit unverändert. Die Injektion hatte auch den Allgemeinzustand vorzüglich beeinflußt, so daß die Patientin in $1^1/_2$ Monaten 11 Pfund an Körpergewicht zugenommen hat. Ganz anders verhielt sie sich dem Quecksilber gegenüber, welches man, selbst wenn es in geringfügigen Dosen (Friktionen zu 2,0) angewendet wurde, stets hat fallen lassen müssen, da Herzklopfen, Schwäche, Durchfall eintraten, und da das Körpergewicht trotz Aufenthaltes in Pjatigorsk und trotz forcierter Ernährung systematisch abnahm.

4. G., Student, 23 Jahre alt, leidet seit dem 15. Lebensjahre an Keratitis parenchymatosa, wobei er $1^1/_2$ Jahre lang nur eine tonisierende Behandlung (Lebertran, Eisen, Arsen) durchmachte. Im Jahre 1904 kam der Patient nach Pjatigorsk in verzweifelter Lage, fast blind, mit umfangreichen Synechien und stabilen tiefen Veränderungen der Hornhäute. Wenn auch in der Anamnese des Patienten selbst und seiner Familie nicht die entferntesten Andeutungen auf Lues bestanden, (der Patient ist der älteste Sohn des Hauses, seine 4 Geschwister sind sämtlich vollkommen

gesund),[1] leitete ich nichtsdestoweniger eine Quecksilberkur ein und machte gleichzeitig subkonjunktivale Injektionen von Hydrargyrum cyanatum. Gegen Ende des Sommers betrug die Sehschärfe an dem einen Auge schon $^1/_{10}$, man sah die Iris, die von den meisten Synechien befreit war. In den folgenden Jahren wurde der Patient fast jeden Sommer derselben Behandlung unterzogen, wobei er sich wesentlich erholte. Aber noch im Jahre 1911 bestanden stabile Flecke, welche das normale Sehen behinderten.

Da im Januar 1911 im Blut positive Reaktion nachgewiesen worden, so wurde, am 24. Januar 1911, 0,6 Salvarsan intravenös injiziert. Es ist vorläufig erst eine kurze Frist verstrichen, aber nichtsdestoweniger muß ich sagen, daß ich mir niemals habe vorstellen können, daß ein so veralteter Prozeß, bei dem die Flecke von vielen sogar als Narben gedeutet wurden, sich unter dem Einflusse einer einzigen Salvarsan-Injektion so hätte verändern können. In diesem Falle habe ich, weil ich das von Prof. Ehrlich für die lokale Behandlung empfohlene „598" nicht zur Verfügung hatte, Arsazetin in Form einer 2%igen Lösung angewendet, von der dreimal täglich in beide Augen je 2 Tropfen eingeträufelt wurden. Nachdem ich in 7 Jahren jeden Fleck in den Hornhäuten meines Patienten genau kennen gelernt habe, kann ich mit absoluter Sicherheit vollständige Resorption von mindestens $^2/_3$ der vorhanden gewesenen Trübungen konstatieren. Eine neue Blutanalyse, die die weitere Behandlung bestimmen sollte, ist noch nicht vorgenommen worden.

Gruppe III. Paralysis n. oculomotorii.

Es bleibt mir noch übrig, über 2 Patienten mit partieller Affektion des N. oculomotorius zu berichten.

1. D., Kaufmann, 45 Jahre alt; Syphilis-Infektion vor 12 Jahren. Wurde 2 Jahre hindurch gründlich behandelt, die Kur wurde aber dann nicht mehr wiederholt. Er hat 2 gesunde Kinder, von denen das jüngste 2 Jahre alt ist. Im März 1910 erschien er in meinem Ambulatorium mit paralytischer Mydriasis der rechten Pupille, mit Paralyse der Akkommodation, welche Erscheinungen sich bei dem Patienten innerhalb 2—3 Wochen allmählich entwickelt hatten. Da die Paralyse des N. oculomotorius eine partielle war, so konnte die Ursache derselben nur in einer Affektion des Zentralnervensystems liegen. Die langsame Entwicklung der Krankheit wies auf eine Geschwulst, entzündlichen Prozeß usw. hin, jedoch nicht auf einen Blut-Erguß. Die Anamnese wies auf ein Gumma hin, und der deutlich positive Ausfall der Blutreaktion sprach gleichfalls dafür. Der Patient machte eine ziemlich unordentliche Quecksilberkur durch, und nach einer 6monatigen Unterbrechung kam er wieder mit beiderseitiger Paralyse des

[1] Ammen-Luesr H.

N. oculomotorius, wobei am linken Auge das Lid etwas gesenkt war. Am 16. Oktober und am 26. November 1910 bekam der Patient je eine intravenöse Injektion von 0,6 Salvarsan. Die Blutreaktion war vor der Injektion, d. h. am 14. Oktober, deutlich positiv. Nach 8 Tagen, d. h. am 20. Oktober, war sie etwas schwächer (++); nach 6 Wochen bzw. am 22. November 1910 schwach positiv (+); 4 Tage nach der zweiten Injektion (28. November) wieder schwach positiv. Eine auffallende Veränderung des Krankheitszustandes trat nicht ein: die Pupillen kehrten zur Norm nicht zurück, wenn auch später eine gewisse Verengerung, hauptsächlich aber das Wiederauftreten von Lichtreaktion, sich bemerkbar machten. Wesentliche Veränderungen zeigte jedoch der Allgemeinzustand des Kranken: vor der Injektion klagte der Patient über hochgradige Gedächtnisschwäche, jetzt aber ist diese Erscheinung vollständig verschwunden, desgleichen die Apathie, die Arbeitsunlust, die rasche Ermüdbarkeit usw.

2. G., 28 Jahre alt, verheiratete Frau, zog sich vor 7 Jahren ein Ulcus durum zu. Wurde regelmäßig behandelt, nichtsdestoweniger traten zuletzt immer wieder Rezidive auf. Erscheinungen von Tabes incipiens. Ein halbes Jahr vor Beginn der Beobachtung, d. h. vor dem Sommer 1910, hatte die Patientin partielle Paralyse des N. oculomotorius (ptosis, mydriasis). Im Sommer überstand sie schweren Abdominaltyphus. Blutreaktion vor der Salvarsan-Injektion negativ; nichtsdestoweniger wurde die Injektion wegen der vor kurzem überstandenen Paralyse des N. oculomotorius gemacht.

Die Salvarsan-Injektion hatte keine Besserung, nicht einmal im Sinne einer Verengerung der Pupille zufolge. Die Reaktion blieb 8 Tage nach der Injektion nach wie vor negativ.

Wir haben somit mit Salvarsan 10 Patienten behandelt, wobei der eine 4 Injektionen bekam, so daß er in einem Zeitraum von $2^1/_2$ Monaten im ganzen 3,55 g Salvarsan erhielt. 3 Patienten haben je 3 Injektionen bekommen, und zwar jeder je 1,8 g. Die minimalste Frist betrug bei dem einen Patienten 35 Tage. Der eine der 3 Patienten war ein 16jähr. Knabe. 2 Patienten bekamen je 2 Injektionen, im ganzen 1,2 g. Die kürzeste Frist zwischen den Injektionen betrug 6 Tage. Schließlich haben vier vorläufig je eine Injektion von 0,6 Salvarsan bekommen. Im ganzen haben somit 10 Patienten 21 Injektionen bekommen, von denen 2 subkutan und 19 in die Ellbogenvene gemacht wurden. Die subkutanen Injektionen waren sehr schmerzhaft. An der Injektionsstelle entwickelte sich bei dem einen Patienten eine dichte Verhärtung, die man nach 2 Monaten chirurgisch eröffnen und beseitigen mußte. Sie bestand aus nekrotischem Bindegewebe, Salvarsankörnchen; Eiter war nicht vorhanden. Sämtliche intravenösen Injektionen wurden vorzüglich vertragen, und die Mehrzahl der Patienten fühlte sich schon am folgenden Tage vollkommen wohl. Am Tage der Injektion, gewöhnlich nach 2—3 Stunden, trat Temperatur-Steige-

rung, im Maximum bis zu 37,5 Grad, ein; zum Abend stieg die Temperatur bei manchen Patienten bis auf 38,3. Bei der Mehrzahl der Patienten war die Temperatur am folgenden Tage bereits normal. Nur bei einem Patienten bestand noch am 4. Tage eine Erhöhung der Temperatur bis auf 38,0 Grad. Sehr häufig wurden am Tage der Injektion reichliches Erbrechen sowie Diarrhoe (5—6 Stühle täglich) beobachtet. Ein Patient bekam unmittelbar nach der intravenösen Injektion das Gefühl von unangenehmem Brennen in der Mundhöhle, in der Nase und in den Augen. Die Konjunktiva war stark injiziert. Es stellte sich reichlich Tränenfluß ein. Diese Reizung der Schleimhaut dauerte 2—3 Stunden. Später erfuhr ich, daß von den 110 Patienten, die in der Klinik lagen, 3—4 ähnliche Erscheinungen hatten. Die Ursache festzustellen gelang nicht.

Einen Einfluß der Injektionen auf die Wassermann'sche Reaktion gelingt es im ersten Augenblick scheinbar nicht festzustellen, und man hat eher den Eindruck, als ob die Intensität der Reaktion zunimmt. Bei der Mehrzahl der Patienten mit deutlich positiver Reaktion bleibt sie positiv selbst nach 4 Injektionen. Nur bei einem Patienten wurde die Reaktion negativ, nachdem sie vorher längere Zeit hindurch hartnäckig deutlich positiv war. Bei einer Patientin ging die Reaktion, die nach zwei Injektionen fast 2 Monate lang negativ war, wieder allmählich in schwach positive und schließlich in deutlich positive Reaktion über.

Wenn man daran denkt, daß Ehrlich, Hata u. a. 48 Stunden nach der Salvarsan-Injektion vollständiges Verschwinden der Spirochäten aus dem Blute konstatierten, so erscheint im ersten Augenblick sowohl die Hartnäckigkeit der beharrlich positiven Wassermann'schen Reaktion als auch die Steigerung derselben im Vergleich zu früher schwer verständlich. Man muß annehmen, daß nur die im Augenblick im Blute zirkulierenden Spirochäten verschwinden, daß aber Herde verbleiben, die dem Einfluß der in das Blut eingeführten chemischen Gifte wenig zugängig sind. Ist die Reaktion das Resultat einer Wirkung von Antikörpern, die ihrerseits durch das Auftreten von Antigen hervorgerufen worden sind, so ist die Intensität der Reaktion im Organismus zu verstehen, der von der Mehrzahl seiner Bedrücker befreit wurde und infolgedessen den Kampf selbst mit einer geringfügigen Anzahl von Spirochäten aufnimmt.

Wie wir das Fortbleiben der positiven Reaktion auch erklären mögen, wir können unsre Aufgabe nur dann als erfüllt betrachten, wenn wir uns mehrmals von der Beständigkeit des negativen Resultats der Wassermann'schen Reaktion überzeugt haben.[1] Nun entsteht die Frage, ob die Wieder-

[1] Dr. Bruck weist darauf hin, daß Fälle vorkamen, in denen die negative Reaktion nach einer geringen Quecksilberkur positiv wurde. Er zitiert 5 Fälle aus 33, die vor und nach der Behandlung untersucht wurden. Er glaubt, daß das Quecksilber latente Spirochätenherde aufgedeckt hat (Bruck, S. 115).

holung der Injektion bis 4, 5 bzw. 6mal zulässig ist. Gerechterweise müssen wir diese Frage im negativen Sinne beantworten, wobei es schon genügt, sich nach den Ansichten Ehrlich's zu richten, der auf die geschwächte Widerstandsfähigkeit unsrer Zelle, die schon bei der ersten Injektion zweifellos gelitten haben muß, der toxischen Wirkung des Arsens gegenüber hinweist. Außerdem können wir nicht sicher sein, daß sich die Spirochäte dem Salvarsan nicht akkommodieren und der wiederholten Injektion widerstehen würde. Wenn man annimmt, daß 0,6 Salvarsan zur vollständigen Sterilisierung des Blutes unzureichend sind, und daß die Steigerung der Dose dem Menschen gefährlich ist, so muß die Injektion wiederholt werden, sobald das Arsen aus dem Organismus ausgeschieden ist, d. h. nach 3—4 Tagen. Die neue Injektion wird dann ebenso toxisch sein wie nach einem Monat, aber die Spirochäte wird unter für sie ungünstigen Verhältnissen angegriffen werden, so daß man einen vollständigen Untergang derselben eher erwarten kann. Wenn wir aber nach einem Monat oder noch später die Injektion wiederholen, so tritt, weil wir über eine kumulative Wirkung des Salvarsans nicht verfügen, nicht nur keine Besserung, sondern eher eine Herabsetzung der Chancen ein. Wenn die Keratitiden nach der ersten Injektion bestehen geblieben sind, so fragt es sich doch, was uns zu der Annahme veranlassen könnte, daß sie nach der zweiten Injektion sich zurückbilden werden? Eher im Gegenteil: für die zweite Injektion werden sie schon mehr akkommodiert, sogar erregt sein und werden leicht das geben können, was Ehrlich als „effectus contrarius" bezeichnet, d. h. eine Steigerung der Lebenstätigkeit, wie sie dort einzutreten pflegt, wo das Gift nicht zum Tode führt.

Vielleicht muß man auch hier unter anderm die Erklärung für das Auftreten der deutlich positiven Wassermann'schen Reaktion suchen.

Es ist möglich, daß man, wenn die verwendete Dosis bei tertiären Luesformen und bei Parasyphilis für die sterilisatio magna unzureichend ist, Quecksilber in kleinen Dosen hinzufügen muß, was Prof. Ehrlich empfiehlt. In dieser Richtung fehlen uns vorläufig genügende Erhebungen.

Wenn man sämtliche vorstehenden Ausführungen einer summarischen Betrachtung unterzieht, so erscheint vor allem als unstrittige Tatsache die absolut zweifellose Unschädlichkeit der Salvarsan-Injektionen in allen Fällen von atrophischen Affektionen der Nn. optici. Noch mehr: das Salvarsan scheint die Fasern der Nn. optici so zu schonen, daß letztere, nachdem sie wegen der Atrophie des größten Teiles schwer gelitten haben, die Fähigkeit erlangen, zu funktionieren, ihre Lebenstätigkeit zu steigern, was bei den früheren Behandlungsmethoden niemals der Fall war.

Was die Affektionen entzündlicher Natur, wie beispielsweise die Keratitis parenchymatosa, betrifft, so haben wir hier volle Veranlassung, das Salvarsan als mächtiges Mittel zu betrachten, welches rasches und sicheres Resultat garantiert. Weniger bestimmt sind die Schlüsse in bezug auf

Lähmungen zentraler Natur, wie beispielsweise Lähmung des N. oculomotorius. Aber auch hier kann man nicht umhin, in Betracht zu ziehen, daß wir es nicht mit frischen Formen zu tun haben, und so können wir leicht bedeutende Veränderungen in der Struktur der Nervenfaser annehmen, welche die Wiederherstellung der Nervenfunktion selbst dort behindern, wo die Bedingungen eines weiteren schädlichen Einflusses (Gumma und entzündliche Prozesse) beseitigt sind.

Ich kann nicht umhin, auf die Tatsache hinzuweisen, daß das Fehlen der positiven Wassermann'schen Reaktion bei Parasyphilis augenscheinlich als kategorische Kontraindikation gegen Salvarsan ebenso wie gegen die Quecksilber-Behandlung gelten muß. Von den oben erwähnten 10 Patienten hatte nur die eine Patientin keine positive Reaktion, und bei dieser war das Salvarsan augenscheinlich vollkommen indifferent. Wir müssen aber auch einen schädlichen Einfluß des Salvarsans befürchten, wenn es in solchen Fällen angewendet wird, und infolgedessen wäre es erwünscht, zunächst ausschließlich Kranke mit deutlich positiver Wassermann'scher Reaktion zu wählen.

Zum Schluß ist es mir eine angenehme Pflicht, Herrn Dr. A. N. Solowjew, dem Chefarzt der Sipjagin'schen Klinik für Haut- und venerische Krankheiten, für die Erlaubnis, Beobachtungen in seiner Klinik anzustellen, für die Aufnahme meiner Kranken und für die meiner Arbeit entgegengebrachte Aufmerksamkeit an dieser Stelle meinen aufrichtigsten Dank zu sagen.

Prof. W. N. Dolganow hat in bezug auf die Anwendung des Salvarsans bei Patienten mit Atrophie der Nn. optici den ersten und wertvollsten Schritt getan, indem er es bei einem Patienten anwandte, den ich unter Nr. 1 G. K. beschrieben habe. Seine Beobachtungen, sein diesem Kranken entgegengebrachtes Interesse sowie der enorme Zeitaufwand, den er sich im Interesse der vorliegenden Arbeit hat kosten lassen, legen mir die angenehme Pflicht auf, ihm an dieser Stelle meinen tiefsten, aufrichtigsten Dank zu sagen.

Gesellschaftsberichte.

Ophthalmologische Gesellschaft in Wien.

Sitzung vom 27. November 1911.

H. Lauber stellt einen Patienten vor, der Anfang August 1911 bei einer Dynamit-Explosion im Arsenal in Cetinje, welche dreien andren Arbeitern das Leben kostete, verunglückt ist. Er hat 6 Wochen im Spital gelegen, bevor er nach Wien geschickt wurde. Als ihn der Vortr. am 2. September sah, war die ganze Gesichtshaut mit kleinen Eiterpusteln besäet, die Akne-Pusteln ähnlich sahen. Sie stellten Eiterungen um eingesprengte

Kieselgur-Körnchen dar. Die Bindehaut der Bulbi war hyperämisch geschwollen und enthielt, wie die Haut, Kieselgur-Körner. Die Hornhaut beider Augen wies viele weiße Trübungen auf, die aus einem grellweißen Kern und einem weniger saturiert weißen Hof bestanden. Sie lagen zum Teil oberflächlich, zum Teil in den tieferen Schichten der Hornhaut. Im rechten Auge befand sich ein Korn am temporalen unteren Rande der Pupille, dabei war die Kammer tief, ohne daß es möglich gewesen wäre zu entscheiden, ob die Linse fehlte oder nicht, da die trübe Hornhaut den Einblick erschwerte.

Zuerst wurden in Narkose mit einem winzigen scharfen Löffel rahlreiche Körner aus der Haut entfernt, dann die Haut mit Salizylseifen-Pflaster behandelt, wobei noch viele Kieselgurkörnchen austraten. Nachdem auf solche Weise die Eiterung im Gesicht unterdrückt worden war, wurden in zwei Sitzungen die Körnchen aus der Bindehaut zum größten Teil entfernt. Endlich wurde der Versuch unternommen, die Körnchen soweit wie möglich aus der Hornhaut des rechten Auges zu entfernen. Dabei ließen sich weiße Plättchen wie Schuppen ablösen, darunter lagen trübe Parenchym-Schichten, die nicht beseitigt werden konnten.

Bei einem Vergleich mit dem Zustand zur Zeit der Aufnahme zeigt sich gegenwärtig die Hornhaut des linken Auges unverändert, während in der Hornhaut des rechten die Trübungen durchsichtiger erscheinen. Rechtes Auge: S = Finger in 3 m. Linkes Auge: S = 0,2.

In der Literatur werden in der Umgebung in die Hornhaut eingesprengter Dynamitkörnchen Entzündungsherde beschrieben. Die im vorgestellten Falle vorhandenen weißen Höfe sehen viel eher wie eine Imbibition des Gewebes mit irgend einer Substanz aus. Es wäre möglich, daß an der Oberfläche der Körnchen haftendes Nitroglyzerin diese weißen Höfe hervorgebracht hat. Der Vortr. behält sich vor, Versuche mit Kieselgur, Nitroglyzerin und Dynamit anzustellen.

Vor mehreren Jahren hat der Vortr. in dieser Gesellschaft einen Fall von Einsprengung von Pulverkörnchen in die Hornhaut gezeigt, in dem um jedes Korn ein brauner Hof vorhanden war, der offenbar durch Imbibition mit einem löslichen Bestandteil des Pulvers verursacht wurde. Da das Pulver nicht analysiert werden konnte, ließ sich nicht feststellen, was für ein chemischer Körper vorlag.

Fuchs hat einen Fall von Dynamitverletzung anatomisch untersucht und gefunden, daß die Körnchen von Fremdkörper-Riesenzellen umgeben waren. Die Trübung im vorgestellten Falle kann nicht von Riesenzellen herrühren; ein ähnlicher Fall ist ihm nicht vorgekommen. Kieselsäure ist in geringem Grade im Gewebe löslich, wie die Fälle von Glassplitter-Einheilung beweisen.

R. Terč demonstriert einen Patienten, der vor 8 Jahren eine Abnahme des Sehvermögens des linken Auges bemerkte, welches vor 2 Jahren ganz erblindete. Im rechten Auge begann die Abnahme des Sehvermögens vor 3 Jahren. An diesem Auge bestand bei der Aufnahme ein typisches chronisches Glaukom. Ophthalmoskopisch fand sich eine totale glaukomatöse Exkavation mit Verdrängung der Gefäße nach der temporalen Papillenseite, die auch den verkehrten Typus der Verteilung erkennen lassen. Temporal von der Papille erschien eine graue bogenförmige Linie vom Aussehen des Staphyloma verum, welches mitunter bei hoher Myopie auf der nasalen Seite der Papille sichtbar ist. Der papillenwärts gelegene Teil des Fundus war deutlich vertieft, zeigte deutliche parallaktische Verschiebung mit einer der grauen Linie entsprechenden Knickung der Gefäße. Die Refraktion war: in der

Makula — 0,5 D.-Myopie, am Rande des Staphyloma — Emmetropie, am temporalen Papillenrand — 3,0 D.-Myopie, am Boden der Exkavation — 7,0 D.-Myopie, 2 PD. nasal von der Papille 2—3 D.-Myopie. Der Druck des rechten Auges betrug 60 mm Hg, die Sehschärfe war: Fingerzählen in einigen Metern.

Am linken Auge sind die Veränderungen nur angedeutet, der Druck war 70 mm hoch.

Es wurde am rechten Auge eine Operation nach Lagrange ausgeführt und nach 5 Tagen waren die beschriebenen Veränderungen nur mehr undeutlich nachweisbar. Jetzt beträgt die Refraktion — 0,50 D. Augenscheinlich ist das Staphyloma verum unter dem Einfluß der intraokularen Drucksteigerung entstanden, und bei Rückgang des Druckes wieder verschwunden. Auch ein Zusammenhang mit einer angeborenen abnormen Anlage der Sklera ist möglich. Staphylomata vera auf der temporalen Seite sind in der Literatur zweimal beschrieben worden, von Weiss bei hoher Myopie, im Atlas von Elschnig an einem von Schnabel aus der Leiche enukleierten Auge. Ein Fall wie der vorgestellte scheint noch nicht beschrieben worden zu sein.

Lauber meint, der Zusammenhang dieser Erscheinungen mit dem Typus inversus der Gefäßverzweigung sei wohl wahrscheinlicher, als der Vortr. annimmt. Seit Jäger und Schnabel den Konus nach unten als angeborene Mißbildung erkannt haben, haben wir, wie z. B. in der Serie des Atlasses v. Szili, Übergänge zwischen den Kolobomen der Chorioidea und den Konus nach unten kennen gelernt. Dabei ist der Gefäßtrichter nach unten geöffnet, statt nach außen, wie es normalerweise der Fall ist. Beim nasalen Konus ist die Exkavation nasalwärts gekehrt. Es läßt sich ein gesetzmäßiger Zusammenhang der Gefäßverheilung zur Lage des Konus erkennen. Auf der Seite des Konus ist nun oft auch die Refraktion höher. Auch ohne Konus kann eine höhere Refraktion auf der Seite bestehen, nach der die Exkavation gerichtet ist. In einer Familie haben zwei Geschwister einen Konus nach unten, eine andere Schwester zwar nur eine nach unten gerichtete Exkavation, doch einen ähnlichen Astigmatismus fundi mit nicht korrigierbarer Sehschärfe. Auch beim Konus nach der normalen Seite kann nasalwärts eine höhere Refraktion bestehen als Zeichen einer staphylomatösen Beschaffenheit der Sklera. Im vorgestellten Falle kann die verkehrte Gefäßverheilung auf eine angeborene abnorme Beschaffenheit der Sklera hindeuten, wodurch sich die ungewöhnliche Richtung der Staphyloma verum erklären läßt.

Salzmann: Nicht alle Fälle von Konus nach unten sind rudimentäre Kolobome. Bei dem gewöhnlichen temporalen Konus handelt es sich um eine schiefe Richtung des Sehnerven-Kanals. Die Erscheinung eines Konus nach unten, nasal, vielleicht auch nach oben kann als reine Wachstumsanomalie durch Abknickung des Kanales bedingt sein. Durch den Umstand, daß der Sehnerv mehr oder weniger schief die Sklera durchdringt, besteht am temporalen Rande der Papille zwischen Sehnerv und Retina ein größerer Winkel als 90°. Ist der Sehnerv nur um weniges schief gestellt, so bedingt dieser Umstand auf der temporalen Seite bereits das Auftreten eines Konus, während dies im umgekehrten Falle auf der nasalen Seite nicht der Fall sein muß, da hier der entsprechende Winkel ein spitzer ist. Auf diese Weise erklärt sich der Typus inversus der Gefäße ohne Konus. Die Richtung der Gefäße in der Papille ist das Ergebnis eines optischen Phänomens. Ektasien im Bereiche des hinteren Bulbusabschnittes sind recht häufig und sind wohl in allen Fällen von Myopie vorhanden. Die Ektasie ist gewöhnlich unscharf begrenzt und daher ohne auffallende ophthalmoskopische Kennzeichen. Ist

ein scharfer Rand vorhanden, so würde man am besten von einem Staphyloma circumscriptum (nicht verum) sprechen. Der von Dr. Terč demonstrierte Fall stellt jedenfalls ein Unikum dar.

Der Vortr. zeigt eine Zeichnung des Augenhintergrundes einer 40jährigen Frau, bei der der papillenwärts konvexe Rand eines Staphyloma circumscriptum temporal von der Papille war. Der Fundus war emmetrop, nur innerhalb der die Makulargegend einnehmenden Ektasie von 6—8 PD. Durchmesser bestand Myopie von 10 D.

Dimmer operiert bei Schielenden nach der Methode von Landolt mit doppelseitiger Vorlagerung, wobei nach Bedarf eine Resektion der Sehnen oder des Muskels bis zu 10 mm vorgenommen wird. Dabei ist die subkonjunktivale Kokaininjektion nicht angezeigt, weil sie die Erkennung der Gewebe erschwert und die Anheilung der Sehne stört. Eine Tenotomie bewirke eine Parese mit Einschränkung der Beweglichkeit bis zu 30°, wobei der Antagonist nicht gestärkt wird. Bei der Vorlagerung sind die Resultate sehr gute, die Beweglichkeit ist normal, sogar normale Konvergenzbreite läßt sich erreichen. Die Nachteile des binokulären Verbandes durch 6 Tage lassen sich daher wohl mit in den Kauf nehmen. Diese Nachbehandlung mit absoluter Bettruhe verbunden muß exakt darchgeführt werden, wenn man günstige Erfolge erzielen will.

Der Vortr. stellt vier operierte Fälle vor:

1) Ein 20jähriger Mann mit Strabismus divergens periodicus, der im Stereoskop die Bilder vereinigen konnte; die Divergenz betrug bis zu 30°. Rechts und links hypermetropischer Astigmatismus. Vernähung beider Recti mediales am 11. November 1911. Vollständiger Erfolg.

2) 20jährige Frau mit Strabismus divergens oculi sinistri. Ablenkung 7°, beiderseits Hypermetropie von 2 D. Einseitige Vernähung am 7. November. Einstellung mittels Prisma, dann stereoskopische Übungen.

3) 14jähriger Knabe. Strabismus convergens alternans. 30° Ablenkung, 4 D Hypermetropie. 9. November doppelseitige Vornähung, zuerst bestand paradoxe Diplopie, jetzt wird im Stereoskop körperlich gesehen.

15) 15jähriger Knabe mit Strabismus convergens o. d. Ablenkung 45°, Hypermetropie von 2 D, Visus 0,6. Operiert am 13. November mittels beiderseitigen Vorlagerung. Zuerst paradoxe Doppelbilder. Es besteht noch leichte Konvergenz und Höherstand des rechten Auges, es wird jedoch stereoskopisch gesehen.

Fuchs übt schon seit Jahren die doppelseitige Vorlagerung mit Resektion. Von der subkonjunktivalen Kokaininjektion hat er keinen Nachteil gesehen. Hier und da wurde auch die Narkose angewendet. Wenn sich zur Knüpfung der Fäden der Bulbus nicht genügend temporalwärts rotieren läßt, so wird eine temporäre Tenotomie der R. externus vorgenommen.

Die vorgestellten Fälle sind zur Beurteilung des Resultates ungeeignet, da sie erst kürzlich operiert worden sind. Bei längerer Beobachtung zeigt sich oft eine rasche Abnahme der Wirkung, und schon nach einem halben Jahre erscheint die Wirkung nicht mehr genügend. Einmal wurde ein Übereffekt (Divergenz) erzielt.

L. Schmeichler: Abortivformen von Frühjahrskatarrh. Sch. hat am Schluß des heurigen Spätsommers nach einer ungewöhnlich großen Serie von warmen, wolkenlosen Tagen Abortivformen von Frühjahrskatarrh beobachtet, die sich bei Mangel von subjektiven Beschwerden durch zarte Bindehautinjektion im Lidspaltenbezirk und kleine sulzartige Schwellungen am Limbus

daselbst manifestierten. Das Leiden betraf, bis auf einen jungen Mann und ein kleines Mädchen, nur Knaben, welche Wochen vorher tagsüber im Freien zugebracht hatten. Es schwand spurlos, als Regen und kühle Witterung eintrat, die Tage kürzer wurden und der Schulbesuch begann, als also der auf die Augen wirkende Sonnenlichtreiz gering wurde. Als auslösendes Moment für die beobachtete Affektion ist neben den vielen sonnenhellen Tagen, nach Ansicht Sch.'s, auch die große Hitze anzusehen, welche beide Momente zusammen auch für den entwickelten Frühjahrskatarrh ätiologisch in Betracht kommen.

Terč hat im August und September keinen Fall von Frühjahrskatarrh gesehen. Seit 4 Jahren macht er an demselben Falle die Beobachtung, daß die Beschwerden im April viel intensiver sind als in den späteren heißen Monaten.

Ruttin hat im Sommer dieses Jahres 9 Fälle beobachtet.

Klein hat im letzten Sommer keinen Fall beobachtet. Die Fälle kommen auch im Winter vor. Im Gegensatz zu Schmeichler hält er die Ätiologie für durchaus ungeklärt.

Lindner hat 2 Fälle auf Einschlüsse untersucht. Sie sind vorhanden, doch unterscheiden sie sich von denen beim Trachom. Es handelt sich um kleinere Formen.

Schmeichler hat niemals Einschlüsse finden können.

Dimmer glaubt, daß außer den Fällen, in welchen die Lichtwirkung sichergestellt ist, auch solche vorkommen, deren Entstehung ungeklärt ist.

Fuchs empfiehlt ein schonendes Verfahren, um bei Netzhautablösung die subretinale Flüssigkeit abzulassen. Mit dem Graefe'schen Messer gleichzeitig durch Bindehaut und Sklera einstechen, doch nur so tief, daß keine Verletzung der Netzhaut stattfindet. Das Messer wird zurückgezogen und an die Einstichstelle das Ende eines Glasröhrchens angesetzt, dessen anderes Ende mittels eines Gummischlauches mit einem die Luft durch Saugung verdünnenden Apparat in Verbindung steht. Die Luftverdünnung im Röhrchen bewirkt eine leichte Entleerung der subretinalen Flüssigkeit.

Fuchs berichtet über einen Fall von sympathischer Ophthalmie bei einem 70jährigen Mann, der im September 1907 wegen Katarakt am linken Auge operiert worden war. Es entstand eine schwere plastische Iridocyclitis. Vortr. sah den Fall im November 1907. Das rechte Auge war abgesehen von einer Cataracta incipiens gesund, Sehschärfe mit — 5,0 D $^5/_{12}$, Jäger 2. Die vorgeschlagene Enukleation wurde abgelehnt. 12 Tage später waren gerissene Synechien, Rötung und Verschleierung der Papille vorhanden. Die Enukleation wurde sofort ausgeführt, doch nahm die sympathische Entzündung noch zu, es traten feine Präzipitate auf, und der Papillarrand der Iris war bei starker Mydriasis durch zahlreiche Synechien an die Linse angeheftet. Die Papille war beträchtlich geschwollen und durch Ausdehnung der grauen Trübung in die Netzhaut scheinbar vergrößert. Längere Zeit blieb das Sehvermögen gut, um plötzlich auf $^5/_{36}$ (Jäger 16) zu sinken, wobei ein zentrales Skotom für Rot auftrat von ca. 20° Durchmesser nach allen Richtungen. Keine Veränderungen in der Makula (3. Januar 1908). 14 Tage später begann eine langsame Besserung der Iritis und der Stauungspapille, so daß S $^5/_{12}$ (Jäger 2) erreicht wurde. Die fortschreitende Kataraktbildung nötigte im Juni 1911 zur Extraktion mit Iridektomie. Glatte Heilung. S $^5/_6$ und Jäger 1.

Dieser Fall ist merkwürdig durch die Papillitis als Begleiterscheinung der Iridocyclitis. Leichte Rötung und Verschleierung der Papille kommt häufig bei Iritis jeder Ätiologie vor. Die eigentliche sympathische Papillitis tritt nicht gleichzeitig mit Iridocyclitis auf und soll nach der Enukleation sofort zurückgehen und wird daher von Schirmer für toxisch angesehen. Im vorliegenden Falle bestand die Papillitis gleichzeitig mit Iridocyclitis und erst nach der Enukleation erreichte sie die Höhe ihrer Entwicklung. Es ist der erste bekannt gewordene Fall von Zentralskotom bei Papillitis.

Merkwürdig ist der glatte Verlauf der Heilung nach der Extraktion. Bekanntlich vertragen Augen, die eine sympathische Iridocyclitis überstanden haben, Operationen nur schlecht.

Der Bindehautsack war in diesem Falle nicht rein; Oxycyanat, Lapislösung, Protargol und Zink waren unwirksam, und trotzdem verlief die Operation günstig.

Lindner hat in 78 Fällen bei Untersuchung von Bindehäuten bei der Operation in 26 Fällen Streptokokken oder Pneumokokken gefunden. Behandlung mit Lapis, Elektrargol oder Pyocyanase haben häufig keinen Erfolg gebracht.

Fuchs demonstriert Präparate von Lakunen im Opticus bei Glaukom. Entsprechend den Hohlräumen sind die Opticus-Septen mehr auseinandergedrängt, als an den Stellen ohne Lakunen. Diese entstehen dadurch, daß eine Quellung die Glia-Elemente auseinanderdrängt. Die Exkavation kann nicht, wie Schnabel angenommen hat, durch Schrumpfung des Gewebes infolge von Lakunenbildung hinter der Lamina cribrosa entstehen.

In einem andren Präparat erscheinen scharf umrandete kreisrunde Löcher unregelmäßig im normalen Opticusgewebe zerstreut. Es handelt sich wohl um Kunstprodukte.

Fuchs zeigt einen Tumor, wahrscheinlich des retinalen Epithels. Die Sehstörung wurde erst vor 10 Monaten von der 26jährigen Patientin bemerkt. Jetzt ist das Auge ganz blind und seit 2 Tagen ist Drucksteigerung aufgetreten. Der pupillare Teil der Iris erscheint verdeckt durch die überhängenden Geschwulsträndер einer schwärzlichen Geschwulst, die durch die Pupille pilzförmig in die Vorderkammer hineinragt und mit ihrer Kuppe bis an die Hinterfläche der Hornhaut reicht, an welcher sie sich abplattet. Der letztere Teil der Geschwulst ist kaffeebraun und ähnelt in seiner Struktur den Hirnwindungen.

Die Grenze zwischen den einzelnen Windungen ist in der Regel durch ein feines Blutgefäß besonders deutlich gemacht. An ihren seitlichen Abhängen ist die Geschwulst glatt und fast schwarz, woraus Vortr. die Folgerung zieht, daß die Geschwulst weder von der Vorderfläche der Iris, noch vom Glaskörperraum ausgeht, da sie ja vor der Linse liegt. Sie müsse sich also in der hintern Kammer entwickelt haben, entweder aus der Iris oder aus dem Ciliarkörper. An der Iris kommen Sarkome und Melanome vor. Die Sarkome wachsen aus der vordern Fläche der Iris hervor, während die Melanome wohl an der hintern Fläche entspringen, aber in ihrer Struktur keine Ähnlichkeit mit der des vorgestellten Tumors zeigen. Sarkome des Ciliarkörpers wachsen in die Vorderkammer vom Kammerwinkel aus und nicht durch die Pupille. Da also der demonstrierte Tumor weder ein Sarkom noch ein Melanom ist, vermutet Vortr., daß es sich hier um eine jener seltenen Geschwülste handelt, welche vom retinalen Epithel entweder der Iris oder des Ciliarkörpers abstammen. Dieses bestehe aus gewundenen und

zusammengerollten Zellplatten, welche entweder nur eine Zellenlage besitzen wie das retinale Epithel, oder welche die embryonale Retina mit mehreren übereinander gestellten Lagen von Kernen nachahmen. Meistens sind diese Geschwülste nicht pigmentiert — dennoch kennen wir von der ersteren Gattung eine Anzahl pigmentierter Fälle. Hierauf werden Präparate von den einzelnen Gattungen dieser Geschwülste gezeigt.

Sitzung vom 18. Dezember 1911.

Lauber stellt einen 20jährigen Patienten vor, der am 1. September eine perforierende Verletzung des rechten Auges am Limbus nasal oben erlitten hatte; die Iris war prolabiert und der Prolaps wurde am 2. September exzidiert. Am nächsten Tage war die Vorderkammer voll Blut, das sich nicht resorbierte. 14 Tage nach der Operation erschien die Kornea mit Ausnahme einer ca. 1 mm breiten Randzone rotbraun. Während nun das Blut langsam aus der Vorderkammer verschwand und die Iris sichtbar wurde, begann die Rotbraun-Färbung der Hornhaut sich zu verändern; die Farbe wurde grünlich, dann heller, gelbbraun, bis sie (gegenwärtiger Zustand) ockergelb wurde. Dabei hat die zentrale trübe Schicht etwas an Größe abgenommen, so daß der periphere durchsichtige Teil der Kornea ca. 2 mm breit ist. Die anfangs angewendeten Kochsalzinjektionen wurden verlassen und Massage mit gelber Salbe angewendet.

Dieser Fall von Durchblutung der Kornea ist denen von Laas, Guttmann und v. Barlay gleich. Es handelt sich nicht, wie bei großen subkonjunktivalen Blutungen, um das Eindringen von Blut oder Blutfarbstoff von der Peripherie in die Kornea, wobei eine leichte Grünfärbung der Randteile eintritt, sondern um die Folgen einer perforierenden Verletzung, bei der das Blut an der Verletzungsstelle in die Kornea eindringt.

Fuchs hat mehrmals solche Fälle gesehen, allerdings nicht von dieser Farbe. Er glaubt nicht, daß das Blut von der Verletzungsstelle aus in die Kornea eindringt. Dagegen spricht die Gleichmäßigkeit der Trübung, wobei sie in der Mitte der Hornhaut zu entstehen scheint; der gelöste Blutfarbstoff dringt wohl durch Osmose in die Kornea ein. Bei der Betrachtung von mikroskopischen Präparaten (eines wird demonstriert) sind die roten Körperchen in den verschiedenen Lagen der Hornhaut sichtbar, nicht aber in der Nähe von Blutgefäßen, als ob sie hier ausgewaschen worden wären.

Ulbrich hat nach einer Blutung in die vordere Kammer nach einer kurzen Zeit eine rubinrote durchsichtige Flüssigkeit darin gefunden.

Purtscher hat im vorigen Jahr einen Fall von Netzhautriß in der Makula gezeigt, der wahrscheinlich auf einem Trauma beruhte. Er stellt gegenwärtig einen 23jährigen Bauern vor, der am rechten Auge eine Ruptur der Netzhaut in der Makula aufweist. Am 15. oder 16. November 1911 erlitt er einen Schlag auf den Kopf und viel bewußtlos zusammen. Er hatte mehrere Wunden im Gesicht und klagte, als er zu sich kam, über schlechtes Sehen mit dem rechten Auge. Als er am 19. Tage zur Beobachtung kam, fand sich auf dem verletzten rechten Auge eine geringe traumatische Mydriasis, eine Cataracta coerulea, staubförmige Glaskörpertrübungen. Die Papille war verwaschen und temporal von ihr fand sich eine blutrote Sichel. Die Netzhaut war ödematös, trübe, etwas gelblich gerärbt. In der Makula fand sich eine von einem scharfen gelblichen Rand begrenzte dunkelrote Stelle von $^3/_4$ PD Durchmesser. Die Refraktion dieser Stelle betrug — 1,5 D, medial

davon war die Refraktion + 0,50 D. Es fand sich entsprechend diesem makulären Herd deutliche Parallaxe. Oben war der makuläre Herd von einem grauen Halbring umgeben und weiter oben lag noch ein grauer Krankheitsherd. Die Ränder des Netzhautloches waren deutlich eingerollt. S = Fg. in $^1/_2$ m.

Lauber gibt eine kurze Schilderung der Ansichten von Edridge-Green über Farben-Empfindung und Farben-Blindheit und demonstriert die Laterne zur Untersuchung auf Farben-Blindheit.

Rosmanit weist darauf hin, daß man nicht von normalem Farbensinn, sondern von Farben-Tüchtigkeit sprechen soll. Zu diesen gehören alle Menschen, mit Ausnahme der Farben-Blinden und Farben-Anomalen. Der gezeigte Apparat dürfte die Farben-Anomalen kaum erkennen lassen und stehe hinter dem Nagel'schen Dreilicht-Apparat zurück. Es wird sich kaum jemand getrauen auf Grund einer falschen Farben-Benennung, wie es Green will, einen Menschen als farben-untüchtig zu bezeichnen. Die Lampe sei eine der zahlreichen Varianten der Lampe von Eversbusch, die alle antiquiert sind.

Die Green'schen Anschauungen führen zu großer Unsicherheit und zwingen die mühsam erworbenen festen Grundlagen wieder aufzugeben.

Lauber betont nochmals, daß die Gläser der Lampe von Edridge-Green spektral geprüft sind und daher die Resultate der Untersuchung ganz anders gewertet werden müssen, als die nach Untersuchung mit anderen Lampen. Auch erlaubt der Apparat sicher Farben-Anomale zu entdecken.

Journal-Übersicht.

I. A. v. Graefe's Archiv f. Ophthalmologie. LXXX, 2.

1) **Über Regulierung der Augenstellung durch den Ohr-Apparat. IV. Mitteilung. Die stärkere Wirkung eines Ohr-Apparates auf das benachbarte Auge**, von Martin Barthels in Straßburg i. E., unter Mitwirkung von Dr. Shin-izi Ziba aus Tokio.

Jeder Ohr-Apparat wirkt auf beide Augen so ein, daß er sie nach der Gegenseite zu bewegen sucht. Vermutlich ist die Wirkung auf das benachbarte Auge stärker. Dieses Ergebnis früherer Untersuchungen konnte mit Hilfe von Apparaten nachgeprüft werden, welche wesentlich besser waren, als die früheren. Am Kaninchen wurden nach Drehreizen, sowie nach thermischen und elektrischen Reizen des Ohrs die Bewegungen eines Auges oder gleichzeitig beider Augen graphisch registriert. Durch eine in den Augapfel gestochene Nadel ließen sich die Augenbewegungen aufschreiben, und außerdem konnten auch die Veränderungen der Muskeln direkt registriert werden. Die Einzelheiten der Versuchsanordnung können hier nicht wiedergegeben werden.

Zunächst wurden an freigelegten Muskeln die Kurven des Dreh-Nystagmus dargestellt. Man erkennt an den Kurven deutlich, daß mit der Kontraktion des einen Muskels eine Erschlaffung des andren einhergeht, und daß die Kontraktion stärker ist, als die Erschlaffung. Das Auge, welches dem gereizten Ohrapparat benachbart ist, wird am meisten bewegt, und zwar nicht nur in der durch das Ohr wahrscheinlich nicht ausgelösten schnellen Phase, sondern auch in der vom Ohr abhängigen langsamen Phase.

Nach thermischen und galvanischen Reizen war nicht mit Sicherheit festzustellen, daß ein Auge bei Reizung eines bestimmten Ohrs mehr bewegt wurde. Die Verhältnisse des galvanischen Nystagmus sind noch wenig geklärt. Die Annahme, daß die Anode hemmend, die Kathode als Reiz wirkt, steht mit den Erscheinungen in Einklang. Beim Menschen ist der Einfluß der Fixation so überwiegend, daß der Nystagmus zurücktritt.

Beim Kaninchen zeigten die Kurven, daß der thermische und galvanische Nystagmus im ganzen mit dem Dreh-Nystagmus übereinstimmt. Auch hier konnten gleichzeitige Kontraktion eines Muskels und Erschlaffung des Antagonisten festgestellt werden. Die graphische Darstellung von je 2 kontrahierten und erschlafften Muskeln gelang besonders bei Dreh-Nystagmus gut. Beim horizontalen Nystagmus läßt jeder Ohrapparat gleichzeitig alle 4 Seitenwender in Tätigkeit treten.

Auf welchem Wege die Reize zu den Muskeln gelangen, wie weit vielleicht das Großhirn dabei beteiligt ist, bedarf noch näherer Untersuchungen.

Die Versuche gelangen auch an intakten Muskeln. Die Kurven zeigten, daß in der langsamen Phase das dem gereizten Ohr-Apparate benachbarte Auge eine starke Gegenbewegung machte.

---

2) **Über die Wirkung des Dyes'schen Aderlasses beim Glaukom,** von Dr. W. Gilbert, Privatdozent und I. Assistenzarzt an der Königl. Univers.-Augenklinik zu München.

Beim Glaukom sind erhebliche Steigerungen des Blutdrucks schon lange beobachtet worden, und Prof. Eversbusch übt seit Ende der 80er Jahre mit gutem Erfolge den Dyes'schen Aderlaß (3 g pro Kilogramm Körpergewicht) mit Unterstützung der ihr nachfolgenden Diaphorese. Seitdem das Schiötz'sche Tonometer in Gebrauch ist, läßt sich die Einwirkung des Aderlasses exakter beobachten. Bei 13 Augen mit Glaukom simpl. wurde in allen Fällen eine Druckverminderung erzielt. 11 mal war das Maximum in 6—8 Stunden erreicht und dauerte 4 mal über 24 Stunden. 2 mal trat die maximale Wirkung erst nach 24 Stunden ein und dauerte bis über die 56. bzw. 30. Stunde hinaus. Die Wirkung war 6 mal im Verlauf des zweiten Tages, 3, vielleicht 4 mal im Verlauf des vierten Tages abgelaufen. Beim entzündlichen Glaukom tritt das Maximum der Abnahme öfters erst im Verlaufe des zweiten Tages, also etwas später auf, als beim einfachen, und hält bis über den dritten und vierten Tag hinaus an. Die Herabsetzung des Augendruckes geht Hand in Hand mit der des Blutdruckes nach der Venaesektion.

Auch beim akut entzündlichen Glaukom ist der Aderlaß geeignet, die örtliche Behandlung zu unterstützen, doch darf hier die medizinische und operative Behandlung nicht aufgeschoben werden. Im Vorläufer-Stadium empfiehlt sich die periodische Venaesektion unter Kontrole des Blut- und Augendrucks neben Lokalbehandlung mit Mioticis und Regelung des Allgemeinzustandes. Beim entwickelten Glaukom ist die Venaesektion an den Beginn der Behandlung zu stellen und einer beabsichtigten Operation voranzuschicken, bei einfachem 6—24, bei entzündlichem 24—48 Stunden.

---

3) **Dermoidcysten des Oberlides mit Epidermis und Schleimhautepithel,** von Dr. Adolf Purtscher, Sekundärarzt der II. Universitäts-Augenklinik in Wien.

Die Auskleidung des Innenraums cystischer Geschwülste mit zwei ver

schiedenen Arten von Epithel kommt nicht sehr häufig vor, doch kann Verf. über eine Reihe früherer Beobachtungen berichten. Bei den zwei eigenen Fällen handelte es sich um kleine Cysten, welche über dem inneren Lidbande saßen und leicht entfernt werden konnten. Der Innenraum war mit scharf voneinander getrenntem Plattenepithel und Zylinderepithel ausgekleidet. Vielleicht stehen diese Cysten im Zusammenhang mit der Entwicklung der Tränen-Ableitungswege.

4) **Über Loch- und Cystenbildung der Fovea centralis,** von Dr. W. P. C. Zeemann. (Univers.-Augenklinik in Amsterdam.)

Zufälliger Befund in einem durch Iridocyclitis erblindeten Auge. Gerade an der Stelle der Fovea bestand ein rundes Loch in der Netzhaut. Im Bereiche des Loches waren Pigment-Epithel und Choriocapillaris sichtbar. Der Netzhautteil, welcher einst den Boden des Loches ausgefüllt hatte und das Loch wie ein Kragen umgab, war relativ gut erhalten. Rings um das Loch herum lag eine Zone, in welcher das Pigment-Epithel und die Neuro-Epithelschicht fehlten. Die angrenzende Chorioidea war stark mit Rundzellen infiltriert, die Netzhaut mit Cysten durchsetzt, und zwischen beiden Membranen befand sich neugebildetes Bindegewebe.

Verf. weist darauf hin, daß die besondere Art der Gefäßversorgung die Widerstandsfähigkeit der perifovealen Zone der Netzhaut herabsetzt und Anlaß zur Cystenbildung gibt. Ist eine Ernährungs-Störung entstanden, so kann die Lochbildung entweder durch Verschmelzung von Cysten oder durch Ruptur infolge von Narbenzug aus der Umgebung erfolgen.

5) **Zur Sehstörung der Hemianopiker,** von Privatdozent Dr. W. Lohmann, Oberarzt der Univ.-Augenklinik in München.

Nach einem kurzen Überblick über sonst beschriebene Augenmaß-Störungen der Hemianopiker berichtet Verf. über eine Störung der absoluten Lokalisation, die er bei zwei Personen mit rechtsseitiger Hemianopsie beobachtete. Bei einem in Anlehnung an Landolt und Bielschowsky angeordneten Versuche, welcher dem Kranken die Aufgabe stellte, eine auf einer Tafel angedeutete Vertikale unter einem vorgehaltenen Karton zu ergänzen, wurde die Vertikale meistens zu weit nach links gezeichnet. Verf. fand die fehlerhafte Lokalisation auch bei sich selbst, wenn er durch Abblendung eine funktionelle Hemianopsie hervorrief.

6) **Über Ptosis congenita mit Heredität,** von Oberarzt Dr. R. Hüttemann, kommandiert zur Univ.-Augenklinik Straßburg i. E.

Ptosis congenita mit Epicanthus konnte durch drei Generationen einer Familie verfolgt werden. Ein Vater, dessen 2 Söhne und deren Nachkommen zeigten die Anomalie. Die Mendel'schen Regeln trafen zu. Nach der Reaktion auf elektrische Ströme darf man annehmen, daß der Levator p. s. nicht paretisch, sondern mangelhaft ausgebildet war oder ganz fehlte.

Bei den Mitgliedern der Familie fanden sich noch andre Degenerationszeichen, wie Darwin'scher Ohrknorpel, Haarstirnwirbel, hoher Gaumen, angewachsene Ohrläppchen.

7) **Atypische Iriskolobome und andre Mißbildungen des Auges,** von Dr. Fritz Rössler, Operationszögling der II. Universitäts-Augenklinik in Wien.

5 Fälle. 1. L. A.: Kolobom nach innen-oben. Unten, wo die typischen Kolobome zu liegen pflegen, konvergieren in einem kleinen Bezirke die Stromafasern gegen eine in der Mitte gelegene vertikale Leiste. Rechtes Auge Kolobom unten. 2. Beiderseits sehr große Kolobome nach unten und Defekte des vorderen Blattes der Iris. Am Fundus große Staphylom. postic. 3. Mikrophthalmus. Rechts breites Kolobom oben. Links kein Kolobom, Iris ohne deutliche Faserung im kleinen Kreis. An der Peripherie der Iris ein 1 mm breiter, fast schwarzer Saum, in welchem die Iris durchlöchert ist. Aus der Tiefe weißer Reflex. 4. Brückenkolobom unten und Ektopia lentis nach unten, also nach der Seite des Koloboms hin. Sehr schmaler Streifen von Irisgewebe zwischen Pupille und Kolobom. Großes, den Sehnerven einschließendes Aderhaut-Kolobom. 5. Linkes Auge, oberflächliches Brückenkolobom. In der dunkelblauen Iris ist unten ein von der Peripherie bis zur Pupille reichender Bezirk dunkelbraun gefärbt und radiär gestreift. Entsprechend dem kleinen Iriskreise zieht parallel dem Pupillenrande ein mesodermaler Strang über den Defekt. Der Sphinkter ist nicht unterbrochen. Rechtes Auge: Ein Defekt gleicher Art ist in der Peripherie angedeutet. Fundus beiderseits normal.

Die Fälle 1—4 können durch abnorm persistierende Gefäße (Seefelder) und durch mit den Gefäßen eindringendes Mesodermgewebe (v. Hippel) erklärt werden. Die oberflächlichen Kolobome stehen vielleicht mit Krypten in Zusammenhang.

---

8) Über die ophthalmologischen Erscheinungen bei Hypophysis-Tumoren und ihre Variabilität, von A. de Kleijn in Utrecht.

Vier ausführlich mitgeteilte eigene Beobachtungen. Die Ausdehnung der Gesichtsfelder kann bei Hypophysis-Tumoren auch ohne jede Therapie täglich große Schwankungen darbieten. Diese bisher kaum beachtete Tatsache ist von großer Bedeutung. Wer sie nicht berücksichtigt, wird unter Umständen die Wirkung therapeutischer Eingriffe überschätzen und zu falschen Anschauungen gelangen, wenn er aus der Form des Gesichtsfeldes auf den Sitz und die Ausdehnung des Tumors Schlüsse zieht.

Plötzliche Schwankungen des Sehvermögens innerhalb weiter Grenzen sind bekannt. Rasch eintretende Besserungen können auf Entleerung von cystischen Geschwülsten beruhen, sind aber vielleicht nicht einmal charakteristisch für Hypophysis-Tumoren, sondern auch bei anderweitigen Erkrankungen der basalen optischen Leitungsbahnen möglich.

Zwei Patienten des Verf.'s klagten über Blausehen, d. h. sie sahen alles wie durch einen blauen Nebel, und eine Patientin sah daneben öfters ein blaues Kügelchen. Eine Patientin, bei welcher das Gesichtsfeld für rot sehr klein war, und welche an manchen Tagen rot überhaupt nicht erkannte, sah mehrmals rötliche Feuerkügelchen. Vielleicht Reizung zentraler Bahnen.

Eine Kranke bekam vor dem bei ihr ausgeführten Balkenstiche öfters Anfälle von plötzlicher Amaurose, die nach der Operation nicht wiederkehrten. Verf. beobachtete mehrmals, daß unmittelbar nach dem plötzlichen Eintritt der Amaurose die Lichtreaktion der Pupille verschwunden war, aber in weniger als einer Minute wiederkehrte, obgleich noch vollständige Amaurose bestand. Also Pupillar-Reaktion bei peripherer Amaurose.

Die Annahme, daß bei Hypophysis-Tumoren Stauungspapille selten ist, beruht insoweit auf einer unsicheren Grundlage, als in den meisten Fällen regelmäßige, über einen längeren Zeitraum ausgedehnte Untersuchungen nicht

sattgefunden haben. Schon Albrecht v. Graefe wußte, daß nach Rückbildung der Stauungspapille das Bild der genuinen Opticus-Atrophie auftreten kann. Außerdem ist bekannt, daß sich zu einer genuinen Atrophie später eine Stauungspapille gesellen kann. Verf. kommt zu dem Schlusse, daß Stauungspapille bei Hypophysis-Tumoren häufiger zu sein scheint, als man gewöhnlich annimmt; daß aber einfache Atrophie häufiger beobachtet wird, als bei andren Hirntumoren.

Bei der Beurteilung der operativen Behandlung darf nicht übersehen werden, daß die nicht operierten Patienten lange leben können, ein Fall 30 Jahre. Die Operation an sich ist mit großen Gefahren verbunden und eine vollständige Entfernung der Geschwulst meistens von vornherein ausgeschlossen. Zurückgebliebene Reste eines bösartigen Tumors pflegen aber schneller zu wachsen, als die nicht berührte Geschwulst. Die Operation würde also voraussichtlich schaden. Die Eröffnung der Sella turcica und Spaltung der Dura ohne weiteren Versuch, den Tumor zu entfernen, könnte manchmal günstig auf die Augenbeschwerden wirken, doch ist auch das ein lebensgefährlicher Eingriff, der noch dazu, wenn das Leben erhalten bleibt, durch Verletzung der Nn. optici Schaden bringen könnte.

Die Dauer-Erfolge sind wenig ermutigend. Bei geringen Beschwerden operiere man überhaupt nicht. Besteht erhebliche Drucksteigerung, so versuche man die Palliativ-Trepanation oder den Balkenstich. Die Radikaloperation darf nur ausgeführt werden, wenn der Kranke und seine Angehörigen über die Gefahr unterrichtet sind und trotzdem die Operation verlangen. Zumal, wenn eine Cyste vermutet werden darf, kann die Punktion durch die Hinterwand des Sinus sphenoidalis in Frage kommen.

9) **Über die Doppelperforation des Bulbus durch das moderne Kleinkaliber-Mantelgeschoß**, von Oberstabsarzt Dr. Ch. Oguchi in Tokio.

Ein russisches 7,6 mm-Mantelgeschoß traf einen Japaner in der Nasenwurzelgegend und trat in der linken Schläfengegend aus. Dabei wurde der linke Bulbus ohne wesentliche Zertrümmerung zweimal durchbohrt. (Enukleation nach 23 Tagen) Die Einschuß-Öffnung der Haut war rundlich, die der Sklera rißförmig, die Narbe der Einschuß-Wunde der Lederhaut 4 mm, die der Ausschuß-Wunde 6 mm lang. Auch in der Haut war die Ausschuß-Öffnung größer als die Einschuß-Öffnung.

10) **Anatomisch-pathologischer Zustand der hinteren Kapsel bei senilem Star**, von Dr. D. Mihail, Chef des Laboratoriums der Bukarester Augenklinik.

Untersuchungen an Linsen, welche mit der Kapsel extrahiert waren. Bei $^1/_5$ der Linsen trug die hintere Kapsel nur in der Nähe der äquatorialen Zone Epithel, bei $^4/_5$ war die ganze hintere Kapsel mit Epithel bedeckt. Im ganzen ist das Epithel nicht so regelmäßig angeordnet wie an der vorderen Kapsel, und die Gruppierung der Zellen wird nach dem Zentrum hin immer regelloser. Die meisten Zellen sind groß und von endothelialem Aussehen. Sie zeigen verschiedene Stadien der Entartung. Eine andre mehr spindelförmige Zellart mit großen elliptischen Kernen findet sich besonders im zentralen Teile. Diese Zellen sind manchmal mit großen polygonalen Zellen vermischt und bilden partielle Verdickungen der hinteren Kapsel. Eine dritte Zellform, welche karyokinetische Bilder zeigt, kommt hin und wieder in unmittelbarer Nähe des Äquators vor.

Verf. zieht aus seinen Untersuchungen den Schluß, daß das übliche Operationsverfahren mit Sicherheit in fast allen Fällen zur Bildung von sekundärem Star führen muß. Manolescu entfernte mit einer Pinzette die ganze vordere und einen Theil der hinteren Kapsel. Nach 2647 Extraktionen waren nur 114 (4,3%) Nachstar-Operationen erforderlich.

11) **Über die Frage der Spontanheilung bei Glioma retinae**, von A. de Kleijn in Utrecht.

Einem 8 Monate alten Kinde wurde das rechte Auge wegen — später auch anatomisch festgestellten — Glioms enukleïert. Nach einem halben Jahre erkrankte auch das linke Auge unter den typischen Erscheinungen eines Glioms. Die Entfernung des Augapfels unterblieb wegen der schlechten Prognose und weil noch ein geringes Sehvermögen vorhanden war. Nach reichlich 4 Jahren war die rechte Orbita frei, der linke Bulbus stark atrophisch. Das Auge wurde enukleïert. Bei der Untersuchung zeigte sich, daß der ganze Bulbus mit teils verknöchertem, teils verkalktem Gewebe ausgefüllt war. Dazwischen lagen durch Hämalaun dunkel gefärbte Haufen, die aus nekrotischem Gewebe bestanden, an der Peripherie aber noch vielfach den ursprünglichen Aufbau aus kleinen Zellen erkennen ließen.

Der ganze Befund stellte die anatomische Diagnose „Gliom" nicht absolut sicher, indessen ist höchstwahrscheinlich, daß es sich um eine Spontanheilung handelt.

12) **Atypische Chorioretinitis pigmentosa hereditaria**, von Dr. Wilhelm Pöllot, Assistenzarzt der Univ.-Augenklinik in Heidelberg.

Auftreten in 2 bis 3 Generationen. Der Großvater war augenleidend und starb fast blind. Bei seinen Zwillingstöchtern bestand Hemeralopie und feine zum Teil netzförmige Pigmentierung der Netzhautperipherie. Jede Tochter vererbte das Leiden auf zwei ihrer Söhne, von denen je einer schwer und einer leicht erkrankte. Bei den schweren Fällen handelte es sich um ausgeprägte Chorioretinitis pigmentosa mit starker Hemeralopie und großen Skotomen, auch Ringskotomen, bei den leichteren Fällen einmal nur um Hemeralopie, das andre Mal um Hemeralopie und vereinzelte kleine Skotome. Blutverwandtschaft bestand nicht, für Lues und Tuberkulose fanden sich keine Anzeichen, sonstige Erkrankungen, wie Taubstummheit u. a. fehlten.

Hemeralopie, charakteristische Gesichtsfelddefekte, Atrophie des Pigmentepithels und Pigmentierung der Peripherie des Augenhintergrundes berechtigen zur Einreihung der Fälle in die Gruppe der Pigment-Entartung der Netzhaut. Das Atypische liegt in der hochgradigen Mitbeteiligung der Aderhaut in Gestalt einer weitgehenden Sklerose.

Das Leiden scheint angeboren zu sein, jedenfalls wurden bei 2 Kindern schon in frühester Jugend Sehstörungen bemerkt. Die Prognose scheint insoweit nicht schlecht zu sein, als in einem gewissen Stadium Stillstand eintreten kann. In einem Falle wurde festgestellt, daß die Sehschärfe in 14 Jahren nicht abgenommen hatte.

13) **Zur Frage der Behandlung der Netzhaut-Ablösung durch Luftinjektion in den Glaskörper**, von Privatdozent Dr. Krusius, Assist. der Univ.-Augenklinik in der Kgl. Charité.

Verf. berichtet in Veranlassung der Ohm'schen Arbeit (A. f O. LXXIX, 3) über ähnliche eigene Versuche. Bei Kaninchen-Augen wurde durch Ab-

saugung von Glaskörper Netzhaut-Ablösung hervorgerufen und dann zunächst durchweg 3 Wochen gewartet, so daß eine Spontanheilung ausgeschlossen werden konnte. Verf. entleerte die retroretinale Flüssigkeit nicht, sondern führte die Kanüle sofort tief in den Glaskörper und injizierte sterilisierte Luft so lange, bis Trübung der Hornhaut einen Überdruck anzeigte. Die retroretinale Flüssigkeit ergoß sich neben der Kanüle durch einen feinen Netzhautriß in den Glaskörper, und im Glaskörper sammelte sich oben eine Luftblase an, die durch ihre Spannung die Netzhaut an die Unterlage anpreßte. In 8 Fällen dauerte die Anlegung 7 mal bis zu 3 Tagen, nur einmal war sie dauernd. Die Luft ist nach höchstens 3 Tage resorbiert.

Das Verfahren setzt voraus, daß die Ablösung sich unten befindet, und daß die subretinale Flüssigkeit in den Glaskörperraum austreten kann. Die Versuche haben vorläufig für die Praxis keine Bedeutung. Scheer.

II. The American Journal of Ophthalmology. 1911. Juli.

1) **Salvarsan bei einigen Augenleiden,** von J. B. McCubbin.

Entgegen Ehrlich führen Finger, Alexander, Stern u. a. die Häufung von Hirnnerven-Störungen nach Salvarsan-Einspritzungen auf das Mittel selber zurück. Verf. hat 108 Patienten darauf hin untersucht, welche Erscheinungen das Auge nach der Injektion, die ein oder mehrere Male gemacht worden war, zeigte, und fand nur ein einziges Mal Komplikationen, wo solche nicht schon vorher luetische Symptome gezeigt hatten. Es handelte sich um eine einfache Iritis, die offenbar unabhängig von dem Salvarsan, das 3 Wochen vorher eingespritzt worden war, als syphilitische Erscheinung aufzufassen war. In einem Falle von Neuritis optica folgte der Injektion eine schnelle Besserung, in einem andren versagte sie freilich.

2) **Lederhautbläue und Erbsyphilis,** von J. D. Rolleston.

Bei einem 5 Monate alten Knaben zeigen beide Lederhäute eine gleichmäßig blaßblaue Färbung bei grauer Regenbogenhaut und Embryotoxon des Hornhautrandes. Bei seiner Mutter zeigte sich dieselbe, nur noch dunklere Blaufärbung der Sklera; auch deren jüngere Schwester und ihre Großmutter sollen so ausgesehen haben, während zwei ihrer Brüder nicht affiziert waren. Die Mutter hatte eine extragenitale Sklerose an der Lippe durchgemacht. Da das Kind auch eine Fraktur des einen Armes hatte, die auf energische Quecksilber-Behandlung sich besserte, sieht Verf. in den Erscheinungen eine Äußerung vererbter Syphilis. Das Zusammentreffen von dunkler Skleralfärbung mit Brüchigkeit der Knochen ist schon anderweitig beobachtet und beschrieben worden (Dr. Eddowes), doch ist die Ursache nicht in Erbsyphilis gesucht worden.

3) **Ein Elastom der Augapfel-Bindehaut,** von Adolf Alt.

Verf. beobachtete bei einer 46jährigen Köchin eine kleine Bindehautgeschwulst, 3 mm vom temporalen Hornhautrand entfernt, einer Pinguecula ähnlich, doch nicht so gelblich und mit senkrechter Längsachse. Die Sektion des entfernten Gewächses ergab fibröses, von verdicktem Bindehaut-Epithel bedeckt. Bei Orceïnfärbung fanden sich durchweg elastische Fasern.

August.

Enthält den Bericht über den **amerikanischen augenärztlichen Kongreß** und eine Übersetzung aus den Annales d'Oculistique über Heißluft-Behandlung der Hornhautgeschwüre von Bourgeois.

September.

1) **Der Zusammenhang der Hakenwurm-Krankheit (Uncinariasis) mit Starbildung,** von F. Phinizy (Atlanta, Georgia).

Die Hakenwurm-Krankheit ist die meistverbreitete von allen schweren Erkrankungen im Süden der Vereinigten Staaten von Nord-Amerika und ist anscheinend infolge der durch sie verursachten schweren Anämie nicht ohne Einfluß auf die Entstehung der Katarakt. Verf. teilt 2 Fälle mit, einen 20 bzw. 26jährigen Mann betreffend, bei denen Heredität auszuschließen war. Bei dem ersteren konnte man nach der Star-Extraktion eine Neuroretinitis mit Netzhaut-Blutungen feststellen, wie man sie bei Anämien auch sonst sieht.

2) **Aqua Zeozoni,** von Adolf Alt.

Verf. hat das von Ruhemann neuerdings in der Berliner klin. Woch. 1911, Nr. 27 empfohlene Aqua Zeozoni, eine 0,3 bis 0,5%ige Lösung des Aesculin, nachgeprüft. Es soll, in den Bindehautsack eingeträufelt, durch Absorption der ultravioletten Strahlen die Blendung des Auges besser als irgendwelche Schutzbrillen beseitigen. Er kann wegen der Kürze der Zeit noch kein definitives Urteil abgeben, hat aber schon mancherlei günstige Wirkung tatsächlich beobachtet, um die Versuche auch andren Kollegen empfehlen zu können. Peltesohn.

III. La Clinique ophtalmologique. 1911. 10. August.

1) **Die Behandlung der Keratitis parenchymatosa mit Salvarsan,** von Prof. Dr. Wicherkiewicz.

Das Salvarsan, das bei andren syphilitischen Augen-Erkrankungen sich außerordentlich bewährt, zeigt bei der Keratitis parenchymatosa nicht so gute Erfolge.

Jedenfalls hat es aber trotzdem seine Vorzüge, indem es bei der schweren akuten Keratitis die Lichtscheu und den Blepharospasmus vermindert, so daß die Injektion der Bindehaut und Hornhaut sehr bald abnimmt. Die Aufhellung der Hornhaut vollzieht sich nach Anwendung von Salvarsan sehr prompt, aber nur in der äußersten Peripherie. Die intramuskulären und intravenösen Einspritzungen sind die wirksamsten. Neben dem Salvarsan müssen aber auch die andren Behandlungsmethoden angewandt werden. (Heiße Umschläge, Atropin, Massage und nötigenfalls auch Quecksilber und Jod.)

2) **Okulomotorius-Lähmung nach Salvarsan-Injektion,** von Dr. Trantas.

Ungefähr 9 Wochen nach der Injektion trat bei dem 18jähr. Patienten die Okulomotorius-Lähmung auf, die trotz langer Behandlung sich nicht besserte.

3) **Untersuchungen über den bakteriologischen Zustand der Bindehaut im Verlauf der Star-Operation,** von Dr. Duclos.

Die Bindehaut ist gewöhnlich angefüllt mit weißen, wenig gefährlichen Staphylokokken, bisweilen mit Morax'schen Diplobazillen ohne Infektionsgefahr.

Im Anschluß an eine Star-Operation kann man immer eine ganz leichte Infektion beobachten.

Das antiseptische Auswaschen ganz streng durchgeführt vor der Operation kann die Mikroben des Bindehautsacks vernichten.

Der gefährlichste Keim ist der Pneumococcus.

Hyperämie, chronische Conjunctivitis scheinen die Infektion zu begünstigen.

---

4) **Doppelseitige angeborene eitrige Dakryocystitis und einige Betrachtungen über die Ätiologie,** von Dr. Cassimatis.

---

5) **Sympathische Ophthalmie,** von Dr. Lafon.

In dem veröffentlichten Falle zeigten sich bei dem sympathisierenden Auge folgende Erscheinungen der Reihe nach: Ablösung der Netzhaut, Cyklitis, Sekundärglaukom. Am sympathischen Auge zeigte sich eine seröse Uveïtis, welche ziemlich selten auftritt, da sie nur in 2% der Fälle beobachtet wurde. Die Uveïtis ging schließlich in Heilung mit völliger Wiederherstellung der Sehschärfe über. Die Iritis, die Glaskörperstörungen, und besonders die ciliaren Schmerzen waren außergewöhnlich stark. Unmittelbar nach der Enukleation erweiterte sich die Pupille des sympathischen Auges, die trotz Atropin stets eng geblieben war, und die ciliaren Schmerzen hörten sofort auf.

---

6) **Iridektomie und Sklerektomie beim Glaukom,** von Dr. Bettremieux.

Der nicht perforierenden, perikornealen Sklerektomie ist vor allen andren Operationen der Vorzug zu geben.

---

10. September.

1) **Über die Extraktion der Linse in der Kapsel,** von M. Moreau.

---

2) **Iridektomie und Sklerektomie beim Glaukom,** von Prof. Lagrange.

Scharfe Erwiderung auf die Arbeit von Bettremieux.

---

3) **Einige Fälle von Keratitis parenchymatosa und ihre Behandlung mit Tuberkulin,** von Dr. R. Godéchoux.

---

4) **Die Essenzen in der Augenheilkunde,** von Dr. Dufaure.

Verf. bedient sich mit gutem Erfolge der Kollyrien.

---

5) **Medikamentöse und chirurgische Behandlung des Trachoms,** von Dr. Jacovidès.

Nachdem Verf. auf chirurgische Weise die Trachomkörner entfernt, geht er zur medikamentösen Behandlung mit Höllenstein und Kupfersulfat über.

Fritz Mendel.

IV. Annales d'Oculistique. 1911. Oktober bis Dezember.

1) **Nachruf auf Chibret,** von Sulzer.

---

2) **Metastatisches Karzinom des Auges,** von Leplat.

Der primäre Tumor war ein Karzinom der Brustdrüse. Das Auge wurde enukleiert; die Untersuchung ergab, daß der metastatische Tumor vom Ciliarkörper ausging.

---

3) **Epithel-Einschlüsse der normalen Bindehaut und bei verschiedenen Entzündungszuständen,** von Albanese.

Die bekannten punktförmigen Einschlüsse wurden bei einer Anzahl von Fällen nicht gonorrhoischer Neugeborenen-Eiterung gefunden. Dagegen fehlten

sie in der normalen Schleimhaut und den verschiedenen Formen von Bindehaut-Entzündung.

4) **Untersuchungen über Epithel-Einschlüsse in der normalen und pathologischen Hornhaut,** von Métafune.
Die Untersuchungen hatten ein absolut negatives Resultat, auch in drei Fällen von Trachom.

5) **Anwendung des Radiums bei Lid-Epitheliom,** von Cavara.
Die Resultate sind im allgemeinen günstig. Über Rezidive kann nichts mitgeteilt werden.

6) **Augen- und Ohren-Störungen nach dem Gebrauch von Hektin,** von Valude.
Verf. warnt vor dem Gebrauch des Mittels bei Kranken, deren Seh- und Hörnerven nicht absolut intakt sind.

7) **Nachruf auf Reymond,** von Sulzer.

8) **Cerebrale Lokalisation einiger Augensymptome,** von Dufour.

9) **Untersuchungen über die Ätiologie der Retinitis albuminurica,** von Fau.
Die benutzten Methoden (Methylenblau-Ausscheidung, Harnstoffgehalt des Blutes und des Urins, künstliche Chlorurie) ergeben keine eindeutigen Resultate.

10) **Die autocytotoxische Theorie von der senilen Katarakt im Lichte der experimentellen Kritik,** von Lazareff und Fradking.
Wendet sich gegen die Theorie von Golovine und Römer.

11) **Klinische Beobachtungen über Opticus-Atrophie,** von Valude.
Mitteilung eines Falles von familiärer Neuritis retrobulbaris und eines Falles von traumatischer Atrophie.

12) **Teer im Auge,** von Roche.
Durch Explosion flog dem betreffenden Arbeiter mit ziemlicher Gewalt Teer in beide Augen. Nach Öffnung der Augen erschienen beide Hornhäute absolut schwarz. Es gelang eine feine Teermembran abzuziehen, ohne daß sich ein wesentlicher Schaden der Corneae zeigte.

13) **Plötzliche Amblyopia transitoria bei stark Hypermetropen,** von Roure.
Mitteilung von drei Fällen ohne ophthalmoskopischen Befund. Verf. glaubt zur Erklärung autotoxische Vorgänge in der Netzhaut heranziehen zu sollen.

14) **Die Augenabteilung im Hospital Lariboisière,** von Morax.

15) **Konjunktivale Mykosis,** von Liégard und Landrieu.
Es handelt sich um Streptothrix.

16) **Infektiöse Thrombose der Zentralvene,** von Valude.
Mitteilung von zwei Füllen. Im ersten kommt als ätiologisches Moment eine Gonorrhoe, im zweiten eine Phlegmone in Betracht.

17) **Gewisse Falten der Netzhaut im Verlauf der Ablösung,** von Farnarier.
Polemik gegen Magitot, der gewisse Faltungen, die Verf. beschrieben hatte, für artefizielle angesehen hatte. Moll.

Vermischtes.

1) Kairo, den 25. Februar 1912.

. . . . . .

Bisher habe ich im Abbas-Hospital vier von wandernden Starstechern operierte Patienten gesehen. Bei einem mußte das Auge wegen Iridocyclitis 1 Jahr nach der Operation entfernt werden, bei einem zweiten war der Star nach der Niederdrückung wieder aufgestiegen und tanzte hinter der Pupille auf und ab. Aber bei den zwei übrigen war das Resultat vorzüglich: bei beiden lag der Star unten auf dem Ciliarteil der Netzhaut, bei Bewegungen fast bis zur Pupille auf- und niederschwebend. Die Pupille war rund und beweglich, der Glaskörper völlig klar. Der eine Patient hatte mit + 11,0 D. S = $^5/_{10}$, trotz einer pannösen Hornhauttrübung, die andre Patientin, eine Fellachin von etwa 55 Jahren ohne Glas S = $^5/_{7,5}$ infolge von hochgradiger Myopie. Ihr Augengrund zeigte dabei eine eigentümliche diffuse Chorioiditis, deren Typus eher syphilitisch als myopisch zu nennen wäre. Beide Resultate bestehen schon mehrere Jahre und sind dem, was ich von eingeborenen Ärzten an Resultaten der Star-Operation sehe, weit überlegen. Das bestätigt also Ihre Erfahrungen aus Indien, wegen deren Wiedergabe Sie, wenn ich nicht irre, vor einiger Zeit von englischer Seite schlecht behandelt worden sind. Von den Operateuren war einer ein Perser, zwei Maghrebiner (Algerier, Tunesier oder Marokkaner) und einer ein Sudanneger. Einer meiner Assistenten, Dr. Mohammed Mustafa, hat vor Jahren in Zaqaziq (Provinz Scharkija in Delta) einen solchen Starstich mit angesehen. Er erzählt, daß der Kranke, dessen rechtes Auge zu operieren war, sich flach auf den Fußboden legte. Der Operateur, ein Sudanese, setzte sich hinter ihn in Hockstellung, stieß eine Starnadel (mil) moderner Art oben in die Sklera ein und drückte den Star in klassischer Weise nach unten, d. h. gegen die Füße des horizontal liegenden Kranken. Die Operation, welche ohne Asepsis und Anästhesie ausgeführt wurde, soll so gut wie schmerzlos gewesen sein. Der Neger fragte sodann den Operierten, ob er die Balken an der Zimmerdecke sehe, und auf die bejahende Antwort streckte er die Hand aus und sagte: „hât el-fulûs“ (gib das Geld her). Wenige Stunden nach der Bezahlung reiste der wandernde Starstecher ab. Der Star ist 14 Tage nach der Operation wieder aufgestiegen; man hat mir versprochen, daß ich den Kranken gelegentlich zu sehen bekommen soll. Die Operation wird heute nicht mehr qadḥ genannt, wie in den alten Schriften, sondern tankîs oder tahbît (Niederdrückung) in Übersetzung des französischen abaissement. Instrumente von Starstechern habe ich bisher nicht zu sehen bekommen; auch darf ich wohl kaum hoffen, jemals einem Starstich beizuwohnen, da die wandernden Starstecher aus Angst vor den Behörden nur in den kleinen Städten und Dörfern arbeiten und selten mehr als 24 Stunden an demselben Ort verweilen. Auch indische Starstecher sollen zuweilen im Lande umherziehen.

Dieser Tage erwarte ich aus Konstantinopel eine türkische Handschrift zur Augenheilkunde, unter dem Sultan Murâd I. (14. Jahrhundert) verfaßt, von Mu'min b. Muqbil aus Sinope, dem Arzt. Sie trägt den arabischen Titel muftûḥ an-nûr fi'l kaḥḥâla (Schlüssel des Lichts über Augenheilkunde), ist bei Hadji Khalfa erwähnt. Neues wird sie schwerlich enthalten.

. . . . . M. Meyerhof.

2) In einem vortrefflichen Artikel über Holz-Essig von Osann, aus dem Jahre 1837, (Encykl. Wörterbuch der med. Wissensch., herausgeg. von den Professoren der medizinischen Fakultät zu Berlin, XVI, S. 651—659,) finde ich ausgezeichnete Tier-Versuche von Berres u. Schubarth aus dem Jahre 1824. (Horn's Arch. f. med. Erfahrung I, S. 53). Eine Katze, der man 2 Drachmen Acid. pyrolign. in den Magen gespritzt, starb nach einer halben Stunde. Unter den Symptomen der tödlich endigenden Fälle finde ich: Erbrechen, Konvulsionen, Starrkrampf, stieres Hervortreten der Augen, Stumpfheit und Unempfindlichkeit der Sinne. Der Tod erfolgt suffokatorisch, nach sehr großen Gaben oft schon nach wenigen Minuten.

3) XVII. Internationaler Kongreß der Medizin. London, 6. bis 12. August 1913. Sektion IX. Ophthalmologie. Vorsitzender: Sir Henry Swanzy, M. D., F. R. C. S. I. Schriftführer: E. Treachor Collins, F. R. C. S. J. B. Lawford, M. D., C. M., F. R. C. S. Louis Werner, F. R. C. S. I.

4) Ophthalmologische Gesellschaft Heidelberg 1912. Die diesjährige Zusammenkunft findet in Heidelberg am 3., 4. und 5. August statt.

5) Prof. Krückmann aus Königsberg i. Pr. ist nach Berlin, als Nachfolger J. v. Michel's, berufen.

6) Der Nagel-Michel'sche Jahresbericht wird fortgesetzt von Dr. Hetey in Berlin.

Bibliographie.

1) Die Folgen der Carotis-Unterbindung für das Zentralgefäßsystem der Retina, von Prof. Elschnig in Prag. (Mediz. Klinik. 1911. Nr. 39.) Bei einem Falle von Kopftrauma wurde aus dem Befunde an den Augen, namentlich mit Berücksichtigung der ausgesprochenen lokomotorischen Pulsation an den Netzhaut-Arterien die Wahrscheinlichkeits-Diagnose auf Aneurysma im Bereiche des Circulus arteriosus Willisii in der Gegend des Chiasma gestellt und die Unterbindung der linken Carotis communis vorgenommen. Bei der Operation wurde die freigelegte Carotis mit einer Gefäßklemme nach Stich gefaßt und die Klemme mehrmals geschlossen und wieder geöffnet. Während dieses Vorganges untersuchte Verf. mit dem Augenspiegel, konnte aber während der Unterbrechung der Zirkulation in der Carotis communis keine Spur einer Farben-Veränderung der Papille, auch keine Änderung im Kaliber der Arterien und Venen nachweisen, aber jedesmal sistierte an den Arterien die unmittelbar vorher sehr deutliche lokomotorische Pulsation und blieb nach vollzogener Unterbindung an den Netzhautarterien beider Augen vollständig aus. Es scheint daher, daß bei der Unterbindung der Carotis communis wohl der Blutdruck bzw. die Druckdifferenz zwischen Gefäßdiastole und -systole im Zirkulationsgebiete der Carotis interna herabgesetzt, im übrigen aber die Zirkulation sicher nicht wesentlich verändert wird. Das einzige Symptom der Beeinflussung der Netzhaut-Zirkulation durch die Carotis-Unterbindung ist das Sistieren des spontanen lokomotorischen Arterienpulses an der Netzhaut beider Augen.

2) Beobachtungen aus der Praxis bei der prophylaktischen Einträuflung in die Augen Neugeborener, von Dr. Frommholz in Nürnberg. (Mediz. Klinik. 1911. Nr. 40.) Verf. macht auf die unzureichende und ungeschickte Vornahme der Credé'schen Einträuflungen bei Neugeborenen von seiten der Hebammen aufmerksam. Er empfiehlt, die Hebammen anzuweisen, die Pipette nie an die Organe des Auges heranzubringen, die Augenlider nie mit den bloßen Fingern, sondern stets mit Hilfe von sterilem Verbandstoff oder ausgekochten Läppchen auseinanderzuziehen; gelingt das Auseinanderziehen nicht, so hat sich die Hebamme von einer zweiten Person die Lider auseinander ziehen zu lassen, um die desinfizierende Silberlösung in den Bindehautsack bringen zu können.

3) Über Neuritis optica bei Flecktyphus, von Primärarzt Dr. V. Arnold in Lemberg. (Wiener klin. Wochenschr. 1911. Nr. 33.) Unter 14 Flecktyphus-Fällen hat Verf. 8 mal eine ausgesprochene, 2 mal leichte Neuritis vorgefunden; die Neuritis optica überdauerte nicht nur das Exanthem, sondern auch alle übrigen Krankheits-Erscheinungen. Der Eintritt dieser Komplikation ist wahrscheinlich an das Ende der ersten oder den Anfang der zweiten Woche zu verlegen. Bei Abdominaltyphus hat Verf. bisher noch keine Neuritis optica beobachtet.

4) Die Gesundheits-Verhältnisse der Jugendblinden und über eine eigenartige Krankheitsform (Nierenaffektion familiär Amaurotischer), von Dr. Ph. Silberstern, k. k. Polizei-Bezirksarzt in Wien. (Wiener klin. Wochenschr. 1911. Nr. 40.) Nach Verf. können die Gesundheitsverhältnisse der Jugendblinden nicht als günstig bezeichnet werden. Unter 100 Fällen von Jugendblinden war bei 40 die Blindheit Teil-Erscheinung einer Gehirn-Erkrankung oder aber einer schweren Infektionskrankheit; 25 Fälle zeigten angeborene Erblindungen und mußten als Keimes-Variationen aufgefaßt werden. Das Zusammentreffen von angeborener Erblindung mit spastischen Erscheinungen und mit einer Nieren-Affektion wurde in 6 Fällen konstatiert. Von diesen 5 Fällen war familiäre Sehnerven-Atrophie in 4 Fällen; angeborener, komplizierter, grauer Star in einem Falle nachweisbar. Von den 100 Jugendblinden zeigten 30 ausgeprägte Zeichen vorangegangener Tuberkulose-Infektion. Verf. macht schließlich auch auf die Blindheitsfolgen, die die Gesundheit des Jugendblinden ungünstig beeinflussen, aufmerksam.

5) Die Prüfung der Pupillar-Reaktion, von Dr. Helmbold in Danzig. (Med. Klinik. 1911. Nr. 47.) Um völlig exakte Resultate bei der Prüfung der Pupillen-Reaktion zu erzielen, hat Verf. folgende Prüfungsart anzugeben: der zu Prüfende erhält vor jedes Auge — 40 Dioptrien und schaut im verdunkelten Zimmer auf eine 5—6 m entfernte Lampe, die ihre Strahlen durch eine runde Öffnung austreten läßt. Die Flamme erscheint ihm jetzt als runde leuchtende Scheibe. Verdunkelt man sie und läßt sodann das Licht wieder ungehindert passieren, so wird sich die Scheibe verengern, oder sie wird in ihrer Größe unverändert bleiben. Der Untersuchte wird sofort die feinste Bewegung des dunklen Scheibenrandes wahrnehmen. Durch allmähliche Verminderung der Lichtintensität läßt sich die Grenze der eben noch wahrnehmbaren Reaktion feststellen.

6) Ein Fall von einseitiger kompleter Okulomotorius-Lähmung nach indirektem Trauma, von Stabsarzt Dr. Partenheimer in Köln (Psychiatrische Abteilung Prof. Aschaffenburg). (Mediz. Klinik. 1911. Nr. 46.) Ein Fall von isolierter, kompleter, einseitiger Okulomotorius-Lähmung wird vom Verf. veröffentlicht. Er betrifft einen 25jährigen

Mann, der beim Turnen auf das Gesäß gefallen war, ohne daß der Kopf die Erde berührt hätte. 6—7 Tage nach dem Sturze traten die Lähmungs-Erscheinungen am linken Auge auf, kamen aber in relativ kurzer Zeit zur völligen Heilung. Als Ursache der Erkrankung wurde eine subnukleäre, faszikuläre Blutung angenommen.

7) Ein neues Instrument zur Behandlung des septischen Hornhautgeschwürs mittels Iontophorese, von Dr. Lubowski, Chefarzt der Knappschafts-Augenklinik zu Kattowitz. (Medizinische Klinik. 1911. Nr. 48.) Verf. beschreibt ein neues Instrument zur Behandlung des septischen Hornhautgeschwürs mittels Iontophorese, welches gestattet, die Zink-Ionen gerade da eindringen zu lassen, wo sie am dringendsten benötigt sind und welches eine häufige Wiederholung der Iontophorese unnötig macht. Verf. hebt neuerdings hervor, daß die Iontophorese seinen Erfahrungen nach allen bisher beim Ulcus serpens geübten Behandlungsmethoden bei weitem überlegen ist. Schenkl.

8) Zur Prophylaxe der Blennorrhoea neonatorum, von Dr. A. Toldt in Salzburg. (Wiener klin. Wochenschr. 1911. Nr. 27.) In ganz Österreich ist es bis heute den Hebammen behördlicherseits noch nicht gestattet, in ihrer Praxis die prophylaktische Einträuflung bei Neugeborenen selbständig vorzunehmen; nur im Kronlande Salzburg sind die Hebammen schon seit 1900 durch einen Erlaß der Landesregierung verpflichtet, an jedem Neugeborenen das Credé'sche Verfahren anzuwenden. Auf Grund der guten Erfolge dieses Erlasses, die Verf. in Salzburg zu beobachten Gelegenheit hatte, (er hat in seiner Privatpraxis in den letzten 4 Jahren überhaupt keinen ausgesprochenen Fall von Blennorrhoe mehr zu Gesicht bekommen,) befürwortet er die Einführung einer derartigen gesetzlichen Verordnung auch in den übrigen Kronländern Österreichs.

9) Die Erblindungs-Gefahr infolge von Augen-Entzündung der Neugeborenen, von Prof. Best in Dresden. (Mediz. Klinik. 1911. Nr. 29.) Verf. weist statistisch nach, daß nicht nur die Erkrankungsgefahr an Blennorrhoe seit Credé erheblich heruntergegangen ist, sondern daß auch die Zahl der Erblindungen durch Blennorrhoe der Neugeborenen, wenn auch nicht in gleichem Maße, wie die der Erkrankungen, abgenommen hat. Aber auch jetzt noch spielt die Blennorrhoe die Hauptrolle unter den Ursachen der jugendlichen Erblindungen; das bedeutet eine ernste Mahnung, in den hygienischen Bestrebungen zur Bekämpfung der Augen-Entzündung der Neugeborenen nicht nachzulassen.

10) Welchen Erfolg hat die Credé'sche Prophylaxe in bezug auf die durch die Blennorrhoea neonatorum hervorgerufene Erblindung aufzuweisen, von Dr. Hans Treber in München. (Wiener klin. Rundschau. 1911. Nr. 35 u. 36.) Verf. weist an der Hand statistischer Untersuchung nach, daß Credé's Prophylaxe schon einen bedeutenden Erfolg aufzuweisen hat, und glaubt, daß dieser ein fast vollkommener wäre, wenn diese Methode genau wie die Impfprozedur bei jedem Neugeborenen vorgenommen werden müßte. Er empfiehlt für das Credéisieren in Anstalten und in der Hauspraxis das Argentum aceticum. Strenge Anzeigepflicht hält er für sehr wertvoll. Schenkl.

11) Das Licht in der Kosmetik, von Kromeyer. (Ther. d. Gegenwart. 52. Jahrg. Heft 10.) Die Behandlung mit der Quarz-Lampe ist sehr erfolgreich bei abnormen Pigmentationen, Acne vulgaris, Comedonen und Verhornungsanomalien, Furunkuloiden, Sycosis simplex, rezidivierenden Ek-

zemen, gewissen Formen von Alopecia, Narbenkeloiden, Teleangiektasien, Rosacea, Naevi vasculosi. Kurt Steindorff.

12) Elektrische Handlampe zur Untersuchung des Auges, von Kümmell. (Münchener med. Woch. 1911. Nr. 26.) Die nach den Prinzipien von Priestley-Smith konstruierte Lampe ist bei Sydow in Berlin zu kaufen.

13) Über eine Erleichterung der subjektiven Brillen-Bestimmung, von Hertzell. (Münchener med. Woch. 1911. Nr. 27.) Vorhalten eines mit Gläsern verschiedener Brechkraft armierten Metallstabes.

14) Weitere Untersuchungen über die Augenkrankheiten in der Südsee, von Leber und Prawazek. (Berliner klin. Woch. 1911. Nr. 39.) Auf Matupi (an der Nordspitze von Neu-Pommern, d. Ref.) leiden hauptsächlich die freien Eingeborenen an Trachom, das durch Chlamydozoen-Einschlüsse, zahlreiche Leber'sche Zellen und Schwellung der Epithelzellen, besonders ihrer Kerne ausgezeichnet ist. Zweimal wurden Misch-Infektionen mit sehr kleinen Kokken beobachtet. In Nauru (Insel dicht unter dem Äquator, 160—170° ö. L. von Greenwich; d. Ref.) fanden die Verff. im Lidwinkel Verdickungen der Bindehaut, die auf eine dauernde, aber keine Entzündung hervorrufende Reizursache zurückzuführen sind. In Taluit (Marschallinseln, d. Ref.) findet sich entsprechend der Häufigkeit der Lues Keratitis parenchymatosa und Iridocyclitis. Kusäre (Karolinen, d. Ref.) weist dieselbe Affektion auf wie Nauru (s. o.), Ponape eine bakterielle, häufig mit Blutungen einhergehende Bindehaut-Entzündung, Truk ist frei von Augenepidemien. Saipan (Marianen-Inseln, d. Ref.) zeigt hauptsächlich die drei auch auf Samoa vorkommenden Augenkrankheiten: Epitheliosis desquamativa, hervorgerufen durch Lyozoon atrophicans; bakterielle Conjunctivitis, hervorgerufen durch ein dem Koch-Weeks'schen nahestehendes Stäbchen (Bac. marianensis sp.); eine mit einem Chlamydozoengift zusammenhängende Einschlußkrankheit, die durch papilläre Veränderungen der Bindehaut ausgezeichnet ist. Kurt Steindorff.

15) Über Entstehung und Behandlung des Schielens, von Doz. Dr. C. Adam. (Mediz. Klinik. 1911. Nr. 52.) Die bei $^3/_4$ aller Menschen vorhandene, durch Inkongruenz der anatomischen Verhältnisse der beiden Orbitae bedingte anatomische Schielstellung wird durch den Fusionszwang latent gehalten; fällt der Fusionszwang fort, so treten die Augen in ihre anatomische Ruhelage ein, die in $^3/_4$ der Fälle eine Schielstellung ist. Zur Vermeidung von Doppelbildern treten dann sekundär Exklusion des Schielauges, Amblyopie und anomale Lokalisation auf; erst nach Beseitigung dieser sekundären Störungen ist eine Beeinflussung der Schielstellung durch Fusionsübungen möglich; Änderung der anomalen Lokalisation kann nur durch die Schiel-Operation hervorgerufen werden. Die Sehschärfe des Schielauges kann durch Übungen meist ganz erheblich gebessert und durch stereoskopische Übungen ein binokulares Einfachsehen erzielt werden.

16) Die Wirkung des Radiums und der Radiumemanation auf den Sehapparat, von Prof. Dr. H. Chalupecky in Prag. (Wiener klin. Rundschau. 1911. Nr. 52.) Experimentelle Versuche über den biologischen Einfluß des Radiums und der radioaktiven Wässer auf den Augenapparat hat Verf. angestellt. Die Resultate waren in bezug auf die Behandlung der Augenkrankheiten von keiner Bedeutung. Sie bestätigten die Reizung der vorderen Augenabschnitte durch die Radiumstrahlung, die analog ist dem Einflusse der Röntgenstrahlen und an jene Veränderungen erinnert, die durch

ultraviolette Strahlen entstehen. Die radioaktiven Wässer haben keine besondere direkte Wirkung auf das Auge.

17) Einundzwanzigster Bericht über die Abteilung für Augenkranke im Landesspitale zu Laibach (vom 1. Januar bis 31. Dezember 1911), von Primarius Dr. Emil Bock. 1618 Patienten (779 Männer, 781 Weiber) — die höchste Zahl seit Bestand der Abteilung — Zahl der Star-Operationen 143, und zwar: Star-Ausziehung mit dem Lappenschnitt (74 mit, 1 ohne Iridektomie) 75, Star-Ausziehung mit dem Lanzenschnitt 20, Zerschneidung des Stares 48; Iridektomien 97, darunter wegen Drucksteigerung 14. Die Operations-Erfolge waren sehr gute mit Ausnahme der Star-Operation bei 2 Männern, welche am 4. Tage nach der Operation an schwerer Lungenentzündung erkrankten, wobei es zu Ausschwitzung in die Vorderkammer und nachfolgender Trübung und Einschmelzung der Hornhaut kam. Bei einem der beiden kam es später bei schon schrumpfendem Bulbus noch zu stürmischer Panophthalmitis. In 2 Fällen von Lidplastik mit gestieltem Lappen wurde der Ersatz durch Krebs vollständig zerstörter Augenlider erreicht; 27 mal wurde allgemeine Betäubung mit Ätherchloroform-Mischung nach vorhergegangener Skopomorphin-Einspritzung, sonst Ätherrausch, oder das Verfahren nach Schleich angewendet.

18) Experimentelle Untersuchungen über die Filtrierbarkeit des Virus der Einschlußblennorrhoe und über die Widerstandsfähigkeit des Trachomvirus (vorläufige Mitteilung), von Dr. A. Botteri in Triest. (Wiener klin. Wochenschr. 1912. Nr. 6.) Das filtrierte Sekret, welches von einer frischen konjunktivalen Einschlußblennorrhoe stammte, hatte bei einem Pavian eine schwere Conjunctivitis hervorgerufen, die von jener, wie sie durch direkte Übertragung des Trachomsekretes auf Paviane auftritt, nicht zu unterscheiden war; im Filtrate waren spärliche, ganz kleine rundliche, nach Giemsa rotviolett gefärbte Gebilde, die meist voneinander isoliert waren, nachweisbar; durch mehrere Impfungen auf Paviane wurde sichergestellt, daß die Temperatur, welche die Virulenz des im feuchten Zustande aufgehobenen Trachomvirus behebt, zwischen 43 und 41° C. liegen muß. Unwirksam wird auch das Trachomvirus, wenn man es durch eine halbe Stunde bei 15° C. eintrocknen läßt.

19) Zur Technik der Jontophorese des Auges, von Dr. R. Wirtz in Düren. (Mediz. Klinik. 1912. Nr. 3.) Das von Lubowski angegebene Instrument zur Jontophorese bei Ulc. serpens wird vom Verf. als prinzipiell falsch konstruiert bezeichnet. Als Vorzug der Jontophorese vor der Elektrolyse bezeichnet er die gleichmäßige, flächenhafte Tiefenwirkung, die nie den Querschnitt der Elektrode überschreitet, unter völliger Schonung des Gewebes, selbst des von der Elektrode berührten.

20) Über Lichtscheu, von Hofrat Prof. E. Fuchs. (Wiener klin. Wochenschr. 1912. Nr. 1.) Verf. schildert das Wesen der Lichtscheu, die häufig mit Lidkrampf, Tränenabsonderung und Niesen einhergeht. Lidkrampf, Tränenabsonderung und Niesen sind reflektorische Erscheinungen, bei welchen der zentrifugale Teil des Reflexbogens für den Lidkrampf durch den Facialis, für die Tränensekretion wahrscheinlich auch durch den Facialis, für das Niesen durch die für die Respiration bestimmten motorischen Nerven gebildet wird. Der zentripetale Teil des Reflexbogens ist entweder der Trigeminus, oder der Opticus. Am häufigsten wird die Lichtscheu durch die Reizung der Trigeminus-Endigungen ausgelöst. Gerade oberflächliche Veränderungen an der Hornhaut (wie bei skrofulöser Bindehaut-Entzündung) rufen oft weit-

aus stärkere Lichtscheu hervor, als tiefgreifende Hornhautgeschwüre; im erstern Falle sind die empfindlichen Endigungen der Trigeminusfasern entzündlich gereizt, während sie im zweiten Falle meist schon der Zerstörung anheimgefallen sind. Der Lidkrampf überdauert bei skrofulöser Bindehaut-Entzündung mitunter die entzündliche Erscheinung; 5% Kokaïn einmal täglich angewendet, erleichtert die Untersuchung und zeigt sich auch therapeutisch wirksam. Auch Dionin sowie die Saugstauung (Bier) sind von günstiger Wirkung. Lichtscheu kann auch durch Reizung der Opticus-Endigungen durch Licht hervorgerufen werden; hier kommen die Menge des Lichtes, die Verteilung des Lichtes über die Netzhaut und die Empfindlichkeit derselben in Betracht. In bezug auf die Stärke des Lichteinfalles ist mehr die relative Menge des Lichtes, d. h. bei plötzlicher Steigerung der Beleuchtung das Verhältnis zu der Beleuchtung, unter welcher sich das Auge gerade vorher befunden hatte, das Ausschlaggebende. Der Schmerz, den plötzliche Einwirkung starken Lichtes mitunter hervorruft, wird nach Verf.'s Ansicht durch die starke Zerrung erzeugt, welche die Irisnerven erfahren, wenn unter dem Lichteinflusse die Pupille sich kräftig zusammenzieht. Lange Einwirkung starken Lichtes kann Erythropsie und anatomische Veränderungen an der Macula (zentrales Skotom) erzeugen. Rauchgraue Schutzgläser sind den jetzt modernen gelben Gläsern vorzuziehen, denn nur die erstgenannten schwächen alle sichtbaren Lichtstrahlen in ziemlich gleichmäßiger Weise und halten auch die ultravioletten Strahlen ab. Nur bei Schneeblindheit und elektrischer Augen-Entzündung empfehlen sich gelbe (oder rote) Gläser. Auch Überempfindlichkeit der Netzhaut, z. B. bei Neurasthenie und Hysterie, kann das Gefühl von Blendung erzeugen, das aber weniger durch Tageslicht, als durch glänzende Gegenstände hervorgerufen wird. Blendung kann auch auftreten, wenn bei stärkerem Lichteinfall schlechter gesehen wird; so häufig bei beginnender seniler Katarakt und bei Gegenwart eines zentralen Skotoms (z. B. bei chronischer Nikotin-Vergiftung). Auch die Verteilung des Lichtes auf der Netzhaut spielt eine Rolle bei der Blendung. Meist liegt die Ursache der Diffusion des Lichtes in unsrem Auge (Trübung der brechenden Medien). Bei sehr grellem Lichte empfinden auch gesunde Augen Blendung, weil die Medien unsres Auges nicht vollständig durchsichtig sind und bei starker Beleuchtung etwas Licht auch neben der Pupille in das Auge dringt. Das Blendungsgefühl in manchen Fällen von Retinitis mag vielleicht ebenfalls durch die Diffusion des Lichtes bedingt sein, welche in den vorderen Schichten der Netzhaut entsteht, wenn diese infolge des entzündlichen Prozesses getrübt sind. Über eine Art von Lichtscheu wird mitunter in Fällen totaler angeborener Farbenblindheit geklagt; man hat diese Erscheinung auf Grund der Parinaud-Kries'schen Theorie zu erklären versucht.

21) Ein Versuch aus Goethe's Farbenlehre und seine Erklärung, von Prof. Sigm. Exner. (Wiener klin. Wochenschr. 1912. Nr. 1.) Verf. befaßt sich mit einem Versuche der Farbenlehre Goethe's (§ 420 der Farbenlehre) und gibt im Gegensatze zu Goethe eine unsern heutigen Kenntnissen entsprechende Erklärung. In bezug auf die Persönlichkeit des Dichters scheint ihm die Schilderung des Versuches in der Farbenlehre für eine mäßige Kurzsichtigkeit der Augen desselben zu sprechen. **Schenkl.**

Um Einsendung von Separat-Abzügen wird gebeten (Berlin NW. 26 Schiffbauerdamm).

Verlag von Veit & Comp. in Leipzig. — Druck von Metzger & Wittig in Leipzig.

Centralblatt

für praktische

AUGENHEILKUNDE.

Herausgegeben von

Prof. Dr. J. Hirschberg, Geh. Med.-Rat, in Berlin.

Unter ständiger Mitwirkung der Herren Prof. G. Abelsdorff in Berlin, Dr. Berger in Paris, Prof. Birnbacher in Graz, Dr. Brailey in London, Prof. Cl. du Bois-Reymond in Schanghai, Dr. Czellitzer in Berlin, Dr. Oscar Fehr in Berlin, Prof. C. Galleniga in Parma, Dr. Ginsberg in Berlin, Hofrat Prof. Goldzieher in Budapest, Dr. Gordon Norrie in Kopenhagen, Dr. Issigonis in Smyrna, Lt. Col. F. P. Maynard, I. M. S., Calcutta, Dr. F. Mendel in Berlin, Dr. Moll in Berlin, Dr. W. Mühsam in Berlin, Dr. Neuburger in Nürnberg, Dr. Peltesohn in Hamburg, Dr. Pergens in Maeseyck, Prof. Peschel in Frankfurt a. M., Dr. Purtscher in Klagenfurt, Dr. M. Reich in Petersburg, Dr. H. Rönne in Kopenhagen, Med.-Rat Dr. Scheer in Oldenburg, Prof. Schenkl in Prag, Prof. Schwarz in Leipzig, Dr. Spiro in Berlin, Dr. Steindorff in Berlin.

Monatlich ein Heft. Preis des Jahrganges 12 Mark. Zu beziehen durch alle Buchhandlungen des In- und Auslandes und die Postanstalten des Deutschen Reiches.

1912. Sechsunddreißigster Jahrgang. Mai.

Inhalt: **Original-Mitteilung.** I. Verein der Spitals-Ärzte in Budapest. Von Prof. Dr. **W. Goldzieher.** — II. Über eine gleichzeitig mit der Systole auftretende entoptische Erscheinung. Von Prof. Dr. **B. Solger** in Neisse.

Neue Bücher.

Gesellschaftsberichte. 1) Bulletin de la Société Belge d'Ophtalmologie. Nr. 30. — 2) Bulletin de la Société d'Ophtalmologie d'Egypte. (Alexandrien, 1911.)

Referate, Übersetzungen, Auszüge. 1) Über Methylschnaps-Vergiftung, von J. Hirschberg. — 2) Über die epidemische gonorrhöische Augenentzündung Ägyptens und ihre Beziehungen zum Trachom, von M. Meyerhof. — 3) Die im Jahre 1911 in Dänemark erschienene ophthalmologische Literatur, zusammengestellt von Privat-Dozent Dr. Henning Rönne in Kopenhagen.

Journal-Übersicht. I. A. v. Graefe's Archiv f. Ophthalmologie, LXXX. 3. — II. L'Ophtalmologie Provinciale, 1911, Nr. 11—12 und 1912, Nr. 1. — III. La Clinique Ophtalmologique, 1912, Januar bis März. — IV. Revue générale d'Ophtalmologie, 1911, Nr. 12 und 1912, Nr. 1. — V. The ophthalmoscope. 1911, November—Dezember und 1912, Januar bis März. — VI. Transactions of the ophthalmological society of the United Kingdom. 1911. Vol. 31. Fasc. III.

Vermischtes. Nr. 1—13.

Bibliographie. Nr. 1—3.

I. Verein der Spitals-Ärzte in Budapest.

(Sitzung vom 7. Februar 1912.)

1. Salvarsan-Fälle.

Vorgestellt von Prof. Dr. **W. Goldzieher.**

a) Ein 22jähriger Arbeiter (Schlosser) wurde fast ganz blind auf die Augen-Abteilung des allgemeinen Krankenhauses gebracht. Rechterseits

war überhaupt keine Lichtempfindung mehr. Am linken Auge war die Lichtempfindung schwach, die Projektion zweifelhaft. Beiderseits war ausgeprägte Ciliar-Injektion vorhanden, das Kammerwasser trübe, die Kammer eng, Irisgewebe stark aufgelockert, Struktur verwaschen, die Oberfläche etwas vorgebaucht, bei vertieftem Pupillargebiet, graues Exsudathäutchen in demselben; Seclusio pupillae. Sehr hoher intraokularer Druck. (Schiötz mindestens 45 ccm.) Sehr große Schmerzen und Lichtscheu, Tränenfluß, so daß die Untersuchung sehr erschwert war. Dabei ist der Kranke sehr schwerhörig. Diagnose: Iridocyklitis, Seclusio pupillae, Glaukoma secundarium or. utr.

Die Anamnese ergibt, daß der Kranke syphilitisch infiziert war, ambulatorisch mehrere Wochen Einreibungen mit grauer Salbe machte, und gegen seine Augenkrankheit noch mit Atropin-Einträufelungen behandelt wurde.

Die Prognose wurde wegen der schlechten Lichtempfindung auf dem besseren Auge sehr düster gestellt; indessen wurde, um wenigstens gegen den erhöhten Druck vorzukehren, der Kranke sofort tief chloroformiert, und mit der breiten Lanze ein möglichst peripherer und ausgiebiger Schnitt am oberen Hornhautrande angelegt, um das Kammerwasser zu entleeren. Der Versuch, ein Stück Iris auszuschneiden, mißlang, sowohl auf dem linken als auf dem rechten Auge, da das aufgelockerte, morsche Irisgewebe der Pinzette nicht standhielt und ausriß. Der Erfolg der Operation war jedoch trotzdem ein sehr guter, da der intraokuläre Druck wahrnehmbar herabging und die Schmerzen wesentlich nachließen, auch die Lichtempfindung des linken Auges sich besserte.

Die Untersuchung des Gehör-Organes, die sodann auf der Spitals-Ohren-Abteilung vorgenommen wurde, ergab kein positives Resultat: „Hypaesthesia acustica“ war die lakonische Diagnose, die mitgegeben wurde.

Sechs Tage nach dem oben geschilderten Eingriff wurde die erste intravenöse Salvarsan-Injektion (0,45 g) gemacht. Der Kranke vertrug diesen Eingriff vorzüglich, ohne Temperatur-Erhöhung, und es trat eine fast stürmisch zu nennende Besserung seiner Augen ein. Schon am zweiten Tage nach der Injektion waren die entzündlichen Erscheinungen beider Augen (Ciliar-Injektion, Lichtscheu, Tränenfluß, die Auflockerung des Irisgewebes) wesentlich geringer und das linke Auge zählte prompt die vorgehaltenen Finger; am rechten Auge jedoch war die Lichtempfindung nicht zurückgekehrt. Die Besserung der Augen, sowie des linksseitigen Sehvermögens schritt von Tag zu Tag vor.

13 Tage nach der ersten erhielt der Kranke eine zweite intravenöse Salvarsan-Einspritzung (0,35 g). Die Besserung schreitet weiter fort, so daß die äußeren entzündlichen Erscheinungen vollkommen aufgehört haben, die Sehschärfe des linken Auges (trotz der totalen Pupillarverwachsung) und des trüben Glaskörpers schon $^5/_{10}$ beträgt. Der Augenhintergrund ist bereits, wenn auch verschleiert, aufzunehmen. Am rechten Auge ist in der äußeren

Hälfte des Gesichtsfeldes Lichtempfindung vorhanden, der Augenhintergrund ist jedoch nicht zu erleuchten, da die Pupille durch eine fibröse Membran verlegt war.

10 Tage darauf wurde eine breite Iridektomie beiderseits angelegt, die linkerseits ganz glatt verlief, rechts aber von einer profusen, die Kammer vollkommen füllenden Blutung gefolgt war. Die Blutung resorbierte sich nur sehr schwer und hinterließ eine Pseudomembran, die das Kolobom verlegt, bei völliger Reizfreiheit des Bulbus. Auf dem linken Auge nimmt die Sehschärfe noch zu, der Glaskörper reinigt sich zusehends. Zur Erreichung einer möglichst gründlichen Heilung wird noch eine Inunktionskur durchgeführt, die der Kranke vorläufig noch gut verträgt.

Ich bemerke, daß ich mich trotz der bestehenden Schwerhörigkeit höheren Grades nicht hatte abhalten lassen, die Salvarsan-Injektionen zu machen. Selbst auf die Gefahr hin, das Hörvermögen noch weiter zu schädigen, muß der Versuch zur Rettung des aufs äußerste bedrohten Sehorgans gewagt werden. Heute ist das Gehör bedeutend gebessert, es scheint demnach, daß es sich um eine syphilitische Läsion des Gehörnerven gehandelt hat, die gleichzeitig mit der Affektion beider Augen in Heilung übergegangen ist.

b) Ein 30jähriger Mann wurde ins Krankenhaus mit einem apfelgroßen, bereits in Zerfall begriffenen Gumma am linken oberen Orbitalrande aufgenommen. Der untere Teil des Gumma (in der Gegend des äußeren Kanthus) war bereits durchbrochen, und auf Druck entleerte sich eine rahmig-krümelige Masse. Ferner saß in der Gegend der Schilddrüse eine ungefähr faustgroße, harte, höckerige, mit dem Kehlkopf fest verwachsene Masse, deren Hautdecke gespannt, augenscheinlich verdünnt und gerötet war, und die unschwer als Gumma zu erkennen war. Die Untersuchung des Laryngologen ergab die Diagnose Chondritis syphilitica. Der Patient leidet schon lange an allerlei Manifestationen der Syphilis und hat schon zahlreiche Quecksilber-Kuren durchgemacht.

Der Kranke erhielt nun eine intravenöse Salvarsan-Injektion von 0,5 g, worauf das Gumma des Supraorbitalrandes sozusagen sofort in Heilung überging. Der Zerfall hörte nämlich sofort auf, die Verkleinerung bis zum völligen Verschwinden war in kurzer Zeit vollendet. Etwas langsamer besserte sich das Kehlkopf-Gumma; zur Zeit, als jenes schon ganz geheilt war, war an dieser Stelle die Geschwulst zwar verschwunden, die Entzündung der mit der Unterlage straff verwachsenen Haut noch vorhanden. Leider verließ der Kranke die Anstalt, ehe die Heilung vollendet war.

Seit das Salvarsan in die Praxis eingezogen ist, habe ich es in zahlreichen Fällen angewendet. Ohne jetzt meine Statistik vorzulegen, die ich mit allen Belegen einer späteren Zeit vorbehalte, kann ich, meine Spitalserfahrungen resümierend, folgendes aussprechen:

Die Wirkung des Salvarsans ist um so sicherer, je gewisser

die syphilitische Natur des Augenübels ist. Damit will ich das ausgedrückt haben, daß nicht jedes bei einem syphilitischen Individuum vorkommende Augenübel auch sicher syphilitischer Natur ist. Um ein klassisches Beispiel dieser Tatsache vorzuführen, will ich eines Falles erwähnen, der auf meiner Abteilung beobachtet wurde. Ein 25jähriger Mann, der früher syphilitisch infiziert war, hatte eine auf diffuser Chorioiditis beruhende Hyalitis akquiriert. Zahlreiche antisyphilitische Kuren hatten keine Besserung erzielt. Als ich ihn zur Behandlung übernahm, waren bei völliger Intaktheit der Iris beiderseits dichte, stellenweise membranartige Trübungen im Glaskörper zu konstatieren. Die WASSERMANN'sche Reaktion war „hochpositiv". Eine volle Salvarsan-Injektion (damals noch intramuskulös) hatte nicht nur keinen Erfolg, sondern das Sehvermögen verfiel noch weiter. Ich nahm darum nach einiger Zeit die Tuberkulinprobe vor, die positiv ausfiel. Eine längere Zeit fortgesetzte Tuberkulin-Behandlung erzielte eine bedeutende Besserung, so daß der Kranke wieder arbeitsfähig wurde, die Glaskörpermembranen auf einem Auge fast ganz verschwanden und auch auf dem anderen Auge zusehends abnahmen. Es kann, wie aus diesem Beispiel hervorgeht, bei einem syphilitischen Individuum eine tuberkulöse Augenkrankheit bestehen; konkret ausgedrückt: eine Krankheit, die nicht durch die Spirochaeta pallida, sondern durch den Koch'schen Bazillus verursacht war.

Daß in solchen Fällen die Salvarsan-Behandlung trotz nachgewiesener Syphilis keinen Erfolg haben kann, ist klar. Dagegen habe ich die glänzendsten Erfolge gehabt ohne einen einzigen Fehlversuch bei der Salvarsan-Behandlung gegen frische, ausgesprochen syphilitische Iritiden, der gewöhnlichen, oder der papulösen oder gummösen Form. Ich kann es aussprechen, daß der Erfolg hier ein so rascher war, wie wir ihn sonst bei den energischsten Quecksilber-Kuren nicht beobachten. In meinem allerersten Falle, einer schweren Iritis mit zahlreichen Papeln in der Spinkter-Gegend, sehr beträchtlichen Schmerzen und heftigster Lichtscheu, war die Wirkung eine so rasche, nach kaum einem Tage sich äußernde, daß es schon an Zauberei grenzte. Ebensogut, wenn auch nicht so rasch, war die Wirkung bei luetischen Augenmuskel-Lähmungen, besonders der totalen Okulomotorius-Lähmung. Absolut wirkungslos erwies sich das Salvarsan gegen die Keratitis parenchymatosa und gegen die bei ererbter Syphilis vorkommenden reich pigmentierten Chorioretinitiden, die ich übrigens für eine metasyphilitische Degeneration halte; ebenso bei Atrophia nervi optici aus zentralen Ursachen. Nicht ganz sicher war der Erfolg bei frischer Chorioretinitis und Neuritis optici; ich glaube annehmen zu dürfen, daß in diesen Fällen eine energische Schmierkur den Vorzug verdient. Nicht unerwähnt darf ich einen Fall lassen, der einen Mann betrifft, der schon verschiedene schwere syphilitische Attacken, darunter eine Hemiparese, bei Quecksilber-Kuren gut überstanden hatte. Das Individuum erkrankte an einer linksseitigen Retinitis, mit einem eigentümlichen starren Exsudate, so daß der zentrale Anteil des

Augenhintergrundes in eine weiße Masse verwandelt war, in der man die Stelle der Papille nur aus der Richtung einiger größerer, vom Exsudate nicht verdeckter Gefäßstücke erschließen konnte. In der Gegend der Macula lutea zeigte die weiße Masse einen grünlichen Fleck. Gegen die Netzhaut-Peripherie verlor sich die Verfärbung allmählich. Das rechte Auge war vollkommen normal, bei guter Sehschärfe. Nach Salvarsan-Injektion (intramuskulär) ging diese Veränderung der linken Retina rasch in Heilung über; im rechten Auge jedoch, das täglich gespiegelt wurde, entwickelte sich das Bild der Retinitis diffusa syphilitica, mit den charakteristischen weißen Streifen längs der Gefäße (Perivasculitis retinae). Hier war demnach, während die Retinitis eines Auges heilte, auf dem anderen Auge eine frische Retinitis aufgetreten — von einer Sterilisatio magna konnte demnach keine Rede sein.

2. Ein neuerlicher Fall der Heilung des Pannus trachomatosus durch Einimpfung blennorrhöischen Giftes.

Auf dem letzten internationalen ärztlichen Kongresse in Budapest (1909) habe ich vorgetragen und durch vorgestellte Fälle illustriert, daß die in den 20er Jahren des vorigen Jahrhunderts von Friedrich v. Jäger vertretene Methode der Einimpfung von blennorrhöischem Eiter behufs Heilung des dichten Pannus als ultimum refugium in allen Fällen, die den üblichen Behandlungsmethoden trotzen, wohl anwendbar ist, und nicht mit größerer Gefahr verbunden ist, als z. B. die Anwendung des Jequirity. Ich kann in bezug auf diesen Punkt auf die Sitzungsberichte der ophthalm. Sektion dieses Kongresses, besonders aber auf meine ausführliche und jedem leicht zugängliche Arbeit in der Wiener klinischen Wochenschrift (1909, Nr. 52) verweisen. Der Hauptgrund, daß diese Methode gänzlich verlassen wurde, beruht auf der Befürchtung, daß die Kornea des blennorrhöisch gemachten Auges dem Ansturm der so heftigen eitrigen Entzündung nicht Stand zu halten vermöchte und leicht in geschwürigen Zerfall übergehen könnte. Diese Befürchtung ist jedoch, wie eine einfache Überlegung ergibt, nicht gerechtfertigt. Bei der gewöhnlichen Blennorrhöe handelt es sich in der Regel um eine normale, d. h. gefäßlose Kornea, die durch den blennorrhöischen Prozeß in die äußerste Gefahr gebracht werden kann. Bei der Impfblennorrhöe jedoch haben wir es — da doch kein rationeller Arzt diese Methode je gegen einen schwachen Pannus anwenden würde — mit einem Pannus crassus zu tun, d. h. mit einer Kornea, die mindestens so sukkulent und gefäßreich ist, als die Conjunctiva tarsi, welche Membran kaum je durch die heftigste Blennorrhöe geschwürig zerfällt. In jedem Falle darf die Methode der Einimpfung nur in der äußersten Not angewendet werden, aber dann gibt sie Resultate, die den unbefangenen Beobachter mit Staunen erfüllen. Es kehrt nämlich nicht nur die Horn-

haut zur Norm zurück, sondern auch die trachomatös infiltrierte Konjunktiva (sofern es sich nicht um glatte, narbige Bindehäute handelt) bildet sich allmählich so sehr zurück, daß man sie in manchen Fällen für ganz normal halten kann. Auf welche Weise diese Resorption der schweren trachomatösen Infiltration, die Rückbildung mächtiger papillärer und granulärer Wucherungen erfolgt, ist noch unbekannt; der histologische Verlauf dieses Involutionsprozesses mag einem späteren Untersucher vorbehalten werden.

Ein Fall, der das Gesagte illustrieren soll, ist der folgende, den ich Ihnen vorstelle:

Das hier gegenwärtige 9jährige Mädchen leidet schon lange an schwerem Trachom beider Augen, und wurde schon einmal durch mehrere Wochen auf meiner Abteilung behandelt. Am 3. September v. J. kommt sie wieder mit der schwersten Form des granulären und sulzigen, zu beträchtlicher Verdickung der Bindehäute führenden Trachoms beider Augen. Beiderseits war dichtester Pannus vorhanden, so daß die Iris kaum durchschimmerte. Auf der Kornea des linken Auges befand sich eine zentrale Trübung, in deren Mitte ein eiterig belegter Substanzverlust. Heftigster Reizzustand, Lichtscheu und Lidkrampf.

Das Kind wird 3 Monate auf unserer Abteilung behandelt, ohne daß die geringste Besserung eingetreten wäre.

Im Anfang Dezember v. J. wird die Einimpfung von Blennorrhöe vorgenommen, und zwar ausschließlich ins rechte Auge. Das linke Auge erhält einen hermetisch schließenden Schutzverband, weil wir wegen der zentralen Ulzeration für die Integrität der Hornhaut besorgt waren. Aber das unbändige Kind befreite sich vom Verbande, und so kam die Selbstansteckung des linken Auges zustande. Beide Augen erkrankten an heftigem Eiterfluß.

Der Zweck der Inokulation wurde, wie Sie jetzt sehen, glänzend erreicht, und zwar an beiden Augen. Während des Ablaufes des Eiterflusses hellten sich beide Hornhäute auf, die Gefäße verschwanden allmählich, und gegenwärtig finden Sie nur eine feine, nur mit fokaler Beleuchtung nachzuweisende oberflächliche Hornhauttrübung. Dementsprechend ist auch das Sehen beider Augen hergestellt. Und was noch bemerkenswert ist, gegenwärtig ist der Bindehauttraktus fast vollkommen normal, indem sowohl die Granula, als die diffuse sulzige Infiltration verschwunden sind und nur die Hypertrophie des Papillarkörpers daran erinnert, daß wir es ursprünglich mit einer schwer erkrankten Bindehaut zu tun hatten. Um auch diesen Rest zu tilgen, werden täglich leichte Touchierungen mit Nitr. arg. Lösungen vorgenommen.

II. Über eine gleichzeitig mit der Systole auftretende entoptische Erscheinung.

Von Prof. Dr. **B. Solger** in Neisse.

Wenn ich, mit dem Rücken gegen das von der Sonne beleuchtete Fenster gekehrt, frühmorgens, also bei ausgeruhter Netzhaut, auf eine helle Tapete oder Türe, die etwa 3 m von mir entfernt sind, mit halbgeschlossenen Lidern blicke, so daß die Fläche lichtschwach erscheint, dann sehe ich im rechten Auge oberhalb des von mir fixierten Punktes in regelmäßigen Zeitabständen einen rundlichen, ziemlich scharf begrenzten, hellen Fleck auftauchen und wieder verschwinden. Er tritt gleichzeitig mit der Systole auf und wird mit der Diastole wieder unsichtbar. Seine Größe entspricht etwa dem Bilde einer Fläche von 20 cm Durchmesser in der Entfernung von 3 m. Fixiere ich bei geschlossenem rechten Auge mit dem linken, so tritt auch hier die Erscheinung auf, nur in schwächerem Grade; auch nehme ich hier den Fleck in der unteren Hälfte des Gesichtsfeldes wahr. Die



S *D* *S*

Erscheinung ist also doppelseitig. Sie fehlt, wie ich ausdrücklich hervorhebe, bei geschlossenen Augen gänzlich, muß also im Bulbus ihren Sitz haben, nicht im Bereich der Sehsphäre; sie kann aber auch nicht durch Druck auf die Netzhaut oder den Sehnerven entstehen, denn sonst müßte sie bei geschlossenen Augen erst recht deutlich hervortreten. Wahrscheinlich handelt es sich um das Bild der Pupille. Während der Systole wird die Iris stärker durchblutet und daher undurchsichtiger, das zentrale Feld, das ich auf die Pupille beziehe, erscheint heller, als seine Umgebung. Während der Diastole gleicht sich der Unterschied zwischen dem peripheren und dem zentralen Gebiete aus oder er wird wenigstens geringer, der helle Fleck verschwindet, um bei Wiedereintreten der früheren Bedingungen wiederzukehren

Nach allem, was mir über den Zustand meiner bei dieser Selbstbeobachtung in Frage kommenden Organe bekannt ist, möchte ich die geschilderte Erscheinung, die, soviel ich weiß, noch nicht beschrieben wurde, für normal halten, doch wird wahrscheinlich die Intensität, mit der sie auftritt, bei verschiedenen Individuen nicht die gleiche sein.

Neisse, Anfang Mai 1912.

Unser Büchertisch.

Neue Bücher.

1. Coup d'oeil sur l'histoire en Belgique au XIXe siècle par le Docteur Van Duyse, Prof. de clinique opht. à l'Univ. de Gand. Gand 1912. (291 S.)

Eine liebevolle, aber unparteiische Sonder-Studie, die nicht bloß den Landsleuten des Verf.'s, sondern jedem Fachgenossen Freude und Belehrung gewährt, — mir aber mehr als den meisten: denn auf meine Bitte ist sie verfaßt.

Die Geschichte der Augenheilkunde im 19. Jahrhundert erfordert genaue Angaben, namentlich über den Unterricht und die Anstalten. Ich habe sie von zahlreichen Fachgenossen erhalten und in den bereits gedruckten Abschnitten (über die österreichischen Schulen, über Deutschlands Augenärzte 1800—1850) dankbar anerkannt.

Die beste Form solcher Mitteilungen ist ja die Sonder-Geschichte, die mir doch noch genug Arbeit übrig läßt. Besonders erwünscht wäre eine Geschichte der Augenheilkunde in England während des 19. Jahrhunderts. Die Engländer haben zum Fortschritt der Heilkunde Großes geleistet, aber über Geschichte der Heilkunde und insbesondere unsres Faches so gut wie gar nichts veröffentlicht.

Für Frankreich fließen ergiebigere Quellen.[1]

2. Franc. Xav. Galezowsky (1831—1907) quinto exeunte anno ab ejus obitu Orestes Parisotti discipulus grati animi ergo. Romae 1912.

Der lateinische Panegyricus eines dankbaren Schülers.

*3. Société française d'Opht. Congrès de 1912. La Retinite albuminurique. Rapport présenté le 6 mai 1912, par le Dr. Rochon-Duvigneaud (de Paris). Paris 1912. (214 S.)

*4. Graefe-Saemisch. 219. und 220. Lief. Verletzungen des Auges von A. Wagenmann, Prof. in Heidelberg.

*5. Vergleichende Physiologie des Gesichtssinnes, von C. Heß. Mit 3 Taf. u. 45 Fig. im Text. Abdruck aus dem Handbuch d. vergleichenden Physiol. von Hans Winterstein. Jena 1912. (299 S.)

*6. Lehrbuch d. gesamten med. Anwendungen der Elektrizität. In drei Bänden bearb. von Prof. Dr. med. H. Boruttau und Prof. Dr. med. L. Mann. II. Bd., 2. Hälfte. Leipzig 1911, Dr. Wernher Klinkhardt.

Gesellschaftsberichte.

1) Bulletin de la Société Belge d'Ophtalmologie. Nr. 30.

Sitzung vom 14. Mai 1911.

1. Warlomont: Art. hyal. persist. Kasuistik.

2. Bettremieux: Besserung eines Falles von Iridochorioiditis durch Sklerektomie.

Nachdem die Iridektomie versagt hatte, besserte die (links wiederholte) Sklerektomie die Drucksteigerung und das Sehvermögen.

3. Gallemaerts: Doppelseitiges Pseudogliom und Ectropion uveae.

[1] Meine Geschichte der Augenärzte Frankreichs 1800—1850 wird demnächst erscheinen.

4. De Ridder: Über die Wirkung von Salvarsan bei sympathischer Ophthalmie.

Während die übliche Art der Behandlung keinen Erfolg hatte, hob sich nach einer intramuskulären Einspritzung von Salvarsan, der eine Reihe subkutaner Pilokarpin-Injektionen folgte, die Sehschärfe recht erheblich, und der objektive Befund wurde viel besser.

5. Gallemaerts: Ein neues Sideroskop.

6. Van der Straeten: Orbital-Verletzung durch Eindringen der Spitze eines Regenschirms.

Der Sehnerv wurde hinter der Eintrittsstelle der Zentralgefäße zerrissen, und es entwickelte sich nach 3 Wochen deutliche fortschreitende Atrophie. Die Lähmung mehrerer motorischer Nerven besserte sich, die Sensibilitätsstörungen gingen ganz zurück.

7. De Waele: Netzhaut-Aderhautriß und Bewegungsstörungen.

Verletzung durch ein gegenfliegendes mehrere Zentimeter langes und etwa 100 gr schweres Eisenstück: Mydriasis, Glaskörperblutung, Risse in der Retina und Chorioidea, Ptosis und Okulomotorius-Parese. Die Beteiligung des N. III war nur vorübergehend und beruhte wohl auf Kompression durch Schwellung.

8. De Waele: Die Behandlung der Nikotin-Amblyopie durch Lecithin.

Die Behandlung ist gefahrlos und erfolgreich, sie bewährte sich auch bei einer Atropin-Vergiftung und einer toxisch-infektiösen Neuritis n. opt. intraocularis.

9. De Rutten: Schwere Verbrennung beider Augen durch H.

10. Margorati: Die Fluoreszenz des Auges durch Uranin.

M. erhielt bei innerlicher Darreichung von Uranin dieselben Ergebnisse wie Benk u. a.

11. Danis: Epithelioma limbi. Kasuistik.

12. Leplat: Metastatischer Krebs des Auges; Brustkrebs bei einer 39 Jahre alten Frau.

1 Jahr nach der Amputatio mammae Metastase im Corpus ciliare. Später multiple Geschwülste auf der Bauchhaut und Stauungspapille.

13. Pohl: Intraokularer Eisensplitter.

Ehe die Magnetoperation möglich war, brach Pantophthalmie aus.

14. Coppez: Eine Modifikation der Operation von Lagrange. (Anwendung eines lanzenförmigen Messers.)

15. Gallemaerts: Ansatzstücke mit Kugelgelenken für den Volkmann'schen Riesenmagneten. Kurt Steindorff.

Sitzung vom 26. November 1911.

1. Bettremieux: Krankenvorstellung.

Sklerektomie zur Heilung des Glaukoms auf einem Auge, zur Verhütung auf dem andern. Wenn auch der Wert der Iridektomie unbestreitbar ist, so verdient die Sklerektomie doch den Vorzug vor ihr.

2. Leplat: Einseitige Ophthalmoplegia externa mit Exophthalmus.

Auszuschließen als ursächliches Moment war Periostitis, Sinusitis, Tumor orbitae, zentrale Kern-Affektion; auch die Möglichkeit einer eigentümlichen Form von Basedow wurde fallen gelassen. Der Zustand besserte sich ausnehmend schnell auf Jod-Darreichung. Die Ursache der Erkrankung bleibt dunkel.

3. Brandès: a) Doppelseitige Cataracta electrica.

Ziemlich rasch fortschreitende Linsentrübung nach einem Schlag von 6500 Volt.

b) Chorioïditis traumatica.

4. Rutten: Durchbohrung des Augapfels und der äußeren Augenhöhlenwand durch einen Pfeil, der im Knochen stecken blieb. Heilung nach 14 Tagen.

5. Rutten: Schwarzer Fremdkörper unbekannter Natur in der vorderen Kammer nach Verletzung der Hornhaut durch einen Metallsplitter.

Die Sideroskopie ist negativ, die Annäherung an den Elektromagneten setzt den Fremdkörper nicht in Bewegung. Anscheinend handelt es sich um ein Stückchen Uvealgewebes. R. hat das Prinzip, intraokulare Fremdkörper erst dann zu entfernen, wenn das Auge gereizt ist; besteht weder Reizung noch Persistenz, so läßt er zufällig entdeckte Splitter in Ruhe.

6. Lantsheere zeigt das in das Augen-Innere eingedrungene Ende einer Peitschenschnur.

7. Jean Coppez: Ein Fall von sympathischer Augenentzündung. Bemerkungen dazu.

Ausbruch der sympathischen Ophthalmie 5 Wochen nach der Verletzung, ohne daß das verletzte Auge die geringsten Spuren einer Reizung zeigte, — es handelte sich um eine Läsion der Kornea-Skleralgrenze mit Irisvorfall. Den entzündlichen Erscheinungen am vorderen Uvea-Teile ging eine Papillitis und eine Peripapillitis voraus: was C. für das Regelmäßige hält. Da das Sehvermögen auf dem verletzten Auge gut blieb, wurde natürlich nicht enukleiert, und der Endausgang war ein guter.

8. Van der Straeten: Gibt es ein traumatisches Trachom?

Ausbruch einseitiger Körnerkrankheit, nach dem ein Eisensplitter gegen die Hornhaut geflogen war. Der Zusammenhang wird so erklärt, daß die Verletzung bei einem prädisponierten Individuum die Ernährung der Bindehaut so veränderte, den Keimen den Eintritt öffnete und die Schleimhaut in einen Zustand gesteigerter Empfindlichkeit versetzte.

9. Gallemaerts: Star-Ausziehung mit peripherer Iris-Ausschneidung.

Erfolg in 18 Fällen.

10. Marbaix: Die Prognosenstellung vor der Operation des Alters-Stars.

11. Van den Bergh: Die Haltung beim Schreiben.

12. Danis: Behandlung der Nikotin-Amblyopie mit Lecithin.

Intramuskuläre Injektion von 2 ccm einer öligen 5 %igen Lecithinlösung bei Abstinenz von Alkohol und Nikotin. Im 1. Falle anhaltende Besserung der Sehschärfe, auch nach Aussetzen des Mittels; im 2. und 3. Falle ist die Besserung nur unwesentlich, im 4. Falle stieg die Sehschärfe während der Behandlung erheblich, nahm aber nach Abbruch der Lecithin-Darreichung sofort wieder ab; im letzten Falle war der Erfolg glänzend, obwohl kein Lecithin, sondern nur totale Abstinenz verordnet wurde.

13. Rutten: Wodurch unterscheidet sich der Nystagmus der Bergarbeiter von andern Formen des Nystagmus?

14. Marbaix: Akkommodations-Krampf.

Er ist häufig mit Zuständen, die den Körper schwächen (Anämie, Durchfällen usw.) und mit Überanstrengung vergesellschaftet, schlechte Beleuchtung

und fehlerhafte Haltung beim Schreiben kommen hinzu. Der klonische Spasmus ist durch Tragen eines schwachen Konvexglases und allgemeine Hygiene, der tonische durch Atropin zu lösen.

15. Moret: Augenverletzungen durch „Brai"

„Brai" ist ein Teerrückstand; man unterscheidet „fetten Brai", der zurückbleibt, wenn Ammoniak und die Benzol und seine Derivate enthaltenden Öle abdestilliert sind; wird dieser „fette Brai" nochmals destilliert, so erhält man bei 160—300° Öle, die, schwerer als H_2O, Phenol, Kresol, Phorol, Amilin, Pyridinbasen enthalten; bei fortgesetzter Destillation (300—400°) erhält man feste Kohlenwasserstoffe und als Rückstand „trocknen Brai". Je fetter der „Brai" ist, um so reicher ist er an Karbolsäure. Kommen Partikelchen von „Brai" ins Auge, speziell in die Hornhaut, so ist der Reizzustand um so heftiger, je länger der Fremdkörper dort verweilt, und schließlich entwickelt sich eine Hypopyonkeratitis. Der längere Aufenthalt in einer Brai-Dampf und -Staub enthaltenden Luft erzeugt eine chronische Conjunctivitis mit Tränen und Ektropium des Unterlides. Die Hornhaut ist bisweilen im Bezirk der Lidspalten-Zone (und ebenso die Bindehaut) tätowiert. Im Gesicht zeigen sich warzenförmige Wucherungen, die abfallen und ein (bald vernarbendes) Geschwür hinterlassen.

16. Coppez: Okulomotorius-Lähmung nach Salvarsan.

Acht Tage nach der 4. Injektion Schwindel, Kopfweh und Doppeltsehen, die Lähmung des M. rect. inf. blieb bestehen. Kurt Steindorff.

---

2) Bulletin de la Société d'Ophtalmologie d'Egypte. (Alexandrien, 1911.)

1. Dr. Meyerhof: Genealogie einer mit angeborener stationärer Nachtblindheit behafteten Familie.

Es handelt sich um die Familie Nougaret, die Nettleship bereits 1907 besprochen hat. (Transact. of the Ophtalm. Soc. of the Unit. Kingdom, Bd. XXVII: vgl. Cbl. f. Augenheilk. 1907. S. 308.)

2. Meyerhof: Ein Fall von familiärer fleckiger Hornhaut-Entartung.

3. Osborne: Eine neue Art der Behandlung der trachomatösen Übergangsfalte.

Es ist das von Groenholm angegebene Verfahren, mit dem Desmarres'schen Sperrer das Lid zu ektropionnieren; es ist leicht, unschädlich und schnell.

4. Osborne: Morgagni'scher Star, in der Kapsel ausgezogen.

Da die Eröffnung der verdickten Kapsel nicht gelang, wurde die Linse in der Kapsel extrahiert; erst an der extrahierten Linse wurde die Diagnose Cat. Morg. gestellt. Es resultierte eine ideale Sehschärfe.

5. Contonikas: Über Star-Operation nach Hess.

Unter 40 Fällen, die er, nach Hess, mit peripherer Iridektomie ambulant(!) operierte, sah er nur einen Irisvorfall. Dabei mußte u. a. ein Operierter sofort nach dem Eingriff eine große Strecke nach Hause auf einem Esel reiten! Nach 3 Tagen kehrte er zurück und trug statt des Verbandes ein Stück schmutzigen Zeuges vor dem Auge — auch dieser Fall kam durch! Vor der Operation streicht C. 3 Tage lang Sublimatsalbe (1,0:3000,0) in das zu operierende Auge ein.

6. Kahil: Soll man ein star-krankes Auge operieren, wenn das andere noch gesund ist und normale Sehschärfe besitzt?

Die Frage soll nicht generell, sondern individuell beantwortet werden.

7. Sameh Bey: Neue Verfahren zur Staphylom-Operation.

Bericht über 1080 Operationen partieller und totaler Staphylome.

8. Sameh Bey: Phlegmone und akute eitrige Osteo-Periostitis der Orbita.

Mitteilung von 4 Fällen, die alle günstig verliefen.

9. Cassimatis: Doppelseitige angeborene Dacryocystitis purulenta und ihre Entstehung.

Ausdrücken des Tränensacks und Sondieren hatten keinen Erfolg, wohl aber Ausspritzen mit physiologischer NaCl-Lösung. Die Eiterung bestand schon bei der Geburt. C. glaubt mit Rochon-Duvigneau, daß die Ursache der Affektion in einer abnormen Erweiterung der Tränenwege liege.

10. Jacovidès: Orbitalphlegmone mit Verlagerung des Augapfels infolge von Sinutitis frontalis.

Heilung, bei einem 14 Jahre alten Knaben.

11. Jacovidès: Die sog. Trachomkörperchen bei andren Erkrankungen der Bindehaut.

Die Gebilde kommen seltener bei Trachom, als bei andern Bindehaut-Entzündungen vor, besonders häufig bei gonorrhoischen. Sie stellen Modifikationen des Zell-Protoplasma vor, hervorgerufen durch den entzündlichen Reiz. Ihre Form ist sehr wechselnd, keinesfalls handelt es sich um Parasiten oder Mikroben.

12. Peretz: Betrachtungen über Ursachen und Häufigkeit der Erblindung bei den ägyptischen Kindern in Kairo.

Von 5465 waren 128 [also 2,34 %] einäugig (62 totale Staphylome, 54 Phthisis bulbi, 11 Leucoma adhaerens totalis, 1 multiple Iris-Gummata) und 31 blind = 0,56 % (5 binokulare totale Staphylome, 13 Phthisis bulbi, 5 Pantophtalmien, je 2 Retinit. pigment. und totales Leucoma adhaerens, 3 angeborene Stare, 1 Diphtherie). Die eitrigen Bindehaut-Entzündungen sind im August am häufigsten. Unter den sezernierenden, das Auge vernichtenden Entzündungen ist die gonorrhoische die häufigste, dann folgt die durch den Bacillus Koch-Weeks hervorgerufene. Pocken werden dank dem Impfzwang immer seltener.

Kurt Steindorff.

Referate, Übersetzungen, Auszüge.

1) **Über Methylschnaps-Vergiftung**, von Julius Hirschberg. Berliner klin. Wochenschr. 1912. Nr. 6. (Vortrag in der Ophth. Ges. zu Berlin.)

M. H.! Ob der Methyl-Alkohol an sich oder durch fremde Beimengungen so giftig wirkt, — diese Frage soll und muß für die Wissenschaft und für die Menschheit bald und gründlich erörtert und der Lösung näher gebracht werden; sie interessiert aber zunächst doch weniger, für den Fall einer Massenvergiftung durch Methyl-Schnaps. Da will man eben nur weitere Vergiftung ausschließen, durch Ausschluß des giftigen Schnapses.

Dazu muß man aber allerdings wissen und beherzigen, daß Methyl-Schnaps jäh Blindheit und auch Tod herbeiführt. Mir scheint, daß bei uns manche dies nicht genügend gewußt haben. Man hätte es aber besser

wissen können, wenn die augenärztliche Literatur auch von den Nicht-Spezialisten etwas mehr berücksichtigt worden wäre.[1]) Das will ich durch eine Darlegung der einschlägigen Veröffentlichungen nachweisen. . . .

So entrollt sich vor unsren Augen ein düsteres Gemälde von Unglück, Torheit und Frevel. Meine Schilderung ist zu Ende.

Was ist der langen Rede kurzer Sinn?

Wenn unter einer Bevölkerungsgruppe, welche regelmäßig und reichlich Schnaps, und nicht den besten, zu sich zu nehmen gewohnt ist, plötzlich, ja explosiv, eine Vergiftungs-Krankheit ausbricht, mit Kopf- und Magenschmerz, Erbrechen, Betäubung, weiten, starren Pupillen, jäh und regelmäßig eintretender und vollständiger Erblindung, in den schlimmsten Fällen mit tödlichem Ausgang, schon wenige Stunden nach dem Beginn der ersten Erscheinungen, so sollte man zunächst immer an Methylschnaps-Vergiftung denken und die Quelle dieser Vergiftung zu verstopfen suchen."

---

2) **Über die epidemische gonorrhoïsche Augenentzündung Ägyptens und ihre Beziehungen zum Trachom**, von M. Meyerhof. (Klin. Jahrb. 1911. S. 381.)

Die Verbreitung der gonorrhoïschen Bindehaut-Entzündung in Ägypten ist vor allem im Hochsommer eine ungeheuere. Von 9020 Privatpatienten (in 6 Jahren) litten 2466 an akuter Bindehaut-Eiterung, deren Erreger in 1541 (= 62,5 %) der Bacillus Koch-Weeks war, in 497 (= 20,1 %) der Gonococcus; andere Beobachter berichten ähnlich. Die durch den Bacillus Koch-Weeks, den Strepto-, Pneumo- und den Gonococcus erzeugten akuten Bindehaut-Eiterungen häufen sich im Sommer; die Koch-Weeks-Epidemie beginnt früher, als die Gonokokkenepidemie und erreicht den Höhepunkt (in Alexandrien) im September; also 2 Monate später, als das Temperatur-Maximum. Der Anstieg der Gonokokkenepidemie fällt über 4 Wochen vor den jähen Anstieg des Nils. Die klimatischen Faktoren und der Staub sind auf die Epidemie ohne Einfluß. Im Gegensatz zur Häufigkeit des Augentrippers der Erwachsenen ist die große Seltenheit des Blennorrhöea neonat., denn sie macht nur 1 % der Gesamtzahl (in Greifswald 55 %, in Paris 58 %) aus. Die Ursache dieser auffallenden Erscheinung ist noch unbekannt. Außer der schweren blennorrhöischen und der leichten katarrhalischen Form gibt es noch eine chronische metablennorrhöische Gonokokkeneiterung der Bindehaut. Die genitale Infektion ist in Ägypten viel seltener als die von Auge zu Auge; die durch Fliegen ist wahrscheinlich, aber noch ebensowenig bewiesen, wie die Fähigkeit der Gonokokken, während des heißen ägyptischen Sommers auch außerhalb des menschlichen Körpers am Leben zu bleiben. Die Beziehungen der Gonoblennorrhöe zum Trachom sind dergestalt, daß die trachomatöse Bindehaut gonorrhöisch erkranken kann; die Gonorrhöe verläuft am vorher schon trachomkranken Auge leichter als sonst, denn der Pannus bildet ein relatives Schutzmittel gegen den geschwürigen Zerfall der Kornea. Dagegen wird florides Trachom durch eine interkurrente Gonoblennorrhöe eher ungünstig beeinflußt. Gleichzeitige Infektion von Trachom und Augentripper wird bisweilen beobachtet. Die Hornhaut-Komplikationen (40,5 % der Fälle) bestehen fast immer schon, ehe die Pat. in Behandlung kommen, zumal bei Kindern; sie setzen gewöhnlich am 4. oder 5. Krankheitstage ein. Von den

---

[1] In öffentlicher Gerichts-Sitzung erklärte ein Professor der Arzneimittel-Lehre, daß nur den Augenärzten die Giftigkeit des Methyl-Schnapses geläufig gewesen!

Augen mit Hornhaut-Komplikationen erblinden 54,2 % (49,6 % Kinder, 68 % Erwachsene). Die schweren Folgezustände (Fisteln, Leuc. adhaer., Staphylom) suchen Erwachsene öfter heim, als Kinder. Die Blennorrhöe ist in Ägypten die bei weitem häufigste Erblindungsursache (mindestens 38 %!); von den 11189978 Einwohnern des Landes sind 148280 = 1,32 % blind, 363702 = 3,25 % einäugig.

Schutz des gesunden Auges durch Verband ist nicht durchzuführen; hier ist nur prophylaktische Anwendung von Silber-Präparaten angezeigt. Das beste Mittel für die beginnende Blennorrhöe ist 2proz. Arg. nitr., das später durch 5 proz. oder den reinen Höllensteinstift zu ersetzen ist. Lenicet-Salbe taugt nur für die Nachbehandlung. Die Wirkung des Antigonokokken-Serums (Höchst) bleibt abzuwarten. Auch bei pseudomembranösen Fällen ist Arg. nitr. unbedingt zu empfehlen. Von der Schwierigkeit einer aufklärenden Prophylaxe bekommt man erst dann einen Begriff, wenn man hört, daß nur 5,74 % der ägyptischen Bevölkerung lesen und schreiben kann.

Kurt Steindorff.

3) **Die im Jahre 1911 in Dänemark und Norwegen erschienene ophthalmologische Literatur,** zusammengestellt von Privat-Dozent Dr. Henning Rönne in Kopenhagen.

J. Bjerrum: Bemärkninger om Glaucomets Pathogenese. (Bemerkungen über die Pathogenese des Glaukoms.) Hospitalstidende p. 649, siehe Klinische Monatsblätter. Januar 1912, p. 42.

Johan Borthen: En liten forbedring af Iridotasis antiglaucomatosa. (Eine kleine Verbesserung der Iridotasis antiglaucomatosa.) Norsk Magasin for Lägevidenskab p. 733.

Borthen's Glaukom-Operation besteht in der Bildung eines subkonjunktivalen Irisprolapses. In den einzelnen Fällen, wo der gebildete blasenförmige Prolapsus zu groß zu werden droht, schneidet B. eine kleine Öffnung in die Spitze desselben.

Ths. Gunnufsen: Enucleatio et Exenteratio bulbi i regioner anaestesi ad modum Elschnig-Löwenstein. (Anaestesi av. Ganglion ciliare.) Norsk Magasin for Lägevidenskab p. 1304.

C. F. Heerfordt: Ruft trachomatöse Conjunctivitis mutierte Gonokokken hervor? Existiert eine trachomatöse Urethritis? Ugeskrift f. Lägev. p. 871. (Referierende Übersichtsarbeit.)

C. F. Heerfordt: Bemärkninger vedrörende Pathogenesen af Glaucom som. Fölge af Linseluxation til forreste Kammer. (Bemerkungen betr. der Pathogenese des Glaukoms infolge Linsenluxation nach der vorderen Kammer.) Hospitalstidende p. 1174.

Ein Fall traumatischer Linsenluxation nach der vorderen Kammer mit einer Spannung von 82 mm (Schiötz), welche bei Pilokarpin-Eserin auf 50—60 mm Hg fiel. Verf. nimmt den Kammerwinkel als von der luxierten Linse total geschlossen und erklärt den Druckfall durch Einwirkung der M. ciliaris auf Chorioidea und dadurch auf V. vorticosae.

S. Holth: Om min Teknik i Sclerectomia limbalis for Glaucom. (Über meine Technik in Sclerectomia limbalis für Glaukom.) Norsk Magasin for Lägevidenskab p. 547.

Verf. behandelt ausführlich die Technik für seine früher beschriebene Glaukomoperation, Sklerektomie mit Trepan-Schere. (Annales d'oculistique. T. CXLII p. 1.) Verf. hat die Operation an 88 Augen mit chronischem

Glaukom vorgenommen und in den allermeisten Fällen normale Spannung (kontrolliert mit Schiötz' Tonometer) und gute Wirkung auf Sehschärfe und Gesichtsfeld erreicht. Er hat oft bedeutende Abnahme der glaukomatösen Papillen-Exkavation gesehen, ja wiederholt sieht er sie ganz verschwinden.

S. Holth: Röntgenlocalisation av oculäre fremmed legemer og deres Extraction fra Glaslegemet. (Röntgen-Lokalisation der okularen Fremdkörper und ihre Extraktion vom Glaskörper.) Norsk Magasin for Lägevidenskab p. 303.

Verf. beschreibt ein Stativ, durch welches sowohl eine bitemporale als auch eine occipito-frontale Röntgenplatte der Augen-Region aufgenommen werden kann, während der Patient das nicht verletzte Auge frei hat für horizontale Fixation. Oberer und unterer Limbusrand sind vorher mit zwei kleinen plankonvexen Bleiknöpfen mit Seitenlöchern zur Befestigung an der Conjunctiva gezeichnet. Der Platz des Fremdkörpers auf den Photographien im Verhältnis zu den Bleizeichen wird gemessen, die Entfernung nach dem Abstande des Röntgenrohres vom Auge korrigiert und der Platz des Fremdkörpers wird in beiden Projektionen auf eine Lokalisations-Kugel aus Metall von der Größe des Auges abgesetzt, wonach der Platz desselben im Bulbus genau bestimmt ist. Verf. zieht Extraktion mit einem Handmagneten durch den Meridionalschnitt in Sklera vor in den meisten Fällen mittelgroßer und großer Eisensplitter. Für die Extraktion nicht magnetischer Splitter wendet Verf. spatelförmige Pinzetten verschiedener Form nach der Größe und dem Platz des Fremdkörpers an.

Niels Höeg: To Tilfælde af Iridocyclitis opstaaet i Tilslutning til en overfladisk Läsion af Hornhinden. (Zwei Fälle von Iridocyclitis, die im Anschluß an eine oberflächliche Verletzung der Hornhaut entstanden sind.) Hospitalstidende p. 357.

Den Verhältnissen bei Keratitis parenchymatosa entsprechend nimmt Verf. an, daß die kleine Verletzung Anlaß gegeben hat, daß eine Iridocyclitis konstitutioneller Natur zum Ausbruch gekommen ist.

Jespersen: Et Tilfälde af spontan Luxation af den cataractöse Linse ind i corp. vitr. (Ein Fall spontaner Luxation der kataraktösen Linse in den Glaskörper hinein.) Hospitalstidende p. 1409.

Bei einem 77jährigen Manne, dem vor 7 Jahren ein reifer Katarakt diagnostiziert war, trat plötzlich eine spontane Luxation nach hinten im Glaskörper auf. Die Sehschärfe war danach knapp 6/6. Am Tage vorher hatte der Patient das Auge kräftig gerieben, weil es juckte; sonst keine nachweisbare Verletzung.

Der Fall wird der Tobias-Heilung parallelisiert.

Erik Langhorn: Om manglende Udförselsaabning fra Taarekanalen hos Hesten. (Über fehlende Ausführöffnung vom Tränenkanal des Pferdes.) Maanedskrift for Dysläger p. 406.

Einer Stute fehlte zu beiden Seiten die untere Mündung des Tränen-Nasenkanals und es hatte sich eine große Schwellung in der Nasenkavität an der äußeren Fläche derselben gebildet, so groß, daß sie Anlaß zu Atembeschwerde gab. Das Leiden wurde durch Inzision von der Nase aus geheilt.

C. V. Lodberg: Et Tilfælde af Svampekonkrement i canalic. lacrymalis inf. (Ein Fall von Pilzkonkrement im Canalis lacrymal. inf.) Hospitalstidende p. 1289.

Es handelte sich um ein Streptothrix-Konkrement, sowohl aerobe als auch anaerobe Kulturen gaben ein negatives Resultat.

K. K. K. Lundsgaard: Entoptische Untersuchung von Keratiten. Ugeskrift for Läger p. 1691.

Bei entoptischer Untersuchung mit leuchtendem Punkt lassen sich Verzweigungen der Keratitis nachweisen, die unter der Lupe nicht zu sehen sind. Das Bild ist kein einfaches Schattenbild, sondern ist durch verschiedene Brechung der Infiltration und Umgebungen gebildet, dies sieht man, wenn man die Untersuchung des aufrechten Bildes in die des umgekehrten Bildes verändert, wodurch sich die früher dunklen Bilder der Infiltration hell zeigen.

K. K. K. Lundsgaard: Antiseptik ved. Öjenoperationer. (Antiseptik bei Augen-Operationen.) Hospitalstidende p. 221.

Verf. behandelt ausführlich die Bedeutung der Pneumokokken für die Infektion. Er exstirpiert bei Leiden des Tränenkanals immer den Sack, bevor er operiert; hat aber wiederholt Fälle gesehen, wo sich die Pneumokokken monatelang nach der Exstirpation in der Conjunctiva hielten und bekam in solchem Falle Panophthalmie. Er erwähnt ebenfalls Fälle chronischer Pneumokokken-Conjunctivitis, wo sich die Bakterien im Widerspruch zu dem, was nach Angabe die Regel sein sollte, monatelang in der Conjunctiva halten sollten. Verf. hat das Aussäen anscheinend gesunder Conjunctivae auf Serumbouillon nach Elschnig versucht, fand aber nur in 3 Fällen von 56 zweifellose Pneumokokken; er benutzt Jodtinktur für den Rand der Cilien, für die Haut des Augenlides und des Gesichts und hat nie nennenswerte Irritation gesehen. Er benutzt trocken sterilisierte Instrumente, die steril im Reagenzglas mit Stahldraht-Haltern aufbewahrt werden. Er sorgt dafür, daß das Operationsfeld, die Instrumente usw. während der Operation trocken gehalten werden und hält es für logisch, während derselben eine Mundbinde zu tragen.

Harald Lystad: Traumatisk Exophthalmus pulsans helbredet ved Orbitaloperation. (Traumatischer Exophthalmus durch Orbital-Operation geheilt.) Norsk Magasin for Lägevidenskab p. 417. (Siehe Klin. Monatsbl. f. Augenheilk. Januar 1912, p. 88.)

Henning Rönne: Associeret Bliklammelse af de volontære Sidebevægelser men med bevarede Reflexbevægelser udlöste fra Buegangene. Hospitalstidende p. 318. (Siehe: Über assoziierte Blicklähmung der willkürlichen Seitenbewegungen, aber mit erhaltenen Reflexbewegungen von den Bogengängen ausgelöst. Klin. Monatsblätter f. Augenheilk. 1911, p. 561.)

Henning Rönne: Om Betydningen af den maculäre Udskäring i det hemianopiske Synsfelt. Hospitalstidende p. 1364. (Siehe: Über die Bedeutung der makulären Assparung im hemianopischen Gesichtsfelde. Klin. Monatsbl. f. Augenheilk. September 1911, p. 289.)

S. Schou: Ophthalmoscopiske Forandringer ved intracranielle Lidelser af otogen Natur. (Ophthalmoskopische Veränderungen bei intrakraniellen Leiden otogener Natur.) Hospitalstidende p. 1001, 1033 und 1071.

Verf. berichtet über 74 Fälle von Ohr-Eiterung mit intrakraniellen Komplikationen oder ohne dieselben, wo ophthalmoskopische Untersuchung vorgenommen ist. Bei 19 Patienten ohne Zeichen von Gehirn-Komplikationen fand sich normaler Augengrund. In 2 Fällen fand sich Neuritis optica gleichzeitig mit leichterem Gehirnsymptom, welche beide geheilt wurden, ohne daß die Diagnose operativ verifiziert wurde. In den restierenden 53 Fällen fanden sich intrakranielle Komplikationen, sicher durch Operation oder Sektion festgestellt. Diese zeigten folgende Verhältnisse: Epi-

duralabszeß, 1 Fall mit normalem Augengrund. Abscessus perisinuosus, 6 Fälle, von denen einer mit Neuritis optica, 5 mal normale Ophthalmoskopie. Sinusthrombose, 15 Fälle, von denen 13 normaler Augengrund, 2 mal zweifelhafte Neuritis optica. Leptomeningitis purulenta, 19 Fälle, unter denen 5 stärkere oder schwächere Neuritis optica zeigten. Abscessus cerebri, 8 Fälle, wovon 7 mal Neuritis optica, während nur 1 Fall normalen Augengrund zeigte.

Das Zunehmen und Abnehmen der Neuritis spiegelt oft den Verlauf des Gehirnleidens wieder.

Journal-Übersicht.

I. A. v. Graefe's Archiv f. Ophthalmologie. LXXX. 3.

1) **Über Versuche mit Augen-Extrakten,** von Dr. R. Wissmann, Assist. an der Univers.-Augenklinik Breslau. (Aus der Univers.-Augenklinik in Straßburg.)

Die Untersuchungen gingen von dem Gedanken aus, festzustellen, ob das normale menschliche Auge Substanzen besitzt, welche in den Tier-Körper eingebracht, toxisch wirken. Als Material dienten möglichst frisch der Leiche entnommene menschliche Augen. Der Bulbus wurde mit sterilen Instrumenten eröffnet, das ganze Innere in einem sterilen Mörser mit Quarzsand zerrieben und 8 bis 12 Stunden lang in physiologischer Kochsalzlösung, 10 ccm auf ein Auge, in zugeschmolzenen Glasröhren bei 37° geschüttelt. Von der nach Absetzung des Bodensatzes überstehenden Flüssigkeit wurde den Tieren intravenös injiziert.

Die Substanz wirkte auf Meerschweinchen schwer toxisch, und es machte keinen Unterschied, ob die Tiere sensibilisiert waren oder nicht. Es handelte sich also nicht um Auslösung eines anaphylaktischen Zustandes. Unter Krämpfen und Lähmungen trat häufig der Tod ein. Wurden Linse, Glaskörper, Uvea und Netzhaut gesondert injiziert, so blieb jede krankhafte Erscheinung aus. Mehrere Augen-Bestandteile müssen zusammen wirken. Linse und Glaskörper sind für sich ungiftig, giftig sind dagegen Uvea und Netzhaut, und zwar erstere scheinbar mehr als letztere. Uvea und Netzhaut wirken aber nur dann toxisch, wenn sie mit einer der nicht toxischen Substanzen, Glaskörper oder Linse, vereint sind.

Das Blut (Serum) spielt bei den Prozessen keine Rolle, die wirksame Substanz muß sich in den Zellen der Uvea und der Netzhaut befinden. Sie ist in Alkohol-Äther löslich und wird durch Erhitzen auf 100° C. zerstört. Vermutlich gehört sie zur Klasse der Lipoidsubstanzen.

Um die Frage zu lösen, ob normale und erkrankte Augen sich in gleicher Weise verhalten, experimentierte Verf. mit 3 Augen, welche nach schweren Verletzungen enukleiert waren, aber nicht nachweislich an sympathischer Entzündung litten. Bei den Versuchen wurden die Methoden der Präzipitation, Komplement-Ablenkung und der Auslösung eines anaphylaktischen Shocks an Meerschweinchen zur Klarlegung der Antigen-Antikörper-Verhältnisse angewandt. Die Präzipitation ergab, daß im normalen Serum wie im Serum der Kranken sich Antikörper nachweisen lassen, welche auf ein im Auge befindliches Antigen eingestellt sind. Einmal fanden sich Antikörper, welche spezifisch auf dem Uvealtraktus eingestellt waren.

Die pathologisch veränderten Augen zeigten genau dieselbe toxische

Wirkung wie gesunde Augen. Auch an Tieren, welche mit Patienten-Serum vorbehandelt waren, lösten weder Uvea noch Netzhaut für sich allein irgend welche Vergiftungs-Erscheinungen aus.

---

2) **Über meine Trichiasis- und Distichiasis-Operation nebst einigen kritischen und historischen Bemerkungen,** von Prof. B. Wicherkiewicz in Krakau.

Eine vom Verf. seit 1881 geübte und 1888 in der „Berliner klinischen Wochenschrift" beschriebene Modifikation der Jaesche-Arlt'schen Operation wird zwar in der Literatur erwähnt, indessen ist anscheinend in Vergessenheit geraten, daß Verf. das Verfahren angegeben hat. Selbst in dem Lehrbuch von Czermak-Elschnig ist die Geschichte der Operation nicht richtig dargestellt, und die Methode als Waldhauer'sche bezeichnet.

Verf. operiert so: Spaltung des Lides in zwei Blätter, wobei alle Cilienwurzeln im vorderen Lappen bleiben sollen. Sind noch einige Wurzeln im hinteren Blatte sichtbar, so müssen sie sorgsam entfernt werden. Das Vorderblatt wird etwa 3 mm nach oben gezogen und in dieser Stellung durch 3 Nähte am Tarsus befestigt. Dann faßt der Operateur eine Lidfalte mit der Pinzette und schneidet ein so großes Hautstück aus, wie zur Deckung der Wundfläche am Lidrande erforderlich ist. Der kleine ungestielte Lappen wird auf die Wandfläche gelegt und haftet ohne Naht.

Falls es erforderlich erscheint, wird der Knorpel verdünnt oder gestreckt.

Am unteren Lide dürfte meistens das Hotz'sche Verfahren am Platze sein, doch kann auch hier die modifizierte Jaesche-Arlt'sche Operation mit Erfolg ausgeführt werden. Da das stiellose Läppchen keinen festen Halt findet, empfiehlt sich seine Befestigung mit einigen feinen Nähten.

---

3) **Untersuchungen über Einheilung (Latenz) von Bakterien im verletzten Auge,** von E. Marx, Augenarzt in Rotterdam. (Aus der Univ.-Augenklinik in Freiburg i. Br.)

Da chronische Entzündungen hervorgerufen werden sollten, durften nur geringe Mengen von Keimen eingeführt werden. Spärliche Keime verweilen nicht lange in der Vorderkammer, daher werden nur Glaskörper-Impfungen ausgeführt. Für die Impfungen benutzte Verf. Seidenfäden, Eisen, Glas und andre Stoffe, welche in einer Bakterien-Aufschwemmung gelegen hatten. Die mit Pneumokokken geimpften Tiere gingen fast alle nach 2 bis 3 Tagen an Sepsis zugrunde. Um die Virulenz abzuschwächen, wurden Stückchen Hollundermark eingeführt, welche in Pneumokokken-Reinkulturen gelegen hatten und 6 bis 7 Tage getrocknet waren Außer Pneumokokken wurden die leicht nachweisbaren gelben Staphylokokken und Streptokokken benutzt.

Von den reichlich 50 Versuchen werden 17 eingehend mitgeteilt. Nur in etwa der Hälfte der Fälle wurden beim Abschlusse der Beobachtungen Bakterien gefunden, und schließt man diejenigen Fälle aus, in denen noch Entzündung bestand, so bleiben nur 6 reizfreie Augen übrig, welche Bakterien, Staphylokokken oder Pneumokokken enthielten. Hier bestand Bakterienlatenz in dem Sinne, daß Bakterien und Gewebe in einem labilen Gleichgewichts-Zustande verharrten. In ihrem Kampfe hatte keiner von beiden gesiegt.

Wirkliche Heilung und Bakterienlatenz können unter gleichem klinischen Bilde bestehen, und es ist unmöglich zu entscheiden, ob ein völlig reizfreier Bulbus dauernd gesund bleiben wird oder nicht vielleicht latente Bakterien

in sich birgt, welche unter dem Einflusse ungünstiger Verhältnisse wieder virulent werden und eine neue Entzündung erregen können. Wahrscheinlich sind die Pneumokokken für eine längere Latenz weniger geeignet, als die Streptokokken.

Ob die Spannung des Augapfels irgend welchen Einfluß auf die Wachstums-Verhältnisse der Keime hat, konnte nicht festgestellt werden. Die Menge der eingeführten Bakterien ist nicht immer entscheidend, neben der Menge spielt die Virulenz eine wesentliche Rolle und außerdem voraussichtlich die Art der Einverleibung, Nähe von Blut- und Lymphgefäßen u. a. Ob später Latenz eintreten wird, kann nach dem Grade der anfangs erregten Entzündung nicht vorhergesagt werden.

Die Anwesenheit der Bakterien wurde durch das Kulturverfahren festgestellt.

Die Versuche haben bewiesen, daß in Kaninchen-Augen nach einer Verletzung lebende und fortpflanzungsfähige Keime monatelang schlummern können. Daß das Menschen-Auge bei guter Funktion lebende latente Keime längere Zeit in sich bergen kann, ist noch nicht exakt bewiesen, aber wahrscheinlich.

---

4) **Die antigene Wirkung der Hornhaut-Substanz,** von Dr. Ernst Kraupa, Assistent an der deutschen Univ.-Augenklinik in Prag.

Nach Elschnig ist die typische Keratitis parenchymatosa in der Regel durch Lues bedingt, aber, wie das Versagen des Salvarsan beweist, keine Spirochäten-Affektion, sondern eine metasyphilitische Erkrankung. Elschnig vermutet, daß die Erkrankung des zweiten Auges ebenso wie er für die sympathische Iridocyclitis nachgewiesen zu haben glaubt, als eine anaphylaktische Erkrankung anzusehen ist. Um diese Ansicht zu stützen, regte er die Versuche über die antigene Wirkung der Hornhautsubstanz an.

Kaninchen wurden durch Injektion von Hornhaut-Emulsion vorbehandelt. In dem nach einiger Zeit entnommenen Blute sollten dann Antikörper gegen die Hornhaut nachgewiesen werden. Die Hornhäute stammten von verschiedenen Tieren.

Die Versuche ergaben, daß in der Tat Antikörper gebildet werden, und zwar Antikörper, welche nicht art-spezifisch sind. Nach Vorbehandlung mit Rinder-Hornhaut wird ein Serum geliefert, welches im Komplement-Bindungs-Versuche bei Verwendung von Hornhäuten verschiedener Tiergattungen als Antigen in gleicher Weise Komplementbindung ergibt.

Weitere Versuche mit Emulsionen von Leber und Milz zeigten, daß auch hier die Art-Spezifität fehlte, aber Organ-Spezifität bestand.

Auch nach Injektion von art-eigener Hornhaut wurde die Bildung von Antikörpern beobachtet, doch war die siebenmalige Injektion von im ganzen 18 Hornhäuten erforderlich.

---

5) **Über Glaskörper-Ersatz.** I. Teil: Experimentelle Untersuchungen, von Dr. Arnold Löwenstein, klin. Assist., und Dr. Bernhard Samuels (New York), Volontär-Assist. der deutschen Univ.-Augenklinik in Prag.

Beim Kaninchen kann der Glaskörper durch Salzlösung ersetzt werden. Bei kleinen Tieren darf man bis 0,8 ccm entnehmen und ersetzen, ohne daß die Durchsichtigkeit des Ersatzglaskörpers leidet. Die besten Resultate gibt eine 0,85 $^0/_0$ige Kochsalzlösung, stärkere und schwächere Lösungen wirken ungünstig auf die Klarheit des Ersatz-Glaskörpers. Wird Glaskörper auf-

gesogen, und nicht durch Salzlösung ersetzt, so wird der zurückgebliebene Glaskörper nur dann wieder durchsichtig, wenn höchstens 0,4 ccm, oder $^1/_3$ der Gesamtmenge entnommen wurden.

Fluorescin-Versuche zeigten, daß auch beim Ablassen des Kammerwassers Glaskörper-Flüssigkeit nicht in die Vorderkammer übertritt.

---

6) **Über Glaskörper-Ersatz.** II. Teil, von Prof. Dr. A. Elschnig.

Die Beobachtung eines Falles, in welchem er nach Römer's Vorschlag zur Aufsaugung einer Glaskörper-Blutung Hämolysine verwandte, erweckten in dem Verf. die Vermutung, daß schon eine eiweißreiche Flüssigkeit mit geringer Beimengung von Blutkörperchen genügt, um im Spiegelbilde den Eindruck einer vollständigen Durchblutung des Glaskörpers vorzutäuschen. Er schloß daraus, daß bei lange bestehenden Glaskörper-Blutungen das Hämolysin nichts nützen kann, daß dagegen Erfolg zu erwarten sei, wenn es gelänge, die pathologische Substanz durch eine geeignete Flüssigkeit zu ersetzen. Nach einem ersten günstig verlaufenden Falle und dem Ergebnis der experimentellen Prüfung (s. vorige Arbeit) wurden die Versuche fortgesetzt. Die Menge des angesogenen Glaskörpers und der für den Ersatz am besten geeigneten Kochsalzlösung soll etwa 0,6 ccm betragen. Die Kanüle muß so fest in der Lederhaut schließen, daß beim Ansaugen des Glaskörpers und beim Einspritzen der Kochsalzlösung keine Flüssigkeit neben ihr absickert. Zudem muß sie mit einem flügelförmigen Ansatz versehen sein, an dem sie beim Entfernen und Wiederansetzen der Spritze sicher gehalten werden kann. (Bezugsquelle: Thürriegel in Wien und nach einer dem Ref. zugegangenen Mitteilung Wurach in Berlin.)

Das Verfahren wurde in 16 eingehender beschriebenen Fällen geübt. Auch bei ihnen zeigte sich, daß da, wo nach dem Spiegelbefunde große Blutklumpen erwartet werden durften, nur trübe Flüssigkeit ohne wirkliche Blutflocken und selbst ohne Blutkörperchen zutage trat. Dabei war aber die Lichtdurchlässigkeit sehr gering.

Der Erfolg war in einigen Fällen, auch bei Blutungen nach Glaukom-Operationen und selbst einzeln nach Iridocyclitis recht gut. Wo schwere Komplikationen bestehen, kann die Aufhellung des Glaskörpers allein keinen Nutzen bringen. Retinitis proliferans scheint günstig beeinflußt zu werden. In einem Falle von Glaskörper-Infektion trat vorübergehende Besserung ein. Ein geradezu glänzender Erfolg wurde bei einer frischen Verletzung mit hochgradigem Glaskörper-Verluste erzielt. Hauptsächlich wird das Verfahren bei monatelang bestehenden Glaskörper-Blutungen am Platze sein.

---

7) **Über die cystoide Entartung der Retina,** von Oberstabsarzt Dr. Ch. Oguchi in Tokio.

Ruptura Sclerae oben nach Hufschlag am unteren Orbitalrande. Der enukleierte Bulbus zeigte Uveitis und Hohlräume am hinteren Pol. Ein homogenes, eiweißreiches, fibrinfreies, mit Eosin färbbares Exsudat lag, besonders massig in der Makulagegend, zwischen Pigmentepithel und Stäbchenschicht und in mehreren Hohlräumen der Zwischenkörnerschicht, der inneren Körner- und der Nervenfaserschicht. Verf. betrachtet das Exsudat als Produkt der Uveitis, welches demnach von außen her eindrang, und nimmt an, daß die Lückenbildung nicht nur durch den Druck der Flüssigkeit hervorgebracht wurde, sondern daß zugleich in dem Exsudat enthaltene Cytotoxine

Körnerschwund bewirkten. Die Stäbchenschicht scheint diesen Toxinen gegenüber besonders widerstandsfähig zu sein, denn sie war gut erhalten.

Auch bei nicht entzündlicher Lückenbildung können Toxine eine Rolle spielen. Wenn sie vom Glaskörper aus in die Netzhaut eindringen, so ist erklärlich, daß der Zellschwund sich zunächst in der inneren Körnerschicht zeigt. (Blessig's Räume.)

---

8) **Ist die sog. gastrointestinale Autointoxikation (Indicanurie) eine häufige Ursache von Augenkrankheiten?** von Dr. med. O. Stuelp in Mülheim a. d. Ruhr.

Der Inhalt der breit angelegten, alle Einzelheiten sorgsam berücksichtigenden Arbeit läßt sich in einem kurzen Referat nicht erschöpfend wiedergeben. Verf. hat an einem großen Material die von Elschnig geforderten Stoffwechsel-Untersuchungen durchgeführt und teilt von 67 tabellarisch zusammengestellten Fällen alles Wissenswerte mit. Außerdem dienen zahlreiche andre Beobachtungen als Stütze seiner Schlußfolgerung, daß die Indicanurie nicht die ihr von Elschnig zugeschriebene Bedeutung besitzt, sondern nur in ganz seltenen Fällen höchstens den Ausbruch einer schlummernden Augenkrankheit herbeiführt oder beschleunigt und diese Wirkung auch nur dann ausübt, wenn eine starke Indican-Ausscheidung längere Zeit bestand.

Wo Lues oder Tuberkulose bei Abwesenheit andrer Erscheinungen nur durch „Wassermann" bzw. durch die Tuberkulin-Probe nachgewiesen sind, sollen sie nach Elschnig doch nur in der Minderzahl der Fälle das Augenleiden hervorrufen, in der Mehrzahl der Fälle dagegen nur als Grundlage der Autointoxikation zu betrachten sein, die ihrerseits erst das Augenleiden erzeugt. Mit dieser Annahme ist unvereinbar, daß unter etwa 400 Fällen, bei denen 160 mal Tuberkulose, 140 mal Lues als Grundkrankheit angenommen wurden und bei denen 70 bzw. 90 mal die Diagnose nur mit Hilfe der Tuberkulin-Probe und der Wassermann'schen Reaktion gestellt werden konnte, größere und längere Zeit nachweisbar Indicanmengen sich nur 3 mal fanden.

Es würde schwerlich rationell sein, wenn man die supponierte Stoffwechselstörung bekämpfen wollte, ohne das sicher nachgewiesene Grundleiden mit spezifischen Mitteln zu behandeln.

Mit einer lokalen Disposition oder allgemeinen Diathese müssen wir, auch wenn wir das Grundleiden kennen, rechnen, denn sonst wäre es unerklärlich, warum die verschiedenen Allgemein-Leiden, welche für den Augenarzt in Betracht kommen, nur verhältnismäßig selten Augen-Erkrankungen hervorrufen. Es liegt bis jetzt aber keine Berechtigung vor, diese hypothetischen Allgemein-Störungen gastrointestinale Auto-Intoxikationen zu nennen.

---

9) **Über die Cysteïn-Reaktion der normalen und pathologisch veränderten Linsen,** von Privatdozent Dr. Viktor Reis, Assistent der Univ.-Augenklinik in Lemberg.

Das Cysteïn ist nach Arnold als konstanter und wesentlicher Bestandteil jeder funktionstüchtigen tierischen Zelle anzusehen. Verf. fand, daß normale menschliche und tierische Linsen sehr starke Cysteïn-Reaktion zeigen. Man könnte daraus schließen, daß in der Linse ein reger Stoffwechsel herrscht. Die Cysteïn-Reaktion bleibt auch in Leichen-Augen noch längere Zeit nach dem Tode bestehen. Während in normalen Linsen die peripheren und zentralen Schichten sich gleich verhalten, findet man bei unreifen Staren nur

in der Rindenschicht mehr oder minder schwache Cystein-Reaktion, während der Kern keine Reaktion zeigt. In überreifen und reifen senilen Staren ist Cystein nicht nachweisbar. Dieses Verhalten ist unabhängig von dem Alter der Kranken. Wundstare zeigen deutlich Cystein-Reaktion. Bei senilen und Wundstaren liegen demnach ganz verschiedene chemische Prozesse vor.

Da auch die Fettleber keine Reaktion gibt, so liegt die Vermutung nahe, daß das Ausbleiben der Reaktion bei senilen Staren auf fettiger Degeneration der Linsenfasern beruht. Scheer.

II. L'Ophtalmologie Provinciale. 1911. Nr. 11.

1) **Optometrische Tafeln**, von A. Bouchart.

Die neuen Tafeln sollen die Prüfung der Sehschärfe für die Ferne in Übereinstimmung bringen mit derjenigen für die Nähe.

---

2) **Wurmförmige Fremdkörper in der Bindehaut**, von Dr. Laferrère.

5—6 gelbliche Würmer von 1—2 mm Länge wurden bei der 40jährigen Patientin aus der Bindehaut des Unterliedes entfernt. Der Ursprung ist unbekannt.

Nr. 12.

Salvarsan und Sehnerv, von Dr. Garipuy.

Auf einen gesunden Sehnerv übt das Salvarsan keinen schädigenden Einfluß; für die spezifische Neuritis optica ist es von ausgezeichneter Wirkung, bei der Sehnervenatrophie muß es mit Vorsicht gebraucht werden.

1912. Nr. 1.

1) **Einige Besonderheiten bei der Star-Operation**, von Dr. Vital-Bérard.

Verf. beschreibt die Star-Operation in allen Einzelheiten, wie sie von ihm ausgeführt wird.

---

2) **Behandlung der granulösen Ophthalmie**, von Dr. Lagrange.

Die eitrige Form wird mit Höllenstein und Kupfersulfat behandelt. Die chronische Form kann auch mit Kupfersulfat behandelt werden, bessere Erfolge erzielt man mit dem Bürsten der Bindehaut.

---

3) **Star, Dacryocystitis und Epitheliom der Wange derselben Seite bei einer 76jährigen Frau**, von M. H. Frenkel.

Die Entfernung des Epithelioms ging unter Lokal-Anästhesie glatt vonstatten.

---

4) **Drei Beobachtungen von syphilitischem Schanker der Bindehaut**, von Dr. Camille Fromaget und Henri Fromaget. F. Mendel.

III. La Clinique ophthalmologique. 1912. 10. Januar.

1) **Acne rosacea und die Behandlung**, von Dr. A. Darier.

Verf. berichtet über 3 Fälle dieser seltenen Erkrankung. Die Hornhaut-Affektionen treten gewöhnlich erst nach mehreren vorausgegangenen Bindehaut-Erkankungen auf und fast immer erst nach dem 40. Lebensjahr. Der Verlauf der Erkrankung ist langwierig, Rezidive sind häufig. Die Sehschärfe ist herabgesetzt, wenn die Hornhaut-Affektionen sich im Pupillar-Gebiet befinden. Nach dem dritten oder vierten Anfall kommt es auch zu Leukomen.

Behandlung: Gegen die Hornhaut-Affektionen: Holokain, Dionin und gelbe Präzipitatsalbe. Gegen die Acne des Gesichts: Schwefelsalbe.

---

2) **Entzündungs-Erscheinungen als Folge von Star-Operationen**, von R. Jocqs.

Wenn man von den Infektionen absieht, die eine unmittelbare Folge der Operation sind, so gibt es auch gutartige, welche einen einfachen Reizungs-Zustand aufweisen, hervorgerufen von einer zu großen Menge zurückgelassener Rindenmassen und einem Eindringen in die Vorderkammer. Einzelne spät auftretende Komplikationen enden gewöhnlich mit einem Schwund des Augapfels, ohne starke Entzündungs-Erscheinungen hervorzurufen.

---

3) **Die Verletzung als Ätiologie der Keratitisparenchymatosa**, von Dr. Franco.

Verf. veröffentlicht einen Fall von Keratitisparenchymatosa bei einem 37jährigen Patienten, bei dem die Hornhaut-Erkrankung sicher auf einen Steinwurf ins Auge zurückzuführen ist.

---

10. Februar.

1) **Primäres Melanosarkom der Iris**, von Sydney Stephenson.

Beobachtung bei einem 49jährigen Patienten. Beschreibung des mikroskopischen Befundes.

---

2) **Tuberkulin-Therapie der Augen-Tuberkulose**, von Dr. Louis Dor.

Bei 60 behandelten Patienten hat Verf. gute Resultate von der Tuberkulin-Behandlung gesehen. Es wurden stets subkutane Injektionen vorgenommen, niemals Einträuflungen ins Auge selbst. Das Calmette'che Tuberkulin erscheint bei Augen-Tuberkulose nicht geeignet.

---

3) **Kurzsichtigkeit und Miotica**, von Dr. Dianoux.

Verf. läßt 2—3 mal am Tage bei Kurzsichtigkeit 1—2 Tropfen Eserin einträufeln, und zwar eine Woche hindurch, dann 2 Tage Pause, am 3. Tage Sehprüfung. Man findet dann eine Steigerung der Sehschärfe und eine Abnahme der Kurzsichtigkeit und verordnet die Vollkorrektion der festgestellten Refraktion unter Kontrolle der Skiaskopie.

---

10. März.

1) **Antistreptokokken-Serum-Therapie bei innerlicher Darreichung und bei lokaler Anwendung. Experimente von Ruppel**, von Dr. A. Darier.

Es ist klinisch und experimentell nachgewiesen, daß unter gewissen Bedingungen das antimikrobe Serum, innerlich eingenommen, eine um so größere Wirkung besitzt, je höher die einzelnen Dosen sind und je öfter sie wiederholt werden.

Die Hauptschwierigkeit besteht in der genauen Ermittelung der Art der Infektion.

Sobald als möglich soll dann vom Arzt das Serum angewandt werden, und unmittelbar nach dieser Serum-Behandlung wird der Patient eine merkliche Besserung verspüren.

---

2) **Ersatz des Glaskörpers durch Salzwasser**, von Dr. L. Dor.

Elschnig hat in 2 Fällen von Glaskörper-Blutung durch Einspritzung von Salzwasser in den Glaskörper deutliche Besserung gesehen. Verf. hat in einem Fall von doppelseitiger Glaskörper-Blutung Glaskörper-Flüssigkeit von einem kurz vorher getöteten Pferde eingespritzt, ohne den kleinsten Erfolg zu erzielen.

---

3) **Behandlung einer tuberkulösen Dacryocystitis mit Wismut-Paste vor der Operation**, von M. van Lint.

Sie führt eine bedeutende Herabsetzung der Entzündungs-Erscheinungen herbei, und ermöglicht so die Ausscheidung des Tränensacks unter ausgezeichneten Bedingungen. F. Mendel.

IV. Revue générale d'Ophtalmologie. 1911. Nr. 12.

Die wirkliche Theorie des Diploskops, von Dr. Campos.

Zum Referat wohl nicht geeignet.

1912. Nr. 1.

Sehnerven-Atrophie und Sarkom der Orbita, von Dr. H. Charlet.

Bei der 19jährigen Patientin trat allmähliche Abnahme der Sehschärfe auf dem rechten Auge ein. Die Augenspiegel-Untersuchung ergibt vorgeschrittene Sehnerven-Atrophie. Erst nach ca. 9 Monaten macht sich ein Exophthalmus mit nachfolgendem Orbital-Sarkom bemerkbar, das schnell wächst und schreckliche Verheerungen im Gesicht herrvorruft.

Der Fall erscheint darum interessant, weil der Tumor 9 Monate hindurch latent schien. F. Mendel.

V. The Ophthalmoscope. 1911. November.

1) **Über Augenmuskel-Lähmungen als Symptom andrer Erkrankungen**, von C. O. Hawthorne.

Es kommen einfache Augenmuskel-Lähmungen vor, bei welchen man nur sog. Erkältung oder Rheumatismus als Ursache, ebenso wie bei der Facialis-Lähmung, ermitteln kann. Neuritis der Augenmuskelnerven kommt bei Diabetes und anderen Erkrankungen, die Neuritis veranlassen, vor, auch bei Chlorose und Otitis media. Das Auftreten hysterischer Augenmuskel-Lähmungen ist äußerst zweifelhaft. Myasthenie und Migräne kommen als Ursache in Betracht. Von den chronischen Nerven-Erkrankungen werden erwähnt Tabes, multiple Sklerose, Syringomyelie, Bulbärparalyse.

---

2) **Der gegenwärtige Stand der Frage über die Bedeutung der Trachomkörperchen**, von R. Greeff. (Übersetzung des Vortrags auf der Ophthalmolog. Gesellschaft zu Heidelberg.)

---

3) **Über die Sklerotomie mit kleinem Lappen bei Glaukom**, von H. Herbert.

---

4) **Über Einschnitte in die Bindehaut bei Herbert's Sklerotomie**, von Bishop Harman.

---

5) **Die Kristall-Linse in den Lehrbüchern und im wirklichen Auge**, von Lucien Howe.

Nach den schematischen Zeichnungen geht die Linsenachse durch die

Mitte der Hornhaut und der vertikale und horizontale Durchmesser stehen genau rechtwinklig zur Achse. In Wirklichkeit ist das vordere Ende der Achse gewöhnlich etwas schläfenwärts und nach unten geneigt.

---

6) **Ein Fall von Linsenquellung, der zu absolutem Glaukom führte,** von Sydney Stephenson.

In einem an absolutem Glaukom erblindeten und wegen Schmerzen entferntem Auge war die Vorderfläche der gequollenen Linse in unmittelbarer Berührung mit der Hinterfläche der Hornhaut, so daß die Vorderkammer aufgehoben war.

Dezember.

1) **Vaccine-Behandlung bei Augenkrankheiten,** von C. W. G. Bryan.

Tuberkulin a) bei äußeren Erkrankungen. Bindehaut-Tuberkulose wurde erfolgreich behandelt, ebenso Keratitis interstitialis (je ein Fall eigener Beobachtung), bei phlyktänulären Augenerkrankungen genügten wenige Injektionen von $^1/_{15000}$ bis $^1/_{10000}$ mg zur Erzielung überraschender Erfolge. b) Bei inneren Erkrankungen sind größere Dosen, als gewöhnlich gegeben werden, erforderlich; es sollte mit $^1/_{2000}$ mg begonnen werden.

Erkrankungen durch Eitererreger. 1. Tränensack. Streptokokkenvaccine war erfolglos. In einem Falle blieb nach Tränensack-Exstirpation eine Höhle mit Pneumokokken zurück. Nach spezifischer Vaccine-Behandlung konnte der graue Star ohne Komplikation operiert werden. 2. Lid-Erkrankungen wie Hordeola, chronische Entzündung durch Staphylococcus aureus heilen bei spezifischer Vaccine-Behandlung. 3. Bindehaut-Entzündung durch Gonokokken ist für Vaccinebehandlung geeignet; ebenso 4. Hornhautgeschwüre, durch Staphylokokken oder Pneumokokken verursacht, auch Stroptokokken-Infektionen nach Operationen.

---

2) **3 Fälle gonorrhoischer Regenbogenhaut-Entzündung mit Antigonokokken-Serum behandelt,** von Harrison Butler.

Die Heilung trat schnell nach subkutanen Injektionen von Antigonokokken-Serum (Parke Davis & Co.) ein.

---

3) **Welches sind die besten Verhütungsmaßregeln gegen die Ausbreitung von Augen-Entzündungen, die Blindheit im Gefolge haben können?** von Mac Callan.

Nach ungefährer, wahrscheinlich viel zu niedriger Schätzung gibt es in Ägypten 148280 Blinde. Außer den bekannten infektiösen Augenentzündungen ist auch Glaukom in Ägypten wahrscheinlich häufiger, als in irgend einem anderen Lande der Welt. Unter 91917 Patienten waren 21% der Blinden oder 1,4% der Patienten durch Glaukom erblindet. Zunächst ist eine wirksame Verhütung von Augenkrankheiten in Ägypten kaum ausführbar, es gilt vielmehr, die bestehenden Krankheiten zu behandeln. Es ist zu hoffen, daß innerhalb des nächsten Jahrzehnts für jede der 14 ägyptischen Provinzen eine Heilanstalt, 12 stationäre und 2 umherreisende, bestehen werden.

---

4) **Fuchs' Kolobom und Astigmatismus,** von A. S. Worton.

Der sog. Conus nach unten ist nach Verf. in Übereinstimmung mit Elschnig kein Kolobom, sondern folgt einer Dehnung, welche der Aus-

druck einer besonderen Nachgiebigkeit der in der Fötalspalte gelegenen Gewebe ist. — 30 Fälle (44 Augen) waren auf beide Geschlechter gleich verteilt, alle waren astigmatisch, 10 zeigten reinen Hornhaut-, 6 reinen Linsen-, 28 Hornhaut- und Linsenastigmatismus.

---

5) **Ein Fall von doppelseitiger Okulomotorius-Lähmung durch akute Polioencephalitis,** von Payan Dawnay. (Beobachtung bei einem 7jährigen Knaben.)

1912. Januar.

1) **Die Behandlung der Syphilis mit Salvarsan,** von W. A. Lieven.

Für frische, noch nicht verhärtete Primär-Affekte ist intravenöse Injektion, kombiniert mit Quecksilber-Einreibungskur, zu empfehlen. Bei Sekundärerscheinungen sieht Verf. keine Indikation zur Salvarsanbehandlung. Nur wenn die Wassermann'sche Reaktion nicht negativ wird und Rezidive eintreten, kombiniert er Quecksilber, Jod mit Salvarsan. Bei syphilitischer Regenbogenhaut-Entzündung ist, wenn Quecksilber nicht zum Ziele führt, Salvarsan sehr zu empfehlen, ebenso kann es bei Sehnerven-Entzündung versucht werden. Bei maligner Syphilis und den seltenen Fällen von Idiosynkrasie gegen Quecksilber ist Salvarsan dringend indiziert. Es mag auch bei beginnenden Fällen von Tabes und Paralyse versucht werden. Kontraindiziert ist Salvarsan bei akuter Syphilis des Centralnervensystems, kompensierten Herzfehlern, Myokarditis, Aneurysma, lange bestehender Tabes, Sehnerven-Atrophie bei Tabes, chronischer Nephritis, Diabetes und hohem Alter.

---

2) **Über Nachtblindheit mit Bindehautveränderungen bei Kindern,** von Sydney Stephenson.

Der Hämoglobingehalt ist bei Kindern mit Xerose verringert, er betrug durchschnittlich 65 %, bei gesunden Kindern 76,62 %.

---

3) **Durchleuchtung als Hilfsmittel bei der Trepanation gegen Glaukom,** von Alfred Norman.

Mittels Durchleuchtung von unten kann der vordere Lederhautring, d. h. die Zone zwischen Hornhautrand und Anheftung der Regenbogenhaut, gut sichtbar gemacht werden.

Februar.

1) **Die Leber'sche Sehnervenerkrankung,** von Vernon Cargill. Referierende Übersicht.

---

2) **Ein Fall von willkürlichem Nystagmus,** von R. H. Elliot.

Ein 30jähriger gesunder Mann mit gutem Sehvermögen, der früher an spontanem Nystagmus bei starker Ermüdung litt, kann ihn willkürlich beiderseitig hervorrufen, wenn er gerade vor sich hinstarrt.

---

3) **Einige ungewöhnliche Fälle von Nystagmus,** von A. W. Stirling.

1. Willkürlicher Nystagmus bei einer 24jährigen Frau. 2. Nystagmus mit Kopfschütteln bei einer 76jährigen Frau. Von 11 Geschwistern litten 2, ein Bruder und eine Schwester, an Nystagmus. Eine Tochter dieses Bruders hatte ebenfalls Nystagmus und Kopfschütteln. 3. 2 Albinos ohne Nystagmus

mit schlechter Sehschärfe. 4. Albinismus mit persistierendem Foramen ovale und Nystagmus, Strabismus convergens.

4) **Eine Dermoidgeschwulst auf der Hornhaut eines Hundes**, von Harrison Butler.

März.

1) **Augenmuskelgleichgewicht**, von E. Maddox.
Zusammenfassende Vorlesung.

2) **Eine sonderbare Farbenreaktion bei Eröffnung der Tenon'schen Kapsel**, von F. Burdon Cooper.

Bei einer Vorlagerung trat nach Einschnitt in die Tenon'sche Kapsel eine tiefe Blaufärbung des Operationsfeldes ein, die Verf. nicht erklären kann.

3) **Eine Form familiärer Aderhautentzündung**, von A. W. Stirling

Ein 23jähriges Mädchen hatte ihr Sehvermögen im Alter von 8 Jahren verloren, am Augenhintergrunde neben bläulichgrünen schwarze und weiße Herde. Von mehreren Geschwistern waren zwei ebenfalls im Alter von 8 Jahren erblindet.

4) **Farbenempfindung**, von J. A. Wilson. G. Abelsdorff.

VI. Transactions of the ophthalmological society of the United Kingdom. 1911. Vol. 31. Fasc. III.

1) **Persistierende Pupillarmembran**, von A. Levy.

2) **Dichter Glaskörperstrang (wahrscheinlich angeboren)**, von A. S. Worton.

3) **Eine Familie mit Schichtstar**, von E. A. Dorrell.
Mutter und vier Kinder von sieben noch lebenden.

4) **Ulcus rodens mit Kohlensäureschnee behandelt**, von L. Mitchell.

Bei einem 65jährigen Manne wurde ein Ulcus rodens des Unterlids 16 mal mit Kohlensäureschnee behandelt. Heilung.

5) **Einige Fälle von erblichem Augenzittern**, von E. Nettleship.

N. berichtet über 13 Stammbäume (9 schon veröffentlicht). Es sind zwei Gruppen zu unterscheiden: 1. Augenzittern mit Beteiligung des Kopfes. Die Vererbung ist eine ununterbrochene und befällt Männer und Frauen. 2. Ohne Kopfbewegungen. Die Erkrankung wird durch die nicht erkrankten weiblichen Mitglieder nur auf die männlichen übertragen. Bei der ersten Gruppe ist das Zittern ein horizontales. In beiden Gruppen ist die Sehschärfe schlecht, meist hypermetropischer Astigmatismus. Weder Blutsverwandtschaft noch Nervenkrankheiten sind nachweisbar.

6) **Vorläufiger Bericht über die schmale Lappensklerotomie**, von H. Herbert.

41 Fälle wurden mit dem schmalen Messer, 13 mit Harman's Zwillingsschere operiert. Unter diesen 54 waren 3 Mißerfolge an bereits fast erblin-

deten Augen: einer durch Irisprolaps, zwei durch Cyklitis. In zwei weiteren Fällen wurden die Schmerzen, aber nicht die Drucksteigerung beseitigt. Da mit der Zwillingsschere erst im letzten Halbjahr operiert wurde, läßt sich hierüber noch kein abschließendes Urteil fällen.

---

7) **Extradurale Sehnervengeschwülste,** von A. Benson.

Während diese Geschwülste gewöhnlich dem jugendlichen Alter angehören, war Verf.'s Patientin 35 Jahr. Es handelte sich um ein Endotheliom.

---

8) **Myotonia atrophicans mit grauem Star,** von A. W. Osmond.

O. S. 39jähriger Patient, dessen Eltern an grauem Star operiert worden waren, litt an grauem Star und Myotonie. Da Greenfield über eine Familie berichtet hat, in der 8 an Myotonie und 4 zugleich an Rindentrübungen der Linse litten, ist es unwahrscheinlich, daß das Zusammentreffen beider Krankheiten ein Zufall sei.

---

9) **Frühjahrskatarrh und Radiumbehandlung,** von G. Mackay.

Erfolgreiche Behandlung bei einem 6jährigen Knaben.

---

10) **Penicillium glaucum im unteren Tränenröhrchen, das Tränen verursachte,** von G. Mackay.

---

11) **Die Behandlung des Keratokonus,** von Ch. Wray.

Dem Konus geht ein gewisser Astigmatismus, meist hypermetropischer, voraus. Die Mehrzahl der Kranken sind Frauen zwischen 18 und 25 Jahren. Die Behandlung besteht in Verordnung der korrigierenden Gläser, Verbot der Nahearbeit, viel Aufenthalt in freier Luft, Druckverband und schließlich Critchett's Operation.

---

12) **Technische Einzelheiten zur Trepanation bei Glaukom,** von R. H. Elliot.

Auf Grund der Erfahrung an 400 Fällen empfiehlt Verf. den oberen Quadranten nur dann nicht als Ort der Operation zu wählen, wenn der Patient stets das Auge nach oben rollt, ein Staphylom dort sitzt, die Kammer an dieser Stelle besonders seicht ist oder oben vordere Synechien bestehen. Ein großer Lappen ist vorzuziehen, er verursacht keinen Astigmatismus. Der Trepan hat am besten 2 mm Durchmesser.

---

13) **Anatomische und mechanische Faktoren bei der Akkommodation,** von Henderson.

Die Entspannung der Linse bei der Akkommodation wird durch Nachlassen der Zonula-Spannung herbeigeführt, die nur vom Ciliarmuskel und nicht von der Chorioidea bestimmt wird. Von den 3 Portionen des Ciliarmuskels wirken die zirkulären Fasern als Sphinkter, dessen Antagonist der Tensor zonulae (radiäre Fasern) ist. Die longitudinalen Fasern endigen in der Suprachorioidea und bilden ohne aktive Funktion lediglich ein „Sustentaculum zonulae" für die distale Partie der Zonula. Bei der Akkommodation nimmt die Zonula-Spannung ab durch Kontraktion des Sphincter ciliaris bei gleichzeitiger Entspannung des Tensor zonulae. Bei Nachlassen der Akkommodation spannt sich der Tensor an und der Sphinkter erschlafft. Das „Sustentaculum" verhindert nur die Übertragung des Zuges auf Aderhaut und Netzhaut.

14) **Ein großer Fleck markhaltiger Nervenfasern nahe der Macula und getrennt vom Sehnerveneintritt**, von A. Lawson.

15) **Eine subretinale Neubildung zweifelhafter Art**, von F. Lawford. Bei einem 77jährigen Manne fand sich in der Maculagegend eine Erhebung von gelblicher Farbe und 4 D. Höhe. Während 3 monatiger Beobachtung konnte keine Veränderung festgestellt werden. Verf. hält die Anschwellung für ein organisiertes Exsudat, wahrscheinlich nach ausgedehnter Blutung.

16) **Loch in der Macula**, von Frank Moxon.

17) **Ein seltener Fall primärer bösartiger Neubildung im Strahlenkörper**, von R. A. Greeves.
Die Geschwulst entstammt dem Auge eines 10jährigen Mädchens und bestand aus unpigmentierten epithelialen Zellen mit zartem Bindegewebsstroma. Strahlenkörper und Regenbogenhaut waren von den Geschwulstzellen durchwachsen.

18) **Osteom der Augenhöhle**, von R. Cruise.

19) **Ein Fall von Retinitis circinata**, von H. Mc. Mullen.

20) **Geschwulstähnliche Masse unter der Netzhaut durch Organisation entzündlichen Exsudats und angeborene Mißbildung des Sehnerven**, von H. Mc. Mullen.

21) **Gummöse Entzündung des Tarsus**, von F. H. Fisher.

22) **Netzhautentzündung zweifelhafter Natur**, von H. Grimsdale.

23) **Zwei Fälle metastatischer Augenentzündung mit Bacillus coli.**
1. Fall. 21jährige Patientin mit einseitiger hochgradiger Neuritis optica, im übrigen gesund, nur starke Koli-Ausscheidung im Urin. Bei Helmitol-Gebrauch trat Heilung ein. — 2. Fall. 36jährige Frau mit chronischer Arthritis rheumatica und rezidivierender Bläschen-Entzündung der Hornhaut. Abkratzung brachte auf einem Auge erhebliche Verschlimmerung ohne nachweisbare Ursache, nur im Urin zahlreiche Koli-Bazillen; auch am andren Auge bildeten sich Infiltrate in der Hornhaut neben starkem, schleimig-eitrigem Ausfluß. Einspritzungen eines Vaccins von Koli-Bazillen brachten rasche Heilung. G. Abelsdorff.

Vermischtes.

1) In der Blüte des Lebens, im 46. Lebensjahr, ist Ludwig Bach, o. Prof. d. Augenheilk. u. Direktor der Univ.-Augenklinik zu Marburg, am 10. Mai d. J. verstorben. Ein Schüler Julius v. Michel's, war er zu der Trauerfeier zu Ehren seines Lehrers im Januar d. J. nach Berlin gekommen, in voller Gesundheit und Rüstigkeit.

Ludwig Bach wurde als Sohn eines Weinbergbesitzers am 31. Dez. 1865 zu Frankenweiler in der Rheinpfalz geboren, besuchte das Gymnasium zu Landau, studierte die Heilkunde an den Universitäten zu München, Würzburg und Berlin, war von 1891—1900 Assistent an der Univ.-Augenklinik

zu Würzburg unter J. v. Michel; habilitierte sich 1894 und wurde 1900 als ordentlicher Professor der Augenheilkunde nach Marburg berufen. Seine wissenschaftlichen Arbeiten betreffen die Bakteriologie des Auges, die Mißbildungen des Sehorgans, die Augenmuskel-Kerne, endlich die Pupillen-Reflexe, ihre Bahnen und Centren. Bach hat seine Arbeiten über diesen wichtigen Gegenstand der augenärztlichen Diagnostik in einer magistralen Pupillen-Lehre vom Jahre 1908 zusammengefaßt und der Nachwelt hinterlassen.

Ehre seinem Angedenken!

2) Ein ehrendes Angedenken bewahren wir auch dem Geh. San.-Rat Jastrowitz, der vor kurzem zu Berlin im 73. Lebensjahr verstorben ist.

Durch seine Arbeiten über Encephalitis und Myelitis des Kindes-Alters (1870—71) hat er einen Irrtum der ganz Großen — R. Virchow und A. v. Graefe — aus dem Wege geräumt und gezeigt, daß die Keratomalacie der ganz kleinen Kinder nicht durch eine Hirn-Entzündung bedingt ist.[1]

3) Vincenz Fukala, der um die Myopie-Operation sich so sehr bemüht hat, ist zu Wien verstorben.

4) Prof. e. o. Schiek zu Göttingen ist als o. Prof. der Augenheilkunde nach Königsberg berufen.

5) Edward Nettleship ist zum Mitglied der Royal Society ernannt worden.

6) Der Herausgeber ist zum Ehren-Mitglied des Ärzte-Vereins zu München, sowie der K. K. Gesellschaft der Ärzte zu Wien und zum Dr. med. honor. causa zu Athen erwählt worden.

7) Internationaler Trachom-Preis. Der königlich ungarische Minister des Innern schreibt einen Preis von 1000 Kronen für das beste Werk über die Ätiologie des Trachoms aus. Als Bedingung wird gefordert, daß die selbständige Arbeit einen wertvollen Fortschritt enthält. Als Einsendungstermin ist der 31. Dezember 1912 bestimmt. (Adresse: Budapest, I., Vár, Belügyministerium.)

Es können auch im Drucke bereits erschienene Arbeiten eingesendet werden, wenn dieselben zum ersten Male in 1909, 1910, 1911 oder 1912 publiziert wurden. Die Autoren können sich der ungarischen, deutschen, französischen oder englischen Sprache bedienen.

Die Ernennung der Jury erfolgt durch den königlich ungarischen Minister des Innern. Das Urteil der Jury wird am XVII. internationalen medizinischen Kongreß (London) 1913 publiziert werden.

8) Die Leland Standford junior University in Südkalifornien, die ich 1905 besucht habe, versendet ihren Katalog der medizinischen Vorlesungen für 1912—13. Die Augenheilkunde ist mit 2 Stunden wöchentlich für das 7. und für das 8. Semester vertreten.

Das genügt unsren Ansprüchen keineswegs.

9) 84. Versammlung Deutscher Naturforscher und Ärzte in Münster i. W., 15.—21. September 1912. Abtlg. XXV. Augenheilkunde. Einführer San.-Rat Dr. Plange, Friedrichstr. 2, Dr. Davids, Salzstraße 52, Dr. Recken, Brockhoffstr. 9, Dr. Wieschebrink, Fürstenbergerstr. 12.

10) The ophthalmic year book von Edward Jackson hat leider sein Erscheinen eingestellt, wegen ungenügender Teilnahme.

Das ist sehr beklagenswert.

„Es gibt fünf englisch redende Gesellschaften von Augenärzten. Eine

[1] Vgl. Centralbl. f. Augenheilk. 1911, S. 282.

von ihnen könnte unter ihren eigenen Mitgliedern das Doppelte der Subskribenten-Zahl liefern, die je von dem Jahrbuch erreicht worden... Vielleicht möchte ein selteneres Erscheinen, etwa alle 3 Jahre für einen solchen Zeitabschnitt, bei denjenigen mehr Zuneigung finden, welche noch nicht gelernt haben, daß es ebenso wichtig ist, Geld für ihre Fachliteratur auszugeben, als Beiträge für die Kirche, den Motorklub oder ein Festessen zu zahlen."

Edward Jackson.

11) Berlin, den 10. Mai 1912.

„Wir erlauben uns Ihnen mitzuteilen, daß wir heute das 500. vereinfachte Sideroskop nach Prof. Hirschberg geliefert haben." . . .

Dörffel & Faerber.

12) Internationale Vereinigung der Medizinischen Fachpresse. Sitzung in der Engelsburg zu Rom, am 13. April 1912.

Herr Blondel sprach über die Schaffung einer internationalen einheitlichen Nomenklatur für Krankheiten, Untersuchungsmethoden, Operationen usw. Nach einer sehr ausgiebigen Diskussion einigte man sich auf folgende Punkte: Jede nationale Vereinigung soll aufgefordert werden, 1. eine Liste aufzustellen von allen in den betreffenden Ländern üblichen, aber von den ausländischen abweichenden Bezeichnungen; 2. anzugeben, welche von den diesen ohne Schwierigkeit durch allgemeine übliche und international gleichartige ersetzt werden können. Sie soll ferner eine Kommission zur Beratung weiterer Vereinheitlichungen einsetzen, zu der Medizinalhistoriker zuzuziehen sind, damit die diesen wichtig erscheinende historische Bezeichnungen erhalten bleiben können. Grundsätzlich soll verlangt werden, daß neue Namen sich nicht an Autoren, sondern an die Materie anlehnen, daß sie nur aus dem Griechischen oder nur aus dem Lateinischen entlehnt werden und nicht in mehreren Silben mehrere Sprachen enthalten. Schon jetzt soll alles dies den Autoren zur Berücksichtigung empfohlen werden. Herr Blondel wird über diese Punkte ein Anschreiben an alle angeschlossenen Länder versenden, damit möglichst schon 1913 in London ein greifbares Ergebnis herauskommt.

(Ich selber bin für Beschränkung der fremdsprachigen Kunst-Ausdrücke. Neue Namen aus dem Griechischen müssen so gewählt werden, daß wenigstens dem Kenner des Griechischen ihr Sinn nicht ganz unerklärlich bleibt. H.)

13) In meiner Geschichte der Augenheilkunde § 104 (Graefe-Saemisch XII. S. 176. 1899) hatte ich das Folgende geschrieben: „Ein in den Ruinen von Tyrus gefundener, angeblich über 22 Jahrhunderte alter Knopf aus Bergkristall, den ich selber zu Athen gesehen, und den Anagnostakes für die älteste Vergrößerungs-Linse auf unsrem Planeten ausgibt, ist eben — ein Knopf."

Bei meiner letzten Anwesenheit auf Kreta konnte ich eine ähnliche Beobachtung machen. In dem Museum zu Kandia zeigte mir Hr. Chadzidakes ein aus den Ruinen von Knossos ausgegrabenes Stück Bergkristall, das zu der Form einer plankonvexen Linse abgeschliffen war und auch ein leidlich klares Bild des betrachteten Gegenstandes lieferte, von der Vergrößerung einer kleinen botanischen Lupe. Das Stück war also etwa 3500 Jahre alt. Aber es war ein Schmuckgegenstand, kein Vergrößerungsglas. Hr. Chadzidakes zeigte mir einen Kistendeckel, auf dem ein größeres Stück derart und darum ein Kranz von kleineren als Schmuck befestigt war.

Beryll als Schmuck von Schalen kennen wir bei den Römern, als Schmuck von Kapseln für Schriftstücke aus dem Mittelalter. (Vgl. Gesch. d. Augenh. § 297. G.-S. XIII. S. 269.) J. H.

Bibliographie.

1) Experimentelle Untersuchungen über die Abhängigkeit der kompensatorischen Eigenbewegungen der Augen bei Veränderungen der Kopflage vom Ohrapparat, von Karl Beck. (Zeitschr. f. Sinnesphysiol. Bd. 46. 1912. S. 135.) Bei den kompensatorischen Gegenbewegungen der Augen bei veränderter Kopflage spielen die Bogengänge eine Hauptrolle. Hebung bzw. Senkung des horizontalen Bulbusmeridians bei Seitenlage und Raddrehung bei Drehung des Kopfes um seine Querachse nach oben hängen völlig von ihnen ab. Die horizontalen Bogengänge beeinflussen die Augenstellung in der Primär-Lage. Jeder Bogengang steht mit den die Hebung bzw. Senkung in Seitenlage ausführenden Muskeln auf beiden Seiten in Verbindung. Zur normalen Hebung bzw. Senkung bei Seitenlage gehören 3 Bogengänge einer Seite; fällt einer aus, so sind die Gegenbewegungen eine Zeitlang gestört; erst allmählich werden sie wieder normal, indem die beiden andern als Ersatz eintreten. Die Raddrehung bei Drehung des Kopfes um seine Querachse nach oben scheinen die beiden hintern vertikalen Bogengänge, viel mehr als die andern, zu beeinflussen. Daraus resultiert eine koordinierende Reflexverbindung, besonders der erstern mit den Augenmuskeln, wodurch die Raddrehung bei Kopfdrehung nach oben bewirkt wird. Mit der Raddrehung bei Kopfdrehung nach unten haben nicht die Bogengänge, sondern das übrige Labyrinth, wohl die Otolithen, etwas zu tun; auch hier muß eine koordinierende Reflexverbindung mit den die Raddrehung des Kopfes nach unten vollführenden Muskeln bestehen. Wie bei der Raddrehung bei Kopfdrehung nach oben kann auch hier eine Seite die Raddrehung beider Augen glatt ausführen.

2) Über die Adaptationsfähigkeit der Fovea centralis, von Rudolf Dittler und Izus Koike. (Zeitschr. f. Sinnesphysiol. Bd. 46. 1912.) Bei einseitiger Dunkel-Adaptation ließ sich durch Vergleich der Helligkeit des binokularen Doppelbildes eines leuchtenden Objekts die Adaptationsfähigkeit der Fovea centralis deutlich zeigen. Die foveale Empfindlichkeitszunahme zeigt sich schon nach einem Lidverschluß von 10—12″ Dauer und wächst mit zunehmender Dauer der Adaptation, sie ist aber stets geringer als die der extrafovealen Netzhautbezirke. Zur Herstellung einer Helligkeitsgleichung zwischen den Doppelbildern bedurfte das foveale Bild des Dunkel-Auges nach 5′ Adaptationsdauer nur $^1/_5$—$^1/_6$ der Lichtstärke, die das extrafoveale Bild des Hellauges hatte, nach einer Adaptationsdauer von 30′ $^1/_{14}$—$^1/_{20}$.

3) Das Eigenlicht der Netzhaut, seine Erscheinungsformen, seine blindmachende und bildfälschende Wirkung, von Klein. (Arch. f. Physiol. 1911. Heft 3/4.) Zahlreiche Beobachtungen über Lichterscheinungen im Auge teilt Verf. in 2 Gruppen: in direkte und in indirekte, vom Licht abhängige. Er versucht, diese Erscheinungen in Einklang zu bringen mit seinen Anschauungen vom Reizbegriff und mit seiner schon früher dargestellten Hypothese, die die Theorie des Sehens ergänzt. In kurzem Referat läßt sich der Inhalt dieser Arbeit nicht wiedergeben, weil zu ihrem Verständnis eine Beschreibung der in dieser und in früheren Arbeiten niedergelegten Beobachtungen durchaus erforderlich ist.

Kurt Steindorff.

Um Einsendung von Separat-Abzügen wird gebeten (Berlin NW. 26 Schiffbauerdamm).

Verlag von Veit & Comp. in Leipzig. — Druck von Metzger & Wittig in Leipzig.

Centralblatt

für praktische

AUGENHEILKUNDE.

Herausgegeben von

Prof. Dr. J. Hirschberg, Geh. Med.-Rat, in Berlin.

Unter ständiger Mitwirkung der Herren Prof. G. Abelsdorff in Berlin, Dr. Berger in Paris, Prof. Birnbacher in Graz, Dr. Brailey in London, Prof. Cl. du Bois-Reymond in Schanghai, Dr. Czellitzer in Berlin, Dr. Oscar Fehr in Berlin, Prof. C. Gallenga in Parma, Dr. Ginsberg in Berlin, Hofrat Prof. Goldzieher in Budapest, Dr. Gordon Norrie in Kopenhagen, Dr. Issigonis in Smyrna, Lt. Col. F. P. Maynard, I. M. S., Calcutta, Dr. F. Mendel in Berlin, Dr. Moll in Berlin, Dr. W. Mühsam in Berlin, Dr. Neuburger in Nürnberg, Dr. Peltesohn in Hamburg, Dr. Pergens in Maeseyck, Prof. Peschel in Frankfurt a. M., Dr. Purtscher in Klagenfurt, Dr. M. Reich in Petersburg, Dr. H. Rönne in Kopenhagen, Med.-Rat Dr. Scheer in Oldenburg, Prof. Schenkel in Prag, Prof. Schwarz in Leipzig, Dr. Spiro in Berlin, Dr. Steindorff in Berlin.

Monatlich ein Heft. Preis des Jahrganges 12 Mark. Zu beziehen durch alle Buchhandlungen des In- und Auslandes und die Postanstalten des Deutschen Reiches.

1912. Sechsunddreißigster Jahrgang. Juni.

Inhalt: **Nachruf** auf Max Emanuel Mandelstamm, von **J. Hirschberg.**

Original-Mitteilung. Über die Wirkung des Salvarsans auf das Auge. Von Dr. **Oscar Fehr.**

Gesellschaftsberichte. 1) Englische augenärztliche Gesellschaft. — 2) Gesellschaft der Ärzte von Philadelphia.

Referate, Übersetzungen, Auszüge. 1) Die neueren Behandlungsmethoden des Morbus Basedowii, von Arschak Akopianz in Berlin. — 2) Inaugural-Dissertationen aus der Tübinger Klinik (Prof. Schleich).

Journal-Übersicht. I. Wochenschrift für Therapie und Hygiene des Auges, 1912, Nr. 17—24. — II. Klinische Monatsblätter, XLIX. Jahrgang, 1911, Mai bis Juni. — III. Revue générale d'Ophtalmologie, 1912, Nr. 2. — IV. Recueil d'Ophtalmologie, 1911, Juni bis September. — V. The ophthalmic Record, 1911, Dezember.

Vermischtes.

Bibliographie. Nr. 1—3.

Max Emanuel Mandelstamm,

geboren 1839 im Kowno'schen Gouvernement,
gestorben am 18. März 1912 zu Kiew.

Max Emanuel Mandelstamm, einer jüdischen Kaufmanns-Familie entstammend, erhielt eine ausgezeichnete deutsche Erziehung und Vorbildung, studierte auf der damals rein deutschen Universität Dorpat und beendigte seine Studien in Charkow 1860. Zuerst praktizierte er in Tschernigow, dann ging er 1864 nach Deutschland, um die Augenheilkunde zu erlernen; er hörte die Vorlesungen von A. v. Graefe in Berlin, arbeitete bei Helmholtz in Heidelberg und besuchte die Klinik von Knapp,



war dann Assistent bei Alexander Pagenstecher in Wiesbaden und kehrte 1868 in seine Heimat zurück.

Nachdem er mit einer Dissertation über Ophthalmometrie zu St. Petersburg den Doktor-Grad erworben, habilitierte er sich in Kiew für Augenheilkunde und leitete von 1876—1880 den ganzen augenärztlichen Unterricht mit größtem Erfolg, — als Vertreter des kranken Prof. Iwanoff. Nach dessen Tode wurde er von der Fakultät zum a. o. Prof. erwählt, aber wegen seines mosaischen Glaubensbekenntnisses vom Universitäts-Rat nicht bestätigt.

Nunmehr legte er die Dozentur nieder, gründete eine Privat-Augenheilanstalt und lebte der Wissenschaft, Praxis und Menschenliebe.

MANDELSTAMM's Lehr-Talent war höchst bedeutend. Davon zeugen auch seine russisch geschriebenen „Klinischen Vorträge über Augenkrankheiten", die er eben für die 2. Auflage durchsah, als ihn der Tod ereilte. Seine wichtigsten Untersuchungen hat er deutsch geschrieben und in A. v. GRAEFE's Archiv f. Ophth. veröffentlicht: 1) Zur Ophthalmometrie, Bd. XI, 2, 259—265. 2) Zur Physiologie der Farben, Bd. XIII, 2, 399 bis 406. 3) Über Sehnerven-Kreuzung und Hemiopie, Bd. XIX, 2, 39—58. 4) Ein Fall von Ektropium sarcomatosum, nebst einigen Notizen über Trachom, Bd. XXVII, 3, 101—108. 5) Der trachomatöse Prozeß, Bd. XXIX, 1, 52—102 und 2, 312. 6) (mit ROGOWITSCH) Amyloid der Bindehaut, Bd. XXV, 1, 248—253, 1879. Es sind fast 30 Jahre her, als MANDELSTAMM seine Untersuchung über Trachom am lebensfrischen Material, das er durch Ausschneidung gewonnen, angestellt und veröffentlicht hat. Noch ist mir die Erinnerung lebhaft an die staunenswerten Präparate, mit denen er mich damals erfreut hat.

Nach MANDELSTAMM spielen die Hauptrolle beim Trachom die in dem adenoïden Schleimhautgewebe vorhandenen Lymphkörperchen. Trachom sei kein spezifischer Prozeß, da es keine dafür spezifischen Gebilde gibt, da Trachom vom Follikular-Katarrh in keiner Weise sich unterscheide, da derselbe Coccus bei Trachom und Blennorrhöe vorkomme: mit andern Worten, MANDELSTAMM war Unitarier, was ich ganz begreiflich finde für einen Forscher, der in einer vom Trachom so durchseuchten Gegend arbeitet.

Nachdem die Lehrkanzel unsrem MANDELSTAMM versagt worden, warf er sich, ohne Erbitterung und voll Tatkraft, auf die Praxis der Augenheilkunde und hat ein Menschenalter hindurch, zusammen mit HIRSCHMANN in Charkow, in Süd-Rußland die segensreichste Tätigkeit entfaltet. Er war Volks-Arzt und Volks-Freund, ein Befreier und Retter, der stets an seine Kranken, nie an sein Einkommen dachte. Meine Pflicht ist es, dies zu bekennen und ihn zu preisen, da ich Hunderte und Tausende mit ihm zusammen behandelt habe.

Gleichzeitig trat er für die Befreiung und Erhebung seiner Glaubens-Genossen in die Schranken und erfreute sich ihres unbedingten Vertrauens.

Als Mensch war EMANUEL nicht bloß von den edelsten Gesinnungen beseelt, den höchsten Zielen nachstrebend, ein nachgeborener Prophet, sondern auch von der größten Liebenswürdigkeit; ein zärtlicher Gatte und Vater, ein treuer Freund, ein leuchtendes Vorbild für uns alle. Sein gesegnetes Andenken wird immer bestehen bleiben. H.

[Aus der Abteilung für Augenkranke des Rudolf Virchow-Krankenhauses zu Berlin. Dirigier. Arzt Dr. Fehr.]

Über die Wirkung des Salvarsans auf das Auge.

Von **Oscar Fehr.**

Zwei Jahre seit der Einführung des Salvarsans in die Heilkunde und seiner Verbreitung über den ganzen Erdball sind verflossen, Zeitschriften aller Länder häufen Material auf Material, aber Widersprüche und offene Fragen rücken die Aussicht auf ein klares Urteil über das Arsenobenzol noch in die Ferne. Auch die neuesten Publikationen der ersten Pioniere der Salvarsantherapie von Wechselmann[1], Alt, Schreiber, Benario, Gennerich[2] konnten eine Reihe strittiger Punkte nicht aus der Welt schaffen.

In der Augenheilkunde, wo man wegen der Erblindungen durch Atoxyl dem verwandten Arsenobenzol von Anfang an allergrößte Aufmerksamkeit geschenkt hat, sind die Ansichten nicht geklärter. In 3 Sammelreferaten von Stuelp[3], Steindorff[4] und Wiegmann[5] ist die ophthalmologische Salvarsan-Literatur zusammengestellt. Stuelp lernt aus ihr, daß zur Salvarsanspritze nur zu greifen ist, wenn man schnell wirken will, oder da, wo Quecksilber und Jod nichts nützt oder nicht vertragen wird. Steindorff gesteht zu, daß das Salvarsan, wenn es auch nicht das Heilmittel der Syphilis ist, zumal in Verbindung mit Quecksilber und Jod, auch in der Behandlung der syphilitischen Augenleiden vielfach gutes geleistet hat und Beachtung verlangt. Wiegmann meint, daß man gegenwärtig von einem gewissen Pessimismus in den Kreisen mancher Fachgenossen reden darf. Dieses gewisse ablehnende Verhalten der Augenärzte ist nach meinen Erfahrungen nicht berechtigt, um so weniger, als außer Zweifel steht, daß ein großer Teil der Mißerfolge, die das Mittel zu diskreditieren drohen, auf ungenügender Dosierung beruht. Die meisten Fälle sind bisher mit zu kleinen Dosen behandelt. Seit wir gelernt haben, ohne Schaden für den Organismus und speziell das Auge, das 10fache der ursprünglichen Dosis zu geben, haben sich die Resultate wesentlich günstiger gestaltet, als sie es im Anfange der Salvarsan-Ära waren, und ich glaube, daß wir nach einem dritten Jahr noch weit bessere Statistiken werden aufweisen können, als es heute der Fall ist. Es liegen auch Berichte (Bayet, Dujardin, Desneux)[6] vor, nach denen unter der energischeren Salvarsan-Behandlung die viel diskutierten sog. Neurorezidive seltener geworden sind, an denen der Augenarzt, da sie

[1] Die Behandlung der Syphilis mit Dioxydiamidobenzol. II. Bd. 1912.

[2] Zeitschr. f. Chemotherapie u. verw. Gebiete. Sonderabdruck: 2 Jahre Salvarsan-Therapie.

[3] Zehender's klin. Monatsblätter f. Augenh. 1911. Märzheft.

[4] Deutsch. med. Wochenschr. 1911. Nr. 27.

[5] Klin. Monatsbl. f. Augenh. 1912. Februar.

[6] Zitiert von Benario.

neben dem Acusticus und Facialis mit Vorliebe den Opticus und die Augenmuskelnerven betreffen, besonders interessiert ist. Damit stimmen auch meine Beobachtungen überein. Es entspricht das der ursprünglichen Auffassung Ehrlich's von dem Wesen der Neurorecidive, deren auffällige Häufung er in der ersten Zeit der Salvarsan-Therapie zugeben mußte. Ehrlich stellte sie von Anfang an als reine syphilitische Affektionen hin, und zwar als Mono-Heerde von Spirochäten, die bei der fast völlig erreichten Sterilisation des Organismus am Leben geblieben sind, besonders in dem Schlupfwinkel der engen Knochenkanälchen, und nun nach Abtötung der Hauptmasse der Spirochäten bessere biologische Wachstumsbedingungen gefunden haben. Die Konsequenz dieser Auffassuug war die Aufforderung, die Neurorezidive mit Wiederholungen von Salvarsan-Injektionen zu behandeln und zu ihrer Verhütung die anfänglichen Dosen zu häufen und zu steigern.

Bekanntlich steht dieser Ansicht Ehrlich's die von Finger, Rille, Buschke u. a. gegenüber, die in den Neurorezidiven Salvarsan-Schädigungen sehen, sei es, daß sie direkte toxische Erkrankungen sind, Folgen einer neurotropen Wirkung des Arsenobenzols, sei es, daß sie dadurch entstehen, daß das Salvarsan im Nerven einen Locus minoris resistentiae setzt, an dem das syphilitische Agens sich festsetzt; im letzteren Falle sprechen die Autoren von einer traumatischen oder provozierten Lues.

Auf Grund der Ergebnisse ausgedehnter statistischer Erhebungen sucht Benario[1] den Nachweis zu liefern, daß die Neurorezidive rein luetische Manifestationen sind. Als Tatsachen, die für die syphilitische Provenienz sprechen, zählt er auf: 1. daß sie fast ausschließlich im frühesten Sekundärstadium beobachtet werden, in der Zeit der größten Ausstreuung der Spirochäten über den Organismus. Er berechnet, daß 94,1% auf die Übergangsperiode vom ersten zum zweiten Stadium und das sekundäre Stadium entfallen, 2. daß sie bei nicht luetischen mit Salvarsan behandelten Kranken nicht beobachtet wurden, 3. daß sie durch anti-syphilitische Behandlung, auch durch Salvarsan günstig zu beeinflussen sind und 4. daß der pathologisch-anatomische Prozeß, wo er sichtbar ist, wie z. B. am Auge, entzündlichen Charakter aufweist. Von den Tatsachen, die gegen eine toxische Wirkung des Salvarsans sprechen, sei erwähnt: 1. das lange Intervall zwischen Injektion und Auftreten des Neurorezidivs, 2. das Auftreten der Neurorezidive vorwiegend nach kleinen Salvarsan-Dosen und 3. das Vorkommen der gleichen Erkrankungen der Hirnnerven bei Quecksilber-Behandlung.

Vom ophthalmologischen Standpunkte hatte die Annahme einer rein toxischen Arsen-Wirkung von vornherein wenig Wahrscheinlichkeit für sich, da bei organischer Arsen-Vergiftung nur äußerst selten Neuritis optica gesehen ist, und eine Augenmuskel-Lähmung überhaupt noch nicht beobachtet

[1] Zeitschrift f. Chemotherapie, 2 Jahre Salvarsan-Therapie. 1912.

zu sein scheint.[1] Es spricht auch dagegen das oft einseitige Auftreten des Recidivs am Auge und das Fehlen sonstiger Arsen-Symptome. Igersheimer[2] konnte auch in den Optici eines Paralytikers, der 10 Monate ein Salvarsan-Depot mit sich herumgetragen, weder bei Marchi-Behandlung noch mit Markscheiden-Färbung etwas Abnormes nachweisen und in der Retina nur Zelldegenerationen finden, die als postmortal entstanden anzusehen waren.

Ein präziser Vergleich statistischer Erhebungen über die absolute Häufigkeit der Neurorezidive bei der Quecksilber-Kur und der Salvarsan-Behandlung würde sehr wertvoll sein. Es ist jedoch sehr schwierig, einwandfreie Statistiken zu erhalten, einmal, da früher ähnliche regelmäßige und exakte Untersuchungen, wie sie heute bei den mit Salvarsan zu behandelnden Luetikern geschehen, nicht angestellt worden sind; andrerseits, weil auch heute, trotz aller Bemühung, besonders in der Großstadt mit ihren zahlreichen Krankenanstalten, ein großer Teil der mit Salvarsan behandelten Patienten aus den Augen verloren wird. Benario hat aus der Korrespondenz und dem Zeitschriften-Material des Jahres 1910/11 neben 210 Salvarsan-Neurorezidiven 123 Quecksilber-Neurorezidive sammeln können. Er kam zu dem Resultat, daß der Prozentsatz der Erkrankung des Opticus als Salvarsan-Neurorezidiv fast derselbe ist, wie als Quecksilber-Neurorezidiv, und daß bezüglich des Acusticus eine völlige Übereinstimmung besteht. Diese Zahlen widerlegen nach Benario die Ansicht vollkommen, „die dem Salvarsan eine neurotoxische Komponente gerade für diese beiden Basalnerven zuschreibt; es müßte denn sein, daß man sie in gleicher Weise für das Quecksilber supponiert". Sie entziehen aber auch der Auffassung von der mittelbaren Salvarsan-Schädigung, d. h. der Förderung der Lues-Rezidive den Boden, da es unwahrscheinlich ist, daß ein Locus minoris resistentiae in den Nerven in derselben Reihenfolge geschaffen wird, wie bei der Quecksilber-Behandlung.

Die absolute Häufigkeit der Neurorezidive nach Salvarsan-Behandlung berechnet Benario auf ca. 0,8 %. Die Gesamtzahl der mit Quecksilber behandelten Fälle, von denen die 123 Neurorezidive stammten, war aber nicht zu ermitteln, so daß über die absolute Häufigkeit der Quecksilber-Neurorezidive nichts ausgesagt werden kann. Hier wäre also in der Beweisführung, daß eine Neurotropie des Salvarsans nicht besteht, noch eine Lücke auszufüllen.

Dem Bericht über meine Erfahrungen von der Heilwirkung des Salvarsans bei luetischen Augenleiden möchte ich eine Besprechung der Augen-Erkrankungen, die nach Salvarsan-Injektionen aufgetreten sind, vorausschicken.[3]

[1] Uhthoff in Handb. d. ges. Augenh. v. Graefe-Saemisch. IX. Bd. 2. Abt. A. S. 51.

[2] Bericht der Ophthalmol. Gesellschaft zu Heidelberg. 1911. S. 71.

[3] Vgl. auch „Über die syphilitischen Rezidive am Auge nach Salvarsan-Behandlung" vom Verf. (Mediz. Klinik. 1912. Nr. 23).

Auf der Augen-Abteilung des R.-Virchow-Krankenhauses wurden, von April 1910 bis 31. März 1912, **2636** Patienten[1] mit Lues vor der Salvarsan-Injektion ophthalmologisch untersucht. Von diesen sind **451** mehr oder weniger lange Zeit nach einer oder mehreren Injektionen zur Nachuntersuchung bzw. Nachbehandlung gekommen. Bei weitem die Mehrzahl hat sich nach der Injektion nicht wieder vorgestellt. Es ist anzunehmen, daß diese Kranken keinerlei Störungen am Auge empfunden haben, wenigstens nicht solange sie sich im Krankenhause befanden; im anderen Falle wären sie sicher der Augen-Abteilung überwiesen worden. Auf der Augen-Station selbst sind 30 Kranke mit luetischen Augen-Krankheiten mittels Salvarsan behandelt.[2]

Die regelmäßige und wahllose Untersuchung syphilitischer Patienten, die bis auf wenige Ausnahmen ohne subjektive Augenstörungen waren, mußte ein interessantes Ergebnis der Häufigkeit luetischer Befunde am Auge haben. Von den 2636 Patienten fanden sich bei 217 luetische Augen-Veränderungen, das sind 8,23 %. Da die Patienten nicht augenärztlichen Rat gesucht hatten, so kamen akute entzündliche Affektionen nur wenig vor: 1 mal Periostitis orbitae, 9 mal syphilitische Geschwüre an den Lidern, 3 mal Episcleritis und 1 mal Residuen von Keratitis parenchymatosa. Aus demselben Grunde war auch die Iritis specif. selten, die bei 10 Patienten bestand. Residuen überstandener Iritis fanden sich bei 15. Augenmuskel-Lähmungen wurden in 17 Fällen festgestellt (= 0,64 %), und zwar war 6 mal der Abducens allein, 5 mal der Oculomotorius allein, 2 mal beide zusammen betroffen, 3 mal nur der Akkommodationsmuskel und 1 mal der Trochlearis. Pupillen-Differenz wurde in 25 Fällen (= 0,94 %), Pupillendifferenz und Starre in 41 (= 1,5 %) gefunden. Besonders bemerkenswert ist der relativ häufige Befund von Neuritis optica ohne Sehstörung. In 41 Fällen bestand ohne jede subjektive Störung eine frische ausgesprochene Neuritis optica bzw. Stauungspapille, in 17 weiteren Fällen Hyperämie, Trübung und unscharfe Begrenzung des Sehnerven, das sind zusammen 2,2 %. Dieses häufige Vorkommen ist bei der Beurteilung der Fälle von Neuritis optica nach Salvarsan-Injektion zu berücksichtigen. Residuen von Neuritis optica und neuritische Atrophie fanden sich bei 14 Kranken, progressive Atrophie des Sehnerven bei 7, alte chorioretinitische Herde bei 12 und Arteriosklerose mit Blutungen bei 4 Kranken.

Von den 451 Patienten, die nach der Salvarsan-Injektion wiedergesehen bzw. behandelt wurden und die zur Beurteilung des Einflusses des Salvarsans geeignet sind, wurde bei 340 vor der Behandlung ein normaler Augen-

---

[1] Mit wenigen Ausnahmen sind mir die Patienten von der dermatolog. Abteilung des Hrn. San.-Rat Wechselmann überwiesen.

[2] Diese kleine Zahl erklärt sich daraus, daß ein großer Teil der Kranken zur Injektion auf die dermatologische Station verlegt wurde.

Befund erhoben, bei 111 bestanden schon vorher luetische Augen-Veränderungen.

Von den 340 vor der Injektion normal befundenen Patienten blieben bei 306 auch nach der Injektion die Augen normal; bei 32 dagegen wurden bei späteren Nachuntersuchungen Augen-Erkrankungen festgestellt. Diese 32 Fälle dürfen natürlich bei der Berechnung der Häufigkeit dieses Vorkommens nicht auf die relativ kleine Zahl der nachuntersuchten Fälle bezogen werden, sondern eher auf die große Zahl aller mit Salvarsan behandelten Fälle, da ja jeder Patient mit Augen-Störung nach der Injektion sofort der Augen-Abteilung überwiesen wurde. Es ist unsre Aufgabe, zu untersuchen, 1. ob sich in diesen 32 Fällen von Augen-Erkrankung, aufgetreten mehr oder weniger lange Zeit nach der Salvarsan-Behandlung, Erscheinungen feststellen lassen, die nicht in den Rahmen eines Lues-Rezidivs passen und die die Möglichkeit oder die Wahrscheinlichkeit erwecken, daß hier Salvarsan-Schädigungen vorliegen; 2. wäre nach Möglichkeit zu prüfen, ob der Prozentsatz der Häufigkeit dieser Fälle ein höherer ist als der der luetischen Augen-Rezidive nach Quecksilber-Behandlung; 3. ob mit der besseren Methode der Salvarsan-Therapie die Rezidive seltener geworden sind.

Die Augen-Erkrankungen, die nach der Salvarsan-Behandlung aufgetreten sind, waren 12 Fälle von Iritis, 3 Fälle von Chorioretinitis, 11 Fälle von Neuritis optica und 6 Fälle von Augenmuskel-Lähmung.

In den Fällen von Iritis handelte es sich 9mal um schwere akute, für Lues charakteristische Formen, 3mal um leichtere indifferente Bilder, 5mal bestand Papelbildung; bis auf eine Ausnahme war die Iritis einseitig. Sie war in 2—12 Wochen nach der letzten Injektion aufgetreten. In allen Fällen wurde durch Wiederholung der Salvarsan-Injektion oder durch Quecksilber-Kur schnelle Heilung erzielt. Daß es sich hier also um reine Lues-Rezidive handelt, braucht nicht diskutiert zu werden.

Bei der Schätzung der Häufigkeit des Auftretens von Iritis nach Salvarsan-Injektionen erheben sich die schon oben angedeuteten Schwierigkeiten. Beziehen wir die beobachteten Fälle auf die Gesamtzahl der mit Salvarsan behandelten Syphilitiker, so erhalten wir, einschließlich der schon vor der Salvarsan-Injektion an Iritis erkrankten Fälle, einen Prozentsatz von 0,83 %. Diese Zahl ist zu klein, da die Mehrzahl der Kranken bald aus den Augen verloren ist, und wir mit der Möglichkeit rechnen müssen, daß ein Teil von diesen eine Iritis bekommen hat und anderswo behandelt worden ist; ebenso unstatthaft ist es aber, diese 12 Fälle nur auf die kleine Zahl der in Beobachtung gebliebenen Fälle zu beziehen, womit sich ein Prozentsatz von 2,6 % ergeben würde. Diese Zahl ist zu groß, da das Auftreten einer Iritis noch während des Aufenthalts im Krankenhause mit Sicherheit von uns beobachtet wäre, und ferner bei späterem Auftreten es wahrscheinlicher ist, daß die Kranken sich in die alte Behandlung

zurückbegeben, als daß sie eine neue aufsuchten. Da aber nach Groenouw[1] von den an Lues Erkrankten nach den verschiedenen Angaben zwischen 0,8—6,0 % von Iritis ergriffen werden, so kann von einer größeren Häufigkeit der Iritis bei der Salvarsan-Behandlung bei unserem Material nicht die Rede sein.

Ganz auffällig ist das Seltnerwerden der Iritis mit der Vervollkommnung der Methoden; im ersten Jahr sind 11 Fälle, im zweiten ist nur noch 1 Fall beobachtet.

Von den 3 Fällen von Chorioretinitis betrifft der

1. Fall ein 23jähriges Mädchen, das im April 1910 sich luetisch infizierte, damals Schmierkur. Im August Rezidiv, Anfang September 0,45 Salvarsan intramuskul., nach Feststellung normalen Augenbefundes. Im Oktober neues Lues-Rezidiv, nach Hg Besserung, Anfang Januar 1911 Auftreten von Flimmern vor dem rechten Auge und fortschreitende Abnahme der Sehschärfe bis zur fast völligen Erblindung. Stat. vom 18. April: Äußerlich alles normal, S R = $^5/_5$, L = Handbewegungen, Augengrund rechts normal, links sehr reichliche, dichte, schon bei fokaler Beleuchtung sichtbare Glaskörpertrübungen, die Einzelheiten vom Augengrunde nicht erkennen lassen. Diagn. Chorioiditis bzw. Chorioretinitis specif. o. s. Am 1. Mai 1911 konnte leichte Aufhellung des Glaskörpers konstatiert werden; Finger wurden in nächster Nähe gezählt. Am 25. November 1911 wurde Patientin wiedergesehen. Das Auge war reizlos, auf der Descemet waren einzelne Punkte nachweisbar, der Glaskörper hatte sich weiter aufgehellt, und Finger wurden in 1 Meter gezählt.

Dieser Fall ist von Buschke als ein durch Salvarsan bedingtes Neurorezidiv aufgefaßt und von seinen Assistenten Fischer und Zernick in diesem Sinne veröffentlicht. Diese Auffassung ist meines Erachtens schon darum nicht berechtigt, weil der entzündliche Charakter der Erkrankung, die Descemet-Beschläge, die dichte Glaskörpertrübung dafür sprechen, daß es sich gar nicht um eine primäre Erkrankung des nervösen Apparates handelt, sondern um eine schwere Chorioiditis oder Uveitis, die höchstens sekundär Netzhaut und Sehnerv in Mitleidenschaft gezogen hat. Das ganze Krankheitsbild hält sich ganz in dem Rahmen eines reinen Lues-Rezidivs, und auch für die Annahme eines mittelbaren Einflusses des Salvarsans liegt gar kein Anhaltspunkt vor.

In dem 2. Fall trat bei einem 30jährigen Buchhalter 2 Monate nach der wegen frischer Lues vorgenommenen intramuskulären Salvarsan-Injektion (0,4), zugleich mit frischem Hautausschlag eine exsudative Chorioretinitis auf mit bläulichen Ausschwitzungen und Blutungen. Unter Hg-Kur prompte Besserung des Exanthems und des Augenleidens. Daß auch hier eine rein luetische Augen-Erkrankung vorliegt, beweist: das für Lues im hohen Grade verdächtige Hintergrundsbild, die staubförmige Glaskörpertrübung, die gleichzeitig mit dem Augenleiden aufgetretenen luetischen Affektionen der Haut und schließlich die prompte Besserung der Augen-Erkrankung unter der antisyphilitischen Kur.

Eine außerordentlich schwere hämorrhagische Chorioretinitis trat in dem

[1] Handbuch v. Graefe-Saemisch. II. Aufl. XI. Bd. 1. Abt. S. 760.

3. Fall bei einem 35jährigen Arbeiter auf. Infect. luet. im März 1911, vom 20. Juni bis 7. Juli 3 Salvarsan-Injektionen. Im September Kopfschmerz, Schwindel, Sehstörung. S R = $^{6}/_{6}$. L = Finger in $^{1}/_{2}$ Meter. Der ganze Augengrund ist besät mit Exsudaten und Blutungen. Behandlung mit Fortsetzung der Salvarsan-Injektionen, nach denen der Patient immer von neuem verlangt. So erhält er schließlich noch weitere 9 Injektionen, so daß er im ganzen 3,6 g Salvarsan bekommen hat. Das Augengrundbild besserte sich und die Sehkraft hob sich auf $^{1}/_{10}$. Hätte Salvarsan das Augenleiden verschuldet, so wären schwerlich die weiteren 9 Injektionen so gut vertragen.

Es folgen die Fälle von Neuritis optica nach Salvarsan:

Fall I. 20jähriges Mädchen. Die Neuritis optica tritt fast 6 Monate nach einer Salvarsan-Injektion auf einem Auge auf ohne Funktionsstörung zu machen, zugleich mit anderen luetischen Erscheinungen.

Fall II. 21jähriges Mädchen. Innerhalb des ersten halben Jahres nach der Salvarsan-Injektion ist bei derselben zugleich mit Iritis eine Neuritis optica aufgetreten, deren Residuen, ohne Sehstörung, 5 Monate nach der Injektion noch sichtbar sind.

Fall III. Bei einem 26jährigen Arbeiter entstehen 7 Wochen nach einer Salvarsan-Injektion unter heftigen Kopfschmerzen Abducens-Parese und beiderseitige Stauungspapille mit leichter Herabsetzung der Sehkraft links. Es wird eine zweite und 4 Wochen später noch eine dritte Injektion gegeben, worauf die Kopfschmerzen verschwinden. Die Stauungspapille ist 5 Wochen nach Auftreten der Erscheinungen von Lues cerebri im wesentlichen noch unverändert. Der Patient verläßt nach der dritten Injektion das Krankenhaus.

Fall IV. 20jährige Frau. Im August 1910 erste Erscheinungen, Ende Oktober erfolgreiche Salvarsan-Injektion. Anfangs Dezember Kopfschmerz und Schwindel. Es findet sich am 16. Januar 1911 beiderseits Stauungspapille ohne Sehstörung. Nach einer zweiten Salvarsan-Injektion entlassen. 11. Februar 1911 Wiederaufnahme wegen Abducens-Parese rechts, sonst keine Funktions-Störung, Stauungspapille noch unverändert. Nach der dritten Salvarsan-Injektion verschwindet die Diplopie, sonst Status idem am 15. März 1911.

Fall V. 42jähriger Mann. Am 9. Oktober 1910 Salvarsan-Injektion bei Lues II. Am 21. Januar 1911 Wiederaufnahme wegen Erscheinungen von Lues cerebrospinalis. Es findet sich bei sonstigem normalen Augenbefunde beiderseits eine Papillitis. Am 31. Januar, als Benommenheit und Kopfschmerz hinzutraten, zweite Salvarsan-Injektion. Danach Besserung der Allgemein-Erscheinungen und der Augen. Am 8. März 1911 Augenhintergrund normal. S R/L = $^{5}/_{15}$.

Fall VI. 19jähriges Mädchen. Lues II. Am 2. Februar 1911 Augenbefund normal. Salvarsan-Injektion. Am 8. Juli 1911 Hautrezidiv. Keine subjektiven Augenstörungen. Bei normaler Sehschärfe und normalem Gesichtsfeld frische Papillitis links. Am 17. Juli zweite Salvarsan-Injektion und am 12. August dritte Salvarsan-Injektion. Danach prompte Besserung der Papillitis bei Erhaltung der normalen Sehkraft.

Fall VII. 20jähriges Mädchen. Infect. luet. im Januar 1911. Im März Salvarsan-Injektion bei normalem Augenbefund. Anfang Juli Hautrezidiv. Keine subjektiven Augenstörungen. S R/L = $^{5}/_{5}$ beiderseits. Papillitis besonders links. Am 29. Juli 1911 zweite Salvarsan-Injektion. Auch danach schnelle Besserung. Am 17. August 1911 S R/L = $^{5}/_{5}$. Sehnerv annähernd normal.

Fall VIII. 59jähriger Arbeiter. Am 27. Augnst 1911 Ulcus durum. Augenbefund normal. Am 29. Juni erste, am 4. Juli zweite Salvarsan-Injektion.

Am 1. September 1911 Wiederaufnahme wegen Lues-Rezidiv. Bei normaler Sehschärfe beiderseits Papillitis. Fortsetzung der Salvarsan-Behandlung. Am 26. September 1911 neben andern Erscheinungen von Lues cerebri Hemianopsia dextra bei guter zentraler Sehschärfe und Besserung der Papillitis. Am 7. Oktober 1911 Hemianopsie unverändert. Papillitis gebessert.

Fall IX. 27jähriger Arbeiter. Am 22. Mai 1911 Salvarsan-Kur wegen frischer Lues. Augenbefund normal. Nach sechs Injektionen entlassen. Am 20. November 1911 Wiederaufnahme wegen Lues cerebri; Augenbefund, Motilität, Sensibilität, Pupillen normal. S R/L = $^5/_5$. Gesichtsfeld normal. O. beiderseits Neuritis optica. Ther.: Fortsetzung der Salvarsan-Kur. Am 5. Dezember Status idem.

Fall X. 17jähriges Mädchen E. Am 26. Juni 1911 Salvarsan-Injektion wegen frischer Lues. Augenbefund normal. Nach drei Injektionen zu 0,3 im Juli entlassen. Am 18. November 1911 Wiederaufnahme wegen frischen Hautausschlags. Augenbefund äußerlich normal. S R/L = $^5/_5$. Gesichtsfeld normal. O. rechts normal, links ausgesprochene Neuritis optica.

Fall XI. Frau Martha H. 30 Jahre. Infectio luet. vor 5 Jahren. Damals Hg-Kur. Im Sommer 1911 zwei Salvarsan-Injektionen. Seit $^1/_2$ Jahr heftige Kopfschmerzen. Deshalb März 1912 Aufnahme. Augen äußerlich normal. S R = $^5/_5$, L = $^5/_6$. Gesichtsfeld normal. O. beiderseits Stauungspapille.

In keinem dieser 11 Fälle besteht Grund zu der Annahme, daß es sich nicht um eine reine Manifestation der Lues handelt. Bei allen hatten wir es mit entzündlichen Zuständen am Sehnervenkopfe zu tun, wie wir sie nach Intoxikationen nicht gewohnt sind zu sehen. Fast immer fanden sich gleichzeitig andre luetische Erscheinungen, 6mal Zeichen von Lues cerebri. Das Auftreten der Neuritis optica wurde 1mal 7 Wochen, 1mal 8 Wochen, in den anderen Fällen 3—9 Monate nach der Injektion bemerkt. Bei letzteren ist schon des langen Intervalls wegen ein Zusammenhang unwahrscheinlich. Die Behandlung geschah in sämtlichen Fällen durch Fortsetzung der Salvarsan-Behandlung. In 3 Fällen wurde durch eine und mehrere Injektionen schnelle und völlige Heilung erzielt, in 1 Falle Besserung der Papillitis; in den übrigen war die Beobachtungszeit zu kurz, als daß eine Einwirkung hätte konstatiert werden können.

Von einer ungewöhnlichen Häufung dieser Form des Neurorezidivs kann nicht gesprochen werden, um so weniger, als diese Fälle fast sämtlich ohne Sehstörung verliefen, also in früherer Zeit zum Teil sicher gar nicht erkannt worden wären. Nach Groenouw[1] betragen die Erkrankungen des Sehnerven infolge von Syphilis im Durchschnitt 24,5 % aller syphilitischen Augenleiden, und 18 % aller Entzündungen des Sehnerven beruhen auf Lues. Bei unseren Untersuchungen vor der Salvarsan-Behandlung fanden wir in 2,2 % der Fälle Neuritis optica, bei den 451 mit Salvarsan behandelten und nachuntersuchten Fällen 11mal; das ist fast derselbe Prozentsatz, nämlich 2,4 %. Von anderen Stationen unsres Krankenhauses, auf denen bisher die Salvarsan-Behandlung nicht eingeführt ist, sind mir

[1] a. a. O. S. 789.

im Laufe der letzten 2 Jahre 14 Fälle von Neuritis optica bei Lues II überwiesen. Sie entstammen einem Material, das ungefähr dem mit Salvarsan behandelten Lues-Kranken gleichkommt. Da nur Patienten mit Sehstörungen oder Zeichen von Lues cerebri von diesen Abteilungen zur Untersuchung gesandt wurden, wir aber gesehen haben, daß in der Mehrzahl der Fälle die syphilitische Neuritis optica ohne jede Störung verläuft, so ist bei uns das Vorkommen der Neuritis optica als Quecksilber-Neurorezidiv sicher nicht seltener zu betrachten, als nach Salvarsan.

Von den 11 Fällen von Neuritis optica nach Salvarsan stammen 7 aus dem ersten Jahr, 3 aus dem dritten Halbjahr und nur 1 aus dem letzten Halbjahr; in letzterem lag noch dazu die Injektion $^3/_4$ Jahr zurück, so daß von den im letzten Halbjahr mit Salvarsan behandelten Kranken überhaupt kein Fall von Neuritis optica mehr gesehen ist. Also auch hier ist das Seltenerwerden des Rezidivs augenscheinlich.

Noch weniger als die Sehnerven-Entzündungen unterscheiden sich die syphilitischen Augenmuskel-Lähmungen von den gleichen Erkrankungen anderer Ätiologie. Die Begleiterscheinungen, das Intervall zwischen Salvarsan-Injektion und Auftreten der Lähmung, und eventuell die Wirkung der antiluetischen Kur müssen berücksichtigt werden, um Aufschluß zu gewinnen, ob ein reines Lues-Rezidiv vorliegt oder eine durch Salvarsan bedingte oder geförderte Störung. Die 6 Fälle seien in Kürze geschildert:

Fall 1. 20jähriges Mädchen. 3 Monate nach der im Frühstadium der sekundären Lues vorgenommenen Salvarsan-Injektion Auftreten von Trochlearis-Lähmung rechts. Übrige Augenbefund normal. Seit Wochen heftige Kopfschmerzen. 14 Tage später Zustand unverändert.

Fall 2. 24jähriger Mann. Lues II. 18 Tage nach der Salvarsan-Injektion Auftreten von Trochlearis-Lähmung rechts bei sonst normalem Augenbefund. Nach Wiederholung der Injektion allmähliche Besserung der Lähmung. $^1/_2$ Jahr später luetische Knochen-Erkrankung. Motilität der Augen intakt.

Fall 3. 28jähriger Mann. Lues II. $2^1/_2$ Monate nach der intramuskulären Salvarsan-Injektion Auftreten von Okulomotorius-Parese rechts. Ptosis, Pupillendifferenz, Beschränkung der Blickrichtung nach oben. Sonst Augenbefund normal. Patient entzieht sich der Beobachtung durch frühzeitige Entlassung.

Fall 4. 22jähriger Mann. Lues II. 2 Monate nach der intramuskulären Injektion Abducens-Parese rechts bei sonstigem normalen Augenbefunde. Weiterbehandlung mit Salvarsan. 8 Tage später Zustand unverändert.

Fall 5. 34jähriger Patient L. (aus der Privatpraxis des Herrn San.-Rat Dr. Isaack). Vor ca. 10 Jahren Lues. Kommt jetzt mit Erscheinungen von Tabes und heftigen Dolores osteocopi. Im Januar 1911 deshalb erste Salvarsan-Injektion 0,4 intramuskulär, dieselbe wurde gut vertragen. 5 Tage später zweite Injektion. Danach hohes Fieber, 2 Tage anhaltend, am 3. Allgemeinbefinden wieder gut, aberSehstörung. Es fand sich rechts weite und starre Pupille, Akkommodations-Lähmung, am folgenden Tage fast totale

Ptosis und Beweglichkeits-Beschränkung nach oben, nach weiteren 2 Tagen totale Okulomotorius-Lähmung rechts. Eine neue Injektion wurde nicht gewagt. Behandlung, anfänglich mit Jod, später mit Hg und Galvanisation. Keine Besserung. Der Zustand der totalen Okulomotorius-Lähmung war 3 Monate später noch unverändert.

Fall 6. 21jähriger Mann. Lues II. 5 Wochen nach der Injektion Auftreten von Akkommodations-Lähmung bei sonst normalem Augenbefund. Weiterer Verlauf konnte nicht verfolgt werden.

Wenn wir berücksichtigen, daß die Augenmuskel-Lähmungen nach Groenouw's Zusammenstellungen[1] durchschnittlich 18 % aller luetischen Augen-Erkrankungen betragen, und ca. 45 % aller Augenmuskel-Lähmungen luetischer Natur sind, so ist die Zahl der nach Salvarsan aufgetretenen Augenmuskel-Lähmungen in unsrer Tabelle sehr klein. Von Syphilitikern unsres Krankenhauses, die nicht mit Salvarsan behandelt worden sind, habe ich in den letzten 2 Jahren bei 12 Kranken Augenmuskel-Lähmungen gesehen. In 5 Fällen der nach Salvarsan aufgetretenen Lähmungen besteht auch kein Anhaltspunkt für einen ursächlichen Zusammenhang. Im Fall 1 ist dieser schon darum unwahrscheinlich, weil die Lähmung erst 3 Monate nach der Injektion aufgetreten ist, die heftigen vorausgegangenen Kopfschmerzen sprechen ferner für Lues cerebri. Auch in Fall 3 und 4 war das Intervall zwischen Auftreten der Lähmung und der Injektion $2^1/_2$ und 2 Monate. Im 2. Fall spricht die Besserung der Lähmung durch Wiederholung der Salvarsan-Injektion gegen eine Salvarsan-Schädigung. Der 6. Fall ist wegen ungenügender Beobachtung nicht zu verwerten.

Im Gegensatz zu diesen 5 Fällen ist aber im Fall 5 die Wahrscheinlichkeit sehr groß, daß die Okulomotorius-Lähmung durch die Salvarsan-Injektion zum mindesten provoziert worden ist. Sie trat bei einem Tabiker wenige Tage nach der Wiederholung einer intramuskulären Salvarsan-Injektion auf, nach Abklingen einer heftigen Reaktion; die antiluetische Kur war wirkungslos. Eine neurotoxische Wirkung durch Abspalten von Arsen ist darum nicht anzunehmen, weil, wie schon erwähnt, ein sicherer Fall von Augenmuskel-Lähmung bei Arsen-Vergiftung bisher nicht beobachtet ist. Es ist dagegen möglich, daß die stürmische Allgemein-Reaktion, sei es nun, daß man sie als Vergiftungs-Erscheinung, oder als Folge einer Überempfindlichkeit gegen Salvarsan oder als Enanthem im Sinne Wechselmann's deutet, bei einem bereits alterierten Gefäßsystem, vielleicht auch meningitischer Komplikation zu einer Blutung oder Zirkulationsstörung im Wurzel- oder Kerngebiet des Oculomotorius geführt und das drohende Auftreten der tabischen Lähmung beschleunigt hat; es kann sich auch um eine sogenannte Jarisch-Herxheimer'sche Reaktion gehandelt haben, die bekanntlich mit einer serösen Durchtränkung der spirochätenhaltigen Gewebe einhergeht; die Schädigung der Nerven müßte man dann in einer Kom-

[1] a. a. O.

pression im Knochenkanal oder in Ödem an anderen Stellen seines Verlaufes suchen.

Die Bedeutung dieses Falles wird dadurch gemildert, daß er aus einer Zeit stammt, in der die intravenöse Einverleibung des Mittels noch nicht allgemein geübt wurde, sowie daß er unter 2636 Fällen meiner Statistik der einzige geblieben ist. WECHSELMANN hat übrigens auch mehrfach darauf hingewiesen, daß bei Tabikern die Salvarsan-Behandlung nur mit größter Vorsicht einzuleiten ist.

Bis auf einen Fall stammen sämtliche der angeführten Fälle von Augenmuskel-Lähmung noch aus dem Jahre 1910 bzw. Januar 1911, so daß also bei der gründlichern Behandlung auch diese Form der Neurorezidive seltener zu werden scheint.

Von den 32 Fällen von Augen-Erkrankungen nach Salvarsan fallen demnach 26 auf das erste und nur 6 auf das zweite Jahr der Salvarsan-Ära.

Wir kommen nunmehr zu der Heilwirkung des Salvarsans bei syphilitischen Augenleiden.

13 Fälle von akuter syphilitischer Iritis im sekundären Stadium der Lues wurden mit Salvarsan behandelt und genügende Zeit beobachtet. 11mal war die Iritis einseitig, 2mal doppelseitig. In allen Fällen wurde vollständige Heilung erzielt; nur in den 3 mit Papelbildung einhergehenden Fällen blieben an der betreffenden Stelle Synechien zurück; in einem Falle war längere Zeit nach Abheilen der Iritis noch eine Neuritis optica vorhanden. Eine Besserung der Iritis war meist schon am Tage nach der ersten Injektion, immer wenige Tage nach ihr augenscheinlich, oft wurde notiert, daß der heftige Reizzustand in auffallender Weise zurückgegangen sei. 4mal war die Iritis schon nach Ablauf der 1. Woche zur Heilung gebracht, 6mal nach 14 Tagen und 2mal nach 3 Wochen. Von Rezidiven ist bei diesen Fällen nichts bekannt geworden.

Natürlich ist auch für die Quecksilber-Behandlung die Iritis specifica ein sehr dankbares Gebiet; was aber die Schnelligkeit der Wirkung anbetrifft, so scheint das Salvarsan hier dem Quecksilber überlegen zu sein.

8 Fälle von luetischer Uveïtis bzw. Chorioretinitis kamen zur Behandlung mit Salvarsan. Entsprechend dem mehr chronischen Charakter dieser Erkrankungs-Formen, bei denen auch das Quecksilber zuweilen im Stiche läßt, war die Salvarsan-Wirkung weniger ersichtlich, als bei der Iritis. In 1 Falle frischer Uveïtis mit Neuritis optica (Fräulein Sp.) war 4 Wochen nach der Injektion eine erhebliche Besserung festzustellen, insofern, als das vorher stark gereizte Auge reizlos, die Pupille maximal erweitert und der Glaskörper aufgehellt war; allerdings bestand die Neuritis optica noch unverändert fort. Eine günstige Wirkung hatte das Salvarsan in einem

andren Falle von frischer Uveïtis bei einer 40jährigen Frau P. Die Erkrankung bestand seit 3 Wochen auf dem linken Auge, einhergehend mit mäßiger Reizung, unregelmäßig erweiterter Pupille und sehr dichter Glaskörpertrübung, die die Sehkraft bis auf Fingerzählen in 2 Meter herabgesetzt hatte. Nach der Injektion wurde das Auge, dessen Reizung und Sehkraft sich freilich schon unter der anfänglichen rein lokalen Therapie gebessert hatte, vollkommen reizlos, und die Sehkraft stieg auf $^5/_6$. In einem weiteren Fall von Uveïtis mit dichten Glaskörpertrübungen bei einem Fräulein M., die seit 1 Jahr die Syphilis und seit 6 Wochen ihr Augenleiden hatte, war dagegen nach 2 Injektionen keine wesentliche Besserung zu sehen. Allerdings war die Patientin nur 14 Tage in Beobachtung. Ebenso war in einem Falle von chronischer Uveïtis, die seit 1 Jahr bei einem Fräulein D. bestand, nach einer Injektion in der kurzen Zeit der Beobachtung ein deutlicher Einfluß nicht sichtbar. In einem Fall sehr schwerer Skleritis, Iritis und Neurochorioretinitis bei einer 52jährigen Frau W., die 23 Jahre vorher Lues akquiriert hatte und seit $^3/_4$ Jahren augenkrank war, wurde nach der 2. Salvarsan-Injektion eine Besserung konstatiert. Es kam jedoch danach noch zu mehreren Rückfällen und eine Heilung wurde erst nach einer energischen Schmierkur 6 Monate nach der Aufnahme erzielt. Ein Fall von Neurochorioretinitis exsudativa, die einige Zeit nach einer Salvarsan-Kur aufgetreten war und durch 9 weitere Injektionen gebessert worden ist, ist bereits oben (S. 170) erwähnt. In einem Fall von abgelaufener Chorioretinitis und einem Fall von abgelaufener Neurochorioretinitis e lue congenita war das Salvarsan, wie zu erwarten war, auf die intraokularen Veränderungen wirkungslos. Aus diesen hier skizzierten Krankengeschichten war nur in den frischen Fällen der Eindruck zu gewinnen, daß das Salvarsan erfolgreich war.

Fast durchweg günstig waren dagegen unsre Erfahrungen mit der Salvarsan-Behandlung bei der Neuritis optica bzw. der Stauungspapille. 31 Fälle[1] von ausgebildeter Neuritis optica sind behandelt und mehr oder weniger lange Zeit verfolgt worden. 27mal war die Erkrankung doppelseitig, 4mal einseitig, 8mal bestand das Bild der Stauungspapille; auffälligerweise sind fast doppelt so viel Frauen als Männer betroffen, nämlich 20 zu 11; 6mal zeigten die Kranken andre Symptome von Lues cerebri.

Mit wenigen Ausnahmen war die Sehkraft normal und die Patienten frei von jeder Störung. Völliges Zurückgehen der Neuritis ließ sich 9mal feststellen und zwar einmal schon 2 Wochen nach der 1. Salvarsan-Injektion, 3mal nach 4 Wochen, 4mal nach 6—8 Wochen und 1mal nach 8 Monaten. Deutliche Besserung sahen wir in 17 Fällen, und zwar 4mal schon nach 14 Tagen, 7mal nach 3—4 Wochen, 4mal nach 5—6 Wochen und 2mal

[1] Die Fälle, in denen die Neuritis optica eine Begleiterscheinung einer Iritis oder Uveïtis ist, sind hier nicht mit inbegriffen.

nach 8—12 Wochen. Kin Einfluß war in 5 Fällen zu konstatieren; diese sind jedoch nur 2—3 Wochen nach der Injektion in Behandlung geblieben. Eine Verschlechterung der Funktion ist in keinem Falle vorgekommen. Es ist das Verdienst WECHSELMANN's[1], auf die bedeutungsvolle Tatsache der frühzeitigen Veränderung des Lumbalpunktates bzw. der Cerebrospinal-Flüssigkeit bei Lues mit allem Nachdruck hingewiesen und damit die Häufigkeit der Opticus-Erkrankung im Frühstadium der sekundären Lues erklärt zu haben. Die begleitenden Zeichen von Lues cerebri, wie Kopfschmerz, Schwindel, Benommenheit, sind in unsren Fällen immer früher geschwunden als die ophthalmoskopischen Veränderungen am Sehnerven, letztere brauchen eben nach Sterilisation des Organismus Zeit zu ihrer Rückbildung, gerade wie auch bei Hirntumor die Stauungspapille nach der durch Trepanation erzielten Herabsetzung des intracraniellen Drucks nicht sofort verschwindet, sondern allmählich sich zurückbildet.

Von den 11 Fällen von Hyperämie des Sehnerven wurde in 2 Fällen das ophthalmoskopische Bild bald nach der Salvarsan-Injektion völlig normal, in den 9 anderen ließ sich während der Beobachtungszeit keine sichere Veränderung wahrnehmen. Nie aber ist eine Verschlechterung gesehen, nie ein Übergang in Papillitis.

Unsre Fälle waren sämtlich frische Fälle im Frühstadium der sekundären Lues, in denen die Sehkraft noch gut war und die Sehnervenfasern noch intakt schienen. Daraus erklärt sich wohl, daß unsre günstigen Resultate sich nicht mit den Berichten aus der Literatur (LAPERSONNE, SCHNAUDIGEL, STUELP, NEUHAUS) decken, in denen Meinungsverschiedenheiten zum Ausdruck kommen. Aus späterer Zeit liegt eine Arbeit von DOLGANOFF[2] vor, der auf Grund von 7 Fällen von syphilitischer Sehnerven-Entzündung zu „nicht besonders trostreichen Schlüssen über die magische Wirkung des Salvarsans" kommt und den „Eindruck einer gewissen Unzuverlässigkeit des Präparats und gewissen Launenhaftigkeit" gewinnt. Den Grund für die Verschiedenartigkeit der Wirkung sehe ich in der Verschiedenartigkeit der DOLGANOFF'schen Fälle von Neuritis, die er bald Neuritis ascendens, bald descendens, bald Neuritis toxica nennt und von denen die Mehrzahl, veraltet und vernachlässigt mit hochgradiger Sehstörung und Gesichtsfeld-Beschränkung zur Salvarsan-Behandlung gekommen ist.

Auf die Residuen abgelaufener Neuritis optica blieb die Salvarsan-Kur auch bei uns in drei Fällen ganz ohne Einfluß.

Von Neuritis retrobulbaris sind 3 Fälle mit Salvarsan behandelt.

Fall 1. Arbeiter B., 40 Jahre. Infectio luet. 1893. Februar 1912 Aufnahme im Krankenhaus wegen schwerer Rachen-Lues. Seit 10 Wochen hochgradige Abnahme der Sehschärfe rechts. Hg und Jod wirkungslos. Stat. pr. 21. Februar 1912. Äußerlich normal. S R = Finger in 1 Meter, L = $^5/_6$.

[1] Die Behandlung der Syphilis mit Dioxydiamidobenzol. II. Bd. 1912. S. 51 ff

[2] Berl. klin. Wochenschrift. 1911. Nr. 45.

Gesichtsfeld, rechts centr. Skotom. O. rechter Sehnerv temporal leicht abgeblaßt. Beginn der Salvarsan-Behandlung. 5. März 1912 S R = $^5/_{50}$. 13. März S R = $^5/_{30}$, bei etwas stärkerer Abblassung des Sehnerven.

Fall 2. Bureaubeamter R., 47 Jahre. Lues negatur. Im November 1909 zum erstenmal Sehstörung beiderseits und Aufnahme. Damals S R = $^5/_{30}$, L = $^1/_{60}$. Gesichtsfeld beiderseits centr. Skotom. O. beiderseits Sehnerv leicht verwaschen. Unter Jod Besserung der Sehkraft und des ophthalmoskopischen Bildes. Oktober 1911 Rückfall der Neuritis retrobulbaris rechts. Rechte Pupille reagiert nur konsensuell. S R = Handbewegung, L = $^5/_6$. Wassermann + +. O. rechter Sehnerv etwas unscharf begrenzt und leicht verfärbt. Links normal. Nach 3 Salvarsan-Injektionen im März 1912 S R = Finger in $^1/_4$ Meter, L = $^5/_6$. Augengrund im wesentlichen unverändert.

Fall 3. Arbeiter D., 56 Jahre. Infektion im 20. Jahre. Anfang Dezember 1911 plötzliches Auftreten hochgradiger Sehstörung beiderseits, die fortschreitet bis zur Erblindung. 9. Dezember 1911 Aufnahme: Pupillen mittelweit, rechts Reaktion prompt, links nur spurweise. S R = Handbewegungen, L = Lichtschein. Sehnerv zeigt beiderseits normales Aussehen. Wassermann + + + +. Die Therapie wird begonnen mit Jodkali und Schwitzkur. Darunter bald Wiederkehr der Sehkraft bei gleichzeitiger Abblassung der temporalen Hälfte der Papille. 6. Januar 1912 S R = $^5/_{50}$, L = $^3/_{50}$. 5. Februar 1912 plötzlich auftretende Verschlechterung. S R = $^2/_{60}$, L = 0. Jetzt Beginn der Salvarsan-Kur, unter der aber der Verfall der Sehkraft nicht aufgehalten zu werden scheint. Nach 6 Injektionen am 9. März 1912 S R = $^2/_{60}$, L = 0. Gesichtsfeld große centr. Skotom und starke temporale Beschränkung. O. rechter Sehnerv weiß bis auf kleine rötlich gefärbte nasale Sichel. Links totale Abblassung.

Das Resultat der Salvarsan-Behandlung war im 1. dieser 3 Fälle ein gutes, was um so höher zu bewerten ist, da Quecksilber und Jod längere Zeit vergeblich angewandt waren; im 2. Fall war der Erfolg nur zweifelhaft insofern, als die Besserung der Sehkraft nur eine geringe war; die syphilitische Natur der Neuritis ist in diesem Falle freilich nicht sicher. Im 3. Fall ließ das Salvarsan ganz im Stich. An eine schädigende Wirkung der 6 Injektionen glaube ich nicht, da erst nach Eintritt des rapiden Verfalls der Sehkraft sich zur Salvarsan-Behandlung entschlossen wurde, und seitdem die Sehkraft sich gar nicht oder nur wenig weiter verschlechtert hat.

Die progressive Sehnervenatrophie, speziell die tabische, hat man aus verschiedenen Gründen bisher nicht gern mit Salvarsan behandelt. Schon früher galt die antiluetische Behandlung hier nicht nur als unwirksam, sondern sogar als schädlich, und die Quecksilber-Behandlung bei Atrophia nervi optici ist von manchen Autoren als ein direkter Kunstfehler hingestellt.[1] Wenn schon das Quecksilber den atrophischen Prozeß beschleunigen könne, so glaubte man, daß das Salvarsan, von dessen Ver-

[1] Mein Lehrer, Geheimrat Hirschberg, hat diese Besorgnis nie geteilt, und auch ich habe als Assistent seiner Klinik nie einen Schaden, öfters aber Nutzen von der Schmierkur bei Sehnerven-Atrophie gesehen.

wandten, dem Atoxyl und Arsacetin es bewiesen war, daß sie sogar den gesunden Sehnerven aufs schwerste zu schädigen vermögen, in dieser Beziehung noch mehr zu fürchten sei. Auch wollte man vermeiden, daß eine spätere Erblindung dem Salvarsan und dem behandelnden Arzt in die Schuhe geschoben würde, was um so leichter geschehen konnte, als die Möglichkeit der Atoxyl-Erblindung sowie die Warnungen vor dem Salvarsan wegen Gefährdung der Augen im Publikum bekannt geworden sind. Die Erfahrungen mit der Salvarsan-Therapie bei Atrophia nervi optici sind daher nur gering und unbestimmt. Steindorff hat in seinem im Mai 1911 abgeschlossenen Referat 50 Beobachtungen gesammelt, aus denen er den Eindruck gewinnt, daß das Mittel den Zustand nicht beeinflußt, aber die bestehende Atrophie auch nicht verschlechtert. In der Literatur der letzten Monate finde ich nur ganz vereinzelte Mitteilungen über Salvarsan-Wirkung bei Atrophia nervi optici. Dolganoff's Beobachtungen sprechen zugunsten des Arsenobenzols; er sah in 1 Fall leichte Besserung, in 1 Fall verlangsamten Verlauf, in 4 Fällen Aufhaltung des Prozesses und in 1 Fall schnellen Verfall der Sehkraft. Besserung sah Gorbunow[1] in 2 Fällen; im ersten ist diese so frappant, daß ich es für wahrscheinlich halte, daß hier keine reine Atrophie, sondern ein chronisch entzündlicher Prozeß vorgelegen hat.

Ich habe mich bis vor kurzem nicht zur Behandlung der genuinen Sehnervenatrophie mit Salvarsan entschließen können und habe auch bei den mir zur Beurteilung übersandten Fällen meist davon abgeraten. Nur 2 Fälle habe ich beobachtet.

Fall 1. 30jähriger Schneider B. Seit Weihnachten 1910 Abnahme der Sehschärfe rechts. Im Juni 1911 1. Salvarsan-Injektion; danach auch links angeblich Verschlechterung. Vom 15. August bis 7. September 1911 auf der dermatologischen Station unsres Krankenhauses (San.-Rat Wechselmann). Zeichen von Tabes, Wassermann positiv, beiderseits reflektorische Papillenstarre. S R = $^1/_\infty$, L = $^5/_{30}$. Gesichtsfeld links Beschränkung von der Schläfenseite her bis 10°. O. rechts totale Abblassung des Sehnerven, links noch nasal rötliche Färbung. 3 Salvarsan-Injektionen zu 0,2 g. Am 15. September 1911 S R = $^1/_\infty$, L = $^5/_{20}$. Am 15. Februar 1911 S R = $^1/_\infty$, L = $^5/_{15}$. Gesichtsfeld aber temporal fast bis zum Fixierpunkt beschränkt.

Wenn auch die zentrale Sehkraft gebessert erscheint, so ist doch die Gesichtsfeld-Beschränkung fortgeschritten und keine Hoffnung vorhanden, die Erblindung abzuwehren.

Fall 2. 42jähriger Fabrikant M. (Privatpat. v. San.-Rat Wechselmann). Vor 20 Jahren luetische Infektion. 1906 wegen Sehstörung und Glaukom-Verdacht rechts Iridektomie. Danach allmähliche Erblindung rechts. Links keine Störung. Am 14. Juli 1910 Tension beiderseits normal; rechts regelmäßiges Iriskolobom; linke Pupille eng und starr: Sehnenreflexe fehlen. S R = 0, L — 3,5 Di = $^5/_6$. Gesichtsfeld links von oben bis 35° beschränkt. O. rechts totale Sehnervenatrophie bei normaler Begrenzung, normalen Ge-

[1] Dieses Centralbl. 1912. Märzheft. S. 69 ff.

fäßen, ohne Exkavation. Auch linker Sehnerv im ganzen abgeblaßt. Von der Salvarsan-Kur, um die er ersucht hat, wird abgeraten. Am 7. Oktober 1910 Status idem. Im April 1911 anderswo Salvarsan-Injektion (0,6 intravenös), die seinem Nervensystem angeblich gut getan hat. Seit September 1911 aber Nebel vor dem linken Auge. Am 7. November 1911 S R = 0, L — 4 Di = $^5/_{10}$—$^5/_7$. Gesichtsfeld-Beschränkung etwas größer bis 30° von oben. Oberer Sehnerv beiderseits im ganzen blaß.

Also in beiden Fällen ist ein günstiger Einfluß des Salvarsans nicht zu sehen; in beiden scheint das Leiden progressiv zu sein. Eine schädliche Wirkung ist jedoch ebensowenig festzustellen. Letzterer Umstand sowie die relativ günstigen Berichte aus letzter Zeit haben mich bestimmt, nunmehr auch bei Sehnervenschwund eine vorsichtige Salvarsan-Kur zu empfehlen. 3 daraufhin mit Salvarsan behandelte Fälle sind noch zu kurze Zeit in Beobachtung, um sie mitteilen zu können.

Bei der Keratitis parenchymatosa e lue cong. ist die Salvarsan-Wirkung naturgemäß mehr erprobt, da ja hier die Quecksilber-Behandlung so oft versagt. Dementsprechend liegen zahlreiche Literaturberichte vor, die zum Teil günstig, meist aber ungünstig lauten. Stuelp's wie Steindorff's Zusammenstellungen führen zu der Auffassung, daß die Krankheit nach Salvarsan im allgemeinen nicht anders verläuft, als bei den bisher geübten Behandlungsweisen. Die Berichte der letzten $^3/_4$ Jahre sind nicht günstiger. Igersheimer[1] sagt, daß seine Resultate nichts weniger, als glänzend sind; Becker[2] meint, daß Salvarsan in schweren Fällen nichts oder nichts Nennenswertes leistet, Gebb[3] beobachtete keine bemerkenswerte Wirkung, desgleichen sah Löhlein[4] in 9 Fällen keinen sichtbaren Einfluß oder Verhinderung der Erkrankung des zweiten Auges; erfolglos waren auch Wessely's[5] Fälle, ferner solche von Uthoff, Benda, Gilbert, Manzutto, Wicherkiewicz und Elschnig.[6] Im Gegensatz dazu berichtet Seidel[7], daß von seinen 9 Fällen 7 ausgezeichnet beeinflußt wurden. Ebenso sahen Hoffmann, Zieler, Peppmüller und de Lapersonne[8] Erfolge. Über vorzügliche Heilwirkung kann ferner Gorbunow in 4 Fällen berichten.[9]

Auch ich komme auf Grund meiner Beobachtungen nicht zu dem Pessimismus der Auffassung, wie ihn das Literaturstudium erzeugen muß, zumal die Resultate der letzten Monate, wo wir die Kranken mit wiederholten Salvarsan-Injektionen behandelten, besser, als die früheren sind.

---

[1] Ber. d. ophth. Ges. zu Heidelberg. 1911.
[2] Ebenda.
[3] Deutch. med. Wochenschr. 1911. S. 525.
[4] München. med. Wochenschr. 1911. Nr. 16.
[5] Sitzungsber. d. phys.-med. Ges. zu Würzburg. 1911.
[6] Zitiert von Wiegmann.
[7] v. Graefe's Archiv f. Ophth. Bd. 79. H. 2.
[8] Zitiert von Wiegmann.
[9] Dieses Centralbl. Aprilheft 1912. S. 99ff.

11 Fälle schwerer Keratitis parenchymatosa sind auf der Augen-Abteilung stationär (2—10 Monate lang) mit Salvarsan behandelt. Bei allen war die Wassermann'sche Reaktion positiv, bei 2 Kranken war es freilich zweifelhaft, ob Lues congenita oder acquisita vorlag. Die sicher auf Lues congenita beruhenden Fälle betrafen 3 männliche und 6 weibliche Patienten im Alter von 7—23 Jahren; 8mal war die Erkrankung doppelseitig, 1mal einseitig. Eine wirklich auffallende Besserung, die bald nach der Injektion bemerkbar und somit mit großer Wahrscheinlichkeit dem Salvarsan gutzuschreiben ist, ist 1mal gesehen. Es handelte sich um ein 16jähriges Mädchen, bei dem unter der 6 Wochen lang fortgesetzten Schmierkur der Reizzustand und die Hornhauttrübung sich dauernd verschlimmert hatte, und die Sehkraft bis auf Erkennen von Fingern in nächster Nähe gesunken war. Schon am 2. Tage nach der intramuskulären Injektion von 0,6 Salvarsan wurden die Augen, die seit Wochen krampfhaft geschlossen gehalten wurden, frei geöffnet, und ein Wendepunkt in dem ganzen Krankheitsbilde war ersichtlich. 4 Wochen später freilich stockte die weitere Aufhellung der Hornhaut; es wurde deshalb eine Schmierkur angeschlossen, da man unberechtigterweise damals noch mit der Wiederholung von Salvarsan sehr vorsichtig war. Die Patientin wurde nach $3^1/_2$ monatlicher klinischer Behandlung mit S R = $^5/_{15}$, L = $^5/_{10}$ entlassen.

Eine Besserung bzw. Heilung der Keratitis wurde unter der Salvarsan-Behandlung noch in 5 anderen Fällen erreicht; und zwar wurde 1mal in $2^1/_2$ Monaten die Sehkraft von R = Finger in $^1/_2$ Meter, L = Finger in 4 Meter gebessert auf R = $^5/_5$, L = $^5/_{10}$, 1mal in 2 Monaten von R/L = Finger in nächster Nähe auf R/L = $^5/_{15}$, 1mal in 6 Monaten von R/L = Finger in nächster Nähe auf R/L = $^5/_{10}$, 1mal in 2 Monaten von R/L = $^5/_{20}$ auf $^5/_{15}$, und 1mal in 2 Monaten von R/L = $^5/_{50}$ auf $^5/_{15}$. Die Besserung war jedoch in diesen Fällen nicht so eklatant, um ohne weiteres sagen zu können, daß man mit Quecksilber in der Zeit nicht ebensoweit gekommen wäre.

In 3 Fällen war keine Beeinflussung der Erkrankung durch Salvarsan festzustellen. In einem dieser Fälle brach 4 Wochen nach der Injektion die Keratitis auf dem anderen Auge aus.

In den beiden Fällen, die, kompliziert mit uveïtischen Zeichen, Verdacht erweckten, daß Lues acquisita vorlag, war die Salvarsan-Behandlung erfolgreich; im 1. bei einer 43jährigen Frau war die Wirkung sogar überraschend günstig, im 2. wurde nach 3 Monaten nach 3 Einspritzungen von zusammen 1,2 g Salvarsan die Heilung erzielt.

Die Berichte über Erfahrungen mit Salvarsan bei den Augenmuskel-Lähmungen sind ebenfalls sehr zahlreich. Daß diese verschieden lauten, ist verständlich, wenn man berücksichtigt, daß die anatomischen Ursachen der Lähmungen, von denen die Heilbarkeit abhängt, sehr mannigfaltige sind. Zerstörte Nervenelemente können durch keine Behandlungsweise

wieder zur Funktion gebracht werden. Die Berichte über Erfolge halten denen über Mißerfolge ungefähr die Wage. Seinem Sammelreferat läßt WIEGMANN 4 selbstbeobachtete Fälle von Augenmuskel-Lähmungen folgen, die unzweideutig eine günstige Wirkung der Salvarsan-Therapie erkennen lassen. Ich habe über 9 mit Salvarsan behandelte Fälle von Augenmuskellähmung zu berichten, und zwar über 4 Fälle von Abducens-, 4 von Oculomotorius- und 1 Fall von Trochlearis-Lähmung. 3mal ist eine Heilung bzw. Besserung erzielt, nämlich eine Trochlearis-Lähmung in 2 Monaten, eine Abducens-Lähmung in 4 Wochen und eine Oculomotorius-Parese in 14 Tagen; 6mal war kein Erfolg zu verzeichnen, nämlich in 3 Fällen von Abducens- und 3 Fällen von Oculomotorius-Lähmung. Die günstigen Fälle betreffen sämtlich Lähmungen des sekundären Stadiums der Lues, während die Mißerfolge bis auf 1 Fall bei Patienten mit tertiärer Lues gesehen sind. Da bei 3 von letzteren Verdacht auf Tabes bestand, so ist das Resultat nicht so schlecht, jedenfalls nicht schlechter, als wir es bei der Quecksilber-Therapie gewohnt sind. Die syphilitischen Augenmuskel-Lähmungen sind bekanntlich bei weitem am häufigsten durch Kompression des Nerven infolge syphilitischer Produkte in seiner Umgebung hervorgerufen, durch Periostitis, Gummata oder gummöse Meningitis. Es ist einleuchtend, daß hier schnelle Entlastung des Nerven am Platze ist, wenn er nicht durch den Druck dauernd geschädigt werden soll. Ich möchte daher bei Augenmuskel-Lähmung noch mehr, als bei anderen Augenleiden, dem schnell wirkenden Salvarsan vor dem langsamer arbeitenden Quecksilber den Vorzug geben.

In einem Fall vonTrigeminus-Lähmung und Keratitis neuroparalytica bei Lues III gelang es wohl unter der Salvarsan-Behandlung durch Tarsorrhaphie und äußere Behandlung die Keratitis zu heilen, doch kehrte die Empfindlichkeit nicht zurück.

Bei Pupillenstarre ist in keinen der zahlreich beobachteten Fällen mit Sicherheit eine Rückkehr der Reaktion nachweisbar gewesen. Zum Schluß sei noch mitgeteilt, daß in 1 Falle von Pemphigus conjunctivae bei maligner Lues, bei sehr günstiger Wirkung auf die übrigen luetischen Erscheinungen, der Schrumpfungsprozeß der Bindehaut durch Salvarsan nicht aufgehalten wurde, daß dagegen 2 Fälle von Papeln der Bindehaut und der Lider sehr schnell durch Salvarsan geheilt wurden, ebenso 1 Fall von Periostitis marginis orbitalis.

Meine Erfahrungen mit Salvarsan kann ich in folgenden Sätzen zusammen fassen:

Bei fast 2700 mit Salvarsan behandelten Syphilitikern ist in keinem einzigen Fall eine Schädigung des Sehnerven gesehen worden. Die nach der Kur beobachteten Formen von Neuritis optica zeigten im ophthalmoskopischen Bilde und im Verlaufe dasselbe Verhalten wie die vor der Injektion entdeckten Fälle, die zum Teil anderswo schon mit Quecksilber behandelt

worden waren. Ebenso hielten sich die anderen nach Salvarsan aufgetretenen Augen-Erkrankungen ganz in dem Rahmen eines reinen Lues-Rezidivs. Nur in 1 Fall von Oculomotorius-Lähmung bei einem Tabiker bestand Grund zur Annahme eines ursächlichen Zusammenhangs.

Eine auffallende Häufung der Rezidive am Auge bei Salvarsan-Behandlung ist nicht festzustellen gewesen.

Auffallend ist dagegen das Seltenerwerden der Iritis wie der Neurorezidive des Sehnerven und der Augenmuskelnerven im letzten Jahr, was nur auf die jetzt geübte energischere Salvarsan-Kur zurückzuführen ist.

Die therapeutischen Mißerfolge der ersten Zeit der Salvarsan-Therapie dürfen zum Teil nicht dem Mittel, sondern müssen der ungenügenden Dosierung zur Last gelegt werden; denn die Heilerfolge sind mit der Vervollkommnung der Methoden bessere geworden.

Die besten Erfolge sind bei denjenigen Augen-Erkrankungen zu verzeichnen, bei denen auch das Quecksilber hervorragendes leistet. Die Wirkung des Salvarsans ist aber zweifellos schneller und energischer. Sie ist da von besonderem Wert, wo bei längerem Bestehen des syphilitischen Prozesses irreparable Schädigungen zu fürchten sind.

Bei den Affektionen, bei denen erfahrungsgemäß die Quecksilberwirkung eine zweifelhafte ist, darf auch dem Salvarsan nicht zu sehr vertraut werden. Immerhin sah ich eine Reihe von Fällen, wo Jod und Quecksilber versagte und Salvarsan wirksam war.

Um ein endgültiges Urteil über das Salvarsan zu gewinnen, das bestimmt ist zum Kampf gegen eine Krankheit, die nach jahrelanger scheinbarer Heilung plötzlich wieder die schwersten Erscheinungen machen kann, werden natürlich noch Dezennien nötig sein. Unsre bisherigen Erfahrungen sind meines Erachtens aber derartige, daß Grund zu einer pessimistischen Auffassung nicht vorliegt, und wir die Pflicht haben, mit allem Eifer in der Prüfung des Ehrlich'schen Mittels fortzufahren, das zum mindesten eine wertvolle Bereicherung der Waffen gegen die Syphilis darstellt.

Gesellschaftsberichte.

1) Englische augenärztliche Gesellschaft.

Sitzung vom 14. März 1912.

Bindehautpapel des Augapfels in der Lidspalte.

Herbert beschreibt einige Fälle von etwas vorragender, schmerzloser, papulös geschwollener, hauptsächlich in der Lidspalte gelegener Bindehaut-Proliferation, wie er sie in Indien häufiger als in Europa angetroffen hat. Histologisch bestand sie aus epithelialer Proliferation, mehr oder weniger starker entzündlicher Infiltration und degenerativen Veränderungen des elastischen Gewebes. In den Fällen schnelleren Wachstums fanden sich die Epithelzellen stark vergrößert und multinukleäre Riesenzellen.

Keratokonus.

Worth hält einen Vortrag über eine neue Operations-Methode bei dieser Erkrankung. In den meisten Fällen, die zur Operation kämen, bestehe ein sehr hoher Grad von myopischem Astigmatismus, bisweilen von 15—20 D. und selbst bei genauester Korrektion bleibe das Sehvermögen doch sehr kümmerlich. Er brauche für sein Vorgehen einen Thermokauter aus Platin und eine flache Nadel und Spatel, um die Vorderkammer zu punktieren. Der Kauter habe ein lang-ovales, flaches Ende. Er wähle für das Brennen einen Punkt auf dem Meridian stärkster Krümmung, etwa in der Mitte zwischen dem höchsten Punkt der Hornhaut und ihrem Rande, aber mehr zum ersteren hin. Das im Tageslicht eben glimmende Platinende werde senkrecht zum Meridian angelegt, aber nur für einen Moment, und zwar 2—3 mal hintereinander, frisch erhitzt. Es soll eine Vertiefung von 4 mm Länge und 2 mm Breite, die bis zur Descemetis reicht, gebrannt werden, ohne die Kammer zu eröffnen. Dann wird an dem Hornhautrande die Kammer punktiert und das Kammerwasser abgelassen, 3—4 Tage nacheinander, und dann noch mit täglichen Zwischenpausen, bis das ausgebrannte Hornhautstück verheilt ist. Durch die Beschränkung auf einen Meridian werden die Sehschärfen-Resultate entschieden besser. Man brauche hinterher keine Iridektomie. Das Verfahren sei so ungefährlich, daß Vortr. nicht zögere, es auch für unkomplizierte Fälle von exzessivem myopischem Astigmatismus zu empfehlen.

Allantoin.

Als ein neues Zellenbildungs-Mittel empfiehlt Brailey das genannte Mittel, welches die Proliferation der Gewebszellen anregt, namentlich bei Hornhaut-Geschwüren, die nach Kausis nicht recht vorwärts kommen wollen. Auch bei langwieriger Keratitis und Skleritis sei es angezeigt.

Ein neues Operationsverfahren beim chronischen Glaukom.

Zorab bringt eine vorläufige Mitteilung über ein neues Verfahren beim Glaukom, bei dem das leitende Prinzip ebenfalls die Drainage des Augeninnern ist. Ursprünglich stach er unter der Bindehaut eine Nadel mit einem Seidenfaden durch die Sklera in den Kammerwinkel ein und wieder aus und ließ die abgeschnittenen kurzen Fadenenden unter der Bindehaut liegen. Um aber die Gefahr der Iris- und Linsen-Verletzung zu vermeiden, zieht er jetzt vor, die Bindehaut am oberen Hornhautrand lappenförmig abzutrennen, wobei ein sichelförmiger Streifen am Limbus stehen bleibt, dann einen schmalen Einschnitt in die Vorderkammer zu machen und ein kurzes, an beiden Enden abgeknotetes Fadenstück durch die Schnittwunde in die Kammer einzulegen, so daß die Knoten ein völliges Hineinschlüpfen verhindern. Die Bindehaut wird dann darüber gelegt. Die ältesten Fälle liegen erst etwa 9 Monate zurück, es handelt sich also nur um einen Versuch, dessen Wirkung noch nicht abzusehen ist, während die Gefahr der Sepsis nicht von der Hand zu weisen ist.

---

2) Gesellschaft der Ärzte von Philadelphia. (Sektion für Augenheilkunde.)

Sitzungen vom 18. Januar und 15. Februar.

Posey stellt einen 23jährigen Mann mit einer senkrechten Narbe am äußeren Augenwinkel und Opticusatrophie vor, die bei der Geburt durch eine Gewebs-Entzündung der Augenhöhle entstanden sein mochte, nicht durch

mechanische Verletzung durch die Zange, weil der Externus verschont geblieben war.

Juvenile Tabes.

Price und Shannon berichten über einen Fall bei einem 14jährigen Mädchen mit doppelseitiger Sehnerven-Atrophie. Wassermann erwies sich positiv, die Cerebrospinalflüssigkeit enthielt vermehrtes Albumin und Lymphocytose. Diese an sich seltenen Fälle sind meist mit Sehnerven-Atrophie und in der Mehrzahl bei dem weiblichen Geschlecht anzutreffen. Der Hinweis von Hansell auf die Möglichkeit einer Geschwulst der Hypophysis wird zurückgewiesen wegen Mangel aller charakteristischen Symptome wie Hemianopsie, Riesenwuchs u. ä.

Primärer intraduraler Tumor des Sehnerven.

de Schweinitz gibt die Krankengeschichte eines 12jährigen Knaben, bei dem die ersten Erscheinungen als Exophthalmus im 5. Lebensjahre wahrgenommen wurden. Ohne entzündliche Reizung war dann allmählich die Atrophie eingetreten. Die Röntgen-Untersuchung ergab einen Schwund der Knochensubstanz an der äußeren Wand der Orbita. Bei der Operation zeigte sich die Geschwulst nicht unähnlich einem Augapfel, sie ging vom Opticus aus in fächerartiger Ausbreitung und war von einer Duralkapsel bedeckt. Hauptsächlich aus Bindegewebe bestehend, durch welches zahlreiche Kerne zusammen mit geschwollenen und ödematösen Nervenfasern eingestreut lagen. Eine Hyperplasie der Neuroglia war nicht zu erkennen. Offenbar handelte es sich um eine angeborne oder aus den ersten Lebensjahren stammende Geschwulst. Noch nach 7 Monaten zeigte sich kein Anlauf zum Rezidiv.

Schwachsichtigkeit nach Magenblutung.

Zentmayer sah nach einer starken Magenblutung unmittelbar eine Herabsetzung der Sehschärfe auf $^6/_{90}$ und Einengung des Gesichtsfeldes eintreten. Beide Sehnerven wurden atrophisch. Weisenburg und Sweet berichten über ähnliche Fälle nach Blutungen aus dem Darmtrakt. Risley weist darauf hin, daß in solchen Fällen schon allgemeine Veränderungen im Gefäßsystem durch Autointoxikation vorausgegangen sein müßten. Ziegler hält eine Blutung in den Sehnerven selbst für nicht ausgeschlossen.

Cryptophthalmus. Angebornes Ankyloblepharon.

Goldberg hält einen Vortrag über angeborene Verwachsung der Lider bei 5 Gliedern einer Familie durch 4 Generationen. Obwohl nur partiell, doch wesentlich vom Epicanthus verschieden.

Erblicher Mangel des Lichtsinns.

Langdon: Eine Art von Nachtblindheit ohne Augenspiegelbefund bei Vater und Tochter.

Hornhautgeschwür durch Aspergillus flavescens.

Zentmayer demonstriert Kulturen und mikroskopische Präparate von Aspergillus flavescens aus einem Hornhaut-Geschwür nach einer Splitter-Verletzung. Das Ulcus war nur $1^1/_2$ mm im Durchmesser, von gelblicher Farbe mit einem centralen schwarzen Punkt, ohne Hypopyon und Gefäßbildung.

Erschütterung des Augapfels durch Fußball mit vorübergehendem Auftreten der Vossius'schen Ringtrübung der Linse.

Neben Erscheinungen einer Commotion der Netzhaut und des Glaskörpers war die von Vossius geschilderte centrale, etwa 3 mm betragende

Rundtrübung der vorderen Linsenpartie neben zahlreichen punktförmigen Trübungen zu sehen. Am 11. Tage war sie verschwunden. Später konnte man ausgedehnte Veränderung am hintern Pol der Ader- und Netzhaut feststellen. Zentmayer, Sweet, Krauss u. a. beweisen durch Anführung ähnlicher Beobachtungen, daß diese Fälle häufiger sind, wenn man darauf genau untersucht.

Referate, Übersetzungen, Auszüge.

1) **Die neueren Behandlungsmethoden des Morbus Basedowii.** Inaug.-Dissert. von Arschak Akopianz in Berlin. [Aus der II. Medizinischen Klinik der Universität Berlin. (Direktor: Geh. Rat Prof. Dr. Kreus.)]

Verf. vertritt die gegenwärtig dominierende Theorie des thyreogenen Ursprungs der Basedow'schen Krankheit. Von den Medikamenten zu ihrer Bekämpfung steht an der Spitze das Antithyreoidin-Serum von Möbius, mit dem ermutigende Erfolge erzielt worden sind. In letzter Zeit wird von Kocher das Natrium phosphoricum empfohlen. Endlich spielen Arsen und Brom eine Rolle bei der medikamentösen Therapie des Morbus Basedowii. Unter den örtlichen Einwirkungen auf die erkrankte Schilddrüse ist die Bestrahlung mit Röntgenstrahlen zu erwähnen. Das wichtigste, und nach den Statistikern erfolgreichste Mittel ist aber die Operation, die indiziert ist 1. bei Stenosen-Erscheinungen, 2. wenn eine mehrmonatliche friedliche Behandlung keine wesentliche Besserung gezeigt hat. W. Mühsam.

---

2) **Inaugural-Dissertationen aus der Tübinger Klinik** (Prof. Schleich).

1. A. Blersch: Bericht über die Wirksamkeit der Universitäts-Augenklinik zu Tübingen in den Jahren 1909 u. 1910.

Wesentlich statistischer Überblick über die beiden ersten Jahre der neuen Augenklinik.

2. Aug. Eberle: Klinisch-statistischer Bericht über 466 Enukleationen des Augapfels.

Sie kommen auf insgesamt rund 36 000 Augenkranke, stellen also 1,3% dar, während von klinisch behandelten Patienten 5,4 enukleirt werden mußten. Männer stellten gerade doppelt so viel Material als die Frauen. Das linke Auge wurde nur wenig öfter entfernt als das rechte. Von Geschwülsten kamen 4 Gliome, 21 Sarkome und 5 Karzinome vor. Die Gliome scheinen auch nach den Zahlen der Tübinger Klinik, wo sie von 2,1 auf 0,86 zurückgegangen sind, an Häufigkeit nachzulassen. Bei den Sarkomen überwog das weibliche Geschlecht auffallend, ebenso das linke Auge. Fast immer waren es melanotische Geschwülste. Weitere Veranlassung zur Enukleation gaben: Papillom der Hornhaut (1 Fall), Hydrophthalmus und Glaukom (6 bzw. 27 mal), intraokulare Blutungen (6 Fälle im Anschluß an Bulbus-Operationen) und in der Hälfte aller Fälle Verletzungen. Panophthalmie gab 2 mal, ohne ein vorhergegangenes Trauma, zur Entfernung des Bulbus Veranlassung; wegen Sekundärglaukoms mußten 54 Augen enukleirt werden, wegen Iridocyclitis und Gefahr der sympathischen Entzündung 22. Phthisis bulbi führte in 27 Fällen, und die unmittelbaren Folgen von Lagophthalmus in 2 Fällen zur Operation. Schließlich gab auch ein Fall von Keratomalacie bei einem 7jährigen Knaben die Indikation zur Enukleation.

3. Robert Bertscher: Über 2 Fälle von primärem Lidsarkom.

Bericht über einen neuen Fall der Klinik, der einen 10jährigen Knaben betraf und die Exenteration der Augenhöhle erforderte. Nach 9 Monaten bisher kein Rezidiv. Histologisch: Sarkom, welches sich in der Hauptsache aus größeren platten, stellenweise auch mehr bindegewebigen Zellen zusammensetzt. Durch sein rasches infiltrierendes Wachstum in die Tiefe ausgezeichnet.

Der zweite Fall, bereits früher von Hymmen veröffentlicht, wird in seinem weiteren Verlauf skizziert: Ein aus kleinen rundlichen Knoten sich entwickelndes pigmentiertes Sarkom bei einer alten Frau von mehr schleichendem Charakter, wiederholt rezidivierend und zum Tod durch Marasmus führend. Im Anschluß daran gibt Verf. eine Übersicht über 45 Fälle in der Literatur. Von der Gesamtzahl 47 betrafen 24 Fälle ein Leuko-, 21 ein Melano-Sarkom, erstere häufiger bei jugendlichen, letztere mehr bei älteren Individuen. Die Leukosarkome fanden sich besonders häufig beim weiblichen Geschlecht.

4. Richard Vogel: Weitere 5 Fälle von präretinaler Blutung.

5. Wilhelm Franz: Über jugendliche hochgradige Myopie. — Ein Beitrag zur Frage primärer Artverschiedenheiten der Myopie.

Aus dem Krankenmaterial der Jahre 1902—10, insgesamt 56000 Augenfälle, darunter etwa 9000 oder 16,4% zusammengestellt. Verf. nahm die Grenze der hochgradigen Myopie höher als Schmidtlein und untersuchte nur Fälle von 12 D. und darüber (13,7% sämtlicher Myopiefälle) und hiervon wieder nur die jugendlichen bis zum Alter von 14 Jahren, um die gewöhnliche Ursache der Kurzsichtigkeit nach Möglichkeit auszuschalten, die Naharbeit, also die reinen Fälle, wo eben die hochgradige Myopie das Wesen der Erkrankung darstellt. Auch der Einfluß der geschlechtlichen Entwicklung ist bei dieser Altersgrenze ausgeschlossen. In der Tat erscheint bei dieser Auswahl, im Gegensatz zu dem Überwiegen des weiblichen Geschlechts bei der Myopie im allgemeinen, das weibliche Geschlecht nicht stärker beteiligt. Die bekannte Tatsache von der die Sehschärfe schädigenden Wirkung der höheren Myopie bestätigt auch das vorliegende Material. Soweit der Beruf der Eltern für die Entwicklung der Myopie in Beziehung gebracht werden kann, schien die weit überwiegende Zahl aus Bevölkerungskreisen zu stammen, in denen die Naharbeits-Myopie verhältnismäßig selten ist. In ophthalmoskopischer Hinsicht ging auch bei dem eigenartigen Material des Verf.'s Konus-Bildung und Ausdehnung mit Steigen der Refraktion Hand in Hand. Herd-Erkrankungen chorioretinitischer Art fanden sich relativ selten, doch waren sie häufig sehr auffallend in der Gegend des hinteren Pols und seiner Umgebung gelegen, als Ausdruck der Sehachsen-Verlängerung. In hereditärer Beziehung sind die Fälle sehr zahlreich, wo bei Verwandten, Geschwistern, Eltern, Geschwistern der Eltern und deren Kindern und bei Großeltern grade hochgradige Myopie nachgewiesen werden konnte, während geringgradige nur sehr selten vorlag. Für die Frage der Trennung verschiedener dem Wesen und insbesondere der Ätiologie nach sich unterscheidender Arten der Myopie, der exzessiven sog. deletären und der geringgradigen sog. gutartigen Arbeits-Myopie, bekennt Verf. selber, stellt das angegebene Material nur einen Beitrag, keine Lösung dar. Aber die weitere Forschung unter diesen Gesichtspunkten wird allmählich die Kenntnis einer Reihe bisher nicht genügend beachteter Einzelheiten bringen und die Lehre von der Entstehung und dem Wesen der Kurzsichtigkeit erleichtern.

6) Carl Eugen Jooss: Die Augen-Verletzungen in der Tübinger Klinik im Jahre 1910.

Unter 7546 Patienten fanden sich 715 oder 9,61 % Verletzte. Aus der Fülle des Materials verdient hervorgehoben zu werden, daß bei den 26 Fällen von Ulcus serpens in der Hälfte der Fälle ein Trauma nicht angegeben wurde. Pneumokokken wurden in 12, Diplokokken in 4 Fällen nachgewiesen, in den übrigen 6 fanden sich Staphylo- und Streptokokken; die Therapie bestand bei Diplokokken in Jontophorese, bei Pneumokokken in Kauterisation oder Jontophorese, daneben wurden Zink, Jodoform, Xeroform usw. angewendet, meist mit sehr befriedigendem Erfolg. Bei 18 Fällen von Eisensplittern im Augapfel gab das Sideroskop nur einmal keinen Ausschlag. Der Volkmann'sche Riesenmagnet fand 5 mal Anwendung, förderte aber nur in einem einzigen Falle den Splitter, sonst mußte der Hirschberg'sche Handmagnet zu Hilfe gezogen werden. Peltesohn.

Journal-Übersicht.

I. Wochenschrift für Therapie und Hygiene des Auges. 1912. Nr. 13.

Sehschärfe und Formensinn. Einfachste und genaueste Sehschärfe-Proben für Kinder und Analphabeten, von San.-Rat Dr. Wolffberg.

Auf Grund von Berechnungen hat Verf. Kreise und Quadrate zu Sehschärfe-Proben zusammengestellt, welche an Genauigkeit den internationalen Sehproben und Normal-Sehproben gleichwertig sind.

Nr. 17.

Abortiv-Kur bei Augenleiden, von Dr. R. Katz in St. Petersburg.

Verf. gibt therapeutische Regeln, die ebenso interessant wie wichtig sind. Jeder einzelne Fall, so einfach er auch erscheinen mag, soll sorgfältig untersucht und individuell behandelt werden.

Nr. 21.

Eine neue Methode der Glaukom-Behandlung mit Pilocarpin und Dionin-Merck, von Dr. F. R. v. Arlt.

Verf. legt bei Glaukom — mit Dauerkompression der Tränenröhrchen — 0,002 g gepulvertes (frisches) Pilocarpinum mur. Merck (gleich 1 Tropfen 5 %iger Lösung) mittels eines dieses Quantum fassenden Löffelchens ein; dann nach 8 Minuten mittels eines zweiten Löffelchens 0,005 g pulvriges Dionin-Merck. Dieses Verfahren wird jedenfalls nach 3—4 Tagen wiederholt. Nebstdem wird, bis die Drucksteigerung gänzlich geschwunden, 2—3 %ige Pilocarpin-Lösung tagsüber 3 stündlich eingeträufelt. Vom 6. oder 8. Tage an genügt dann die täglich 1 oder 2 malige Einträufelung von 1 %iger Pilocarpinlösung, welche wenigstens einen Monat hindurch fortgesetzt werden muß.

Nr. 22.

Zur Bekämpfung der postoperativen Augen-Entzündungen, von Dr. Georg Hirsch.

Verf. wendet eine Injektion an, die in der Chemischen Fabrik von Heyden hergestellt wird. Dieselbe enthält, in einer 1 % igen wäßrigen Lösung von Hydrargyr. oxycyan., 0,4 % Acoïn, welch' letzteres durch ein besondres Herstellungsverfahren in Lösung erhalten wird.

Nr. 24.

Augen-Verband, von San.-Rat Dr. Wolffberg.

Verf. hat „sterilisierte Augen-Verband-Auflagen" geschaffen, die aus feinstem englischen Lint bestehen, dessen wollige Seite auf die geschlossenen Lider zu liegen kommt, und darüber Zellstoffwatte. Fritz Mendel.

III. Klinische Monatsblätter. XLIX. Jahrgang. 1911. Mai-Juni.

1) **Ein Fall von Myasthenie mit Augen-Erscheinungen,** von Dozent D. Noica u. D. Enescu. (Aus der Universitäts-Augenklinik zu Bukarest. Direktor: Prof. Dr. G. Stanculeanu.)

Der Fall betrifft einen 32jährigen, erblich nicht belasteten Bauern, bei dem die Myasthenie mit Kraftverlust in den Fingern der linken Hand begann, um sich allmählich auf die Muskulatur fast des ganzen Körpers auszudehnen. Die Beteiligung der Augen besteht in einer Schwäche der Lidheber und Lähmung des rechten Rectus superior, die Doppeltsehen verursacht.

2) **Über ophthalmoskopisch nachweisbare Gefäß-Veränderungen bei zentralem Skotom, infolge Tabak-Alkohol-Amblyopie und Arteriosclerosis cerebri,** von Dr. A. Krüger, Augenarzt in Kottbus.

Die durch genaue Beschreibungen und durch vorzügliche Zeichnungen einer Reihe von Fällen dargelegten Gefäß-Veränderungen charakterisieren sich bei den Arterien: 1. In einer Undeutlichkeit der Konturen ohne zirkumskripte Verringerung des Durchmessers; 2. in einer abnormen Konturierung mit mehr oder weniger ausgesprochener Verengerung des Lumens; 3. in einer zarten Umscheidung auf der Papille oder an Kreuzungen mit darunter liegenden Venen; 4. in einer Abknickung einzelner Venen durch darüber ziehende Arterien. Auf Grund dieser Befunde wirft Verf. die Frage auf, ob nicht, im Gegensatz zu der bisherigen Auffassung, die den Sitz der Erkrankung in den retrobulbären Teil der Sehnerven verlegt, bei der Tabak-Alkohol-Amblyopie die Gefäße häufig primär erkranken, und in einer gewissen Quote der Fälle die Netzhautmitte zuerst leidet.

3) **Über Enophthalmus traumaticus mit Varix-Bildung am Unterlid,** von Dr. Gustav Eversbusch. (Aus der Universitäts-Augenklinik in München.)

Der beschriebene Fall unterscheidet sich von allen bisher bekannt gewordenen dadurch, daß bei dem Entstehungsmodus des Enophthalmus jede von außen einwirkende Gewalt fehlt: Der Patient hatte einen 250 kg schweren Karren 50 m weit links herum im Kreise geschoben. Beim Niedersetzen der Last verspürte er einen heftigen Schmerz in der Gegend des linken Auges. Am nächsten Tage sah er im Spiegel, daß das linke Auge tiefer in seiner Höhle lag als das rechte. Einige Zeit später trat die Varix-Bildung im linken Unterlid ein. Als Ursache für das Zurücksinken des Augapfels

(der Enophthalmus betrug 2,5 mm) nimmt Verf. das durch die enorme Muskel-Anspannung bedingte Abreißen des Faszien-Apparates an, der eine Fixierung des Augapfels und eine Hemmungs-Vorrichtung für die Muskeln bildet.

---

4) **Über die Lokal-Anästhesie bei Exenteratio und Enucleatio bulbi,** von Dr. Edwin Mende, Sekundärarzt der Klinik. (Aus der Universitäts-Augenklinik Bern.)

Siegrist bedient sich einer Glasspritze mit gebogenem Ansatze, um das Anästhetikum durch je einen Einstich nasen- und schläfenwärts zwischen Bulbus und Orbitalwand hindurch bis in die Gegend der Eintrittsstelle des Sehnerven und der Ciliarnerven zu bringen. Auf Grund einer Analyse von 118 Enukleationen und 37 Exenterationen, bei denen die Lokal-Anästhesie nach diesem Verfahren hergestellt war, kommt Verf. zu dem Schluß, daß bei diesen Operationen in der Mehrzahl der Fälle die Allgemeinnarkose vermieden werden kann. Kontraindiziert ist die Methode bei stark zerfetzten Augäpfeln, bei überempfindlichen Kranken und bei Kindern, endlich bei durchgebrochener Panophthalmie oder bei eitriger Conjunktivitis. Mühsam.

III. Revue générale d'Ophtalmologie. 1912. Nr. 2. Februar.

Über die Wahl des Operationsverfahrens bei Lid-Bildungen, von Rollet.

Es kommt darauf an, ob es sich um ein Narben-Ektropium handelt, bei dem entweder nur ein ganz einfaches Ektropium nach Verbrennung oder Ätzung vorliegt oder ein kompliziertes, wo ein Substanzverlust der Haut und der darunter liegenden Knochenebene ersetzt werden soll. Im ersteren Falle wählt Verf. die Lid-Bildung mittels 2 oder 4 gestielten Lappen, ohne das Narbengewebe zu exstirpieren. Bei der zweiten Art mit Substanzverlust bedarf es eines soliden Hautpfropfes mit Fettpolsterung. Verf. bedient sich dann der alten italienischen Methode. Oder man hat es mit einem Lidkrebs zu tun, wo eine rhombische Exzision angezeigt ist. Hier wählt er, gleichgültig, ob es sich um das obere oder untere Lid handelt, das Verfahren, das er „Blepharoplastie a tiroir" nennt. Wo die Geschwulst-Infiltration in die Tiefe geht, muß nach gründlicher Ausräumung der Orbita ein Verschluß derselben durch Hautlappen an Stelle der Lider herbeigeführt werden.

Peltesohn.

IV. Recueil d'Ophtalmologie. 1911. Juni.

1) **Augensymptome tertiärer Syphilis bei Tabikern,** von Dr. Galezowski.

Zu den 5 im Jahre 1907 bereits veröffentlichten Fällen fügt Verf. einen neuen, der eine interstitielle Keratitis bei einem 50jährigen Tabiker betrifft, der seine Syphilis mit 25 Jahren erworben hatte. Wenn diese Fälle auch so äußerst selten sind, daß einige Autoren, wie Chevallereau und Chaillous sie leugnen wollten, so beweisen Verf.'s Beobachtungen doch, daß tertiäre Syphilide oder Gummata bei Tabikern vorkommen und, im Gegensatz zu der Wirkungslosigkeit der Quecksilber-Behandlung gegen die Tabes selbst, durch die antiluetische Kuren sehr wirksam bekämpft werden können.

---

2) **Eine Doppel-Lupe zur gleichzeitigen seitlichen Beleuchtung und Vergrößerung,** von Dr. H. Armaignac.

Zwei Linsen von 12 und 15 D., durch Kugelgelenk miteinander verbunden und gegeneinander verstellbar. (Zu beziehen von L. Giroux, 19, rue de l'Odéon. Paris.) Sie dienen zugleich zum Augenspiegeln.

Juli.

Löcher der Macula, von Dr. Aymé Berche.

Verf. beschreibt 2 Fälle, dieser seit Knapp's erster Publikation im Jahre 1869 wiederholt beobachteten Affektion, die auch mehrfach schon anatomisch untersucht worden ist. Während an der Tatsache, daß es sich um eine wirkliche Defektbildung handelt, nicht mehr gezweifelt werden kann, herrscht doch über den Mechanismus ihrer Entstehung noch keine Klarheit. Die eine Theorie (Reiss, Fuchs) erklärt die Affektion als Folge eines traumatischen Makular-Ödems oder eines Ödems durch Gefäßveränderungen, während die andere nach Ogilvie das Loch durch Contrecoup entstehen läßt, was aber nach Verf.'s Meinung wenig wahrscheinlich ist, weil man noch niemals ein solches Loch unmittelbar nach der Verletzung gesehen hat, sondern frühestens nach 60 Stunden. Verf. neigt zur ersten Theorie. Das Loch entsteht durch ein Ödem am hinteren Pol, das alle Schichten der Netzhaut, nicht bloß die Fovea, durchsetzt und zerstört, sei es, daß es durch eine Kontusion des Augapfels oder durch Toxine im Glaskörper von einer Iridocyclitis oder einer Gefäßerkrankung der Netzhaut herrührt.

August.

1) **Die Horner'sche Trias (Miosis, Lidspalten-Verengerung, Exophthalmus) durch Ganglien-Zerstörung im Trigeminus nach Gesichtsneuralgie,** von Sicard und Galezowski.

Die Verff. haben den Horner'schen Symptomen-Komplex nach Injektion von Alkohol oder Karbolglyzerin behufs Zerstörung der Ganglien und sympathischen Fasern unter zahlreichen Fällen nur 6 mal beobachtet, und zwar nur, wenn die Injektion gleichzeitig am Foramen rotundum und ovale gemacht worden war. Er trat erst auf, wenn das Ödem nach der Einspritzung geschwunden war, also nicht vor 8—14 Tagen, war dann aber sehr hartnäckig und konnte noch nach 6—18 Monaten und länger beobachtet werden. 3 Fälle mit Photographien werden beschrieben.

---

2) **Klinische Beobachtungen und anatomische Befunde bei Rindenblindheit,** von Pierre Marie und André Léri.

3 Fälle von Erweichungsherden beider Sehsphären, verschieden in der Ausdehnung in die Tiefe und Fläche und dementsprechend auch ungleich in der klinischen Erscheinung der Hemianopsie, ähnlich wie es auch bei der Hemiplegie und Aphasie verschiedene Grade gibt. Dadurch, daß das zentrale Sehvermögen bestehen bleibt, im übrigen aber die Patienten den Eindruck völlig Blinder machen, wirken sie oft mehr oder weniger dement. In Wirklichkeit sehen sie viel besser, als sie zuerst zu sehen scheinen. Aus ihrem klinischen Verhalten, zum andern auch aus den Pupillen-Reflexen konnten Verff. die anatomische topographische Diagnose stellen.

September.

1) **Übertreibung einseitiger Schwachsichtigkeit und ihre Entlarvung,** von Charles Roche.

Verf. hat sich 100 Papp-Quadrate von etwa 15 cm Seitenlänge anfertigen lassen, deren jedes nur einen einzigen Buchstaben aus den Snellen'schen Sehproben-Tafeln enthält und ordnete sie in 10 Gruppen mit absteigender Größe. Dadurch verhütet er, daß der Simulant irgend einen Maßstab erhält, nach welchem er sich bei seinen übertriebenen Angaben richten kann. Die Buchstaben, die er lesen konnte, werden auf die eine Seite gelegt, die übrigen auf einen zweiten Haufen. Durch Vergleich kann man sich und bisweilen auch den Untersuchten überzeugen, daß er falsche Angaben gemacht hat. Man kann die Distanz verschieden wählen, man kann auch, um das Verfahren zu variieren, durch einen Spiegel lesen lassen, da nur solche Buchstaben gewählt wurden, die symmetrischen Bau zeigen, wie M. A. V. H.

2) **Bemerkungen über einige Verfahren zur Messung des Abstandes der Sehachsen und Schätzung der Basal-Linie,** von Dr. Campos in Kairo. Peltesohn.

V. The ophthalmic Record, 1911. Dezember.

1) **Ein Fall von hyaliner Entartung der Hornhaut,** von W. Reber. (Mit kolorierter Zeichnung von Marg. Washington.)

Der Fall, sehr ähnlich den von Rubert (in Knapp's Archiv, Bd. 39) veröffentlichten, betraf eine 50jährige Frau, die im übrigen völlig gesund war. In leukomatösen Hornhäuten, Staphylomen, bei der bandförmigen Keratitis sind ja Hyalin-Befunde nichts Seltenes; ungewöhnlich ist aber, wie hier, die Entwicklung hyaliner Degeneration in einem bisher ganz normalen Hornhaut-Gewebe ohne jede nachweisbare Ursache.

2) **Eine Modifikation an dem Fergus-Elliot'schen Trepan für die Glaukom-Operation,** von L. Webster Fox.

Verf. hat an dem von Hippel'schen Hornhaut-Trepan passende Ringschneiden von 1,5 und 2 mm anbringen lassen und konnte damit viel leichter und sicherer hantieren.

3) **Copiopia hysterica,** von Wm. E. Shahan.

2 Fälle.

4) **Sog. idiopathische Neuroretinitis mit spontaner Heilung,** von Jesse S. Wyler.

Hämorrhagische Neuroretinitis des rechten Auges bei einem völlig gesunden, jungen Studenten, mit Sternfigur im Zentrum, normalem Gesichtsfeld aber eingeengten Farbenfeldern, nach 8 Wochen gänzlich geschwunden, ohne Spuren zu hinterlassen.

Vermischtes.

Am 22. Mai d. J. verstarb im Alter von 51 Jahren zu Wien der Privat-Dozent Dr. Kunn, der durch geistvolle Untersuchungen über das Schielen die Literatur bereichert hat.

Bibliographie.

1) Über die Wirkung des Salvarsans auf die Augen-Erkrankungen, von Prof. W. Dolganoff. (Berl. klin. Wochenschr. 1911. Nr. 45.) Auf gesunde Augen übt nach den Beobachtungen des Verf.'s das Salvarsan keinen schädlichen Einfluß aus, ebensowenig aber auch auf solche Augen, deren Sehnerven entfärbt sind. Seine Erfahrungen mit dem Salvarsan bei Atrophia nervi optici sind relativ günstig, er hatte den Eindruck einer gewissen Aufhaltung des fortschreitenden Krankheitsprozesses. Auch bei frischen Augenmuskel-Lähmungen muß er den guten Einfluß des Salvarsans anerkennen. Dagegen führen ihn die Resultate bei Entzündungen des Sehnerven (im Gegensatz zu den Erfahrungen des Referenten) zu wenig trostreichen Schlüssen. Er gewinnt den Eindruck einer gewissen Unzuverlässigkeit und Launenhaftigkeit des Präparats. Nach Ansicht des Ref. liegt das daran, daß die Versager z. T. veraltete und vernachlässigte Fälle betrafen. Bei Entzündungen der Regenbogenhaut und des Ciliarkörpers waren die Erfolge wie bei der Mehrzahl der Autoren gut. Bei Trübungen des Glaskörpers, Miosis und Mydriasis sah Verf. keinen Einfluß des Arsenobenzols. Was die Neurorezidive anbetrifft, so nimmt Verf. keinen bestimmten Standpunkt ein, kann sich aber eher denen anschließen, die einen schädlichen Einfluß des Salvarsans auf das Auge leugnen.

2) Über endonasale Operations-Methoden bei Hypophysis-Tumoren mit Bericht über 12 operierte Fälle, von Dr. Oscar Hirsch-Wien. (Berl. klin. Wochenschr. 1911. Nr. 43.) Seinen ersten Fall operierte Verf. auf die Methode der endonasalen breiten Eröffnung einer Keilbeinhöhle, wie sie von Hajek angegeben ist. Es wurde ein zystischer Tumor entleert und ein Stückchen aus der Wand exzidiert. Die Pat., welche links amaurotisch war und rechts nur noch $^1/_{30}$ Sehschärfe hatte, gewann innerhalb 7 Monaten r. normale Sehschärfe wieder. 16 Monate später nach der Operation Exitus im epileptischen Anfall. Da nach dieser Methode die Freilegung des Tumors nur in geringem Umfange und seitlich möglich ist, suchte Verf. nach einer Methode, die die Freilegung in der Mittellinie in größerem Umfange gestattet. Diese basiert auf der submukösen Septum-Resektion nach Killian, die er nach rückwärts bis auf das Rostrum sphenoid. und weiter auf die vorderen Keilbeinwände ausdehnte. Nach Durchbrechung und Abtragung der letzteren kommt der Hypophysis-Wulst zum Vorschein und wird nun gleichfalls aufgemeißelt und soweit als möglich entfernt. Nach Schlitzung der Dura wird der Tumor mit scharfen Löffeln entfernt. Auf diese Methode wurden 11 Fälle operiert und zwar 9 mal mit Erfolg und nur 2 mal mit Exitus letalis. Letzteres hätte auch durch Anwendung einer anderen operativen Methode nicht vermieden werden können. In nahezu allen Fällen konnten die Krankheitssymptome, Sehstörungen, Akromegalie, Kopfschmerz durch die Operation bedeutend gebessert werden. Fehr.

3) Über Schielen und seine Behandlung, von Paul Römer. (Therapie d. Gegenw. 1912. Nr. 1/2.) Klinischer Vortrag, der dem praktischen Arzt den heutigen Stand der Kenntnisse vom Schielen und seiner Behandlung darlegt. Kurt Steindorff.

Um Einsendung von Separat-Abzügen wird gebeten (Berlin NW. 26 Schiffbauerdamm).

Verlag von Veit & Comp. in Leipzig. — Druck von Metzger & Wittig in Leipzig.

Centralblatt
für praktische
AUGENHEILKUNDE.

Herausgegeben von

Prof. Dr. J. Hirschberg, Geh. Med.-Rat, in Berlin.

Unter ständiger Mitwirkung der Herren Prof. G. Abelsdorff in Berlin, Dr. Berger in Paris, Prof. Birnbacher in Graz, Dr. Brailey in London, Prof. Cl. du Bois-Reymond in Schanghai, Dr. Czellitzer in Berlin, Dr. Oscar Fehr in Berlin, Prof. C. Gallenga in Parma, Dr. Ginsberg in Berlin, Hofrat Prof. Goldzieher in Budapest, Dr. Gordon Norrie in Kopenhagen, Dr. Issigonis in Smyrna, Lt. Col. F. P. Maynard, I. M. S., Calcutta, Dr. F. Mendel in Berlin, Dr. Moll in Berlin, Dr. W. Mühsam in Berlin, Dr. Neuburger in Nürnberg, Dr. Peltesohn in Hamburg, Dr. Pergens in Maeseyck, Prof. Peschel in Frankfurt a. M., Dr. Purtscher in Klagenfurt, Dr. M. Reich in Petersburg, Dr. H. Rönne in Kopenhagen, Med.-Rat Dr. Scheer in Oldenburg, Prof. Schenkl in Prag, Prof. Schwarz in Leipzig, Dr. Spiro in Berlin, Dr. Steindorff in Berlin.

Monatlich ein Heft. Preis des Jahrganges 12 Mark. Zu beziehen durch alle Buchhandlungen des In- und Auslandes und die Postanstalten des Deutschen Reiches.

1912. Sechsunddreißigster Jahrgang. Juli.

Inhalt: **Original-Mitteilung.** Diagnostisches Schema für Lähmungen der Augenmuskeln. Von Dr. I. I. Kasass in St. Petersburg.

Gesellschaftsberichte. Berliner Ophthalmologische Gesellschaft.

Referate, Übersetzungen, Auszüge. Annual Report for 1910. Department of Public Health.

Journal-Übersicht. I. A. v. Graefe's Archiv f. Ophthalmologie, LXXXI. 1. — II. Klinische Monatsblätter für Augenheilkunde, 1911, Mai bis Dezember. — III. The ophthalmic Record, 1912, Januar-Februar. — IV. Annals of Ophthalmology, 1912, Januar. — V. Ophthalmology, 1912, Januar. — VI. The American Journal of Ophthalmology, 1911, Dezember und 1912, Januar-Februar.

Bibliographie. Nr. 1—5.

Diagnostisches Schema für Lähmungen der Augenmuskeln.

Von Dr. I. I. Kasass in St. Petersbung.

Die Diagnostik der Paralysen, namentlich aber der Paresen der Augenmuskeln verursacht den beginnenden Augenärzten fast unüberwindliche Schwierigkeiten. Aus diesem Grunde habe ich beschlossen, zur Erleichterung dieser Schwierigkeiten ein im Gedächtnis leicht zu behaltendes Schema zusammenzustellen. Diesem Schema habe ich die physiologische Wirkung der Muskeln und der Deviationen des oberen Endes des vertikalen Meridians zugrunde gelegt. Die Zeichnung stellt die Situation dar, in der die Bewegungen des Auges des Patienten dem ihm gegenüberstehenden Arzt er-

scheinen. Vor dem rechten Auge des Patienten befindet sich immer ein rotes Glas.

Zur Vereinfachung wollen wir Paralysen des rechten Auges erörtern. Wir zeichnen zwei zueinander perpendikuläre Linien, und da das rechte Auge in Frage kommt (Fig. 1), so wird sich links die rechte Schläfe, rechts die Nase befinden. Wir ordnen die Muskeln ihrer Funktion gemäß an. Der M. rectus internus wird rechts, mit dem Pfeil nach innen (zur Nase), der M. rectus externus umgekehrt mit dem Pfeil nach außen liegen.

Der M. obliquus superior bewegt das Auge nach unten und neigt das obere Ende des Meridians zur Nase oder das untere nach außen. Die Pfeile

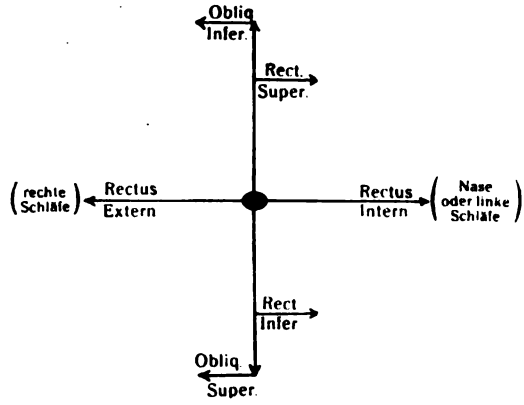

Fig. 1.

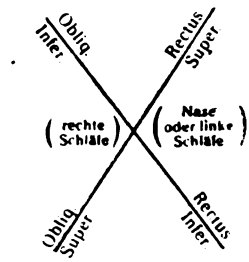

Fig. 2.

bringen wir unten und außen an. Der M. obliquus inferior wird oben mit dem Pfeil nach außen liegen, er zieht das obere Ende des Meridians nach außen. Der M. rectus superior und der M. rectus inferior werden — der eine oben, der andere unten — mit akzessorischen Pfeilen nach innen oder zur Nase zu liegen kommen.

Dies Schema kann man noch mehr vereinfachen, wenn man den M. rectus internus und den M. rectus externus fortläßt: ihre Lage ist schon in der Bezeichnung selbst angegeben. Es bleibt dann übrig, nur die Form eines lateinischen X im Gedächtnis zu behalten, welches sowohl die Deviation der Meridiane als auch die Lage der Muskeln, desgleichen der Scheinbilder (Fig. 2) in derjenigen Form angibt, wie sie sich der Arzt nach der Beschreibung des Kranken vorstellt.

Um ein Bild konstruieren zu können, muß man folgende einfache Regeln im Gedächtnis behalten: 1. das rote Glas muß man stets am rechten Auge des Patienten aufstellen. 2. Die in der Richtung zur Nase liegenden Muskeln oder auf dem vereinfachten Schema die Mm. recti werden bei Paralyse gekreuzte Diplopie (bei der Anfügung eines gleichen Schemas für das linke Auge kreuzt sich hier auch die Zeichnung) ergeben, die Mm. obliqui

dagegen gleichnamige Diplopie. 3. Bei Paralyse der oberen Muskeln steht auch das Scheinbild höher, bei Paralyse der unteren Muskeln tiefer als in der Wirklichkeit. 4. Schräge Bilder bei roter Farbe lassen Paralyse der Muskeln des rechten Auge diagnostizieren.

Alle diese Betrachtungen sind weit komplizierter, als die Einprägung des Schemas selbst. Wir wollen nun nach diesem Schema Lähmungen der einzelnen Muskeln erörtern.

Scheinbild bei Paralyse: 1. des M. obliquus inferior: gleichnamig, höherstehend und mit dem oberen Ende zur rechten Schläfe des Patienten geneigt; 2. des M. rectus superior: gekreuzt, höherstehend und mit dem oberen Ende zur Nase (vgl. Fig. 2) oder zur linken Schläfe geneigt; 3. des M. obliquus superior: gleichnamig, tieferstehend und mit dem oberen Ende zur Nase geneigt; 4. des M. rectus inferior: gekreuzt, tieferstehend und mit dem oberen Ende zur Schläfe geneigt.

Nun wollen wir sehen, wie man nach dem jeweiligen Bild den paralysierten Muskel auffinden kann. Nehmen wir an, daß ein schräges Bild

Vor dem rechten Auge befindet sich stets ein rotes Glas.

Paralysen	des rechten Auges		des linken Auges	
Bilder	O. D.	O. S.	O. D.	O. S.
Obliquus inferior . . .				
Recti super.				
Obliquus superior . . .				
Recti infer.				

Fig. 3.

festgestellt wird, das höher steht als das gerade, und daß es mit seinem oberen Ende zur Nase des Patienten geneigt und von roter Farbe ist, d. h. daß gekreuzte Diplopie besteht. Ist das schräge Bild von roter Farbe, so bedeutet das Paralyse des rechten Auges, steht es höher, so handelt es sich um den M. obliquus inferior oder um den M. rectus superior. Oder was die Diplopie anbetrifft, so ist sie gekreuzt und weist somit gleichfalls auf den M. rectus superior hin.

Ein anderes Beispiel. Das schräge Bild steht höher als das gerade, sein oberes Ende ist zur Nase geneigt, das Bild ist farblos, das gerade dagegen rot, die Diplopie ist gleichnamig. Schluß auf Grund der Diplopie:

Paralyse des M. obliquus inferior des linken Auges. Oder auf anderem Wege: wenn das schräge Bild farblos ist, so ist das linke Auge paralysiert; der M. obliquus inferior lenkt das obere Ende des Bildes zur Schläfe, und zwar beim linken Auge zur linken Schläfe oder beim einseitigen Schema für das rechte Auge zur Nase ab.

Aus diesen Beispielen geht hervor, wie sehr durch das Schema die Diagnose nicht nur der Paralysen überhaupt, sondern auch die Feststellung des paralysierten Auges vereinfacht wird. Bei Paralysen des M. rectus internus und des M. rectus externus ist die vorherige Bestimmung des paralysierten Auges erforderlich, was jedoch keine große Schwierigkeit bedeutet: paralysiert ist dasjenige Auge, bei dem das Bild schneller aus dem Gesichtsfelde entschwindet; mit anderen Worten: das Bild entfernt sich schneller nach der Seite des paralysierten Auges hin, während der Abstand zwischen den Kerzen sich vergrößert. Im allgemeinen muß man an die Form des Buchstaben X denken, dessen einzelne Striche den Scheinbildern entsprechen, und darf nicht vergessen, stets vor das rechte Auge ein rotes Glas zu bringen.

Meines Erachtens ist das von mir vorgeschlagene Schema sehr einfach, und wenn man es sich einmal eingeprägt hat, so vergißt man es schwerlich wieder.

Gesellschaftsberichte.

Berliner Ophthalmologische Gesellschaft.

Sitzung vom 28. März 1912.

Vorsitzender: Herr Wertheim.

Die Wahlen ergeben folgende Zusammensetzung des Vorstandes: Vorsitzende: J. Hirschberg, Greeff, Hethey. Schriftführer: Wertheim, Abelsdorff, F. Schöler. Kassenführer: Ginsberg.

Sitzung vom 13. Juni 1912.

Vorsitzender: Herr J. Hirschberg. Schriftführer: Herr Wertheim.

Herr Römer (Greifswald): Weiterer Beitrag zur Frage der Anaphylaxie mittels Linsen-Eiweißes.

Vortr. berichtet über weitere von ihm in Gemeinschaft mit Dr. Gebb angestellte Versuche. Aus den bisherigen Versuchen ging hervor, daß es ein großer Unterschied ist, ob Meerschweinchen mit heterologem Linsen-Eiweiß oder mit homologem Linsen-Eiweiß vorbehandelt und reinjiziert werden. Bei den mit heterologem Linsen-Eiweiß vorbehandelten Meerschweinchen erfolgt bei der Reinjektion, sei es interperitoneal, sei es intravenös, der typische Temperaturabfall, welcher für den anaphylaktischen Schock charakteristisch ist. Werden dagegen Meerschweinchen mit Meerschweinchen-Linsen-Eiweiß in derselben Weise vorbehandelt, so bleibt bei der Reinjektion dieser Tiere

mittels Meerschweinchen-Linsen-Eiweißes der Temperaturabfall mit einer auffallenden Gesetzmäßigkeit aus. Dieser Unterschied war von Krusius in seinen Untersuchungen nicht erkannt worden. Daraus ergibt sich, daß die Anschauung, nach der das Linsen-Eiweiß als ein dem Organismus gewissermaßen fremdartiges Eiweiß bezeichnet wurde, doch nicht zutreffend ist. Es gilt eben auch für das Linsen-Eiweiß das biologische Gesetz, daß der Organismus bei der Resorption des arteigenen oder körpereigenen Eiweißes über Regulations-Vorrichtungen verfügt, welche die Bildung autoanaphylaktischer Anti-Körper in Schranken hält. Nun war die Möglichkeit gegeben, daß dieser Unterschied im Verhalten des Meerschweinchens bei Verwendung heterologer und homologer Linse nur ein quantitativer ist. Denn in früheren Untersuchungen hat der Vortr. gefunden, daß bei Vorbehandlung von Meerschweinchen mit Meerschweinchen-Serum einzelne Tiere die Bildung anaphylaktischer Antikörper erkennen lassen. Um nun auch die Bildung der Linsen-Eiweiß-Antikörper, die eventuell von Meerschweinchen nach Vorbehandlung mit homologem Linsen-Eiweiß gebildet waren, nachweisen zu können, haben Römer und Gebb jetzt erneute Versuche darüber angestellt, ob bei derartig vorbehandelten Tieren mittels der Friedberger'schen Methode, nämlich der Reinjektion von kleinen Mengen des Antigens an etwaige Fieberbewegungen die Bildung dieser autoanaphylaktischen Antikörper erkannt werden kann. Dabei hat sich aber gezeigt, daß die Verhältnisse beim Linsen-Eiweiß etwas anders liegen müssen, als beispielsweise beim Serum-Eiweiß. Denn der Schwellenwert, bei dem Fieberbewegungen eintreten, liegt beim Linsen-Eiweiß relativ hoch, so daß gerade die kleinsten Dosen des Linsen-Eiweißes bei den vorbehandelten Tieren wirkungslos bleiben. Es ist daher bis jetzt nicht möglich, mittels kleinster Dosen vom Linsen-Eiweiß die Bildung der autoanaphylaktischen Linsen-Eiweiß-Antikörper mit Sicherheit zu erkennen.

Herr Hugo Wolff: Demonstration eines neuen Untersuchungs-Instruments für das menschliche Auge.

Wolff's Ophthalmikroskop (Opht. Klinik 1903, Nr. 10) ist von der Firma C. Zeiss in Jena gebaut. Die Beleuchtung beruht auf Wolff's katoptrischer Methode der zentrischen reflexlosen Ophthalmoskopie 1903/06/08. Vortr. hat gezeigt (1908), daß die sog. Zweiteilung der Pupille in eine Beleuchtungs- und eine Beobachtungshälfte nur der erste Schritt auf dem Wege der reflexlosen Ophthalmoskopie war, und zwar deshalb, weil dabei der Reflex der hinteren konkaven Linsenfläche unberücksichtigt blieb. Wenn man den bei der Lichtreflexion an den drei katadioptrischen Systemen nachweisbaren und beobachtbaren Tatsachen nachgeht, also den induktiven Weg einschlägt, so ergibt sich nach den gewöhnlichen Reflexionsgesetzen, daß, wenn man den Beleuchtungsfokus achsensenkrecht von der Achse des untersuchten Auges nach dem Pupillenrande hin wandern läßt, mit zunehmendem Inzidenz- und Reflexionswinkel die störenden Lichtreflexe mehr und mehr zur Seite neben den Strahlenkegel des Augengrundbildes hin entweichen. Und zwar: Von dem Hohlspiegel der Linsen-Hinterfläche, deren Mittelpunkt vor der Krümmungsfläche liegt, katoptrisch kollektiv nach dem gegenüber liegenden Raum neben der Achse; von den erhabenen Spiegeln der Hornhaut und der Linsen-Vorderfläche, deren Mittelpunkte hinter der Krümmungsfläche dem Objektraum gegenüber liegen, nach der Seite des Lichteinfalls. Läßt man umgekehrt den Beleuchtungsfokus achsensenkrecht vom Pupillenrande nach der Achse des

untersuchten Auges wandern, so nähern sich bei abnehmendem Inzidenz- und Reflexionswinkel die störenden Lichtreflexe der Achse und fallen schließlich mit dieser zusammen. (Arch. f. Augenheilk. 1908, LIX. Bd., S. 128 unten.) Hierdurch wurde ein endlicher, um die Achse herum gelegener Raum für die Beobachtung frei und somit die zentrische reflexlose Ophthalmoskopie wesentlich ermöglicht. Die Lage des Beleuchtungsfokus in der Pupille des untersuchten Auges wird durch eine geeignete Spiegelneigung hergestellt. Der Spiegel ist ein undurchsichtiger Teilspiegel, welcher gleichzeitig als Schutzblende gegen das diffuse Nebenlicht wirkt. Die beständigen Anteile des Problems der reflexlosen Ophthalmoskopie sind die regelmäßigen Lichtreflexionen, welche die weißen Flecke im Bilde verursachen, deren Beseitigung es gilt. Die Beseitigung des diffusen Lichtes gehört allgemein in die Kategorie des Nebenlichtes in optischen Instrumenten. Sie ist eine Nebenfrage, welche bei der Konstruktion eines jeden optischen Instruments zu berücksichtigen ist. Sie bietet kein Problem, man entledigt sich ihrer gewöhnlich durch sog. Schutzblenden. Das diffus reflektierte Licht ist, wie jeder Ophthalmologe weiß, von absolut minimaler Intensität. Aber auch relativ ist seine Bedeutung sehr veränderlich je nach der zufälligen Art, wie man Wolff's katoptrische Methode der zentrischen reflexlosen Ophthalmoskopie bzw. die Abbildung verwirklicht. Wolff's Beleuchtungsröhre bildet den Glühfaden zunächst in einer zentrischen Blende ab und dieses Lichtbild wird durch ein orthoskopisches Okular unter Vermittlung des Planspiegels in der Pupille des untersuchten Auges aplanatisch abgebildet.[1] Das beleuchtete Gesichtsfeld von $7^1/_2$ mm Durchmesser wird, ähnlich dem Strahlengange im Mikroskop, durch das untersuchte Auge selbst kombiniert mit einer dicht davor gesetzten Recosslinse, mit zwischengeschalteter zentrischer physischer Blende von 3 mm Durchmesser, als Objektiv direkt abgebildet und dieses direkte umgekehrte Bild mit einem Kellner'schen Mikroskop-Okular betrachtet. Die Vergrößerung ist 33,5 bis 63 fach. Das unokulare Instrument wird in einfacher Weise durch ein Stereoskop-Okular nach Abbe mit 60 facher Vergrößerung in ein binokulares verwandelt. Das Instrument dient ferner auch als Linsen- und Hornhaut-Mikroskop. Für letztere Zwecke bietet es eine 19 bis 36 fache Vergrößerung. Beobachtungen: Die reichere Detaillierung des scharf ausgezeichneten Bildes wird besonders augenfällig an der größeren Zahl der im Augengrunde sichtbaren Gefäße, der deutlichen Sichtbarkeit der normalen Körnung (Pigment-Epithel) des Augengrundes, mit welcher die Beobachtung dieser Erscheinung im aufrechten Bilde nicht entfernt verglichen werden kann, sowie endlich an der vollkommenen Deutlichkeit der normalen Pulsation der Netzhaut-Arterien. Durch Zusammenschieben der Beleuchtungsröhre wird sehr leicht Wolff's fokale Beleuchtung der Netzhaut (1900) hergestellt. Dieselbe dient zur Durchleuchtung der Netzhaut. Man kann in der Tiefe sitzende kleine Geschwülste, welche sich oft nur durch eine fleckige verwaschene Mißfärbung der Netzhaut kundgeben, an ihren scharfen Rändern ableuchten. Man kann z. B. auch die radiär gestreifte Deckung des Papillenrandes bei Neuritis optica durchleuchten und in der Tiefe den Skleralausschnitt für den Eintritt des Sehnerven ziemlich scharf erkennen. Ferner dient die fokale Beleuchtung dazu, kleinere Stellen des Augengrundes bei ziemlich starken Trübungen der brechenden Medien (Glas-

[1] Wolff's Beleuchtungsröhre wurde in seiner Arbeit 1908 (Arch. f. Augenheilk. Bd. LIX, H. 2) beschrieben und abgebildet.

körper, Linse und Hornhaut) hell und scharf aufleuchten zu lassen. Die fokale Beleuchtung des Glaskörpers läßt sog. durchsichtige feinste Glaskörperchen-Trübungen erkennen infolge der an ihnen stattfindenden Diffraktion des Lichts (Theorie der Sonnenstäubchen).

Referate, Übersetzungen, Auszüge.

Annual Report for 1910. Department of Public Health. (Kairo 1912, p. 20, Ophthalmic Hospitals.)

Der von Sir Ernest Cassel 1902 gestiftete Fond zur Einrichtung eines fliegenden Augenhospitals in Ägypten ist 1904 von der ägyptischen Regierung übernommen und auf Dr. Mac Callan's energisches Betreiben vermehrt und zur Unterhaltung von zwei fliegendem und einem festen Hospital verwandt worden. (Seit 1910 sind noch zwei feste Augenhospitäler gegründet worden, zwei andere sind projektiert. Ref.) Aus diesen 3 Augenkliniken hebt der Sanitäts-Bericht des Gesundheitsamtes der ägyptischen Regierung folgendes hervor: Untersucht wurden 1908: 19614, 1909: 22,373, 1910: 25514 neue Patienten, regelmäßig behandelt etwa 60% von denselben. Die Zahl der Trichiasisfälle war ungeheuer groß: 1908: 8159, 1909: 10060, 1910: 7507. Bleiben wir beim Jahre 1910, so war die Zahl der Blinden unter 25514 Patienten 2010 (7,87%), diejenige der Einäugigen 2488 (9,54%). Der Prozentsatz der ein- und doppelseitig Blinden war also 17,5! Operationen wurden nicht weniger als 11486 ausgeführt, davon 5125 Abkratzungen bei Trachom, 3022 Trichiasis-Operationen, aber nur 222 Operationen seniler und 125 jugendlicher Stare! Es ist bedauerlich, daß die Zahl der Iridektomien nicht angegeben ist. Dieselbe muß bei der Häufigkeit adhärenter Leukome und des primären Glaukoms in Ägypten ganz bedeutend sein. Die obige Statistik, welche gegenüber anderen aus dem Orient stammenden den Vorzug der Zuverlässigkeit hat, redet eine deutliche Sprache. Sie zeigt, daß von der von manchen eingeborenen Ärzten behaupteten raschen Abnahme des Trachoms in Ägypten noch nicht die Rede ist. M. Meyerhof.

Journal-Übersicht.

I. A. v. Graefe's Archiv für Ophthalmologie. LXXXI, 1.

1) **Über eine durch Vorkommen multipler Miliar-Aneurysmen charakterisierte Form von Retinaldegeneration**, von Prof. Th. Leber in Heidelberg.

Bei den vielfachen Miliar-Aneurysmen der Netzhautgefäße lassen sich 2 Gruppen unterscheiden. Die eine Gruppe wird von den Fällen gebildet, bei denen es sich um dieselben Gefäßerkrankungen des Greisenalters handelt, welche bei Hirnblutungen eine wichtige Rolle spielen, bisher aber noch verhältnismäßig selten als Ursache von erheblichen Netzhautblutungen nachgewiesen sind. Hier fehlen auffallende Gewebsveränderungen der Netzhaut, während bei der zweiten Gruppe zugleich schwere Erkrankungen des Netzhautgewebes bestehen. Die wesentliche Ursache der Netzhaut-Entartung sind vermutlich Störungen des Blutlaufs, welche durch eine in ungleichmäßiger Weise, aber oft weit über die Netzhaut verbreitete Erkrankung ihrer kleinen

Gefäße bewirkt werden. Diese Gefäß-Erkrankung ruft neben vielfachen Aneurysmen auch Verstopfung zahlreicher kleiner Schlagadern hervor. Die Veränderungen betreffen hauptsächlich oder ausschließlich die kleinen, den Haargefäßen schon nahestehenden Verzweigungen und vorzugsweise, wenn auch nicht ausschließlich, die Schlagadern Erhebliche Blutungen fehlen meistens.

Die Sehnervenscheibe und die größeren Netzhautgefäße sind in der Regel selbst dann unverändert, wenn die Netzhaut-Erkrankung sich bis an ihren Rand erstreckt. Die Netzhaut zeigt vielfache kleine, dicht gedrängte Flecken, die zu ausgedehnteren Flächen zusammenfließen und zuweilen eine gürtelförmige Anordnung zeigen. Die Flecke sitzen meistens hinter den Gefäßen, die nur selten überlagert erscheinen. Die vielfachen kleinsten Aneurysmen sitzen in rundlicher oder birnförmiger Gestalt an den Enden der kleinsten Schlagadern wie Beeren an einem Stiel oder sind in den Gefäßverlauf eingeschaltet. Zuweilen finden sich auch einzelne an den Blutadern. Oft sind sie von dünnen Blutungen eingescheidet, die auch in die Umgebung ausstrahlen, aber meistens keine erhebliche Größe erreichen Zuweilen sieht man neben bluthaltigen Blutsäckchen verstopfte Gefäße von weißer Farbe. Die Verstopfung kann streckenweise auftreten.

Die Aneurysmen sind nach den bisherigen Beobachtungen auf einen Teil des Augengrundes beschränkt und stellen den höchsten Grad der durch Erkrankung der kleinen Schlagadern bedingten Ernährungsstörung dar. In weitgediehenen Fällen pflegt Netzhautablösung aufzutreten. Das Sehvermögen ist stark herabgesetzt, doch beobachtet man selten plötzliche fast völlige Erblindung. In dem schleppenden Verlaufe wird die allmählich fortschreitende Verschlimmerung einzeln durch stärkere Nachschübe unterbrochen.

Die Aneurysmen entstehen nicht durch Überdehnung, sondern durch Risse der durch Verkalkung brüchigen Gefäßwand, an die sich Gewebswucherungen anschließen, welche die Lücke ausfüllen. Das Blut durchbricht entweder nur die mittlere Schicht der Gefäßwand, oder auch die äußere. Bei kleinen Rissen braucht der Blutlauf nicht unterbrochen zu werden.

Auffallend ist, daß die Erkrankung nur bei männlichen Personen im jugendlichen Alter, 13—26. Lebensjahr, auftritt, während die in mancher Beziehung ähnliche Retinitis circinata vorzugsweise im späteren Alter und bei Frauen vorkommt.

---

2) **Weiterer experimenteller Beitrag zur Pathogenese der Stauungs-Papille,** von Georg Levinsohn, Privatdozenten in Berlin.

Versuche mit einem Apparat, welcher fest in die Öffnung des Schädeldaches eingefügt werden kann und mit einem Ventil versehen ist, so daß von der in die Schädelhöhle eingespritzten Flüssigkeit nichts wieder abfließen kann. Wurden Glycerin, Öl, flüssiges Paraffin in den Subduralraum eingeführt, so traten schwere Zuckungen auf, dagegen zeigten sich Stauungs-Erscheinungen an den Sehnervenscheiben nur in sehr unvollkommener Weise und ziemlich spät, so daß die Stauung vermutlich durch Verlegung der Abflußwege der intraokularen Flüssigkeit, sei es direkt durch Öl oder durch entzündliche Veränderungen, am Eintritt der Zentralgefäße zustande gekommen ist.

An drei Hunden und einem Affen wurde durch Zinnober oder Berliner Blau gefärbte Kochsalzlösung in den Subduralraum eingespritzt. Selbst große Flüssigkeitsmengen sind kaum imstande, eine Stauung an der Sehnervenscheibe hervorzurufen. Damit ist der Beweis geliefert, daß die Stauungs-Papille nicht, wie Schieck annimmt, dadurch entsteht, daß die cerebrospinale

Flüssigkeit in die vorgezeichneten Wege des Axialstranges hineingetrieben wird. Wäre diese Ansicht richtig, so müßten schon geringe Flüssigkeitsmengen unter geringem Druck Stauung hervorrufen.

Die eingeführte Flüssigkeit erhöht den Hirndruck nicht dauernd, weil das Gehirn zahlreiche Abflußwege besitzt und die Aufsaugung durch die Blutbahn rasch erfolgt. Bei Hirngeschwülsten würde sich keine Flüssigkeit ansammeln, wenn die Aufsaugung der Flüssigkeit ohne Hindernisse vonstatten ginge. Die Ansammlung erfolgt, weil die krankhaft veränderte Flüssigkeit schwer aufgesogen wird.

Verf. hält daher an seiner Anschauung fest, daß Stauungs-Papille nur dann entsteht, wenn eine krankhaft veränderte Hirnflüssigkeit vorliegt. Gegen Schieck spricht auch, daß die eingespritzte Flüssigkeit niemals in den Axialstrang aufsteigt.

---

3) **Zur Pathogenese der sympathischen Ophthalmie,** Teil III, von Dr. F. Deutschmann in Hamburg.

Verf. fand regelmäßig Diplokokken, welche sich nach Gram nicht entfärbten. Sie sind spärlich und nur in frischen Entzündungsherden anzutreffen. Da sie fast immer einzeln liegen, werden sie leicht übersehen. Auf der anderen Seite schützt ein heller Hof vor Verwechselung mit ähnlichen Gebilden. Verf. sieht diesen gram-positiven Diplokokkus als Erreger der sympathischen Ophthalmie an. Bei Kulturversuchen mit den Diplokokken wurde mehrmals Sarcine gezüchtet.

Nach einer Erörterung der noch schwankenden Anschauungen über das Wesen der Sarcine wird über eigene Versuche berichtet, welche ergaben, daß gelbe Sarcine beim Durchgange durch die Unterleibshöhle von Meerschweinchen und ebenso durch Kaninchen-Augen in weiße Diplokokken übergehen können, welche zum Teil für weiße Staphylokokken gehalten werden konnten. Derartige Übergänge erfolgen nur in Tierkörpern, nie auf künstlichen Nährböden. Die aus der Umwandlung hervorgegangenen Diplokokken vermögen Entzündungen hervorzurufen.

Verf. nimmt an, daß bei oder nach Augenverletzungen Sarcine ins Auge gelangt, die in Diplokokken umgewandelt wird. Die Diplokokken wandern entweder aus der Aderhaut in den Zwischenscheidenraum oder mit den vorderen Ciliargefäßen zum Augapfel heraus, um diesen herum innerhalb der Augenhöhlenmuskeln und hinter dem Auge, unter Umständen neben den Zentralgefäßen in die Sehnervenscheiden und in umgekehrter Richtung. An den Hirnhäuten entstehen nur umschriebene entzündliche Herde, welche keine Allgemeinerscheinungen auslösen.

---

4) **Auf welche Weise lassen sich brauchbare fronto-occipitale Röntgenaufnahmen des unteren Abschnittes der Augenhöhle gewinnen?** von Stabsarzt Dr. Langenhan und Stabsarzt Dr. Wätzold, Kdt. zur Kgl. Universitäts-Augenklinik Berlin.

Damit der Schatten der Felsenbein-Pyramide nicht stört, empfiehlt es sich, den Schädel nackenwärts zu beugen, so daß die deutsche Horizontalebene (tiefste Punkte der beiden Augenhöhlenränder — höchste Punkte der äußeren Ohröffnungen) um 15^0 gegen die Senkrechte in gleicher Richtung geneigt ist. Durch Abbildungen erläutert.

5) **Über die einleitenden Vorgänge bei der ersten Entstehung der Nervenfasern im Nervus opticus,** von Dr. Aurel v. Szily, Privatdozent und I. Assistent der Univ.-Augenklinik in Freiburg i. Br.

Beobachtungen an Embryonen verschiedener Tiere und auch an menschlichen Früchten. Es handelt sich um die einleitenden Vorgänge beim Auftreten der ersten Nervenfasern innerhalb der epithelialen Wandung des Zentralnervensystems. Dem ersten Erscheinen von Nervenfasern geht eine Hohlraumbildung voraus. Die Hohlräume entstehen durch Zerfall von Zellgruppen, und die Spitzen der auswachsenden Nervenfasern ziehen in sie hinein. Auf diese Weise ist den wachsenden Fasern der Weg vom und zum Gehirn vorgeschrieben. Die Beobachtungen sprechen in gewisser Weise für die Auschauungen R. y Cajal's, der vermutet, daß bei der Entstehung der ersten Nervenbahnen chemotaktische Einflüsse im Spiele sind.

6) **Über angeborenen Totalstar und Netzhaut-Anomalien,** von Dr. W. Gilbert, Privatdozent und I. Assistenzarzt der Kgl. Univ.-Augenklinik zu München.

$6^1/_2$ Monate altes Kind. Rechts weicher Star; linkes Auge etwas verkleinert, Star, Lückenbildung in der hinteren Linsenkapsel, Rest der Art. hyaloid., in der Nähe der Ora serrata Netzhaut-Veränderungen, welche besonders in einer Wucherung der Körnerschicht bestehen.

Die Lücke in der hinteren Linsenkapsel war nicht infolge der Härtung entstanden. Man sah, daß sie durch eine Verdünnung der Kapsel gewissermaßen vorbereitet war, und außerdem fand sich an der Stelle der fehlenden Kapsel die Tunica vasculosa als Auskleidung der hinteren Linsenfläche.

Die Deutung ist unsicher. Vielleicht ist die Ursache der Veränderungen in gestörter Rückbildung der Tunica vasculosa lentis zu suchen.

7) **Über cystenartige, nach Staphylom-Abtragung entstandene Gebilde der Conjunctiva,** von Dr. W. Boer, Assistent der Kgl. Univ.-Augenklinik in Halle a. S.

Die Cyste saß scharf abgegrenzt an der Nasenseite des Augapfels und war 14 : 18 : 12 mm groß. Die Wand bestand aus drei Schichten; außen Epithel, welches dem Bindehautepithel glich und Becherzellen enthielt, in der Mitte ein zweischichtiges Bindegewebe, innen ein mehrschichtiges Epithel, dessen Oberfläche aus flachen Zellen mit länglichen Kernen bestand, während der Bindegewebsschicht vieleckige Zellen mit runden Kernen aufsaßen.

Verf. rechnet die Cyste zu den Fältungscysten, welche so entstehen, daß die Ränder einer Bindehautfalte fest verkleben, und der so entstandene Hohlraum nach und nach durch abgesonderte Flüssigkeit ausgedehnt wird.

8) **Über Indicanurie bei Augenkrankheiten,** von Prof. Eugen v. Hippel, in Halle a. S.

Bei 416 Kranken der Klinik wurden Untersuchungen auf Indican angestellt. Schwache Indicanurie ist nicht krankhaft, erst verstärkte Ausscheidung deutet auf eine krankhafte Störung hin. Verf. rechnet nur diejenigen Fälle als positiv, bei denen über die blaue Farbe ein Zweifel nicht möglich war. In diesem Sinne waren von den 416 Augenkranken verschiedener Art 400 negativ, 16 positiv. Vermehrte Indicanausscheidung ist also für die Entstehung von Augenkrankheiten ohne wesentliche Bedeutung.

9) **Über die eigenartige Hemeralopie mit diffuser weißgraulicher Verfärbung des Augenhintergrundes**, von Oberstabsarzt Dr. Ch. Oguchi in Tokio.

3 eigene Fälle und ein in der Japan. Ophthalmolog. Zeitschrift 1911 von Komoto veröffentlichter Fall. Alle vier Kranke waren Männer von etwa 20 Jahren. Bei zwei Kranken waren Sehschärfe und Gesichtsfeld bei heller Beleuchtung normal, bei herabgesetzter Beleuchtung herabgesetzt bzw. eingeengt. Von den anderen beiden hatte der eine bei heller Beleuchtung $S = 0{,}7$, der andere $S = 0{,}5$, beide zeigten schon bei vollem Tageslichte Einengung des Gesichtsfeldes. Der Augenhintergrund war im ganzen Bereiche oder nur in einem kleinen Bezirke mehr oder minder stark grauweiß verfärbt. Pigmentflecke und weiße Punkte fehlten. Die Sehnervenscheibe und die Gefäße zeigten keine Veränderungen, der gelbe Fleck hob sich dunkel von der grauen Umgebung ab.

10) **Beitrag zur Kenntnis der retinalen Cystenbildung und der Papillitis nach Entzündungen des vorderen Bulbusabschnittes**, von Dr. Nobuo Inouye aus Tokio (aus der Univ.-Augenklinik zu Leipzig).

I. Einem 10 Jahre alten Knaben wurde das rechte Auge durch einen Stock verletzt. Nach 6 Wochen entwickelte sich eine Iriscyste, welche nach der Entleerung wiederkehrte und dann mit der unterliegenden Regenbogenhaut entfernt wurde. $S = {}^{6}/_{12}$. Nach einigen Jahren war S auf „Handbewegungen in 6 m" gesunken. Die Hornhaut war matt, am oberen Hornhautrande saßen zwei halberbsengroße Blasen (cystoide Vernarbung), die Regenbogenhaut war nach oben verzogen, die Pupille durch graue Massen verlegt, Druck erhöht, Enukleation. In der Gegend zwischen Sehnervenscheibe und gelbem Flek war die Netzhaut von einer ganzen Reihe von senkrecht zu ihrer Oberfläche angeordneten cystischen Hohlräumen verschiedener Größe durchsetzt, welche teils innerhalb der inneren Körnerschicht, teils innerhalb der Henle'schen Faserschicht und äußeren plexiformen Schicht lagen. Genau im gelben Fleck befand sich der größte Hohlraum, welcher fast die ganze Dicke der Netzhaut einnahm.

II. 72jähriger Mann. Verletzung des linken Auges durch einen Steinwurf. Eine heftige Entzündung der Tenon'schen Kapsel führte schließlich zu einer vollständigen Verwachsung des Tenon'schen Raumes. Dazu gesellte sich eine Entzündung der Regenbogenhaut und des Ciliarkörpers, herabgesetzte Spannung, Druckempfindlichkeit. Dauernde Schmerzen führten schließlich zur Enukleation. Die Netzhaut war in der Gegend des gelben Fleckes abgehoben. Die Ganglien-Zellenschicht und die innere Körnerschicht waren erheblich verbreitert, in der inneren Körnerschicht, in der äußeren retikulären Schicht und in der Henle'schen Faserschicht befanden sich nebeneinander zahlreiche Hohlräume, welche mit krümeligen Massen gefüllt waren und einzeln ein feines Fibrinnetz enthielten.

III. Zum Teil bereits von Prof. Birch-Hirschfeld veröffentlicht. Einem 59jährigen Manne war das rechte Auge wegen Ulcus rodens der Umgebung mit Röntgen bestrahlt worden. Die Intima der Regenbogenhaut- und Netzhautgefäße zeigten vakuolisierende Entartung. Die Netzhaut enthielt in der Gegend des gelben Fleckes zahlreiche Hohlräume. Die äußeren Körner und die Stäbchen und Zapfen waren unverändert.

IV. Chronische plastische Aderhautentzündung, welche zur Schrumpfung des Augapfels führte. In der Netzhaut lagen zahlreiche Hohlräume, welche

sich bis zur Äquatorialgegend erstreckten, aber besonders zu einer mächtigen Verdickung der Gegend des gelben Fleckes geführt hatten. Die Sehnervenscheibe zeigte Auflockerung und Anschwellung, die Wandungen ihrer Gefäße waren von einem Lymphocyten-Mantel umgeben.

In allen diesen Fällen von Cystenbildung waren chronisch entzündliche Veränderungen in dem vorderen Abschnitt der Augäpfel nachzuweisen.

Die Frage, wie die Netzhautcysten entstehen, ist trotz verschiedener Erklärungsversuche noch nicht gelöst. Verf. weist auf die Entzündung der Sehnervenscheibe bzw. Stauungspapille hin, welche bei Entzündung des vorderen Augapfelabschnittes, besonders nach Verletzungen, vorkommen und zuerst von Hirschberg als „traumatische oder perforative Stauungspapille" bezeichnet wurden. Man nimmt allgemein an, daß die Schwellung der Sehnervenscheibe auf eine von dem entzündeten vorderen Augapfelabschnitt ausgehende Toxinwirkung zurückzuführen ist. Die Netzhautcysten sind Folge von Ödem, und Verf. vermutet, daß die zum Ödem führenden krankhaften Veränderungen der Netzhaut auf derselben Toxinwirkung beruhen. Allerdings fehlt hier für die Ausbreitung der Toxine der vorgezeichnete Weg, welcher zur Sehnervenscheibe führt, und man muß schon mit veränderten Diffusionsverhältnissen im Glaskörper rechnen. Daß vorzugsweise die Gegend des gelben Fleckes erkrankt, dürfte eine Folge der besonders geringen Widerstandsfähigkeit dieses Bezirkes gegen Schädlichkeiten sein.

---

11) **Experimentelle Untersuchungen über die Durchlässigkeit der durchsichtigen Medien des Auges für das Ultrarot künstlicher Lichtquellen,** von Dr. A. Vogt, Oberarzt der Augenabteilung der Kant. Krankenanstalt in Aarau.

Während die Untersuchungen über die Durchlässigkeit der durchsichtigen Augenmedien für das Ultraviolett zu einem gewissen Abschlusse gelangt sind, liegen über die Durchlässigkeit für Ultrarot nur ungenügende und sich widersprechende Angaben vor.

Verf. hat zahlreiche Versuche an frischen Kalbs- und Schweinsaugen angestellt. Die Einzelheiten des Verfahrens, die Vorbereitung der Augäpfel, die Messungen mit der Thermosäule können hier nicht näher geschildert werden.

Das Ergebnis ist vor allem, daß viel mehr ultrarote Strahlen ins Auge gelangen, als man bisher angenommen hat. Im Verhältnis zum Sonnenlichte überwiegt das Ultrarot im elektrischen Lichte sehr bedeutend. $^1/_4$ bis $^1/_3$ der gesamten Wärme der Bogenlampe durchdringt die Augenmedien. Nur weißglühende Körper senden ultrarote Strahlen aus, welche die Medien des Auges durchsetzen, Rotglut genügt nicht. Die ultraroten Strahlen des elektrischen Lichtes gelangen in weit größerer Menge zur Netzhaut als die sichtbaren. Um diejenigen ultraroten Strahlen, welche die Augenmedien zu durchdringen vermögen, zu absorbieren, sind sehr dicke Wasserschichten erforderlich. Bei den bisherigen Versuchen, Linse und Netzhaut durch leuchtende Strahlen zu schädigen, sind diese Verhältnisse nicht berücksichtigt worden. Nach Anordnung der Versuche gelangten besonders bei der Benutzung künstlicher Lichtquellen mehr ultrarote als sichtbare Strahlen zur Netzhaut, und es bedarf noch der Feststellung, wie weit die durch Blendung verursachten Störungen und Veränderungen auf der Einwirkung der ultraroten Strahlen beruhen. Vermutlich ist ihre Einwirkung erheblich.

Ganz besonders sind die Versuche des Verf.'s geeignet, die Entstehung des Glasbläserstars aufzuklären. Die ultraroten Strahlen künstlicher Lichtquellen gelangen zur Linse und durch die Linse in größerer Menge, als alle anderen Strahlen des Spektrums. Die Linse ist für die ultraroten Strahlen etwas weniger durchlässig als die anderen Medien. Sie absorbiert also einen großen Teil der Strahlen und muß sich mangels einer Zirkulation erwärmen. Die Erwärmung kann Veränderungen des Linseneiweißes hervorbringen. Der Glasbläserstar beginnt in der Gegend des hinteren Pols, also da, wo die Wärmestrahlen, welche die Linse durchsetzen, am stärksten konvergieren und daher am dichtesten sind.

---

12) **Pseudotumor der Iris bei einem Kinde,** von Dr. Siegmund Ginsberg und Dr. Paul Cohen in Berlin.

Bei einem 4jährigen Kinde bestand eine alte, noch nicht abgelaufene Iridocyklo-Chorioiditis mit Netzhaut-Ablösung. Die Erkrankung stand wahrscheinlich mit Masern in Verbindung und hatte sich auf metastatischem Wege oder nach einer schweren Hornhaut-Entzündung entwickelt. In ihrem Verlaufe waren zahlreiche kleine Blutungen aufgetreten. Etwa 3 Jahre nach dem Beginn des Augenleidens entstand eine rasch wachsende Geschwulst, welche bei der ersten Vorstellung in sichelförmiger Gestalt die Kammerbucht außen und außen-unten ausfüllte und an der breitesten Stelle etwa 2 mm maß. Sie war von gelbrötlicher Farbe und höckeriger Oberfläche. Da Verf. eine bösartige Neubildung vermutete, wurde das Auge entfernt.

Die anatomische Untersuchung ergab, daß die Geschwulst in ihrer ganzen Ausdehnung von lockerem, faserigem Bindegewebe der Regenbogenhaut umschlossen war. Von dieser Bindegewebshülle zogen feine Fasern in die Geschwulst und teilte sie in alveolenähnliche Räume verschiedener Größe ab. Im übrigen fehlte zwischen den Zellen der Geschwulst eine Interzellularsubstanz. Die Zellmasse bestand hauptsächlich aus zahlreichen Riesenzellen verschiedener Form und Größe. Außerdem fanden sich große Mengen von feinen, langen, büschelförmig gelagerten Nadeln, die von Schwefelsäure unbeeinflußt blieben und sich in Alkohol und Xylol lösten. Ferner sah man Häufchen von mehr oder weniger veränderten Blutkörperchen und Blutfarbstoff.

Verf. gibt folgende Deutung des Befundes. Die Blutungen und zellhaltigen Ausschwitzungen wurden infolge von Blutlaufstörungen nicht aufgesogen, sondern verfielen der Verfettung, wobei Fettsäuren auskristallisierten. Die Kristalle wirkten als Fremdkörper und gaben zur Bildung von Riesenzellen Veranlassung. Scheer.

II. Klinische Monatsblätter für Augenheilkunde. 1911. Mai-Juni.

1) **Zur Behandlung des Trachoms und des Follikular-Katarrhs mit Quarzlicht,** von Th. Mohr und G. Baum.

Kontraindiziert ist die Quarz-Behandlung: 1. Bei sehr unruhigen, nervösen Individuen, da bei heftiger Kopfbewegung durch die Quarzlampe in jetziger Aufstellung Gefahr für Bulbus und Lider besteht. 2. Bei irgendwie schon tiefer greifenden trachomatösen Prozessen, da die Mühewaltung nicht dem Effekt entspricht. Indiziert erscheint die Quarz-Behandlung: 1. Bei ganz frischen Trachomen. 2. Bei hartnäckigen Follikular-Katarrhen. Bei ruhigen Patienten und sachgemäßer Anwendung bestehen weder für den Bulbus noch für die Lider irgend welche Gefahren.

2) **Über Herpes iridis**, von W. Gilbert.

Für das klinische Bild des echten Herpes iridis, zu denen die iritischen Reizungen bei Herpes zoster und febrilis nicht gehören, sind Schwellungen im Pupillarteil der Iris mit folgender Vorderkammer-Blutung charakteristisch.

3) **Über die Wirkung von Atropin und Eserin auf das Leichen-Auge**, von A. Groenouw.

Die Versuche des Verf.'s ergaben, daß Atropin- und Eserin-Lösung, in den ersten 3—4 Stunden nach dem Tode eingeträufelt, sehr deutlich die Pupillenweite beeinflussen, und daß daher diese Methode zur frühzeitigen Feststellung des eingetretenen Todes nicht brauchbar ist. Dagegen könnte sie in der gerichtlichen Medizin unter Umständen von Wichtigkeit sein, um festzustellen, wie lange Zeit seit dem Eintritt des Todes verflossen ist.

4) **Das Wesen der Augen-Veränderungen bei Polycythämie. Zugleich ein weiterer Beitrag zur Theorie der Stauungspapille**, von K. Behr.

Die Polycythämie oder Erythrocytose führt ophthalmoskopisch und mikroskopisch zu charakteristischen Veränderungen, welche eine pathognomonische Bedeutung für die Diagnose haben. Abgesehen von einer starken venösen Hyperämie der Lider und der Konjunktiva ist die Sklera in ausgesprochenen Fällen bläulich verfärbt durch hochgradige Erweiterung der Gefäße der Chorioidea. In der Netzhaut sind die Venen ebenfalls stark erweitert. Die Stauungspapille bei Polycythämie ist allein durch ein lokales Ödem der Papille und des peripheren Sehnervenstammes hervorgerufen. In der Netzhaut kann das Ödem auch ophthalmoskopisch zutage treten dadurch, daß die Gefäße trotz ihrer Verbreiterung durch die geschwollene und ödematös getrübte Netzhaut stellenweise überlagert und unsichtbar werden. Mikroskopisch waren in sämtlichen gefäßführenden Teilen des Auges außer der Retina kleinzellige Infiltrate nachweisbar. Die früher als Cyanosis retinae beschriebenen ophthalmoskopischen Veränderungen sind identisch mit den bei der Polycythämie auftretenden.

5) **Über ein papilläres Lid-Sarkom. Beobachtung bei einem 10jährigen Knaben**, von B. Fleischer und Robert Bertscher.

Das papillomatöse Aussehen ließ zunächst nicht an ein Sarkom denken, erst die Fortsetzung des Tumors nach der Tiefe zu erweckte Verdacht auf einen bösartigen Tumor.

6) **Ein seltener Befund anläßlich einer Trepanation der Stirnhöhle**, von K. W. Snegireff.

Die mikroskopische Untersuchung ergab einen fibrösen Polyp mit chronischer Bindegewebs-Entzündung und metastatische Umwandlung des Bindegewebes in Knochen. Stellenweise sieht man adenomatöse, sich in die Tiefe erstreckende Epithel-Wucherungen und Anhäufung polynukleärer Leukocyten.

7) **Beobachtungen bei einseitigem Katarakt und Aphakie**, von H. Schmidt-Rimpler.

Sehr interessante Beobachtungen am eignen staroperierten Auge.

8) **Über eine Familie mit hereditär-familiärer Chorio-Retinitis,** von Anton Lutz.

Es handelt sich um eine Familie mit 9 Kindern, 6 Mädchen und 3 Knaben. Vier der Mädchen erkrankten ohne irgend welche äußere Ursache, alle im gleichen Lebensalter (10—12 Jahre), unter plötzlichem rapiden Sinken der Sehschärfe. Das ophthalmoskopische Bild ist ein durchaus eigenartiges und läßt sich am besten vergleichen mit einer sehr stark ausgesprochenen Macula-Affektion.

9) **Zur Therapie der serösen Iriscysten,** von Fritz Schoeler.

Zuerst verengert man die Pupille nach Möglichkeit durch Miotica, um etwaige Kapseltrübungen durch Jodtinktur zu vermeiden. Nach Kokaïnisierung führt man dann möglichst vom Limbus her direkt in die Cyste die dünne Nadel einer Pravaz'schen Spritze ein, an der die Spritze noch fehlt. Durch diese Kanüle läßt man den Cysteninhalt austreten, damit die Cyste zusammenfällt und sich verkleinert. Dann erst spritzt man mit geringem Druck einige Tropfen einer verdünnten Jodtinktur in die Cyste ein, bis sie einigermaßen gefüllt ist. Die weitere Behandlung besteht in Bettruhe, Umschlägen, Atropin, Kokaïn.

10) **Beitrag zur Technik der Nachstar-Operation,** von Levinsohn.

Das vom Verf. empfohlene Sichelmesserchen soll sich bei der Durchschneidung des Nachstars als außerordentlich schonend für das Auge erweisen, einmal, weil es eine Verletzung des Glaskörpers ganz oder fast ganz vermeidet und zweitens, weil es keine Zerrung des Ciliarkörpers hervorruft; bei guter Schärfe durchschneidet es glatt die dicksten Schwarten.

Juli.

1) **Beiträge zur Trachomfrage,** von R. Hesse.

In einem Falle von altem Trachom mit Pannus und frischem Nachschub in der Übergangsfalte ist es Verf. gelungen, sowohl im Epithel der Bindehaut des Lides als des Bulbus und der erkrankten Hornhaut Chlamydozoen sicher nachzuweisen.

2) **Ein großes Dermoïd der Kornea,** von R. Tischner.

Bei einem sonst ganz normalen jungen Manne findet sich ein Dermoïd des linken Auges, das die gesamte Kornea einnimmt und zirkulär auf die Sklera übergreift. Die Iris liegt in der unteren Bulbushälfte der Kornea an und stellenweise auch in ihr; desgleichen liegt die verkleinerte, zum Teil verkalkte Linse der Kornea an. Im oberen Teile des Bulbus ist eine vordere Kammer vorhanden, die Iris ist, abgesehen von der Wurzel, frei und zeigt normale Verhältnisse.

3) **Eine persistierende Ringtrübung nach Keratitis parenchymatosa centralis annularis,** von W. Reitsch-Hirschberg.

Auf beiden Augen der 22jährigen Patientin findet sich auf der Hornhaut eine grauweiße, ringförmige, konzentrische Trübung.

4) **Die bakterioskopische Prophylaxe der Wund-Infektionen des Auges,** von Josef Imre.

Verf. hat auf der normalen Bindehaut in 38% Ketten gefunden, die nach den morphologischen, klinischen und bakteriologischen Eigenschaften als Pneumokokken zu betrachten sind. Streptokokken kommen sehr selten vor. Die Größe und Färbbarkeit der einzelnen Individuen und Ketten hängt sehr stark von der Alkaleszenz des Nährbodens ab. Die Keime spielen bei den postoperativen Entzündungen die wichtigste Rolle. Bei den Kettenträgern ist vor der Operation eine mehrtägige Vorbereitung mit Pyocyanase oder $^1/_4$ % Perhydrol oder Spülungen angezeigt. Es muß individualisiert werden, da die genannten Mittel nicht jeder Bindehaut gleich gut bekommen. In der Mehrzahl der Fälle verschwinden unter solch vorbereitender Behandlung die Ketten. Eine prophylaktische Pneumokokken-Serum-Injektion ist zu empfehlen.

5) **Karzinommetastase in der Chorioidea, beginnend mit akuter Iritis,** von C. A. Hegner.

Die Erkrankung des linken Auges, in dem sich später der Chorioideal-Tumor entwickelte, äußerte sich zuerst in Form einer rheumatischen Iritis, so daß der Gedanke eines kausalen Zusammenhangs zwischen Tumorbildung und Iritis nahegelegt wird.

6) **Erfahrungen über Toti's Dakryocysto-Rhinostomie,** von Salus.

Verf. hat die Operation in 29 Fällen ausgeführt und dieselbe als sehr wertvolle Bereicherung der Therapie der Tränensack-Leiden empfunden. Keine andere operative Methode bietet so hohe Chancen bezüglich der Erhaltung bzw. Wiederherstellung der spontanen Tränenabfuhr. Voraussetzung für ein vollkommenes Resultat ist exakte technische Ausführung, strikte Beobachtung der Gegenanzeigen.

7) **Über experimentelle sympathisierende Entzündung,** von H. Guillery.

Nach den Ergebnissen der Forschungen des Verf.'s gelingt es, durch Einführung gewisser Fermente ins Auge und unter sicherem Ausschluß jeder Bakterienwirkung eine chronische Entzündung des Uvealtraktus hervorzurufen, welche klinisch wie anatomisch eine weitgehende Übereinstimmung mit dem Krankheitsbilde der sympathisierenden Entzündung zeigt.

8) **Plötzliche einseitige Erblindung nach perforierender Schädelverletzung vom Gaumen aus,** von R. Birkhäuser.

Der 52jährige Patient erhielt von hinten einen starken Stoß, so daß er der Länge nach vornüber aufs Gesicht fiel. Während des Sturzes hielt er eine lange Tabakspfeife zwischen den Zähnen, welche beim Aufschlagen des Gesichts mit großer Kraft in den Mund gestoßen wurde. Nach dem Sturze war er auf dem rechten Auge blind. Die eingedrungene Pfeifenspitze hatte den Sehnerven in der Gegend des Foramen opticum verletzt.

9) **Meine bisherigen Erfahrungen über die Palliativ-Trepanation bei Papillitis,** von A. v. Hippel.

Auf Grund der Erfahrung des Verf.'s unterliegt es keinem Zweifel, daß wir in der Palliativ-Trepanation das wertvollste Mittel gegen die Papillitis besitzen, sofern sie nur rechtzeitig zur Anwendung gebracht wird, d. h. bevor das Sehvermögen der Kranken erheblich abgenommen oder eine beginnende

atrophische Verfärbung der Papille sich eingestellt hat. Verf. rät, bei Papillitis auf nicht luetischer Basis keine Zeit mit einer nutzlosen medikamentösen Behandlung zu verlieren, sondern rechtzeitig dem Patienten die Palliativ-Trepanation zu empfehlen, welche die Gefahr der Erblindung zu verhindern vermag.

August.

1) **Experimentelle Untersuchungen mit Uranin,** von M. Hagashi in Tokio.

Die Uraninprobe kann klinisch zur Unterscheidung einer oberflächlichen von einer intraokulären Entzündung von Nutzen sein und über den jeweiligen Zustand bzw. die völlige Heilung einer intraokulären Entzündung Aufschluß geben.

---

2) **Über kombinierte Röntgen-Radium-Behandlung bei Lid-Karzinom,** von C. Hirsch.

Es wurde ein günstiger Erfolg erzielt, der wohl der Ausdehnung der einzelnen Sitzungen auf 1 Stunde und länger zu danken war. Schädliche Einwirkungen auf die Hornhaut und die tieferen Teile traten nicht auf.

---

3) **Über eine besondere Form der Lokalreaktion am Auge nach probatorischer Tuberkulin-Injektion,** von Georg Tobias.

Verf. hat mehrere Fälle beobachtet, wo in unmittelbarem Anschluß an probatorische Tuberkulin-Injektionen im Hornhaut-Parenchym eine Reihe feiner, punktförmiger Infiltrate sich bildeten. Verf. meint, daß eine Tuberkulin-Kur milde und ohne Reaktionserscheinungen verlaufen soll.

---

4) **Über die Pathogenese der ekzematösen Kerato-Conjunctivitis (scrofulosa),** von Gian Luigi in Colombo.

In den zu der Krankheit geneigten Individuen verändern sich die Gewebe der Bindehaut und der Hornhaut beim Vorhandensein toxischer, durch Autodarm-Intoxikation erzeugter Substanzen im Blutumlauf; ihre große Menge kann zuweilen die einzige Ursache der Krankheit sein.

---

5) **Über Herabsetzung des intraokulären Drucks bei äußeren Augenkrankheiten,** von M. zur Nedden.

Eine zeitweilige Herabsetzung des intraokularen Drucks wird bei allen denjenigen äußeren Augen-Affektionen gefunden, die zu einer plötzlichen ausgedehnten subkonjunktivalen Injektion Anlaß geben.

---

6) **Ein Fall von operativ geheiltem sog. intermittierenden Exophthalmus,** von A. Loewenstein.

Die orbitalen Varikositäten des veröffentlichten Falles, die das klinische Bild eines intermittierenden Exophthalmus darboten, ebenso wie die Ektasie der Schläfenvenen, sind wahrscheinlich durch ein Stromhindernis entstanden, welches die während der Schwangerschaft vergrößerte Schild-Drüse darstellte.

---

7) **Über Komplikationen des Augapfels bei Milzbrand,** von Th. Verderame.

Bei einem an Milzbrand-Affektion der Lider und des Gesichts erkrankten Patienten griff der Prozeß auf die Orbita weiter, und trotz der breiten Er-

öffnung der Orbita, die zur Entleerung von Eiter führte, kam es 3 Wochen nach Beginn der Erkrankung zu einer heftigen Entzündung des Augapfels und zum Verlust desselben. Die anatomische Untersuchung stellte in dem bereits geschrumpften und entarteten Augapfel die Zeichen einer schweren Uveïtis mit Ausgang in Pantophthalmie fest; als Folgeerscheinungen der letzteren sind anzusehen: das Sekundär-Glaukom, die Sekundär-Katarakt, die Durchbohrung des Augapfels, sowie die mäßige Entzündung des Sehnerven.

8) **Beiträge zur Kenntnis der Pupillar-Reflexbahnen**, von Bumke und W. Trendelenburg.
Im Original nachzulesen.

9) **Sturz auf die rechte Schädelhälfte. Centrales Skotom des linken Auges**, von A. Pichler.

September.

1) **Über eine Modifikation der Siegrist'schen Methode der Lokal-Anästhesie bei Eventeratio und Enucleatio bulbi**, von E. Seidel.
Verf. erhöht die Menge des injizierten Anaestheticum (10 ccm gegenüber 5 ccm der Siegrist'schen Vorschrift) und injiziert die Flüssigkeitsmenge von 4 Einstichstellen aus, nicht einfach retrobulbär, sondern verteilt dieselbe um den ganzen Augapfel herum, so daß er gleichsam mit einem Mantel anästhesierender Lösung umgeben wird. Verf. braucht stets eine 1%ige Novokaïnlösung, die zu einer vollkommenen Anästhesie der Gewebe führt. In diese Novokaïnlösung kommt ein Zusatz von 5 Tropfen Adrenalin.

2) **Zur Entstehung des Entropium spasticum**, von Dimmer in Wien.
Infolge einer aus den anatomischen Verhältnissen sich ergebenden, bei alten Leuten noch auffallenderen, geringeren Fixation der Lidhaut des unteren Lides an ihre Unterlage, wohl auch infolge einer ebenfalls bei alten Leuten stärkeren Verschieblichkeit des Orbicularis über den Tarsus wird unter Mitwirkung andrer bekannter, das Entropium begünstigender Momente durch die Aktion des M. palpebralis die Haut des unteren Lides in einer Falte über die Lidspalte und eventuell auch über die laterale Kommissur hinübergezogen. Diese Hautfalte erhält sich infolge seniler Beschaffenheit der Haut auch bei Öffnung der Lidspalte und bewirkt dann eine abnorme Stellung des Lidrandes mit Einwärtskehrung der Wimpern, unter Umständen auch eine Umrollung des Tarsus.

3) **Über die Operationen auf dem Augapfel nach der Resektion des Sehnerven und der Ciliarnerven**, von S. Golowin.
Die Beseitigung des Stares, ohne Iridektomie wie auch mit Iridektomie, verläuft an den Augen, welche früher eine Resektion des Seh-Nerven durchgemacht hatten, vollkommen günstig, durchaus nicht schlechter als an gewöhnlichen Augen.

4) **Ein Fall von tonischer Reaktion der Pupille und des Ciliarmuskels**, von Dimmer in Wien.
Der 24jährige Patient, der an Neurasthenie leidet, hat bei mittlerer Tagesbeleuchtung die rechte Pupille 8—9 mm weit, die linke nur 2,5 mm. Die linke verhält sich in jeder Beziehung vollständig normal. Die rechte

Pupille ist bei den gewöhnlichen Prüfungsarten lichtstarr. Sie erweitert sich, wenn Patient sich längere Zeit in einem verdunkelten Raume aufhält, und zeigt, sobald plötzlich die Fenster geöffnet werden, eine langsame Verengerung bis zu 6,5 mm Durchmesser. Bei Akkommodation und Konvergenz verengt sie sich langsam.

---

5) **Über Mitbewegung von Pupille und Augapfel**, von Lohmann.

Veröffentlichung von 2 Fällen. Verf. glaubt, daß in den von ihm beschriebenen Mitbewegungen ein seltenes ätiologisches Moment von Strabismus divergens gelegen ist.

---

6) **Beitrag zur Pathogenese des Hydrophthalmus congenitus**, von Spielberg.

Die zwei beschriebenen hydrophthalmischen Augen sind dadurch charakterisiert, daß die Drucksteigerung ohne die geringsten entzündlichen Erscheinungen zustande kam. Die Ursache der glaukomatösen Drucksteigerung muß in diesen beiden Augen ausschließlich in dem vollständigen Fehlen des Hauptabflußgefäßes, des Schlemm'schen Kanales, gesucht werden. Die Iridektomie gibt bei Hydrophthalmus congenitus keinen Erfolg, eher ist die Sklerotomia anterior anzuraten.

---

7) **Über die Bedeutung der makularen Aussparung im hemianopischen Gesichtsfelde**, von Henning Rönne.

An 27 Gesichtsfeldern, die Verf. selbst aufgenommen, werden die verschiedenen Theorien über die makulare Aussparung besprochen.

---

8) **Über einen Fall von Chinin-Amaurose**, von Manolescu.

Interessant an dem vom Verf. beobachteten Falle, der die typischen Zeichen einer Chinin-Vergiftung zeigte, war das Bestehen einer Sehschärfe = 1 und eines relativ guten Gesichtsfeldes bei dem ophthalmoskopischen Bilde der höchst charakteristischen Atrophie des Sehnerven.

Oktober.

1) **Der Influenza-Bacillus Pfeiffer's in der Pathologie einiger Augenerkrankungen**, von W. Tschirkowski.

1. Der Influenza-Bacillus als Entzündungs-Erreger der Bindehaut und Hornhaut. 2. Der Influenza-Bacillus als Erreger einer Orbital-Phlegmone bei gleichzeitiger Iridochorioiditis. 3. Der Influenza-Bacillus als Erreger der postoperativen Infektion.

---

2) **Über 2 Fälle von Augen-Entzündungen nach Salvarsan-Injektion**, von Panos Chronis.

Verf. ist der Ansicht, daß in den vorliegenden Fällen das Mittel nicht imstande war, sämtliche im Blute zirkulierende Spirochäten unschädlich zu machen, und so wurden nach einer gewissen latenten Periode wieder einige derselben so virulent, daß sie die krankhaften Erscheinungen am Sehnerven hervorriefen.

---

3) **Die chronisch-eitrige Entzündung der Meibom'schen Drüsen durch Kapselbazillen**, von W. Reitsch.

Es handelt sich bei dieser durch Kapselbazillen hervorgerufenen Ent-

zündung um die einzige bekannte und äußerst seltene Form von reiner chronisch-eitriger Entzündung der Meibom'schen Drüsen, die neben der akuten und chronisch granulierenden Meibomitis eine Sonderstellung verdient.

---

4) **Beitrag zur Anatomie der Corneal- und Vorderkammer-Cysten,** von Th. Clausnitzer.

Es handelt sich um Implantations-Cysten nach perforierender Verletzung der vorderen Bulbuswand, entstanden durch Einsenkung des Oberflächen-Epithels der Hornhaut, das in verschiedener Dicke, aber in charakteristischer Anordnung die Wand dieser Cysten bildet.

---

5) **Über temporäre Refraktions-Abnahme bei Diabetes mellitus,** von E. Wölfflin.

Bei der 56jährigen Patientin handelte es sich um ein rasches, innerhalb von 2—3 Tagen erfolgendes Auftreten einer Hypermetropie. Die maximal erreichte Refraktions-Abnahme betrug 2 D. beiderseits. Der vorhandene Diabetes wurde geheilt. Die Hypermetropie ging relativ spät nach vollständigem Verschwinden des Zuckergehalts zurück. Verf. erklärt die vorübergehend aufgetretene Übersichtigkeit durch eine Brechungserhöhung der vorderen Rindenpartien der Linse.

---

6) **Vererbung der Myopie,** von G. Bogatsch.

Verf. veröffentlicht einen Stammbaum und findet unter 38 Mitgliedern einer Familie 11, also fast ein Drittel, deren Augen schwer erkrankt sind. Von diesen haben 4 eine beiderseitige, 3 eine einseitige Amotio mit Myopie des anderen Auges, 4 leiden an doppelseitiger hochgradiger Kurzsichtigkeit. In allen Fällen entwickelte sich bereits in frühester Jugend die starke Kurzsichtigkeit, die ihrerseits bei einigen frühzeitig zur Erblindung führte.

---

7) **Das Vorhandensein von Adrenalin im Blut-Serum der Glaukomkranken. Ein Beitrag zur Ätiologie des Glaukoms,** von Taddäus Kleckowski.

Bei den 13 vom Verf. untersuchten Glaukomfällen fand sich überall Blutdruckerhöhung. Der intraokulare Druck kann trotz Fehlens entzündlicher Symptome, und zwar in Fällen des Glaucoma simplex bedeutend erhöht sein. In diesen Fällen kann man ebenso wie beim entzündlichen Glaukom Druckerhöhung beobachten. In dem einen vom Verf. beobachteten Falle des hämorrhagischen Glaukoms, das mit einer Nieren-Entzündung kompliziert war, war der Blutdruck bedeutend erhöht. In allen Glaukomfällen konnte man das Vorhandensein von Adrenalin im Blut-Serum nachweisen, was ein Beweis allgemeiner Erkrankung des Organismus ist.

---

8) **Die Behandlung der orbitalen Mucocelen des Siebbeins und des Tränensacks,** von Th. Axenfeld.

Verf. nimmt Stellung gegen eine zu allgemeine radikale Inangriffnahme des Sinus von der Orbita aus und führt diejenigen Fälle, welche auf einfacherem Wege von der Nase aus sich heilen lassen, dem Rhinologen zu. Dahin gehört auch der Teil der orbitalen Mucucelen, besonders diejenigen des Siebbeins.

9) **Über Benzosalin bei sympathischer Ophthalmie,** von Stock.

Verf. teilt 2 Fälle von sympathischer Ophthalmie mit, die unter Anwendung von großen Dosen von Benzosalin ausgeheilt sind. Es wurden täglich bis zu 20 g gegeben. Die Patienten nahmen alle 2 Stunden 4 g auf einmal; es wurde etwas Milch und Wasser nachgetrunken.

November.

1) **Über traumatische Conjunctivitis,** von S. Pfalz.

Die chronische Hyperämie der Konjunktiva infolge täglich wiederholter kleiner Reize ist ein natürlicher Anpassungszustand, funktionell nicht störend. Die akute Conjunctivitis traumatica nach einmaliger Einwirkung mechanischer Reize oder nach Verletzungen der Konjunktiva verschwindet nach Heilung der Verletzung und Ausschalten des Reizes in wenigen Tagen. Längere Dauer der Entzündung ist stets Ausdruck einer Infektion, wobei sich Spülung der Bindehaut mit schwachen Desinfizientien empfiehlt. Der Verlauf der Conjunctivitis traumatica nach chemischen und thermischen Einwirkungen richtet sich nach der Schwere der letzteren. Übermäßig langanhaltende Behandlung birgt die Gefahr einer Behandlungs-Neurose, wovor dringend zu warnen ist. Wahrscheinlich bestand in allen nach einer Augen-Verletzung beobachteten Fällen vom echten Trachom diese Krankheit schon vor dem Trauma. Die Möglichkeit einer Verschlimmerung von bestehendem Trachom durch ein Trauma ist anzuerkennen.

---

2) **Salvarsan und Neurorezidiv,** von Martin Goerlitz.

In dem veröffentlichten Falle handelt es sich um eine frische Syphilis, bei der sich 2 Monate nach der ersten und $1^1/_2$ Monate nach der zweiten intravenösen Salvarsan-Injektion (0,4 bzw. 0,45) und ca. 4 Monate nach der Infektion nach Rückgang aller übrigen luetischen Symptome eine linksseitige Okulomotnrius-Parese und eine rechtsseitige Neuroretinitis entwickelt hatte. 8 Tage nach einer dritten intravenösen Salvarsan-Injektion von 0,4 war eine geringe Besserung der Okulomotorius-Lähmung zu bemerken, und unter einer dann eingeleiteten Quecksilber-Injektions-Kur trat im Laufe weniger Wochen fast völlige Heilung der Lähmung und der Neuroretinitis ein. Verf. meint, daß die Neurorezidive nach Salvarsan-Behandlung häufiger sind als früher. Gegen die Abnahme einer neurotropen Wirkung des Mittels spricht vor allem die Heilbarkeit der nach seiner Anwendung entstandenen Nerven-Affektionen durch Fortsetzung derselben Behandlung.

---

3) **Lokale Anwendung des Jothions in der Augenheilkunde,** von Roman von Mende.

Als $1\,^0/_0$ige Salbe mit Vaselin in die Bindehaut gebracht und dort durch leichte Hornhautmassage verrieben, erwies es sich als besonders wirksam zur Behandlung des Pannus trachomatosus im Narbenstadium. Die Aufhellung des Pannus ohne irgend welche Reizwirkung war in allen Fällen eine wesentliche. Auch zur Aufhellung von Hornhautnarben nach geschwürigen Prozessen sowie bei parenchymatösen Trübungen — nach Abklingen der entzündlichen Erscheinungen hat Verf. befriedigende Resultate erzielt.

---

4) **Augenerkrankung bei Myxödem,** von Carl R. Hennicke.

Bei dem an Myxödem leidenden 53jährigen Patienten trat eine allmähliche Abnahme der Sehschärfe auf beiden Augen ein. Die Krankengeschichte

ließ darauf schließen, daß nicht das Myxödem, sondern das Thyreoidin die Ursache der Augenerkrankung war. Das Sehvermögen bessert sich sofort beim Weglassen des Thyreoidins, aber das Allgemeinbefinden verschlechtert sich ebenso schnell wieder. Es tritt Vergeßlichkeit, Schlafsucht, schlechtes Gedächtnis ein, so daß wieder zum Thyreoidin gegriffen werden muß, das nach dem Vorwiegen der Augensymptome oder der Allgemeinsymptome ausgesetzt oder wieder von neuem angewendet werden muß.

---

5) **Behandlung des Lidcavernoms mittels Kohlensäureschnee**, von Ismar Capauner.

Der verflüssigte Kohlensäure enthaltende Metallzylinder wird auf einen Stuhl gelegt, die Verschlußklappe abgeschraubt, unter der sich seitlich am Hals die durch einen Messingknopf verschlossene Ausflußöffnung befindet. Über das Gewinde der letzteren wird nach Abschrauben des Verschlusses ein Ledersäckchen tabaksbeutelartig gestülpt. Durch langsames Öffnen des Schraubenverschlusses entweicht die in dem Zylinder unter etwa 45 Atmosphären Druck stehende Kohlensäure und schlägt sich infolge der außerordentlich raschen Verdunstung als Schnee auf der Innenfläche des Beutels nieder. Die Temperatur des Schnees beträgt etwa -90^{0}.

---

6) **Über eosinophile Zellen im Conjunctival-Sekret beim Heuschnupfen**, von Rübel und Bayer.

In den zahlreichen Fällen von Heuschnupfen, die von den Verff. beobachtet wurden, konnte ein abnormer Reichtum des Bindehaut-Sekrets an eosinophilen Zellen konstatiert werden. In 5 Fällen, in denen gleichzeitig das Blut untersucht wurde, verhielt sich dasselbe hinsichtlich der Gesamtzahl der Leukocyten und Erythrocyten und hinsichtlich seines Hämoglobingehalts absolut normal.

---

7) **Hornhaut-Tätowierung mit Goldstaub**, von J. Streiff in Genua.

Es handelte sich darum, auf einem totalen Leukom der Hornhaut eine gelbbraune Iris nachzuahmen. Verf. bediente sich des echten Goldstaubs auf einem Tuschegrund.

---

8) **Über assoziierte Blicklähmung der willkürlichen Seitenbewegungen, aber mit erhaltenen Reflexbewegungen, von den Bogengängen ausgelöst**, von Henning Rönne.

In dem veröffentlichten Falle handelt es sich um eine disseminierte Sklerose, bei der die Augensymptome jedenfalls die Folge einer Unterbrechung der supranukleären Bahn der Augenmuskeln im Pons sind. Die Dissoziation zwischen den willkürlichen und reflektorischen Bewegungen ist in ausgeprägtem Grade vorhanden. Die Richtung der Deviation wird immer durch die Richtung bestimmt, nach welcher unter normalen Verhältnissen Nystagmus entsteht, so daß überall, wo man einen rechtsgerichteten, rechtsseitigen Fixations-Nystagmus erwarten sollte, eine spastische Augendeviation nach links auftritt und umgekehrt.

Dezember.

1) **Die Finsenlampe oder die Quarzlampe in der Lichtbehandlung der Tuberculosis conjunctivae, Trachom und Follikular-Katarrh**, von K. K. K. Lundsgaard.

Verf. zieht die Finsenlampe vor, obwohl die zu überwindenden technischen Schwierigkeiten größer waren. Die Behandlung der Conjunctiva mit dem Finsenlicht erfordert ein teilweis sublimes Instrumentarium und in noch höherem Grade ein erfahrenes, intelligentes Krankenpflegerinnen-Personal.

---

2) **Verätzung der Hornhaut durch Lysol und Kali permanganicum,** von E. Hempel.

Veröffentlichung von 2 Beobachtungen. Verf. rät, bei konzentrierten Kali permanganicum-Lösungen einen schwachen Essigsäurezusatz zu verordnen, da die desinfizierende Wirkung des Kaliumpermanganats nur auf der Abgabe von Sauerstoff beruht.

---

3) **Klinische und mikroskopische Beiträge zur Häufigkeit, sowie zur Diagnose und Therapie der Tränensack-Tuberkulose,** von E. J. Bribak in St. Louis.

Die Tuberkulose des Tränensacks kommt viel öfter vor, als im allgemeinen angenommen wird. Sie kann die einzige nachweisbare, zurzeit in dem betreffenden Patienten vorhandene, tuberkulöse Erscheinung sein. Die vollständige mikroskopische Untersuchung aller exstirpierten, in Serienschnitte zerlegten Tränensäcke muß vorgenommen werden. Die möglichst vollständige Entfernung des Tränensacks und der in den Bereich des pathologischen Prozesses gezogenen benachbarten Gewebe ist von der größten Wichtigkeit.

---

4) **Wurmförmige Zuckungen des Sphincter iridis,** von Sattler.

Bei der 26jährigen Patientin handelt es sich um eine totale interne Okulomotorius-Parese, die wohl mit der wenige Tage vorausgegangenen Influenza in Zusammenhang gebracht werden kann. Bei Lupenvergrößerung war eine fortwährend wechselnde wurmförmige Bewegung am M. sphincter iridis erkennbar. Die Zuckungen begannen meist temporal. Die Bewegung pflanzte sich längs des Pupillarrandes ein wenig fort. Das Phänomen wurde durch sensible Reize oder bei psychischer Aufregung stärker und häufiger. Verf. faßt das Phänomen als ein Reizsymptom auf. Als Ursache dieses über ein halbes Jahr unverändert bestehenden Reizes ist wohl eine Erkrankung im Gebiete des 3. Hirnnerven — möglicherweise in seinem Kern — anzunehmen.

---

5) **Embolie der Arteria centralis retinae** (Pathologisch histologische Untersuchung), von J. Rubert in Kiew.

Verf. kommt nach dem Ergebnis seiner Untersuchung zu folgenden Schlüssen: 1. Das Vorkommen einer wirklichen Embolie der Zentralarterie ist histologisch erwiesen. 2. Die im Frühstadium der Embolie anzutreffenden Veränderungen dokumentieren sich in einem Ödem der Papille und der inneren Netzhautschichten und in dem Auftreten degenerativer Erscheinungen, wie weitaus der nervösen Elemente, so auch des Stützgewebes. 3. Die genannten Veränderungen sind auch als anatomisches Substrat der ophthalmoskopisch sichtbaren Netzhaut-Trübung aufzufassen, wobei der wesentlichste Einfluß dem Ödem zukommt. 4. Der typisch kirschrote Fleck in der Macula entspricht der Fovea centralis und beruht auf Durchschimmern der Aderhaut.

F. Mendel.

III. The Ophthalmic Record. 1911. April.
1912. Januar.

1) **6 Dioptrien-Linsen mit sylindrischen, sphärischen, prismatischen usw. Kombinationen für den Brillenkasten,** von John Neely Rhoads.

---

2) **Eine neue Methode des Schnellnachweises von Gonokokken,** von Hanford Mc Kee.

Verf. führt die Tatsache, daß positive Resultate in relativ seltenen Fällen erhalten werden (in Groenow's 2 Serien nur 35—40%) auf einen Fehler der Methode zurück. Er kratzt mit einem Schab-Eisen die Lid-Bindehaut sanft ab und streicht das Material am Deckgläschen ab, trocknet es an der Luft, fixiert es in 80% Alkohol 10 Minuten lang und färbt dann mit Giemsa 1 : 20 für 20 Minuten. In 2 Fällen wurden so ganze Haufen von Gonokokken gefunden, die durch Kultur-Versuche bestätigt wurden, während nach der üblichen Sekret-Untersuchung das Resultat negativ blieb.

---

3) **Ein passender Augenverband,** von Z. C. Layson.

Verf. schlitzt die Enden einer gewöhnlichen Rollbinde bis auf etwa 6 bis 7 Zoll, das eine etwas länger als das andere, und knüpft je zwei Enden über und unter dem Hinterhaupt, nachdem sie über bzw. unter dem Ohr entlang geführt worden sind. Auf der gesunden Seite wird die eine Rollenhälfte im Revers gelegt. Man kann so den Verband über dem kranken Auge lüften, ohne ihn ganz abzunehmen.

---

4) **Zur Erleichterung der Ortsbestimmung von Fremdkörpern im Augapfel,** von H. Gifford.

Verf. legt in die Bindehauttaschen kleine Drahtstückchen oder Stecknadelteile, die auf der Röntgenplatte auch bei Bewegungen der Augen einen unverrückbaren Ort darstellen, nach welchem die Lage des Eisensplitters beurteilt werden kann. Fox legt in gleicher Absicht einen Metallring an den Hornhautrand.

---

5) **Zur Behandlung der sich nicht schließenden Hornhautwunde bei Katarakt-Operationen,** von Gifford.

Schon Horner riet, wenn sich der Hornhautschnitt nicht schließen wollte, den Verband wegzulassen. G. beobachtete wiederholt, daß die Vorderkammer sich baldigst wiederherstellte, wenn der Bulbus von jedem Druck entlastet wurde, ohne daß irgend ein sonstiger Eingriff, wie etwa das Anfrischen der Wundränder oder das Aufsuchen eingeschlossener Kapselreste usw., notwendig war.

Februar.

1) **Klein-Rundzellen-Myosarkom der Augenhöhle mit Beteiligung des Augapfels,** von Wm. Campbell Posey.

Patientin, ein 15jähriges Mädchen, das schon mit 14 Monaten Exophthalmus gezeigt hatte, der aber vollständig geschwunden gewesen. Die (durch Krönlein) entfernte Geschwulst nahm den ganzen Muskelkegel im Augenhöhlentrichter ein und erstreckte sich bis in den (mitentfernten) Bulbus, von dem eine Wirbelvene und der Ciliarkörper mit Geschwulstzellen durchsetzt war, der im übrigen aber bis auf ein Ödem der Nervenfaserschicht der Netzhautmitte intakt geblieben war. Wegen des ungemein langsamen Wachstums der Geschwulst konnte sich der Bulbus durch chronisch interstitielle Entzündung gegen die Invasion der Tumorzellen schützen.

---

2) **Ein ungewöhnlicher Fall von Eisensplitter-Verletzung,** von Frank Allport.

Der Splitter hatte den Bulbus durchsetzt und lag, wie sich nach der Enukleation herausstellte, in einer Exsudatmasse hinter dem Augapfel. Dennoch hatte die Röntgenplatte 2 Schatten des Splitters ergeben, als nach Fürstenau zur Lokalisierung des Fremdkörpers der Bulbus während der photographischen Aufnahme bewegt wurde. Die dadurch berechtigte Annahme, daß der Splitter noch innerhalb des Bulbus liegen müsse, erwies sich darum als falsch, weil der Patient seit 2 Jahren auch in dem andren Auge einen Eisensplitter beherbergte, der seiner Zeit nur einen inzwischen resorbierten Wund-Star verursacht hatte.

---

3) **Keratokonus.** — Bericht über einen Fall, von C. W. Lefever.

Der Fall ist bemerkenswert wegen seines späten Entstehens im 40. Lebensjahr und wegen der ungewöhnlich tiefen Lage der Konus-Spitze. Der Schliff der korrigierenden Linse erforderte ein besonderes Werkzeug. 17 D. konkav mit 32 D. konvex kombiniert!

---

4) **Verschiedenheit der Zylinder-Achse beim Fern- und Nahesehen,** von Frank C. Todd.

Verf. konnte sich durch wiederholte Nachprüfung davon überzeugen, daß nach richtiger Korrektion für die Ferne beide Zylinder-Achsen um 20 Grade nach außen gedreht werden mußten, wenn der Patient in der Nähe klar sehen sollte. Vermutlich drehten sich die Augäpfel beim Nachsehen, was während der Untersuchung nicht beobachtet werden konnte. Peltesohn.

IV. Annals of Ophthalmology. 1912. Januar.

1) **Spitzschädel (Turmschädel) und Sehnerven-Verkümmerung,** von Aaron Bray.

Verf. kommt auf Grund zweier eigner Beobachtungen und 75 aus der Literatur zusammengestellter Fälle zu dem Schluß, daß die Schädeldeformität, welche durch eine Meningitis nach akuten Exanthemen wie Masern oder durch Syphilis oder Rhachitis entstanden sein könne, eine Neuritis optica mit nachfolgender Atrophie bedinge, daß die Ursache der Schädel-Veränderung zugleich auch die Sehnerven-Erkrankung verschulde. Der intrakraniale Druck sei nicht deren Ursache, deshalb habe die Trepanation, soweit die Besserung des Sehvermögens in Betracht komme, gar keinen Zweck. Bei vielen Kranken bleibe ein brauchbares Sehvermögen erhalten, und zwar bleibe es ihnen dann für Lebenszeit. Von allen Schädel-Anomalien sei die Spitzenschädelform am häufigsten mit Sehnerven-Atrophie verbunden. Eine Möglichkeit, die Schädel-Veränderung und ihre Folgen zu verhüten, sei bisher nicht bekannt.

---

2) **Augenhöhlen-Erkrankungen nach Sinus-Affektion,** von Wendell Reber.

Verf. bespricht die extraokularen Orbital-Erkrankungen: Periostitis, subperiostaler Abszeß, Ödem, Zellgewebs-Entzündung und Abszeß der Augenhöhle, die Mucocele des Sinus frontalis und ethmoidalis, die Paresen und Lähmungen der Augenmuskeln und die Sehnerven-Störungen. Alle Arten von Augenleiden können auf eine Affektion von Nebenhöhlen zurückgeführt werden, wenn man auch oft eine sehr eingehende Untersuchung mittels genauer Rhinoskopie anstellen müsse, um den Zusammenhang nachzuweisen.

Ja, selbst bei negativem Befunde sei es bei in ihrem Ursprung unaufgeklärter Augenleiden angezeigt, nicht ohne weiteres auf die Behandlung der Nebenhöhlen zu verzichten. Verf. führt eigne Beobachtungen von Orbital-Ödem durch venöse Stauungen und von einer Mucocele an und bezieht sich im übrigen auf die große Arbeit Birch-Hirschfeld's.

---

3) **Ein tödlicher Fall von Bakteriämie mit Panophthalmitis,** von H. F. Hansell.

Ein 46jähriger Arbeiter erkrankt an Entzündung der Knie- und Fußgelenke, nach 24 Stunden beginnt das rechte Auge mit der in plötzliche Pantophthalmie ausgehenden Entzündung. In der Gelenksflüssigkeit wie im Blut fanden sich haufenweise Streptokokken. Am 3. Tage trat der Tod ein. Bei der Autopsie des Augapfels konnten keine Streptokokken gefunden werden. Der Fall erinnert an die kryptogenetische Septicopyämie von Groenouw. Die Giftigkeit der Streptokokken ist sehr wechselnd. Bisweilen verursachen sie eine ganz akute verderbliche Vergiftung, bisweilen nur eine überraschend leichte Affektion. Beim Auge verursachen sie je nachdem Impetigo, schleimig-eitrigen Katarrh, kleine graue Hornhaut-Geschwüre mit gelegentlicher Einschmelzung der ganzen Kornea, Uveitis mit Ausgang in Panophthalmie, Tränensack-Abseeß und eitrige Augenhöhlenzellgewebs-Entzündung.

---

4) **Flüchtige Refraktions-Abnahme bei Diabetes,** von W. Zentmayer.

Bei einer 58jährigen Zuckerkranken, bei welcher eine Akkommodationsparese nicht gut mehr als ätiologischer Faktor in Betracht kommen konnte, sah Verf. vorübergehend eine Hypermetropie von 2,5 D., zeitweilig mit einem schwachen Astigmatismus von $^1/_4$—$^1/_2$ D. auftreten. Der Diabetes war geringen Grades und schwand bei geeigneter Diät in wenigen Tagen. Die Linsen waren beiderseits klar, immerhin sprach das Auftreten des Ast. inversus für eine Veränderung der Linse. Derartige Refraktions-Veränderungen sollen mit dem Nachlassen der Glykosurie zusammenfallen, im vorliegenden Falle änderte das Wiederauftreten von Zucker im Harn nichts an der vorher festgestellten Hypermetropie.

---

5) **Sehnerven-Entzündung nach Masern,** von J. Milton Griscom.

Ein 11jähriges Mädchen erkrankt 8 Tage nach dem Ablauf leichter Masern an Erblindung erst eines, nach weiteren 4 Tagen auch des zweiten Auges. Beiderseits deutliche Stauungspapille, starre Pupille, maximal erweitert. Allmähliche Besserung bis zur vollen Sehschärfe und unvollständig normalen Gesichtsfeldern innerhalb etwa 4 Monaten. Sehnerven sehr blaß und eine körnige Pigmentierung der Netzhaut über den ganzen Hintergrund. Die vollständige und sehr bald nach den ersten bedrohlichen Erscheinungen einsetzende Besserung in diesem Falle spricht dafür, daß es sich nicht um eine einfache ödematöse Schwellung handelte, die durch im Blute und in der Lymphe kreisende Toxine gehandelt haben müsse.

---

6) **Doppelte Perforation des Augapfels durch Silberdraht,** von Burton Chance.

Der Fremdkörper war im Sehnerven dicht unter seiner Scheide stecken geblieben. Er war durch das Röntgenbild genau nach Lage und Größe vorher festgestellt worden. Eine Ekchymose des Oberlids hatte von vornherein den Verdacht einer ungewöhnlichen Splitter-Verletzung wachgerufen, nachdem

Rübel in seiner Arbeit über die zwiefachen Durchbohrungen des Augapfels durch Splitter darauf aufmerksam gemacht hatte, daß eine subkonjunktivale Blutung, die nicht mit der Wunde selbst oder einer andern Verletzung des Lids im Zusammenhang stehe, meistens auf eine doppelte Perforation hindeute.

---

7) **Bitemporale Hemianopsie mit Akromegalie und andren auf eine Erkrankung der Hypophysis-Gegend hinweisenden Symptome**, von S. D. Risley. Peltesohn.

V. Ophthalmology. 1912. Januar.

1) **Lepra der Augen**, von Fr. M. Fernandez.

Verf. hatte als Chefarzt einer Augenstation an einem Lepra-Krankenhaus auf Kuba[1] Gelegenheit genug gehabt, die verschiedenen Formen der Augen-Lepra zu studieren. Nach seinen Beobachtungen kommt die Lepra an den Augen sehr häufig zur Erscheinung. Unter 250 Leprafällen sah er 150 Augenkranke, darunter 30 mal beträchtliche oder völlige Einbuße des Sehvermögens. Augenbrauen und Wimpern sind in vorgeschrittenen Fällen fast immer geschwunden, deshalb ist es aber doch nicht zutreffend, daß das Auge gleich im Beginn der Erkrankung stets betroffen werde. Vielmehr sind seine Affektionen sekundären Charakters und kommen erst nach den nasalen Komplikationen zum Ausbruch. Die Affektion beschränkt sich aber nicht auf die Augenbrauen, sondern geht tiefer und verursacht Nekrosen und Geschwürs-Prozesse im Lid- und orbitalen Bindegewebe. En- und Ektropium sind sehr häufig, bisweilen kommt es zur Verstopfung der Tränenröhrchen. Lepraknoten treten in der Bindehaut auf, Keratitis ist nicht selten, meist in einem einzigen Quadranten langsam sich ausbreitend. Erst später dringt die Krankheit in die Tiefe und infiltriert die ganze Hornhaut, hierdurch oft den einzigen heftigen Schmerz verursachend, der die Patienten auf ihr Leiden aufmerksam macht. In seltenen Fällen kommt es auch zur Verschwärung mit Irisvorfällen und Verwachsungen. Wirkliche Hornhautleprome gehören zu den Seltenheiten. Die entstehenden Leukome erscheinen ungewöhnlich weiß, dies und eine deutliche Verdünnung der Hornhaut ist für die Lepra charakteristisch. Auch die Iris ist häufig befallen und verursacht dann außerordentlich heftige Schmerzen, die lange Zeit akut weiter toben, weil der ganze Uvealtrakt sich entzündet. Der Ciliarkörper bildet aber sozusagen einen Grenzwall, über den die Affektion nur langsam fortschreitet, so daß die Netzhaut verhältnismäßig selten ergriffen wird. In vorgeschrittenen Fällen kann sich auch die Linse trüben. Der Star-Operation steht aber nichts im Wege, wenn nicht die andren Gewebe des Bulbus von der Lepra ergriffen sind. Verf. hat mehrere Fälle mit gutem Erfolge extrahiert. 15 einschlägige Krankengeschichten werden kurz skizziert. — Die Neger scheinen im allgemeinen der Krankheit weniger zugänglich zu sein, als die Weißen.

---

2) **Die Anwendung von Radium in der Augenheilkunde**, von G. Sterling Ryerson.

Verf. hält auf Grund eigner Versuche und der zahlreichen in der Literatur mitgeteilten Fälle das Radium für ein mächtiges Hilfsmittel in der

[1] Über lepröse Augenleiden nach Beobachtungen auf Kuba hat Cazzon du Villards 1856, Ann. d. Oc. 36, 145, gehandelt. H.

Behandlung vieler Augenkrankheiten. Beim Ulcus rodens und dem Epitheliom der Lider, bei Angiomen, Trachom, Frühjahrskatarrh und bei gewissen Geschwürsformen der Hornhaut sind zweifelsfreie Resultate erzielt worden. Man darf nicht alles von ihm erwarten. So versagt es beispielsweise noch gänzlich beim Karzinom, während das oberflächlich gelegene Sarkom jüngeren Datums unter der Einwirkung des Radium sichtlich einschmilzt.

---

3) **Darmfäulnis und Augenleiden,** von Sam. D. Risley.

Verf. ist von der Wichtigkeit der Beziehungen zwischen unregelmäßiger Darmtätigkeit und Augen-Affektionen so sehr durchdrungen, daß er die Star-Operation nicht vornimmt, wenn jene nicht vorher geregelt ist, und verordnet zu diesem Zweck mit Vorliebe Magnesiumsulfat. Wie bei vielen Starleidenden ist es auch mit dem entzündlichen Glaukom ähnlich bestellt, das im wesentlichen als eine lokale Erscheinung von Herzgefäß-Erkrankung aufzufassen sei und so auch mit der Darmfäulnis zusammenhänge.

---

4) **Die Linse des Auges, wie sie in den Lehrbüchern abgebildet und wie sie in Wirklichkeit im Auge durch das Phakometer gesehen wird,** von Lucien Howe.

---

5) **Doppelseitiges Ödem der Papille mit zentralem Skotom infolge von Sinusitis,** von Frank Judson Parker.

Verf. teilt den Fall wegen seiner doppelseitigen Erkrankung mit, die im Gegensatz zu den einseitigen Stauungspapillen im Anschluß an eine Sinuserkrankung ziemlich selten ist.

---

6) **Akute plastische Regenbogenhaut-Entzündung, durch Antistreptokokken-Serum sichtlich gebessert,** von A. A. Bradburne.

Die Einspritzung des polyvalenten Serum wurde auf Grund einer positiven Blut-Untersuchung gemacht und hatte augenscheinliche lokale Wirkung.

---

7) **Augenkomplikationen bei einem Fall von Impetigo contagiosa,** von Howard F. Hansell.

Es handelt sich um eine schwere beiderseitige Erkrankung der Hornhaut bei einem 16jährigen anämischen Mädchen. Die Hornhaut zeigte sich oberflächlich entzündet, mit Gefäß-Neubildungen und Geschwüren besetzt, solange der impetiginöse Hautprozeß anhielt. Während eine antisyphilitische Kur keinen Erfolg hatte, heilte der Prozeß bei allgemeiner Kräftigung des Körpers und der üblichen Behandlung mit Atropin, gelber Salbe und Höllenstein-Pinselungen gleichzeitig mit der Vernarbung der Haut-Affektion aus.

---

8) **Ein Fall von Thrombose des Sinus cavernosus,** von H. H. Martin.

Die Thrombose bildete sich hier im Anschluß an einen scheinbar ganz unschuldigen Furunkel des Nasenknorpels und erstreckte sich in kurzer Zeit auch auf den Sinus der andern Seite. Nach 10 Tagen trat der Tod ein. Auffallend war das schnelle Zurücktreten der Augäpfel in die Orbita nach dem Tode. Ein operativer Eingriff kam hier nicht mehr in Betracht, weil bereits beide Sinus ergriffen waren; aber auch in einem zweiten Falle erwies sich ein chirurgisches Vorgehen vergeblich.

9) **Überanstrengung der Augen in den öffentlichen Schulen,** von Edg. Bates.

Verf. fand unter 890 Schulkindern aller Klassen 184 Fälle von Asthenopie, die eine nähere Untersuchung der Augen erforderte. Er konnte ein allmähliches Ansteigen der Zahl von den unteren Klassen nach den oberen konstatieren, mit Ausnahme der beiden ersten, in denen meist schon von Brillen Gebrauch gemacht wurde. Verf. sieht nicht in den Refraktionsfehlern, die er nie ohne Atropin feststellt, die einzige Ursache der Augenschmerzen, sondern hält eine eingehende Untersuchung des körperlichen Gesamtzustandes der Kinder für erwünscht.

10—11) Übersetzungen aus „La Clinique Ophtalmologique": **Iridektomie und Sklerotomie bei Glaukom,** von Abadie und Lagrange, sowie: **Medizinische und chirurgische Behandlung des Trachoms,** von Jacovides.

---

12) **Der Bindehaut-Schürzenlappen bei der Star-Ausziehung nach Dr. van Lint.**

Verf. hat die von Lint neuerdings empfohlene Methode der Bedeckung des Hornhautschnitts mit einem heruntergeholten und über dem obern Hornhautdrittel mit 2 Nähten befestigten Bindehautlappen bei 30 Starfällen mit gutem Erfolg angewandt. Er rühmt die Methode besonders bei hohem arteriellen Druck alter Leute, bei Bedenken wegen Infektionsgefahr, bei mangelhaftem Kammerverschluß und sah danach geringeren Astigmatismus auftreten. Peltesohn.

VI. The American Journal of Ophthalmology. 1911. Dezember.

1) **Verhütung des Eiterflusses der Neugebornen,** von M. H. Post.

In seinem Vortrage vor der geburtshilflichen Gesellschaft von St. Louis empfiehlt Verf., kurze Zeit vor der Niederkunft den Vaginalschleim auf pathogene Keime zu untersuchen und nötigenfalls antiseptische Ausspülungen zu machen. Die Credé'schen Einträufelungen sollen nur mit ganz verdünnter Höllenstein-Lösung und nur vom Arzt selber gemacht werden, um jegliche Schädigung der Hornhaut zu vermeiden. Man solle auch der Meinung entgegentreten, als bedeute jeder Eiterfluß der Neugeborenen eine Gonorrhöe der Mutter.

---

2) **Vortäuschung von Fremdkörpern im Bulbus,** von Adolf Alt.

Verf. sah bei einer Röntgen-Aufnahme, die er wegen eines penetrierenden Trauma hatte machen lassen, vielfache, versprengte, kleine Fremdkörper auf der Platte. Durch eine Nachprüfung nach 2 Wochen stellte sich heraus, daß sie durch die Einstäubung von wismuthaltigem Xeroform vorgetäuscht worden waren. Auf diese Weise dürfte sich mancher Fall anfklären, bei dem vergeblich auf den durch die Röntgenplatte angegebenen Splitter gefahndet worden ist.

1912. Januar.

1) **Die antiseptischen und keimtötenden Eigentümlichkeiten der Silber- und Quecksilber-Salze und ihrer Zubereitungen,** von Marsh Pitzman (St. Louis).

Aus den Parallelversuchen, die Verf. mit verschiedenen Verdünnungen

von Sublimat und Höllenstein-Lösungen bezüglich ihrer Einwirkung auf das Wachstum der meist in Frage kommenden Kokken angestellt hat, geht hervor, daß Sublimat, äußerlich auf eine eiternde Wunde appliziert, keineswegs eine antiseptische Wirkung auf die Bakterien im Gewebe ausüben kann. In der Reihe der Silber-Präparate stehen Collargol und Argyrol auf einer besonderen Stufe als gute Antiseptika, aber mangelhafte Keimtöter (erst nach 10 Stunden), während Protargol, Ichthargan, Albargin, Novargan Staphylokokken in wenigen Minuten abtöten. Letztere können als Ersatz für Silbernitrat-Lösungen gelten, erstere sind eine Klasse für sich und können z. B. nicht für die Credé'schen prophylaktischen Einträufelungen verwendet werden. Verf. weist darauf hin, daß für solche Untersuchungen unzweckmäßiger Weise häufig der Gonococcus als Objekt gewählt wird, dessen Organismus, auf Menschensekret angewiesen, viel zu sensitiv für solche Kulturproben sei und ohne Ursache absterben kann.

---

2) **Gummata am inneren Augenwinkel, eine Tränensack-Entzündung vortäuschend,** von W. H. Luedde.

Die 36jährige Patientin wurde 4—5 Wochen lang falsch behandelt. Der scheinbare Abszeß im Augenwinkel wollte nicht heilen, obwohl die Passage des Tränenkanals frei war. Während kleinere Dosen von Jodkali keinerlei Änderungen in dem Zustand hervorriefen, trat bei stärkeren Dosen sofort offensichtliche Heilung der Gummiknoten ein.

Februar.

1) **Ein einfacher Tränensack-Spüler,** von W. E. Shahan.

Verf. hat sich aus gewöhnlichen Augentropfgläsern, denen er die Spitze abgebrochen und stumpf geschmolzen hat, und stumpf gefeilten Platinnadeln von Pravaz'schen Spritzen durch Zusammenschmelzen über einer Bunsenflamme eine praktische Spritze konstruiert, die jeder nach Bedarf sich mit Leichtigkeit in verschiedenen Stärken und Biegungen anfertigen kann. Auch für Ausspülungen der Vorderkammer empfiehlt er dieselbe.

---

2) **Retinitis pigmentosa ohne Pigment,** von J. F. Shoemaker.

Die 26jährige Patientin des Verf.'s begann erst im 20. Lebensjahre die ersten Symptome ihrer Nachtblindheit zu merken. Ungewöhnlich wie dieser späte Beginn war auch der rapide Fortschritt des Leidens, bis die Gesichtsfelder nur noch wenig über den Fixierpunkt hinausgingen. Blutsverwandtschaft und hereditäre Veranlagung konnte nicht nachgewiesen werden. Therapeutisch soll vorübergehend mit Nutzen der Genuß von frischer Netzhaut von Tieren in manchen Fällen angewendet worden sein, aber mit dem Aufhören des Genusses soll auch die Krankheit wieder fortgeschritten sein.

---

3) **Exophthalmus infolge einer Knochenwucherung aus der Nasenhöhle in die Orbita,** von M. H. Post.

Der Fall betraf ein 19jähriges Mädchen. Erst die Röntgen-Untersuchung gab Aufschluß über die knöcherne Beschaffenheit der in der Tiefe der Augenhöhle wuchernden Geschwulst. Um die Orbita auszuräumen, mußte der Augapfel erst entfernt werden, ebenso das Periost der Höhle. Der Tumor reichte fast bis zur Keilbeinspalte und schien von den Ethmoidalzellen auszugehen, indem er die Lamina papyracea und Teile des Tränenbeins vordrängte.

4) **Mikroskopische Untersuchung des geschilderten Post'schen Falles**, von Adolf Alt.

Eine dünne Knochenplatte von der Lamina papyracea des Siebbeinknochens mit einem teilweise knochigen haselnußgroßen Anhängsel, das aus mehreren, verschieden großen Räumen zusammengesetzt war und einen schokoladenbraunen, geronnenen Inhalt hatte. Maligne Stellen fanden sich nirgends, auch keine Wucherung von Knochenmasse. Dagegen entzündliche Stellen in der auskleidenden Schleimhaut.

5) **Eine neue Lidklemme**, von Anna Ehrhardt.

Bei der Klemme mit Stellschraube ist die eine Branche die übliche Platte, die andere ist kürzer und besitzt scharfe Klauen. Sie wird mit der kurzen an der Bindehautseite angelegt, dicht über dem Lidrand.

Peltesohn.

Bibliographie.

1) Eine chirurgische Behandlung für Kalkverletzungen des Auges, von A. Denig. (Münch. med. Wochenschr. 1912. Nr. 11.) Exzision der perikornealen verätzten Bindehaut und Einpflanzung von Lippenschleimhaut — ein Verfahren, das Verf. gegen Pannus trachomat. geübt hat (vgl. Z. f. Augenheilk. Bd. XXVI. S. 277) — war in einigen Fällen sehr wirksam gegen die fortschreitende Trübung der Hornhaut.

2) Zur Therapie der Lidrand-Entzündungen, von L. v. Liebermann. (Deutsche med. Wochenschr. 1912. Nr. 11.) Gegen die meisten Lidrand-Entzündungen tut eine 5 bis 20 %ige Noviformsalbe, die ganz reizlos ist, sehr gute Dienste.

3) Verfahren für den plastischen Ersatz des Unterlides, von Ischreyt. (Münch. med. Wochenschr. 1912. Nr. 9.) Verf. hat bereits früher (1906) ein dem Hethey-Köllner'schen ähnliches Verfahren erfolgreich angewendet und beschrieben.

4) Über gewerbliche totale Argyrie, von Koelsch. (Münch. med. Wochenschr. 1912. Nr. 6.) Totale Argyrie bei zwei Blattsilberbeschneiderinnen, deren eine diese Arbeit 14 Jahre verrichtet, während die andere 36 Jahre damit beschäftigt ist. An der Verfärbung nahmen auch die Bindehäute teil.

Kurt Steindorff.

5) Tabes und Auge, von Prof. Ernst Fuchs. (Wiener klin. Wochenschr. 1912. Nr. 14.) Als das häufigste und früheste Symptom bei Tabes bezeichnet Verf. die reflektorische Pupillenstarre; sie findet sich in ungefähr 80 % der Tabesfälle und geht den ataktischen Erscheinungen nicht selten 10 bis 15 Jahre lang voraus; nur ausnahmsweise kommt sie bei andren Nervenkrankheiten vor, so bei progressiver Paralyse, älterer Hirnsyphilis, disseminierter Sklerose, seniler Demenz, Alkoholismus und Rückenmarksverletzung. Das zweite wichtige Pupillensymptom bei Tabes ist die spinale Miosis, die ebenfalls der Ataxie viele Jahre lang vorausgehen kann; sie ist meist mit reflektorischer Starre verbunden und viel seltener als letztere; die Ursache der Miosis liegt wie die Ursache der reflektorischen Pupillenstarre, in einer Läsion des Reflexbogens. Ein drittes, bei Tabes häufiges Pupillensymptom ist die Anisokorie; sie ist durch eine Läsion der zentrifugalen Bahn, d. i. des Okulomotorius oder des Sympathicus, bedingt. Sie besteht in ungefähr einem Viertel aller Tabesfälle und ist häufig nur vorübergehend vor-

handen. Augenmuskel-Lähmungen gehören ebenfalls zu den frühen Symptomen der Tabes; sie sind oft im Beginn ganz flüchtiger Natur, kehren aber wieder und werden endlich dauernd. Am häufigsten wird der Okulomotorius ergriffen und zwar werden die einzelnen von ihm versorgten Muskeln in ungleicher Weise ergriffen; ein besonderes Verhalten zeigt dabei die Ptosis, die entweder auffallend schwach, oder auffallend stark entwickelt sein kann, oder als einzige Lähmung besteht; mitunter kommt es vor, daß, wenn sie beim Blick geradeaus einen gewissen Grad erreicht hat, dieser bei Abduktion des Auges zunimmt, so daß das Lid ganz herabsinkt; dagegen nimmt sie bei Adduktion des Auges ab, indem das Lid immer höhersteigt, so daß es mitunter höher steht als am gesunden Auge. Ferner können bei Tabes nur die äußeren vom Okulomotorius versorgten Muskeln ergriffen sein und zwar mit oder ohne Beteiligung der Binnenmuskeln. Tabiker sind oft imstande, durch energische Innervation die Lähmung zu überwinden; auch werden sie auffallend wenig durch Doppeltsehen und Schwindel infolge der Augenmuskel-Lähmungen belästigt. Bei den tabischen Augenmuskel-Lähmungen sitzt die Läsion in der Regel im Kerngebiet der Augenmuskel-Nerven, auf dem Boden des vierten Ventrikels. Die schlimmste Komplikation der Tabes ist die Atrophie des Sehnerven, die zur vollständigen Blindheit führt und oft zu den frühesten Symptomen gehört; nur selten stellt sie sich erst im aktischen oder paralytischen Stadium ein. Sie wird in 10 bis 15 % der Fälle gefunden und befällt mit Vorliebe kräftige Männer in den besten Jahren; sie gehört zu den häufigsten Komplikationen der relativ seltenen infantilen Tabes. Bei der tabischen Atrophie erscheint die Papille schon zu einer Zeit auffallend blaß, wo der Kranke noch über keinerlei Sehstörungen klagt, der Degenerationsprozeß beginnt daher im vordersten Teil des Sehnerven. Mit der Abnahme der Sehschärfe geht eine Einschränkung des Gesichtsfeldes einher, dabei kann das Gesichtsfeld für Weiß noch normal sein, während für farbige Marken bereits Defekte bestehen. Je mehr bei sonst gleicher Sehschärfe und gleichen Gesichtsfeldgrenzen für Weiß die Farben-Empfindung eingeschränkt ist, desto schlechter ist die Prognose des Falles. Es können alle denkbaren Kombinationen von zentraler Sehschärfe und Gesichtsfeld-Einschränkung vorkommen. Verf. hebt nur drei, zwar seltene aber wohl charakterisierte, Typen der Sehstörung bei Tabes hervor: 1. Starke konzentrische Gesichtsfeld-Einschränkung bei guter zentraler Sehschärfe, 2. zentrales Skotom bei verhältnismäßig guten Außengrenzen und 3. bitemporale Hemiopie. Die Tabes ist eine Spätfolge der Syphilis, die Infektion liegt meist viele Jahre zurück; immer ist es eine mild verlaufende Syphilis ohne häufige Rückfälle. Die Tabes wird als Metasyphilis von der eigentlichen Syphilis unterschieden. Zur Sicherstellung, ob Syphilis oder Metasyphilis bzw. Tabes vorliegt, dienen im allgemeinen folgende Anhaltspunkte: 1. Häufiger Wechsel der Symptome spricht für Syphilis, 2. Miosis und reflektorische Pupillenstarre kommen hauptsächlich der Tabes, totale Pupillenstarre oder Pupillenerweiterung mit Akkommodationslähmung mehr der Syphilis zu, 3. einfache Sehnerven-Atrophie ist häufig bei Tabes, selten bei Syphilis. Im ersten Falle ist die Papille von Anfang an blaß, im letzteren Falle stellt sich die Blässe erst längere Zeit nach Beginn der Sehstörung ein; 4. ein guter schneller Erfolg der antisyphilitischen Behandlung spricht für Syphilis und gegen Tabes.

Schenkl.

Um Einsendung von Separat-Abzügen wird gebeten (Berlin NW. 26 Schiffbauerdamm).

Verlag von Veit & Comp. in Leipzig. — Druck von Metzger & Wittig in Leipzig.

Centralblatt

für praktische

AUGENHEILKUNDE.

Herausgegeben von

Prof. Dr. J. Hirschberg, Geh. Med.-Rat, in Berlin.

Unter ständiger Mitwirkung der Herren Prof. G. Abelsdorff in Berlin, Dr. Berger in Paris, Prof. Birnbacher in Graz, Dr. Brailey in London, Prof. Cl. du Bois-Reymond in Schanghai, Dr. Czellitzer in Berlin, Dr. Oscar Fehr in Berlin, Prof. C. Galleniga in Parma, Dr. Ginsberg in Berlin, Hofrat Prof. Goldzieher in Budapest, Dr. Gordon Norrie in Kopenhagen, Dr. Issigonis in Smyrna, Lt. Col. F. P. Maynard, I. M. S., Calcutta, Dr. F. Mendel in Berlin, Dr. Moll in Berlin, Dr. W. Mühsam in Berlin, Dr. Neuburger in Nürnberg, Dr. Peltesohn in Hamburg, Dr. Pergens in Maeseyck, Prof. Peschel in Frankfurt a. M., Dr. Purtscher in Klagenfurt, Dr. M. Reich in Petersburg, Dr. H. Rönne in Kopenhagen, Med.-Rat Dr. Scheer in Oldenburg, Prof. Schenkl in Prag, Prof. Schwarz in Leipzig, Dr. Spiro in Berlin, Dr. Steindorff in Berlin.

Monatlich ein Heft. Preis des Jahrganges 12 Mark. Zu beziehen durch alle Buchhandlungen des In- und Auslandes und die Postanstalten des Deutschen Reiches.

1912. Sechsunddreißigster Jahrgang. August.

Inhalt: **Original-Mitteilung.** Ein neues Verfahren zur Ptosis-Operation. Von Prof. **Komoto** in Tokio (Japan).

Klinische Beobachtungen. I. Aniridia congenita bilateralis. Von Spitals-Ordinarius Dr. J. Fejér. — II. Haemangioma simplex iridis ad marginem pupillae. Von Dr. A. Hönig, Augenarzt in Budapest.

Neue Bücher.

Gesellschaftsberichte. Verhandlungen der Amerikanischen augenärztlichen Gesellschaft.

Journal-Übersicht. I. A. v. Graefe's Archiv f. Ophthalmologie. LXXXI. 2. — II. Klinische Monatsblätter für Augenheilkunde, 1912, Januar bis März.

Bibliographie. Nr. 1—30.

Ein neues Verfahren zur Ptosis-Operation.

Von Prof. **Komoto** in Tokio (Japan).

Ich habe Gelegenheit gehabt, auf unsrer diesjährigen ophthalmologischen Versammlung in Sendai (am 2. April 1912) ein neues Verfahren zur Ptosis-Operation vorzuführen, welches seit vorigem Jahre in unsrer Augenklinik üblich war. Allerdings muß ich zugeben, daß Verfahren gegen dieses Leiden hinreichend vorhanden sind; aber hier etwas mehr zur Verfügung zu haben, schadet nicht, da die Ptosis in verschiedenem Grade vorkommen kann, und die Gestaltung der Lider je nach dem Individuum und je nach der Rasse mehrfache Verschiedenheiten zeigt. Im ganzen kann man drei Arten von Verfahren unterscheiden; das eine beruht auf der Vorlagerung oder Verkürzung des Levator; das andre auf der Verbindung des Rectus

superior mit dem Lide, während das dritte eine direkte kürzere Verbindung der Lider mit der Stirnhaut bzw. mit dem Stirnmuskel bezweckt. Da ich die Verfahren zum großen Teil als bekannt voraussetzen kann, so gehe ich direkt zur Beschreibung meines eignen Verfahrens über.

Mein Verfahren beruht auf der Transplantation eines epithelfreien Hautstreifens, also eines Cutis-Streifens unter die Lidhaut, um eine direkte Verbindung des Lidrandes mit der Stirnhaut neu zu schaffen. Ich schneide

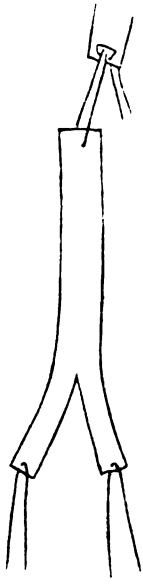

Fig. 1.

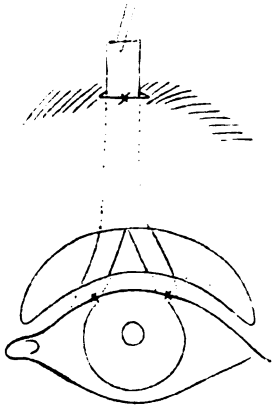

Fig. 2.

Fig. 3.

dazu vom Oberarm einen länglichen, (über $1^1/_2$ cm) breiten Hautstreifen von etwa 4 cm Länge aus, nachdem ich vorher an der betreffenden Stelle die oberflächliche Epithelschicht durch flaches Schneiden mit dem scharfen Skalpell entfernt habe; das dabei etwa mitgenommene subkutane Fettgewebe trage ich mit der Schere ab, soweit es möglich ist. Den so vorbereiteten dünnen Hautstreifen schneidet man an dem einen Ende in zwei Schenkel ein und an jedem Ende bringt man je einen doppelt armierten Faden durch, wie Fig. 1 zeigt. Nachdem die Vorbereitung fertig ist, geht man zur Lid-Operation über; man schneidet am Oberlide ein halbmondförmiges Hautstückchen dicht am Lidrande ab und bringt jedes Schenkelende des Hautstreifens in die Wunde hinein und näht dasselbe am Lidrande ein, indem man beide Nadeln jedes Fadens durch den Lidrand bringt. Nun kann man das andre Ende des Hautstreifens nach der Stirnhaut zu den Augenbrauen oder über dieselben subkutan durchführen. Dies ist der schwierigste Punkt der ganzen Operation; er geschieht aber ungemein leicht, wenn man dazu eine sehr breite, leicht gekrümmte.

zweischneidige Nadel (Fig. 3) nimmt, welche ich besonders für diese Operation neu geschaffen habe. Die Nadel hat an dem einen Ende ein breites Fenster, durch welches man beide Enden des Fadens am oberen Endstück des Hautstreifens hindurchbringt. Nun führt man die Nadel mit dem Nadelhalter subkutan von der Lidwunde zu den Augenbrauen oder etwas darüber hinaus bis zum geeigneten Punkt, welcher vorher schon markiert ist. Nun zieht man mittels des Fadens den Hautstreifen nach oben, bis das Oberlid soweit in die Höhe kommt, daß die Lidspalte eine wünschenswerte Größe erreicht. Dann näht man den Hautstreifen an der Hautwunde ein und das überflüssige Endstückchen schneidet man ab. Nachdem so alles in guter Ordnung ist, näht man jede Hautwunde, sowohl an den Augenbrauen, als auch am Lidrande, mit einem Paar Nähten zu. Einen Verband legt man an, nachdem man über die Lidspalte ein Stückchen Leinen mit Borvaseline aufgelegt, um etwa der Vertrocknung der Hornhaut, bzw. deren Verletzung durch Verband, möglichst vorzubeugen.

Der Verlauf ist gewöhnlich glatt; man kann nach einer Woche jeden Faden entfernen. Der Erfolg ist größtenteils ausgezeichnet. Da aber das transplantierte Hautstückchen mit der Zeit eher etwas schrumpft und somit der anfängliche Erfolg später noch vermehrt wird, was oft nicht zum Vorteil, sondern eher zum Nachteil in bezug auf den kosmetischen Effekt geschehen kann; so ist anzuraten, daß anfänglich die Lidspalte etwas schmal gebildet werde.

Wenn bei der Operation der zu transplantierende Hautstreifen zu schmal ausgefallen ist, so ist es besser zwei Stückchen zu nehmen und beiderseits am Oberlid einzupflanzen; man soll dafür sorgen, daß die Erhebung des Oberlids auf der medialen Seite anscheinend etwas höher geschehe, da es sonst im umgekehrten Falle kosmetisch nicht vorteilhaft ist.

Seitdem ich dieses neue Operations-Verfahren mir angeeignet habe, ist mir die Ptosis-Operation immer leichter geworden, während das früher nicht so war, da es Fälle genug gibt, wo schwerlich andre Verfahren anwendbar sind: so z. B. ist das Verfahren von Motais gut, es reicht aber nicht aus, wenn N. superior gleichzeitig gelähmt ist; ebenfalls ist das von Hess ausgezeichnet, aber nicht geeignet, wenn eine tiefe Lidfurche zu vermeiden ist.

Klinische Beobachtungen.

I. Aniridia congenita bilateralis.

Von Spitals-Ordinarius Dr. J. Fejér.

(Mitteilungen aus dem St. Margareten-Spitale in Budapest.)

Die beiderseitige angeborene Aniridia gehört nicht zu den großen Seltenheiten; Kollegen, die über großes Material verfügen, haben schon manche Fälle gesehen, ich selber habe in der vorjährigen Sitzung der unga-

rischen Augenärzte einen Fall vorgestellt, bei welchem ich eine einseitige Katarakt-Extraktion mit Erfolg ausführte.

Aus mehreren Gründen publiziere ich auch den folgenden Fall. Der Fall bezieht sich auf einen 21jähr. Schuhmacher-Gehilfen, der I. Elementarklassen absolvierte; er kann gut lesen und schreiben und versieht die feinsten Schuhmacher-Arbeiten. Sein Sehvermögen hat sich nie verschlechtert. Bei oberflächlicher Betrachtung fällt schon sein fremdartiger Blick auf, das Auge ist ganz schwarz, hinter der Hornhaut kann man nichts differenzieren, es kommt von überall schwarzer Reflex heraus. Wir bemerken sofort bei seitlicher Beleuchtung, daß die Iris vollständig fehlt, die Linse ist fast rein; es sind nur bei Durchleuchtung lineare Trübungen hier und da zu bemerken, die Peripherie derselben ist überall gut sichtbar. Ich konnte mit dem Zeiss'schen binokularen Mikroskop weder Ciliar-Fortsätze, noch Fasern der Zonula Zinnii entdecken. Glaskörper rein, Augenhintergrund, Gefäße normal. Die Sehschärfe des rechten Auges beträgt $^{9}/_{15}$; durch stenopäische Spalte auf $^{5}/_{10}$ korrigierbar; links $^{5}/_{20}$, durch stenopäische Spalte auf $^{5}/_{15}$ korrigierbar. Mit einem Glas von konkav 3,0 D. liest er die Buchstaben deutlicher. Die Augen haben eine myopische Refraktion, den Hintergrund kann man mit konkav 4,0 D. deutlicher beobachten. Astigmatismus corneae besteht nicht. In der Nähe liest er mit beiden Augen die kleinsten Buchstaben (Nr. I) des Lesebuches. Der Nahepunkt beider Augen beträgt 70 mm, die Akkommodationsbreite 11,0 D. entspricht also vollständig seinem Alter. Ich möchte noch bemerken, daß er die Augenspalte nie verkleinert, d. h. nie zwinkert, und daß er sich nie wehrt gegen die Sonnenstrahlen, wie alle an Aniridie leidenden Individuen es tun.

Der Hauptzweck meiner Publikation ist der Umstand, daß der Patient — trotz dieser angeborenen Bildungs-Anomalie — über solch' gute Sehschärfe verfügt, fast $^{5}/_{10}$. Hippel erwähnt in seiner Monographie den Fall von Tokkus, welcher $^{1}/_{3}$ bzw. $^{1}/_{2}$ Sehschärfe besaß, trotzdem vordere und hintere Polar-Katarakt vorhanden war, d. h. der Fall besaß die beste Sehschärfe unter den bisher beobachteten Fällen. Die Anomalie beeinflußte die Akkommodation auf keinerlei Weise und die Akkommodations-Breite entsprach vollständig seinem Alter.

Der wichtigste Umstand meiner Publikation ist aber folgender. Uhthoff stellte in der Februar-Sitzung 1912 der schlesischen Ärzte ein 6 Jahre altes Mädchen vor, welches an beiderseitiger Aniridie litt. Die Sehschärfe des Kindes war sehr gut, Akkommodation normal und so hatte Uhthoff Gelegenheit, gewisse Veränderungen des Akkommodations-Vorganges genau zu beobachten. Er bemerkte, daß die Ciliar-Fortsätze stärker hervortraten und die Linsen-Circumferenz sich deutlich verkleinerte. Besonders gut ließen sich diese Veränderungen konstatieren nach Eserin-Einträuflung.

Ich war selber neugierig auf diese Phänomene, und da aus dem kurzen Referate nicht zu entnehmen war, auf welche Weise die Beobachtung geschah, wandte ich mich brieflich direkt an den Autor, weil ich meinen Fall für solch eine Demonstration sehr geeignet hielt. Uhthoff antwortete mir auf die liebenswürdigste Weise, „die kleine, sehr intelligente Patientin verstand es, ohne Änderung der Blickrichtung für die Ferne zu sehen und auf den vorgehaltenen Finger zu akkommodieren (beim Verdecken eines Auges), so daß die Beobachtung möglich wurde; überdies ist es gut zu sehen bei Eserin-Einträuflung, wie sich das Bild ändert."

Ich konnte den Mechanismus des Akkommodations-Aktes zu meinem größten Bedauern nicht demonstrieren, weder nach der von Uhthoff beschriebenen Methode, noch bei Eserin-Einträuflung. Ich sah, daß die Iris vollständig fehlt, weil Eserin aus dem Kammerfalze keine Partie des Irisgewebes herausziehen konnte; man konnte die Circumferenz der Linse von jeder Seite aus gut sehen.

II. Haemangioma simplex iridis ad marginem pupillae.

Von Dr. A. Hönig, Augenarzt in Budapest.

Die Irisgeschwülste (die entzündlichen Granulome, Tuberculum, Gumma ausgenommen) gehören zu den seltensten Fällen, so daß auch in vielbesuchten Augenkliniken Jahre verstreichen, bis man einen Fall zu sehen bekommt. Unter den beobachteten Irisgeschwülsten sind Cysten, Epitheliom, Sarkom und Chondrom in der Literatur verzeichnet. Ein wirkliches Iris-Angiom ist bis jetzt nicht beschrieben. Die von Mooren, Schelske und Schirmer als Teleangiektasien beschriebenen Fälle sind nach Graefe's Meinung und anderer eigentlich reich vaskularisierte Granulome. Übrigens der Fall von Schirmer ist infolge einer Verletzung aufgetreten und hat sich bei der histologischen Untersuchung als kein wirkliches Hämangiom bewiesen.

Der von mir beobachtete Fall betrifft einen 47jährigen gesunden Mann. An der linksseitigen Iris hat sich ein Haemangioma simplex gebildet, welches (ich beobachte es erst seit 2 Monaten) in langsam fortschreitendem Wachstum zu sein scheint.

Die Geschwulst beeinflußt derzeit noch nicht das Sehvermögen des Auges; die Sehkraft des Auges ist übrigens seit Kindheit schwach ($V = {}^{5}/_{50}$), welch' Umstand auf eine schon im Kindesalter entstandene Keratitis und dadurch verursachte Hornhauttrübung zurückzuführen sei. Wegen dieser Hornhauttrübung ist es vorteilhafter die Geschwulst bei erweiterter Pupille zu untersuchen.

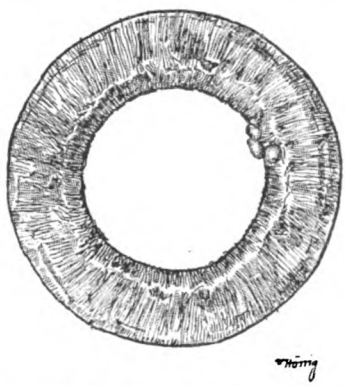

Die Geschwulst ist in ihrem jetzigen Stadium noch so klein, daß nur das forschende Auge dieselbe entdecken kann. Ich habe die Geschwulst auch nur zufällig entdeckt bei dem Patienten, der mich wegen presbyopischen Klagen konsultierte. Wenn wir die Geschwulst mit freiem Auge an der grün-gräulichen Iris betrachten, scheint es, als würde es sich um einen rostfarbigen Pigmentfleck (Naevus) handeln.

Wenn wir dieselbe durch eine gewöhnliche Lupe oder mit der Westien'schen Binokular-Handlupe betrachten, so wird das Bild ein ganz andres. In dem äußeren oberen Quadranten der Iris, temporal von den Vertikalen 65°, am Rande der Pupille, sitzt ein intensiv rotes, aus der Fläche der Iris sich emporhebendes Geschwülstchen, dessen kleiner Teil den Irisrand überschreitend in das Gebiet der Pupille hineinragt. Schon bei einer solchen Vergrößerung kann man beobachten, daß die Neubildung aus mehreren Teilen besteht.

Mit dem Zeiss-Czapsky'schen Korneal-Mikroskop (Okular Nr. 2) betrachtet, beträgt die Geschwulst beiläufig eine Länge von 10 mm und eine

Breite von 5 mm und ragt ungefähr 2 mm aus der Ebene der Iris empor. Wenn wir das Gebilde so betrachten, besteht es aus 3 Teilen, welche miteinander und mit den radial verlaufenden Furchen der Iris zusammenhängen. Unter den 3 Teilen ist das größte kugelförmig (beiläufig), die andren 2 oval und liegen ganz dem Rande der Pupille an, überragen sogar teilweise dieselbe. Durch das Mikroskop betrachtet, scheint diese aus 3 Teilen bestehende glattwandige, durchschimmernde Geschwulst, als wären es Johannisbeeren.

Da der Inhalt dieser Geschwulst zweifellos Blut ist, glauben wir mit Recht die Diagnose auf Hämangiom stellen zu dürfen, welches infolge einer enormen Erweiterung der in dem Stroma der Iris verlaufenden Kapillar-Arterien entstanden ist.

Unser Büchertisch.

Neue Bücher.

Handbuch der gesamten medizinischen Anwendungen der Elektrizität. Herausgegeben von Prof. Dr. H. Boruttau und Prof. Dr. J. Mann. (Verlag von Dr. Werner Klinkhardt in Leipzig.)

Die Herausgeber haben es sich zur Aufgabe gemacht, ein Werk zu schaffen, das in erschöpfender Weise die Beziehungen der Elektrizität zu der gesamten Heilkunde behandelt und das von der gesamten medizinischen Welt zum Nachschlagen benutzt werden kann. In erster Linie ist der Standpunkt berücksichtigt, daß das Werk der praktischen Medizin zu dienen hat, dabei ist aber größter Wert gelegt worden auf eine umfangreiche, klare und verständliche Darlegung der theoretischen Grundlagen. Die Verbindung eines Elektrophysiologen mit einem klinischen Elektrologen von dem Rufe Boruttau's und Mann's zur Redaktion des Werkes und die Gewinnung zahlreicher namhafter Mitarbeiter bietet Gewähr dafür, daß das Ziel der Herausgeber erreicht worden ist.

Der erste Band, der bereits im Jahre 1909 erschienen ist, bringt die theoretischen Abschnitte der Elektromedizin. Er ist bearbeitet von H. Starke, Grundlagen aus der physikalischen Elektrizitätslehre; G. Bredig, Physikalische Chemie und Elektromedizin; W. Nernst, Physikalisch-chemische Theorie der elektrischen Nervenreizungen; H. Boruttau, a) Allgemeine medizinische Elektrotechnik, b) Elektrophysiologie, c) Elektropathologie I. Teil; F. Batelli, Elektropathologie II. Teil: Die Schädigungen durch Elektrizität.

Der Umfang des zweiten Bandes zwang, diesen zu teilen. Die erste Hälfte, die im Frühjahr 1911 erschien, behandelt die gesamte Elektrodiagnostik. Die Mitarbeiter sind: J. Zanietowski, Allgemeine Elektrodiagnostik; Maurice Mendelssohn, Spezielle Elektrodiagnostik und Muskelkrankheiten und Ludwig Mann, Spezielle Elektrodiagnostik der Nervenkrankheiten. Die zweite Hälfte ist kürzlich erschienen. Sie ist der gesamten Elektrotherapie sowie den Hilfsanwendungen der Elektrizität gewidmet. Der stattliche Band enthält die Arbeiten von J. K. A. Wertheim-Salomonsohn, Allgemeine Elektrotherapie; Maurice Mendelssohn, spezielle Elektrotherapie der Muskel- und Gelenk-Krankheiten; Ludwig Mann, der Nervenkrankheiten, Giovanni Galli, der inneren, spez. Herzkrankheiten; Arthur Alexander, Die Anwendung der Elektrizität in der Rhino- und Laryngologie, Oscar Fehr, in der Augenheilkunde; Gustav Büchl, in der Ohren-

heilkunde; P. Meißner, Elektotherapie der Hautkrankheiten, A. Laquerrière der Frauenkrankheiten, der Gelenk- und Knochen-Verletzungen, A. v. Luzenberger, Franklinisation, J. Bergonié, Hochfrequenzströme, H. Boruttau, Beleuchtung, Heizung, Elektromotoren, P. Meißner, Elektrolyse, Kataphorese, Galvanokaustik, und R. Steiner, Phototherapie.

Die Arbeit Fehr', Die Anwendung der Elektrizität in der Augenheilkunde wird in diesem Centralblatt durch Dr. Steindorff noch eine besondere Besprechung erfahren.

Der 3. Band des Handbuches ist in Arbeit. Er wird sich mit der gesamten Röntgenlehre befassen. Seine Herausgeber sind Prof. Dr. M. Levy-Dorn und Prof. Dr. P. Krause.

Das Werk ist gut ausgestattet und enthält sehr zahlreiche vortreffliche Abbildungen.

Gesellschaftsberichte.

1) Verhandlungen der Amerikanischen augenärztlichen Gesellschaft.

47. Jahreskongreß zu New London. 1911.

Nekrologe auf die 1911 verstorbenen Mitglieder: Herman Knapp, Charles Stedman Bull, Charles John Kipp, Charles Augustus Oliver, Frank Newell Lewis und Edmund W. Stevens.

Das Gesichtsfeld bei der tabischen Sehnerven-Atrophie.

Prof. Fuchs (Wien) spricht über das Vorkommen des centralen Dunkelflecks bei tabischer Atrophie, das Uhthoff in 2% aller Fälle gesehen hat, er selber häufiger beobachtete. Er sieht darin ein echtes Symptom der Tabes, nicht, wie manche annehmen, den Ausdruck einer gleichzeitigen syphilitischen retrobulbären Neuritis optica. Das gehe aus der Art, wie das Skotom allmählich sich ausbreite und zugleich die Peripherie des Gesichtsfeldes eingeengt werde, hervor. Während einzelne Fälle bekannt seien, wo der günstige Einfluß einer antisyphilitischen Behandlung und die erst später einsetzende Abblassung der Papille für eine luetische Neuritis sprachen, hat er selber niemals solche Fälle gesehen. Der Augenspiegel-Befund ist in solchen Fällen ein wenig anders wie das gewöhnliche Bild der einfachen Atrophie, vielmehr erscheine die Färbung der Papille etwas gelblich und ihre Grenzen sind nicht vollkommen scharf, die Netzhautarterien leicht verengt. In einem zur Sektion gekommenen Falle hat Boedecker in der Tat eine leichte interstitielle Entzündung des papillo-makulären Bündels festgestellt. — Eine andere Abweichung vom Typus der tabischen Atrophie stellt die bitemporale Hemianopsie dar, die er in ganz seltenen Fällen (nur 6 mal in seiner privaten Praxis) beobachten konnte. Auch hier liegt nach seiner Überzeugung eine rein tabische Fasernerkrankung am Chiasma vor, eine degenerative, nicht entzündliche Läsion, wenngleich in einem einzigen ähnlichen Falle die Therapie eine Komplikation mit luetischer Entzündung am Chiasma wahrscheinlich machte.

de Schweinitz erinnert daran, daß in Frankreich die centralen Skotome nur bei den Tabikern gefunden wurden, die zugleich Raucher oder Trinker waren. Fuchs konnte demgegenüber darauf hinweisen, daß die Abstinenz in solchen Fällen durchaus unwirksam blieb. Die centralen Dunkelflecke seien übrigens nur bei Untersuchung mit kleinen farbigen Objekten im An-

fang nachzuweisen und stellten sich bisweilen erst bei wiederholter Prüfung heraus.

Vier Fälle akuter disseminierter Myelitis mit retrobulbärer Entartung der Sehnerven. Mit zwei histologischen Befunden, von Ward A. Holden.

Zwei Fälle von Episcleritis periodica fugax.

Albert Snell konnte in seinen Fällen Malaria, Rheuma und Gicht ausschließen und nur eine allgemeine Stoffwechselstörung, wie man sie im Klimakterium, bei Menstruations-Anomalien und bei starken Erregungen häufig antrifft, als Ursache beschuldigen. Die Episcleritis sei als Ausdruck einer lokalen vasomotorischen Störung anzusprechen.

Dystrophia epithelialis corneae (Fuchs).

Arnold Knapp teilt einen solchen Fall bei einer 82jährigen Star-Operierten mit. Die Affektion war unerkannt auch schon auf dem andren früher operierten Auge aufgetreten. Sie ist wohl zu unterscheiden von der senilen Sklerose, die Fuchs bei Star-Extrahierten beschrieben hat, wo die Trübung in den tieferen Schichten der Hornhaut sitzt und die oberflächlichen Veränderungen ausbleiben.

Der Gebrauch von Serum-Einspritzungen bei der sympathischen Ophthalmie.

Derby und Pratt haben nach einem allerdings auffallend günstigen Erfolge mit einer Serum-Einspritzung die Versuche bei 3 weiteren typischen Fällen von sympathischer Entzündung mit gänzlich negativem Erfolge fortgesetzt. Aber sie raten immerhin, die Versuche nicht fallen zu lassen, da außer ihrem Falle auch der von zur Nedden mitgeteilte zeige, daß unter gewissen Umständen das Blutserum von einem an sympathischer Ophthalmie Erkrankten eine deutliche heilende Wirkung auf dieselbe Erkrankung eines zweiten Menschen ausüben könne.

Randolph warnt davor, auf Grund solcher noch zweifelhaften Einzelerfolge wieder konservative Therapie zu treiben, wie früher.

Claiborne hat schon vor Jahren experimentelle Versuche mit Einspritzungen in das Blut und direkt in die Kammer bei Eiterungen gemacht, mit völlig negativem Erfolge.

Ein Fall von gonorrhöischer Bindehautentzündung nach unmittelbar vorhergegangener Gelenkentzündung, von M. H. Post.

Ein Protest gegen den kritiklosen Gebrauch der organischen Silberpräparate in der Augenheilkunde.

Samuel Theobald warnt vor der Anwendung des Argyrols und Protargols bei der akuten und chronischen katarrhalischen Bindehautentzündung, für die wir in der Zinklösung ein ausgezeichnetes und dabei nicht so gefährliches Mittel hätten. Damit will er den Präparaten ihre spezifische Wirkung bei gewissen Erkrankungen, wie beispielsweise der Gonorrhöe, durchaus nicht absprechen.

Die Ausschneidung des Tarsus und der Bindehaut (Heisrath) bei altem Trachom nach einer neuen Methode mit einem neuen Instrument.

J. Herbert Clairborne demonstriert eine neue Lid-Pinzette, die sich

an die Desmarre'sche Klemme anlehnt und mit 5 Häkchen versehen ist. Die Nahtführung gestaltet sich mit ihrer Hilfe sehr bequem, die ganze Operation ist ohne Blutverlust möglich und läßt sich in 10—15 Minuten erledigen, die Größe des Ausschnitts wird durch die Kurve der Lidklemme angegeben und nur die Hand des Operateurs selber kommt mit dem Auge in Berührung. Durch Verlegen der zentralen Naht weiter nach oben vom Ciliarrand gelingt ein tieferer Fornix, und wird eine Ausbuchtung der Lidmitte nach oben eher vermieden.

Ringsarkom des Ciliarkörpers.

Aling und Knapp demonstrieren ein den ganzen Ciliarkörper ringförmig infiltrierendes, pigmentiertes Spindelzellensarkom bei einer 60jährigen Patientin, das sich schon äußerlich durch mehrere um den Hornhautrand herum in die Sklera eingelagerte Pigmentflecken verriet. Tension des völlig erblindeten Auges war zur Zeit der Enukleation stark erhöht. Randolph hebt hervor, wie selten im allgemeinen Druckerhöhung bei intraokularen Sarkomen gefunden wird. Er sah sie unter 36 Fällen nur 6 mal, meistens konstatierte er sogar eine leichte Herabsetzung des Drucks. Fuchs bemerkt, daß man bei solchen Fällen aus dem Verhalten der Iris nicht leicht auf die richtige Diagnose hingewiesen wird, da sie gewöhnlich nur geschwollen und verfärbt ist, aber nicht an einer umschriebenen Stelle. Auffallend sei das langsame Wachstum, bisweilen vergehen 10—15 Jahre, bis es zur Enukleation kommt.

Neurom der Ciliarnerven. — Kleinste Aderhaut-Sarkome.

Demonstrationen von Fuchs: 2 Fälle von Neuromen, die er in atrophischen Augäpfeln vorfand, beide fast ausschließlich aus Nervenfasern bestehend. Ferner 3 ungewöhnlich kleine Aderhaut-Sarkome, die beweisen, daß das Sarkom von der Großgefäß-Schicht ausgehen kann, von Anfang an aus Spindelzellen bestehen und von Beginn an auch dunkel pigmentiert sein kann.

Pathologie der oberflächlichen Keratitis punctata mit Bemerkungen über die neuropathische Keratitis im allgemeinen und eine bisher nicht beschriebene Veränderung der Regenbogenhaut.

Fr. H. Verhoeff sieht die Fuchs'sche Keratitis als eine neuropathische an. Die Punkte bestehen aus langsam gebildeten nekrotischen Infiltraten unterhalb der Bowman'schen Membran und sind durch toxische Produkte pyogener Erreger an den Nerven-Endigungen entstanden. Die centrale Ursache ist im Ganglion ciliare zu suchen, in dem bestimmte Zellgruppen für die Toxine disponiert sind. In diesen Fällen findet sich oft ausgesprochene Vermehrung der Blutgefäße an umschriebener Stelle der Iris, ein Beweis, daß solche Gefäßklümpchen neuropathischen Ursprungs sein können, wie auch gewisse, im späteren Leben entstandene Angiome einen ähnlichen Ursprung haben mögen. Von gleicher Art sei die Keratitis disciformis (Fuchs). Die rezidivierende traumatische Keratitis beruhe auf einer Reizung der peripheren Ganglienzellen der Hornhautnerven.

Entwicklung und Wesen der Netzhaut-Entzündung bei Morbus Brightii.

Vortrag von N. M. Semple: Die Krankheit kann bereits deutlich ausgesprochen sein, während die Gefäße noch gar nicht beteiligt erscheinen, mithin nicht sie, sondern die Netzhaut direkt durch Bluttoxine angegriffen sein können.

Ein Fall von Netzhaut-Zyste,
demonstriert von George S. Derby.

Zwei Fälle von pulsierendem Exophthalmus.

William H. Wilder konnte in dem einen der Fälle durch Unterbindung der Carotis communis helfen. Im zweiten mußte auch erst letztere gemacht werden, nachdem die Unterbindung der C. interna einen Rückfall nicht verhindern konnte. Beide Fälle waren durch Verletzung entstanden. In der Diskussion sprechen Risley und Fischer über die Chancen der Unterbindungen und Kompression der Arterien.

Über Neubildungen und Pseudotumoren in der Augenhöhle, mit 6 klinisch-pathologischen Beiträgen.

de Schweinitz bespricht an der Hand von 6 Krankengeschichten die unvermeidlichen Irrtümer in der Diagnosen-Stellung beim Exophthalmus. 4 mal fand sich ein Spindelzellen-Sarkom, bzw. eine Zyste in der Orbita, bzw. ein Sarkom der mittleren Schädelgrube. Zwei von den Geschwülsten in der Augenhöhle konnten mit Leichtigkeit durch einen Schnitt unterhalb der Augenbrauen entfernt werden, was Vortr. namentlich bei nicht ungewöhnlich großen Geschwülsten der Krönlein'schen Operation vorzieht. Exophthalmus kann also auch durch ein bloßes Ödem der hinteren Portion der Orbita von einem Tumor außerhalb der Orbita bedingt sein. In zwei andren Fällen wurde eine erstaunlich schnelle Heilung durch eine Quecksilberkur erzielt, wo eine ausgedehnte Geschwulst der Stirn-, Augen- und Keilbein-Höhle angenommen werden durfte, bzw. vollständige Erblindung mit gänzlicher Unbeweglichkeit des Augapfels vorlag. Bei 2 Patienten komplizierte Tachykardie das Bild und ließ lange Zeit einen einseitigen Basedow annehmen, was zu einer längeren Aufschiebung der Operation des vorliegenden Sarkoms Anlaß gab. Bisweilen zeigt sich in solchen Fällen das Diaphanoskop von Nutzen. Andrerseits darf man sich nicht zu sehr auf die Wassermann'sche Reaktion verlassen. Diskussion: Johnson, Libby, Schumway, Jackson.

Ergänzungsbericht zu einem Fall von Exostosis der Augenhöhle aus dem Jahre 1897, von William M. Sweet.

Vorgetäuschter intraokularer Tumor.

Knapp sah einen jener von Haab geschilderten Fälle von „Phantom-Geschwulst", wo klinisch die Diagnose eines Sarkoms des Ciliarkörpers gestellt wurde und sich bei der (überflüssigen) Enukleation herausstellte, daß nur harmlose Zysten der Pars ciliaris retinae vorlagen. Ähnlich hat Pagenstecher einen Fall von multiplen Zysten an der Hinterfläche der Iris und am Ciliarkörper beschrieben, die einen bösartigen Tumor vorgetäuscht hatten. Fuchs konnte sich in einem solchen Falle durch die Durchleuchtung vor dem Irrtum schützen, daß es sich um eine solide Geschwulst handelte, und sah sie bei der Punktion mit einer Nadel zusammenfallen.

Der Blick nach oben bei der indischen Star-Ausziehung in der Kapsel.

Myles Standish sah von ihm Nutzen in mehreren Fällen, soweit Glaskörper-Vorfall in Betracht kommt.

Star-Ausziehung in der Kapsel.

Robert Sattler (Cincinnati) weist an der Hand seiner Operationen

sowohl dem alten Verfahren nach Graefe wie der intrakapsulären Extraktion bestimmte Indikationen zu. Nicht jede ist in jedem Falle am Platze.

Die Iris bei der intrakapsulären Star-Ausziehung.

Timberman spricht über das Verhalten der Iris bei der Kapsel-Operation und die Technik bei der von Smith für notwendig erklärten Iris-Ausschneidung.

Star-Ausziehung mit möglichst geringer Verletzung und ausgezeichneten Resultaten bzgl. Sehschärfe, von Arthur E. Ewing.

An andrer Stelle bereits referiert.

Der Mechanismus der Stauungspapille, von Myles Standish.

Als Stütze für die vielfach schon verworfene Graefe'sche Theorie von der Entstehung der Stauungspapille durch den gestörten Abfluß des venösen Blutes führt Verf. einen Fall an, wo er deutlich den Übergang von starker Stauung in den Netzhautvenen erst eines, dann beider Augen bis zur deutlichen Stauungspapille, und dann wieder die Abschwellung bis zur Norm im Augenspiegel verfolgen konnte, entsprechend dem erst nur teilweise dann vollständig abgesperrten Abfluß durch den Sinus lateralis und der operativen Abschnürung der Vena jugul. int. und der später wieder erfolgenden Restitution des Blutkreislaufs.

Die Beziehungen zwischen Stauungspapille und dem intraokularen Druck. Eine klinische Studie von 6 Fällen, von Walter R. Parker.

Die Stauungspapille erscheint erst in dem Auge, welches den geringeren Druck zeigt. Ist er in beiden gleich groß, so tritt sie gleichzeitig in beiden auf. Verf. empfiehlt Nachprüfung, da sein Material noch zu klein scheint.

Gefäßsystem-Erkrankungen und Augenleiden. Darmfäule als Ursache, von D. Risley.

Autointoxikation vom Darm her ist häufig die Ursache von Augen-Erkrankungen, deren Wesen nicht erkannt wird. Eine ordentliche Ausspülung tut da Wunder.

Cilioretinale und andere ungewöhnliche Netzhautgefäß-Verästelungen, von Edward Jackson.

Doppeltes Kolobom (nasal und temporal) des Sehnerven und seiner Scheide (mit Abbildung), von Alex. Randall.

Retinitis pigmentosa, gleichzeitig mit albuminurischer Neuroretinitis (mit Abbildung), von T. B. Holloway.

Embolie der rechten Zentralarterie bei einem 8jährigen Knaben, von E. Gruening.

Angeborne Abweichungen der Augen, von Alex. Duane.

Vortr. hat nicht weniger als 127 Fälle von angeborner Lähmung der Augenmuskeln beobachtet und macht sie zum Gegenstande seiner eingehenden Betrachtung. Er unterschied 13 Gruppen: Insuffizienz des Rect. super., des Rect. infer., des Obliqu. inferior, Obliqu. superior, allein und kombiniert mit Rect. sup. Kombinierte Insuffizienzen von vertikalen und lateralen Muskeln, vertikales Schielen ohne Parese, Insuffizienz des Externus allein, Retraktions-Erscheinungen am Augapfel bei gleichzeitiger Insuffizienz einzelner Muskeln

oder Lidschluß, Insuffizienz des Internus allein, nicht paretische Esotropie und Exotropie, Ptosis und ein bezüglich seiner Angeborenheit nicht ganz sicherer Fall von Ophthalmoplegia interna. Entschieden überwogen die vertikalen Abweichungen, im Verhältnis von 64:16; gemischte Formen fanden sich 45 mal. Eine ganze Reihe von scheinbar einfachem konkomittierendem Schielen beruhte auf dem Vorhandensein einer nicht frühzeitig erkannten vertikalen Abweichung, die einige Zeit nach der Geburt zur Vermeidung von Doppelbildern die fortschreitende Entwicklung seitlichen Schielens verschuldete. Durch rechtzeitige Korrektur solch vertikaler Insuffizienzen kann man dem Schielen vorbeugen, bei geringen Graden gelingt das oft mit Prismen.

Über die Erblichkeit von kornealem Astigmatismus und Muskelanomalien, von Lucien Howe.

Namentlich beim Astigmatismus inversus konnte Verf. mit großer Anschaulichkeit wegen der ähnlichen Achsenstellung bei 6 Familien die Vererbung nachweisen. Noch augenfälliger zeigte sich das bei schräg gerichteten Achsen, wenn der Grad bei den einzelnen Familienmitgliedern entweder identisch war oder nur wenige Grad-Unterschiede vorhanden waren. In einem solchen Falle zeigte sich das bei einer Mutter und 2 Töchtern. Ähnliche Beziehungen finden sich häufig auch bei Muskel-Anomalien, besonders bei Exophorie und Hyperphorie. Diese Krümmungs-Anomalien der Hornhaut und Form- und Funktions-Störungen der Augenmuskeln seien für die Lehre von der Vererbung nicht zu überbietende Beispiele.

Bericht der Kommission für die Neugeborenen-Eiterung.

Ein abschließender Bericht wird noch nicht erstattet, vielmehr sollen noch weitere Erkundigungen eingezogen werden. Peltesohn.

Journal-Übersicht.

I. A. v. Graefe's Archiv f. Ophthalmologie. LXXXI, 2.

1) **Über intraokulare Transplantation von Rattensarkom,** von L. Ruben, Assistent der Univers.-Augenklinik zu Heidelberg.

Verf. verwandte ein Rattensarkom, welches von dem Spindelzellensarkom Jensen's in Kopenhagen abstammte und im Heidelberger Krebs-Institut durch subkutane Impfung schon viele Ratten-Generationen hindurch fortgezüchtet war. Da die leichte Übertragbarkeit auf Tiere der gleichen Art beschränkt ist, so mußte die Impfung in die Augen von andren weißen und gefleckten Ratten erfolgen. Die Versuche wurden dadurch erschwert, daß die Augen der Ratten sehr klein sind und verhältnismäßig sehr große Linsen besitzen. Neben kleinsten Gewebstückchen wurden auch Verreibungen von Geschwulstgewebe in Kochsalzlösung übertragen, und zwar meistens in die vordere Kammer, nur einzeln in den Glaskörper. Bei 8 Stück-Impfungen erfolgte 6 mal Wachstum des übertragenen Gewebes, von 13 Einspritzungen in die vordere Kammer waren 5 erfolgreich, von 7 Einspritzungen in den Glaskörper 2. Wo ein Wachstum eintritt, sind nach 12 bis 14 Tagen meistens schon stärkere Veränderungen vorhanden. Die Sarkomzellen zeigen eine ausgesprochene Neigung, sich an feste Körper anzulegen. Im Kammerwasser, welches nicht einmal Fibrinfäden enthält, wachsen die Geschwulst-

massen geschlossen in die Flüssigkeit ein, indem sie sich durch Auflagerung mehr kugeliger Zellen vergrößern. Beimengung von Linsenbrei zum Kammerwasser begünstigt das Wachstum der Geschwulst-Zellen. Die Wucherung der Massen zerstört schließlich den Augapfel, doch leistet die Augenkapsel lange Widerstand, so daß das ganze Augeninnere mit Geschwulstmasse angefüllt sein kann, ohne daß die Wandung durchbrochen ist. Die Impfgeschwülste wachsen viel rascher, als die von selbst entstandenen Geschwülste.

Impfungen von Rattengeschwulst-Stückchen in die Augen von Kaninchen waren erfolglos, auch wenn nach Diszision der Linse Linsenbrei als Nährboden im Kammerwasser lag.

---

2) **Ein Fall von Ringsarkom des Ciliarkörpers**, von Dr. G. Ischreyt in Libau.

Die, wie die Überschrift andeutet, auf den ganzen Umkreis des Ciliarkörpers sich erstreckende Geschwulst bestand aus großen, unpigmentierten, plasmareichen Zellen mit blassen, breit-ovalen oder rundlichen, selten länglichen Kernen. Die Zellen lagen in Gruppen zusammen, die von schwach pigmentierten Stromafasern umschlossen wurden, so daß ein alveolärer Bau entstand. Innen auf dem Hornhautrande saß ein dunkler, blaugrauer, nicht verschiebbarer Knoten von 1 cm Durchmesser. Dieser Knoten stand durch Geschwulstzellen, welche sich längs mehrerer die Lederhaut durchsetzenden Ciliarvenen erstreckten, mit einer gleichartigen Geschwulst des Ciliarkörpers in Verbindung.

Verf. ist der Ansicht, daß kein Endotheliom, sondern ein alveoläres Rundzellensarkom vorlag, dessen Zellen vermutlich von den Pigmentzellen abstammten. Mit den Schieck'schen Anschauungen stimmte nicht überein, daß der anscheinend älteste Teil der Geschwulst stellenweise am wenigsten Pigment enthielt.

Die Regenbogenhaut war atrophisch in Zeichnung und Färbung, die Pupille weit und starr, die Linse getrübt, Lichtprojektion erhalten. Die bei Ringsarkomen häufige Drucksteigerung fehlte.

---

3) **Über Conjunctivitis tuberculosa (Parinaud'sche Erkrankung)**, von Privatdozent Dr. C. Adam und Stabsarzt Dr. Wätzold, Assistenten der Universitäts-Augenklinik in Berlin.

Bei dem betr. Kranken, einem 9jähr. Knaben, bestand zugleich Lungentuberkulose und Nephritis. Die mikroskopische Untersuchung der Bindehautknötchen ergab ausgesprochen tuberkulöses Gewebe, dagegen konnten Tuberkelbazillen nur einmal nachgewiesen werden. Die Übertragung einer Aufschwemmung von fein zerriebenen Stücken der Knoten in die Augen von Kaninchen und in die Bauchhöhle von Meerschweinchen rief heftige Tuberkulose hervor. Die Bazillen waren in Lungen und Leber der Meerschweinchen spärlich, in Milz und Drüsen dagegen stellenweise sehr zahlreich. Ebenso waren Regenbogenhaut und Strahlenkörper der Kaninchen-Augen reich an Bazillen.

Es ist also einwandfrei nachgewiesen, daß der vorliegende Fall von Parinaud'scher Bindehaut-Erkrankung auf Tuberkulose beruhte. Ob alle Fälle so beurteilt werden dürfen, ist vorläufig nicht zu entscheiden. Krusius sieht in der Bindehaut-Erkrankung eine Reinfektion eines bereits tuberkulös durchseuchten Körpers. Wenn das zutrifft, so wird der Verlauf der Er-

krankung je nach der Befähigung des Organismus, Antikörper zu bilden, verschieden sein.

4) **Zur Kenntnis der Pathologie der Tenonitis, nebst Bemerkungen über Tenonitis bei nekrotischem Aderhautsarkom,** von Dr. Nobuo Inouye aus Tokio.

Zwei Beobachtungen werden eingehender mitgeteilt. I. Nach einem Steinwurf entstand eine chronische Entzündung der Tenon'schen Kapsel und des vorderen Abschnittes der Uvea. Das episklerale Gewebe und der Tenon'sche Raum waren von Plasmazellen, Lympho- und spärlichen Leukocyten durchsetzt. Die Tenon'sche Kapsel war verdickt und zeigte in ihrer innersten Lage eine neugebildete bindegewebige Fasermasse, welche aus einer entzündlichen Ausschwitzung entstanden war und zu einer vollständigen Verödung des Tenon'schen Raumes geführt hatte. Jedenfalls waren diese Veränderungen wesentlich älter, als die entzündlichen Erscheinungen im Innern des Augapfels. Man darf also schließen, daß die chronische Entzündung sich zuerst im Tenon'schen Raume entwickelte.

II. Im zweiten Falle handelte es sich um eine chronische Entzündung der Aderhaut und der Tenon'schen Kapsel mit einem fast ganz brandig gewordenen Flächensarkom der Aderhaut. Das episklerale Gewebe war von Lymphocyten, vereinzelten Leukocyten und Plasmazellen durchsetzt. Die Tenon'sche Kapsel war im Bereiche der Geschwulst stark verdickt und zeigte in ihrer innersten Schicht eine neugebildete Bindegewebslage, die aus einer entzündlichen Ausschwitzung hervorgegangen war und vollständige Verödung des Tenon'schen Raumes verursachte.

Vermutlich sind die in der zerfallenden Geschwulst entstehenden Toxine nach außen hin zum Tenon'schen Raume gelangt und haben hier entzündliche Veränderungen bewirkt.

Die Toxine haben sich also in beiden Fällen in verschiedener Richtung ausgebreitet.

5) **Ein Fall von sympathischer Ophthalmie mit dem anatomischen Befunde beider Augen,** von Dr. Wilhelm Pöllot, Assistenzart der Univers.-Augenklinik in Heidelberg.

Einem 50jährigen Manne wurde das linke Auge von einem Kuhschwanz getroffen, worauf Drucksteigerung und Erblindung folgte. Die Schmerzen und der erhöhte Druck schwanden nach einer Iridektomie, kehrten aber nach 4 Wochen so heftig wieder, daß der Augapfel entfernt werden mußte. Bald darauf entwickelte sich im rechten Auge eine schwere Iridocyclitis, welche trotz aller Behandlung ungünstig verlief, so daß schließlich nach 7 Monaten der sehr schmerzhafte Augapfel auf Wunsch des Kranken enukleïert wurde.

Ob wirklich eine Kuhschwanz-Verletzung erfolgt war, ist nicht sicher festzustellen, jedenfalls war, wie die anatomische Untersuchung ergab, die Augapfelhülle an keiner Stelle durchbrochen. Vermutlich hat die Iridektomiewunde die sympathische Ophthalmie vermittelt. Wenn die Operation auch ohne Störung verlief und zunächst günstig wirkte, so zeigte sich doch, daß die Wunde innen klaffte und daß der abgeschnittene Stumpf der Regenbogenhaut in die Wunde eingeklemmt war.

In beiden Augäpfeln fanden sich die bekannten, von Fuchs eingehend beschriebenen Veränderungen. Die Choriocapillaris war frei, im ersterkrankten

Auge mehr der hintere, im zweiterkrankten mehr der vordere Abschnitt der Aderhaut ergriffen.

Im verletzten Auge bestand Ablösung der Netzhaut, Aderhaut und des Ciliarkörpers. Zwischen Aderhaut und Lederhaut und zwischen Aderhaut und Netzhaut befand sich eine gleichartige seröse Flüssigkeit mit spärlichem Fibrin und spärlichen Zellkörpern. Zwischen beiden Räumen war eine Verbindung nicht nachweisbar. Die Abhebung war vielleicht durch eine Verwachsung der Aderhaut und Netzhaut in der Gegend der Ora serrata verursacht, wodurch der vorderste Teil der Netzhaut in dichte Falten zusammengezogen war.

Während die Netzhaut bei sympathischer Ophthalmie in der Regel geringe Veränderungen zu zeigen pflegt, waren hier in beiden Augen die Stäbchen und die äußere Körnerschicht zum Teil geschwunden, im rechten Auge außerdem die Netzhautgefäße an mehreren Stellen erweitert und von kleinen Zellen umgeben. Gerade an diesen Stellen bestand deutlicher Schwund der Stäbchen und der mittleren und äußeren Netzhaut-Schichten mit nachfolgender Gliawucherung. Rechts fanden sich auch die schon von Fuchs beschriebenen Wucherungen des Pigmentepithels bis zur inneren Körnerschicht und darüber hinaus.

---

6) **Über Retinitis exsudativa (Retinitis haemorrhagica externa)**, von George Coats.

Eine Reihe von Netzhaut-Erkrankungen, welche im Laufe der letzten Jahre beschrieben und verschieden benannt wurden, werden vom Verf. als eine zusammengehörige Gruppe hingestellt. Er verfügt über 10 Fälle, von denen 9 anatomisch untersucht werden konnten. Das Gemeinsame der Erkrankungen besteht in einem großen vorspringenden Herde im Augenhintergrunde oder in Herden undurchsichtiger Flüssigkeit unter den Netzhautgefäßen. Gefäß-Erkrankung kann fehlen, ist aber einzeln in leichtem Grade vorhanden und in andern Fällen stark ausgeprägt. Die Krankheit beginnt schleichend und schreitet langsam fort, neue Herde erscheinen, während ältere schwinden. Manche Fälle kommen zur Ruhe, andre enden mit Entartung des ganzen Augapfels. Meistens werden junge Personen männlichen Geschlechtes ergriffen. Über die Ursache ist nichts bekannt.

Die anatomische Untersuchung ergibt, daß die Krankheit mit Blutungen in den äußeren Netzhaut-Schichten beginnt. Wahrscheinlich bricht das Blut in den subretinalen Raum durch und wird hier nach längerer Zeit in eine narbige Gewebsmasse umgewandelt. Vom anatomischen Standpunkte aus wäre daher die Bezeichnung „Retinitis haemorrhagica externa" berechtigt.

---

7) **Das Peritheliom der Netzhaut-Zentralgefäße, ein bislang unbekanntes Krankheitsbild.** Auf Grund einer klinischen und pathologisch-anatomischen Beobachtung dargestellt von Prof. Dr. Franz Schieck, Oberarzt der Univers.-Augenklinik zu Göttingen.

Es handelt sich um einen Fall, dessen Spiegelbefund im Jahre 1911 von Krauss-Marburg in Heidelberg besprochen wurde und der jetzt anatomisch untersucht werden konnte. An der Stelle der Papille befand sich eine rötlich gefärbte Masse von der Größe des Papillendurchmessers, welche entsprechend 6 D vorsprang und von einem Saum leicht grau getrübten Netzhautgewebes umgeben war. Die Netzhautgefäße kamen erst am Rande der Geschwulst zum Vorschein. Später erfolgte eine ausgedehnte Netzhaut-

ablösung, besonders in der unteren Hälfte. Da das Gebilde wuchs und zweifellos bösartig war, so wurde der Augapfel entfernt.

Bei der anatomischen Untersuchung fand sich eine reichlich 3 mm im Durchmesser große und reichlich 2 mm dicke Geschwulst, welche scharf begrenzt im Gewebe der Netzhaut und Papille saß und schläfenwärts etwas über den Rand der Lamina cribrosa hinüberragte. Die Netzhaut war hier in Falten zusammengeschoben. Die Geschwulst war gegenüber den Nervenfaserbündeln, den nervösen Elementen und der Stützsubstanz der Netzhaut scharf begrenzt, zeigte dagegen einen innigen Zusammenhang mit den Zentralgefäßen, deren Reste gewissermaßen das Gerüst der Geschwulst abgaben, und von denen einige außerhalb der Geschwulst von neugebildeten Zellen umgeben waren. Die Geschwulst enthielt zahlreiche blutführende Räume, welche mit Endothel ausgekleidet waren. Die Zellen erschienen zum Teil als zusammengepreßte Spindelzellen, hatten aber da, wo Druck fehlte, Ähnlichkeit mit Epithelzellen. Das Endothel der Intima der Gefäße war nicht krankhaft verändert, dagegen ließ sich deutlich nachweisen, daß wuchernde Zellen des Perithels der Gefäße direkt in Geschwulstzellen übergingen. Daher Peritheliom.

---

8) **Studien zur sympathischen Ophthalmie.** Erwiderung auf v. Hippel's Kritik, von Prof. Dr. A. Elschnig.

Verf. hält seine Theorie der Entstehung der sympathischen Ophthalmie nicht für abgeschlossen, aber doch für besser begründet, als v. Hippel annimmt. v. Hippel hat anscheinend übersehen, daß Aufsaugung zerfallenden Gewebes nur dann, wenn sie in antigener Form stattfindet, eine Sensibilisierung bewirkt. Daß auch arteigenes Uvea-Gewebe (Pigment) Immunkörper erzeugt, welche eine Sensibilisierung der Uvea herbeizuführen imstande sind, hat Verf. sicher festgestellt und ist auch von andern Forschern für Hoden, Niere, Leber u. a. nachgewiesen worden.

Gewisse Beobachtungen zeigen, daß die Einführung von Antigen allein nicht immer wirksam ist, sondern daß die Art der Aufsaugung und die Eigenart der Person einen entscheidenden Einfluß ausüben. Die Eigenart der Person kann durch eine Autointoxikation bedingt sein, welche ihrerseits auch mit verursacht, daß zerfallendes Gewebe nicht einfach, sondern antigen aufgesogen wird. Die vom Verf. angenommene anaphylaktische Entzündung ist etwas ganz anderes, als die allgemeine Anaphylaxie. Es handelt sich um eine anaphylaktische örtliche Reaktion, wie sie auch auf andren Gebieten bekannt ist: Serumkrankheit der Haut, Arznei-Exantheme, Opthalmoreaktion.

Spontane Iridocyclitis ist manchmal der sympathischen Ophthalmie nicht nur ähnlich, sondern vollkommen gleich. Die Erkrankung beider Augen hat keine verschiedene Ursache. Dasselbe Allgemeinleiden, welches die Erkrankung des ersten Auges erzeugt hat, bringt die durch diese, bzw. durch die von ihr ausgehende antigene Resorption des Uveagewebes (Pigment) sensibilisierte Uvea des zweiten Auges zur Erkrankung, und die Sensibilisierung durch die antigene Resorption vom ersten Auge aus erstreckt sich auch auf die erhaltenen Uvealteile des ersten Auges und bewirkt hier die weitere Fortdauer der Erkrankung.

Schmidt, v. Hippel's Gewährsmann, sagt: mancherlei Erfahrungen drängen darauf hin, die Störungen der Darmtätigkeit in der klinischen Pathologie höher zu bewerten, als gegenwärtig geschieht. Vermutlich können

selbst geringfügige Unregelmäßigkeiten der Funktionen der Darmschleimhaut das chemische Gleichgewicht des Körpers stören.

---

9) **Studien zur sympathischen Ophthalmie.** VI. Über Papilloretinitis, Neuritis retrobulbaris und Amblyopia sympathica, von Prof. Dr. A. Elschnig.

Der Fall, über welchen Verf. berichtet, unterscheidet sich von dem als typisch geltenden Bilde der sympathischen Neuroretinitis dadurch, daß das scheinbar zur Sympathie Anlaß gebende Auge schon Wochen vorher völlig reizlos war, und insbesondere dadurch, daß das stark herabgesetzte Sehvermögen nach der Enukleation des ersterkrankten Auges ungebessert blieb. Nichts deutete auf eine Erkrankung der Nebenhöhlen hin, doch ergab eine eingehende Untersuchung eitrige Entzündung der Siebbeinzellen und Schleimhautschwellung sowie schleimiges Sekret in den Keilbeinhöhlen. Ohne Zweifel hatten diese Erkrankungen die Neuroretinitis verursacht.

Eine Prüfung der veröffentlichten Beobachtungen führt den Verf. zu der Ansicht, daß vollgültige Beweise für das Bestehen der sympathischen Papilloretinitis nicht erbracht sind. In allen Fällen fehlt die Allgemeinuntersuchung. Dasselbe dürfte für Neuritis retrobulbaris, Atrophia n. o. und Amblyopia sympathica gelten.

---

10) **Beiträge zur Frage der Anaphylaxie durch Linsen-Eiweiß und Eiweiß aus andren Geweben des Auges,** von Prof. Dr. Paul Römer und Privatdozent Dr. Heinrich Gebb in Greifswald.

Nachprüfung einiger Versuche von Krusius (Arch. f. Augenh. LXVII, 1). Die von Pfeifer entdeckte Temperatur-Erniedrigung, welche Krusius erst bei späteren Versuchen beobachtete, wurde besonders berücksichtigt. Die Reinjektionen wurden in die Bauchhöhle gemacht Wenn auch die intravenöse, bzw. intrakardiale Vor- und Nachbehandlung mit einem Antigen die feinste Methode zur Prüfung auf Anaphylaxie darstellt, so hat sie doch den Nachteil, daß bei kleinen Tieren die Menge des eingespritzten Eiweißes nicht so genau bestimmt werden kann, wie bei der Einspritzung in die Bauchhöhle.

Es handelt sich um die Frage, ob vom Augeninnern aus Anaphylaxie hervorgerufen werden kann. Einverleibung von Eiweiß durch die Lederhaut ist unsicher, weil die Gefahr besteht, daß etwas Stoff unter die Bindehaut gelangt. Die Verff. spritzten nach dem Vorgange von Krusius artfremde Linseneiweiß-Lösung durch Hornhaut und Linse in den Glaskörper und 4 Wochen später eine größere Menge derselben Lösung in die Bauchhöhle. Das Ergebnis war ausgesprochene Anaphylaxie mit Temperatursturz von 37,5 bis auf 29,2. Krusius erhielt auch nach Einführung arteigner Linsenbröckel in die vordere Kammer Anaphylaxie. Die Verff. erzielten bei denselben Versuchen keinen Erfolg, obgleich, wie Vorversuche zeigten, die Menge mit artfremdem Eiweiß des verwandten Eiweiß genügend war. Ebensowenig trat nach Diszision der Linse Anaphylaxie auf. Krusius beobachtete bei Meerschweinchen, welche mit Rinderserum und Schweine-Eiweiß vorbehandelt waren, nach Reinjektion in den Glaskörper Anaphylaxie. Den Verff. gelang der Nachweis nur mit heterogenem Schweinelinsen-Eiweiß, mit Rinderserum dagegen nicht. Vorbehandlung von Meerschweinchen mit Schweinelinsen-Eiweiß und nachfolgende Diszision der Linse löste, im Gegensatz zu Krusius, keine Anaphylaxie aus. Diszision eines Auges und Nachbehandlung durch Einführung von Schweinslinse ins andre Auge war ebenfalls ohne Wirkung.

Krusius kam zu dem Ergebnis, daß mit Rinderlinsen-Rinde vorbehandelte Meerschweinchen auf Einspritzung von Rinderserum Anaphylaxie zeigen. Damit schien die Annahme, daß das Linseneiweiß organspezifisch ist, widerlegt. Die Verff. erhielten bei der Nachprüfung niemals Anaphylaxie. Zwischen Linsenrinde und Blutserum bestehen keine Beziehungen.

Das Linseneiweiß ist als ein dem Körper fremdartiges Eiweiß angesehen worden. Man durfte daher vermuten, daß ein Tier durch eigenes Linseneiweiß in den Zustand der Überempfindlichkeit versetzt werden kann. Zahlreiche verschieden angeordnete Versuche führten zu keinem Ergebnis. Die Linse darf daher nicht schlechtweg als etwas dem Organismus Fremdartiges gelten. Ob unter allen Umständen dem homologen Linseneiweiß gegenüber die Bildung anaphylaktischer Auto-Antikörper ausbleibt, ist noch nicht erwiesen; nach den Versuchen der Verff. verhält sich das für so heterogen angesehene Linseneiweiß ebenso wie andre Eiweißkörper derselben Tierart.

Nach Vorbehandlung mit Fischlinsen trat nur auf Nachbehandlung mit Fischlinsen Anaphylaxie auf, blieb aber auf Nachbehandlung mit Säugetierlinsen aus.

Versuche mit Rinder-Kammerwasser, Rinder-Sehnerv, Netzhaut, Hornhaut ergaben Anaphylaxie. Die Wirkung war aber nicht gleichmäßig. Die Ursache dürfte in den eigenartigen Löslichkeits-Verhältnissen der verschiedenen Eiweißkörper zu suchen sein. Scheer.

II. Klinische Monatsblätter für Augenheilkunde. 1912. Januar bis März.

1) **Erythema exsudativum multiforme am Auge,** von Salus.

Man unterscheidet 1. eine erythematöse Form (die auf der Hornhaut nicht vorkommt); 2. eine papulöse; 3. eine vesikuläre Form sowohl an den Bindehäuten wie an der Hornhaut. Die bisher fast allgemein gebrauchte Bezeichnung Herpes iris conjunctivae ist unrichtig und durch die Bezeichnung Erythema exsudativum vesiculosum bzw. papulosum der Bindehaut (und Hornhaut) zu ersetzen.

2) **Zur Kenntnis der Anomalien der Lidspaltenform,** von A. Elsdenig.

1. Blepharophimosis, Epicanthus lateralis und Entropium. Der Epicanthus lateralis wird ausschließlich durch krankhafte Kontraktion des Orbicularis erzeugt. 2. Abnorme Länge der Lidspalte. Die Anomalie besteht darin, daß bei Eröffnung der Lidspalte im embryonalen Leben die Dehiszenz in zu großer Ausdehnung erfolgt, so daß die Lider im Verhältnis zur Bulbusgröße und zur Größe der Orbita zu weit geöffnet sind, oder daß von vornherein die Anlage der Lider nicht im Verhältnis zur Größe des Bulbus steht.

3) **Pigment-Studien am lebenden Auge (an Conjunctiva, Kornea und Iris),** von Augstein in Bromberg.

Die gewöhnlich als angeboren bezeichneten Pigmentierungen im vorderen Augapfel-Abschnitt sind nicht angeboren, sondern entwickeln sich erst allmählich und frühestens im ersten Lebensjahr, auch die Pigmentringe um die Skleralnerven. Für viele Pigmentierungen im vorderen Augapfel-Abschnitt, namentlich im episkleralen Gewebe, ist als Ursache eine Verletzung anzusehen. Das Zustandekommen der Pigmentbildung ist abhängig vom Zusammentreffen von Blut-Austritt und Pigment-Epithelzellen. Nach Entzündungen des Uvealtraktus kann eine Zunahme von vorhandenen Pigmentierungen, auch eine

Neubildung von Pigment wahrgenommen werden. Eine Wanderung von Pigment aus dem innern Pigmentdepot des Auges an die Oberfläche ist keineswegs selten. Nach längerer Einwirkung von Mioticis finden häufig Pigment-Niederschläge auf der Descemet'schen Membran, mitunter auch Wanderungen von Pigment durch die Hornhaut statt. Die Melanose der Hornhaut hat als Erscheinung eigner Art nichts mit der Membrana pupillaris perseverans zu tun. Bei den subkonjunktivalen Hämorrhagien ist eine auffallende Tatsache die konstant vorkommende erste Aufsaugung des Blutes in unmittelbarer Umgebung der Gefäße.

---

4) **Keratitis dentrica nach Trauma bei Kieferhöhlen-Empyem,** von R. Birkhäuser.

Der 16jährige Patient, der an einer chronischen Kieferhöhlen-Entzündung mit einer Lähmung des ersten Trigeminus-Astes litt, wurde durch einen anfliegenden Messing-Span am Auge verletzt. Es entstand eine Hornhaut-Erosion. Im Anschluß an die Hornhaut-Verletzung, welche unter normalen Verhältnissen jedenfalls in wenigen Tagen abgeheilt wäre, entstand auf dem Boden der benachbarten eitrigen Kieferhöhlen-Entzündung die Keratitis dentrica. Die Heilungstendenz der Keratitis war schlecht, weil die mangels objektiver und subjektiver Symptome nicht diagnostizierte Nebenhöhlen-Affektion unbehandelt weiter bestand.

---

5) **Über die im Anschluß an perforierende Bulbus-Verletzungen auftretende Stauungspapille,** von Carl Behr. (Ein weiterer Beitrag zur Theorie der Stauungspapille.)

Stauungspapillen entstehen: A. Infolge passiver Lymphstauung 1. durch Kompression des Nerven und damit der zentral ableitenden Lymphbahnen a) bei intrakraniellen, mit Drucksteigerung einhergehenden Prozessen: Tumor, Abscessus cerebri, Hydrocephalus int. und bei Prozessen am knöchernen Kanal: Aneurysma der Carotis interna, Turmschädel u. a.; b) bei intraorbitalen Affektionen: Tumoren, Entzündungen, Abknickungen, Hämatomen, Scheidenblutungen; 2. durch Retention der Gewebsflüssigkeit in der Papille bei anhaltender starker Hypotonia bulbi, perforierenden Verletzungen, chronischen Erkrankungen im vorderen Augapfel-Abschnitt. B. Infolge aktiver Lymphstauung durch übermäßig starken Austritt von Lymphe aus den funktionell geschädigten Gefäß-Wandungen bei Allgemein-Erkrankungen: Chlorose, Polycythämie u. a. und bei lokalen Gefäßprozessen in der Papille.

---

6) **Behandlung des pulsierenden Exophthalmus,** von Harald Lystad.

Orbitale Operation nach Ligatur der Carotis und Vena jugularis communis. Bei dem 15jährigen Patienten wurde nicht bloß die Carotis interna und externa, sondern auch die Vena jugularis communis unterbunden. Die Funktion des Auges wurde durch die orbitale Operation, und zwar zum Teil durch einen glaukomatösen Zustand, schwer geschädigt.

---

7) **Zur Pathogenese des Glaukoms,** von Bjerrum.

Nach der Ansicht des Verf.'s deuten eine ganze Reihe von Erscheinungen darauf hin, daß die irritativen Symptome beim Glaukom der Ausdruck einer eigenartigen Entzündung und nicht einer durch den intraokularen Druck hervorgerufenen Stauung sind.

---

8) **Solitär-Tuberkulose des Sehnervenkopfes**, von J. Komoto.
Beobachtung an einer 10jährigen Patientin mit mikroskopischem Befund.

Februar.

1) **Methodik und Anwendungsgebiet des Skopomorphin-Dämmerschlafs und der Skopomorphin-Misch-Narkose bei augenärztlichen Operationen**, von B. Agricola.
Auf Grund von eignen Erfahrungen sowie der durchweg sehr günstigen Berichte aus der Literatur über viele Zehntausend solcher Narkosen hält Verf. die Methode für eine sehr wesentliche Vervollkommnung unsrer üblichen Inhalations-Methoden, dazu berufen, besonders in der Privat-Klientel die alten Methoden mehr und mehr zu ersetzen.

---

2) **Über einen bemerkenswerten Fall von Lähmung des Musculus obliquus inferior**, von N. Inouye.
Der Fall betrifft eine 27jährige Patientin. Verf. nimmt eine paretische Störung am rechten Auge an, obgleich die Umstände, unter welchen die Parese auftrat, in erster Linie auf eine Schädigung des linken Auges hinzuweisen schienen. Wenn mangels eindeutiger Erscheinungen seitens der linken Orbita im vorliegenden Falle an einen metastatischen Ursprung der Lähmung gedacht wird, so spielt die Seite, auf der die primäre Erkrankung bestand, keine Rolle. Verf. hält es für wahrscheinlich, daß die Parese des rechten Obliquus inferior orbitalen Ursprungs, aber nicht durch die Entzündung der linken Kieferhöhle, sondern von dem zu gleicher Zeit bestehenden akuten Gelenkrheumatismus veranlaßt worden ist.

---

3) **Zur Salvarsan-Therapie bei Augenkrankheiten auf luetischer Basis nebst Mitteilung einiger günstig beeinflußter Fälle von Augenmuskel-Lähmungen**, von E. Wiegmann.
Die 4 veröffentlichten Fälle lassen unzweideutig eine günstige Wirkung der Salvarsan-Therapie erkennen. Ganz besonders prompt erwies sich der Einfluß des Salvarsans auf die Lähmungen der internen Augenmuskulatur, die ohne Ausnahme in 4—6 Wochen zurückgingen, bzw. gebessert wurden. Die Sphinkterlähmung verschwand 2 mal völlig, wurde in dem einen Falle aber gebessert, blieb unverändert in einem andren. Interessant ist die Reihenfolge, wie in einem Falle die Lähmungen auf Salvarsan reagierten. Zunächst bessert sich die Ptosis, dann die Lähmung der Innenmuskulatur, während die der äußeren Augenmuskeln zuletzt und nur in bescheidenem Maße beeinflußt wird.

---

4) **Über das Schicksal des zur Lid-Plastik verwendeten Ohrknorpelhautlappens**, von Kumagai.
Verf. hat in 2 Fällen die Untersuchung des eingepflanzten Ohrknorpelstücks vorgenommen und 2 Veränderungen konstatiert, einmal die Resorption der Knorpelzellen, andrerseits das Eindringen neuer Bindegewebszüge von der Umgebung ins Knorpelgewebe. Nach der Meinung des Verf.'s kommt in erster Linie das Verfahren nach Rüdinger bzw. nach Birch-Hirschfeld oder nach Knopp in Betracht.

---

5) **Vorkommen von echten Weichselbaum'schen Meningo-Kokken auf der menschlichen Konjunktiva**, von Ph. Verderame.

Der beobachtete Fall ist deswegen von Interesse, weil bei ihm die Meningo-Kokken ganz zufällig auf der leicht geröteten, aber sonst ganz gesunden Bindehaut eines Patienten angetroffen wurden, der sich eine Brille verschreiben lassen wollte. Bei der Untersuchung des spärlichen Bindehaut-Sekrets fanden sich die gram-negativen Semmel-Kokken fast durchweg extrazellulär, und es deutet dieses Verhalten im Einklang mit dem klinischen Befund wohl auf die geringe Pathogenität des isolierten Meningo-Coccus für die Bindehaut.

---

6) **Zur Frage des Überganges der Antikörper in die Flüssigkeit der vorderen Kammer des operierten Auges,** von W. Tschirkowsky.

Verf. behauptet, daß die Entfernung der Linse aus dem Auge eines Tieres einen erhöhten Übergang der Antikörper in das Kammerwasser hervorruft, und zwar sogar dann, wenn alle Erscheinungen reaktiven Charakters nach der Operation verschwunden sind. Der Übergang der Antikörper in die Flüssigkeit der vorderen Kammer geschieht unzweifelhaft in viel größeren Mengen am Anfang der nachoperativen Periode, wenn Entzündungs-Erscheinungen zu beobachten sind.

---

7) **Kurze Mitteilung über drei nach der Elliot'schen Methode durch Trepanation behandelte Fälle von Glaukom,** von B. Kayser.

Die Elliot'sche Methode gab in den 3 Fällen gute Erfolge; ob eine dauernde erhebliche Herabsetzung des Druckes erzielt werden kann, muß erst langjährige Beobachtung lehren.

---

8) **Ein Beitrag zur Kenntnis der Pathologie der Pigment-Degeneration der Netzhaut,** von S. Sugamma.

Die Pigment-Degeneration der Netzhaut (Retinitis pigmentosa) ist keine durch eine Zirkulationsstörung in der Choriocapillaris bedingte Krankheit, sondern eine selbständige Erkrankung der Netzhaut. Der Zerfall der Neuro-Epithelien wird durch die Sklerose der Netzhautgefäße bedingt, oder wenigstens sind beide Krankheits-Erscheinungen auf eine noch nicht aufgeklärte einzige Ursache zurückzuführen. Die Pigment-Infiltration der Netzhaut ist eine sekundäre Erscheinung, welche hauptsächlich durch das Eindringen der wuchernden Pigment-Epithelstränge in die pathologisch erweiterten Gewebslücken, insbesondere in die perivaskulären Lymphstämme bedingt ist.

März.

1) **Ein Versuch der Plastik des tarsalen Teiles des Oberlides mit Benutzung eines gestielten Conjunctival-Lappens,** von C. Tamann-scheff und W. Greiz.

Mit Aussicht auf einen Erfolg kann man nur in den Fällen operieren, wo die Erkrankung in den Tarsalteil des Oberlides lokalisiert ist, dabei aber große horizontale Ausdehnung gewonnen hat.

---

2) **Ein Beitrag zur pathologischen Anatomie der sog. präretinalen Blutung,** von Gunjiro Komoto.

Im veröffentlichten Falle handelt es sich um eine ausgedehnte Blutung in der Makula-Gegend auf Basis der hämorrhagischen Diathese. Das zwischen der abgehobenen Membrana limitans interna retinae und der stark

aufgelockerten Nervenfaserschicht liegende Extravasat hat keine gleichmäßige Beschaffenheit.

3) **Über ein neues Brillensystem zur Korrektion einseitiger Aphakie,** von C. A. Hegner.

Durch die Herstellung eines mehrgliedrigen Systems, welches einerseits die Ametropie voll auskorrigiert und andrerseits die Bildgröße dem Netzhautbilde des ametropen Auges entsprechend modifiziert, sind die Bedingungen für ein binokulares stereoskopisches Sehen auch bei höchstgradiger Anisometropie erfüllt. Daher dürfte die Brille besonders bei einseitig Aphakischen Verwendung finden.

4) **Ein vollständiges System der Farben-Empfindungen nebst einigen Bemerkungen über die Pathologie des Farbensinnes,** von Richard Hilbert.

Verf. stellt in vorliegender Arbeit das vollständige Schema der Farben-Empfindungen in physikalischer, physiologischer und pathologischer Hinsicht zusammen und will damit den Beweis bringen, daß alle, somit auch viele scheinbar heterogene Beobachtungen in diesem Gebiet, sehr wohl unter gemeinsame Gesichtspunkte zu bringen sind.

5) **Willkürlicher Exophthalmus (Exophthalmie à volonté) in einem Falle von Dermoid-Cyste der Orbita,** von A. Vazquez Barrière.

Wenn der Patient den Kiefer stark zusammenzieht, so kommen folgende wichtige Symptome zum Vorschein: 1. Zunahme des Exophthalmus, 2. Diplopie, 3. tumorartige Vorwölbung der äußeren Hälfte des unteren Lides und des Canthus externus. Es handelt sich um eine uhrglasförmige Cyste, welche teils in der Orbita, teils in der Schläfengrube liegt; die Verbindung zwischen beiden findet in der Fissura orbitalis inferior statt.

6) **Eserin und Atropin bei Erkrankungen der Hornhaut,** von R. Kaz.

Nach den Erfahrungen des Verf.'s wird man bei den Hornhaut-Geschwüren die besten Erfolge mit $^1/_3$—$^1/_2$ %igem Eserin; bei in den Vordergrund tretenden iritischen Erscheinungen mit ebenso starkem Atropin; bei den Entzündungen ohne Ulzerationen entweder mit Eserin oder mit Atropin in $^1/_5$ %iger Konzentration erhalten. Den Vorzug wird man doch auch im letzten Falle dem Eserin geben, um den Unbequemlichkeiten der Atropin-Kur zu entgehen. Im hohen Alter wird man die Atropin-Behandlung vermeiden, da leicht Drucksteigerung eintritt.

7) **Über einen Fall von primärem Sehnerven-Tumor,** von Y. Koyanagi.

Die klinische Diagnose bei dem 13jährigen Mädchen lautete: Gutartiger Orbital-Tumor, wahrscheinlich vom Opticus ausgehend. Histologisch müssen bei diesem Falle folgende 3 Veränderungen als besonders wichtig hervorgehoben werden: 1. Die Entwicklung des Tumors in den interseptalen Räumen ohne auffällige Beteiligung der Septen und Pialscheide. 2. Das hauptsächlichste Vorkommen von Spindelzellen und 3. das Auftreten von homogener gelatinöser Masse im Tumor-Gewebe als interzelluläre Grundsubstanz.

8) **Ein Beitrag zur pathologischen Anatomie der Retinitis cachecticorum bei Carcinoma ventriculi,** mit besonderer Berücksichtigung der fettigen Substanz in der Netzhaut sowie der varikösen (ganglionären) Nervenfasern, von J. Nakaizumi.

Es kommen klinisch nicht selten bei Magenkrebs in den letzten Stadien der Kachexie Retinal-Veränderungen vor, die, wie bei andren hochgradigen perniziösen Anämien verlaufen. Die Veränderungen im Augenhintergrund sind teils Blutungen, teils weiße Flecke, wie sie sich auch bei gewissen Blutkrankheiten finden. Es gibt keine für Cachexia carcinomatosa typische Retinitis. Die weißen Flecke entstehen pathologisch-histologisch durch sog. variköse Hypertrophie der marklosen Nervenfasern in der Nervenfaserschicht der Netzhaut und durch Vorhandensein von fettigen Substanzen. Die sog. variköse Hypertrophie der Nervenfasern entsteht durch Unterernährung der Netzhaut als ein degenerativer Vorgang. Die fettigen Substanzen sind größtenteils doppeltbrechend und bestehen aus Fetten der Cholesterin-Estergruppe und aus Phosphatiden. Die Retinal-Veränderungen treten nicht bloß durch die allgemeinen Ernährungs-Störungen bei Kachexie ein, sondern auch unter dem Einflusse gewisser toxischer Substanzen.

---

9) **Ein Fall von Chorioretinitis mit Bindegewebsbildung,** von M. Diem.

Hervorstechend an dem Krankheitsbilde sind erhabene, weißliche, weit ausgedehnte Herde, über welche die Netzhaut-Gefäße unverändert hinwegziehen. Als Eigentümlichkeit findet sich dann weiter die Anordnung eines Teiles der Herde in einen breiten Streifen, der ringförmig die Makula umgibt, und die weitgehende Symmetrie des zirkum-makulären Streifens auf beiden Augen. Fritz Mendel.

Bibliographie.

1) Retinoskopie ohne Atropin, mit Bemerkungen über Augen-Kopfschmerzen, von A. Wilson. (Brit. med. Journ. 5. August 1912.) Verf. befürwortet die Skiaskopie im allgemeinen ohne Atropin, namentlich wenn es sich um Massen-Untersuchungen in der Schule handelt, wo man mit Rad-Skiaskop nach Wright Thomson ohne allzu große Fehler mehrere Hundert in einem Tage prüfen könne. Die Fehler sind bei den Hypermetropen etwas größer als bei den Myopen, überträfen aber im Mittel nicht 1,6 D. Auch der Astigmatismus sei nach der Atropinisierung nicht erheblich größer. Man solle auch bedenken, daß nicht immer die volle Korrektion, wie sie nach der Akkommodations-Lähmung sich messen lasse, vom Untersuchten akzeptiert werde. Bei einer Statistik von 200 Fällen mit okularem Kopfschmerz stellte sich heraus, daß jedes Alter von 10 bis 49 Jahren vertreten war, daß das weibliche Geschlecht bei weitem mit (177 : 23) überwog, und daß die Grenzfälle von ganz geringer Refraktionsanomalie, auch des Astigmatismus, gerade das relativ größte Kontingent stellten. Esophorie zeigte sich in 37 %, Exophorie in 19 %, Hyperphorie nur in 4 %.

2) Die Blindenzahl nach der Zählung von 1911, von W. C. Rockliff. (Brit. med. Journ. 9. März 1912.) Verf. bemängelt bei den allgemeinen Blindenzählungen die ziemlich kritiklose Einreihung von ganzen Gruppen mit nur mangelhaftem Sehvermögen. Er selber hat die Insassen des Huller Blinden-Instituts — 590 an Zahl — genauer untersucht, und dabei fest-

gestellt, daß jetzt nicht mehr, wie früher, die Blennorrhoe der Neugeborenen unter den Ursachen der Erblindung an der Spitze marschiert, sondern mit 91 Fällen hinter 169 Sehnerven-Atrophien steht. Aber auch diese Fälle stammen der Mehrzahl nach aus früheren Dezennien. Während noch (von 1894 bis 1904) 90 neue Atrophien aufgenommen wurden, fanden sich von da bis 1911 nur 13 neue Fälle, was vielleicht mit der modernen Hirnchirurgie im Zusammenhange stehen könne. Auch die Erblindungen durch sympathische Entzündung haben in den letzten Jahren erheblich abgenommen. Dagegen bleibt die Zahl der glaukomatösen Blinden nicht in demselben Maße auf absteigender Linie, ein Beweis, daß die Behandlung des Glaukoms noch fern vom Ideal sei.

3) Das Trachom nach dem gegenwärtigen Stande der Forschung, von Prof. G. Stanculeanu und Dr. D. Mihail. (Wien und Leipzig. 1912.) Aus der groß angelegten Monographie der Verff. interessiert in erster Reihe das Kapitel über die geographische Verbreitung der Krankheit, das sich hauptsächlich auf die Statistiken von Hirschberg, Boldt, Sulzer und die neuesten Angaben über die Verbreitung des Trachoms stützen. In Deutschland kommen zwei Trachomherde in Betracht: die an Belgien und die Niederlande angrenzenden Gebiete und Ostpreußen. Aus der ersten Gruppe ragen hervor einzelne Herde in Hessen-Nassau mit bis zu 10% und in der Rheinprovinz mit 8,2% sowie Hannover mit 8,3%. In den ostpreußischen Provinzen zeichnen sich besonders Königsberg (15,4%), Posen (13%) und Westpreußen (5,8%) aus. In der preußischen Armee ist das Trachom seit 1867 von 32 auf 1‰ herabgegangen. In Rußland findet sich die Krankheit allenthalben in großer Ausdehnung, die am schwersten betroffenen Provinzen sind Kasan (49,6), Kurland (43,1), Livland (33,2). Die Armee wies vor 10 Jahren noch 7,2%, zuletzt nur 2,8 bis 3,1% in Petersburg bzw. Odessa auf. Österreich hat zwei Trachomherde: einen südlichen in Dalmatien, Triest und Tirol und in Bosnien und Herzegowina (8,4 bis 4%) und einen nördlichen in Böhmen und Galizien (4 bis 11%). Ungarn besitzt vier Zentren: im Drave-Tal, zwischen Teiß und Donau, an den Trachomherd Serbiens und der Türkei angrenzend, in Siebenbürgen und endlich in den nördlichen Karpathen, dessen Fortsetzung der große nordeuropäische Herd bildet. Man schätzt die Zahl der Trachomkranken in Ungarn auf rund 30 bis 50000. Das Heer zählt eine Morbidität von 1,4 bis 2,3%. Italien hat viel Trachom an den Meeresküsten, einen südlichen Herd in Sardinien und Sizilien mit 3,6% und einen nördlichen in Ligurien (Genua 1,1%) und Lombardei mit 1,26%). Die Trachomfälle im italienischen Heer sind von 1,17% im Jahre 1870 auf etwa 0,2% herabgegangen. Von Spanien geben die Verff. die Zahlen von Hirschberg und Menacho: im Norden zwischen 6,4 bis 12%, im Zentrum 5 bis 22% und im Süden 9 bis 10%. Eine Heeres-Statistik gibt es nicht. In der Hauptstadt Portugals fand Gama Pinto 12%, in der Türkei van Millingen 18,3%, in Griechenland 26,9%. Rumänien zählt in seinen Hauptherden in Bukarest 10%, in der Moldau 30 bis 50%, in den Militärlazareten zuletzt nur 1,6%. Für Serbien und Bulgarien fehlt eine zuverlässige Zählung. In Holland weisen die Küstenstädte die größten Zahlen auf. Amsterdam hat 4%, Belgien zeigt in Courtray sogar einen Prozentsatz von 80, sein Heer aber jetzt nur noch 0,67‰. Frankreich hat wenig Trachom, nur einen südlichen Seuchenherd längs des Mittelländischen Meeres und einen in der Nähe Belgiens. England ist ebenfalls wenig befallen und hat im Heer gar kein Trachom. Skandinavien und die

Schweiz rangieren unter den letzten. In Asien ist nach Millingen Zentralasien mit 90% das verseuchteste Land der ganzen Erde. In Afrika rangiert nach demselben Verf. Ägypten dicht daneben mit 80%. Bei den Schulkindern in Kairo fand sich das Trachom in 90 bis 93%, in Tanta sogar in 96%. In Amerika ist die Mississippi-Region sehr verseucht. Im Heer der Vereinigten Staaten zeigten sich die Neger weniger der Infektion ausgesetzt. Südamerika zeigt sich in Brasilien und Argentinien stark verseucht. Nach Australien wurde die Krankheit ebenso wie nach Amerika durch Einwanderer eingeschleppt. In der Frage der Ätiologie des Trachoms nehmen die Verff. einen abwartenden Standpunkt ein und können sich nicht zur Anerkennung der Prowaczeck'schen Trachomkörperchen entschließen, die sie für ein physiologisches Zersetzungsprodukt des konjunktivalen Epithels ansprechen, dessen Menge von dem Grade der akuten Entzündung abhänge. Die Kontagiosität ist dagegen zweifelsfrei sowohl klinisch wie experimentell festgestellt. Nach einem Überblick über die pathologische Anatomie des akuten, des chronischen Trachoms sowie des Pannus trachomatosus gehen die Verff. dann zu dem klinischen Anblick der Krankheit über. Sie unterscheiden bei dem akuten Trachom die katarrhalische, die follikuläre und die bulbäre Form, bei welch letzterer die frühzeitig erscheinenden Komplikationen an der Hornhaut charakteristisch seien und bisweilen an die Bindehautgonorrhoe erinnern. Bei der chronischen Form nennen sie die granuläre oder Körnerform, das eigentliche Trachom, und die sammetartige. In seiner Entwicklung zeigt das Trachom die ausgesprochene Neigung zur Narbenbildung, doch bedeutet die Anwesenheit von Narben nicht die vollständige Heilung, vielmehr können sie den latenten trachomatösen Prozeß verbergen, bis er wieder als Recidiv hervortritt. Die Narben, welche also nicht Ursache, sondern Folgen darstellen, treten in dreierlei Formen auf: sternartig, tief in ihrem zentralen Teil am Tarsus haftend, oder als deutliche Streifen, die durch ihre Retraktilität zu Mißbildungen am Lid führen, und drittens als Verfilzung der Narbenstreifen in perlmutterweißen, netzartigen Linien. Als Komplikationen des Trachoms nennen die Verff. den Pannus und die Kornealgeschwüre als die häufigsten. Im Narbenstadium finden sich zuweilen Erkrankungen des tränenableitenden Apparates, die sich durch Tränenträufeln und durch Veränderung des Volumens des Tränensackes oder seines Sekretes äußern. Das Entropion sowie das seltenere Ektropion, das hintere Symblepharon, die Bindehautxerosis, letztere zur Xerophthalmie, dem ungünstigsten Ausgang des Leidens führend, werden als weitere Komplikationen angesprochen. In einem weiteren Kapitel lassen sich die Verff. über die Differentialdiagnose mit der Gonorrhoe im akuten Stadium aus, mit der follikulären Entzündung, den akuten Exanthemen wie Masern und Blattern, ferner mit der Parinaud'schen Bindehaut-Entzündung, mit der tuberkulösen, der ekzematösen und impetiginösen Form, mit dem Frühjahrskatarrh und der Bindehaut-Sporotrichosis. Das sammetartige Trachom kann der gonokokkischen Form in ihrem Endstadium ähneln und auch der durch den Weeks-Bacillus bedingten Entzündung. Die Unterscheidung des trachomatösen von dem skrofulösen Pannus gelinge leicht. Das Trachom könne selber wieder sekundäre Infektionen hervorrufen, die sein klinisches Bild zu verschleiern geeignet seien, so kommen Misch-Infektionen mit dem Weeks-Bacillus, mit dem Gonococcus und dem Diplobacillus vor. Zur Verhütung der Ausbreitung des Trachoms haben fast alle Länder energische Maßregeln ergriffen, die zweckmäßigsten und sorgfältigsten sind von Preußen und Ungarn angeordnet worden: Statistiken, der Anzeigezwang, die

Isolierung und Behandlung in speziellen Krankenhäusern, obligatorische Kurse für Militär- und Zivilärzte. Für die Armee wie für die Schulen als die eigentlichen Träger der Verbreitung der Seuche sind gesonderte Anordnungen getroffen worden. Die ersteren beziehen sich vornehmlich auf die Grundsätze bei der Rekrutierung und auf die Kontrollierung der Erkrankten im Dienst und während des Urlaubs, auf die systematische Inspektion des gesamten Heeres und auf prophylaktische Maßregeln bei Einquartierungen. In Ungarn sind außerdem allgemein gültige ausgezeichnete Zirkularbefehle seitens des Ministerium des Innern ergangen, die dem Kampfe gegen das Trachom gelten und namentlich die Anzeige- und Berichterstattungs-Pflicht der behandelnden Ärzte vorsehen, ferner Untersuchungen bei Fabrikarbeitern, in Werkstätten, Waisenhäusern, Gefängnissen usw. bestimmen, die Überwachung des Grenzverkehrs aus verseuchten Ländern der Schifffahrts-Gesellschaften und Eisenbahnen regeln. Es wird sogar zwangsweise Behandlung vorgesehen. In Ungarn gibt es 8 kleine Trachomspitäler, 42 staatliche Trachomärzte und 18 speziell dafür bezahlte Kreisärzte. Preußen gibt jährlich für die Bekämpfung der Krankheit 350000 Mark aus. Zum Schluß wird die Behandlung der Trachomatösen im Zusammenhange erörtert, und zwar in der geschichtlichen Reihenfolge zuerst die chemisch-medikamentöse Methode, bei der das Argentum und seine modernen Ersatzpräparate neben dem Kuprumstift, dem Jodstift und dem Sublimat die Hauptrolle noch immer spielt, während neuerdings auch die Bestrahlung mit Radium, mit dem Finsenlicht und Röntgenstrahlen, die Elektrolyse und das Ionisieren empfohlen wird. Zweitens dann die mechanisch-operativen Methoden, wie die Skarifikation, Kauterisation, das Ausdrücken der Follikel, die Exzision, und zwar die einfache, die kombinierte Bindehaut-, Tarsus- oder die isolierte Tarsus-Exzision. Das Bürsten, von Manolescu zum ersten Mal ausgeführt, wird in seiner Technik besonders ausführlich beschrieben und durch Abbildungen erläutert, weil es nach Ansicht der Verff heute die wichtigste Behandlung darstellt. Mit einem kurzen Kapitel über die Behandlung der Komplikationen des Trachoms, im besondren des Pannus durch Jequiritol und Jequirity-Pulver, schließt die fleißige Arbeit, die durch das angeschlossene Literatur-Verzeichnis als Nachschlagewerk noch erheblich gewinnt. Peltesohn.

4) Verband und Nachbehandlung nach Augen-Operationen, von Dr. Miron Eliasberg in Riga. (St. Petersburger med. Zeitschr. 1902. Nr. 2.) Verf. empfiehlt folgenden Verband, den er seit 15 Jahren anwendet: Die vorher desinfizierten Marlystreifen uud Wattebäuschchen werden mit desinfizierter Pinzette aufs Auge aufgelegt; darüber kommt ein 7 cm breiter und etwa 75 cm langer Marlystreifen, welcher an beiden Enden der Länge nach durchschnitten ist; nur dasjenige Stück, welches direkt über dem Auge zu liegen kommt, ist undurchschnitten. Die oberen Enden werden über der Stirn nach hinten über dem Hinterhaupte geknüpft, die unteren über die Wangen unter und hinter den Ohren nach hinten unter dem Hinterhaupte vereinigt. Nun werden noch am Hinterhaupte die oberen und unteren Enden miteinander geknüpft. Dadurch bekommt dieser Verband seinen außerordentlich festen Halt, so daß er sich auch in der Nacht nicht verschiebt.

5) Krankheiten und Verletzungen des Sehorgans im Erwerbsleben, von Dr. Otto Schnaudigel. (Berliner klin. Wochenschr. 1912. Nr. 4.) Verf. schildert in vorliegender Arbeit die verschiedenen Krankheiten und Verletzungen des Auges im Erwerbsleben in ausführlicher und erschöpfender Weise; die Schilderungen der Krankheitsbilder sind wohl eher

als etwas zu pessimistisch anzusehen. Auch mit dem Satze: „Die Magnet-Operation, so glücklich sie verlaufen mag, gibt in den allerwenigsten Fällen eine Restitutio ad integrum", kann sich Referent nicht ganz einverstanden erklären, da er in der Hirschberg'schen Klinik eine große Anzahl von Magnetfällen mit gutem End-Resultate beobachtet hat.

6) Über die in der Weihnachtszeit 1911 vorgekommenen Massenvergiftungen. (Nach dem Bericht in der Berliner klin. Wochenschrift. 1912. Nr. 4.) Prof. Pick hat in zwei von ihm sezierten Fällen gefunden, daß an den Elementen der Ganglienzellenschicht der Retina, und zwar an dem überwiegenden Teil dieser Elemente, als Wirkung des Giftes dasjenige mikroskopische Bild vorhanden ist, das Nissl als „akute Ganglienzell-Erkrankung" zuerst präzisiert hat. Die totale Amaurose der Menschen beruht also bei der akuten Methylalkohol-Vergiftung auf einer akuten Ganglienzell-Läsion. Gleichzeitig findet sich aber auch eine direkte Schädigung der Nervus opticus-Fasern.

7) Über kalorischen Nystagmus und seine Prüfung durch Einblasung kalter Luft, von Richard Kallmann. (Inaug.-Dissertat. Berlin 1911.)

8) Erfahrungen in der amtlichen Prüfung auf Farbentüchtigkeit, von Dr. Seydel. (Zeitschr. f. Bahn- u. Bahnkassenärzte. 1912. Nr. 2.) Verf. gibt den Stilling'schen Tafeln vor den Nagel'schen den Vorzug. Die Nagel'schen Tafeln haben 9 mal ein direkt falsches Urteil diktiert, 29 mal ließen sie über die Farbentüchtigkeit im Zweifel. Die Stilling'schen Tafeln hingegen hatten im ganzen nur 6 mal ein zweifelhaftes Ergebnis gezeitigt, bzw. versagt. Infolge der Unzuverlässigkeit der Nagel'schen Tafeln sind bei den Wiederholungs-Prüfungen im vergangenen Jahr im Breslauer Direktionsbezirk allein gegen 200 angestellte Bedienstete wegen übersehener Farbenuntüchtigkeit pensioniert oder in schlechter dotierter Stellung untergebracht worden.

9) Zur Entstehung des Retina-Pigmentes, von Prof. Dr. K. Kreibich. (Berliner klin. Wochenschr. 1912. Nr. 9.) In dem retinalen Pigmentepithel über dem Tapetum eines Kinderauges mit Linsentrübung, aber auch in normalen Ochsenaugen, ließ sich die Entstehung des Retinapigmentes aus dem Myeloid Kühne's verfolgen. Zum Teil wandelt sich wohl das ganze Myeloidkorn in ein Pigmentkorn um, zum Teil treten in dem runden oder scholligen Myeloidkörper runde, pigmentierte Körner oder dunkle Pigmentkrystalle auf, welche beide den Myeloidkörper vollkommen erfüllen können und dann ins Protoplasma übertreten. In gleicher Weise entsteht das menschliche Retinapigment.

10) Zur Ätiologie der Impetigo und der Conjunctivitis eczematosa (phlyctaenulosa sive lymphatica), von Privatdozent Dr. Walther Pick. (Münchener med. Wochenschr. 1912. Nr. 4.) In allen 35 untersuchten Fällen von Impetigo und in allen untersuchten Effloreszenzen dieser Fälle, sowohl im Inhalte von Bläschen und Pusteln, wie in dem unter Borken gewonnenen Sekrete fanden sich regelmäßig Zellformen, die große Ähnlichkeit mit Entwicklungsstadien gewisser Koccidien aufweisen. Durch Einbringen des Inhaltes eines Impetigobläschens in den Konjunktivalsack trat am 3. Tage nach der Impfung eine Conjunctivitis auf, die in den folgenden Tagen zur Phlyktänenbildung führte und unter Bildung eines Pannus abklang. Das Bindehautsekret enthielt zahlreiche Formen, während das zur Kontrolle unter-

suchte Sekret des Bindehautsackes des nicht geimpften Auges dieselben vermissen ließ.

11) Ein Fall von Höhenschielen vor 120 Jahren, nach Selbstbeobachtung des Kranken — und einige von heute, von Wilhelm Schoen. (Münchener med. Woch. 1912. Nr. 7.) Die Krankengeschichten müssen im Original nachgelesen werden.

12) Die Tabes der Frauen, von Kurt Mendel und Ernst Tobias. (Berlin 1912. Verlag von S. Karger.) Die umfangreiche Arbeit mit einem ausführlichen Literatur-Verzeichnis berücksichtigt 163 eigene Fälle von weiblicher Tabes; von diesen entstammen nur 12 der Privatpraxis, während sich die übrigen 151 aus poliklinischem Material rekrutieren. Es entspricht dies einem Prozentsatz von 7,96 (Private) zu 92,04 (Poliklinische). Den Ophthalmologen interessieren vor allem die Augensymptome, die in dem Kapitel „Symptomatologie" eingehend geschildert und in die Abschnitte 1. Pupillen, 2. Augenmuskeln, 3. Augenhintergrund eingeteilt sind. Die Verff. fanden:

beiderseitige absolute Pupillenstarre	in	25 Fällen	= 22,8 %
beiderseitige reflektorische Pupillenstarre	„	48 „	= 42,9 „
beiderseitig träge Reaktion auf Licht und Akkommodation	„	8 „	= 7,1 „
auf Licht allein	„	5 „	= 4,4 „
einseitig fehlende bzw. träge Reaktion	„	26 „	= 23,3 „

Bezüglich der Pupillenweite ergab sich:

starke Miosis beiderseits	in	12 Fällen	= 10,75 %
einseitige Miosis . .	„	13 „	= 11,6 „
Mydriasis	„	5 „	= 4,4 „

Stärkere Augenmuskelparesen fanden sich in 21 Fällen des Frauenmaterials, eine Lidspaltendifferenz konnte 9 mal festgestellt werden. Unter 151 tabischen Frauen befinden sich 10 mit ausgesprochener Opticus-Atrophie (= 6,6 %).

13) Klinische und anatomische Untersuchung eines Falles von isolierter, echter reflektorischer Pupillenstarre ohne Syphilis bei Alcoholismus chronicus gravis, von M. Nonne. (Neurolg. Centralblatt. 1912. Nr. 1.) Bei dem 51jährigen Patienten lag ein chronischer Alkoholismus vor, der eine lange Reihe von Jahren hindurch betrieben war und auch durch Erkrankung des Myokards zum Tode geführt. Bei der Untersuchung fand Verf. eine beiderseitige echte reflektorische Pupillenstarre mit geringer Mydriasis. Irgendwelche Symptome, die auf Tabes, Paralyse oder Lues cerebri schließen ließen, wurde bei wiederholter Untersuchung nicht gefunden. Die Anamnese auf Syphilis war negativ, die Wassermann-Reaktion fiel 2 mal negativ aus. Die Sektion zeigte keine Spur von syphilitischer Erkrankung der inneren Organe. Die mikroskopische Untersuchung des Rückenmarks ergab mit Sicherheit, daß eine Tabes und überhaupt irgend eine organische Erkrankung nicht vorlag. Aus der vorliegenden Beobachtung ergibt sich, daß in ganz seltenen Fällen bei nicht syphilitisch gewesenen Alkoholisten eine echte reflektorische Pupillenstarre als Folge des chronischen Alkoholismus vorkommt.

14) Über die Bedeutung der komplementbindenden tuberkulösen Antikörper (nach Versuchen an Kaninchen-Augen), von Prof. Dr. Schieck. (Deutsche med. Wochenschr. 1912. Nr. 7.) Die Voraussetzung der v. Wassermann-Bruck'schen Theorie der Tuberkulinwirkung, daß das Zusammenstoßen von tuberkulösem Antigen und tuberkulösem komplementbindenden Antikörper Leukocyten als Komplementträger anlockt, findet bei Versuchen in der vorderen Augenkammer keine Bestäti-

gung. Der komplementbindende tuberkulöse Antikörper richtet sich wahrscheinlich nicht gegen das wirksame Prinzip des Tuberkelbacillus.

15) Über die Häufigkeit der spontanen Netzhaut-Ablösungen bei hochgradiger Kurzsichtigkeit, von Walther Kron. (Inaug.-Dissertat. Berlin 1911.) Von den 98 bzw. 142 Netzhaut-Ablösungen, welche an Augen mit einer Myopie $\geqq 14$ Di. beobachtet wurden, waren 2 bzw. 4 doppelseitig. Sie verteilten sich hauptsächlich auf das Alter von 20 bis 50 Jahren. Sie lagen ihrer prozentualen Höhe nach zwischen 2,75 und 4,14 %. Ihr Prozentsatz, bezogen auf die Augen diesseits des 30. Lebensjahres bewegte sich zwischen 2,44 und 3,24 %. Die Netzhaut-Ablösungen treten bei hochgradiger Myopie kaum häufiger auf, als bei Myopie überhaupt.

16) Untersuchung über die normale Ruhelage des Bulbus, von F. Rabinowitsch. (Inaug.-Dissertat. Berlin 1911.)

17) Keratitis interstitialis und Trauma, von Richard Rohde. (Inaug.-Dissertat. Berlin 1911.) Zusammenstellung einer Anzahl von Beobachtungen aus der Literatur und von 3 eigenen Fällen. Das Trauma als veranlassendes Moment der tiefen Hornhaut-Entzündung kann nicht geleugnet werden.

18) Über die individuellen Schwankungen und den Einfluß des Lebensalters auf das Dämmerungssehen, von Aron Petuchowski. (Inaug.-Dissertat. Berlin 1911.) Im höheren Lebensalter sinken die Endwerte der Empfindlichkeit nach einer Stunde und die Abnahme der Adaptations-Fähigkeit macht sich im höheren Lebensalter schon von Anfang an bemerkbar.

19) Neuritis optica retrobulbaris senilis, von Heinrich Higier in Warschau. (Neurolog. Centralbl. 1912. Nr. 3.) Verf. hat bei Patienten zwischen 65 und 70 Jahren eine Neuritis retrobulbaris senilis gefunden. Sie befällt ohne bestimmte Ursache ältere Leute, die nahe den 70 Jahre stehen, besitzt sämtliche Zeichen der retrobulbären Nerven-Entzündung, erreicht im Laufe des ersten Tages ihren Höhepunkt, ist doppelseitig, führt rasch zur vollständigen Erblindung und langsam zur Atrophie der Nerven und ist auch bei energischer und systematischer Behandlung nicht zu beeinflussen.

Fritz Mendel.

20) Die Tuberkulose des Sehnerven und der Netzhaut. Sammelreferat, von Dr. A. Dutoid in Lausanne. (Deutsche med. Wochenschr. 1912. Nr. 22.) Die isolierte Tuberkulose des Sehnerven gehört sicher zu den größten Seltenheiten. v. Michel meint, daß es sich bei den meisten dieser Fälle um eine Fortleitung einer Meningitis tuberculosa handelt. Hierbei sah er isolierte tuberkulöse Knötchen im Gefäßkanal und in den Scheiden. Besonders interessieren die Fälle, die klinisch unter dem Bilde der Papillitis und der Neuritis retrobulbaris verlaufen. Erfolgreiche Tuberkulin-Kuren, wie sie in manchen Fällen von Schoeler und Igersheimer angestellt sind, sprechen für die tuberkulöse Natur. Noch seltener als die isolierte Tuberkulose des Sehnerven ist die primäre Tuberkulose der Netzhaut. v. Michel und Heerfordt berichten über je einen Fall. Charakteristisch sollen nach Marx die dabei auftretenden Blutungen sein, was die Ansicht von der tuberkulösen Ätiologie der juvenilen rezidivierenden Glaskörper-Blutungen zu stützen vermag.

21) Über das Blickfeld bei Caput obstipum, von Prof. Dr. G. Abelsdorff und Dr. E. Bibergeil. (Berliner klin. Wochenschr. 1911. Nr. 31.) Die an 10 Patienten vorgenommenen Untersuchungen konnten die

von Hübscher gemachte Beobachtung, daß beim Torticollis eine symmetrische Einschränkung des Blickfeldes vorliegt, und zwar beim linksseitigen Schiefhals nach rechts, und beim rechtsseitigen nach links, nicht bestätigen. Die Verff. konnten überhaupt keine Blickfeld-Beschränkung beider Augen feststellen. Dieses negative Resultat ist viel leichter verständlich, als das Hübscher's, der der Ansicht, daß die betreffenden Seitwärtswender durch die dauernde „Kontraktion" insuffizient würden. Die Verff. meinen, daß die Insuffizienz eher die „gedehnten" Antagonisten treffen könnte. Sie treten auch der praktischen Folgerung Hübscher's entgegen, daß die Heilversuche des Caput obstipum bei hochgradiger Insuffizienz ungünstig beeinflußt würden.

22) Doppelseitige Akkommodations-Lähmung nach Salvarsan, von San.-Rat Dr. Makrocki. „Ein 22jähriges, bisher immer gesundes Mädchen wird 3 Monate nach einer luetischen Infektion mit Salvarsan behandelt. Sie erhält eine intravenöse Injektion von 0,6 Ehrlich-Hata und 4 Tage später intraglutaeal die gleiche Dosis. 2 Tage nach letzteren, also 6 Tage nach der intravenösen Anwendung, setzt eine doppelseitige Akkommodationsparese ein, die in wenigen Tagen zu völliger Lähmung führt. Ohne jede Behandlung schwindet sie wieder nach 4 Wochen, trotz noch vorhandener syphilitischer Erkrankung, die einige Wochen später eine positive Wassermann'sche Reaktion ergab." Verf. hält diese Akkommodations-Lähmung weder für ein Neurorezidiv, noch für eine toxische Arsenwirkung, sondern vielmehr für die Folge einer Herxheimer'schen Reaktion, die seiner Ansicht nach durch zu hohe Dosierung hervorgerufen ist.

23) Über Aalblut-Conjunctivitis (C. ichthyotoxica), von Dr. Kurt Steindorff. Die erste Beobachtung dieser Bindehaut-Entzündung ist kürzlich von Pollot und Rablson veröffentlicht. Verf. kann auf Grund von drei einschlägigen Fällen das klinische Bild dieser merkwürdigen Erscheinung vervollständigen. Die Conjunctivitis, die sich in nichts von einer durch bakterielle oder chemische Schädlichkeiten erzeugten akuten Conjunctivitis unterscheidet, kann sofort nach dem Hineinspritzen des Aalbluts sich entwickeln, es kann ihr aber auch eine kurze Inkubationszeit vorausgehen. Allgemeine Vergiftungszeichen, Brechreiz und Hitzegefühl, wie sie von Pollot und Rablson vermerkt sind, hat Verf. bei seinen Kranken vermißt. In allen Fällen war die Erkrankung nur von kurzer Dauer. Verf. meint, daß nur aus letzterem Grunde die sog. Conj. ichthyotoxica so selten zu Gesicht kommt. Er empfiehlt Vorsicht beim Schlachten von Aalen.

24) Doppelte Perforation des Auges und Nachweis durch Röntgenstrahlen, von Dr. J. Jung. (Deutsche med. Wochenschr. 1911. Nr. 40.) Verf. tritt dem Köhler'schen Verfahren zur Röntgendiagnose der doppelten Durchbohrung entgegen, indem er mit Recht sagt, daß der bei verschiedenen Blickrichtungen erhaltene Doppelschatten kein sicherer Beweis für einen intraokulären Fremdkörper ist, da auch der außerhalb des Bulbus liegende Splitter sich mit ihm bewegen kann. Der einfache Schatten beweist natürlich die Lage außerhalb des Augapfels. Auch die komplizierteren Methoden von Fränkel, Holth und Sweet u. a. hält Verf. nicht für einwandfrei. Fehr.

25) Zur Behandlung des Trachoms mit Kohlensäureschnee, von Dr. Fritz Rössler (Augenklinik des Hofrat Prof. Fuchs). (Wiener klin. Wochenschr. 1912. Nr. 2.) Die Kohlensäureschnee-Behandlung bietet gegenüber der alten mechanisch-medikamentösen Behandlung gar keine Vorteile. Die Heilungsdauer wird nicht abgekürzt, die Körner weichen nur

langsam, und trotzdem ist die Narbenbildung eine stärkere. Bei Körnern auf der Conjunctiva sclerae läßt die Kohlensäureschnee-Behandlung ganz im Stich; ebenso erweist sie sich gegen Pannus als unwirksam.

26) Goethe's Augen, von Prof. Dr. F. Dimmer. (Wiener klin. Woch. 1912. Nr. 5.) Mit Bezug auf Exner's Angaben, daß Goethe mäßig kurzsichtig gewesen sein müsse, erinnert Verf. an die Veröffentlichungen Prof. Cohn's über diesen Gegenstand, aus denen hervorgeht, daß Goethe jedenfalls schon mit 18 Jahren myopisch war und eine Myopie von 6 D., wenn nicht mehr, besaß. Mit der Myopie hingen vielleicht auch die große Lidspalte, die großen Bulbi und die auffallend großen Pupillen zusammen.

27) Die operative Behandlung des Schielens, von Prof. F. Dimmer. (Wiener klin. Wochenschr. 1912. Nr. 1.) Verf. tritt für die operative Heilung des Schielens mittels der Vornähung, die bei stärkeren Graden des Schielens mit einer Resektion der Sehne eventuell des Sehnenendes des Muskels zu verbinden ist, ein. Er bezeichnet die durch die Operation erzielten Erfolge als geradezu ideale; man erhält eine vollständig normale Exkursionsfähigkeit der Augen und normale Konvergenzbreite. Die Wirkung des Antagonisten wird nicht geschwächt, ein irgendwie auffallendes Zurückweichen der Augen in die Orbita kommt nicht vor. Sehr vorteilhaft ist es ferner, daß man bei diesem Verfahren mit einer einzigen, wenn auch länger dauernden Operation auskommen kann. Natürlich kommt es auch bei dieser Operation manchmal vor, daß die Korrektion nicht genügt, und daß man später eine Tenotomie machen muß, oder daß eine Überkorrektion bestehen bleibt, so daß dann ebenfalls nachgebessert werden muß. Was die Indikations-Stellung für die doppelseitige Vornähung betrifft, so hat Verf. das Verfahren bisher nur auf jene Fälle von Schielen beschränkt, bei welchen die Sehschärfe des Schielauges nicht unter 0,1 herabgesetzt ist, so daß noch ein, wenn auch eventuell unvollkommener binokularer Sehakt erwartet werden kann. Dagegen bildet eine starke Schielablenkung keine Gegen-Anzeige. Die doppelseitige Vornähung ist frühzeitig vorzunehmen, da durch die Wiederherstellung des binokularen Sehaktes dem Verfall des Sehvermögens bei monolateralem Strabismus vorgebeugt werden kann. Das Verfahren gibt nicht allein beim konkomitierenden Schielen, sondern auch beim Strabismus paralyticus gute Resultate.

28) Retinale Angiosklerose als differential-diagnostisches Symptom, von Prof. Deyl in Prag. (Wiener klin. Rundschau. 1912. Nr. 3 u. 4.) Mit der differentialdiagnostischen Bedeutung der retinalen Arteriosklerose in der Augenheilkunde beschäftigt sich der Verf. Er bedient sich bei den Untersuchungen des aufrechten Bildes und erzeugt durch Druck auf den Augapfel einen Arterienpuls; die Stärke des Druckes, der zur Erzeugung desselben notwendig ist, gibt Aufschluß über das Verhalten der Gefäßwände, bzw. des Blutdruckes. Verf. weist darauf hin, daß zwischen der Hypertension der Arterienwände und der Sklerose schon in den Anfangsstadien enge Beziehungen bestehen; weiter, daß der arteriosklerotische Prozeß die Netzhautgefäße bereits in hohem Grade ergriffen haben kann, ohne daß das Sehen gestört oder der Prozeß mit dem Augenspiegel nachweisbar wäre. In solchem Stadium kann es begreiflicherweise zu Blut-Ergüssen in die Netzhaut kommen, die durch Rezidive die Durchsichtigkeit der dioptrischen Medien so beeinträchtigen, daß die neue Ursache der hochgradigen Sehstörung infolge der Trübung mit dem Augenspiegel nicht mehr erkennbar ist. Noch verwickelter sind die Verhältnisse, wenn

in einem solchen Auge, das nach der Anamnese schon längere Zeit an Herabsetzung der Sehschärfe litt, plötzlich Sekundärglaukom unter demselben Krankheitsbilde eintritt, wie bei einem intraokularen Sarkom; in solchen Fällen kann die Untersuchung des andren Auges auf arteriosklerotische Veränderungen die Differentialdiagnose entscheiden und für die weiteren ärztlichen Maßnahmen ausschlaggebend sein. Verf. beschreibt eingehend den ophthalmoskopischen Befund an den retinalen Gefäßen bei Angiosklerose und kommt auch auf die weißliche Farbe der Sehnervenpapille zu sprechen; er hat in Fällen von hämorrhagischem Glaukom, bei denen die Angiosklerose sehr vorgeschritten war, in den Schnitten durch den Sehnerven eine auffallende Vermehrung des Bindegewebes zwischen den Bündeln gefunden. Eine Atrophie der Sehnervenfasern bei Angiosklerose bezeichnet Verf. als ein seltenes Vorkommnis und weist auf den Unterschied der Blässe des Sehnerven bei diesen Fällen gegenüber den Fällen von Sehnervenschwund aus andren Ursachen hin. Zweimal hat Verf. an der angiosklerotischen Netzhaut das abweichende Bild der sogenannten Berlin'schen Commotio retinae beobachtet; ophthalmoskopisch wurde eine beträchtliche arterielle Hypertension konstatiert und die intern medizinische Untersuchung ergab die klinischen Symptome einer ausgebreiteten Angiosklerose. Auch auf das Vorkommen von Pseudoneuritis bei Arteriosklerose, besonders bei der arteriosklerotischen Nieren-Atrophie und auf die Möglichkeit einer Verwechslung mit Neuritis intraocularis infolge eines Hirntumors wird aufmerksam gemacht. Auch hier wird der ophthalmoskopische Befund der arteriellen Hypertension an der Papille und der leicht hervorzurufende Arterienpuls vor falscher Diagnose schützen, da die Koinzidenz eines Hirntumors mit arterieller Hypertension in der Retina zu einer Seltenheit gehört. Die Differentialdiagnose ist mit großer Wahrscheinlichkeit selbst in solchen Fällen zu stellen, bei denen die Harnanalyse keinen Eiweißgehalt ergibt. Schenkl.

29) Ein neuer einfacher Pupillometer, von Dr. Axmann in Erfurt. (Med. Klinik. 1912. Nr. 17.) Ein einfaches Instrument zum Messen des Augenabstandes, von der Firma Emil Busch in Rathenow hergestellt, wird vom Verf. beschrieben und empfohlen

30) Über Indikanurie und Augen-Krankheiten, von Prof. Dr. St. Bernheimer, Innsbruck. (Wiener klin. Wochenschr. 1912. Nr. 11.) Bei 308 Augenkranken hat Verf. die Untersuchung auf Indikan nach der Methode Jaffé's vornehmen lassen und hat 277 negative und 31 positive Befunde erhalten. 47 Fälle von Tabak-Alkohol-Amblyopie ergaben nur 5 positive, 34 Fälle von Iritis und Iridozyklitis ebenfalls nur 5 positive Befunde; von den letzteren 5 Fällen wurden 2 Fälle durch antiluetische, 1 Fall durch Tuberkulin-Kur und 1 Fall nach Influenza durch Salizylpräparate vollständig geheilt. Verf. hält die Indikanurie bei Augen-Krankheiten für bedeutungslos. Schenkl.

Unsre Wissenschaft hat einen schweren Verlust erlitten. Am 6. August d. J. ist uns Oscar Eversbusch entrissen, in voller Schaffenskraft, nachdem er eben sein Meisterwerk, die Erkrankungen des Auges im Kindes-Alter, vollendet!

Um Einsendung von Separat-Abzügen wird gebeten (Berlin NW. 26 Schiffbauerdamm).

Verlag von Veit & Comp. in Leipzig. — Druck von Metzger & Wittig in Leipzig.

Centralblatt

für praktische

AUGENHEILKUNDE.

Herausgegeben von

Prof. Dr. J. Hirschberg, Geh. Med.-Rat, in Berlin.

Unter ständiger Mitwirkung der Herren Prof. G. Abelsdorff in Berlin, Dr. Berger in Paris, Prof. Birnbacher in Graz, Dr. Brailey in London, Prof. Cl. du Bois-Reymond in Schanghai, Dr. Czellitzer in Berlin, Dr. Oscar Fehr in Berlin, Prof. C. Galleniga in Parma, Dr. Ginsberg in Berlin, Hofrat Prof. Goldzieher in Budapest, Dr. Gordon Norrie in Kopenhagen, Dr. Issigonis in Smyrna, Dr. May in Berlin, Lt. Col. F. P. Maynard, I. M. S., Calcutta, Dr. F. Mendel in Berlin, Dr. Moll in Berlin, Dr. W. Mühsam in Berlin, Dr. Neuburger in Nürnberg, Dr. Peltesohn in Hamburg, Dr. Pergens in Maeseyck, Prof. Peschel in Frankfurt a. M., Dr. Purtscher in Klagenfurt, Dr. M. Reich in Petersburg, Dr. H. Rönne in Kopenhagen, Obermed.-Rat Dr. Scheer in Oldenburg, Prof. Schenkl in Prag, Prof. Schwarz in Leipzig, Dr. Spiro in Berlin, Dr. Steindorff in Berlin.

Monatlich ein Heft. Preis des Jahrganges 12 Mark. Zu beziehen durch alle Buchhandlungen des In- und Auslandes und die Postanstalten des Deutschen Reiches.

1912. **Sechsunddreißigster Jahrgang.** **September.**

Inhalt: **Nachruf** an Oscar Eversbusch, von **J. Hirschberg.**

Original-Mitteilung. Über einen Fall von Trochlearis-Lähmung im Verlaufe des Typhus abdominalis. Von Dr. **N. Kumagai,** Assistenz-Arzt.

Neue Bücher.

Gesellschaftsberichte. 1) Berliner Ophthalmologische Gesellschaft. — 2) Transactions of the Ophthalmological Society of the United Kingdom.

Journal-Übersicht. I. A. v. Graefe's Archiv f. Ophthalmologie. LXXXI. 3. — II. Wochenschrift für Therapie und Hygiene des Auges, 1912, Nr. 25—33. — III. La Clinique ophtalmologique, 1912, April bis Mai. — IV. Archives d'Ophtalmologie, 1912, Januar bis Mai. — V. The Ophthalmoscope, 1912, April bis Juni.

Vermischtes. Nr. 1—5.

Bibliographie. Nr. 1—16.

Oscar Eversbusch,

geboren in Haspe (Westfalen) am 26. Mai 1853,
gestorben in München am 6. August 1912.

In der kleinen, werktätigen Stadt Haspe wurde Oscar Eversbusch geboren. Von seinem Vater, einem überaus tüchtigen und die engen Kreise der Heimat-Stadt weit überragenden Kaufmann, hat er seine organisatorische Begabung und den auf das Allgemeine gerichteten Sinn; von

der Mutter das tiefe Gemüt, die warme Menschenliebe und den feinen Takt geerbt.

Eine sinnige, beschauliche Natur, wollte er zunächst Gottesgelahrtheit studieren und zog nach Tübingen, erkannte aber bald seinen wahren Beruf und widmete sich eifrigst der Heilkunde, in Berlin, Straßburg und Bonn. Im Jahre 1878, sofort nach dem Staats-Examen, kam er auf Empfehlung seines Lehrers Theodor Saemisch als Assistent zu August v. Rothmund, an die Augenklinik zu München.

Sofort erkannte er: „Hier gibt's zu tun"; und hat sich bei der Einrichtung der ersten Münchener Universitäts-Augenklinik, in dem Gebäude des ehemaligen Wilhelms-Gymnasium, tatkräftig beteiligt.

Aus den Mitteilungen der Königlichen Universitäts-Augenkliuik zu München, herausgegeben von Prof. Dr. A. v. Rothmund und dem (soeben habilitierten) Dozent Dr. O. Eversbusch (München 1882) grüßt uns die sechste Tafel, welche einen vollständigen Plan der Augenklinik vorführt, die erste Leistung des Klinik-Erbauers Eversbusch, der dann später, im Jahre 1893, die neue Augenklinik zu Erlangen und 1906 die zu München eröffnet hat.

Wem es, wie mir, beschieden gewesen, um das Jahr 1880 die alte Münchener Augenklinik zu besuchen, der fand eine Anstalt, die zwar nicht vollkommen, aber doch besser war, als die meisten jener Zeit; der spürte in der Leitung und Verwaltung überall die tätige Hand des jungen Privat-Dozenten. Auch dem Herzog Karl Theodor in Bayern, der damals in Tegernsee und Meran eine ausgedehnte operative Tätigkeit, namentlich auf dem Gebiete der Star-Operation, entfaltete, stand Oscar Eversbusch als unermüdlicher Helfer und Mitarbeiter zur Seite.

Bereits im Jahre 1886 wurde der 33jährige Dozent nach Erlangen als ordentlicher Professor der Augenheilkunde berufen. Hier konnte er — neben seiner Tätigkeit als Arzt, als Lehrer, als Forscher, — auch seine Begabung für Baukunst und Einrichtung entfalten; hier schuf er 1893 die neue Augenklinik, die jeden Besucher, auch mich selber, mit freudiger Genugtuung erfüllt, die von unsren französischen Fachgenossen noch heute[1] als Muster ihren eignen ungenügenden Einrichtungen gegenübergestellt wird.

Diese besondere Begabung unsres Fachgenossen blieb seinen Universitäts-Kollegen nicht verborgen; sie übertrugen ihm das Ehrenamt eines Bau-Referenten im Verwaltungs-Ausschuß der Universität. Sie ehrten ihn 1896 durch die Wahl zum Prorektor.

Als Rothmund im Jahre 1900 zurücktrat, wurde Eversbusch als sein Nachfolger nach München zurückberufen. Hier hat er, unterstützt durch die

[1] Vgl. F. Lagrange, L'Ophtalmologie provinciale, Mai 1912 und meine Gesch. d. Augenheilkunde, § 549. — O. Eversbusch hat in einer besondren Schrift „Die neue Universitäts-Augenklinik zu Erlangen" von seinen Grundsätzen Rechenschaft abgelegt.

anerkennenswerte Freigebigkeit des bayrischen Landtags und Ministeriums, eine neue Augenklinik geschaffen und 1906 eröffnet, welche zu den größten, besten, schönsten nicht bloß Deutschlands, sondern des ganzen Erdballs gehört, die dem Besucher zu zeigen, ihn mit Stolz und Freude erfüllte. Den neueren Forschungs-Gebieten hat er dort Raum geschaffen und der

Möglichkeit vorgesehen, im Falle des Bedürfnisses durch Aufsetzen eines neuen Stockwerkes die Zahl der Betten erheblich zu vergrößern.

Auch sein schönes Haus am Bavaria-Ring hat er nach eignen Plänen erbaut, für sich und seine Gattin, die liebevolle, verständnisreiche Gefährtin, und für seine prächtigen Kinder. Dort habe ich schöne, unvergeßliche

Stunden noch im vorigen Jahre (wie so oft mit ihm und den Seinen,) verlebt. Auf dem diesjährigen Heidelberger Kongreß erhielt ich die Nachricht von dem Schlag-Anfall, der den 59jährigen betroffen; die Todes-Nachricht folgte ihr auf dem Fuße.

Die wissenschaftliche Arbeit von Oscar Eversbusch war gründlich und umfassend. Schon in den Mitteilungen aus dem Jahre 1882, welche damals im Centralbl. f. pr. Augenheilk. (S. 485—491) ausführlich besprochen wurden, finden wir treffliche Leistungen von O. Eversbusch: 1. Zur Genese der serösen Iris-Cysten. 2. Klinisch-anatomische Beiträge zur Embryologie und Teratologie des Glaskörpers. 3. Über die Anwendung der Antiseptica in der Augenheilkunde. 4. Einrichtung der Klinik, hygienische Verhältnisse, klinische Statistik, Kasuistik. (Zusammen mit Prof. v. Rothmund.)

Da Eversbusch gleichzeitig an der tierärztlichen Hochschule zu München sich habilitiert hatte, wurde er bewogen, die Zeitschrift für vergleichende Augenheilkunde, zusammen mit Rudolf Berlin, derzeit in Stuttgart, (1882—1893) herauszugeben und auch der vergleichenden Anatomie des Auges, über den feineren Bau der Iris, seinen Fleiß zu widmen. Auch für die pathologische Anatomie des Auges bei Nierenleiden, die Dr. Karl, Herzog in Bayern, 1887 veröffentlicht, hat O. Eversbusch durch „bereitwillige Unterstützung bei Herstellung der Präparate und durch sorgsame Überwachung der künstlerischen Wiedergabe der Tafeln" sich betätigt. Eversbusch war einer der ersten, welcher Gudden's Verfahren der lückenlosen Schnittreihen auf den Augapfel angewendet hat.

Ebenso eifrig und erfolgreich war er in der Anatomie des lebenden Auges, die uns der Augenspiegel ermöglicht.

Aber seine Haupt-Leistungen liegen auf dem klinisch-therapeutischen Gebiet. Ein trefflicher Operateur, hat er zahlreiche neue Verfahren angegeben. Hierher gehört die Lid-Bildung mittels Einpflanzung stielloser Lappen, die er aus der Epidermis mit den Papillen-Spitzen herstellte.[1] Ferner die Wiederherstellung gänzlich verloren gegangener Lider, die Hebung des gesunkenen Oberlids mittels der Sehnen-Vorlagerung, endlich die Ausrottung der orbitalen Tränen-Drüse.

Wertvolle Bereicherungen unsrer Kunst hat er uns geschenkt für die Behandlung der Augen-Eiterung bei Neugeborenen, der Körner-Krankheit, der zerstörenden Hornhaut-Prozesse, der durchbohrenden Augen-Verletzung, der Linsen-Verschiebung. Ferner erwähne ich seine Versuche, die Bier'sche Stauung auf das Auge anzuwenden, die Hornhautflecke durch Bestrahlung mit der elektrischen Glühlampe zu verringern, die albuminurische Netzhaut-

[1] Vgl. Geschichte der Augenheilkunde, § 492.

Veränderung, sowie das Glaukom durch kleine Aderlässe günstig zu beeinflussen.[1]

Aber die größten Leistungen seines Talentes und Fleißes hat er, der Klinik-Erbauer, bewährt als Brücken-Schlager zwischen unsrem Sonderfach und der allgemeinen Heilkunde. In dem Handbuch der Therapie von Penzold und Stinzing hat er von der ersten Ausgabe (1895) an bis zur vierten (1911) die Beziehungen zwischen Seh-Organ und Allgemein-Erkrankungen dargelegt; zu Schwalbe's „therapeutischer Technik" einen wichtigen, augenärztlichen Beitrag geliefert; im Graefe-Saemisch 1903 die Beziehungen der Augenleiden zu Erkrankungen der Nase nebst Nebenhöhlen sowie des Gehör-Organs geschrieben; für das Handbuch der Kinderheilkunde von Pfaundler und Schlossmann die Augen-Krankheiten im kindlichen Alter, gestützt auf eigne, umfassende Erfahrung, in glänzendster Weise dargestellt und durch eine verschwenderische Fülle eigner Abbildungen erläutert.

O. Eversbusch war nicht nur ein fruchtbarer Schriftsteller auf ärztlichem Gebiet, — er war ein Arzt, d. i. ein Heilkünstler, dessen Kraft mit der Schwierigkeit der Aufgabe nur noch wuchs, der, wie alle großen Ärzte, die Menschenliebe als Grundlage unsres Handelns hinstellte.

Er war auch ein begeisterter Lehrer, der durch seinen Schwung die Schüler hinriß und der ihnen durch Verbesserung der Augenspiegel-Lampen, des Projektions-Apparates und vieles andre das Lernen erleichterte.

Außer den ärztlichen verdanken wir O. Eversbusch auch wertvolle geschichtliche Veröffentlichungen, die weit über den Rahmen unsrer Fachwissenschaft hinausgehen. Für diesen Zweig des literarischen Schaffens hatte er feinen Sinn und tiefes Verständnis.

Die letzte Schöpfung seines milden Herzens war die Gründung eines Erholungsheims zu Tölz für augenleidende Kinder.

Fernstehenden mochte Oscar Eversbusch verschlossen scheinen. Wer das Glück hatte, ihm näher zu treten, war angezogen durch die Lauterkeit seiner Gesinnung, den Idealismus seines ganzen Wesens, die Festigkeit seiner Überzeugungen.

Sein Andenken wird uns unvergeßlich bleiben. H.

---

[1] Gesch. d. Augenheilkunde § 488.

[Aus der Universitäts-Augenklinik zu Tokyo; Direktor: Prof. Dr. J. Komoto.]

Über einen Fall von Trochlearis-Lähmung im Verlaufe des Typhus abdominalis.

Von Dr. N. Kumagai, Assistenz-Arzt.

Bei Abdominaltyphus kommen bekanntlich verschiedene Augen-Erkrankungen sowohl als Komplikationen wie auch als Nachkrankheiten zur Beobachtung: so z. B. Hornhautgeschwür, bzw. Abceß, einfache und phlyktänuläre Conjunctivitis, Lidgangrän, transitorische und dauernde Amblyopie, bzw. Amaurose, Iritis und Glaskörpertrübung, Neuritis optica, retrobulbäre Neuritis, Katarakt, Hemeralopie usw.

Augenmuskel-Lähmungen sind auch berichtet, unter denen jedoch die des N. trochlearis noch bis heute sehr spärlich angegeben wird. Dies kommt wohl daher, daß man bisher wenig Aufmerksamkeit darauf verwandt hat. Nothnagel erwähnt in seiner Abhandlung über „Die nervösen Nachkrankheiten des Abdominaltyphus" (Deutsches Arch. f. klin. Med. IX, S. 480), daß die isolierte Lähmung der motorischen Gehirnnerven infolge von Typhus äußerst selten vorkommt. Von den bisher berichteten Fällen, welche verschiedene Muskeln und Nerven in den mannigfaltigsten Kombinationen betreffen, sind die Ptosis- und Akkommodations-Lähmungen noch am zahlreichsten beschrieben worden. Über die Trochlearis-Lähmung ist nur ein einziger Fall von Runeberg (1875) veröffentlicht, und im ganzen über Augenmuskel-Lähmung nur die folgenden Fälle:

1868. Henoch: Beiderseitige Ptosis und Lähmung des Abducens dexter mit Sprachlosigkeit.

1875. Runeberg: Linksseitige Trochlearisparese, $1^1/_2$ Jahr nach Typhus entstanden, welche durch Tenotomie am M. rect. inf. des gesunden Auges geheilt wurde.

1879. Huguenin: Doppelseitige unvollkommene Ptosis und Neuritis optica.

1880. Pechdo: Akkommodations-Lähmung.

1882. Armaignac: Lähmung des Rect. sup.

1887. Calamy: Akkommodations-Lähmung.

1890. Bernhardt: Lähmung der sämtlichen äußeren Augenmuskeln.

1892. Berger: Ptosis.

1896. Ebstein: Linksseitige Ptosis und Parese des linken M. rect. int., am 3. Tag entstanden.

1899. Boden: Abducens- und Facialis-Parese.

Boden konnte in der serösen Gehirn- und Ventrikelflüssigkeit des Patienten, welcher vom 4. zum 5. Krankheitstag verstarb, Typhusbazillen in Reinkultur nachweisen.

1899. DE SCHWEINITZ: Vollständige Okulomotorius-Lähmung.
1900. BRAUN: Abducens-Paralyse.
1903. PRICE: Akkommodations-Störung.
1904. STEPHENSON: Akkommodations-Lähmung.
Nun wollen wir sehen, wie es mit unserm Fall war.

Krankheitsgeschichte.

K. S., ein 28jähriger Handwerker aus Tokyo. Anamnese: Über die Heredität nichts Bemerkenswertes, auch war seine Gesundheit von Kindheit an immer vorzüglich, besonders werden venerische Leiden von ihm streng geleugnet. Dem Alkohol- und Tabak-Mißbrauch bleibt er fern. Am 10. Oktober des vorigen Jahres (1911) fühlte er sich unwohl, am 16. Oktober waren Fieber, Kopfschmerz, Appetitlosigkeit usw. aufgetreten. Seit dem 2. November war er bettlägerig und konsultierte einen Arzt, welcher die Krankheit als Paratyphus diagnostizierte. Am 5. November wurde er ins Komagome-Hospital (das städtische Krankenhaus für Infektions-Krankheiten zu Tokyo) aufgenommen.

Damaliger Krankheitszustand: Milz palpabel; GRUBER-WIDAL'sche Reaktion positiv gegen Typhusbazillen mit 100fach verdünntem Serum, überhaupt gegen Paratyphusbazillen negativ, doch konnte man nicht im Blut oder in den Exkreten Typhus-Bazillen auffinden. Am 12. November d. J., am 26. Krankheitstag, (wenn man annehmen kann, daß die Krankheit am 16. Oktober ausbrach,) hörte das Fieber auf, so daß er am 29. November das Krankenhaus verließ.

Seit dem 10. November etwa wurde Doppeltsehen bemerkt, besonders beim Abwärtsblicken; das schrieb der behandelnde Arzt der Unterernährung zu. Der Kranke erwartete baldige Heilung, aber er war enttäuscht. Weil diese Beschwerde noch nach dem Verlassen des Hospitals fortbestand, suchte er am 15. Januar d. J. (1912) unsre Poliklinik auf.

Status praesens: Mittelgroße Person von mittelmäßiger Konstitution, das Unterhaut-Fettgewebe etwas verringert, aber die Muskulatur ziemlich gut entwickelt. Die Untersuchung des Körpers ergibt nichts von Bedeutung. Harn frei von pathologischen Bestandteilen. Die Tuberkulin-Reaktion fällt negativ aus, ebenso auch die Wassermann'sche.

Augenbefund: Äußerlich nichts Abnormes; auch die Bewegungs-Störung des Augapfels war nicht bedeutend. Doch scheint die Abwärts-Bewegung des rechten Auges, im Vergleich mit der des linken, um ein geringes beschränkt zu sein. Sehschärfe: rechts = 1,2, links = 1,5; beiderseits Emmetropie. Die beiden Pupillen, normal weit, reagieren prompt auf Licht und Akkommodation. Nahepunkt: beiderseits 13 cm. Hintergrund: durchaus normal. Auf den ersten Blick findet man nichts Abnormes in der Augenstellung. Durch genauere Untersuchung konstatiert man, daß das rechte Auge bei der primären Blickrichtung etwas nach oben und innen gestellt

ist, da das rechte Auge sich nach unten und zugleich nach außen bewegt, wenn man ein Fixations-Objekt links unten vor den Patienten bringt und dann das linke Auge bedeckt.

Prüfung der Doppelbilder: Wenn man ein Kerzenlicht vorhält, so treten gleichnamige Doppelbilder auf. Das Scheinbild steht tiefer und schräg, so daß es mit seinem oberen Ende gegen das wahre Bild geneigt ist. Der Niveau-Unterschied wächst mit der Senkung des Lichtes. Der seitliche Abstand nimmt ab, je nachdem man das Licht nach beiden Seiten hin bringt. Was die Neigung des Scheinbildes anbetrifft, konnte ich dabei keine bedeutende Veränderung konstatieren. Wenn man ein Prisma von 9°, Basis unten außen, vor das rechte Auge stellt; so vereinigen sich die Doppelbilder. Aus dem obigen Befunde lautet die Diagnose ohne weiteres: Lähmung des M. obliq. sup. dexter. Man verordnete innerlich Aspirin 1,5 täglich und subkutane Injektion von Pilocarpin 0,1 jeden zweiten Tag.

Die Prognose war günstig, der Kranke nach $1^1/_2$ monatiger Behandlung von der Beschwerde fast vollkommen befreit.

Epikrise:

Ohne Zweifel handelt es sich bei unsrem Fall um eine Lähmung. Muskelschwäche ist ausgeschlossen. Kein Zeichen etwa vorhandener Akkommodations-Konvergenzschwäche war zu ermitteln. Es ist a priori schwer zu entscheiden, ob eine Augenmuskel-Lähmung, die im Verlauf des Abdominaltyphus auftrat, mit diesem irgend einen ätiologischen Zusammenhang hat oder nicht, da die Lähmung auch durch andre zufällige Ursache im Verlauf der Krankheit entstehen konnte. Aber bei unserm Fall war es unmöglich, ein andres ätiologisches Moment zu finden; daher wäre hier wohl die Annahme berechtigt, daß die Lähmung durch Typhus entstanden war. Der Fall von Runeberg, der einzige bisher veröffentlichte von Trochlearis-Lähmung bei dieser Krankheit, soll $1^1/_2$ Jahre nach der Krankheit entstanden sein. Bei solch' einem Fall muß man sehr vorsichtig sein, da, wie Knies behauptet, eine längere Zeit nach Typhus entstandene Augenmuskel-Lähmung zum Teil nicht auf diesen selbst, sondern auf chronische Nephritis zurückgeführt werden müßte, die als Nachkrankheit bei Abdominaltyphus häufig vorkommt.

Allerdings entstehen Augenmuskel-Lähmungen als Komplikation des Typhus, nach der bisherigen Literatur, in der 2. bis 4. Krankheitswoche, abgesehen von einigen Fällen, wie dem von Ebstein, welcher am 3. Krankheitstag entstanden sein soll; auch in unserm Fall datiert der Ausbruch vom Ende der 3. Woche.

Was die Pathogenese dieser Augenmuskel-Lähmung anbelangt, so ist es schwer, einen Aufschluß darüber zu geben. Man kann verschiedene Erklärungen dafür geben: 1. mag sie zentralen Ursprungs sein; in der Tat fand Braun in seinem Fall, der zur Sektion kam, Erweichung des

Abduzenskernes. 2. kann die Lähmung infolge von Meningitis entstehen, wie es sich im Fall von Boden nachweisen ließ. 3. könnte sie von peripherer Neuritis verursacht sein, welche primär von Typhus-Toxin erzeugt wird, wie die meisten Fälle von diphtherischen Lähmungen. Bekanntlich kommt auch eine Art der Degeneration, die sog. Wachs-Degeneration, im bzw. nach dem Typhus, in verschiedenen Körpermuskeln vor, so z. B. im Oberschenkel- oder Bauchmuskel; diesem degenerativen Prozeß könnte auch einmal ein Augenmuskel anheimfallen.

Was unsern Fall betrifft, so handelt es sich wohl um eine periphere Neuritis, da der Typhus sehr leicht verlief, und kein Hirnsymptom vorhanden war, und überdies die Prognose sich ganz günstig erwies.

Zum Schluß spreche ich meinem hochverehrten Chef, Herrn Prof. Dr. Komoto, für die gütige Überlassung des Materials und die freundliche Durchsicht dieser Mitteilung meinen herzlichsten Dank aus.

Literatur.

1. Die Literatur bis 1902 ist bei Gronnouw, 2. Aufl. des Handbuchs v. Graefe-Sämisch, S. 607 angegeben.

2. Price, Sequelae of typhoid fever as related to the eye with special reference to the accommodation. Nagel's Jahresbericht 1903.

3. Stephenson, Note upon a case of permanent paralysis of accommodation followed typhoid fever. Nagel's Jahresbericht 1904.

Unser Büchertisch.

Neue Bücher.

1. Praktische Neurologie für Ärzte, von Prof. Dr. M. Lewandowsky in Berlin. Berlin, Julius Springer, 1912. (300 S.)

Bei den so überaus innigen Beziehungen zwischen Augen- und Nerven-Leiden wird es jedem Fachgenossen erwünscht sein, ein kurzes, gründliches, den neuesten Standpunkt vertretendes Lehrbuch der gesamten Neurologie zu besitzen, um in schwierigen Fällen sich Rats zu erholen.

2. Taschenbuch der speziellen bakterio-serologischen Diagnostik, von Dr. Georg Kühnemann, Oberstabsarzt a. D., pr. Arzt in Berlin-Zehlendorf. Berlin, Julius Springer, 1912. (12°, 132 S.)

In kurzer Form eine ausführliche Darstellung der bakteriologischen und serologischen Diagnostik der Infektions-Krankheiten zu geben, das ist der Zweck dieses Büchleins, dessen Verf. während seiner Tätigkeit an der bakteriologischen Untersuchungs-Anstalt der Universität Straßburg diese Lücke in der medizinischen Literatur lebhaft empfunden. Und welcher wissenschaftliche Arzt kann heutzutage die Bakteriologie und Serologie entbehren?

*3. Serodiagnostik und Serotherapie in der Augenheilkunde, von Privat-Dozent Dr. Otto Kuffler, I. Assistent an der Universitäts-Augenklinik zu Gießen. (Vossius' Abh. VIII, 6.) Halle 1912. (56 S.)

*4. Würzburger Abhandlungen der prakt. Medizin. XII, 6. Glaukom, von Privat-Dozent Dr. Walther Löhlein, Greifswald 1912.

*5. Ein weiterer Beitrag zur Glaukom-Frage, von Dr. W. Wagner Odessa, Berlin. Berlin 1912, S Karger. (45 S.)

6. Kurzer Leitfaden der Refraktions- und Akkommodations-Anomalien. Eine leicht faßliche Anleitung zur Brillen-Bestimmung. Für praktische Ärzte und Studierende bearbeitet von H. Schiess, Prof. der Augenheilkunde an der Universität Basel. Zweite vermehrte Auflage. Mit 30 Abbildungen. Wiesbaden, J. F. Bergmann, 1912.

Es ist sehr anerkennenswert, daß Prof. Schiess, der Nestor der Augenheilkunde, der schon 1896 in den Ruhestand getreten, sein praktisches Büchlein aus dem Jahre 1893 jetzt wieder neu herausgegeben. „Unsre alten Anschauungen haben sich nicht geändert," sagt der Verf.

Das Kapitel über die Schutzbrillen ist von seinem Nachfolger, Prof. Mellinger, bearbeitet.

7. Das Auge und die Brille, von Dr. M. v. Rohr, wissenschaftlicher Mitarbeiter in der optischen Werkstätte von Carl Zeiss. B. G. Teubner in Leipzig, 1912. (12°, 100 S.).

In dieser modernen Darstellung der Brille findet man namentlich auch eine Erörterung der punktuell abbildenden Brillengläser, sowohl der sphärischen, als auch der astigmatischen; sowie ferner der Gullstrand'schen Fern- und Arbeitsbrillen für Star-Operierte.

*8. Die Störungen der Seh-Funktionen, von Dr. med. W. Lohmann, Privat-Dozent für Augenheilkunde, Oberarzt der Universitäts-Augenklinik München. Mit 39 zum Teil mehrfarbigen Abbildungen im Text. Leipzig, F. C. W. Vogel, 1912.

Auf den Inhalt dieses vortrefflich geschriebenen, erschöpfenden und lehrreichen Werkes werden wir bald zurückkommen.

9. Formulae magistrales Germanicae. Im Auftrage des Deutschen Apotheker-Vereins bearbeitet von Prof. Dr. L. Lewin, herausgegeben vom Deutschen Apotheker-Verein. 1912.

Ein nützliches Büchlein für die Praxis jedes deutschen Arztes.

10. Handbuch der Kosmetik. Unter Mitwirkung von Geh.-Rat Prof. Dr. Axenfeld .... Dr. Gottfr. Trautmann, herausgegeben von Dr. Max Joseph, Berlin. Mit 164 Figuren und 203 Rezepten im Text sowie einem Anhang von 101 Rezepten. Leipzig, Veit & Comp. 1912. (749 S.)

Ein interessantes Buch, mit einer Einleitung von Prof. G. Fritsch und eine Geschichte der Kosmetik von Prof. Pagel.

Die Kosmetik in der Augenheilkunde ist von Prof. Axenfeld sehr gründlich abgehandelt (S. 504—618); Tätowierung, Schielen, das künstliche Auge sind einige der Haupt-Kapitel. Dazu kommt ein vollständiger Literatur-Nachweis.

*11. Die Anomalien der Skleral-Spannung, von Dr. Hugo Stransky. I. Band. Glaucoma inflammatorium. Das Alters-Auge. Die Narben der Sklera. Glaucoma simplex. (I. Teil.) Leipzig und Wien, Franz Deuticke, 1912. (241 S.)

*12. Die Sehschärfe des Menschen und ihre Prüfung. Eine physiologisch-ophthalmologische Studie, von Leopold Löbner, Dr. med. et phil., Assistent an dem physiol. Institut der Universität Graz. Leipzig und Wien, Franz Deuticke. (136 S.)

*13. Ophthalmoskopische Diagnostik an der Hand typischer Augenhintergrundsbilder. Mit besonderer Berücksichtigung der für die Allgemein-Medizin wichtigen Fälle, für Ärzte und Studierende, von Privat-Dozent Dr.

C. Adam, Assistent an der Kgl. Universitäts-Augenklinik Berlin. Mit 86 mehrfarbigen Abbildungen auf 48 Tafeln und 18 Text-Abbildungen. Urban u. Schwarzenberg, Berlin und Wien, 1912.

14. The ocular muscles, a practical handbook on the muscular anomalies, by Howard Hansell, A. M., M. D., Prof. of ophth. in the Jefferson med. coll . . ., and Wendel Reber, M. D., Prof. of ophth., Temple Univ. . . Philadelph., P. Blakiston's Son & Cie., 1912.

15. A symposium[1] on the extraction of senile cataract. Being a complete report of the papers and discussions presented before the Chicago Ophthalmological Society, Nov. 20, 1911. Edited by Harry W. Woodruff, M. D., President of the Chicago Ophth. Soc., Prof. of ophth. in the Chicago Eye, Ear, Nose and Throat College. . . . Illustrated, Chicago 1912.

*16. Bulletin de la Société belge d'Ophtalmologie Nr. 33, Gand 1912.

17. La pratique ophtalmologique à l'usage des praticiens par le Docteur A. Poulard, ophtalmologiste des Hôpitaux de Paris. Paris, Baillière & fils. 1912. (368 S, 167 Figuren)

Dr. P., Schüler und ehemaliger Assistent von Th. Panas, seit 1906 selber mit der Unterweisung von Studenten und Ärzten in der Augenheilkunde beschäftigt, hat auf ihren Wunsch dies Hilfsbüchlein verfaßt. („Par suite d'une mauvaise tradition . . . . les médecins, mal renseignés, considèrent l'ophtalmologie comme une science isolée du reste de la médecine, inaccessible pour aux et reservée aux spécialistes.")

Gesellschaftsberichte.

1) Berliner Ophthalmologische Gesellschaft.

Vorsitzender: Herr J. Hirschberg. Schriftführer: Herr Wertheim.

Sitzung vom 18. Juli 1912.

1) Die Gesellschaft wählt Herrn Geh.-Rat Prof. Theodor Leber in Heidelberg zum Ehrenmitglied.

2) Herr C. Hamburger demonstriert mikroskopische Präparate einer 36jährigen Dame, bei welcher von Autoritäten chronische Iristuberkulose diagnostiziert worden war. Die Patientin ist, bis auf das Augen-

---

[1] *Συμπόσιον* heißt das Zusammentrinken, das Gastmahl, und bildete den Titel von Schriften des Platon, Xenophon, Aristoteles, des Epikuros und Lukianos. In der römischen Literatur kommt das Wort vor als Titel einer Schrift des Platon und des Xenophon. Dasselbe fehlt im Glossar. med. et infim. latinitatis. Im italienischen Wörterbuch dagli Accademici della Crusca (E. Manuzzi, 1865, IV, S. 219) bedeutet simposio das Gastmahl; desgl. das spanische simposia (Diccion. par D. D. Donadíu y P. IV, S. 439.) In dem umfangreichen französischen Wörterbuch von Littré fehlt das Wort. In dem Fremdwörterbuch von Dr. D. Sanders (Leipzig 1891, II, S. 535) bedeutet es das Gastmahl. Auch Meyer's Konvers.-Lex. (XIX, S. 246, 1908) kennt es nur in dieser Bedeutung und als Titel von Dialogen des Platon und Xenophon.

Kommen wir zu den englischen Wörterbüchern. In meinem Webster (von 1882, S. 1003) steht: Symposion, a drinking together; a merry feast. Aber in Muret's Dict. (Berlin 1900, II, S. 2139) heißt es: symposion, 1. Gastmahl, 2. Sammlung von Meinungs-Äußerungen über eine Streitfrage. Mag er auch zulässig sein, der in neueren amerikanischen Sammelschriften über einen Gegenstand übliche Titel Symposion: mir gefällt er nicht.

leiden, von blühender Gesundheit, von Tuberkulose nichts in der Aszendenz und nichts in der Deszendenz. Ein Auge ist erblindet, das andre stark gefährdet. Sekundärglaukom des erblindeten Auges machte Iridektomie notwendig, die Untersuchung im Orth'schen Institut ergab: von Tuberkulose keine Spur. Vortr. macht darauf aufmerksam, daß die Diagnose „Augentuberkulose" trotz Tuberkulinreaktion vielfach auf sehr schwachen Füßen steht; wichtig sei vor allem ein Fall aus der Uhthoff'schen Klinik, von Hayashi 1911 publiziert: die Patientin kam zur Sektion, beide Augen konnten in Serienschnitte zerlegt werden: weder in den seit etwa 10 Jahren kranken Augen, noch in den Lungen oder Drüsen wurde Tuberkulose gefunden, obwohl die Tuberkulin-Reaktion positiv gewesen war und die Iris „Knötchen" enthalten hatte. Die „allgemeine" Tuberkulin-Reaktion beweise eben nur dann, wenn sie negativ sei, und „Knötchen" in der Iris seien nur ein Ausdruck starker Entzündung, etwa so, wie das Peritoneum auf Entzündung mit Verklebungen, die Gelenkkapseln mit Ergüssen reagierten. Daß Iriskn tchen keineswegs immer Tuberkeln zu sein brauchen, zeigen die Fälle von Baas und Vossius, in denen nach der mikroskopischen Untersuchung direkt von „Pseudotuberkulose" gesprochen wird. Mit Sicherheit könne man die Diagnose nur stellen, wenn die Tuberkulinreaktion lokal eine positive sei oder etwa wenn, wie in seinem zweiten heute vorgestellten Falle (Iritis seit 4 Monaten), Zeichen von lokaler Tuberkulose vorlägen: hier Narbe an der Nasenspitze als Beweis eines überstandenen Lupus. Von der Tuberkulin-Behandlung hatte Vortr. nicht viel Gutes gesehen, die Patienten gehen von einem Arzt zum andern, so erkläre es sich, daß die zuerst besprochene Patientin als „geheilt" in der Statistik eines süddeutschen Ophthalmologen figuriere, welcher intensiv für die Tuberkulin-Behandlung chronisch-iritischer Prozesse eingetreten sei; sie sei aber alles andre eher als geheilt! Erfreulicherweise spräche auch Herr Krückmann ziemlich kühl von dem Wert der Tuberkulin-Behandlung: „bei Verdacht auf Tuberkulose ist eine Tuberkulinkur in Erwägung zu ziehen". Auch Herr Prof. Römer stünde in seinem großen Lehrbuch auf diesem skeptischen Standpunkt.

3) Herr Isakowitz zeigt einen 16jährigen Patienten, der seinen rechtsseitigen gemischten Astigmatismus von 6,0 Di. ($+ 3{,}0 \supset - 6{,}0$ cyl. $\angle 20°$) durch Fingerdruck so weit zu kompensieren vermag, daß die Sehschärfe von $^6/_{60}$ auf fast $^6/_6$ steigt; er ist aus diesem Grunde bisher ohne Brille ausgekommen.

4) Herr Adam demonstriert einen Patienten mit einer anatomisch verlagerten Makula. Dieser, ein Student von 20 Jahren, war wegen eines Strabismus divergens et sursum vergens (jeder von etwa 10—15°) in die Behandlung getreten. Bei Abschluß des Hauptauges blieb das Schielauge in seiner Schielstellung stehen, so daß exzentrische Fixation mit Herabsetzung der Sehschärfe auf Fingerzählen in $^1/_2$ m angenommen wurde. Statt dessen hatte der Patient aber in eben jener Schielstellung fast volle Sehschärfe. Bei der ophthalmoskopischen Untersuchung stellte sich nun das eigenartige Verhalten heraus, daß die Makula nach oben außen verlagert war und daß der Patient mit seiner anscheinenden Schielstellung die Makula einstellte. Gleichzeitig fanden sich noch andre Abweichungen, Verlagerung der groben Netzhautgefäße und weiße (Bindegewebs-?) Stränge zwischen Papille und Makula.

5) Herr R. Greeff (Berlin): M. H.! Ich erlaube mir kurz einen inter-

essanten Fall von Mitbewegung vorzustellen, wie er mir selbst noch niemals vorgekommen ist und wie er auch in so ausgesprochener Weise kaum in der Literatur vorkommt.

Patient, H. H., 25 Jahre alt, stammt aus Serbien.

Anamnese. Heredität: Eltern leben beide und sind gesund. Von fünf Geschwistern leben noch zwei. Eine Schwester ist klein, eine Schwester am Typhus und ein Bruder am Herzschlag gestorben. In der Familie keine erblichen Krankheiten.

Entwicklung: Geboren in Serbien. Nach der Schule als Schneider gelernt und bis jetzt auch immer in dieser Beschäftigung tätig. Infectio negatur.

Frühere Krankheiten: Als Kind angeblich nur Typhus, sonst bis jetzt immer gesund.

Jetzige Krankheit: Auf den jetzigen Zustand ist Patient von seinen Mitschülern vor etwa 15 Jahren aufmerksam gemacht worden. Diesen fiel

es auf, daß sich beim lauten Lesen und Singen besonders das rechte Oberlid des Patienten bewegte.

Die objektive Untersuchung ergibt keine pathologischen Veränderungen. Die inneren Organe sind gesund. Auch von seiten des Nervensystems liegen keine Abweichungen von der Norm vor.

Augenbefund: Pupillen reagieren prompt. Augenhintergrund o. B. Keine Doppelbilder. Sehschärfe rechts = $^5/_5$, links = $^5/_5$.

Sie sehen, m. H., wenn Patient ruhig gerade aussieht, daß nichts Abnormes in der Stellung der Augen sich zeigt, insbesondere keine Ptosis. Auch alle Augen-Bewegungen lassen sich prompt und symmetrisch ausführen.

In dem Moment aber, in dem Patient jetzt den Mund öffnet, schnellt einseitig das rechte obere Augenlid stark in die Höhe. Bei Kau-Bewegungen macht das rechte obere Augenlid durch Heben jede Bewegung des Unterkiefers mit.

Es handelt sich also um ein eigenartiges Lidphänomen, eine einseitige Lidhebung assoziiert mit Bewegungen des Unterkiefers.

Nach Bielschowsky (Handb. d. Augenheilk., II. Aufl., Lieferung 192) sind etwa 71 solcher Fälle in der Literatur beschrieben, die jedoch kaum jemals so ausgeprägt waren, wie dieser Fall.

Als Grund des eigentümlichen Mitbewegungs-Phänomens nimmt man an, daß der Nerv für den rechten Lidheber von Ganglienzellen entspringt, die sonst nur die von dem Trigeminus versorgten Kiefermuskeln versorgen. (Bielschowsky.)

6) Herr West (a. G.): Demonstration zur Operation der Tränensackleiden von der Nase aus.

7) Herr Römer: Zur Pathogenese der Katarakt.

Vortr. hat seine Untersuchungen über den Zusammenhang zwischen Gesamt-Organismus und Star-Bildung fortgesetzt. Nachdem der versuchte Weg, organtherapeutisch durch eine etwaige Beeinflussung der Entwicklung des Altersstars etwas sicheres über die Pathogenese desselben zu erfahren, nicht zum Ziel geführt hat, hat Vortr. versucht zunächst erkenntnis-theoretisch den Zusammenhang zwischen Star-Bildung und Gesamt-Organismus weiter aufzuklären. Er hat gefunden, daß bei der jugendlichen Form der Cataracta diabetica im Blutserum Substanzen auftreten, welche die Fähigkeit haben, das Linsen-Eiweiß rapide unter Bildung von giftigen Stoffwechsel-Produkten abzubauen. Diese Eigenschaft kommt in der aufgefundenen Konzentration dem normalen menschschlichen Serum nicht zu. Die Verhältnisse bei andern Starformen liegen quantitativ und qualitativ etwas anders. Darüber wird in der nächsten Sitzung berichtet werden.

---

2) Transactions of the Ophthalmological Society of the United Kingdom. Vol. 32. 1912. Fasc. I.

1. Eröffnungsrede. Über Impf-Behandlung bei Augen-Krankheiten, von J. B. Lawford.

Von den antitoxischen Sera ist die Wirksamkeit des Diphtherie-Serum bei Diphtherie der Bindehaut zweifellos. Die Zahl der mit Tetanus-Antitoxin in der Augenpraxis behandelten Fälle ist für ein entscheidendes Urteil noch zu gering. Von antibakteriellen Sera hat sich Anti-Streptokokken- und Staphylokokken-Serum nicht bewährt, das Antipneumokokken-Serum kann möglicherweise prophylaktisch und therapeutisch von Nutzen sein.

Die mit der Vaccine-Behandlung erzielten Erfolge ermutigen zu weiteren Versuchen.

2. Ein Stammbaum angeborener Nachtblindheit mit Kurzsichtigkeit, von E. Nettleship.

20 Personen verschiedener Generationen waren von der Krankheit ohne ophthalmoskopische Veränderungen befallen, zugleich Kurzsichtigkeit. Die Vererbung geschah durch gesunde weibliche Mitglieder. Einige Mitglieder des Stammbaumes waren kurzsichtig ohne Nachtblindheit; andre, darunter auch normalsehende hatten geistige Defekte.

3. Erblicher Schichtstar und Finger-Verbildung in demselben Stammbaum, von J. S. Manson.

13 Mitglieder (6 männliche, 7 weibliche) von 4 Generationen hatten

Schichtstar, drei hatten eine Verbildung des kleinen Fingers, der im proximalen Interphalangeal-Gelenk gebeugt war und nicht gestreckt werden konnte. Von diesen drei hatte nur ein Mädchen Star. Die Vererbung des Stars geschah in allen Fällen durch weibliche star-kranke Personen.

4. Kleine oberflächlich gelegene, ringförmige Hornhauttrübung, von G. Coats.

Die Trübungen fanden sich einseitig bei einem 18jährigen und bei einem 65jährigen Mann. Wenn sie auch im Aussehen an Blei-Einlagerung erinnerten, so waren sie doch wahrscheinlich angeboren.

5. Regenbogenhaut-Kyste, von L. J. Pisani.

Die ohne nachweisbare Ursache entstandene Kyste wurde mit dem Messer eröffnet.

6. Rezidivierende Geschwulst der Lederhaut, von Affleck Greeves.

„Hämangiom" der Lederhaut bei einem 50jährigen Manne.

7. Multiple Sklerose mit Erblindung und Sehnerven-Entzündung, von Godwin Greenfield.

Ein 14jähriges Mädchen, das 2 Jahre vorher eine Augenmuskel-Lähmung gehabt hatte, bekam Krämpfe und Schwäche des rechten Armes, Neuritis rechts mit Schwellung der Papille. Nach 2 Monaten war die Sehnerven-Entzündung und Sehstörung verschwunden. (Es fehlt die Begründung der Diagnose Multiple Sklerose. Ref.)

8. Die Pathologie von staubförmigen Glaskörper-Trübungen und Beschlägen auf der Descemet'schen Membran, von Straub.

Man hat Cyclitis und Hyalitis zu unterscheiden. Experimentell kann man beide Krankheiten gesondert durch Injektion von Bakterien hervorrufen. Auch klinisch ist diese Trennung zu machen. Bei Injektion von Tuberkelbazillen in den Ciliarkörper bleibt der Glaskörper unbeteiligt, es schwillt aber die Papille und die angrenzende Retina an und wird von Leukocyten durchsetzt. Die Leukocyten werden nicht vom Ciliarkörper ausgesandt, sondern chemotaktisch angezogen, so auch vom Glaskörper, wenn derselbe pathogene Bakterien enthält.

Die Beschläge auf der Descemet'schen Membran sind Gruppen absterbender Leukocyten, die wieder frische anlocken.

Unter 14 staubförmigen Glaskörper-Trübungen war nur ein Fall syphilitisch, 9 tuberkulös.

9. Augenbefund bei mongolischer Idiotie, von A. W. Ormond.

Unter 43 Fällen fanden sich fast stets Augenstörungen wie Lid-Entzündung, Ektropium, Schielen, Nystagmus und Linsentrübungen. Auffallend war, daß in der Hälfte der Fälle (Lebensalter zwischen 6 und 43 Jahren) eine Linsentrübung in Form unvollständigen Schichtstars vorhanden war.

Bei 23 war die Lidspalte nach oben und außen gerichtet.

10. Beiderseitiges Angiom der Netzhaut, von Foster Moore.

20jähriges Mädchen.

11. Zweites Endotheliom der Augenhöhle, 11 Jahre nach Entfernung des ersten, von Hugh Thompson.

Die erste, an die Tränendrüse grenzende Geschwulst, wurde bei der damals 28jährigen Frau mit der Tränendrüse entfernt. Die 11 Jahre später auftretende Geschwulst war gut abgekapselt, so daß sie mit Erhaltung des Augapfels entfernt werden konnte.

12. Behandlung des Ulcus rodeus mit Kohlensäureschnee, von L. J. C. Mitchell.

Überhäutung bei der Behandlung, die noch nicht abgeschlossen ist.

13. Modifiziertes Keratoskop Placido's, von Charles Wray.

14. Die Pathogenese der Stauungspapille, von Thomson Henderson.

Der intraokulare und intrakranielle Druck ist normalerweise gleich, die Stauungspapille ist ein Zeichen des zwischen diesen beiden Druckzuständen gestörten Gleichgewichts. Bei Steigerung des intrakraniellen Drucks steigt der Druck in den Hirnvenen, daher auch in den Netzhautvenen. Da der hydrostatische Druck hinter der Lamina cribrosa größer als vor ihr ist, so strömt die Flüssigkeit nach dem Ort niedrigsten Drucks und erzeugt die Anschwellung der Papille. Die Vorwölbung der Lamina cribrosa und des sog. Hydrops vaginae sind der Ausdruck der gleichen Strömung.

Da das Gehirn keine Flüssigkeit, sondern eine visköse Masse ist, und ferner die Rigidität der Falx und des Tentorium der allgemeinen gleichmäßigen Verteilung des Flüssigkeitsdruckes hinderlich sind, so kann der Druck in einer Hemisphäre und dem entsprechenden Sehnerven einseitig zunehmen.

15. Drei Fälle von Hornhautgeschwür mit schmerzhaftem Krampf des Sphincter pupillae, von A. Bronner.

Es handelt sich um oberflächliche, nicht infizierte, traumatische Hornhautgeschwüre mit starker Lichtscheu und Schmerzen, die allen üblichen Behandlungsmethoden trotzte; keine Pupillen-Erweiterung durch Atropin. Erst Iridektomie brachte schnelle Heilung.

16. Eine neue Probe für Farbenblindheit, von Edridge Green.

Der zu Untersuchende hat aus einer großen Zahl farbiger kleiner Kugeln die roten, grünen, gelben und blauen auszuwählen und in eine entsprechende gefärbte Schachtel zu tun.

17. Ein Fall von Abducens-Lähmung nach akuter Poliocephalomyelitis, von Affleck Greeves.

15jähriger Knabe.

18. Ein Fall von Retinitis circinata, Symptome in einem Jahr verschwunden, von Bishop Harman.

19. Exudation in den Glaskörperkanal, von A. Levy.

Bei einem 42jährigen Manne mit beiderseitiger Netzhaut-Aderhaut-Entzündung erstreckte sich vom Sehnerveneintritt bis zum hinteren Linsenpol eine weiße Masse, die sich im Laufe von 2 Monaten aufhellte und verkleinerte, so daß der persistierende Glaskörperkanal erkennbar war.

20. Dystrophia adiposogenitalis mit Sehnervenschwund rechts, von A. Levy.

Bei einem 19jährigen Manne starker Fettansatz, besonders in der Brust- und Symphysen-Gegend. Äußere Geschlechtsteile und Hoden klein. Bei

normalem linken Auge rechtsseitige Blindheit durch Sehnerven-Atrophie. Starke Vergrößerung der Sella turcica durch Röntgen-Aufnahme nachweisbar.

21. Fast vollständige Lähmung der äußeren Augenmuskeln, von Mc Mullen.

32jähriger Mann, die Lähmung bestand seit dem 8. Lebensjahre.

22. Netzhaut-Erkrankung mit starker Exudatbildung, von Mc Mullen.

23. Punktförmige, krystalloide Ablagerungen in beiden Hornhäuten, von A. S. Morton.

24. Pigmentierte Geschwulst der Bindehaut, von W. P. Lister.

Mikroskopische Untersuchung steht noch aus. G. Abelsdorff.

Journal-Übersicht.

I. A. v. Graefe's Archiv für Ophthalmologie. LXXXI, 3.

1) **Über Alters-Veränderungen des menschlichen Auges**, von Dr. Gustavo Attias, Assistent der kgl. Univers.-Augenklinik zu München.

Eine umfangreiche, auf sehr eingehenden Untersuchungen beruhende Arbeit. Die verschiedenen Färbe-Verfahren, die mikrochemischen und eigentlich chemischen Methoden, welche zur Anwendung kamen, werden ausführlich geschildert.

Auf einer großen Menge von Schnitten konnte eine Beteiligung der hyalinen Substanz an der Bildung des Gerontoxon niemals festgestellt werden, dagegen zeigten alle bekannten chemischen Reaktionen und alle üblichen Färbemittel, daß Fett die Ursache der ringförmigen Trübung der Greisenhornhaut war. Fettsäuren fehlen bei beginnenden Trübungen und treten erst im Laufe der weiteren Entwicklung auf. Je ausgebreiteter und dichter die Trübung ist, um so größer ist die Menge der Fettsäuren.

Die chemischen Bestimmungen nach Kumagowa und Juto ergaben, daß die Hornhäute mit Greisenbogen ungefähr doppelt so viel Fett enthalten, als die normal durchsichtigen.

Bei vorgeschrittenen Fällen von Greisenbogen ist der zwischen dem äußeren Rande und der Lederhaut gelegene Hornhautbezirk stets fetthaltig. Geringe Mengen von Fett-Tröpfchen bilden eine Verbindungsbrücke zwischen dem Fett des Greisenbogens und der großen in der Lederhaut vorhandenen Fettmenge.

Der Fettgehalt des Epithels entspricht im ganzen dem der M. Bowman, doch kann diese fast ganz in Fett umgewandelt und das Epithel frei sein. Das Fett findet sich in den hinteren Epithelschichten im Protoplasma der Zellen und zwischen den Zellen, dagegen nie in den Kernen.

In der M. Bowman sind im Bereiche der dichteren Trübung einzelne Fetttröpfchen nicht zu unterscheiden. An den Stellen weniger ausgeprägter Trübung sieht man eine reihenförmige Anordnung der Tröpfchen. Sie scheinen hier das Lumen kleiner Kanäle einzunehmen, durch die auch die perforierenden Nervenfasern der Hornhaut hindurchtreten. Diese Tatsache und der Umstand, daß die Fetttröpfchen sich im Epithel zwischen den Zellen, d. h. an den Endigungspunkten der Nerven befinden, erklären die herabgesetzte Sensibilität im Bereiche des Greisenbogens.

Je breiter die Trübung ist, um so weiter nach der Mitte hin endet die M. Bowman. Im Bereiche der Trübung ist sie häufig verdünnt und zum Teil zerstört, so daß Basalzellen des Epithels direkt auf dem eigentlichen Hornhautgewebe liegen.

In der zwischen Greisenbogen und Limbus gelegenen Zone finden sich Fetttröpfchen, welche der Richtung der Hornhautfasern folgen und zwischen den Lamellen oder auch zwischen den Fibrillen liegen. In den fixen Hornhautzellen ist der Kern frei, dagegen sieht man Fetttröpfchen im Protoplasma und in den Fortsätzen bis zu ihren äußersten Enden. Ebenso ist das Protoplasma der Wanderzellen fetthaltig.

Im Bereiche des Greisenbogens verlaufen zahlreiche lange Reihen von Fetttröpfchen in verschiedener Richtung. Die fixen Hornhautzellen und die Wanderzellen sind an der Veränderung stark beteiligt. Nach der Mitte der Hornhaut hin verschwindet das Fett.

In der M. Descemeti findet man Fetttröpfchen nicht regelmäßig, sondern nur in vorgeschrittenen Fällen und wenn die tieferen Teile der Hornhaut besonders hochgradig verändert sind. Einzeln liegt auch Fett im Protoplasma der Endothelzellen, dagegen nie im Kern.

Meistens wird zuerst oben und dann unten ein Greisenbogen sichtbar. Die beiden Teile vereinigen sich im Laufe der Jahre. In der Regel beobachtet man an beiden Augen dieselben Veränderungen. Der umgebende helle Bezirk ist nicht immer ausgeprägt. In vorgeschrittenen Fällen sieht man ihn nur unten und an den Seiten, und auch stets trüber als die Hornhautmitte, dagegen stößt der obere Rand des Greisenbogens an die Bindehaut, welche infolge der Zerstörung des M. Bowman auf die Hornhaut heraufgezogen ist.

Verf. verweist auf die in den letzten Jahren veröffentlichten Fälle von peripherer Rinnenbildung, Verdünnung und Randausbuchtung der Hornhaut. Auch wenn makroskopisch kein Greisenbogen sichtbar ist, läßt sich mikroskopisch bei fast allen über 40 Jahre alten Personen im oberen Teile der Hornhaut Fett nachweisen. Diese Veränderungen werden die Bildung von Rand-Ausbuchtungen begünstigen, und das um so mehr, wenn zugleich eine schleichende Entzündung besteht.

Die Conjunctiva corneae ist infolge der Zerstörung der M. Bowman und des Hornhautgewebes bei alten Leuten größer und dicker, als in der Jugend. Wenn die tieferen Schichten des Hornhaut-Epithels Fett enthalten, so findet sich auch stets Fett im Epithel der Conjunctiva corneae. Die Gefäße des Randschlingennetzes sind beim Greisenbogen nicht, wie angenommen wurde, verengt. Die in dem peripheren Teile der Subconjunctiva corneae ziemlich dicken Gefäße enthalten in ihren Wandungen Fettkörnchen. Die Markscheiden der Nerven dieses Gebietes sind im Alter bisweilen auf das 3—4fache verdickt und mit feinsten Lücken durchsetzt. Die Achsenzylinder der erkrankten Nerven bleiben lange Zeit unverändert. Bei jugendlichen Personen findet man zwischen den Fasern der marklosen Nervenbündel der Hornhaut winzige Fetttröpfchen, deren Zahl nach der Mitte hin abnimmt. Im Alter, und besonders wenn ein Greisenbogen vorhanden ist, sind die Tröpfchen größer und zahlreicher.

Verf. behandelt dann ausführlich die mit dem Greisenalter zusammenhängenden Veränderungen der Bindehaut, Lederhaut, Regenbogenhaut und Corpus ciliaris, Linse und äußeren Augenmuskeln. Es würde zu weit führen,

hier alle Einzelheiten wiederzugeben. Überall sieht man hauptsächlich Verfettung.

Ausgesprochene hyaline Entartung des Pupillenrandes fand Verf. nur dann, wenn schon makroskopisch Veränderungen sichtbar waren. Fehlten diese Veränderungen, so war nur hin und wieder hinter dem Sphinkter hyalines Gewebe mehr oder minder sicher nachweisbar. Die hyaline Entartung des Pupillenrandes fehlt oft, kommt aber nur im höheren Alter vor. Die Wandungen der Gefäße der Regenbogenhaut sind häufiger sklerotisch, enthalten aber selten Fett und Kalk.

Im senilen Ciliarkörper liegt regelmäßig zwischen den Muskelfasern im Bindegewebe fetthaltiges Pigment. Sind die Alters-Veränderungen im allgemeinen stärker ausgeprägt, so bekommt das Bindegewebe der Ciliarfortsätze, nachdem es seine Zellen verloren hat, ein homogenes, hyalinartiges Aussehen, die in ihm verlaufenen Gefäße zeigen stark verdickte, hyalin entartete Wandungen, die oft schwer von der Umgebung zu unterscheiden sind. Daneben ist das Stroma der Ciliarfortsätze reich an Fett.

Das Gerontoxon lentis ist nicht selten, findet sich aber nur in Augen mit Gerontoxon corneae. Man sieht eine feine, scharf begrenzte Trübung, welche kreisförmig in nächster Nähe des Äquators verläuft. Vorwiegend sind die von der Oberfläche entfernteren Linsenfasern verändert. Die Kerne lassen sich zunächst schwer färben und zerfallen nach und nach. Dann treten Höhlungen verschiedener Größe auf, welche mit Fetttröpfchen angefüllt sind und die Stelle einnehmen, an der sich früher der Kern befand. Außerdem sieht man in den paraäquatorialen Fasern sehr zahlreiche kleine Höhlungen mit winzigen Fetttröpfchen.

Die Alters-Veränderungen der äußeren Augenmuskeln können schon im 50. Lebensjahre ausgeprägt sein, und im vorgeschrittenen Alter fehlen. Das intramuskuläre Bindegewebe ist vermehrt, und die Gefäße, besonders die größeren, sind oft vollständig von großen Fetttropfen umgeben. Auch das Sarkoplasma, in dem die quergestreiften Fasern eingebettet sind, ist stärker entwickelt, so daß mehr eine Längsstreifung hervortritt. Einzeln finden sich, besonders in der Nähe des Augapfels, Querbrüche einzelner Muskelfasern. Fett ist besonders in der Nähe der Kerne in großer Menge abgelagert. Zwischen den Sehnenfasern liegt ein lockeres Bindegewebe. Der Fettgehalt ist gering, dagegen trifft man nicht selten fetthaltige Pigmentgranula reihenförmig zwischen den Zügen des Sehnengewebes.

---

2) Versuche einer Serum-Reaktion der sympathischen Ophthalmie, von Dr. R. Kümmell, Assistent der Universitäts-Augenklinik zu Erlangen.

Das ins Auge gebrachte oder dort erzeugte Antigen (Uvea-Abbauprodukte) regt die Bildung von Antikörpern an, die wieder eingeführt das Eiweiß zerschlagen. Dieses parenteral abgebaute Eiweiß erzeugt die Anaphylaxie, die sich im Auge als Uveïtis äußert. Die Bildung der Antikörper findet im Kreislauf statt. Die Resorption von Antigen tritt vom Auge aus langsam und unvollständig ein, und da es sich bei der sympathischen Ophthalmie um sehr geringe Mengen handelt, so wäre es möglich, daß das Blut keine spezifischen Antikörper enthält.

Mühsame Versuche, bei denen für den Nachweis der Antikörper die Weichardt'sche Epiphonin-Reaktion angewandt wurde, gaben einen, wie Verf. sagt, „für den Anfang befriedigenden Erfolg, der zu weiteren Arbeiten auf diesem Gebiete ermutigt". Bei 13 Fällen von sympathischer Ophthalmie

wurde 7 mal das Uvea-Antigen durch das Serum der betreffenden Kranken beeinflußt, bei 30 Kontrollfällen nur 3 mal.

---

3) **Embryotoxon und Arcus corneae juvenilis,** von Gustavo Attias, II. Assistent der Universitäts-Augenklinik zu München.

Beim Arcus juvenilis findet sich selten ein vollständiger Kreis. In der Regel sieht man einen oberen und unteren, seitlich etwas gegeneinander verschobenen Bogen. Nicht selten bestehen zwei seitliche Bögen, was im Alter nie vorkommt. Ist nur eine Sichel vorhanden, so liegt sie unten, während sie sich bei alten Leuten unter gleichen Verhältnissen oben befindet. Der Arcus juvenilis ist schärfer begrenzt, als der Greisenbogen und kann einseitig sein, was im Alter noch nicht beobachtet ist.

---

4) **Katarakt bei und neben „atrophischer Myotonie“,** von Prof. Dr. J. Hoffmann in Heidelberg.

Mitteilung von 6 eigenen und 3 in letzter Zeit veröffentlichten anderweitigen Beobachtungen. Unter 70—80 bisher bekannt gewordenen Fällen bestand 8 mal einseitiger oder doppelseitiger Star. Bei den 8 Kranken war das Leiden 5 mal vererbt, 3 mal nicht vererbt. Die Vermutung eines Zusammenhanges zwischen Myotonie und Star liegt nahe, zumal die Myotonie dem Star Monate bis Jahre vorangeht, und der Star in einem frühen Lebensalter aufzutreten pflegt. Jedenfalls wird aber der Star nicht durch die Myotonie ausgelöst; denn wir kennen Familien, deren Glieder in verschiedenen Generationen an Star ohne Myotonie, an Myotonie ohne Star, und an Myotonie und Star erkrankten. Wahrscheinlich entwickeln sich beide unabhängig voneinander auf einer ererbten krankhaften Anlage.

---

5) **Die Glaukome nach Operationen des grauen Stars und des Nachstars.** II. Teil, von Dr. Stölting in Hannover.

Bei einer 69jährigen Frau wurde ein reifer Star durch die modifizierte Linear-Extraktion nach oben mit Bildung eines Bindehautlappens ausgezogen. Die Operation und Heilung verliefen ohne Störung, so daß die Kranke nach 15 Tagen entlassen werden konnte. Nach 4 Wochen stellten sich die ersten Erscheinungen von Glaukom ein. Der objektive Befund und die Beschwerden wechselten, doch war der Verlauf im ganzen ungünstig. In der 6. Woche wurde eine Iridektomie verrichtet, welche für 10 Tage Besserung brachte. Dann setzte wieder ein heftiger Glaukom-Anfall ein, welcher zur Enukleation zwang.

Der bemerkenswerteste Befund in dem Augapfel war eine ausgebreitete Kapsel-Einlagerung in die Hornhautnarbe. Diese Einlagerung ist als Ursache des Glaukoms anzusehen. Die Kapsel-Einklemmung drückt den Stumpf der Regenbogenhaut an die hintere Hornhautwand und schließt dadurch einen Teil der Abflußwege der vorderen Kammer. Gleichzeitig regt die Zerrung an der Zonula die Absonderung von Kammerwasser an. So lange die Wunde noch durchlässig ist, treten keine Störungen ein, sobald sie aber fest vernarbt ist, kommt es zur Drucksteigerung. Dazu wird das Kammerwasser eiweißreicher und der bisher freie Teil der Abflußwege mehr und mehr verlegt.

Verf. bespricht dann an der Hand eigener und fremder Beobachtungen eine andre Ursache von Glaukom nach Star-Operationen: die Epithel-Einsenkung in die vordere Kammer, unter Umständen mit Bildung von Cysten.

Im ganzen ist Glaukom nach der einfachen Extraktion selten, häufiger

nach der modifizierten Extraktion. Tritt nach der einfachen Extraktion, sei es direkt nach der Haupt-Operation, sei es nach einer Diszision, Glaukom auf, so ist es meistens gutartig, während das Glaukom nach der modifizierten Operation in der Regel zum Verluste des Auges führt. Allerdings ist hier nach Diszisionen das Glaukom selten.

Vorfall der Regenbogenhaut ist bei der einfachen Operation nicht selten und kommt bei der modifizierten Operation wenig vor. Er wird daher für die Entstehung des Glaukoms schwerlich von Bedeutung sein.

Um die Gefahr der Kapsel-Einheilung zu vermindern, empfiehlt Verf. das Pflüger-Hess'sche Verfahren der Iridektomie nach der Extraktion. Die Methode läßt sich nicht in allen Fällen anwenden. Vermutlich wird dabei Glaskörper-Vorfall selten sein. Verf. macht einen ausgedehnten Gebrauch von der Skopolamin-Morphiumnarkose mit nachfolgendem Chloroform oder Äther.

---

6) **Pathologisch-anatomische Untersuchung eines Falles von Erblindung nach Arsacetin-Injektionen,** von Privat-Dozent Dr. C. H. Sattler in Königsberg.

Eine 49jährige Frau erhielt innerhalb 31 Tagen intramuskulär 4,8 g Arsacetin in Gaben von 0,6 g. Schon nach den ersten Einspritzungen wurden in der Gegend des gelben Flecks kleine Netzhaut-Blutungen gesehen, aber auf die bestehende perniziöse Anämie bezogen. 14 Tage nach der letzten Gabe zeigte der Spiegel Blutungen, weiße Herde, Abblassung der Sehnervenscheibe bei geringer Sehstörung. In den nächsten Wochen nahm das Sehvermögen mehr und mehr ab, ohne daß sich ein zentrales Skotom zeigte 2 Monate nach der letzten Einspritzung Atrophia n. o., vollständige Erblindung. Einige Wochen später Tod.

Die Untersuchung ergab, daß es sich um einfache Entartung nervöser Elemente ohne irgend welche entzündliche Vorgänge handelte. Stäbchen, Zapfen, äußere Körner waren frei, innere Körner mäßig entartet, dagegen zeigten Ganglienzellen und Sehnerv ausgedehnte Zerfalls-Erscheinungen. Die papillomakulären Fasern waren verhältnismäßig wenig verändert, daher kein zentrales Skotom. Die Entartung bestand in Chromatolyse und Vakuolisation der Ganglienzellen, Schwund der Nervenfasern und geringer Gliawucherung. Der Markscheidenzerfall war im Sehnerv stärker als im Traktus.

---

7) **Nachtrag zur Arbeit „Über Sarkom der Aderhaut"** im LXXVII. Band dieses Archivs, von Prof. Dr. Ernst Fuchs in Wien.

Verf. hat seit der letzten Arbeit noch 3 Fälle von beginnendem Sarkom der Aderhaut zufällig entdeckt. Maße: 0,15 × 0,8; 0,09 × 1,5; 0,25 × 2,25 mm. Zu den 7 Fällen von Nekrose intraokularer Sarkome, bei denen die Schnittserien nicht vollständig waren, fügt Verf. noch 2 hinzu, bei denen die Schnittserien lückenlos vorliegen und kein lebendes Sarkomgewebe mehr enthalten. Es gibt also eine Selbstheilung des Aderhaut-Sarkoms, und sie kommt vermutlich häufiger vor, als bekannt ist, denn bei stärkerer Schrumpfung der Augäpfel ist auch bei sorgsamer anatomischer Untersuchung oft schwierig zu erkennen, was ursprünglich vorlag.

Am Lebenden wird unter Umständen die Wahrscheinlichkeits-Diagnose auf Schrumpfung durch nekrotische Aderhautgeschwulst gestellt werden können. Bezeichnend ist, wenn eine Periode bloßer Sehstörung ohne Entzündung vorangeht und dann plötzlich eine sehr schwere Entzündung folgt.

Nach Nekrose von Geschwülsten ist die Regenbogenhaut flächenhaft mit der vorderen Linsenkapsel verwachsen, während z. B. bei Iridocyclitis nach Netzhautablösung Pupillenabschluß mit buckelförmiger Vortreibung der Regenbogenhaut zu bestehen pflegt. Scheer.

II. Wochenschrift für Therapie und Hygiene des Auges. 1912. Nr. 25.

1) **Zur Technik der Vorlagerung,** von Dr. F. Haass.

2) **Die einfachste Prüfung von Sehleistung und Sehschärfe,** von Sanitätsrat Dr. Wolffberg.

Die vom Verf. hergestellten Würfelpunkt-Proben sind weiße Punkte (auf 6 m Entfernung berechnet, von 2 mm Durchmesser,) auf schwarzem Grunde. Im ganzen sind 6 Würfelflächen vorhanden und zwar auf drei weiße Kartonblättchen verteilt, die durch Leinwandstreifen miteinander leicht so zusammenzulegen sind, daß immer nur eine Würfelfläche dem Untersuchten gezeigt zu werden braucht.

Nr. 29.

1) **Weitere Erfahrungen mit der medikamentösen Behandlung des Altersstars,** von Dr. R. Kaz in St. Petersburg.

Zur Aufhellung der Linsentrübungen bedient sich Verf. mit gutem Erfolge der Jodsalbe in Form von Augentropfen, die jahrelang ohne jedweden Schaden für den Organismus eingeträufelt werden können.

2) **Syrgol in der Augenheilkunde,** von San.-Rat Dr. Wolffberg.

Das Syrgol wird selbst in 25%iger Lösung vom normalen Auge glatt vertragen. Es ist ein klinisch für die Augentherapie hinreichend erprobtes Mittel, dessen besondere Vorzüge in der eminent starken Desinfektionskraft (bei der Blennorrhoea neonatorum, adultorum, conj. acuta), in der Reizlosigkeit, Billigkeit und Sauberkeit liegt.

Nr. 30.

Beiträge zu den Augen-Erkrankungen durch Blendung, von Dr. Freiherr v. Marenholtz.

Zwölf Männer, die dem elektrischen Schweißen der Straßenbahn-Schienen kurze Zeit zugesehen hatten, erkrankten an schwerer Augen-Entzündung. Hochgradige Lichtscheu, fortgesetztes Tränenträufeln verbunden mit den allerheftigsten Schmerzen. Tiefrote Injektion der Konjunktiven, ciliare Injektion. Hornhäute diffus zart grau getrübt ohne Substanzverluste. Therapie: 2% Kokaïnsalbe, verdunkeltes Zimmer.

Nr. 33.

Sieben Fälle von Sehstörung durch Betrachtung der Sonnenfinsternis am 17. April 1912, von San.-Rat Dr. Wolffberg.

Die Fälle waren alle relativ leicht ohne ophthalmoskopischen Befund; einmal fand sich gleichmäßige rötliche Verfärbung, zweimal dunkler Punkt mit heller Kreislinie herum. F. Mendel.

III. La Clinique ophthalmologique. 1912. 10. April.

1) **Star infolge von elektrischer Entladung,** von R. Jocqs.

Der 37jährige Patient arbeitet in der Nähe eines elektrischen Kabels, glitt aus und fiel mit dem Kopf auf den Kabel. Auf dem linken Auge begann 4 Monate nach dem Unfall die Bildung des Stars.

2) **Ein Fall von Turmschädel mit Augen-Störungen,** von Dr. van Schevensteen jun.

In dem veröffentlichten Falle findet sich bei dem 5jährigen Patienten eine doppelseitige neuritische Atrophie der Sehnerven.

3) **Die funktionelle Myopie,** von W. H. Bates.

Die Behandlung besteht in einer Reihe von Übungen, die den Zweck haben, den Muskel zu entspannen. In einer großen Anzahl von Fällen sind die Patienten dadurch geheilt worden.

4) **Operativer Eingriff gegen die Narbenstränge der Bindehaut, welche das Tragen einer Prothese verhindern,** von Dr. L. Weekers.

10. Mai.

1) **Die neuen Operationen gegen das Glaukom,** von Louis Dor.

Kritische Besprechung der verschiedenen Operationsmethoden (Iridektomie, partielle und vollständige Sklerektomie, Trepanationen, Cyklodialysen usw.), welche in neuerer Zeit empfohlen wurden.

2) **Die Behandlung des beginnenden Altersstars,** von Dr. Henry Smith.

Verf. macht eine subkonjunktivale Injektion von 20 Tropfen Quecksilbercyanid von 1:4000. Die Einspritzung ist trotz Kokaïns sehr schmerzhaft. Der Schmerz hält 3—4 Stunden an, und das Auge entzündet sich. Den 3. bis 4. Tag bemerken die Patienten eine Besserung des Sehvermögens. (?)

3) **Die bifokalen Gläser,** von Dr. Borsch.

4) **Miß-Erfolg des Salvarsans bei der tabischen Sehnerven-Atrophie,** von Dr. Fromaget.

Bei dem 30jährigen Patienten hat die Salvarsan-Behandlung nichts genützt, sie hat aber auch nicht geschadet, was Verf. ausdrücklich betont.

5) **Einige Betrachtungen über die Wassermann'sche Reaktion,** von Dr. Abadie.

F. Mendel.

IV. Archives d'Ophtalmologie. 1912. Januar bis Mai.

1) **Augensymptome bei Anwendung des Arsenobenzols,** von Coutela.

Bringt eine Zusammenstellung der in der Literatur niedergelegten Erfahrungen. Praktische Schlüsse werden nicht gezogen.

2) **Steil- oder Schrägschrift?** von Pechin und Ducroquet.

Die Verff., die übrigens der Ansicht sind, daß die Nachteile der Steilschrift auf die Körperhaltung und die Augen übertrieben werden, sprechen sich für die geneigte Schrift aus.

3) **Anwendung der Heißluft-Dusche in der Ophthalmologie,** von Aubaret.

Namentlich Blepharo-Conjunctivitis und gewisse Formen von Keratitis konnten durch die Heißluft-Dusche günstig beeinflußt werden.

4) **Papillom der Karunkel,** von Bourdier und Velter.

5) **Erneuerung durchsichtigen Hornhaut-Gewebes,** von Bonnefon und Lacoste.

Damit das regenerierte Gewebe wirklich durchsichtig sei, sind folgende Bedingungen nötig:

Der Substanz-Verlust darf nicht zu einer durchbohrenden Verletzung führen und muß absolut aseptisch angelegt und gehalten werden. Ferner muß der Substanz-Verlust gegen die Einwanderung von pathogenen Keimen durch Bedeckung mit Bindehaut geschützt werden.

6) **Freiwilliger Nystagmus,** von Weekers.

In diesen seltenen Fällen ist der Nystagmus stets nur freiwillig und niemals unbewußt. Das Sehvermögen ist immer ein gutes und die Oszillationen sind wagerecht. Der freiwillige Nystagmus wird wahrscheinlich hervorgerufen durch einen Willensimpuls auf die Assoziationszentren der Augen-Bewegungen, insbesondere auf die der Seitenwender.

7) **Akkommodations-Krämpfe und Linsen-Astigmatismus,** von Cabannes und Marcat.

8) **Radikal-Operation zur Heilung der Trichiasis und der Einwärtskehrung beider Lider,** von Chronis.

Das Prinzip der Operation besteht in einer Schwächung, bzw. Verdünnung des Tarsus.

9) **Doppelseitige Abducens-Lähmung nach Diphtherie,** von Terrien.

Nach 6 Wochen trat die Lähmung ein. Eine Serum-Injektion brachte sie zum Verschwinden. (Post hoc propter hoc? Ref.)

10) **Eine neue Form tuberkulöser Conjunctivitis unter dem Bilde der Parinaud'schen,** von Verwey.

11) **Eine neue Behandlungsmethode der akuten Blennorrhoe,** von Goldzieher.

Der Gonococcus lebt bekanntlich in den obersten Lagen des Epithels und dringt nur ausnahmsweise in tiefen Schichten ein. Ferner geht er bereits bei 45° zugrunde. Ausgehend von diesen Erwägungen versuchte Verf. einen Strom von Wasserdampf mittels eines speziellen Apparates auf die Bindehaut zu applizieren und hatte damit günstige Resultate, selbst bei schweren Fällen.

12) **Zwei Fälle von intraokularem Cysticercus,** von Gallemaerts.

13) **Die Behandlung des Strabismus,** von Bettremieux.

14) **Erwiderung auf obigen Artikel,** von Landolt.

15) **Frühjahrskatarrh,** von Gabriélidès.

Verf. berichtet von gewissen Einschlüssen, die er in einem Falle von Frühjahrskatarrh gefunden hat.

16) **Neuroretinitis und Meningitis nach Erysipel,** von Phronimos.

17) **Doppelseitige Akkommodations-Lähmung,** von Beauvieux und Delorme.

Andre nervöse Erscheinungen fehlten völlig bei dem Kranken, der starke Verbrennungen erlitten hatte. Eine Ätiologie war nicht nachzuweisen; alle angeführten Möglichkeiten sind hypothetisch.

18) **Keratitis leprosa punctata,** von Trantas.

Mitteilung von drei Fällen, von denen zwei bei Lepra nervosa und einer bei Lepra tuberosa beobachtet wurden.

19) **Vioform und Jodoform in der Augenheilkunde,** von Beauvieux und Muratet.

Beide Mittel haben die gleichen Resultate ergeben. Trotzdem ist Vioform vorzuziehen, da es geruchlos ist und im Gegensatz zum Jodoform kein Ekzem macht.

20) **Erfolge der Injektion von steriler Luft in den Glaskörper bei Netzhaut-Ablösung,** von Rohmer.

Die sieben Beobachtungen zerfallen in folgende Fälle:

Eine traumatische Ablösung wurde endgültig geheilt. Vier myopische wurden zunächst sehr gebessert, traten aber bald wieder auf; eine alte myopische wurde nicht beeinflußt. Üble Einflüsse wurden nicht beobachtet.

21) **Augensymptome bei polymorphem Erythem,** von Terson.

22) **Augenmuskel-Lähmungen bei Traumen des Orbitalrandes,** von Fage.

Diese Lähmungen sind nicht so selten, wie es den Anschein hat. Mangels einer andern Ätiologie ist immer an ein Trauma des Orbitalrandes zu denken.

23) **Beitrag zur Lehre von der Sklerektomie mit und ohne Iridektomie,** von Teulières.

24) **Subkonjunktivale Linsenluxation,** von Famechon.

Die Linse wanderte allmählich in den unteren Bindehautsack bis zum vertikalen Meridian. Moll.

V. The Ophthalmoscope. 1912. April.

1) **Ein Fall von beiderseitigem vorderem Staphylom mit histologischer Untersuchung,** von Sydney Stephenson.

Das Kind wurde mit beiderseitigem Staphylom geboren und starb 67 Tage alt. Bei der mikroskopischen Untersuchung zeigten die Augäpfel keine Spur von früherer Entzündung, sondern verzögerter Entwicklung, insbesondere Abwesenheit der Vorderkammer, Fehlen der Iris, der Descemet'schen Membran und des Hornhaut-Endothels. Da keine Abfuhrwege vorhanden sind, so erklärt die während des fötalen Lebens eintretende Zunahme des intraokularen Druckes die staphylomatöse Vorwölbung.

2) **Vier Generationen von blauer Lederhaut,** von A. Adair-Dighton.
Bei fast allen Individuen der 4 Generationen mit blauer Lederhaut ergab die Vorgeschichte häufige Knochenbrüche.

3) **Blutfarbstoff in der Hornhaut,** von Leslie Buchanan.
In der durchbluteten, grünlich gefärbten Hornhaut fanden sich bei der anatomischen Untersuchung zahlreiche starkbrechende Körper von zum Teil länglicher, zum Teil runder Gestalt, die nur in den hintersten drei oder vier Hornhaut-Lamellen fehlten.

4) **Angeborene vollständige Luxation der Linse,** von A. Rugg Gunn.
Luxation der Linse in den Glaskörper bei 4 Generationen, unter 22 Mitgliedern sind 17 betroffen, beide Geschlechter gleichmäßig.

Mai.

1) **Sklerokorneale Trepanation gegen Glaukom nach grauem Star,** von R. H. Elliot.
In Indien ist Glaukom als Komplikation des grauen Stars häufig. Verf. hat in 52 solchen Fällen die Trepanation gemacht. Die Tension nahm nach Messungen mit dem Schiötz'schen Tonometer ab, jedoch nur wenige Patienten kehrten zur Star-Operation zurück, weil natürlich durch die Trepanation, deren Zweck sie nicht begriffen, ihr Sehvermögen nicht gebessert worden war. Wenn die Linse verflüssigt ist, ist die Operation kontraïndiziert, weil die Linse sich in der Trepanations-Öffnung einstellen kann.

2) **Die Stelle für die Trepanation beim Glaukom,** von E. Temple Smith.
Während Fergus die Trepanations-Öffnung hinter oder über den Ciliarkörper anlegt, ist sie nach Elliot's Vorschrift weiter vorn zu machen, so daß ein Teil des trepanierten Gewebes aus durchsichtiger Hornhaut besteht. Diese Keratosklerektomie nach Elliot ist nach Ansicht des Verf.'s die Operation der Zukunft.

3) **Klinische Notiz über einen Fall von Glaukom, Beobachtung während 37 Jahren,** von George P. Mould.
Rechts Glaukom durch Iridektomie geheilt, vor 7 Jahren Rückfall durch Eserin beseitigt. Links ebenfalls Iridektomie, aber cystoide Vernarbung, Verschlechterung des Sehvermögens bis auf Fingerzählen in 1 m.

4) **Eine Glaukom-Operation,** von M. Stephen Mayou.
Um den Vorderkammer-Abfluß nach dem subkonjunktivalen Gewebe zu ziehen, führt Verf. in folgender Weise einen seidenen Faden ein: Nach Eserin-Einträuflung wird ein breiter Bindehaut-Lappen abpräpariert, die Vorderkammer mit Graefe'schem Messer, das die Lederhaut allmählich von außen durchtrennt, schmal eröffnet, ein Seidenfaden mit freiem Ende in die Vorderkammer eingeführt, während das geknotete Ende in den Wundlippen zurückbleibt. Dann wird der Bindehaut-Lappen reponiert. Die Spannung des Auges ist gewöhnlich in den ersten Tagen subnormal, nach einer Woche wird sie normal. Die längste Beobachtungszeit eines geheilten Falles betrug 15 Monate.

5) **Die Herabsetzung des Druckes bei chronischem Glaukom,** von Arthur Zorab.

Verf. drainiert in derselben Weise wie Mayou mit einem Seidenfaden die Vorderkammer.

---

6) **Ein Fall von Buphthalmus durch Operation geheilt,** von P. H. Adam.

Bei einem 4 Monate alten Kinde mit Buphthalmus und Trübung beider Hornhäute wurde Trepanation und Iridektomie gemacht. Die Hornhäute hellten sich auf, $1^1/_2$ Jahr später hatte das Kind gutes Sehvermögen.

---

7 **Eine druckherabsetzende Operation bei Glaukom,** von George Young.

Entfernung zweier Scheiben aus der Lederhaut durch Trepanation entfernt vom Limbus und der Vorderkammer.

Juni.

1) **Regenbogenhaut-Entzündung,** von Arthur W. Ormond.

---

2) **Ein Fall von chronischer membranöser Bindehaut-Entzündung, behandelt mit Vaccine,** von E. Arthur Dorrelli.

Die Membranbildung, die bei einem 3 Monate alten Kinde begonnen hatte, dauerte 26 Monate. Da in der Membran Pneumokokken, Influenza-Bazillen, später Streptokokken nachgewiesen wurden, wurden entsprechende Vaccine injiziert.

---

3) **Willkürlicher Nystagmus,** von Granville Waddy.

Bericht über einen in der Berliner Ophthalmologischen Gesellschaft demonstrierten 35jährigen Mann.

---

4) **Gonorrhoische Regenbogenhaut-Entzündung mit Sehnerven-Entzündung,** von A. S. Cobbledick.

Bei einem 53jährigen Manne, der vor 30 Jahren Gonorrhoe gehabt und öfter an akuter Regenbogenhaut-Entzündung des rechten Auges gelitten hatte, wurden bei einem neuen Anfall von Regenbogenhaut-Entzündung Gonokokken im Urin nachgewiesen. Bei Vaccine-Behandlung trat auf dem erkrankten Auge Neuritis optica ein, die heilte. G. Abelsdorff.

Vermischtes.

1. Wir beklagen den Tod von Prof. Monoyer in Lyon und von Dr. Siklossy in Budapest. Ihre Verdienste wird das nächste Heft zu würdigen haben.

2. Der Geh. Hofrat Prof. Dr. v. Hess zu Würzburg ist als ord. Prof. der Augenheilkunde an die Universität München berufen, wo der Lehrstuhl der Augenheilkunde durch den Tod von Eversbusch verwaist ist.

3. Die Blinden Preußens.

In dem Zeitraum zwischen der Volkszählung von 1905 und der von 1910 hat nach einer in der „Stat. Korr." soeben veröffentlichten Statistik die Zahl der Blinden in Preußen nicht nur relativ, sondern auch absolut abgenommen. Ein erfreuliches Zeichen für den Gesundheitszustand des preußischen Volkes! 1905 waren noch 21019, im Jahre 1910 dagegen nur

noch 20953 Blinde vorhanden; also trotz der starken Bevölkerungs-Vermehrung eine Abnahme. Auf 10000 Einwohner fielen 1910 nur 5,2 Blinde, 1905 dagegen 5,6 und 1880 sogar 8,2. Die männliche Bevölkerung ist hierbei von jeher etwas stärker beteiligt gewesen, als die weibliche; 1880 war das für 10000 Einwohner errechnete Verhältnis des männlichen zu dem weiblichen Geschlecht 8,5 zu 8,2; 1905 6,0 zu 5,3; aber bei der letzten Volkszählung 5,5 zu 4,9. Was das Alter der Blinden anbetrifft, so sind bei den höheren und höchsten Altersklassen weit mehr Blinde, als bei den niederen zu finden. Auf 10000 Einwohner kamen 1910 Blinde bis zu 5 Jahren nur 0,8 (1905: 0,8), bis zu 10 Jahren 1,4 (1,2), von 20 bis 30 Jahren 2,7 (2,8), von 50 bis 60 Jahren 9,8 (10,8), von 60 bis 70 Jahren 18,3 (19,7) und über 70 Jahre 49,7 (55,4). Die Steigerung der Zahl der Blinden in den höheren Lebensaltern ist also ganz erheblich. Eine große Anzahl der Blinden ist neben ihrer Augenkrankheit noch mit andren Leiden behaftet. 1910 waren 750, das sind 3,58%, Blinde noch von andern Gebrechen heimgesucht; die Mehrzahl hiervon war geisteskrank oder geistesschwach, eine beträchtliche Zahl taubstumm. Ein Teil von ihnen war sogar blind, taubstumm und geisteskrank; die Zahl dieser Unglücklichen belief sich auf 71. Von den 20953 Blinden waren 3891, das sind 18,57%, in Anstalten untergebracht. Nur Blinde waren am seltensten in Anstalten, nämlich 17,95%, geisteskranke Blinde dagegen 37,94%, taubstumme Blinde 22,70% und solche Blinde, die sowohl taubstumm wie geistesschwach sind, 40,85%.

(V. Z.)

4. Die Universität von Colorado erteilt den Grad eines Doktors der Augenheilkunde, nach 2jährigem weiterem Sonder-Studium. Ähnliches gilt für die Universität Oxford, die eine besondere Prüfung festgesetzt hat.

Bei uns gibt es so etwas nicht, zum Glück. Und auch in Österreich ist der Magister der Augenheilkunde lange abgeschafft. In Deutschland und Österreich muß jeder Arzt bei dem Staats-Examen eine Prüfung in der Augenheilkunde bestehen.

5. Chicago, August 27, 1912.

Herrn Prof. Dr. Julius Hirschberg ....

The reason I spoke to you as I did about the paucity of German references to our American experiences of methyl alcohol poisoning, is that I knew you would understand it, since of all Germans you are ⟨one of⟩ the) best informed on such matters. I am greatly obliged to you for the reprint from the Berliner klin. Wochenschr., which gives such a full account of wood alcohol poisoning. I must, however, disagree with Fritz Mendel in his statement that all cases of death are preceded by blindness. You will find in the articles by Buller and myself (Journal of the American Medical Association, October, 1904) that quite a few of the lethal cases preserved their eyesight until death. The fact is that in acute poisoning some persons die so quickly that the optic nerve symptoms have not time to develop.[1]

I am now writing a semi-popular pamphlet for the use of the American Medical Association in combating the employment of Columbian Spirits in this country, which will be distributed all over the country. In spite of

[1] F. Mendel's Beobachtung wird nicht wertlos durch diese seltnen Ausnahmen. H.

our „denatured" alcohol this dangerous „deodorized" wood alcohol has still a large sale and continues to poison the people. We must continue the agitation for its suppression. ..... Casey A. Wood.

Bibliographie.

1) Sarkom der Orbita, von Dr. Fage. (Recueil d'Ophtalm. 1911. Nr. 10.) Beobachtung bei einer 73jährigen Patientin. Nach Trennung der äußeren Kommissur und nach Zurückschlagen des Oberlides konnte das Sarkom mit Erhaltung der Sehkraft entfernt werden.

2) Erfahrungen mit Luminal bei Geistes- und Nervenkranken, von Dr. Gustav Emanuel. (Neurolog. Centralbl. 1912. Nr. 9.) Das Luminal wirkt in der Dosis 0,2 bis 0,3 g bei leichten und mittleren Graden von Schlaflosigkeit und Unruhe gut. In der Dosis 0,4 bis 0,6 wirkt es bei schwerer Schlaflosigkeit und bei allen Formen von Erregungszuständen im allgemeinen zuverlässig. Die sedative Wirkung ist häufig auch am andern Tage noch vorhanden. Diese Nachwirkung macht das Mittel gerade für die psychiatrische Therapie sehr geeignet und scheint eine Einschränkung der Skopolamin-Morphium-Anwendung herbeiführen zu können. Um nach täglichen Dosen von 0,4 bis 0,6 g das Auftreten von Schwindelgefühl und Taumligsein zu vermeiden, empfiehlt es sich, nach dem 5. Tage 1 bis 2 Tage lang die Medikation auszusetzen.

3) Über die unvollkommen entwickelten Fälle der Basedow'schen Krankheit (Formes frustes du goître exophtalmique, Charcot), von J. W. Langelaan in Amsterdam. (Neurolog. Centralbl. 1912. Nr. 9.) Ein weitergehendes Zergliedern der verschiedenen Formen der Basedow'schen Krankheit ist wenig zutreffend und nicht den klinischen Tatsachen entsprechend. Nur die klassische Zergliederung der Charcot'schen Schule in eine typische Form und in eine „Forme fruste" hat tieferen Sinn, insoweit die „Forme fruste" nur vorkommt bei asthenisch Konstitutionierten und hierdurch ihr eignes Gepräge hat. Dieses bedingt auch für die „Forme fruste" eine besondere Prognose und Therapie. F. Mendel.

4) Eosinophilie bei Glaukom, von Dr. Th. Kleczkowski in Krakau. (Wiener klin. Wochenschr. 1912. Nr. 23.) Verf. hat im Blutserum Glaukomatöser das Vorhandensein von Adrenalin als Folge einer übermäßig gesteigerten Tätigkeit des paranephrischen Systems im Organismus nachgewiesen und die Anwesenheit des Adrenalins mit der Entstehung einer sekundären, durch den erhöhten Blutdruck bewirkten Steigerung des intraokulären Druckes in Zusammenhang gebracht. Er gelangte dabei zur Überzeugung, daß in einem Organismus, dessen Sehorgan an Glaukom erkrankt ist, der Tonus des Sympathicus gesteigert sein muß. Er nahm nun Versuche vor, um sicherzustellen, wie sich der Blutbestand bei Kranken gestaltet, die Symptome einer Erregung des Sympathicus aufweisen, als deren Folge Glaukom-Erscheinungen, und zwar Steigerung des intraokulären Druckes, entsteht. Die Resultate seiner Untersuchungen ergaben eine gewisse Veränderung im Prozentgehalt der weißen Blutkörperchen gegenüber den im normalen Blute vorkommenden Verhältnissen. Auf 12 von ihm untersuchten Fällen hat nur in einem die Anzahl der neutrophilen Körperchen die Normalgrenze erreicht, in allen anderen war ihre Anzahl geringer. Die eosinophilen Körperchen waren in 7 Fällen vermehrt. Die Anzahl der kleinen und großen Lymphozyten

und der Übergangskörperchen bewegte sich ungefähr in den normalen Grenzen; frühere Forscher, die im Blutserum ebenfalls Adrenalin nachgewiesen haben, sind zu entgegengesetzten Resultaten gelangt. Verf. sieht den Grund dieser abweichenden Ergebnisse darin, daß erstere bei ihren Experimenten das Adrenalin nur als einmalige Dosis eingespritzt haben, wodurch dasselbe nur kurze Zeit im Organismus wirken konnte, während in des Verf.'s Fällen bei an Glaukom Erkrankten dasselbe längere Zeit im Blute kreisen mußte, ehe die Folgen seiner Einwirkung auf den Organismus eintraten. Während also in den Fällen der Vorgänger des Verf.'s von einer akuten plötzlichen Einwirkung des Adrenalins die Rede sein könnte, dürfte man in Glaukomfällen dieselbe als chronisch bezeichnen, und auch durch diesen zeitlichen Unterschied in der Wirkung des Adrenalins ließen sich die von den Resultaten der früheren Forscher abweichenden Ergebnisse der Forschungen des Verf.'s erklären.

5) Über die syphilitischen Rezidive am Auge nach Salvarsan-Behandlung, von Dr. Oscar Fehr in Berlin. (Medizin. Klinik. 1912. Nr. 23.) Von 2636 Patienten mit Lues, die vor der Salvarsan-Injektion ophthalmologisch untersucht worden waren, konnte bei 17 Augenmuskel-Lähmungen, bei 25 Pupillendifferenz, bei 41 Pupillendifferenz und Pupillenstarre konstatiert werden; 41 Fälle zeigten Neuritis optica ohne Sehstörung, 17 Hyperämie des Sehnerven, 14 Rezidive nach Neuritis und neuritische Atrophie und 7 progressive Atrophie. Von 451 Patienten, die nach der Salvarsan-Injektion wiedergesehen wurden, wurde bei 340 vor der Behandlung ein normaler Augenbefund erhoben. Von letzteren blieben bei 306 auch nach der Kur die Augen normal, bei 32 dagegen wurden bei späterer Nachuntersuchung Augen-Erkrankungen festgestellt, und zwar 12 Fälle von Iritis, 3 Fälle von Chorioretinitis, 11 Fälle von Neuritis optica und 6 Fälle von Augenmuskel-Lähmung. Von den 12 Fällen von Iritis (reine Lues-Rezidive) wurden 11 Fälle im ersten Jahre beobachtet, während nur einer im zweiten Jahre zur Beobachtung kam. Von den 3 Fällen von Chorioretinitis (typische luetische Formen) sind 2 Fälle im ersten Jahre, einer im zweiten Jahre zur Beobachtung gekommen. Auch die 11 Fälle von Neuritis optica boten Bilder dar, die auf eine reine Manifestation der Lues deuteten. Von diesen 11 Fällen stammten 7 aus dem ersten Jahre, 3 aus dem dritten Halbjahr und nur einer aus dem letzten Halbjahr. In den 6 Fällen von Augenmuskel-Lähmungen bestand in 5 Fällen kein Anhaltspunkt für einen ursächlichen Zusammenhang mit der Behandlung; nur in einem Falle war die Wahrscheinlichkeit groß, daß eine totale Oculomotorius-Lähmung durch die Salvarsan-Injektion provoziert worden ist. Von den 32 Fällen von Augen-Erkrankungen nach Salvarsan fielen 26 auf das erste und nur 6 auf das zweite Jahr der Salvarsan-Ära. Verf. glaubt, daß diese Beobachtungen mit dazu beitragen können, die Auffassung der Neurorezidive als rein luetische Manifestation zu stützen und die Aussicht zu bessern, daß die Rezidive mit Vervollkommnung der Salvarsantherapie vermieden werden können.

6) Eusemin als Lokal-Anästheticum, von Augenarzt Dr. Neuhann in Münster i/W. (Medizin. Klinik. 1912. Nr. 19.) Verf. empfiehlt das Eusemin zur lokalen Anästhesie bei Operationen an den Lidern, am Tränensacke und bei Enukleation des Bulbus.

7) Zur Therapie der Netzhautschlagader-Embolie, von Prof. Dr. S. Klein (Bäringer). (Wiener med. Wochenschr. 1912. Nr. 19.) Über interessante therapeutische Versuche bei Embolie der Retinal-Arterie berichtet

Verf. In einem typischen Falle stellte sich nach einer Sklerotomie die normale Beschaffenheit der Netzhaut nach einigen Wochen wieder her; nur die Papille blieb blaß und zeigte Neigung zur progressiven Abblassung. In einem zweiten typischen Falle wurde die sofortige Vornahme der Sklerotomie verweigert; es wurde daher die Massage versucht, die aber Iritis zur Folge hatte; die hierauf vorgenommene Sklerotomie hatte keinen Erfolg. In einem dritten Falle, der das Bild einer Embolie eines Astes der Arteria centralis retinae darbot, konnte erst 4 Tage später zur Sklerotomie geschritten werden. Die ophthalmoskopische Untersuchung vor der Operation ergab aber, daß das, was die Operation bezweckt hätte, von selbst eingetreten war; der Pfropf war, der natürlichen Strömung folgend, seitlich abgegangen und im nächsten Zweige stecken geblieben, die übrige Bahn frei gebend. Trotzdem wurde die Sklerotomie, und zwar als einfache Punktion, vorgenommen. Die Operation blieb aber wahrscheinlich wegen der späten Ausführung ohne Erfolg.

8) Über die Schädigung des Auges infolge Beobachtung der Sonnenfinsternis, von Priv.-Doz. Dr. C. Hirsch in Prag. (Prager med. Wochenschr. 1912. Nr. 26.) Über 6 Fälle von Schädigung des Auges infolge Beobachtung der am 17. April d. J. eingetretenen Sonnenfinsternis berichtet der Verf. 2 Fälle zeigten eine starke Beteiligung des vorderen Augapfel-Abschnittes; bei fast allen war ausgesprochenes Scotoma helieclipticum nachweisbar. Ein Fall kam sehr frühzeitig (44 Stunden nach erfolgter Blendung) zur Beobachtung; in diesem Falle konnten deutlich zwei Phasen unterschieden werden; in der ersten Phase war ein negatives, zum größten Teil relatives zentrales Skotom von ausgesprochener Halbmondform vorhanden; erst in der zweiten Phase trat das typische Bild: dunkelrote Scheibe in der Makula und schwach positives zentrales Skotom, auf.

9) Fortschritte in der Augenheilkunde, von Priv.-Doz. Dr. R. Salus. (Prager med. Wochenschr. 1912. Nr. 25.) Verf. bespricht die Fortschritte der Augenheilkunde während des letzten Dezenniums.

10) Diskussion über Indikanurie und Augenkrankheiten, von Prof. Elschnig in Prag (Wiener klin. Wochenschr. 1912. Nr. 19), von Prof. Bernheimer in Innsbruck (Wiener klin. Wochenschr. 1912. Nr. 19), Dr. Stuelp in Mühlheim (Wiener klin. Wochenschr. 1912. Nr. 22) und Prof. Elschnig in Prag (Wiener klin. W. 1912. Nr. 24.) Schenkl.

11) Die Krankheiten des Auges und ihre Pflege im Kindesalter, von Quint. (Aus „Das Kind" II. Aufl., 1. Bd., Verlag von F. Enke in Stuttgart.) Das Werk ist offenbar für Nichtärzte bestimmt. Der vorliegende Abschnitt erörtert Bau und Wachstum des kindlichen Auges, die Entwicklung des Sehvermögens, die Mißbildungen, Fehler der Lichtbrechung, Störungen der Augenbewegungen, Erkrankungen des Auges, Verletzungen, Blindheit und Berufswahl. Die Kürze, zu der Verf. gedrängt war, erklärt, daß viel Wichtiges in der Arbeit fehlt, z. B. daß Stauungspapille bei Kindern nicht nur bei Hirngeschwülsten, sondern auch bei Hirnabszeß (nach Otitis media) vorkommt, daß bei der Berufswahl auch Störungen des Farbensinns zu berücksichtigen sind, daß viele Erkrankungen der Hornhaut (Keratitis diffusa, Keratomalacie) im Kindesalter besonders häufig sind usw.

12) Anatomische Untersuchungen bei 12 Fällen von Glaucoma secundarium im Hinblick auf das Vorkommen von Schnabel'schen Kavernen im Sehnerven, von Weitbrecht. (Inaug.-Dissert. Tübingen 1912.) 11mal wurde kavernöse, lakunäre Atrophie im Sehnerven gefunden. Vier von diesen Fällen zeigten ausgesprochene glaukomatöse Exkavation mit

Ausbuchtung der Lamina cribrosa nach hinten, bei 6 Präparaten fehlte die Exkavation; die Kavernenbildung war bei jenen ausgedehnter als bei diesen, sie ist da am stärksten, wo keine Exkavation vorhanden ist, aber die Lamina sich nach hinten ausbuchtet. Jedenfalls beweisen die vorliegenden Fälle, daß wenigstens bei sekundärer Drucksteigerung, die lakunäre Atrophie des N. opt. fast immer, regelmäßig aber da vorkommt, wo nicht schon totale kesselförmige Exkavation und völlige Atrophie des N. opt. vorhanden ist.

13) Recherches expérimentales sur les infections oculaires par le gonococque, par Rollet et Aurend. (Rev. gén. d'opht. 1912. H. 3.) Sowohl der Gonococcus, wie seine Toxine sind für das Kaninchen pathogen. Er ruft Erkrankungen der Uvea bei Kaninchen und Menschen hervor mit Exsudation in die vordere Kammer, Hypopyon und Glaskörper-Trübungen. Elektiv toxisch ist der Gonococcus für die Neuro-Epithelien der Netzhaut und den N. opt., wie man denn beim Menschen metastatisch-gonorrhoische Sehnerven- und Netzhaut-Entzündungen kennt. Da man bei den Versuchskaninchen und beim Menschen nie Gonokokken fand, scheinen es mehr die von ihm produzierten Toxine zu sein, die die fraglichen Krankheiten erzeugen. Spontanheilung nach Impfung oder Toxinwirkung am vorderen Augapfelabschnitt ist bei Kaninchen, aber auch nur bei ihnen, konstant, wohl wegen der hier herrschenden Temperatur-Verhältnisse. Nach manchen Kultur- oder Toxin-Impfungen wurden Fernwirkungen (Darmgangrän, Vereiterung der Submaxillardrüsen, kleine Leberabszesse), Kachexie oder Tod durch allgemeine Vergiftung beobachtet.

14) Sind Gesundheits-Schädigungen vorübergehender oder dauernder Art bekannt geworden bei Verwendung von Lichtquellen mit einem an ultravioletten Strahlen reichen Spektrum, wie sie beispielsweise die Quecksilberdampf- und Quarzlampen-Beleuchtung besitzen? von S. Klein. (Gesundheitsingenieur, 35. Jahrg., Nr. 15.) Die vorliegende Zusammenstellung geht auf die dem Fachmann bekannten Arbeiten von Birch-Hirschfeld, Schanz und Stockhausen u. a. zurück.

15) Untersuchungen über den Gehalt der Iris an elastischen Fasern unter normalen und pathologischen Verhältnissen, von Eppenstein. (Inaug.-Dissert. Berlin, 1912.) Siehe Zeitschr. f. Augenheilkunde XXV, S. 513.

16) I. Zentrale Sehstörungen, II. Spezielle Symptomatologie und Diagnostik der intrakraniellen Sehbahn-Affektionen, von S. E. Henschen. (Handbuch der Neurologie, herausg. von M. Lewandowsky, Verlag von J. Springer in Berlin.) Mit ausgezeichneter Klarheit und Gründlichkeit behandelt der Verf. sein Thema. Die erste der beiden Arbeiten behandelt die Pathologie der Sehbahn und des Sehzentrums und legt Wert auf eine durch ausgezeichnete Abbildungen unterstützte Darlegung der schwierigen anatomischen und physiologischen Verhältnisse; den Kern der Arbeit bildet die treffliche allgemeine Diagnostik der intrakraniellen Sehstörungen. Die zweite Arbeit befaßt sich mit den krankhaften Prozessen im Chiasma und Tractus, mit den Sehstörungen bei Erkrankungen der Zentralganglien, der Sehbahn und der Sehrinde. Kurt Steindorff.

Um Einsendung von Separat-Abzügen wird gebeten (Berlin NW. 26 Schiffbauerdamm).

Verlag von Veit & Comp. in Leipzig. — Druck von Metzger & Wittig in Leipzig.

Centralblatt

für praktische

AUGENHEILKUNDE.

Herausgegeben von

Prof. Dr. J. Hirschberg, Geh. Med.-Rat, in Berlin.

Unter ständiger Mitwirkung der Herren Prof. G. Abelsdorff in Berlin, Dr. Berger in Paris, Prof. Birnbacher in Graz, Dr. Brailey in London, Prof. Cl. du Bois-Reymond in Schanghai, Dr. Czellitzer in Berlin, Dr. Oscar Fehr in Berlin, Prof. C. Gallenga in Parma, Dr. Ginsberg in Berlin, Hofrat Prof. Goldzieher in Budapest, Dr. Gordon Norrie in Kopenhagen, Dr. Issigonis in Smyrna, Dr. Leo Jacobsohn in Berlin, Dr. May in Berlin, Lt. Col. F. P. Maynard, I. M. S., Calcutta, Dr. F. Mendel in Berlin, Dr. Moll in Berlin, Dr. W. Mühsam in Berlin, Dr. Neuburger in Nürnberg, Dr. Peltesohn in Hamburg, Dr. Pergens in Maeseyck, Prof. Peschel in Frankfurt a. M., Dr. Purtscher in Klagenfurt, Dr. M. Reich in Petersburg, Dr. H. Rönne in Kopenhagen, Obermed.-Rat Dr. Scherr in Oldenburg, Prof. Schenkl in Prag, Prof. Schwarz in Leipzig, Dr. Spiro in Berlin, Dr. Steindorff in Berlin.

Monatlich ein Heft. Preis des Jahrganges 12 Mark. Zu beziehen durch alle Buchhandlungen des In- und Auslandes und die Postanstalten des Deutschen Reiches.

1912. Sechsunddreißigster Jahrgang. Oktober.

Inhalt: **Original-Mitteilungen.** I. Keratitis punctata tropica. Von Dr. **C. H. A. Westhoff**, Augenarzt in Bandoeng (Java). — II. Ein Fall von kontralateraler Atrophie des Sehnerven, verursacht durch Sarcoma retrobulbare. Von Spitals-Ordinarius Dr. **Julius Fejér** in Budapest.

Gesellschaftsbericht. 79. Jahres-Versammlung der British medical Association. Juli 1911. Sektion für Ophthalmologie.

Referate, Übersetzungen, Auszüge. 1) Gonoblennorrhoea neonatorum, von Dalmer. — 2) Augen-Untersuchungen der Schüler und Schülerinnen der Allgemeinen Bürgerschule in Homburg v. d. H., von Dr. Wilhelm Haase.

Journal-Übersicht. I. A. v. Graefe's Archiv f. Ophthalmologie, LXXXII. 1. — II. Revue générale d'Ophtalmologie, 1912, April. — III. Recueil d'ophtalmologie, 1911, Dezember. — IV. Ophthalmology, 1912, April bis Juli. — V. Annales of Ophthalmology, 1912, April bis Juli. — VI. The Ophthalmic Record, 1912, Juni bis Juli.

Vermischtes. Nr. 1—10.

Bibliographie. Nr. 1—9.

I. Keratitis punctata tropica.

Von Dr. **C. H. A. Westhoff**, Augenarzt in Bandoeng (Java).

Ein Patient, welcher heute die Poliklinik des Königin Wilhelmina-Gasthuis voor Ooglijders besuchte, bildet die Veranlassung, etwas eingehender meine frühere Mitteilung zu besprechen, betreffend eine eigentümliche Erkrankung der Hornhaut, meistens vorkommend zur Zeit der Sawah- (nasse Reisfelder-) Bearbeitung.

Dieser Javane erzählte, daß er einige Wochen zuvor beim Arbeiten in der Sawah ein Klecks von Moder in sein rechtes Auge bekommen und das Auge mit Sawah-Wasser ausgewaschen habe.

In den ersten Tagen hatte er keine Beschwerden, aber nach einer Woche bemerkte er, daß er mit dem Auge schlechter sah und auch lichtscheu war.

Die rechte Augenlidspalte ist etwas kleiner, als die linke. Absonderung oder Röte der Bindehaut ist nicht vorhanden, ebensowenig Ciliar-Injektion. Die Hornhaut dagegen hat ein eigentümliches Aussehen. In den obersten und mittleren Schichten des Hornhautgewebes sehen wir eine sehr große Anzahl größtenteils runder Trübungen von Sandkorn- bis Stecknadelkopf-Größe. Hier und da sind die Grenzen nicht scharf, an andren Stellen sehen wir kreisrunde Trübungen, in der Mitte dichter, darum einen Halo. Das Epithel oberhalb der Trübungen ist fein gestichelt und deutet auf Schwellung des darunter gelegenen Hornhautgewebes. Die Hornhaut sieht aus wie eine Kulturplatte mit sich entwickelnden Bakterienkolonien. Fluorescin färbt die Flecken nicht. Die Iris ist vollkommen gesund und reagiert gut auf Licht. Die Sehschärfe auf dem rechten Auge hat bedeutend abgenommen.

Als ich dieses Bild zum ersten Male sah, wußte ich keinen Bescheid, denn in Europa hatte ich etwas Derartiges nie gesehen. Freilich, als Prof. Fuchs vor 2 Jahren hier war, und ich ihm einen derartigen Fall zeigen konnte, schrieb er in einem Brief an Prof. Hirschberg im Centralbl. f. pr. Augenheilk., April 1911, S. 124: „Dr. Westhoff zeigte mir auch einen Fall eigentümlicher Keratitis, etwa ähnlich einer Keratitis punctata superficialis, welche bei den Arbeitern in den Reisfeldern vorkommt."

Ähnlich möge es sein, aber nicht ganz dasselbe; denn hinsichtlich der durch Fuchs beschriebene Keratitis punctata superficialis lesen wir in der 12. Auflage seines Handbuches auf S. 284:

„Sie beginnt unter den Erscheinungen einer akuten Bindehaut-Entzündung. Entweder sogleich oder nach einigen Tagen oder Wochen bemerkt man äußerst feine, nur mit der Lupe sichtbare Pünktchen, welche binnen einigen Tagen zu zart grauen, runden Fleckchen heranwachsen. Diese sind bald nur 10—20 an der Zahl, bald sehr reichlich, bis zu 100. Häufig sind sie, wie bei Herpes febrilis, zu Gruppen oder kurzen Reihen angeordnet, und in jedem Falle sind die Randteile der Hornhaut am wenigsten von Flecken besetzt. Die Flecken liegen in den oberflächlichen Schichten der Hornhaut, welche matt aussieht, weil das Epithel über den Flecken hügelig emporgewölbt ist. Die Reiz-Erscheinungen schwinden bald, aber die Flecken sowie das gestichelte Aussehen der Hornhaut-Oberfläche bleiben meist monatelang fast unverändert bestehen, um dann ganz allmählich zu verschwinden.

Die Keratitis punctata superficialis findet sich am häufigsten bei jugendlichen Individuen und befällt bald ein, bald beide Augen. Sie beginnt oft gleichzeitig mit Katarrh der Luftwege, sowie der Herpes febrilis corneae, von dem sie sich jedoch hauptsächlich dadurch unterscheidet, daß

es bei ihr nicht zur Bildung von eigentlichen Bläschen kommt. Es fehlen aber auch bei der Keratitis punctata sup. die oberflächlichen Substanzverluste, welche beim Herpes aus den Bläschen entstehen, und aus demselben Grunde wird bei ersterer Keratitis-Form Geschwürs-Bildung nur als seltene Ausnahme beobachtet."

Über Ursache und Behandlung teilt Fuchs nichts mit. Auf S. 284 finden wir ein Bild der Krankheit, so auch auf Tafel III, Fig. 29, des Werkes „Die verschiedenen Formen von frischen und alten Hornhaut-Trübungen von Prof. Max Knies".

Als ich dieses Krankheitsbild häufig beobachtet hatte, erzählte mir endlich ein intelligenter Javane, daß Sawah-Moder ins Auge gekommen war, und nachher die Krankheit entstanden sei. Natürlich hatte ich oft genug nach der Ursache gefragt, aber nie eine genügende Antwort bekommen. Ein Javane findet das Spritzen von Moder beim Bearbeiten der Sawah in sein Gesicht und über seinen ganzen Körper, wenn er bis an die Knien im Moder steht, als etwas so Gewöhnliches, daß er nicht daran denkt, den Moder als Ursache der Krankheit anzusehen.

Nachdem also die Ursache festgestellt war, wurde jeder Kranke, welcher das typische Bild der Hornhaut-Entzündung zeigte, genau durch den inländischen Augenarzt in der Sprache des Patienten befragt und in mindestens 95% der Fälle hörten wir, daß Sawah-Moder ins Auge gekommen war, in den übrigen 5% war Straßenstaub oder schmutziger Bamboe-Staub ins Auge geraten.

Oft kommen Patienten in Behandlung, deren eines Auge voll kleiner Flecken sitzt und das andre eine akute Sawah-Keratitis zeigt. Auf unsre Frage hörten wir, daß das eine Auge vor Jahren durch Sawah-Moder auch infiziert gewesen. Die Merkmale der feinen Flecke waren noch immer vorhanden, aber keine Spur von Schwellung, so daß das Epithel vollkommen glatt schien.

Von Fieber, Husten oder Unwohlsein ist keine Rede.

Über den Verlauf der Krankheit kann ich mich kurz fassen. Mit oder ohne Behandlung vermindert sich nach einigen Wochen die Lichtscheu, das Auge kann weiter geöffnet werden. Die örtlichen Schwellungen vermindern sich, so daß die Stichelung des Epithels feiner wird.

Die Flecken verschwinden jedoch nicht, wohl aber werden sie dünner und durchsichtiger. Gefäße entwickeln sich nicht vom Rande her nach den Trübungen, wie dies der Fall bei Keratitis parenchymatosa ist; nur in denjenigen Fällen, wo zu gleicher Zeit ein Hornhaut-Geschwür vorhanden ist, kommen Gefäße. Diese Hornhaut-Geschwüre, welche nicht zum Krankheitsbild gehören, entstehen, wenn in dem Sawah-Moder feine, scharfe Steinchen sich befinden und beim Reiben eine kleine Erosion der Hornhaut verursachen. In diesen Fällen färbt Fluorescin die verwundete Stelle stark grün.

Heilmittel in jeder Form habe ich versucht; nur von Dionin glaube ich Beschleunigung bemerkt zu haben. Sind Geschwüre vorhanden, dann müssen diese mit Jodoform, Xeroform, gelber Salbe, Blenolenicet-Salbe usw. behandelt werden. Atropin-Einträuflungen sind unnötig.

Daß Sawah-Moder die Ursache der Krankheit ist, war nicht zu bezweifeln; wie aber die Infektion zustande kam, konnte ich nicht erklären, obgleich ich wohl vermutete, daß Bazillen die Ursache sein würden.

Beim Durcharbeiten von AXENFELD's „Bakteriologie in der Augenheilkunde" fand ich auf S. 291 das folgende: „HERBERT's intraepitheliale Kapsel-Bazillen bei Keratitis punctata superficialis. Vor einiger Zeit schickte mir der Vorstand des Augen-Hospitals in Bombay, Major HERBERT, einige Präparate zur Begutachtung, welche einen sehr eigenartigen Bakterien-Fund enthalten, über welchen bereits einmal kurz in der Ophthalmic Review 1901, S. 339 berichtet ist. Es handelt sich um eine Keratitis punctata superficialis, welche der unter diesem Namen im Jahre 1893/94 von FUCHS, von REUSS, NUEL beschriebenen Erkrankung jedenfalls nahesteht. Die Beschreibung ist nur insofern abweichend, als die initiale Bindehaut-Reizung von HERBERT weniger betont wird, als ferner dort in Indien die Erkrankung fast immer einseitig blieb und relativ schnell in 3 Wochen zum Ablauf kam. Die übrige Beschreibung stimmt mit der europäischen überein. Die Erkrankung trat epidemieartig auf, doch ohne daß eine Übertragung sich hätte feststellen lassen."

Diese Beschreibung stimmt in jeder Hinsicht mit unsrer Krankheit überein.

Bindehaut-Entzündung oder Röte wird als Anfang der Krankheit nicht wahrgenommen.

Daß die Krankheit fast immer einseitig bleibt, ist natürlich, weil Moder, welcher ein Auge infiziert, die Ursache ist. Binnen drei Wochen vermindert sich die Lichtscheu, doch geheilt ist die Krankheit noch nicht; wohl aber bleiben hier die Patienten weg, welche ihr Sawah bearbeiten müssen, was in Britisch Indien wohl auch der Fall sein wird. Über zurückbleibende Trübungen sagt AXENFELD nichts. Natürlich tritt die Krankheit zu der Zeit epidemisch auf, wo in den Sawahs gearbeitet werden muß, was einmal im Jahre, zu Anfang des Regenmonats stattfindet. Nur dann, wenn die zu bearbeitenden Reisfelder unter Wasser stehen, kann darin geschaufelt, gepflügt und gepflanzt werden. Gegenseitige Infektion kommt also auch nicht vor.

Über die Bazillen schreibt AXENFELD: „Wenn nun HERBERT über den kleinen Trübungen das leicht unebene Epithel abkratzte, so fand er in den Epithelien in großer Anzahl eigenartiger Bazillen, die sich außerordentlich schwer färbten, in den gewöhnlichen Anilinfarben nur angedeutet und eigentlich nur an ihrer auffallend starken Kapsel erkennbar waren. Auch nach der GRAM'schen Methode färbten sie sich fast gar nicht; nur in

nach GRAM überfärbten Präparaten traten sie gelegentlich deutlicher hervor. Nach einer solchen Stelle ist die Abbildung gezeichnet. Die Bazillen liegen regellos im Protoplasma, sind ziemlich plump, etwa 3 μ lang, 1 bis 1,5 μ breit, längere Verbände fehlen. Der Form nach erinnern die Bazillen am meisten an die Gruppe des FRIEDLÄNDER'schen Pneumonie-Bacillus (B. mucosus caps.), zu der ja auch die Ozoena-Bazillen, die Rhinosklerom-Bazillen gehören, doch ist Färbung und Kultur ganz abweichend."

Einige Male ist es mir mit viel Mühe gelungen, aus dem abgekratzten Epithel Bazillen zu färben, welche mit den beschriebenen übereinstimmen. So deutlich wie AXENFELD sie auf S. 292 abbildet, waren sie leider nicht.

Nach meiner Überzeugung unterliegt es keinem Zweifel, daß Sawahmoder mit seiner Unmasse Bazillen die Veranlassung der Krankheit ist. Das typische Bild findet sich nur bei den Patienten, welche mit Moder infiziert sind.

Die übrigen 5%, welche ein etwas abweichendes Bild zeigten, waren übereinstimmend mit den von FUCHS beschriebenen: anfangs mit leichtem Katarrh der Bindehaut; wo aber Straßenstaub die Ursache war, zeigten sich etwas andre Bazillen.

Man hat offenbar nicht daran gedacht, schmutzigen Staub als Ursache der FUCHS'schen Keratitis punctata superficialis zu betrachten. In dieser Richtung hat man nicht gefragt; man vermutete allerlei, wußte aber keine Ursache zu finden.

Die Krankheit würde Keratitis punctata tropica oder Sawah-Keratitis genannt werden können. Das Wort superficialis gehört nicht dazu. In Europa möge schmutziger Staub nur in den obersten Schichten eindringen, weshalb die Krankheit auch schneller heilt, hier ist das nicht der Fall; die mittleren und dann und wann die tieferen Schichten werden auch angegriffen durch die Kapsel-Bazillen.

II. Ein Fall von kontralateraler Atrophie des Sehnerven, verursacht durch Sarcoma retrobulbare.

Von Spitals-Ordinarius Dr. **Julius Fejér** in Budapest.

Ich beabsichtige durch die Beschreibung eines nicht alltäglichen Falles einen kleinen Beitrag zur Pathologie der kontralateralen Atrophie des Sehnerven zu liefern.

52 Jahre alter Eisen-Arbeiter gibt an, daß sein rechtes Auge 1904 wegen Glaukom operiert wurde, seit der Zeit sieht er damit nicht. Er gibt weiter an, mit dem linken Auge seit Januar 1912 schlecht zu sehen, die Sehkraft nahm langsam ab, jetzt muß er geführt werden.

Status pr.: Das rechte untre Lid ist vollständig ektropioniert, die Oberfläche der Bindehaut ist epidermis-artig verdickt. Man fühlt, daß

das untere Lid von einer dahinterliegenden Geschwulst herausgedreht worden. Dieselbe Geschwulst schob den atrophischen Bulbus nach innen und oben in die Orbita. Ein Teil der Geschwulst dringt nach hinten und umfängt wurstartig den unteren Teil des Augapfels; der Bulbus selbst ist hart, die Oberfläche desselben an mehreren Stellen höckerig. — Am linken Auge ist äußerlich keine Veränderung zu finden, Pupille mittelweit, reagiert nicht; brechende Medien klar, die Papille ist in hohem Grade entfärbt. Das linke Auge besitzt noch eine, aber fehlerhafte Projektion.

Weder die Durchleuchtung der Nebenräume der Nase, noch die radiologische Untersuchung derselben und des Schädels ergaben abnorme pathologische Verhältnisse. Organ-Erkrankung besteht nicht; Urin enthält keine fremden Bestandteile.

Ich vollführte die Ausschälung des rechten Augapfels und Ausräumung der Orbita am 3. März 1912, unter Narkose. Den überall anhaftenden und geschrumpften Augapfel und die fibröse Geschwulst aus dem Trichter der Orbita konnte ich nur mit Mühe entfernen: bei der Auskratzung stellte es sich heraus, daß die innere Wand der Orbita nahe dem Foramen opticum ein wenig cariös war.

Die Heilung der Wandfläche ging langsam vorwärts, es ist keine Spur eines örtlichen Rezidivs vorhanden.

Interessant ist der Zustand des andren Auges. Die Perzeption des Lichtes — 4 Wochen nach der Operation — wurde wieder prompt nach allen Seiten, der Kranke ist imstande, Gestalten zu erkennen, sogar allein herumzugehen. Das Sehvermögen wurde immer stärker, am 14. Juni 1912 beträgt es $^{5}/_{30}$. Gläser korrigieren nicht. Im Zentrum hat er normalen Farbensinn für rot, grün und blau, und das Gesichtsfeld ist für weiß — wie nebenstehendes Schema zeigt — ziemlich erweitert. Auffallend ist es, daß die Verengung in der äußeren Hälfte des Gesichtsfeldes viel größer ist, als in der inneren Hälfte; es scheint daher, daß die gekreuzten, d. h. die medialen, dem rechten retrobulbären Raume näherliegenden, die innere Hälfte der Netzhaut versorgenden Fasern endgültig verletzt, zusammengedrückt worden. Die Entfärbung der Papille scheint weniger ausgesprochen zu sein. Der Durchmesser der Pupille beträgt 2 mm, sie reagiert prompt sowohl auf Licht, als auf Akkommodation. Der Kranke hat die Absicht, seine Arbeit bald aufzunehmen.

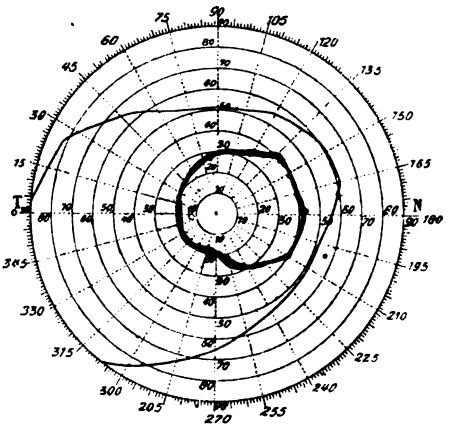

Bei der Sektion des Bulbus fanden wir eine fibröse, melanotische Geschwulst, ausgehend von der Aderhaut. Dieselbe Masse erfüllte auch den retrobulbären Raum. Analysieren wir den Fall. Ein von der Aderhaut ausgehendes Melanosarkom brach an mehreren Stellen des Augapfels durch und verursachte örtliche Ausbreitung, im größten Umfange nach hinten. Seit 4 Monaten fing der Kranke an, mit dem linken, bisher vollständig gesunden Auge schlecht zu sehen; es entwickelte sich dort Entfärbung der Papille. Er verlor das Sehvermögen bis auf Lichtschein. Einige Wochen nach der Ausräumung der rechten Orbita kehrt das Sehvermögen des linken Auges zurück, bis auf $^5/_{30}$. Es ist unzweifelhaft, daß die zwei Prozesse miteinander in Verbindung stehen. Die radiologische Untersuchung und die Durchleuchtung der Nebenräume ergab nichts Positives; es ist wahrscheinlich, daß die retrobulbäre Geschwulst kollaterales Ödem verursachte, infolgedessen die Sehnervenfasern einem Drucke ausgesetzt waren, welcher zu einer partiellen Degeneration der Fasern führte. Beim Aufhören des Druckes ging das kollaterale Ödem oder Lymphstauung zurück und die Sehnervenfasern erlangten wieder ihre partielle Leitungsfähigkeit. Auf welchem Wege dieses Ödem in die Nähe des Sehnerven des andren Auges kam, durch die Fissura orbitalis sup., durch den Canalis opticus oder durch die innere kariöse Wand der Orbita, durch die Vermittlung einer hinteren Siebbeinzelle, diesen Umstand könnte nur die pathologische Untersuchung erklären.

In der Pathologie der Erkrankungen der Nebenräume ist die kontralaterale Erblindung eine bewiesene Tatsache. Onodi erwies an mehreren Präparaten, daß eine Siebbein-Zelle oder die Keilbeinhöhle die Wandung beider Sehnervenkanäle bilden kann, oder eine Siebbein-Zelle oder Keilbeinhöhle in die Nachbarschaft des anderseitigen Sehnerven kommen kann. In dieser Hinsicht bestehen so viel Variationen, daß man Regeln aufzustellen nicht imstande ist.

Die Besserung besteht unzweifelhaft; wie lange sie dauern, wann wieder örtliches Rezidiv entstehen und wann dieses den Sehnerven wieder zusammendrücken oder nach dem Gehirn dringen wird, auf diese Fragen können wir nicht antworten.

Gesellschaftsberichte.

79. Jahres-Versammlung der British medical Association. Juli 1911. Sektion für Ophthalmologie.

1. Verhandlung über die operative Behandlung des Glaukoms, von Priestley Smith, F. R. C. S.

Sollen wir an der s. Zt. gepriesenen Iridektomie Albr. v. Graefe's festhalten, oder sollen wir einer der später eingeführten Ersatz-Operationen den Vorzug geben? In letzterem Falle, welcher? Oder sollen wir je nach

der Art und dem Stadium des Glaukoms bald diese, bald jene Methode anwenden? Diese Fragen stehen zur Diskussion.

Das Wesentliche aller Glaukom-Operationen ist, eine Filtration für die Augenflüssigkeit zu schaffen; es kann die normale wieder hergestellt oder auch eine abnorme erzeugt werden. Eine Skleralpunktion kann nur vorübergehend dieses erreichen, eine permanente Drainage wird nur erzielt durch Öffnen der Vorderkammer in ihrer Peripherie. Vortr. erinnert an seine Theorie von der Bedeutung des Größen-Verhältnisses von Hornhaut- und Linsendurchmesser. Die Heilung des akuten Glaukoms durch die Iridektomie, die zwar schwierig in der Ausführung, in der Regel aber erfolgreich ist, geschieht dadurch, daß der Filtrationswinkel seine Funktion wiedererlangt. Um malignen Verlauf des Glaukoms zu vermeiden, wo die Linse nach vorn gedrängt wird und die Abflußstellen blockiert, wie die Glaskugel in der Sodawasserflasche, pflegt Vortr. mit Erfolg seit einer Reihe von Jahren der Iridektomie eine Skleralpunktion unmittelbar vorauszuschicken. Dieselbe geschieht mit dem Starmesser, das mit dem Rücken gegen die Hornhaut außen im horizontalen Meridian 5 – 6 mm vom Limbus entfernt eingestochen und vor dem Herausziehen um 90° gedreht wird.

Die Fälle von Heilungen trotz unregelmäßiger oder ganz mißlungener Iridektomie beruhen auf der Entwicklung einer filtrierenden Narbe.

Beim chronischen Glaukom kommt es wahrscheinlich zu einem allmählichen Verschluß des Filtrationswinkels durch Sklerose der Fasern des Lig. pectinatum. Auch hier beruhen die guten Erfolge oft auf einer Filtration durch die Narbe.

Diese Tatsache führte schon früher zu Versuchen, die darauf abzielten, eine filtrierende Narbe zu erzeugen. Empfehlenswerte Methoden sind in den letzten Jahren angegeben von Herbert, Lagrange, Elliot und Fergus. Die günstigen Erfahrungen des Vortr. sind mit der Operation von Herbert gemacht.

Vortr. schließt mit folgenden Worten: „Bei frischem akutem Glaukom ist die Iridektomie schwierig, aber sie gibt gewöhnlich ein gutes Resultat, besonders meines Erachtens, wenn zur Vorsicht eine Skleralpunktion vorausgeschickt wird. Gibt es eine andre bessere Methode? Die Trepanation ist zweifellos leichter, die Stelle, wo man sie machen will, ist leichter und genauer zu treffen, und statt die Kammer schräg zu öffnen, richtet man das Instrument senkrecht auf die Iriswurzel. Aber dicht hinter der Iriswurzel befinden sich die geschwollenen Ciliarfortsätze. Ist damit nicht ein besonderes Risiko verbunden? Bei absolutem Glaukom, wenn der Kammerwinkel verschlossen ist durch periphere Verwachsungen der Iris, ist die Iridektomie gewöhnlich unnötig und nutzlos. Wird in solchen Fällen eine andre Operation den Druck sicher und dauernd herabsetzen? Hier müssen wir Gefäßdegeneration und Exsudationen, ebenso wie Verschluß des Filtrationswinkels annehmen. Meiner Ansicht nach soll man solche Augen zufrieden lassen oder sie ganz entfernen. Ist das nicht überhaupt noch der beste Weg? Würde schließlich nicht eine Skleralpunktion als erster Schritt bei diesem neuen Operationsverfahren das Risiko ebenso verringern, wie es bei dem alten der Fall ist?“

Major R. H. Elliot, M. D. London, F. R. C. S. Eng., J. M. S.: Die einfache Trepanation zur Heilung des Glaukoms.

Vortr. berichtet über seine Erfahrungen von 278 Fällen mit seiner sog.

einfachen Trepanation, unter der das direkte Eingehen in die Vorderkammer mit dem Trepan in der Gegend der Kammerbucht zu verstehen ist. Der Zweck ist die Schaffung einer dauernden Drainage des Kammerwassers in den subkonjunktivalen Raum mit möglichster Schonung der angrenzenden Teile.

Der Trepan muß so aufgesetzt werden, daß der vorher gebildete Bindehautlappen (dessen Basis an der oberen Korneoskleral-Grenze haftet, d. Ref.) von dem Instrument nicht getroffen und eine Knopfloch-Bildung, die manchmal stören kann, vermieden wird. Diese ist dem Vortr. in 5,57% der Fälle passiert.

6 mal geschah es, daß die trepanierte Scheibe in die Vorderkammer fiel, 2 mal ist es Vortr. selbst passiert. Es gelang ihm leicht, das Stückchen herauszuspülen; die Ausspülung des letzteren wird erschwert, wenn vorher an der Iris operiert wird. Übrigens hält Vortr. dieses Ereignis für ungefährlich, wenn das Scheibchen aseptisch ist. Es wird am besten vermieden, wenn man das Trepanloch nicht zu klein (2 mm) nimmt und bei Schluß der Trepanation möglichst wenig Druck ausübt.

In 5,7% erlitt Vortr. Glaskörper-Verlust. In 10 Fällen war der Glaskörper verflüssigt, bei 3 das Trepanloch zu groß und in 8 Fällen war ein Trauma vorausgegangen. Von den 16 Fällen waren 4 akute, 7 subakute und 5 chronische Formen, 8 primäre und 6 sekundäre nach Trauma und 2 infolge Linsenblähung. Es handelte sich in fast allen Fällen um Patienten, die zu spät ärztliche Hilfe aufsuchten, mit Glaskörper-Veränderungen, Blutungen und Gefäß-Erkrankungen. Wird die Trepanation zur rechten Zeit gemacht, so ist die Gefahr des Glaskörper-Vorfalles nur gering. Wesentlich ist es, mit scharfem Trepan ohne Druck zu arbeiten und nur ein kleines Stück Sklera herauszuschneiden.

Die Iris wölbte sich 132 mal vor (das sind 47,5%), 22 mal wurde sie zurückgebracht, bei den übrigen ausgeschnitten. Öfters wurde jedoch, auch wenn sie nicht vorgefallen war, ein Stückchen Iris exzidiert. In 7 Fällen machte die Vorlegung des Trepanloches durch die Iris eine Nach-Operation an der Iris notwendig, und zwar in 2 Fällen, wo bereits die Iridektomie gemacht war und in 5, wo sie unterblieben war. Wenn möglich, macht jetzt Vortr. stets die Iridektomie. Andre Nach-Operationen wurden in 13 Fällen nötig; bei diesen war es meist zu Komplikationen bei der ersten Operation gekommen. Vortr. ist der Ansicht, daß viele Mißerfolge vermieden worden wären, wenn man früher schon die heute erprobte Methode der Trepanation entfernt vom Hornhautrande angewandt hätte.

In 26 Fällen war die Einführung eines stumpfen Instruments nötig, um das Kammerwasser zu entleeren. Er erörtert diese Komplikation und macht Vorschläge, sie zu vermeiden.

J. Gray Clegg, M. D., B. S., F. R. C. S.: Beobachtungen bei der Skleral-Trepanation.

Bis vor 2 Jahren übte Vortr. nur die klassischen Methoden der Iridektomie und Sklerotomie, dann begann er bei sehr enger Vorderkammer den Hornhautschnitt mit dem Skarifikator zu machen und nachher mit dem Winkelmesser nach Gayet zu erweitern. Die wenigen Versuche mit der Keil-Operation von Herbert waren nicht sehr erfolgreich. Auch die Lagrange'sche Operation hat er bald wieder aufgegeben wegen der heftigen Reaktion und der Unsicherheit, was die Bestimmung der Form der exzidierten Sklera betrifft. Die Elliot'sche Trepanation dagegen schien ihm alle Vor-

züge der bisherigen Methoden zu vereinigen ohne deren Gefahren in sich zu bergen.

Vortr. machte die Operation 22 mal, er hält die Methode für einen großen Fortschritt. Er meint, daß sie auch bei akutem Glaukom, für das sie ja ursprünglich nicht empfohlen war, anzuwenden ist und zwar besonders bei dem hämorrhagischen Glaukom. Die Operation ist unter Kokaïn und Hemisin fast ohne Empfindung. Es wird zunächst aber ein großer dreieckiger Bindehautlappen gebildet und über die korneale Anheftung zurückgeschlagen. Das Instrument wird so aufgesetzt, daß die proximale Peripherie des Trepan-Lumens 0,5 mm vom Hornhautrande entfernt bleibt. Von Zeit zu Zeit kann durch Abnehmen des Instrumentes die Tiefe der Trepanation revidiert werden, da es leicht in das schon gebildete Loch wieder hineingesetzt werden kann. Ist die Skleral-Scheibe, die ja sehr verschiedene Dicke haben kann, nicht ganz gelöst, so kann man die Herauslösung mit der Schere vervollständigen. Das Kammerwasser fließt gewöhnlich auf einmal ab, oder es treibt die Irisperipherie in das trepanierte Loch. Ein feiner Schnitt mit scharfer Schere in die prolabierte Iris erlaubt dann meist dem Kammerwasser den Abfluß und bewirkt Zurücksinken der Iris; im andern Falle muß ein Stückchen Iris ausgeschnitten werden. Manchmal wird der Abfluß des Kammerwassers erst erreicht, wenn ein Iris-Repositor in die Vorderkammer durch das Trepanloch eingeführt ist. Nach der Trepanation wird der Bindehautlappen reponiert und durch Nähte fixiert, die nach 1 Woche entfernt werden. Binokulus für 4—7 Tage. Die Bildung der Vorderkammer geschieht nach 24 Stunden bis 6 Tagen, gewöhnlich nach 48 Stunden. Die Reaktion ist nur gering; zunächst aber kommt es zu einer Iritis, zu deren Vermeidung vorsichtig Homatropin oder Atropin gegeben werden kann. Wiederkehrende Drucksteigerung hat gewöhnlich ihren Grund darin, daß die Iris oder der Ciliarkörper die Kommunikation der Vorderkammer mit dem Subkonjunktivalraum verhindern. Mehrmals konnte Vortr. durch Eserin diese Wiederkehr der Drucksteigerung bekämpfen. Außer in 3 Fällen hat Vortr. die trepanierte Scheibe stets ganz entfernt. Unmittelbarer Abfluß der Vorderkammer geschah in 12 seiner Fälle, Irisprolaps in 4, kleinere Iridektomie wurde in 4 gemacht, Iris-Reposition in 9 Fällen, Hervorwölbung der Iris bzw. des Ciliarkörpers trat in 2 Fällen ein; in 2 Fällen war schon am 2., in 11 am 3., in 3 am 4. und in 1 am 6. Tage die Vorderkammer wieder gebildet. Iritis trat 7 mal auf; Homatropin wurde 8 mal, Atropin 7 mal gegeben. Sekundäre Drucksteigerung sah er in 5 Fällen. 9 mal bildete sich eine Cyste der Bindehaut. Die Sehkraft wurde schlechter in 2 Fällen, sie blieb unverändert in 11 Fällen und besserte sich in 8 Fällen. Nach Abfassen dieser Arbeit hat Vortr. die Operation noch mehrfach gemacht und ist nach wie vor zufrieden mit dem Resultat.

Diskussion: Thomson Henderson weist hier auf die Bedeutung der Physiologie, auf der die Behandlung des Glaukoms basieren muß.

H. H. Herbert meint, daß nur die absolut unsichtbare Narbe als fast verheilt anzusehen ist; meist läßt sich oberhalb der Narbe ein leichtes Konjunktival-Ödem nachweisen als Ausdruck für die Filtration in den subkonjunktivalen Raum. Er glaubt, daß die Wirkung der Sklerektomie unterschätzt wird.

Devereux Marshall ist durch die Äußerung von Priestley-Smith überrascht, daß malignes Glaukom durch vorausgeschickte Skleralpunktion vermieden wird. In akuten Fällen macht er stets die Iridektomie, in chronischen und

gelegentlich in subakuten macht er Herbert's Operation mit ausgezeichnetem Erfolg. Die Trepanation hat er noch nicht ausgeführt.

Richardson Cross will fortfahren bei chronischem und einfachem Glaukom ebenso wie beim akuten die Iridektomie zu machen und nur im Falle von Wiederkehr der Drucksteigerung die Sklerotomie, und zwar die nach Bishop Harman ausführen; bei Hydrophthalmus zieht er die Sklerotomie der Iridektomie vor.

Adolf Bronner macht in akuten und subakuten Fällen zuerst die hintere Sklerotomie und dann die Iridektomie, beim Rückfall die Trepanation. In chronischen Fällen bevorzugt er die Iridektomie, außer bei Arteriosklerose, gesteigertem Blutdruck und nervösen Patienten, wo er trepaniert. Er zeigt einen modifizierten Trepan.

Bishop Harman meint, daß vom Gesichtspunkte des Kranken betrachtet bei akutem Glaukom die Iridektomie, beim chronischen die Herbert'sche Operation am zweckmäßigsten sind.

W. H. Jessop macht ebenfalls in akuten Fällen nur die Iridektomie, in chronischen oft die Sklerektomie nach Herbert, die er der Lagrange'schen vorzieht.

Charles Wray plädiert in chronischen Fällen für fortgesetzten Gebrauch von Mioticis.

Harrison Butler hat Elliot's Operation mit befriedigendem Erfolg versucht.

Jameson Evans spricht für die Iridektomie in akuten Fällen; für die Trepanation, die er für die leichteste Operation hält, in chronischen Fällen.

Wilfred Allport hat Herbert's Operation in 40 Fällen von chronischem Glaukom mit ausgezeichnetem Erfolg gemacht. Bei akutem Glaukom macht er die Iridektomie mit vorausgehender Skleralpunktion.

John Hern würde, in die Lage des Patienten sich versetzt, die Iridektomie bei akutem und chronischem Glaukom dem neuen Verfahren vorziehen.

H. Mac Callan will die Wahl der Operation von dem Zustande der Iris abhängig machen, so bei Atrophie der Iris statt der Iridektomie eine Ersatz-Operation machen.

Claud Worth meint, daß die Atrophie der Iris nicht so wesentlich ist, wie die Verwachsung der Iris am Filtrationswinkel.

Pecker Walker spricht zugunsten von Herbert's Operation bei chronischem Glaukom.

Der Präsident Henry Eales erinnert an die Zeit, in der das Kokaïn noch nicht bekannt war und man ohne jedes Anästhetikum das akute Glaukom hat operieren müssen.[1]

Schlußwort. Priestley Smith kann bei aller Hochachtung für die Arbeiten Henderson's ihm nicht folgen, wenn er eine Wechselbeziehung zwischen Hirn- und Augendruck annimmt. — Was den Erfolg der verschiedenen Operationen anbetrifft, so kann für ihn nicht das Ödem der Narbe, nicht die Spannung, nicht die Sehschärfe, sondern nur das Gesichtsfeld maßgebend sein.

Major Elliot empfiehlt nochmals die Trepanation für akute sowohl wie für chronische Fälle. Er hält sie für sicherer, einfacher und leichter, als die Iridektomie. Das Vorkommen von Iritis nach der Trepanation gibt er zu, doch zweifelt er, daß es sich um echte Iritis handelt.

2. Verhandlung über die Ätiologie, Diagnose und Behandlung

[1] Aber man hatte doch das Chloroform! H.

des Strabismus convergens und der Heterophorie, von Claud Worth, F. R. C. S.

In der Ätiologie des Schielens spielt die Fusions-Tendenz eine Hauptrolle; erst wenn diese verringert ist, können Störungen im Muskel-Gleichgewicht oder Refraktionsfehler Schielen erzeugen. Schielen seit der Geburt muß als motorischer Fehler aufgefaßt werden, da es vor der Entwicklung der Fusions-Fähigkeit entstanden ist. Einseitige und konstante Ablenkung macht Amblyopie. Daß das Schielen meist nicht vor dem 3. Jahr in Erscheinung tritt, liegt daran, daß eine schwache Fusions-Tendenz da ist, die genügt, um die Augen am Abirren zu hindern, so lange widrige Einflüsse fehlen, die aber zu schwach ist, um die schädliche Wirkung einer Krankheit oder die Hypermetropie während der Schulzeit zu überwinden. Die Schielamblyopie ist in 90% der Fälle eine Folge des Nichtgebrauchs des betreffenden Auges. Dafür spricht auch der häufige Befund von einseitigem Astigmatismus bei Amblyopie ohne Schielen oder bei sehr früh entstandenem Schielen.

Die Aufgaben bei der Behandlung des Strabismus convergens sind 1. Vorbeugung bzw Heilung der Amblopie durch Nichtgebrauch: 2. Beseitigung der Schielstellung und 3. Verschaffen eines binokularen Sehaktes. Die therapeutischen Maßnahmen sind zunächst Atropinisierung nur des fixierenden Auges; das Einstreichen einer 1%igen Atropinsalbe soll so lange fortgesetzt werden, bis das ursprünglich schielende Auge nicht nur für die Nähe, sondern auch für die Ferne gebraucht wird, oder bis eine weitere Besserung nicht mehr erzielt wird. Es kann ohne Bedenken monatelang hintereinander gegeben werden. Wenn das Schiel-Auge die Fähigkeit zu fixieren verloren hat, so muß das fixierende Auge völlig und dauernd verschlossen werden. Ist nach 4 Wochen die zentrale Fixation nicht wiedergewonnen, so sind weitere Versuche meist nutzlos. Nach dem 7. Jahre wird Amblyopie durch Nichtgebrauch ebenso schwer erworben wie geheilt. Die Erhaltung, bzw. die Wiedergewinnung der Sehkraft ist wichtiger, als alle übrigen Methoden der Schieltheorie zusammen. Mit der Korrektion der Refraktions-Fehler beginnt Vortr. so früh wie möglich, unter Umständen schon im 3. Lebensmonat. Was die Übung der Fusion anbetrifft, so verweist Vortr. auf das, was er in früheren Gesellschaften gesagt hat; er wiederholt nur, daß sie vom Arzt geleitet werden muß, und daß die Kinder nicht über 6 Jahre alt sein dürfen.

Eine Operation soll nicht gemacht werden, ehe nicht alle andren Mittel erschöpft. Nur bei exzessiver Konvergenz soll früh tenotomiert werden, da eine Sekundär-Divergenz ein kleineres Übel ist, als die unheilbare Amblyopie. Die Tenotomie macht Vortr. nur noch ganz ausnahmsweise. Er zieht bei weitem heute die Vorlagerung vor, und zwar bei mäßiger Konvergenz des einen Externus, bei höherer beider Externi.

Beschreibung der von ihm seit 13 Jahren geübten Methode: Kokain + Adrenalin-Anästhesie, wenn nötig Narkose; vertikaler, bogenförmiger Schnitt durch Bindehaut und Tenon'sche Kapsel mit der Konvexität dicht an der Hornhaut. Das eine Ende der schielhaken-ähnlichen Vorlagerungs-Pinzette wird unter die Sehne geführt, das andre bleibt über der Bindehaut. Nach Schluß der Pinzette umfaßt diese Sehne, Kapsel und Bindehaut fest zusammen. Durchtrennen der Sehne nahe der Insertion, dann Aufheben der Pinzette samt Muskel usw., Einlegen je einer Naht oben und unten hinter der Pinzette durch Konjunktiva, Kapsel und Muskel und wieder heraus durch Muskel, Kapsel, Konjunktiva. Die Enden der beiden Fäden werden gekreuzt und

dann das nadeltragende Ende weiter nach hinten nochmals durch Konjunktiva, Kapsel und Muskel geführt, dann weiter unter der Pinzette nahe an den Hornhautrand gebracht und durch die Skleralfasern des Limbus gestochen. Alles, was vor der Pinzette liegt, wird abgetragen, und hierauf die Fäden geknüpft, indem durch stärkeres oder lockeres Anziehen die Drehung des Augapfels genau dosiert werden kann. Eine Überkorrektion ist nicht nötig, da der unmittelbare Erfolg das dauernde Resultat darstellt. 8 Tage Bettruhe und Binkulus, dann Entfernen der Nähte und Freilassen des Auges.

Strabismus divergens. Vortr. unterscheidet 2 Formen: 1. das myopische Auswärts-Schielen, das dadurch entsteht, daß der Myop mit wachsender Myopie immer größere Schwierigkeiten findet, zu konvergieren, bis er den Versuch aufgibt und nur noch mit einem Auge liest. Dabei wird die Konvergenz allmählich geschwächt und schließlich weicht das Auge auch beim Fernsehen ab. 2. das vom Vortr. so benannte neuropathische Auswärts-Schielen, das sich bei neuropathischen, meist weiblichen, Personen findet. Die Refraktion ist hier meist normal, die Fusion aber schlecht oder ganz fehlend. Die Fähigkeit zu konvergieren ist mangelhaft oder sehr wechselnd, dabei die Bewegungen jedes Auges für sich normal.

Heterophorie ist eine Störung im relativen Muskel-Gleichgewicht beider Augen, die durch die Fusions-Tendenz in Schach gehalten wird. Bei Esophorie bzw. Exophorie besteht eine Neigung zu abnormer Konvergenz bzw. Divergenz, bei Hyperphorie ist eine Gesichtslinie höher oder tiefer gerichtet, als die andre, dabei ist in der separaten Bewegung der Augen eine Beschränkung oder ein Übermaß nicht nachzuweisen. Prüfung mit Maddox-Stäbchen. Behandlung ist natürlich nur notwendig, wenn Beschwerden bestehen. Zunächst muß der etwaige Refraktionsfehler korrigiert, dann ein Versuch mit Prismen gemacht werden. Werden diese, was oft der Fall ist, nicht vertragen, so ist Vorlagerung eines M. rectus am Platze. Dasselbe gilt von der Hyperphorie, die leichter Beschwerden macht, freilich auch erfolgreicher mit Prismen behandelt werden kann. Die Vorlagerung am M. rect. inf. ist nicht schwieriger, als am Rectus externus.

Diskussion. H. H. B. Cunningham betont das hereditäre Vorkommen der Anisometropie und des Schielens. Er macht Vorschläge zur Übung der Fusion. Die Vorlagerung hält auch er der Tenotomie für überlegen.

R. J. Coulter beobachtete Astigmatismus, der sich erst durch das Schielen, und zwar durch den Muskeldruck entwickelt haben soll.

J. B. Story hat nie eine Besserung der Amblyopie beobachtet oder in irgend einem Falle von geheiltem Schielen eine völlige Fusion wiedererlangt, außer bei sehr jungen Kindern.

A. W. Ormond ist der Ansicht, daß das Schielen durch Operation zu beseitigen ist; die Entwicklung der Fusions-Tendenz würde dann mehr leisten, als die orthoptischen Hilfsmittel.

Juglis Pollock warnt vor dem ungleichen Spannen beim Knüpfen der Nähte, da dadurch Hyperphorie erzeugt werden könne.

Mc. Reynolds weist auf die Methode der amerikanischen Augenärzte hin, die Sehne nicht zu trennen, sondern nur zu schürzen und falten.

Bishop Harman betrachtet die neuropathische Divergenz als einen zerebralen Defekt, ähnlich wie Farbenblindheit, wahrscheinlich im Zusammenhang mit einer Fusions-Schwäche. Es sind gewöhnlich erst besondere Methoden nötig, um den Patienten zu zeigen, daß sie schielen. Heterophorie macht seines Erachtens meist nur bei Leuten Beschwerden, die viel naharbeiten.

Die Prismenwirkung sucht er durch Dezentrieren der korrigierenden Brille zu erreichen.

K. Pischel empfiehlt, bei der Vorlagerung Nahtmaterial aus der Sehne des Rattenschwanzes zu verwenden.

Major Elliot fand, daß die Heterophorie in Indien viel häufiger ist, als in England, ja daß sie verschwindet, wenn die betreffenden Patienten nach England kommen.

Ra Reeve empfiehlt systematische Übung mit Prismen bei Heterophorie. Bei der Vorlagerung zieht er es vor, den gekürzten Muskel an der Insertionsstelle zu befestigen und ungleiche Spannung der Nähte zu vermeiden.

Priestley Smith hält letztere Methode ebenfalls für besser. Er preist Javal als denjenigen, der die Initiative gegeben hat für die heutige Schielbehandlung.

N. H. Pike glaubt, daß die Tenotomie dasselbe leisten kann, wie die Vorlagerung.

Harrison Butler kombiniert die Worth'sche Vorlagerung mit der Tenotomie des Antagonisten.

Es geschehen weiter noch Anfragen von Green, Little und Thompson.

Der Präsident Eales meint, die Umwälzung in der Behandlung des Schielens sei der Erkenntnis zu danken, daß das Schielen die Amblyopie erzeugt und nicht die Amblyopie das Schielen.

Schlußwort. Worth meint, daß bei beträchtlichem Schielen nicht genügende Rotation erzielt wird, wenn der Muskel an der alten Insertionsstelle befestigt wird. Bei sorgfältigem parallelem Einlegen der Nähte am Hornhautrande ist die Gefahr der Hyperphorie nur gering. Für die Übungen ist am besten das 3. und 6. Jahr. Ormond kann er nicht zustimmen, daß man sie erst nach der Operation machen soll. Die Fusions-Übungen soll der Arzt vornehmen, oft genügen 6 Sitzungen.

3. Bemerkungen zur vergleichenden Anatomie der Ciliarkörpergegend, von Thomson Henderson, M. D.

Vortr. fand bei Haustieren, wie Pferd, Rind, Schaf, Schwein, Katze und Hund, nicht dieselbe regelmäßige Anordnung des Ciliarkörpers, wie beim Menschen, weder was die Form anbetrifft, noch die Breite in den verschiedenen Quadranten des Augapfels. Bei diesen Tieren sind an der inneren Seite die Ciliarfortsätze zahlreicher und kleiner, als an andren Stellen des Umkreises, am größten sind sie oben. Während beim Menschen die Begrenzung der Ora serrata ein Kreis ist, so hat man hier ein Oval. Den Grund für diese Ausdehnung der Retina nach vorn im medialen Quadranten sieht er in der Notwendigkeit dieser Tiere, ein weiteres temporales Gesichtsfeld zu besitzen, um ihre Flanken besser zu schützen.

Diskussion. Die Frage Bishop Harman's, ob eine Verschiedenheit im Bilde des Ciliarkörpers besteht bei Tieren wie Schaf und Katze, bei denen sich die Pupille in vertikaler Richtung verengt, und beim Pferd und der Ziege, bei denen es in horizontaler Richtung geschieht, wird von Henderson verneint.

4. Die Behandlung der chronischen Dacryocystitis, von W. B. Inglis Pollock, M. D.

Das Tränenträufeln, das häufigste Symptom der Dacryocystitis, ist hervorgerufen durch übermäßige Absonderung. Die frühere Ansicht, daß die Tränen konstant sezerniert werden, und daß die Epiphora durch Verschluß der Abfuhr-

wege bedingt ist, muß verlassen werden, da diese aufhört, wenn der Tränensack exstirpiert ist. Sie hört nicht auf, weil die Tränendrüse, wie früher angenommen, atrophisch wird, sondern weil der der Konjunktiva nahe, toxische Herd beseitigt ist. Das Feuchthalten der Bindehaut besorgen die zahlreichen Becherzellen und kleinen Drüsen.

Anatomisch fand Vortr. das Epithel gelegentlich in 2—3 Lagen verbreitert, häufig aber ganz fehlend, die subepitheliale Schicht stark geschwollen und in Falten gelegt, durch dichte Infiltration mit kleinen Rundzellen, polynuclearen Leukocyten, jungen Bindegewebszellen usw. In einigen Fällen hatte die Infiltration mehr eitrigen Charakter, in andern mehr den von Granulationsgewebe. Polypen, Trachomkörner, Follikel fehlten; in einigen Fällen bestand Tuberkulose. Der Pneumococcus wird oft gefunden, das läßt auf rhinogene Entstehung schließen; der Streptococcus kommt seltener vor, außer bei der akuten Pericystitis.

Die Dakryocystitis ist eine Quelle von Gefahren, da sie Anlaß geben kann zur eitrigen Pericystitis mit Fistelbildung, zur Conjunctivitis, und vor allem zum Ulcus serpens corneae; ferner sind gelegentlich Periostitis orbitae und Orbitalphlegmone beobachtet. Behandlung erfordert sie aber schon des lästigen Tränenträufelns wegen. Die alte Obstruktion-Theorie führte zu den verschiedenen Methoden der Erweiterung und Neubildung des Tränen-Nasen-Kanals. Die Striktur ist aber immer sekundär, primär ist der Entzündungsprozeß. Die Verengerung oder der Verschluß des Kanälchens ist oft durch Traumen beim Sondieren bedingt, die des Kanals durch ein Nasenleiden; anfänglich ist es eine Schwellung der Schleimhaut durch Blutanschoppung, später eine fibröse Striktur. Die Versuche, einen neuen Kanal zu bilden, sind daher roh, ja barbarisch nach unsren heutigen Anschauungen. Die Behandlung muß auf die Entfernung des Reiz-Herdes gerichtet sein. Vortr. macht Spülungen der Tränenwege mit der Anel'schen Spritze, event. nach vorheriger Dilation des Kanälchens und Sondierung, und zwar verwendet er entweder Kochsalzlösung oder abgekochtes Wasser, kühl oder lau. 3 oder 4 dieser Spülungen mit Zwischenräumen von 8 Tagen genügen gewöhnlich in frischen Fällen; event. sollen sie bis zu 3 Monaten fortgesetzt werden. Ist auch dann noch keine Besserung eingetreten, so muß der Sack exstirpiert werden. Zur Beschränkung der störenden Blutung empfiehlt er die Spekula von Stephenson und Harman. Das Tränenträufeln bleibt selten nach der Exstirpation bestehen.

Diskussion. Harison Butler beschreibt eine von ihm geübte Methode der Tränensack-Exstirpation, die eine Modifikation der Meller'schen Operation ist. Das Wesentliche ist die Schonung des Lig. palpebrale, das isoliert wird, und unter dem der frei präparierte Sack hervorgezogen wird.

Bishop Harman meint, daß man gar nicht nötig hat, den Sack zu sehen, es genüge, wenn man ihn fühle. Er hat nie gezögert, das Lig. palpebrale zu durchschneiden und nie Nachteil davon gesehen.

John Hern hält ebenfalls die Ausräumung der Tränensackgrube für das beste; im allgemeinen ist er mehr für die konservative Behandlung der Dakryocystitis.

Claud Worth empfiehlt die Spülungen und als letztes Mittel die Exstirpation; Cunningham die Nasen-Behandlung, W. Allport das Tragen von Silberstiften, ebenso Priestley Smith und F. Graingor; in Fällen von Abscessen bringt letzterer Chlorzinkpaste in den Sack. Ormond warnt vor

den Stiften, von denen er einmal 3 bei einem Patienten fand. Jameson Evans hält die Exstirpation für das sicherste Verfahren. Der Präsident sah sowohl von den Stiften als von der Exzision Nutzen. Auch er hält die Beachtung der Nase für wichtig.

Schlußwort. D. Pollock: Die Exzision war selten bei Privat-Patienten nötig, häufig dagegen bei Arbeitern.

5. Über die Ausziehung der Linse in ihrer Kapsel mit besonderer Berücksichtigung der „Jullunder"-Smith-Operation, von Anny Sheppard, M. B.

Vortr. empfiehlt auf das wärmste die intrakapsulare Katarakt-Extraktion, besonders für unreife Stare. Ihre Erfahrungen gründen sich auf 260 unter der Leitung von Colonel Smith operierte Fälle. Als Nachteile gibt Vortr. zu, daß die Operation komplizierter ist und größere Anforderungen an die Geschicklichkeit stellt; dann, daß es leichter zu Glaskörperverlust kommt, dessen Bedeutung sie jedoch, was das Endresultat anbetrifft, nicht so hoch einschätzt. Den Vorwurf, daß es leichter zu Irisvorfall kommt, weist sie zurück, — sie selbst hat nur 4,4 % gehabt —, ebenso daß größerer Astigmatismus, weniger gut gestaltete Pupille und sehr breites Colobom resultiert; durch Reposition der Iris, vor dem sich viele Operateure scheuten, läßt sich das verhindern. Ein wirklicher Nachteil sei die große Bedeutung der Assistenz. Die Vorteile der Methode sind dagegen die geringere Gefahr der Iridocyclitis, der Sepsis, des postoperativen Glaukoms, die besseren Resultate, was die Sehkraft anbetrifft, die Unmöglichkeit der Nachstarbildung und schließlich die größere Sicherheit bei der Operation unreifen Stars.

Diskussion. Gray Clegg hat nur geringe Erfahrung mit der Methode; seine Resultate aber bestimmen ihn, weitere zu sammeln.

Elliot spricht sich zu ungunsten der Operation aus. Er glaubt, daß Iris und Glaskörper-Vorfall sehr häufig ist. 4 Fälle von Vereiterung unter 650 Extraktionen hält er für enorm; im Zurückbleiben der Kapsel und der Rinde im Auge sieht er keine Gefahr, wenn sie nicht in der Wunde liegen. Eine kleine Iridektomie hält er für keinen Nachteil.

A. W. Ormond glaubt, daß eine Operation, die eine Iridektomie notwendig macht, nie als besonders empfehlenswerte Operation gelten kann. Die Vorteile der runden Pupille hält er für sehr groß.

R. A. Reeve empfiehlt warm die Methode von Mc Keown des Auswaschens der Rinde; sie erleichtert die Operation bei unreifer Katarakt und macht die intrakapsulare Extraktion unnötig.

A. E. J. Lister sagt, daß seine Reihe von 98 Fällen von Glaskörperverlust ohne Nachteil für das Auge nicht genügt, um schädliche Folgen desselben zu leugnen. Er glaubt, daß ein Auge ohne Kapsel und ohne Rinde in einem besseren Zustande sich befindet, als ein solches mit Kapsel und Rinde, gesteht aber zu, daß ersteres leichter zur Vereiterung neigt.

Mc Reynolds sagt, daß in Amerika die intrakapsuläre Operation einen sehr günstigen Eindruck gemacht habe.

Colonel Smith bestätigt, was den Glaskörper-Verlust anbetrifft, Lister's Untersuchungen, er tritt den Kritiken andrer entgegen und stellt den Bericht über das Endresultat einiger 1000 Fälle in Aussicht. Der große Vorteil der Operation ist, daß sie eine Voll-Operation ist und keine partielle, und daß das Fehlen von Kapsel und Rinde vor Iritis schützt. In der frühzeitigen Diszission der Kapsel sieht er eine große Gefahr insofern, als sie eine Irido-

cyclitis veranlassen kann; sie soll nicht vor 4 Wochen nach Schwinden aller Reiz-Erscheinungen gemacht werden. Einen großen Nachteil sieht er darin, daß die intrakapsuläre Operation in technischer Beziehung die höchsten Anforderungen an die Geschicklichkeit des Chirurgen stellt.

6. Die Blinden und die Volkszählung von 1911, von N. Bishop Harman.

Die Fragebogen von 1911 zeigen gegen die früheren Dekaden eine Änderung insofern, als die letzte Rubrik nicht mit „Blind", sondern mit „Vollkommen blind" überschrieben ist. Diese Änderung hält Vortr. für geeignet, ein falsches Bild zu liefern. Seine Untersuchungen an 312 Schülern von Londoner Blindenschulen zeigen 1., daß die Beantwortungen der Fragebogen nicht für eine Blindenzählung zu gebrauchen sind; es ist gefährlich, auf Grund dieser Vergleiche anzustellen oder Verfügungen zu erlassen. 2. Daß es bei künftigen Volkszählungen wünschenswert ist, 2 Rubriken aufzustellen, nämlich einmal „blind", dann „teilweise blind"; damit würde ein besseres Bild vom Stande der Blinden des Landes gewonnen werden. Vortr. schlägt vor, weiteres Material zu sammeln und bei den Behörden vorstellig zu werden.

7. Bericht über den Gebrauch von Kohlensäure-Schnee in der ophthalmologischen Praxis, von Leonhard J. C. Mitchell, M. B.

Die feste Kohlensäure ist ein Mittel zur Erzeugung einer entzündlichen Reaktion mit nachfolgender Heilwirkung. Die Anwendung ist sehr einfach, billig, erfordert wenig Erfahrung und kann gut dosiert werden. Vortr. empfiehlt sie besonders beim Ulcus rodens der Lider, bei Trachom und bei Naevi jeder Art.

8. Ein Photometer zum Gebrauch für Schulärzte, von N. Bishop Harman, M. C.

Das Instrument ist eine Modifikation des Bunsen'schen Fettfleck-Photometer; es ist handlich, leicht transportabel und gestattet die Messung der Beleuchtung horizontaler Flächen. Fehr.

Referate, Übersetzungen, Auszüge.

1) Im 81. Heft der „Beiträge zur Augenheilkunde" von Prof. Deutschmann berichtet Dalmer, aus Prof. Vossius' Klinik, über eine seltene Komplikation der Gonoblennorrhoea neonatorum. Es handelte sich um Mittelohr-Eiterung; und zwar ergab die bakteriologische Diagnose bei der Erkrankung des Ohres Misch-Infektion von Gonokokken. An der Hand der sorgfältig zusammengetragenen Literatur zählt der Verf. die sehr seltenen Mitteilungen über Komplikationen der Gonoblennorrhoea neonatorum auf.

In demselben Heft schreibt Prof. Deutschmann über das seltene Krankheitsbild der Ophthalmoplegia interna im Kindesalter. Nach genauer Beschreibung von 14 einschlägigen Fällen aus seiner Praxis weist der Verf. nach, daß die isolierte Lähmung des Sphincter pupillae und des Ciliarmuskels bei Kindern stets mit Keratitis parenchymatosa verquickt ist. In der epikritischen Betrachtung kommt Verf. zu dem Ergebnis, daß es sich bei der

beschriebenen Ophthalmoplegie um eine Kern-Erkrankung auf spezifischer Basis handelt; er sucht ferner die auffallende Tatsache zu erklären, warum diese interne Ophthalmoplegie sich nicht auch mit andren hereditär luetischen Erkrankungen öfter kombiniert, sondern so sehr häufig mit der parenchymatösen Keratitis.

In demselben Heft schreibt Fritz Brandenburg über die typisch-partiellen Stamm-Lähmungen des Okulomotorius bei Abszessen und Geschwülsten im Schläfenlappen. An Hand der fleißig zusammengetragenen Kasuistik prüft er die Richtigkeit der Körner'schen Feststellung, daß

1. otogene Abszesse im Schläfenlappen nicht selten den gleichseitigen Okulomotorius lähmen;

2. daß diese Lähmung fast immer partiell ist, indem stets diejenigen Fasern des Nerven zuerst oder allein ihre Tätigkeit einstellen, die den Musculus levator palpebrae superioris und den Musculus sphincter iridis versorgen, daß also zuerst Ptosis und Mydriasis einzeln, oder Ptosis nnd Mydriasis zusammen auftreten, während die vom Okulomotorius versorgten Bulbus-Muskeln, wenn überhaupt, erst später ihre Tätigkeit einstellen;

3. daß diese typisch-partiellen Lähmungen nicht nukleären Ursprungs sein können, sondern auf eine Schädigung des Nervenstammes zurückgeführt werden müssen. Die weiteren Einzelheiten der Brandenburg'schen Arbeit lassen sich ohne Einschränkung des Verständnisses nicht gekürzt wiedergeben.

L. Jacobsohn.

---

2) Augen-Untersuchungen der Schüler und Schülerinnen der Allgemeinen Bürgerschule in Homburg v. d. H., von Dr. Wilhelm Haase.

1149 Schüler wurden untersucht: 1,7% Myopie, darunter ganz vereinzelt Fälle von hochgradiger Kurzsichtigkeit, 5% Hypermetropie, 9,45% Astigmatismus. Von letzteren wieder 51,4% myopisch, 38,38% hyperm. und 10,28% zusammengesetzten. Verf. betont die Wichtigkeit der Untersuchung auf Farbentüchtigkeit bei den abgehenden Schülern, um sie beizeiten vor falscher Berufswahl zu behüten. Als fundamentale Forderung zur Schonung der Augen der Jugend heischt er die Einführung der runden Steilschrift und des runden Druckes in den Schulbüchern, Verbot der Schrägschrift, Abschaffung des Schreibens auf Schiefertafeln, eine Schulpoliklinik, vollkommene Lichtverhältnisse neben allen andren selbstverständlichen hygienischen Einrichtungen der Schule. Für die augenärztlichen Schul-Untersuchungen empfiehlt er eine kleine Dunkelkammer in einem geeigneten Klassenzimmer mit Beleuchtungs-Einrichtung (Steckkontakt oder Gasanschluß). Diese Dunkelkammer läßt sich leicht durch einen schwarzen Schirm herstellen.

Peltesohn.

Journal-Übersicht.

I. A. v. Graefe's Archiv f. Ophthalmologie. LXXXII. 1.

1) Über das Vorkommen lipoider Substanzen im Bulbus. Ein Beitrag zur Kenntnis der Retinitis albuminurica, von Dr. Siegmund Ginsberg, Augenarzt in Berlin.

Ciaccio zeigte ein Verfahren, lipoide Substanzen für gewöhnliche Lösungsmittel fest zu machen, so daß Paraffinschnitte angefertigt werden können. Nach dieser Methode, deren Technik eingehend erörtert wird, hat

Verf. außer normalen Augen 19 Augäpfel (10 Patienten) mit Retinitis albuminurica, 2 Paare mit Herden bei perniciöser Anämie, 3 mit Aderhautsarkom und einer Reihe andrer Erkrankungen untersucht. Lipoide finden sich normalerweise bei Menschen in der Nebenniere sowie in der Prostata und ihrem Sekret. Von Erkrankungen, bei denen Lipoide vorkommen, sind außer Nephritis chronische Eiterungen, zerfallende Gummata und Tuberkel, verschiedene Geschwülste, aktinomykotische Herde, perniciöse Anämie (Netzhautherde) zu nennen.

Bei Retinitis albuminurica waren Veränderungen der Netzhaut-Gefäße überhaupt nicht oder nur in sehr geringem Grade vorhanden. Die regelmäßig beobachteten Veränderungen der Netzhaut bestanden in Ödem, in serofibrinösen Exsudat-Tropfen und in Lipoid-Speicherung in der Netzhaut. Dazu häufig Blutungen, Herde variköser Nervenfasern, selten Einschwemmung von retinalem Pigment. Bei ausgedehnter weißer Verfärbung der Netzhaut ist fast immer ein subretinales Exsudat vorhanden. Dieses Exsudat und Herde variköser Nervenfasern sind in erster Linie die Grundlagen des Spiegelbildes. Die Lipoidzellen sind meistens zu klein und zu zerstreut, als daß sie mit dem Spiegel sichtbar sein könnten. Nur in einzelnen Fällen sind sie so massig und dicht, daß sie vermutlich das Spiegelbild mit bestimmen.

Dem Lipoid sind meistens nur geringe Mengen Neutralfett beigemengt. Das Lipoid ist besonders im Protoplasma von Netzhautzellen aller Art, auch in Müller'schen Fasern, enthalten und liegt nicht selten zwischen den Netzhaut-Elementen und zwischen den gequollenen Faserstücken in Herden variköser Nervenfasern.

Jedenfalls tritt das Lipoid im Zell-Leib von Netzhaut-Elementen auf. Im Gegensatz zu Leber sah Verf. nur ausnahmsweise Spuren von Pigment in der Netzhaut. Die von Leber beschriebene Einwanderung fetthaltiger Pigmentzellen stellt nicht die Regel, sondern eine Ausnahme dar. Lipoidhaltige Zellen liegen nicht selten wie Fremdkörper unter ihren Nachbaren, brauchen aber deshalb nicht eingewandert zu sein. Die Ähnlichkeit großer intraretinaler Körnchenzellen mit desquamierten Pigment-Epithelien beweist nicht, daß es Zellen gleicher Art sind.

Die Lipoid-Anhäufung im Zell-Leib zeigt eine Störung des Stoffwechsels an. Das Lipoid wird in der Zelle gebildet und nicht aus dem Blut aufgenommen.

Die Retinitis albuminurica entwickelt sich vermutlich unter dem Einflusse toxischer Stoffe, welche im Blute kreisen. Das Ödem wirkt wahrscheinlich nur dadurch schädlich, daß die toxische Wirkung der in der gestauten Flüssigkeit enthaltenen Stoffe verstärkt wird.

Die Veränderungen der Aderhaut-Gefäße treten offenbar sehr verschieden auf. Die Beobachtungen des Verf.'s weichen von den Befunden andrer Untersucher erheblich ab. Er fand die Media immer normal und Kapillaren und Venen nur selten stärker erkrankt. Die Arterien-Erkrankung kann also unabhängig von einer vorhergehenden Störung im venösen oder kapillaren Gebiete eintreten.

Bei den Arterien ist die Intima erkrankt. Oft findet sich hyaline Quellung in unregelmäßiger Anordnung und an Stellen der Intima ein neugebildetes, lockeres, maschiges Gewebe, welches das Lumen bis zum Verschlusse einengen kann. Häufig liegen feine Lipoid-Tröpfchen im Endothel und in der Intima-Neubildung. Neugebildete elastische Elemente sah Verf. kaum.

Bei der Intima liegen offenbar nicht nur proliferative, sondern ganz

besonders regressive Veränderungen vor. Vermutlich unterliegt das gewucherte Gewebe sehr rasch einer Quellung mit Zellschwund, hyaliner Entartung und Lipoidosis.

Es handelt sich dabei nicht um die gewöhnliche Sklerose der Augengefäße. Die Arterien der Netzhaut und Aderhaut unterscheiden sich von den kleinen Arterien andrer Körperteile durch eine besonders starke Entwicklung des elastischen Gewebes der Gefäßwand. Die Erkrankungen der Augengefäße verlaufen daher nicht unter dem gleichen Bilde, wie bei andren Organen. Jedenfalls können die Veränderungen der Aderhautgefäße nicht als Teil-Erscheinung einer okularen Angiosklerose gedeutet werden.

Die Art der Erkrankung, Proliferation und Gewebs-Neubildung der Intima mit bald einsetzender Entartung, würde mit der Vorstellung einer toxischen Ursache gut vereinbar sein.

---

2) **Osmotischer Druck und elektrische Leitungsfähigkeit von intraokularen Flüssigkeiten und Blutserum von Tieren,** von Dr. J. van der Hoeve, Augenarzt in Utrecht.

Die Vergleichungen der elektrischen Leitungsfähigkeit von Augenflüssigkeit und Blutserum ergaben keine zuverlässigen Resultate. Wenn in der Leitungsfähigkeit des eiweißreichen Serum und der fast eiweißfreien Augenflüssigkeit Unterschiede bestehen, so sind sie jedenfalls klein. Der osmotische Druck von Augenflüssigkeit und Blutserum zeigt so große Schwankungen, daß von irgend einem festen Verhältnis der gefundenen Werte nicht die Rede sein kann.

Die Untersuchung bringt keinen Beweis gegen Leber's Theorie, daß Augenflüssigkeit ein Transsudat ist.

---

3) **Über den Bau und die Entwicklung der Zonula Zinnii.** Habilitations-Dissertation von Prof. Dr. Vittorio Carlini, Privat-Dozent für Augenheilkunde an der Kgl. Universität zu Pisa.

Die Zonula Zinnii ist keine membran-artige Bildung, sondern ein kompliziertes System von Fasern, die von der Oberfläche der Retina ciliaris ausgehen und zum größten Teil an der Linsenkapsel inserieren. Der Raum, welchen die Fasern durchziehen, gehört zur hinteren Augenkammer und ist mit Flüssigkeit gefüllt. Die Zonulafasern verlaufen vorwiegend in meridionaler Richtung, doch gibt es auch zirkuläre Fasern. Neben Fasern, welche von dem vorderen und hinteren Teile der Retina ciliaris direkt zur vorderen, bzw. hinteren Linsenkapsel ziehen, gibt es andre, welche sich kreuzen, indem Fasern, welche mehr hinten entspringen, sich an der vorderen Kapsel und Fasern, welche vor den Ciliarfortsätzen abgehen, sich am Äquator oder an der hinteren Linsenfläche ansetzen.

Die Zonulafasern sind farblos, gerade und ohne Kern. Die stärkeren Fasern entstehen aus der Verschmelzung der feineren. In chemischer Beziehung und in ihrem Verhalten gegen Färbemittel stehen sie den elastischen und Neurogliafasern nahe.

Die Lamina vitrea der Aderhaut setzt sich jenseits der Ora serrata fort und bildet die Glashaut des Ciliarkörpers, die äußere Glashaut. Die Lamina vitrea interna Brücke ist die Fortsetzung der Limitans interna retinae. Die Zonulafasern entstehen größtenteils an der Pars ciliaris retinae und lassen sich nur bis auf die Lamina vitrea interna verfolgen, die daher als die eigentliche Ursprungsstelle der Zonula anzusehen ist. Von den Seitenrändern und Firsten der Ciliarfortsätze gehen keine Fasern ab.

Der Glaskörper grenzt vermittelst einer vorderen Grenzschicht an die Zonula und vermittelst einer hinteren Grenzschicht an die Limitans interna retinae. Eine Membrana hyaloidea gibt es nicht.

Wenn die Zonulafasern die Linse erreicht haben, so zerfallen sie wieder in ihre Primitiv-Fibrillen. Sie verschmelzen nur mit der Außenfläche der Linsenkapsel ohne weiter in sie einzudringen. Am Linsenäquator zeigen sich da Vorsprünge, wo pinselförmige Faserbündel an die Kapsel treten.

Die Zonula gehört entwicklungsgeschichtlich nicht zur Netzhaut, sondern zum Glaskörper und ist ein für besondere physiologische Zwecke organisierter Teil desselben.

---

4) **Studien über Opticus- und Retina-Leiden.** IV., von A. de Kleijn, Utrecht. (Über Opticus-Verwundungen, zugleich ein Beitrag zur Kenntnis des Zusammenhanges von Augen-, Ohren- und Nasen-Krankheiten, von A. de Kleijn und A. Nieuwenhuyse.)

Mitteilung von 15 Kranken-Geschichten. Nach Schädel-Verletzungen, schweren Kontusionen, trifft man in vielen Fällen eine Vergrößerung des blinden Flecks, und bei normalem Spiegelbefund Einengungen des peripheren Gesichtsfeldes. Ob diese Einengungen mit Labyrinth-Leiden in Verbindung stehen, ist vorläufig nicht festgestellt.

---

5) **Berichtigung zu meiner Mitteilung II der Studien über Opticus- und Retina-Leiden** (Über die ophthalmoskopischen Erscheinungen bei Hypophysis-Tumoren und ihre Variabilität), von A. de Kleijn in Utrecht.

---

6) **Bemerkungen zu der Arbeit von Römer und Gebb: „Beiträge zur Frage der Anaphylaxie durch Linsen-Eiweiß und Eiweiß usw.“**, von Privat-Dozent Dr. Franz F. Krusius.

Daß Römer und Gebb keine positiven Resultate erzielten, liegt daran, daß sie die Reïnjektion in die Bauchhöhle und nicht in die Blutbahn machten. Die Einspritzung in die Blutbahn ist 10 mal wirksamer, als diejenige in die Bauchhöhle. Werden größere Mengen eingespritzt, so besteht die Gefahr einer Temperatur-Verschiebung, wenn die Flüssigkeit nicht dieselbe Wärme besitzt wie der Körper.

Verf. beruft sich auf andre Forscher. Die relative Beziehung der Linsenkapsel und der Rindenschicht zum Blut-Eiweiß der gleichen Tierart ist von Mita und Szily bestätigt, die Auslösung der Anaphylaxie durch art- und individual-gleiches Eiweiß schon von Uhlenhut gefunden worden. Außerdem ist für Hoden, Nieren, Leber, Uvea und Uvealpigment von verschiedenen Forschern die Tatsache der Erzeugung von Überempfindlichkeit durch art- und individual-gleiche Eiweiße festgestellt. Scheer.

II. Revue générale d'Ophtalmologie. 1912. April.

Syphilitischer Schanker des Unterlids und des Kinns, von Rollet und Genet.

Der 22jährige Patient, ein Araber, stellte sich den Verff. mit zwei ausgebreiteten ovalären Schanker-Geschwüren ganz typischer Art vor. Der doppelte Sitz der Initialsklerose ist das Bemerkenswerte des Falles. Unter den extragenitalen Sklerosen kommt nach einer Statistik von Bulkley der Lidschanker, soweit man nur die Infektion der Haut allein, nicht die Binde-

haut oder den Lidwinkel in Betracht zieht, im Verhältnis von 1 : 25 vor. Beide Stellen heilten unter dem Einfluß einer Salvarsan-Behandlung in Form von Eingießungen in den Darm (innerhalb 10 Tagen zwei Lavements von 50 g Arsenobenzol in 300 g Lösung unter Zusatz von 12 Tropfen Opium) in 15 Tagen. Peltesohn.

III. Recueil d'ophtalmologie. 1911. Dezember.

1) **Isolierte vollständige Lähmung der beiden Recti externi,** von Dr. Lafon.

Bei einer 67jährigen Zeitungs-Verkäuferin sah Verf. eine seit 3 Wochen bestehende Abducens-Lähmung beider Augen ohne sonstige Komplikation. Es handelte sich um eine wirkliche beiderseitige Lähmung und nicht, wie man häufig sieht, um ein sekundäres Abweichen des zweiten Auges. Tabes oder Paralyse lagen nicht vor, auch von Syphilis waren keine Anzeichen nachweisbar, dennoch half eine Quecksilberkur die Symptome beseitigen. Es mochte sich um eine kleine Hirnblutung oder eine bei dem Alter der Patienten und ihrem Hang zum Alkohol verständlichen Erweichungsherd handeln. Verf. verlegt den Sitz dieses Herdes an die Schädelbasis, wo die beiden Abducens-Nervenstränge zwischen ihrem scheinbaren Ursprung und der Sutura spheno-basillaris ziemlich eng aneinander verlaufen und so leicht von einem kleinen gummösen Knoten komprimiert werden können, während eine Läsion in der Kerngegend die benachbarten übrigen Kerne ergriffen haben müßte.

2) **Retinitis exsudativa syphilitica,** von Dr. Galezowski.

Verf. sah bei der 25jährigen Patientin, die schon mit 15 Jahren anscheinend eine Regenbogenhaut-Entzündung durchgemacht hatte, auf beiden Augen die recht seltne Form der sog. exsudativen Retinitis, die wohl auch unter dem Namen der isolierten Netzhautplaques (Galezowski sen.) oder Chorioretinitis tumida (Hirschberg) beschrieben worden ist. Es handelte sich hier um eine besondere Form von Netzhaut-Entartung mit Pigmentflecken und großen weißen Herden, die einer Hyperplasie des Stützgewebes der Netzhaut entsprachen. Die Kranke vertrug eine Salvarsan-Einspritzung ohne jeden Schaden, ein Beweis, daß die Angst vor seiner Anwendung bei Netzhaut-Leiden nicht berechtigt ist. Peltesohn.

IV. Ophthalmology. 1912. April.

1) **Über die Einrichtung und Ausrüstung des (Augen- und Ohren-) Spezialisten,** von H. V. Würdemann. (Mit Abbildungen.)

2) **Zerreißung der Descemet'schen Membran durch stumpfe Gewalteinwirkung,** von Joseph L. McCool.

Wenn man von den Verletzungen während der Geburt durch die Zange absieht, sind die isolierten Verletzungen der Descemetis äußerst selten. Der 21jährige Patient erhielt einen ihn betäubenden Schlag durch einen größeren Maschinenteil. Nach Resorption des starken Blut-Ergusses in die Vorderkammer zeigte sich lediglich eine mehrfache Einreißung der Descemetis und der hinteren Hornhaut-Schichten: weder Sphinkter-Einrisse der Iris noch Iris-Abreißung, noch Linsentrübung oder Wundstar, kein Glaskörper-Schaden

noch Netzhaut-Ablösung, lauter Folgen, die gewöhnlich einzutreten pflegen, waren vorhanden.

3) **Mehrfache Tränenpünktchen,** von E. F. Chase.

Drei Puncta lachrymalia nebeneinander im Abstand von je 2 mm, alle miteinander in direkter Verbindung und in den Tränensack mündend, der erste an normaler Stelle und punktförmig, die beiden andren mehr nach dem inneren Winkel liegend und schlitzförmig.

4) **Star-Operationen bei angeborener Aniridie.** (Vgl. das Original im Centralbl. f. Augenheilk.)

5) **Eine Lichtkappe für den elektrischen Augenspiegel,** von C. W. Fever.

Um die störenden divergenten Strahlen des elektrischen Lämpchens auszuschalten, hat Verf. eine Kappe konstruiert, die lediglich so viel Licht austreten läßt, daß die Pupille beleuchtet wird. Bei einer Lichtöffnung von 5 mm ertragen die Patienten die Untersuchung sehr gut.

6) **Die operative Behandlung des Keratokonus.** (Übersetzt aus La Clin. Ophtalm.)

7) **Einfache Sklera-Ausschneidung bei Glaukom.** (Übersetzt aus Arch. d'Ophtalm.)

8) **Iridektomie und Sklerotomie bei Glaukom.** (Übersetzt aus Arch. d'Ophtalm.)

Juli.

1) **Arteriosklerose der Netzhautgefäße,** von Edw. L. Oatman.

Der Artikel handelt nicht bloß von der Sklerose der Arterien, sondern schildert auch die Veränderungen der Venen, die immer gleichzeitig vorhanden sind, bisweilen sogar noch vor jenen auftreten. In der Hauptsache mit den ophthalmoskopischen Erscheinungen in den verschiedenen Stadien der Krankheit sich ausführlich beschäftigend, geht der Artikel auch auf die Ätiologie und Anatomie ein, im ganzen eine sehr lesenswerte, fleißige Arbeit, deren Einzelheiten im Referat nicht wiedergegeben werden können.

2) **Die Behandlung des Trachom mit Radium (mittelst Celluloidplatten, die mit Radiumbromid überzogen sind),** von Charles H. May.

Die glänzenden Erfolge, die von einer ganzen Reihe von Autoren, wie Williams, Cohn, Falta, Beck, Selenkowsky, Darier, Thiebault u. a. berichtet werden, haben den Verf. angeregt, ähnliche Versuche mittelst einer Lidplatte anzustellen, deren Überzug mit Radium den Trachomkörnern anliegt, während der Bulbus durch das Celluloid geschützt ist. Zur Kontrole wurde das zweite Auge mit dem Blaustift behandelt. Die Resultate bei 15 Patienten waren trotz monatelanger Applikation einer Radio-Aktivität von 25000 und 10 Minuten Dauer ganz unzulänglich und standen hinter der Cuprum-Behandlung entschieden zurück.

3) **Zwei Fälle von Netzhaut-Ablösung bei Kurzsichtigkeit, durch ein-**

fache Sklera-Ausschneidung geheilt, von Bettremieux. (Aus der Belgischen Gesellschaft der Augenärzte. — Übersetzt.)

Verf. versteht unter einfacher Sklerektomie die Ausschneidung eines Lederhautlappens ohne Perforation.

---

4) **Metastatische Augapfel-Eiterung,** von Francis William Alter.

Beiderseitig, bedeutet sie den Tod in 90% der Fälle. Die einseitige Erkrankung gibt eine bessere allgemeine Prognose, aber das Auge selber geht zugrunde. Selten einmal wird ein Rest von Sehvermögen in Fällen von akuten Exanthemen und besonders bei der epidemischen cerebrospinalen Meningitis erhalten. Hauptsächlich kommt bei dieser Erkrankung der Streptococcus als Erreger in Betracht.

---

5) **Sympathische Iridocyclitis nach Star-Operation,** von Aaron Brav.

Patientin, eine 60jährige unterernährte Frau, erkrankte nach einer Star- und Nachstar-Operation an einer deletären und das zweite Auge in Mitleidenschaft ziehenden Iridocyclitis. Beide Augen gingen verloren. Verf. warnt vor zu frühzeitiger Diszission und empfiehlt auch mehr Vorsicht, wo es sich um die Frage handelt, ob beide Augen zu gleicher Zeit in Angriff genommen werden sollen.

---

6) **Verdreifachung der Entfernung der Leseproben durch Spiegel,** von J. N. Rhoads.

Für Augenärzte, die nur kleine Räume haben oder nicht weit genug ihre Leseproben hängen können, empfiehlt Verf. eine Anordnung mit 3 Spiegeln, die eine 6′ entfernte Tafel auf 20′ vom Untersuchten zurückverlegt und die Schrift aufrecht läßt.

---

7) **Die Alternative beim Schielen,** von A. A. Bradburne.

Wo die geistige Unterdrückung des rivalisierenden Netzhaut-Bildes des zweiten Auges nicht gelingt, tritt die Deviation der optischen Achse ein. Da die papillomakuläre Zone ein horizontales Oval bildet, mit langem horizontalen und kurzem senkrechten Durchmesser, so müsse die Abweichung der Achse in senkrechter Richtung eintreten, also Hyperphorie, der nur bisweilen sich eine geringe Exotropie beigeselle.

---

8) **Die krankhaften Zustände am Auge bei lymphatischen Erkrankungen des Halses,** von E. W. Alexander.

Unbestimmte und rückfällige Augenleiden hängen oft von toxischen Erkrankungen der Tonsillen, von adenoiden Geweben und der cervikalen Drüsen ab, deren Giftstoffe durch den Lymphstrom oder die Blut-Zirkulation in das Auge gelangen. Besonders bei Kindern mit tuberkulösen Affektionen ist das der Fall. Die rationelle Therapie ist damit vorgeschrieben: chirurgische Entfernung der erkrankten Gewebe, ergänzt durch geeignete antituberkulöse und ähnliche Mittel.

---

9) **Zur Entfernung von Eisensplittern aus dem Augeninnern,** von F. W. Lamb.

5 Fälle, die mit dem Hand-Magneten von Sweet behandelt wurden, den Verf. dem stationären großen Magneten vorzieht. Peltesohn.

V. Annals of Ophthalmology. 1912. April.

1) **Der Ursprung des melanotischen Pigments im Auge der Wirbeltier-Embryonen und im Aderhaut-Sarkom,** von A. v. Szily. (Aus dem Archiv für mikroskopische Anatomie, 1911, Vol. 77, übersetzt.)

---

2) **Zwergbildung als ein neues Symptom der Hypophysis-Erkrankung,** von R. Burnier in Paris. (Aus dem Französischen übersetzt.)

Der 26jährige, wie ein Kind aussehende Patient zeigte bis zu seinem 10. Lebensjahre normales Wachstum, dann hörte es plötzlich völlig auf. Im Lauf der Zeit trat nacheinander auf beiden Augen Sehnerven-Verkümmerung ein ohne sonstige Veränderungen am Hintergrund. Die äußeren Geschlechtsorgane blieben verkümmert, die Testikel stiegen nicht herab und es bestand gänzliche Impotenz. Die klinischen Symptome: doppelseitige Opticus-Atrophie, temporale Hemianopsie, Kopfschmerzen, Erbrechen, Vergrößerung der Sella turcica deuteten klar auf einen langsam wachsenden, seit der Kindheit stammenden Tumor der Hypophysis hin. Dieselbe Drüse, die vorübergehend zur Zeit des 18. Lebensjahres durch eine zeitweilige Übersekretion eine kurze Wachstums-Periode bis gegen das 25. Jahr etwa einleitete, hat hier durch Unterfunktion offenbar die Zwergbildung verschuldet. Die eigentliche Natur der Erkrankung konnte nicht festgestellt werden; da Wassermann positiv war, mochte vielleicht Lues die Ursache der Dystrophie der Hypophysis gewesen sein.

---

3) **Umschriebenes Augenhöhlen-Ödem infolge von Stirnhöhlen-Entzündung,** von Wm. Campbell Posey.

Ein leichter Exophthalmus mit Ödem des oberen Lids zeigte sich bei dem 26jährigen Patienten im Zusammenhange mit einer akuten Kongestion der Schleimhaut der Siebbeinzellen und der Stirnhöhle, ohne daß eine eitrige Entzündung vorlag. Nur wenige Tropfen Eiter ließen sich aspirieren, worauf das Ödem zurückging.

---

4) **Ein ungewöhnlich großer Eisensplitter im geschrumpften Augapfel,** von Wm. Campbell Posey.

Der 28:16 mm große und 9,2 g wiegende Splitter hatte sozusagen den ganzen Augenstumpf ausgefüllt, von dem eigentlich nur eine dünne Schale geschrumpfter Lederhaut übrig geblieben war. Trotz der Beteiligung der Ciliar-Region, die im Laufe der Jahre sicher mehr oder weniger Reizungen verursacht hatte, waren keine Zeichen einer sympathischen Reizung vorhanden.

---

5) **Ein Fall von Migräne mit Ringskotom,** von Wm. Zentmayer.

Bei dem 40jährigen Patienten mit hohem arteriellen Druck traten im Verlaufe seiner verschiedenen Migräne-Anfälle abwechselnd homonyme laterale Hemianopsie, bitemporale szintillierende Skotome und bitemporale Hemianopsie auf, und zwar ging das Ringskotom der Migräne voraus, während beim Abklingen der Anfälle der Gesichtsfeld-Ausfall der beiden temporalen Hälften einsetzte. Es muß sich wohl, da es sich nicht um eine intrakranielle Läsion handeln konnte, die Erklärung hierfür aus Zirkulations-Störungen kortikaler Centra ableiten lassen.

---

6) **Die Untersuchung nach der künstlichen Pupillen-Erweiterung,** von Im. Martin Richards.

Ziemlich willkürliche Hinweise des Verf.'s, wie man sich bei Kurzsichtigen, Übersichtigen und Astmatikern im postmydriatischen Stadium zu den Messungen mit Brillengläsern stellen soll.

Es folgen **Referate** und **Gesellschaftberichte.**

Juli.

1) **Einfache Star-Ausziehung mit Einschnitt in die Iriswurzel,** von Prof. Dr. Elschnig in Prag.

Dem Ideal der runden Pupille bei der Star-Extraktion steht die Häufigkeit des Irisvorfalls im Wege. Seit Hess die zuerst von Bell Taylor im Jahre 1871 empfohlene periphere Iridektomie wieder aufgenommen hat, ist die Zahl der Iris-Vorfälle auf etwa 1:1000 zurückgegangen. Hierdurch beeinflußt, hat Verf. nach dem Beispiel von Bajardi in 287 Fällen ebenfalls die Methode des einfachen Einschnitts in die Peripherie der Regenbogenhaut dicht unter dem Hornhautrand geübt. Mit Ausnahme von 2 Fällen, in denen der Schnitt anscheinend nicht gut gelungen ist, kam kein Vorfall der Iris zustande. Der Schnitt wird im allgemeinen nach dem Kapselriß; wo aber die Mydriasis auch nach dem Eröffnen der Kapsel fortbesteht, erst nach der Entbindung der Linse gemacht. Er soll nicht länger als 1 mm ausfallen. Unmittelbar darauf gibt Verf. einen Tropfen Eserin, der dann am nächsten Tage von Atropin abgelöst wird. In 6 Fällen gab es eine leichte Pupillenverzerrung, aber keine wirkliche Iris-Einheilung in die Wunde. So verlockend nach diesen Resultaten die einfache Star-Ausziehung erscheint, vermeidet doch Verf. nicht grundsätzlich die Iridektomie, sondern beachtet eine ganze Reihe von Gegen-Anzeigen gegen die einfache Operation, in erster Linie vermeidet er sie, wenn die Probe-Einträuflung von Homatropin eine gewisse Rigidität der Pupille ergibt, ferner bei körperlicher Indisposition, allgemeiner Adipositas, Herzleiden, Bronchitis, Emphysem und Stoffwechsel-Störungen.

2) **Ein weiterer Fall von Chloroma,** von Arthur J. Bedell.

Anknüpfend an den 1907 beschriebenen Fall eines 8jährigen Knaben veröffentlicht Verf. in aller Ausführlichkeit, mit anatomischem und histologischem Befund einen weiteren Fall, der eine 18jährige, im 8. Monat schwangere Russin betraf. Es handelt sich um das Bild einer metastatischen Lymphosarkomatose, die beiderseitigen Exophthalmus durch Ausfüllung der Augenhöhlen mit Geschwulstmassen hervorgerufen hatte, bei allgemeiner Leukämie.

3) **Frühseitiger Augenspiegel-Befund bei Hirngeschwulst,** von O. Wilkinson.

Bei einer 25jährigen, im übrigen völlig gesunden Dame verrät sich eine sarkomatöse Geschwulst des linken Seitenventrikels lediglich durch doppelseitige Stauungspapille, von langdauernden, unerträglichen Kopfneuralgien abgesehen. Die erst im letzten Stadium versuchte Parazentese konnte den Tod nicht mehr aufhalten. Hier hatte der Augenspiegel allein die Diagnose ermöglicht.

4) **Sekundärglaukom bei interstitieller Hornhaut-Entsündung,** von Ed. A. Shumway.

Die Krankengeschichte eines typischen Falles von Keratitis interstitialis

bei einem Knaben, mit drei getrennten Attacken innerhalb 6 Jahren, ohne eigentliche Iritis mit geringen hinteren Synechien. Dennoch trat zum Schluß Sekundärglaukom mit tiefer Exkavation der Sehnerven auf, so daß die Iridektomie gemacht werden mußte. Solche Erscheinungen, die nach Fuchs mit einer Beteiligung des Uvealtraktus erklärt werden müssen, fordern zur Vorsicht im Gebrauch des Atropins auf und fordern eine Kombination von Pilokarpin mit Dionin, event. rechtzeitige Paracentese. Iridektomie sollte jedenfalls erst nach Abklingen der entzündlichen Erscheinungen gemacht werden.

5) **Sympathische Augen-Entzündung,** von F. Deutschmann. (Aus dem Deutschen übertragen.)

6) **Angeborener Mangel beider untern Tränenpunkte. Lebenslängliche beiderseitige Tränensack-Entzündung. Anscheinende Heilung durch Dakryocystorhinostomie,** von W. H. Lüdde. (Operateur: W. C. Bryan.)

Verf. gibt der Kommunikation zwischen der Nasenhöhle und dem Auge auf dem Wege der genannten Operation den Vorzug vor der Exstirpation des Tränensacks. Wo es gelte, die Verbindung vorübergehend aufzuheben, genüge der zeitweilige Verschluß der Tränenpünktchen.

7) **Submuköse Dakryocystorhinostomie bei andauernder Tränensack-Entsündung,** von W. M. C. Bryan.

Betrifft das chirurgische Vorgehen im obigen Falle. Die Versuche, mittelst der Drainage durch die Nase andauernde Tränensack-Eiterung zu heilen, gehen bis in den Anfang des 18. Jahrhunderts zurück[1], bis sie neuerdings von Aubaret, Toti und Lagrange wieder aufgenommen wurden, die von außen her operierten, während dann Caldwell, Killian und Passow die intranasale Methode einführten. Alle schnitten aber das vordere Ende der unteren Muschel ab. West demonstrierte dann 1910 in der amerikanischen Gesellschaft ein neues Verfahren, das er eine Fenster-Abschneidung des Nasenkanals nannte, bei welcher er ein Fenster im Kanal oberhalb der unteren Muschel ausschnitt, indem er dabei auch einen Teil des Tränenbeins und ebenfalls ein Stück aus dem Oberkieferknochen entnahm. Nach diesem etwas modifizierten Verfahren operierte auch Verf. Peltesohn.

VI. The Ophthalmic Record. 1912. Juni.

1) **Ein Fall von Gummigeschwulst des Augenlids,** von C. A. Clapp.

Patientin, eine 54jährige Frau, zeigte eine einer verhärteten Meibom'schen Cyste ähnliche Masse im Oberlid in der Nähe des innern Augenwinkels. Erst, als sich eine Geschwürs-Bildung in der Bindehaut und Hornhaut hinzugesellte, wurde man aufmerksam und erwies durch stark positive Wassermann-Reaktion und den Erfolg einer Schmierkur den syphilitischen Charakter der Geschwulst. Im Gegensatz zu den Primär-Affekten des Lids sind tertiäre Erkrankungen am Lid selten und treten meist als allgemeine Verdickung in Form einer Tarsitis auf, die weniger schmerzhaft als die Gummiknoten zu sein pflegen.

2) **Zellgewebs-Entzündung der Augenhöhle,** von F. Holdsworth.

Ausgehend von einer infektiösen Erkrankung der Siebbeinzellen und durch erzwungene Nasenspülung und Schnäuzen in die Augenhöhle geleitet,

[1] Ja, bis zum Altertum. H.

verursachte die Entzündung Exophthalmus und seitliche Verdrängung des Bulbus nach außen, Chemosis und Bindehaut-Blutungen. Nachdem vergeblich durch Einschnitt nach Eiter gefahndet worden war, besserte sich der Zustand nachher von selbst.

Juli.

1) **Spindelzellen-Sarkom der rechten Augenhöhle mit Erhaltung des intakten Muskel-Apparats entfernt,** von F. Allport.

Die Diagnose bei der 24jährigen Patientin wurde lediglich auf Grund einer mäßigen Prominenz des Augapfels und einer in der Tiefe bei stärkerem Druck fühlbaren Resistenz gestellt. Durch ein dem Killian'schen Schnitt ähnlichen krummen Einschnitt wurde die Fascia orbitotarsalis eröffnet und die Geschwulst in toto enukleiert, ohne daß ihre Kapsel einriß. Sie war gestielt und saß nur locker an der Orbitalwand. Ebenso wurden noch zwei kleinere ebenfalls eingekapselte Geschwulstmassen entfernt. Histologisch erwies sich ein Spindelzellen-Sarkom in straffer fibröser Kapsel, die eine gewisse Gutartigkeit gewährleistete. Nach mehr als 3 Monaten zeigte sich kein Anzeichen von Rezidiv.

---

2) **Keratotomie zur Entfernung von Hornhaut-Narben und -Trübungen,** von G. B. Jobson.

Verf. empfiehlt, nach seinen Erfahrungen an 15 Fällen Hornhaut-Narben auszuschälen, und zwar unter sorgfältiger Schonung der Descemetis so tief, bis man auf gesunde Hornhaut-Substanz trifft. Er gibt dazu geeignete Instrumente (Messerchen, Häkchen und Pincette) an. Bei der Bespülung des Hornhaut-Gewebes vermeidet er konzentriertere Lösungen und gebraucht die Normal-Kochsalzlösung oder Borwasser. Er hat Besserungen der Sehschärfe von Fingerzählen bis $^{20}/_{70}$ erreicht.

---

3) **Anomalien der Refraktion in ihren Beziehungen zu den Störungen des Muskel-Gleichgewichts,** von S. D. Risley.

---

4) **Thyroid und Arsenik bei Augen-Krankheiten durch interne Sekretions-Anomalien,** von S. B. Muncaster.

Wenn Thyreoidea, Thymus oder Nebenniere, Milz u. dgl. erkranken oder zugrunde gehen, pflegen die Nieren überlastet zu werden und Albumen und Zylinder finden sich im Harn. In solchen Fällen schwand das Eiweiß nach Darreichung von einer Kombination von Schilddrüsensaft, zusammen mit Adrenalin und kakodylsaurem Natrium. Auch bei einigen Fällen von Retinitis pigmentosa und alten Pigmentherden der Aderhaut erzielte er mit dieser Kombination unerwartete Besserungen.

---

5) **Behandlung der Netzhaut-Ablösung,** von G. C. Savage.

In 3 Fällen ausgedehnter Netzhaut-Ablösung machte Verf. in der Annahme, die die Netzhaut von ihrer Unterlage abdrängende Flüssigkeit könne sauer reagieren, eine subkonjunktivale Einspritzung von 15 Teilstrichen einer zitronensauren Natronlösung (25 Gran : 1 Unze), um eine Exosmose herbeizuführen. Er wiederholte die Injektion, wo es nottat, und erreichte zum Teil schon nach 17 Stunden erhebliche Besserungen der zentralen Sehschärfe. Genaue objektive Angaben und Gesichtsfeld-Messungen werden aber nicht angeführt. Peltesohn.

Vermischtes.

1. Prof. Ferdinand Monoyer ist, 76 Jahre alt, zu Lyon verstorben. Von Geburt Elsässer, hat er 1870 seinen Schwiegervater, Prof. Stoeber in Straßburg vertreten, zog dann nach Nancy und wurde Professor der Augenheilkunde in der daselbst neu begründeten Universität, ging aber 1876 nach Lyon als Prof. der Medizinischen Physik.

Von ihm stammt der Name Dioptrie; zusammen mit Nagel hat er für die Einführung des metrischen Systems in die Brillen-Bezeichnung gekämpft. Er hat auch metrische Schrift-Skalen herausgegeben; Donders' Lehre von den Refraktions Fehlern und Wundt's medizinische Physik hat er französisch herausgegeben.

Wir verdanken ihm auch einen Augenspiegel für 3 Beobachter und den quasi-linearen Schnitt nach unten, zur Ausziehung des Stars, den Dr. A. Stoeber jr. 1877 in seiner preisgekrönten Dissertation beschrieben hat.

Im Jahre 1904 auf dem internationalen Kongreß der Augenärzte zu Lausanne hatten wir noch Gelegenheit, die Beredsamkeit des rüstigen Forschers zu bewundern. H.

2. Im Juli d. J. starb nach längerer Krankheit, 43 Jahre alt, Julius v. Siklóssy jun., Privatdozent der Augenheilkunde in Budapest. Er war der Sohn Julius v. Siklóssy sen., der in den 60er Jahren des vorigen Jahrh. Schüler und Assistent Arlt's gewesen, und durch viele Jahre als gesuchter Augenarzt und glänzender Operateur in Budapest wirkte.

Bei seinem Vater hatte sich Siklóssy jun. zum ausgezeichneten Augenoperateur herausgebildet, war dann ins Ausland gegangen, um seine theoretische Ausbildung zu vervollkommnen und hatte auch einige Zeit als Assistent Dufour's in Lausanne gewirkt. In Budapest hatte er bald einen größeren Wirkungskreis errungen, namentlich seitdem er die Augenabteilung am Krankenhause der Barmherzigen Brüder leitete. Seine literarische Tätigkeit war, solange er gesund war, nicht unbedeutend: Zu nennen sind vor allem seine Arbeiten über die Messung der Sehschärfe, in denen er den Begriff der „Akuität" schuf; ferner über plastische Operationen an den Augenlidern, und zahlreiche kasuistische Artikel, die zumeist in ungarischer Sprache erschienen sind.

3. Ein Gedenkbuch an Max Emmanuel Mandelstamm ist in russischer Sprache erschienen.

4. Der außerordentliche Professor Dr. Alfred Bielschowsky in Leipzig ist als Nachfolger von Geheimrat Bach als ordentlicher Professor der Augenheilkunde an die Universität Marburg berufen worden und wird sein neues Lehramt zu Beginn des bevorstehenden Wintersemesters antreten.

5. New York med. Journ., June 1, 1912 bringt eine Kritik meiner „Behandlung der Kurzsichtigkeit", nach der englischen Übersetzung von G. Lindsay Johnson, New York 1912.

> *„On the whole, the choice of the right spectacles for myopic persons is no simple affair." „We cannot leave it entirely to the opticians!"* (The italics and exclamation point are our own.) Heaven forefend any such practice in this country of ours! If there is one thing that we in our insistence on the carefullest refraction have demonstrated as a profession in this country, it is the preventive action of thorough refraction against the development of high myopia. The work of Norris, Oliver,

de Schweinitz, Jackson, and especially Risley (not to speak of many others all over the United States) in this particular connection is too well known to need anything more than casual mention.

Der Herr Verf. hätte sich diese Belehrung und Vermahnung wohl ersparen können, wenn er meinen deutschen Text aufgeschlagen hätte. Derselbe lautet: „Überhaupt ist die Wahl des richtigen Brillenglases durchaus nicht eine so einfache Sache. Den Brillenhändlern können wir sie nicht überlassen."[1] Da der Übersetzer des Büchleins in Süd-Afrika, der Drucker in den Vereinigten Staaten von Amerika, der Verfasser in Berlin wohnte; so war Durchsicht der englischen Druckbogen für mich eine Unmöglichkeit. Ich hatte auch gar nicht daran gedacht, da ich zu einem so namhaften Schriftsteller, wie Lindsay Johnson, vollstes Vertrauen besaß. Hätte er mich wegen der Einschiebung des Wortes entirely befragt, so würde ich geraten haben das Wort vor we cannot zu setzen.

Übrigens hat die Übersetzung von Lindsay Johnson recht günstige Beurteilungen gefunden. Vor mir liegt ein Brief an denselben aus Buffalo, den 11. Juli 1912 (American Academy of Ophthalm.), in dem es heißt:

„I have in my library your translation of Prof. Hirschberg's „„Short sight"". I think it one of the most excellent things that has appeared in literature in a long while and I congratulate you upon being the man to get it before the English speaking public" .... H.

6. Prof. Theodor Leber in Heidelberg hat in erfreulicher Rüstigkeit am 18. Juli d. J. sein 50jähriges Doktor-Jubiläum gefeiert.

Die Berliner ophthalmologische Gesellschaft hat ihn zum Ehren-Mitglied erwählt.

7. Bei Gelegenheit der Zweihundertjahr-Feier der Universität zu Dublin wurden Prof. Ernst Fuchs aus Wien und Prof. Allvar Gullstrand aus Upsala zu Ehren-Doktoren (D. Sc.) ernannt.

8. Prof. Hirschberg ist am 3. April d. J. bei Gelegenheit des 75jähr. Jubiläums der Universität Athen zum Ehren-Doktor der medizinischen Fakultät ernannt worden.

9. Zum Süd-Pol, von Roald Amundsen.

„Die Augen leiden bei dieser Beleuchtung (dem grauen Nebel-Schleier) am meisten, und es wird häufig behauptet, die Schnee-Blindheit stelle sich nach solchen Tagen am oftesten ein. Daran ist indes nicht allein die Überanstrengung schuld, die den Augen durch das beständige aufmerksame Sehen zugemutet wird, sondern auch die Unvorsichtigkeit, mit der man die Schneebrillen, besonders solche mit dunklen Gläsern, immer wieder auf die Stirne hinaufschiebt. Wir kamen indes recht gut weg, nur ganz wenige von uns hatten unter einem leichten Anfall dieser unangenehmen Augenkrankheit zu leiden. Merkwürdigerweise hat die Schnee-Blindheit manches Gemeinsame mit der See-Krankheit. Fragt man einen Menschen, ob er seekrank sei, so antwortet er in zehn Fällen neunmal: ‚Nein, durchaus nicht — nur etwas Magenweh!' Dasselbe, nur in etwas andrer Weise, ist bei der Schnee-Blindheit der Fall. Kommt ein Mann abends mit einem entzündeten Auge ins Zelt, und fragt man ihn, ob er schneeblind sei, so kann man sich darauf

[1] Das genügt vollständig. Bei uns in Deutschland besteht kein solcher Krieg zwischen Optikern und Augenärzten, wie in England und in den Vereinigten Staaten.

verlassen, daß er halb beleidigt antwortet: ‚Schneeblind — wie kommt ihr nur darauf? — weit entfernt — es ist nur eine leichte Erkältung'."

Herr Amundsen hat mir persönlich mitgeteilt, daß die Schanz'schen Schutzgläser ihn befriedigt haben. H.

10. Essen (Ruhr), 16. Oktober. Das hiesige Schwurgericht verurteilte den Drogisten Kernebeck in Gelsenkirchen wegen Vergehens gegen die §§ 13 und 14 des Nahrungsmittel-Gesetzes zu 2 Jahren Gefängnis. 6 Monate und 2 Wochen wurden auf die Untersuchungshaft angerechnet. Der Angeklagte hatte seinerzeit Methyl-Alkohol zu Trinkzwecken verabfolgt, nach dessen Genuß mehrere Personen infolge Vergiftung starben. (V. Z.)

Bibliographie.

1) Epidemische Augen-Entzündung, von J. Reid. (Brit. med. Journ. Mai 1912.) Verf. beobachtete eine epidemisch auftretende Conjunctivitis mit Lid- und Bindehaut-Ödem und sehr geringer Schmerzhaftigkeit. Während der klinische Anblick eine ernste Erkrankung erwarten ließ, zeigte sich nur ein wenig Sekret von hellerem Aussehen, als man es bei Gonorrhöe sieht. Bei der mikroskopischen Untersuchung fand sich der Pneumococcus, sonst weiter keine Kokken.

2) Ein interessanter Fall von Farbenblindheit, von A. R. Galloway. (Brit. med. Journ. April 1912.) Verf. prüfte einen Seemann, der bereits mehrere Jahre anstandslos gefahren hatte, nach verschiedenen Methoden nach Scott's Asbest-Zylinder, Holmgren's Wollproben, Edridge-Green's Wollproben, Edridge-Green's Glasscheiben mit Thorington-Asbest-Zylinder und endlich mit dem kleinen Spektroskop. Es ergab sich eine trichromatische Farbenblindheit mit Verkürzung des roten Endes im Spektrum. Die Wollproben nach Holmgren hatte der Prüfling sicher unterschieden, ein Beweis, daß sie in der Hand von Laien keine genügende Sicherheit bieten.

3) Nystagmus der Bergleute, von F. W. Edridge-Green. (Brit. med. Journ. Mai 1912.) Verf. erklärt sich das Zustandekommen des Nystagmus bei den Bergleuten so, daß das Auge sich bemüht mit der Fovea zu sehen, weil so die derselben benachbarten Partien der Netzhaut eher Licht empfangen und den Sehpurpur in die Fovea diffundieren, ohne den die Fovea blind bleibt. Diese fortwährende Bewegung des Augapfels führt dann zum Nystagmus. Verf. wünscht zu erfahren, ob seine theoretische Annahme sich mit der Praxis deckt und ob eine entsprechende Anordnung der Beleuchtung vorteilhaft wirken würde. Peltesohn.

4) Über Schrotschuß-Verletzungen des Auges, von Carl Netz. (Inaug.-Dissert., Jena 1910.) Veröffentlichung der Krankengeschichten von 17 verschiedenen Fällen der Wagenmann'schen Klinik.

5) Pathologisch-anatomischer Befund bei Dynamit-Verletzung am Auge, von Otto Seidel. (Inaug.-Dissert., Heidelberg 1912.) Verf. veröffentlicht den genauen Befund von 2 Fällen aus der Wagenmann'schen Klinik. Das Ergebnis dieser Fälle steht in einem Widerspruch mit dem von v. Hippel. Dieser fand bei Dynamit-Verletzung eine Aussaat von Fremdkörperchen, die durch Explosion in das Augeninnere geschleudert sein sollten, in allen Schichten des Auges und schreibt der entzündungs-erregenden Eigenschaft der massenhaft eingedrungenen Fremdkörper den ungünstigen Ausgang zu, während hingegen die beiden Heidelberger Fälle nur ganz vereinzelte Fremdkörper aufwiesen, die aseptisch eingeheilt waren; der ungünstige Aus-

gang in diesen Fällen war auf eine zu der perforierenden Verletzung hinzugetretene Infektion zurückzuführen.

6) Ein Fall von Melanosarkom im phthisischen Auge, von Georg Zetsche. (Inaug.-Dissert., Heidelberg 1910.) (Aus der Wagenmann'schen Klinik.) Verf. veröffentlicht den genauen makroskopischen und mikroskopischen Befund unter besonderer Berücksichtigung der Frage, ob ein Trauma, das 42 Jahre vor der wegen Melanosarkom ausgeführten Enukleation Phthisis bulbi erzeugt hatte, auch für die Entstehung der bösartigen Geschwulst verantwortlich gemacht werden kann. Einen direkten Zusammenhang zwischen Trauma und Tumor lehnt Verf. wegen des großen Zeitraumes ab und beschäftigt sich dann mit der Frage, ob die Phthisis ein begünstigendes Moment für Entstehung des Tumors abgibt. Hierüber sind die Meinungen der Autoren (Leber, Krahnstöver, Fuchs) geteilt. Die Frage dürfte erst nach Sammlung genügenden statistischen Materials richtig beantwortet werden können.

7) Beitrag zur Kenntnis des Melanosarkom der Aderhaut, von Victor Mentberger. (Inaug.-Dissert., Heidelberg 1911.) Verf. veröffentlicht drei bemerkenswerte Fälle von Aderhautsarkom aus der Wagenmann'schen Klinik. Bei zweien dieser Fälle war es schon zum Durchbruch in die Sklera gekommen, trotzdem es sich um ein frühes Stadium des Aderhautsarkom handelte und rechtzeitig enukleïert wurde. In den beiden Fällen war demnach die Möglichkeit des Auftretens eines Lokalrezidivs oder einer Metastase nicht von der Hand zu weisen. Dies gilt auch für den dritten Fall, in welchem verhältnismäßig spät enukleïert wurde, weil es sich um ein ziemlich kompliziertes Krankheitsbild handelte, welches durch seine diagnostischen Schwierigkeiten lange im unklaren blieb. Noch bis zur Enukleation konnte nicht mit Sicherheit die Diagnose auf Aderhaut-Tumor gestellt werden, weil vor demselben sich eine große intraokulare Blutung befand. Verf. bespricht die differential-diagnostischen Gesichtspunkte und beschreibt aus der Literatur weitere analoge Fälle, die gleich dem seinigen diagnostische Schwierigkeiten boten und von dem typischen Verlauf des Aderhautsarkom abwichen. L. Jacobsohn.

8) Die Dissertation Johann Friedrich Reichenbach's über eine neue Operations-Methode der Pupillen-Verwachsung 1767, von Alfons Bantle. (Inaug.-Dissert. Tübingen, 1912.) Auf S. 29 seiner Arbeit sagt Verf.: „Überblicken wir die Schrift Reichenbach's, so ist zunächst zu sagen, daß Hirschberg (Graefe-Saemisch, II. Aufl., Bd. 13, S. 436 bis 462; Centralbl. f. Augenheilk. 1892, Januar) den wesentlichen Inhalt wiedergegeben hat, so daß uns also hier neben dessen Wiederholung nur eine bescheidene Nachlese übrig bleibt."

9) Jubilé du Prof. Henri Dor. (Lyon, 1912.) Am 24. März feierte Henri Dor seinen 75. Geburtstag. Schüler, Freunde und Verehrer überreichten ihm eine Plakette, deren Vorderseite das Bildnis des Gefeierten zeigt, während die Rückseite eine allegorische Darstellung „La science repousse les ténèbres" trägt. Das vorliegende Schriftchen bringt die gelegentlich der Überreichung des trefflichen Kunstwerks gehaltenen Ansprachen und Dor's Dank, der eine Reihe freundlicher persönlicher Erinnerungen an seinen Lehrer Albrecht v. Graefe auffrischte. Kurt Steindorff.

Um Einsendung von Separat-Abzügen wird gebeten (Berlin NW. 26 Schiffbauerdamm).

Verlag von Veit & Comp. in Leipzig. — Druck von Metzger & Wittig in Leipzig.

Centralblatt

für praktische

AUGENHEILKUNDE.

Herausgegeben von

Prof. Dr. J. Hirschberg, Geh. Med.-Rat, in Berlin.

Unter ständiger Mitwirkung der Herren Prof. G. Abelsdorff in Berlin, Dr. Berger in Paris, Prof. Birnbacher in Graz, Dr. Brailey in London, Prof. Cl. du Bois-Reymond in Schanghai, Dr. Crzellitzer in Berlin, Dr. Oscar Fehr in Berlin, Prof. C. Galleniga in Parma, Dr. Gibberg in Berlin, Hofrat Prof. Goldzieher in Budapest, Dr. Gordon Norrie in Kopenhagen, Dr. Isaigonis in Smyrna, Dr. Leo Jacobsohn in Berlin, Dr. May in Berlin, Lt. Col. F. P. Maynard, I. M. S., Calcutta, Dr. F. Mendel in Berlin, Dr. Moll in Berlin, Dr. W. Mühsam in Berlin, Dr. Neuburger in Nürnberg, Dr. Peltesohn in Hamburg, Dr. Pergens in Maseyck, Prof. Peschel in Frankfurt a. M., Dr. Puntscher in Klagenfurt, Dr. M. Reich in Petersburg, Dr. H. Rönne in Kopenhagen, Obermed.-Rat Dr. Schnee in Oldenburg, Prof. Schenkl in Prag, Prof. Schwarz in Leipzig, Dr. Spiro in Berlin, Dr. Steindorff in Berlin.

Monatlich ein Heft. Preis des Jahrganges 12 Mark. Zu beziehen durch alle Buchhandlungen des In- und Auslandes und die Postanstalten des Deutschen Reiches.

1912. Sechsunddreißigster Jahrgang. November.

Inhalt: **Original-Mitteilung.** Beitrag zur Kenntnis der „abgeschwächten Tuberkulose" der Bindehaut Conjunctivitis Parinaud). Von Dr. **Jacob Stern**, I. Assistent.

Gesellschaftsberichte. 1) Berliner Ophthalmologische Gesellschaft. — 2) 80. Jahres-Kongreß der Britischen medizinischen Gesellschaft.

Referate, Übersetzungen, Auszüge. Geschichte der Statistik über die Erfolge der Star-Operation, von J. Hirschberg.

Journal-Übersicht. I. A. v. Graefe's Archiv f. Ophthalmologie. LXXXII. 2. — II. La Clinique ophtalmologique„ 1912, Juni bis September. — III. Revue générale d'Ophtalmologie, 1912, Nr. 6—8. — IV. Annales d'Oculistique, 1912, Juni. — V. Transactions of the Ophthalmological Society of the United Kingdom. Vol. 32, Fasc. II, 1912.

Vermischtes. Nr. 1—4.

Bibliographie. Nr. 1—4.

[Aus der vorm. Prof. Hirschberg'schen Augenklinik. (Leitender Arzt Dr. W. Mühsam.)]

Beitrag zur Kenntnis der „abgeschwächten Tuberkulose" der Bindehaut (Conjunctivitis Parinaud).

Von Dr. **Jacob Stern**, I. Assistent.

Wenn ich im folgenden einen neuen Fall von sogen. Parinaud'scher Conjunctivitis, in dem Tuberkulose als Ätiologie sichergestellt worden ist, veröffentliche; so geschieht das einmal, weil ich glaube, daß vorläufig, um zu einem abschließenden Urteil zu kommen, noch alle Fälle dieser Er-

krankung bekannt gegeben werden müssen, andrerseits, weil mir der positive Impf-Erfolg auf eine etwas andre Weise, als den bisherigen Untersuchern, gelungen ist.

Der Patient, ein 7jähriger Knabe, wurde uns von einem Kollegen, der sich über den Fall nicht klar war, am 22. Dezember 1910 in die Poliklinik geschickt. Die Mutter berichtete, daß das rechte Auge des Jungen sich vor 14 Tagen entzündet habe; zu gleicher Zeit sei eine Drüsen-Anschwellung an der rechten Halsseite aufgetreten. Ab und zu habe der Junge abends gefiebert; sonst sei er munter und früher auch nie krank gewesen. Von Tuberkulose in der Familie ist der Mutter nichts bekannt; auch nichts von einer Berührung des Knaben mit Haus- und Schlachttieren. Der Vater ist Gärtner.

Der Patient ist etwas blaß, aber anscheinend gesund; wenigstens ergibt die Untersuchung der inneren Organe nichts Krankhaftes.

Fig. 1.
Drüsenschwellung am Halse des Patienten bei Beginn der Erkrankung.

An der rechten Halsseite sind die Lymphknoten gut taubeneigroß geschwollen, nicht druckempfindlich; auch die Parotisgegend nimmt an dieser Schwellung teil. (Siehe Fig. 1.)

Sowohl Ober- wie Unterlid des rechten Auges erscheinen erheblich verdickt. Beim Betasten der Lider fühlt man eine körnige Einlagerung. Beim Evertieren des Unterlides springt die Konjunktiva wulstig vor. Sie ist in ihrer ganzen Ausdehnung eingenommen von ziemlich derben Knötchen (s. Fig. 2), die oberflächlich an Trachom-Follikel erinnern, sich aber von ihnen durch ihre unregelmäßige Form, auch durch ihre eigentümlich rötliche Farbe und vor allem durch gänzliches Fehlen der für Trachom so charakteristischen papillären Schwellung des zwischenliegenden Schleimhautgewebes unterscheiden; die zwischen den Körnern liegende Konjunktiva ist vielmehr ganz glatt, durchscheinend und nicht hyperämisch. Nur eine Stelle in der unteren Übergangsfalte ist stärker verändert: hier haftet — ungefähr das mittlere Drittel der unteren Übergangsfalte einnehmend — ein fester, gelblich-weißer Belag, der sich wie eine diphtherische Membran nicht ohne Verletzung mit der Pinzette von der Unterlage abheben läßt. Sonst fehlt, wie gesagt, jede stärkere entzündliche Reaktion in der Umgebung der Effloreszenzen. Auch die Conjunctiva bulbi, die etwas chemotisch, aber ganz blaß ist, ist dies wohl mehr durch Stauung, als durch Entzündung.

Beim Umkehren des Oberlides (s. Fig. 3) sieht man in der Übergangsfalte dieselben rötlichen Wucherungen, wie am Unterlide; nur sind sie hier etwas kleiner; in der Gegend des Tarsus fehlen sie ganz; sie werden hier ersetzt durch scharf umschriebene, kleine gelbe Knötchen, die hier isoliert oder in Gruppen zu vier oder fünf stehen. Auch der obere Rand des Tarsus ist von ihnen besetzt. Auch hier ist die freigebliebene Konjunktiva ohne jegliche entzündliche Reaktion.

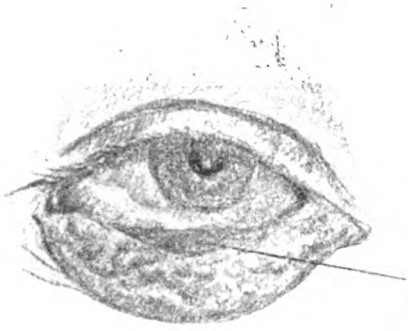

Fig. 2.
Unterlid im Beginn der Erkrankung.

Fig. 3.
Oberlid im Beginn der Erkrankung.

Die Conjunctiva bulbi, die, wie schon erwähnt, blaß chemotisch ist, ist im übrigen ebenso, wie die Kornea, frei von krankhaften Veränderungen.

Wir glaubten die Diagnose auf Parinaud'sche Conjunctivitis stellen zu müssen, was anscheinend durch den gutartigen Verlauf auch bestätigt wurde: Schon nach 14 Tagen schwand der diphtheroide Belag. Nach $1^1/_2$ Monaten war die Drüsen-Schwellung am Halse zurückgegangen; die Lider schwollen ab und ein Teil der Knötchen ging spontan zurück; nur zwei, die hart am oberen Lidrande saßen, wandelten sich in kleine Ulcera um, die rasch abheilten. Die Mutter des Patienten hielt es dann auch bald nicht mehr für nötig, den Kleinen zur Besichtigung vorzustellen.

Als wir ihn dann am 17. Mai 1911 (also 5 Monate nach Beginn der Erkrankung) wiedersahen, war der Befund folgendermaßen:

Keine Lymphknoten- und keine Lidschwellung mehr. Das rechte Unterlid fühlt sich beim Betasten zwischen zwei Fingern noch körnig an. (Siehe Fig. 4.) In der Conjunctiva palpebrae sind die Wucherungen erheblich zurückgegangen; die noch vorhandenen erscheinen sämtlich nicht mehr rot, sondern lassen eine gelbliche Farbe durchschimmern. Die Knötchen in der Konjunktiva des Oberlides sind zum Teil geschwunden, zum Teil größer geworden und alle gelb. Auch die Conj. bulbi ist jetzt von Knötchen befallen. Sie haben dieselbe Größe, wie die in der Conjunc-

tiva palpebra und sind von gelblicher Farbe; sie sitzen am reichlichsten in der Nähe der Lidwinkel, als habe die Infektion der Conj. bulbi durch direkten Kontakt mit den Knötchen der Conj. palpebrae stattgefunden; ein

Fig. 4.
Unter- und Oberlid 5 Monate später.

Knötchen sitzt aber auch isoliert am Limbus corneae. Die Kornea selbst ist vollkommen frei: nicht die geringste Infiltrat-Bildung, auch keine Verbreiterung des Randschlingennetzes.

Zweifellos bestand demnach eine Tendenz des Prozesses zur Selbstheilung; andrerseits aber hatte er nach einer Richtung an Ausdehnung zugenommen, die vielleicht auf die Dauer dem Auge einen bleibenden Schaden bringen konnte. Wir glaubten deshalb unsren bis dahin exspektativen Standpunkt in der Therapie aufgeben zu müssen, zumal auch die vorgenommenen Tierversuche und die anatomischen Untersuchungen ein bestimmtes Resultat erzielt hatten.

Impf-Versuche.

Am 14. Januar 1911 waren einige Wucherungen aus der Conjunctiva palpebra des Unterlides zu Versuchszwecken entfernt worden. Davon wurde ein Stückchen sofort nach der Exzision in ein frisch angelegtes Iriskolobom eines Kaninchen-Auges eingepflanzt. In den ersten Tagen nach der Implantation keinerlei Reiz-Erscheinungen; am 1. Februar 1911 (also 18 Tage nach der Implantation) war das Gewebsstückchen ganz von Fibrin eingehüllt und auf der vorderen Linsenkapsel bildete sich ein Exsudat von grauer Farbe, das bald wieder aufgesaugt wurde und einer Trübung an der hinteren Linsenfläche Platz machte. Am 12. Februar begann Gefäßneubildung in der Iris und auch in der Kornea über dem Gewebsstückchen, das selbst allmählich eine gelbliche Farbe annahm; nach weiteren 2 Tagen sah man an 3 Stellen der Iris Vorbuckelungen, die offenbar durch Infil-

trationen in der Tiefe veranlaßt waren. Die Gefäßbildung in der Kornea ging rapide weiter; starke Exsudation in die Vorderkammer folgte; dann wurde fast die Hälfte der Kornea von einer gelblichen Infiltration durchsetzt, an deren Stelle sie zu perforieren drohte. Der am 5. März enukleierte Bulbus wurde zu weiteren Impfungen usw. benutzt.

Eine am 24. Februar 1911 in der gleichen Weise bei einem zweiten Kaninchen vorgenommene Impfung von Gewebsstückchen der erkrankten Konjunktiva hatte den gleichen Erfolg. (Siehe Fig. 5.)

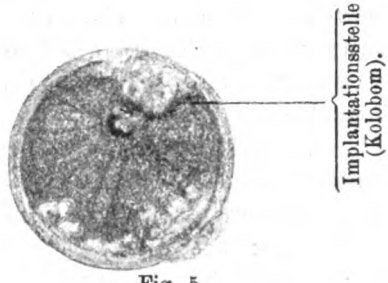

Fig. 5.
Iristuberkulose bei einem Kaninchen, durch Implantation von erkranktem Konjunktivalgewebe in ein frisch angelegtes Iriskolobom erzeugt. (Die Cornea ist abgetragen.)

Dagegen entstand bei einem am gleichen Tage geimpften dritten Kaninchen, bei dem aber eine Iridektomie nicht vorausgeschickt war, keinerlei Entzündung der Iris; vielmehr wurde das Gewebsstückchen allmählich resorbiert. Leider habe ich diesen Versuch (d. h. die Überimpfung eines Gewebsstückchens ohne vorherige Iris-Verletzung) nicht öfter ausführen können, so daß ich nicht mit Sicherheit sagen kann, ob dieser negative Erfolg mehr als ein Zufall war. Da aber alle andren Impf-Versuche, die durch eine Implantation des krankhaften Gewebes in eine frische Iriswunde angestellt wurden, positiv ausfielen, so ist es doch wahrscheinlich, daß zum Gelingen der Impfung eine vorherige Verletzung der Iris in der Tat notwendig war. Zu dieser Annahme sind wir wohl um so mehr berechtigt, als ja den früheren Autoren,[1] die Impf-Versuche bei sog. Parinaud'schen Conjunctivitis anstellten und krankhaftes Gewebe in die Vorderkammer von Kaninchen brachten, ohne die Iris vorher zu verletzen, keine Impfung gelang. Ich glaube demnach den positiven Erfolg der vorausgeschickten Iridektomie zuschreiben zu müssen, ebenso wie Wessely, Adam usw. wahrscheinlich doch nur dadurch zum Ziele kamen, daß sie das krankhafte Gewebsstückchen möglichst fein zerrieben in einer Aufschwemmung in die Vorderkammer brachten.

Eine mehrfach vorgenommene intraperitoneale und subkutane Impfung von Gewebsstücken der erkrankten Bindehaut auf Meerschweinchen hatte keinen positiven Erfolg.

---

[1] Auch Krusius-Clausen, die in dem einen ihrer Fälle ein Partikelchen der Bindehaut in ein (nicht iridektomiertes) Meerschweinchen-Auge gebracht hatten, erzielten ebenfalls „keine klinisch deutliche und typische intraokulare Tuberkulose, doch wurde 3 Wochen nach der Überimpfung die bei dem Tiere vorher völlig negative intrakutane Tuberkulin-Reaktion stark positiv." Krusius-Clausen: Beiträge zur Ätiologie der Conjunctivitis Parinaud. Arch. f. Augenheilk. 1911, S. 327.

Dagegen wies ein am 5. März 1911 mit Teilen des Auges vom Kaninchen I intraperitoneal geimpftes Meerschweinchen bei der Sektion am 21. Mai 1911 folgende Erscheinungen auf: Abszeß an der Impfstelle in der Bauchdecke; ausgebreitete Tuberkulose der Leber, der Milz und der Lunge.

Eine direkte Übertragung der Erkrankung von der Konjunktiva auf Meerschweinchen war also nicht gelungen; erst nachdem der Infektions-Erreger sich in der Iris des Tier-Auges vermehrt hatte und virulenter geworden war, war eine Infektion des Meerschweinchen-Peritoneums möglich geworden.

Daß wirklich eine Virulenz-Steigerung des Erregers im Tier-Auge stattgefunden hatte, zeigte die weitere Über-Impfung von käsigen Gewebsstückchen eines enukleierten Kaninchen-Auges auf das Auge eines andren Kaninchens: Schon am Tage nach der Impfung war das Auge heftig gereizt, nach 5 Tagen war die Hornhaut rauchig getrübt und nach einem Monat hatte sich eine mächtige Keratitis mit Gefäßbildung und Iritis mit Knötchen entwickelt, während bei der direkten Impfung mit Konjunktivalgewebe des Patienten zur Ausbildung einer gleich starken Entzündung fast die doppelte Zeit nötig gewesen war.

Daß weiterhin die Zahl der Erreger im Tier-Auge zugenommen hatte, ließ sich leicht aus Ausstrich-Präparaten, die aus der nekrotischen Kaninchen-Iris gewonnen wurden, ersehen: Im Gewebe der Konjunktival-Wucherungen selbst konnten trotz Durchmusterung zahlreicher Schnitte keine Bakterien gefunden werden. Im Iriskäse des zuerst geimpften Kaninchens wurden schon zahlreiche Tuberkelbazillen in jedem Gesichtsfeld gefunden, und noch viel massenhafter waren sie in den Ausstrich-Präparaten, die aus der Iris des vom 1. Kaninchen weitergeimpften Kaninchens angefertigt wurden. Ebenso wie bei Wessely zeigten auch hier die Tuberkelbazillen eine auffallend große Form und häufig stark granulären Zerfall.

Kulturen, die aus den Kaninchen-Augen und aus den Organen des Meerschweinchens angelegt wurden, sind leider aus äußeren Gründen eingegangen, sodaß ich nicht sagen kann, ob die gefundenen Tuberkelbazillen dem bovinen oder humanen Typus angehören.[1]

Pathologisch-anatomischer Befund (s. Fig. 6).

Zur anatomischen Untersuchung wurden exzidierte Bindehaut-Wucherungen benutzt. Die Schnitte wurden gefärbt mit Hämatoxylin-Eosin, nach v. Gieson, nach Weigert (Fibrin) und nach Unna-Pappenheim (Plasmazellen).

[1] Herrn Dr. Halberstädter, der diesen Teil der Untersuchungen in liebenswürdiger Weise übernommen hatte, aber leider währenddessen erkrankte, bin ich zu herzlichem Dank verpflichtet.

Die mikroskopische Untersuchung ergab: Das Epithel ist meist wohl erhalten, seine Zell-Lagen in den frischeren Stadien eher vermehrt, in den älteren eher vermindert. In den frischeren Stadien der Erkrankung wird es von zahlreichen Lymphocyten durchsetzt, die meist langgestreckt sind; ferner von einzelnen eosinophilen Zellen, aber so gut wie gar nicht von polymorphkernigen Leukocyten. Dicht unter dem Epithel folgt meist eine (weder nach oben, noch nach unten scharf abgegrenzte) Schicht, die sich

Fig. 6.
Vertikalschnitt durch ein exc. Knötchen: *a* Epithel, *b* Riesenzelle, *c* Nekrose, *d* fibröser und Lymphocytenwall, *e* Schicht von Lymphocyten, epitheloiden, Plasma- und eosinophilen Zellen.

zusammensetzt aus in feinmaschiges Zwischengewebe eingelagerten Lymphocyten, Plasmazellen, epitheloiden und eosinophilen Zellen. Darunter liegen dann Gebilde, die in ihrem Aufbau Tuberkeln außerordentlich ähnlich sind; wo sie verhältnismäßig groß geworden sind, stoßen sie auch direkt an die Basalschicht des Epithels an. Im einzelnen grenzen sich diese Bildungen von ihrer Umgebung durch einen mehr oder weniger vollständigen, von zahllosen Lymphocyten durchsetzten bindegewebigen Wall ab. In diesem Wall

eingeschlossen liegen Gruppen von epitheloiden Zellen, zwischen ihnen zerstreut Lymphocyten, die je näher dem „Wall", um so mehr an Zahl und Tinktionsfähigkeit zunehmen. Wo die Knötchen größere Dimensionen gewonnen haben, findet man echte Riesenzellen. Eingelagert sind die Zellen in ein faseriges Zwischengewebe. Im Zentrum des Gebildes findet man öfter eine Art Nekrose: Die Zahl und Färbbarkeit der Kerne ist hier stark reduziert; das Zwischengewebe ist balkig und schollig geworden; den Eosinfarbstoff nimmt es stärker auf und hält es energischer fest; nach v. GIESON färben sich die Bälkchen und Schollen bräunlichgelb; Fibrinfärbung nehmen sie nicht an. In den späteren Stadien nimmt die Bindegewebs-Wucherung, vom Walle zum Zentrum fortschreitend, immer mehr zu, wobei ein Teil der Bindegewebsfasern auch zu breiten Bändern wird und sich den Farbstoffen gegenüber wie hyaline Substanz verhält. Die Gruppen der epitheloiden Zellen werden immer kleiner, immer weiter voneinander abgedrängt und schließlich ganz durch Bindegewebe ersetzt, das dann auch ununterbrochene Lagen dicht unter dem Epithel bildet. Eine echte Verkäsung wurde an keiner Stelle und in keinem Stadium gefunden.

Es handelt sich demnach um Tuberkel, die von Anfang an die Tendenz zu fibröser und fibrös-hyaliner Umwandlung zeigen und auf diese Weise durch „Vernarbung" zur Ausheilung kommen, ohne daß eine Verkäsung aufgetreten ist.

Die bakteriologischen Ergebnisse wurden also aufs beste durch den pathologisch-anatomischen Befund bestätigt: Wir haben vor uns ein gewiß klassisch zu nennendes Bild der „abgeschwächten Tuberkulose".

Nachdem die Natur der Erkrankung, deren klinisches Bild PARINAUD umgrenzt hatte, klargelegt ist, insofern als die Ergebnisse WESSELY's[1] durch die Arbeiten ADAM-WÄTZOLD's,[2] KRUSIUS-CLAUSEN's,[3] MEISSNER's[4] und jetzt durch diesen neuen Fall bestätigt worden sind, bleibt noch die eine praktisch-wichtige Frage zu beantworten: Soll man den Prozeß der Spontanheilung überlassen, oder ist eine Allgemein-Behandlung notwendig?

Wir wissen, daß die meisten unter dem Namen Conjunctivitis Parinaud bekannt gegebenen Fälle über kurz oder lang ohne Allgemein-Behandlung, ohne Schaden zu hinterlassen, abgeheilt sind. Wir wissen aber meist nicht, was später aus den fast durchweg in jugendlichem Alter stehenden Patienten geworden ist. Daß der Prozeß nicht immer harmlos verläuft, zeigen Fälle, in denen es trotz sorgfältiger Behandlung zu Hornhaut-

[1] WESSELY: Beitrag zur Kenntnis der Konjunktival-Tuberkulose. Bericht über die 36. Sitzung d. ophthalm. Gesellschaft Heidelberg 1910.

[2] ADAM-WÄTZOLD: Über Conjunctivitis tuberculosa (Parinaud'sche Erkrankung). v. Graefe's Archiv Bd. LXXXI, 228.

[3] l. c.

[4] MEISSNER: Parinaud'sche Conjunctivitis und die Tuberkulose der Bindehaut. Zeitschr. f. Augenheilk., Februar 1912.

ulzeration mit Perforation gekommen ist (Bassères und Poujol zitiert nach Meissner).[1] Und wenn auch Meissner meint, daß diese Fälle nur irrtümlich unter dem Namen der Parinaud'schen Conjunctivitis beschrieben worden sind, während sie in Wirklichkeit eine schwere Tuberkulose darstellen; so wird man eben von vornherein nicht immer sagen können, welcher Gruppe man den gerade vorliegenden Fall zuteilen soll. Auch die „schwere Tuberkulose" kann im Anfang Knötchen-Bildung ohne Ulzeration zeigen; ich erinnere nur daran, daß in Sattler's Einteilung der Bindehaut-Tuberkulose eine follikuläre Form figuriert.

Ferner weiß man nicht, ob der Prozeß lokal bleibt; daß er es in Wahrheit nicht tut, zeigt ja die starke Mitbeteiligung der Lymphknoten; daß von hier aus Tuberkelbazillen weiter verschleppt werden, ist immerhin nicht ganz von der Hand zu weisen. Auch ein von Meissner[2] angeführter Fall stützt diese Ansicht: Bei einem jungen Mädchen war eine ganz umschriebene Bindehaut-Wucherung mit der Schere abgekappt worden; zur Überraschung der Ärzte ergab die Untersuchung das Bild des tuberkulösen Granulationsgewebes. Nach 8 Monaten aber mußte der Tränensack, der wie die Untersuchung ergab, ebenfalls tuberkulös erkrankt war, entfernt werden, und die innere Untersuchung ergab eine suspekte linke Spitze.

Jedenfalls, glaube ich, wird man immer das Bestreben haben müssen, auch die scheinbar noch so sehr lokalisierte Tuberkulose möglichst schnell zur Ausheilung zu bringen; andernfalls müßte man denn die wohl durch nichts begründete Hoffnung hegen, daß durch Überstehen einer solchen „abgeschwächten Tuberkulose" der Organismus eine Umstimmung erwerbe, die eine Reinfektion verhüte.

Auch die von Krusius[3] in seiner Arbeit eingehend begründete Anschauung der Conjunctivitis Parinaud als lokaler Tuberkulose-Reinfektion am schon tuberkulös durchseuchten Organismus würde mit der Forderung einer Allgemein-Behandlung nicht im Widerspruche stehen.

In unserm Falle brachte eine Tuberkulin-Kur den schleppenden Prozeß zur schnellen Ausheilung.

Gesellschaftsberichte.

1) Berliner Ophthalmologische Gesellschaft.

Vorsitzender: Herr J. Hirschberg. Schriftführer: Herr Wertheim.

Sitzung vom 17. Oktober 1912.

1) Herr Fehr: Vorstellung eines 32jährigen Mannes, der im Juli d. J. mit totalem Ektropium des rechten Oberlids auf der Augenabteilung

[1] l. c. [2] l. c. [3] l. c.

des R. Virchow-Krankenhauses zur Aufnahme kam. Im 10. Jahre Verletzung durch Schlag auf das Auge mit Holzpantoffel, im 17. zum 1. Male Anschwellung der Lider und der Augenbrauengegend, verbunden mit Schnupfen, sehr häufige Wiederholung dieser Anfälle, bis sich am Augenhöhlenrand eine Fistel entwickelte, aus der sich anfänglich Blut und Eiter, später eine wässrige Flüssigkeit entleerte. Ganz allmählich Entstehung der Umstülpung des Oberlids, die schließlich den Lidschluß verhinderte, schwere Entzündungen verursachte und die Sehkraft in hohem Grade gefährdete. Status bei der Aufnahme: Oberlid völlig ektropioniert, oberer Lidrand hinter den oberen Orbitalrand gezogen, daselbst besteht eine Fistel. Beim Versuch die Augen zu schließen wird die Hornhaut kaum zur Hälfte bedeckt, alte Hornhauttrübungen, frische Keratitis e lagophthalmo, Sehschärfe: Fingerzählen in 1 m. — Vor der plastischen Operation war unbedingt die ursächliche Erkrankung zu beseitigen. Die Anamnese sprach für eine Stirnhöhlen-Affektion; die Röntgen-Aufnahme schien diese zu bestätigen; denn während die Stirnhöhle links gut ausgebildet war, fand sich rechts nur ein dichter Schatten. Auf der Hals- und Nasen-Abteilung Operation durch Herrn Dr. Claus: Nach Hautschnitt Verfolgen der Fistel durch den eburnisierten Knochen, Narbenstränge begleiten die Fistel bis zur Dura, die bloßgelegt wird, nasal davon findet sich eine Mucocele. Diese wird samt den Narbensträngen entfernt und die Fistelöffnung ausgeschnitten. Heilungsverlauf glatt, die Fistel heilt aus. Jetzt konnte Vortr. an die plastische Operation des Oberlids gehen, die in der Überpflanzung eines aus der Wange entnommenen gestielten Lappens bestand. Erfolg sehr befriedigend; die Entstellung ist beseitigt, das Auge kann geöffnet und geschlossen werden, die Keratitis ist geheilt und die Sehschärfe wieder auf $^5/_{15}$ gestiegen.

2) Herr C. Hamburger stellt eine 24jährige Arbeiterin aus Ostpreußen vor mit schwerem Trachom, seit Jahren bestehend. Das linke, durch Pannus so gut wie blinde Auge (dasselbe zählte Finger in knapp 2 m Entfernung) wurde mit dem Römer'schen Jequiritol behandelt. Der Erfolg war glänzend: Die Sehschärfe stieg auf $^1/_4$ bis $^1/_3$.

3) Herr Peters (Rostock) a. G.: Über angeborene Staphylome.

Vortr. geht bei seinen Darlegungen aus von dem mittlerweile als typische Mißbildung erkannten Krankheitsbilde der angeborenen Defekt-Bildung der Descemet'schen Membran. Während v. Hippel hierfür die Bezeichnung Ulcus corneae internum prägte und diese angeborenen Hornhaut-Trübungen als das Resultat einer fetalen Keratitis betrachtete, haben sich in neuerer Zeit eine Reihe von Autoren der Ansicht des Vortr. angeschlossen, so z. B. Seefelder, Reis, Müller und Meissner, und nur Mohr diskutierte noch in jüngster Zeit die Möglichkeit der entzündlichen Entstehung der von ihm beobachteten angeborenen Hornhaut-Trübungen, die ich nach Einsicht der Präparate als Entwicklungs-Störungen kennzeichnen konnte.

So steht denn die Sache heute so, daß wir etwa 6 oder 7 anatomisch untersuchte Fälle kennen, in denen unzweifelhaft das Resultat einer fetalen Keratitis, zum Teil bedingt durch Syphilis, vorlag. Niemals handelte es sich dabei um eine eitrige Entzündung, sondern um parenchymatöse Entzündungsvorgänge lediglich auf endogener Basis, welche keinerlei Defekte erzeugten. Die beobachteten Defekte betreffen ausnahmslos die hintere Hornhautwand inkl. Descemet'scher Membran und ihres Endothels und entsprechen den klinisch so oft zu beobachtenden zentralen Hornhaut-Trübungen, die sehr

häufig doppelseitig, mit andren Mißbildungen zusammen und auch erblich vorkommen.

Diese kongenitalen Hornhaut-Trübungen sind nun in einer stattlichen Reihe von Fällen bei gleichzeitiger Staphylom-Bildung auf dem andren Auge beobachtet worden, so daß von vornherein der Verdacht naheliegt, daß es sich auch bei diesen Staphylomen um Entwicklungs-Störungen handelt. Ein anatomisch absolut beweisender Fall lag jedoch bis heute nicht vor, weil entweder das mit Hornhaut-Trübungen behaftete andre Auge nicht Gegenstand anatomischer Untersuchung wurde oder das Staphylom-Auge Veränderungen aufwies, die auch bei entzündlich entstandenen Staphylomen des späteren Lebensalters beobachtet werden. Als ich nun vor 4 Jahren beide Augen in einem solchen Falle untersuchen konnte, stellte sich zwar die Verwandtschaft der beiden Prozesse zur Evidenz heraus, aber es war die Staphylom-Bildung mit einer unzweifelhaft bakteriellen Entzündung ektogener Natur kompliziert, die ich jedoch als später, d. h. nach der Geburt entstanden kennzeichnen konnte; und Treacher Collins vertritt ebenfalls den Standpunkt, daß wenigstens ein großer Teil dieser Staphylome auf Entwicklungsstörungen zurückzuführen ist.

An der Hand eines neuen Falles ist Vortr. nun in der Lage, seine früher geäußerten Ansichten zu stützen, wenn auch eine andre Art der Entstehung für den 1908 publizierten Fall angenommen werden muß. Es handelt sich um ein in den ersten Lebensjahren enukleiertes Auge, welches mir von Herrn Kollegen Schläfke in Kassel in dankenswerter Weise überlassen wurde und ein etwas peripher sitzendes, etwa erbsengroßes Hornhautstaphylom mit einem kleinen zentralen Knopf aufwies. Die Untersuchung ergab nun, daß in der Substanz der das Staphylom bildenden Hornhautverdickung, die der Hauptsache nach aus einem lockeren, welligen, sklera-ähnlichen Gewebe bestand, ein mit mehrschichtigem Oberflächen-Epithel ausgekleideter Hohlraum bestand, dessen Inhalt amorphe Kugeln und eine an Linsengewebe erinnernde Masse bildete. Zu beiden Seiten dieses als sog. „Lentoid" zu deutenden Gebildes finden sich eine große Strecke hindurch stärker gefärbte Massen, die sich nach van Gieson gelbbraun färben und auf der einen Seite mit der Muskulatur des Ciliarkörpers zusammenhängen, während sie auf der andren Kerne und eine Faserung erkennen lassen, die ein anscheinend abnorm differenziertes Gewebe bilden, welches ebenfalls mit Muskelgewebe Ähnlichkeit hat, von der Muskulatur aber dennoch wesentlich differiert.

Gleichzeitig bestehen vordere Synechien im Sphinkterteil der Iris; an einer Stelle ist der Sphinkter selbst adhärent und in der Mitte ist die Hornhaut nach hinten vorgebuckelt und frei von Endothel und Descemet'scher Membran, die peripher erhalten ist, während die Bowman'sche Membran durchweg fehlt. Die Linsenkapsel ist an normaler Stelle und der Inhalt nur teilweise erhalten. Auffallend ist, daß keine Spur des Kapsel-Epithels mehr zu finden ist.

Außer diesen Veränderungen weist der Bulbus an einer Seite an die Hornhaut anschließend eine Veränderung der Sklera auf. Nach Abschneiden einer Calotte war diese Stelle vollkommen durchsichtig; die hornartige Beschaffenheit erklärte sich aus der starken Verdichtung des Gewebes, welches mit seinen Faserzügen und Kernen an echtes Hornhautgewebe erinnert und eine Strecke weit von mehrschichtigem Epithel überzogen ist, ohne daß Konjunktival-Gewebe zu erkennen ist.

Sehen wir von dieser letzteren Veränderung, die schwer zu erklären sein dürfte, vorläufig ab und beschränken uns auf die Hornhaut-Veränderungen, so können wir konstatieren, daß keinerlei Entzündungs-Erscheinungen, wohl aber deutliche abnorme Differenzierungen im Bereiche des Mesoderms und des Ektoderms vorliegen und damit ist der Beweis unanfechtbar geliefert, daß angeborene Staphylome reine Entwicklungs-Störungen sein können.

Wie sind diese nun zu erklären? Zunächst ist zu konstatieren, daß in der Mehrzahl der bis jetzt anatomisch untersuchten Fälle vordere Synechien in der Hornhautmitte und Defektbildung der Descemet'schen Membran vorlagen. In dem Falle von Mohr, der beim Schweine eine doppelseitige Hornhaut-Trübung beobachtete, ist die etwas ektasierte Hornhaut in der Mitte eingezogen, die Hinterwand dementsprechend verdickt und sie enthält Iris und Muskelgewebe, welches mit der Iris-Muskulatur in Verbindung steht. Dabei fehlt die Linse völlig. In einem Falle von Coats enthielt die verdünnte staphylomatöse Hornhaut Linsen- und Kapselreste, bei Stephenson füllte die Linse die ganze Staphylom-Ausbuchtung bis zur Kornea aus. In Wintersteiner's Falle lagen, wie in dem meinigen, den ich 1908 beschrieb, inmitten des verdickten Korneal-Gewebes Linsenmassen und Kapselreste, in andren Fällen, wo die Linse an normaler Stelle liegt, entspricht ihrer Vorderfläche eine napfförmige Ausbuchtung der Hornhaut-Hinterfläche. Weiterhin findet sich im Staphylom eine Cyste mit mehrschichtigem Epithel in dem Falle von Runte, mit Flimmer-Epithel in einem Falle von Krückow.

Wir finden demnach als gemeinsames Moment der angeborenen Hornhaut-Trübungen und der Staphylome eine Defekt-Bildung der Descemet'schen Membran und vordere Synechien, ferner oft erhebliche Verdünnungen, besonders der Hornhautmitte.

Während ich 1908 für meinen Fall annahm, daß die Linse durch eine traumatisch bedingte Perforation in die Hornhaut gelangt sei, muß ich heute, in Übereinstimmung mit Seefelder, diese Ansicht als unwahrscheinlich fallen lassen. Ich nehme vielmehr mit Treacher Collins als Ursache dieser Hornhaut-Veränderungen eine sehr frühzeitig einsetzende abnorme Differenzierung des zwischen Ektoderm und Linsenbläschen liegenden Mesoderms an; diese halte ich aber mit Rücksicht auf die an den Staphylomen zu erhebenden Befunde nicht für primär, sondern für sekundär. Das Primäre ist ein abnormes Verhalten des Ektoderms in dem Sinne, daß entweder keine Linse abgeschnürt wird, oder die abgeschnürte Linse im Bereiche der Hornhaut liegen bleibt oder die Linse in normaler Weise abgeschnürt wird und nach hinten tritt, wobei eine zweite, Pseudolinse, die Ursache der Staphylom-Bildung abgeben kann.

Damit wäre das Substrat der Vererbung die mangelhafte Differenzierung des Ektoderms im Hornhaut-Scheitel, welche Leukome, ektatische Leukome und Staphylome erzeugen kann, während die Kolobome und die Aniridie zurückzuführen sind auf eine abnorme Anlage des Ektoderms im Bereiche der Becherspalte oder des Augenbechers selbst, und so gelangen wir zu einer einheitlichen Erklärung anscheinend ganz verschiedenartiger Mißbildungen des Auges, die für sich allein vererbbar sind und sich untereinander kombinieren können.

(Näheres findet sich in einer demnächst erscheinenden Arbeit meines I. Assistenten, des Herrn Dr. Wirts.)

4) Herr Hugo Wolff: Untersuchung im unokularen und stereoskopischen, umgekehrten, reflexfreien Bilde.

Die Untersuchungs-Anordnung ist sehr einfach. Der stereoskopische Apparat besteht aus einer Ophthalmoskop-Linse und einem Fernrohr-Lupenpaar von entsprechender Achsenkonvergenz. Die Reflex-Freiheit wird durch Wolff's Beleuchtungsröhre hergestellt. Der geringen Anzahl von Glasflächen entsprechend, gestaltet sich das Güte-Verhältnis so, daß bei einer geringsten Beleuchtungs-Intensität, welche vom Untersuchten als ein mattgelblicher Schimmer empfunden wird, eine für den Beobachter (unokular und stereoskopisch) hohe subjektive Helligkeit des Augengrundbildes erzeugt wird. In dem Bilde erscheinen infolge der Porrhallaxie (v. Rohr) des Doppelfernrohrs, die Tiefenbeträge gesteigert, so daß selbst flache Tiefen-Anordnungen zur deutlichen stereoskopischen Wahrnehmung kommen. Die Netzhaut um die Sehnervenscheibe herum zeigt ihre Blutgefäße wohl 1 cm vor ihrem Niveau liegend und die Pigmentierung scheint wie ein zarter dunkler Schleier ebenfalls weit vor dem helleren Netzhautniveau im Glaskörper zu hängen. Im Hintergrunde des glasartig durchsichtigen Reliefs sieht man im Skleral-Niveau die weiße Sehnervenscheibe.

Die stereoskopische Betrachtung leitet sich aus des Vortr. neuer Methode (Berliner klin. Wochenschr. 1900, Nr. 16) der (unokularen) Ophthalmoskopie im umgekehrten reflexfreien Bilde her. Letztere besteht, wie erinnerlich, darin, daß man Wolff's elektrischen Augenspiegel genau wie zur Untersuchung im aufrechten Bilde dicht vor das untersuchte Auge (rechte Hand) und dann mit der linken die Ophthalmoskop-Linse, wie gewöhnlich, etwa um ihre Brennweite entfernt, davor hält.

Wenn sich der Beobachter um etwa 60 cm von der Ophthalmoskop-Linse (20 Diopt.) entfernt, so wird seine Augenbasis, d. i. der gegenseitige Abstand seiner Augendrehpunkte, im Mittel gleich 65 mm, dicht hinter der maximalweiten Pupille (8 mm) des untersuchten Auges im Glaskörper in einer Größe von etwa 5 mm als Ganzes abgebildet (stereoskopische Basis). Somit ist die Bedingung des beidäugigen natürlichen Sehens, welche wir nach v. Rohr die orthopische Augenstellung nennen, erfüllt: Strahlen von näher gelegenen Punkten verlaufen im Objekt- wie Bildraume mehr nasenwärts, von ferneren mehr schläfenwärts. Oder in der Ausdrucksweise der gewöhnlichen Abbildungs-Gesetze: dem aufrechten Beobachter im Bildraume, der das umgekehrte Bild betrachtet, ist im Objektraume ein auf dem Kopfe stehender Beobachter konjugiert, der das aufrechte Bild anblickt.

Bewaffnet sich der Beobachter mit einem (auf eine mittlere Distanz von etwa 60 cm eingestellten) Fernrohr-Lupenpaar von konstanter Achsenkonvergenz (etwa $6^1/_2$ Grad) und variabler Pupillendistanz, so erblickt er das hell-leuchtende stereoskopische, umgekehrte, reflexfreie Augengrundbild in 6 bis 8facher Vergrößerung und in einem Gesichtsfelde von etwa 7,5 mm gleich 5 Papillenbreiten Durchmesser. Durch Einschaltung eines Wenham'schen Refraktionsprisma zwischen untersuchtem Auge und Ophthalmoskop-Linse kann der Konvergenzwinkel vergrößert und demnach die Beobachtungs-Distanz zum bequemeren Handgebrauch in der Ophthalmoskopie verkürzt werden. Ob man letzteres allein durch eine noch stärker brechende Ophthalmoskop-Linse bewirken und die dann geringere Vergrößerung durch eine stärkere Vergrößerung im Doppelfernrohr ausgleichen will, ist eine Kostenfrage.

2) **80. Jahres-Kongreß der Britischen med. Gesellschaft.** Sektion für Augenheilkunde, Liverpool, 19. bis 26. Juli 1912. (Kurzer Bericht nach Brit. med. Journ. 3. August.)

Dr. George Mackay leitet die Diskussion über den Gebrauch des Tuberkulin bei Augenleiden ein. Die Calmette'sche Reaktion verwirft er als gefährlich, die Pirquet'sche hält er für maßgebend, wenn sie positiv ausfällt, · am sichersten aber sei das Koch'sche Neu-Tuberkulin in kleinen Dosen für die Diagnose zu verwerten. — Hill Griffith beschreibt 2 Fälle von tuberkulöser Conjunctivitis mit Schwellung der präaurikularen Drüsen, die voll Tuberkelbazillen waren, wo Tuberkulin vollständige Heilung herbeiführte. — Louis Dor (Lyon), der in 4 Jahren 80 Fälle von interstitieller Keratitis behandelte, rät das Tuberkulin nur in ganz schwachen Dosen anzuwenden, bis eine Reaktion eintrete. Komplikationen habe er nie erlebt, aber die Wirkung sei eine sehr langsame. Am meisten habe ihn die Bazillenemulsion befriedigt. — Marple (New York) hatte bei der Aderhaut-Tuberkulose sehr schlechte Resultate. — Butler (Coventry) hat die anfänglich ausgiebig verwendete Calmette'sche Reaktion wegen ihrer Gefährlichkeit wieder aufgegeben und hält auch die Pirquet'sche für unzuverlässig, weil sie in 90 % aller Erwachsenen positiv sei. Er schwört auf das Alt-Tuberkulin, das er innerhalb einer Woche dreimal injiziert. Fällt die Probe negativ aus, dann sei sicher keine Tuberkulose vorhanden. Seine Phlyktänenfälle seien zu 70 % positiv gewesen und auch die Parinaud'sche Bindehaut-Entzündung möchte er als tuberkulös ansprechen. Diese Ansicht vertritt auch Mackay trotz des Widerspruchs von Bishop Harman.

Dr. Hinshelwood (Glasgow) spricht über Behandlung der erworbenen Wortblindheit. Das Lesen müßte wieder von neuem eingeübt werden und gelinge auch, namentlich bei jüngeren Personen. Man solle damit aber warten, bis die akuten Erscheinungen der Hirnblutung, die ja meist die Ursache sei, abgeklungen sind.

Sydney Stephenson eröffnet alsdann die Erörterung über das Salvarsan in der Behandlung der Syphilis.

Die Salvarsan-Behandlung müsse Hand in Hand mit der Wassermann'schen Reaktion gehen. Es sei nicht zu verkennen, daß seit der Einführung der Salvarsan-Behandlung einzelne Erscheinungen der Krankheit einen andren Verlauf nehmen. So beobachte man jetzt die Paralyse, welche man als ein Spätsymptom der Lues kenne, in viel früheren Stadien. Dagegen seien schädliche Einwirkungen auf den Sehnerven, ob gesund oder krank, niemals bemerkt worden. Während das Mittel bei der interstitiellen Keratitis zum mindesten dem Quecksilber nicht überlegen sei, scheine es bei den sekundär syphilitischen Iridocyklitiden energisch und prompt zu wirken. Es sollte stets intravenös eingespritzt werden. Daneben sei das Quecksilber aber nicht zu entbehren.

Igersheimer (Halle) sieht die spezifische Wirkung des Mittels in seinem Vermögen, die Spirochäten zu töten, ohne eine Giftwirkung auf den Menschen auszuüben. Neo-Salvarsan habe den großen Vorzug, leicht löslich zu sein, aber es könne dadurch auch, wie das Experiment ergeben habe, leichter bei größeren Dosen zu Vergiftungs-Erscheinungen kommen. Das Neo-Salvarsan habe gerade auf die Affektionen im vorderen Teil des Augapfels eine heilsame Wirkung gezeigt, während bei tieferen Erkrankungen das alte Salvarsan vorzuziehen sei.

Marple hatte bei der interstitiellen Hornhaut-Entzündung keine rechten

Erfolge, dagegen überzeugte er sich von der Wirksamkeit bei der gummösen Iritis. Ramsay (Glasgow) hält die Herstellung der Neo-Salvarsanlösung zwar für viel leichter, aber auch durch ihre schnelle Oxydierung für gefährlicher, deshalb müsse sie stets ganz frisch bereitet werden. Die besten Resultate würden in frischen akuten Fällen erreicht und am ehesten bei Kombination mit der Quecksilberkur. Aber eine Überlegenheit des neuen vor dem alten Salvarsan könne er nicht zugeben. Browning (London) hat in zwei Fällen von sympathischer Entzündung ganz gute Erfolge gehabt. Harman führt die Zufälle bei der Einspritzung auf eine falsche Zubereitung der Lösung zurück. Auch er sei bei der interstitiellen Keratitis enttäuscht worden. Pockley (Sydney) sah in einem Falle, dessen Blindheit und Taubheit prompt geschwunden war, bald darauf den Tod eintreten.

Dr. Inglis Pollock (Glasgow) hält einen Vortrag über intraokulare Blutungen, für die er die Venen und nicht die Arterien verantwortlich macht.

Bradburne (Southport) spricht über muskuläre Gleichgewichtsstörungen bei Ohrenleiden. Die meisten beruhen auf Labyrinth-Erkrankungen.

Jameson Evans zeigt ein Photometer, das er Optophon nennt.

Peltesohn.

Referate, Übersetzungen, Auszüge.

Geschichte der Statistik über die Erfolge der Star-Operation[1], von J. Hirschberg.

1. In den Resten, die wir von den Schriften der alten griechischen Ärzte besitzen, wird jede zahlenmäßige Andeutung über die Erfolge der Star-Operation vollständig vermißt. (§ 180, Celsus; § 259, Paulos von Ägina.)

2. Auch die Araber bringen keine Zahlen, aber doch schon den ganz vortrefflichen Satz: „Wenn du die Operation gut ausgeführt, so hast du Erfolge, so Gott will." (Ḫalīfa, § 272; Arab. Augenärzte II, S. 193.)

3. Über das an Geist, an Büchern, an Operationen so verarmte Mittelalter habe ich kein Wort zu verlieren.

4. Aber wir brauchen doch nicht bis zur Wiedergeburt der Augenheilkunde, d. h. bis zum Beginn des 18. Jahrhunderts, herabzusteigen, um die erste Andeutung einer Star-Operations-Statistik zu entdecken. Es ist Pierre Franco (§ 318), der 1561 geschrieben: „Ich glaube, ungefähr 200 Stare operiert zu haben, und kann für wahr versichern, daß immer von zehnen neun sich wohl befunden haben." Das wäre zehn Prozent Verluste bei der Niederdrückung des Stares. (Doch konnte er bei seiner reisenden Lebensart die End-Ausgänge nicht gut beobachten.) Also dieser einfache Wundarzt überragte nicht bloß die gelehrten Ärzte seiner Zeit an Kühnheit und Geschicklichkeit, sondern hat auch, als erster in der Welt-Literatur, eine wichtige Frage unsrer Wissenschaft zu bearbeiten versucht.

5. Bei den Erneuerern der Augenheilkunde, Maître-Jan, St. Yves, fehlen derartige Angaben. Sie haben auch die Star-Operation, die Niederdrückung, nicht abgeändert.

---

[1] Aus J. Hirschberg's Geschichte der Augenheilkunde im Graefe-Saemisch, III, 11: Frankreichs Augenärzte, von 1800—1850. (Graefe-Saemisch, XIV, 111.)

6. So müssen wir zu dem Reformator der Star-Operation, dem Erfinder der Ausziehung, Jacques Daviel, uns wenden, um zu erfahren, daß er, vom Herbst 1750 bis zum 15. November 1752, 206 Ausziehungen verrichtet habe, von denen 182 geglückt sind. (Das wären also $88^1/_3\,\%$ Erfolge. XIII, S. 489.) Am 12. Januar 1756 schreibt derselbe Daviel: „Von 354 Personen, die ich operiert, haben 305 vollkommenen Erfolg gehabt." (Das wären $86^1/_2\,\%$ Erfolge, auf die Personen berechnet. Vgl. XIII, S. 507. Leider hat man damals, und noch lange fürderhin, nicht immer die Zahl der Operationen zugrunde gelegt, sondern mit der Zahl der geheilten Individuen sich begnügt.) Daviel's Angaben sind von seinen eignen Landsleuten, besonders von denen, die im ersten Teil des 19. Jahrhunderts die Niederdrückung bevorzugten, in Zweifel[1] gezogen worden, wegen Caqué's ungünstigerer Partial-Statistik (XIII, S. 499); aber, wie mir scheint, ohne genügende Berechtigung. Denn, daß den Zweiflern nicht so gute Erfolge beschieden waren, wie seiner Meisterhand, ist doch als hinreichender Grund nicht anzusehen.

7. Der Siegeszug der Ausziehung bringt nur wenige Statistiken. Manche sind noch dazu sehr fragmentarisch. Pellier de Quengsy erklärt 1783, daß von seinen Kranken, die er durch Ausziehung operiert, $3^1/_2$ Viertel (das wären $87^1/_2\,\%$) das Gesicht wieder erlangt hätten. (XIV, 1, S. 95.) Jung-Stilling belehrt uns 1791, daß von seinen „237 Starblinden, die er bis dahin (nach seiner Methode der Ausziehung) operiert, nur etwa der 7. mißlungen ist." (Das wären $14\,\%$ Verluste, wenn wir statt „Individuen" Operationen ansetzen dürften. XIV, 1, S. 212.)

9. Aber auch die Gegner der Star-Ausziehung an der Jahrhundertwende suchen mehr durch Behauptungen, als durch Zahlen zu beweisen. Scarpa hat gar keine Zahlen; Himly erklärt 1806, zugunsten der Reklination, „nur zwei Verluste unter 50 Operationen gehabt zu haben". Eigene Zahlen über die Ausziehung führt er gar nicht. (XIII, S. 527; XIV, 2, S. 12.)

9. So kam es, daß die französischen Chirurgie-Professoren, z. B. Velpeau, welche die Niederlegung ausschließlich übten, den Wert der Statistik für die Wahl zwischen den beiden Operationen überhaupt in Frage stellten: zumal die Zahlen ihres einzigen Vertreters der Ausziehung in Paris, des Professor Roux ($34^1/_2\,\%$ Verluste bei der Ausziehung, 1816), nicht als bestechend angesehen werden konnten. Daß der fünfte Pamard, in seiner Dissertation von 1825, $84\,\%$ volle, $10\,\%$ halbe Erfolge und nur $3\,\%$ Verluste bei den 359 Star-Ausziehungen seines Vaters den $27\,\%$ Verlusten gegenüberstellte, die Cloquet bei 166 Niederlegungen in Pariser Hospitälern beobachtet, machte auf sie keinen genügenden Eindruck. (§ 620.)

Sie verlangten, was ja nicht unberechtigt ist, eine vergleichende Statistik[2] aus einer in beiden Verfahren gleich geübten Hand. Daß eine solche schon vorlag, wenigstens der Versuch einer solchen aus dem Ende des 18. Jahrhunderts, war ihnen völlig unbekannt geblieben. Der Operateur war eben kein berühmter Chirurgie-Professor, sondern ein einfacher Wundarzt aus Bern; die Schrift keine Konkurs-, sondern eine Doktor-Arbeit.

[1] „Entweder war dies Daviel's ungünstigste Sonder-Reihe, oder er hat auch die Fälle alle als Erfolge gerechnet, wo Heilung ohne schwere Zufälle eingetreten war." (Favre, Arch. d'opht. III, S. 116, 1854.)

[2] So schon Boyer, Traité des maladies chirurg. V, S. 558.

Rudolf Abraham Schiferli (§ 435) meldet in seiner Abhandlung „über den grauen Starr", Jena und Leipzig 1797, S. 111: „Jutzeler in Bern hat 143 durch die Ausziehung operiert; 117 haben das Gesicht wieder völlig erhalten. Bei den 26 übrigen war der Erfolg auf verschiedene Art mehr oder weniger übel und unter diesen ungefähr 4 mal durch eigne Schuld der Patienten. Durch die Niederdrückung hat er 28 operiert: aus diesen 19 mit glücklichem Erfolg. 9 hatten auf verschiedene Art einen üblen Ausgang, davon 1 durch seine eigne Schuld. Nach diesen Beobachtungen zu schließen, ist das Verhältnis der durch die Extraktion Nicht-Kurierten zu denen, welche durch die Depression nicht genasen, wie Eins zu Zwei".

Diese Statistik ist ja noch keineswegs einwandsfrei; erstlich sind die Reihen zu klein, zweitens bezieht sie sich auf Personen, nicht auf Operationen. Dennoch ist sie weit überlegen den Angaben von Dupuytren aus dem Jahre 1834, welche für die Pariser Chirurgie-Professoren maßgebend blieben. (Vgl. § 552.)

Bei 8 Ausziehungen hatte Dupuytren 5 Heilungen; von 201 durch Niederdrückung operierten Personen wurden 158 geheilt, während 43 die Sehkraft verloren haben. (Das letztere gäbe, auf Personen berechnet, 27 % Verluste, — gegen 37 % bei der Ausziehung.)

10. Somit dürfen wir wohl behaupten, daß die erste genaue und brauchbare, vergleichende Statistik über den Wert der Ausziehung gegenüber dem der Niederdrückung von Friedrich Jäger in Wien herrührt; sein Sohn Ed. Jäger hat dieselbe 1844 veröffentlicht. (XIII, S. 529 und XIV, 1, S. 556.) Bei 728 Star-Ausziehungen $4^1/_2$ % Verluste, ein bis dahin fast unerhört günstiges Ergebnis; bei 129 Reklinationen 16 % Verluste.

11. Ed. Jäger selber hatte (1854) bei 114 Star-Ausziehungen $6^1/_2$ % Verluste, bei 81 Reklinationen 14 % Verluste. F. Arlt (1853) bei 541 Star-Ausziehungen 8 % Verluste, bei 82 Reklinationen 16 % Verluste. (Kr. d. Auges, II, S. 349.)

12. Diesen schließt sich nun Rivaud-Landrau an, im Jahre 1861. Er hatte in 20 Jahren (1840—1860) bei 2073 Star-Ausziehungen 9 % Verluste, bei 177 Niederdrückungen 29 %[1].

R. bringt also eine große Zahlenreihe, so groß, wie sie bisher noch nie in der Welt-Literatur aufgetaucht war, und ein übersichtliches, schlußfähiges Ergebnis.[2]

Keiner von den berühmten enzyklopädischen Chirurgie-Professoren zu Paris (oder Lyon), die lange Jahre hindurch über Hunderte von Betten verfügten, hat eine Leistung hervorgebracht, die mit dieser des einfachen Augenarztes vergleichbar war; die, wie diese geeignet schien, nach langer

[1] R. L. druckt „Trente neuf". Es sind aber 50 Miß-Erfolge auf 177 Operationen, das macht 29 % Verluste.

[2] Die Zahlen von F. Jäger, von F. Arlt, von Rivaud-Landrau waren lehrreich. Nicht brauchbar ist die Liste von 22 Autoren mit ihren Star-Erfolgen, die Jacobson 1865 (A. f. O. XI, 2, S. 115) zusammengestellt hat, noch dazu meist aus abgeleiteten Quellen; denn sie enthält u. a. auch winzige Reihen von 6, 16, 22 Fällen. Trotzdem ist sie vielfach wieder abgedruckt worden, so auch in der ersten Sonderschrift über Statistik der Star-Ausziehung, von Rothmund's Assistent, J. Dantone (1869, S. 34), der diese Reihe bis zu 34 Nummern vervollständigt hat. (Leider auch von mir selber 1886, in der Deutsch. med. Wochenschr., Nr. 18.) Wer über diesen statistischen Ballast unsrer Fach-Literatur einen Überblick gewinnen will, vgl. § 126—128 des Katalogs meiner Bücher-Sammlung.

Zeit des Irrtums und des Schwankens, wieder auf der ganzen Linie den Fortschritt anzubahnen. Dabei sind die Worte des Herrn Rivaud-Landrau ganz schmucklos und frei von der Redekunst jener Gewaltigen: „Der Vorteil zugunsten der Ausziehung als Allgemein-Methode ist beträchtlich. So durch die Erfahrung belehrt, habe ich die Niederdrückung als gewöhnliches Verfahren ganz aufgegeben und wende es nur noch in einigen besonderen Fällen an. Die Diszission (67 F.) hat nur 2 % Verluste ergeben; sie ist nur auf gewisse Fälle von angeborenem Star und auf den weichen Star anwendbar."

13. Eine neue Literatur der Statistik hebt an mit A. v. Graefe's neuem Verfahren des peripher-linearen Schnittes zur Star-Ausziehung (1867): man bestrebt sich, den ziffermäßigen Nachweis der Überlegenheit dieses Verfahrens über den klassischen Hornhaut-Lappenschnitt außer Zweifel zu stellen. Graefe selber hatte bei 600 Lappen-Ausziehungen 5 % Verluste, bei 600 nach seinem Verfahren operierten Fällen 2,8 %. (Zehender's Klin. Monatsbl., 1868.) Auch andre Neuerungen des Star-Schnitts treten auf, eine jede mit obligater Zahlen-Reihe.

Die mathematischen Grundlagen der medizinischen Statistik werden auf den Vergleich solcher Reihen angewendet. (J. Hirschberg, 1874.) Übrigens lehrt die einfache Überlegung, daß die Reihen groß und einwandsfrei, die Unterschiede der Erfolge bedeutend sein müssen, um einen Schluß auf die Überlegenheit einer Methode zuzulassen.

Wieder eine neue statistische Literatur erwächst in den achtziger Jahren aus der Anwendung antiseptischer und aseptischer Vorsichten auf die Star-Ausziehung. Es werden längere Reihen mit nur 1—2 % Verlusten, Reihen von über 400 Ausziehungen ohne eine einzige Vereiterung veröffentlicht. (Vgl. m. Einführung I, S. 59.)

Ziemlich gleichzeitig damit entbrennt ein kurzer und lokalisierter Kampf um die Wiedereinführung des Lappenschnitts mit runder Pupille, der auch mit den Waffen der Statistik, zum Teil unter nationalistischer Fahne, durchgefochten wurde.

Dann wird es still auf diesem Gebiet.

Der Satz der Araber, dessen Urheberschaft man allerdings nicht kannte, bildete in etwas erweiterter Form das Glaubensbekenntnis aller Star-Wirker: „Wenn du gut operierst und rein operierst, so hast du Erfolge."

Die idyllische Ruhe wurde wenig gestört durch die 1905 und 1906 ins Werk gesetzte Befragung der Meister. (XIII, S. 506.)

Die letzten Jahre lieferten eine neue Art der Statistik, die mit den fabelhaften Zahlen des Märchen-Landes Indien operiert, — nur schade, daß die Grundlagen der Zahlen kein Vertrauen verdienen. (XIV, S. 511.)

Journal-Übersicht.

I. A. v. Graefe's Archiv f. Ophthalmologie. LXXXII, 2.

1) **Über die Antikörper der Hornhaut,** von Privat-Dozent Dr. Martin Zade, Assistent der Univ.-Augenklinik in Heidelberg.

Die Bekämpfung der Hornhaut-Infektionen auf sero-therapeutischem Wege setzt voraus, daß die Frage, ob und in welchem Maße die Hornhaut an der allgemeinen Immunität teilnimmt, entschieden ist. Daß die Hornhaut sich

an der allgemeinen Immunität beteiligt, ist von verschiedenen Seiten festgestellt worden; man kennt aber nicht viel mehr als die einfache Tatsache, dagegen wenig über die besonderen Bedingungen, Dosierung, zeitlichen Verlauf der Beteiligung.

Das Studium der Antikörper der Hornhaut im Reagenzglase erfordert exaktere Methoden, als bisher angewandt sind. Die Hornhaut-Extrakte wurden im Schüttel-Apparate hergestellt.

Für den Nachweis etwaiger Opsonine wurde die Wright'sche Technik benutzt und die Kontrolle mit Kochsalz-Lösung und eigenem Serum ausgeführt. Die normale Hornhaut nicht immunisierter Kaninchen enthält Opsonine, aber sehr viel weniger als das Serum. Auch nach Immunisierung der Tiere und nach Hornhaut-Impfung nahm der Opsonin-Gehalt nicht zu. Die Opsonine sind daher für die Heilung von Hornhaut-Infektionen ohne wesentliche Bedeutung. Der Opsonin-Gehalt steigt, wenn das Auge gereizt wird, was am besten durch Punktion der vorderen Kammer geschieht. Im „ersten" Kammerwasser sind nie, im „zweiten" dagegen fast immer Opsonine gefunden worden.

Der Nachweis von Präzipitinen in der Hornhaut gelang. Da die Antikörper, von welchen wir die Heilung von Hornhaut-Infektionen erwarten, höchst wahrscheinlich Eiweißstoffe sind, oder doch an Eiweiß gebunden; so ist es von Bedeutung, ob und wie artfremdes Eiweiß in die Hornhaut eindringt. Artfremdes Serum, welches Kaninchen intravenös einverleibt wurde, war in der Hornhaut gereizter und nicht gereizter Augen durch die Präzipitin-Reaktion nachweisbar. Die kürzeste Zeit für den Übertritt waren $2^1/_2$ Stunden bei einem durch Punktion der vorderen Kammer gereizten Auge. Der Nachweis gelingt auch im Kammerwasser, besonders nach rasch wiederholten Entleerungen. Im ganzen enthält die Hornhaut mehr Präzipitine, als das „erste" Kammerwasser. Subkutane Einverleibung des Serum ist erheblich weniger wirksam, als die intravenöse.

Der geringe Opsonin-Gehalt der Hornhaut kann auf geringem Komplement-Gehalt beruhen. In der Tat ist die Hornhaut von Schweinen sehr arm an Komplement, und im Kammerwasser gelang der Nachweis überhaupt nicht.

Versuche mit Tetanus-Toxin ergaben, daß das Antitoxin nach der Punktion in das „zweite" Kammerwasser und in die Hornhaut übertrat, dagegen nicht in die Hornhaut eines nicht punktierten Auges.

Die Anwesenheit von Hämolysinen und Agglutininen konnte Verf. bestätigen. Auch von diesen Stoffen enthält die Hornhaut mehr als das erste Kammerwasser.

Die bisher mangelhaften Erfolge der Pneumokokken-Sera beruhen wahrscheinlich darauf, daß wir bisher ein wirksames Serum nicht besitzen. Der Anteil der Hornhaut an den Immunitäts-Vorgängen würde genügend groß sein und könnte durch wiederholte Punktion der vorderen Kammer gesteigert werden.

---

2) Tuberkulose als Ätiologie der Periphlebitis retinalis adolescentium, von Privat-Dozent Dr. J. Igersheimer, Oberarzt der Universitäts-Augenklinik zu Halle a. S.

Daß juvenile, rezidivierende Glaskörper-Blutungen Folge von periphlebitischen Prozessen der Netzhaut sind, darf nach den Mitteilungen verschiedener Ärzte als gesicherte Tatsache gelten. Verf. veröffentlichte 1908 einen Fall,

bei welchem nach Erschöpfung der üblichen Behandlungs-Methoden Tuberkulin-Injektionen örtliche Reaktion und Besserung herbeiführten. Der betr. Kranke ist bis jetzt rückfallfrei geblieben. Dieser Mitteilung werden zwei weitere Beobachtungen hinzugefügt und im Anschluß daran wird ein dritter Fall besprochen, in welchem neben Beschlägen der M. Descem., feinen hinteren Synechien und Glaskörper-Trübungen graue Trübungen über den Netzhautvenen, aber keine Blutungen bestanden. Ob die Erkrankung auf Tuberkulose beruhte, bleibt zweifelhaft trotz des Lungenbefundes und der Stich-Reaktion nach Tuberkulin-Injektionen, die dafür sprachen, daß es sich um eine tuberkulös infizierte Kranke handelte.

In den 3 Fällen ist der tuberkulöse Ursprung höchst wahrscheinlich. Bei allen Kranken zeigte ein Auge graue Membranen im Glaskörper und vielleicht neugebildetes Gewebe an der Innenseite der Netzhaut, jedenfalls alte Veränderungen, welche das Sehvermögen fast vollständig vernichtet hatten. In den andren Augen waren die krankhaften Erscheinungen frisch. Sie befanden sich größtenteils an der Peripherie und bestanden in feinen weißlichen Einscheidungen und Trübungszonen entlang den Venen, punktförmigen und größeren Blutungen. Später liegen Trübungen und Blutungen, wie die Parallaxe zeigt, vor der Netzhaut im Glaskörper. Die Aderhaut ist im ganzen wenig beteiligt.

Das Tuberkulin war nicht immer wirksam. Einmal war eine klimatische Kur anscheinend nützlich.

---

3) **Die Prognose der Keratomalacie**, von Dr. W. Kapuscinski, Assist. der Univ.-Augenklinik zu Halle a. S.

Keratomalacie ist in Halle häufig, seit 1907 wurden 31 klinische und 5 poliklinische Fälle beobachtet. Von den 31 klinischen Fällen waren 24 doppelseitig, 7 einseitig. 17 Kinder standen im ersten, 5 im zweiten Lebenshalbjahr, 2 im zweiten Lebensjahr, 6 im dritten, 1 im fünften. Die Prognose quoad vitam ist nicht so schlecht, wie vielfach angenommen wird, 17 Kinder blieben am Leben. Von den 14 Todesfällen kamen 11 auf das erste, 1 auf das zweite Lebenshalbjahr, 2 auf das zweite Lebensjahr. Abgesehen von mangelhafter Ernährung ist Bronchopneumonie eine häufige Todesursache. Sie befällt die Kinder oft erst in der Klinik und ist vielleicht zum Teil eine Folge der ruhigen Rückenlage, welche zu Hause nicht beobachtet wurde. Die Schwere der Augen-Erkrankung ist nicht immer von dem allgemeinen Ernährungs-Zustande abhängig. Bei ganz heruntergekommenen Kindern kann nur ein Auge erkranken, und bei leidlich genährten Kindern sieht man nach Erkrankung beider Augen Erblindung.

Von 24 Augen, welche nachuntersucht werden konnten, waren 9 mehr oder weniger sehtüchtig geblieben, 15 mußten als im praktischen Sinne erblindet angesehen werden, zum Teil durch Leukom, zum Teil durch Phthisis bulbi.

Die Frage, ob Bakterien auf den Verlauf der Erkrankung einwirken, blieb ungelöst. Da die Möglichkeit vorlag, wurde Syrgol mit vorläufig zweifelhaftem Erfolge angewandt. Die Behandlung hat in erster Linie die Hebung des Ernährungs-Zustandes ins Auge zu fassen und vielleicht die Verhütung der Pneumonie. Eiweißmilch bewährte sich vortrefflich.

Von 5 Kindern, welche luetisch waren, starben 3, 1 war beiderseits erblindet, 1 einseitig erblindet und an Pemphigus erkrankt. Nach 0,1 Salvarsan Besserung.

4) **Zur Therapie der Netzhaut-Abhebung**, von Prof. Dr. A. Birch-Hirschfeld in Leipzig.

Berücksichtigt man die bei Netzhaut-Ablösung bestehenden anatomischen Verhältnisse, so muß man zu dem Schluß kommen, daß diejenige Operationsmethode den größten Erfolg verspricht, welche nach Entleerung der subretinalen Flüssigkeit die Verwachsung der Netzhaut mit den Glaskörpersträngen und die verklebten Netzhaut-Falten zu lösen oder wenigstens zu entspannen sucht. Nur durch Injektion von Flüssigkeit in den Glaskörperraum läßt sich erreichen, daß die Netzhaut durch einen auf ihre ganze Oberfläche wirkenden Druck gegen die Lederhaut angedrückt wird.

Injektionen in den Glaskörper sind von verschiedenen Seiten ausgeführt worden und haben gezeigt, daß die Einführung von arteigenem Eiweiß und von etwa 0,75% Kochsalzlösung gut vertragen wird. Artfremdes Eiweiß (Deutschmann) muß von vornherein bedenklich erscheinen.

Nach dem Ergebnis der Versuche an Kaninchen-Augen, in denen eine Netzhaut-Ablösung künstlich hervorgerufen war, durften auch menschliche Augen mit Ablösung der operativen Behandlung unterzogen werden. Das Verfahren bestand darin, daß der subretinale Erguß nach Punktion der Lederhaut mit einer Pravaz'schen Spritze (Thürriegel, Wien) angesogen und dann eine Injektion in den Glaskörper gemacht wurde. Als Injektionsflüssigkeit diente teils die subretinale Flüssigkeit, teils eine isotonische Kochsalzlösung, teils ein Gemisch von beiden.

Von den behandelten 20 Fällen scheidet einer aus, weil sich ein Aderhautsarkom fand.

Bei den übrigen 19 Fällen wurde 8mal die subretinale Flüssigkeit, 5mal eine Mischung der subretinalen Flüssigkeit mit 0,8% Kochsalzlösung und 6mal Kochsalzlösung in den Glaskörper injiziert. Welche Flüssigkeit den Vorzug verdient, läßt sich vorläufig nicht sagen. Vorübergehende entzündliche Erscheinungen traten nur nach der Einspritzung von Serum und Serum + Kochsalzlösung auf, schadeten aber nicht, denn von den fraglichen 6 Fällen wurden 5 erheblich gebessert. Kochsalzlösung allein wurde stets gut vertragen und dürfte, da sie die Anaphylaxis-Gefahr ausschließt, stets dann am Platze sein, wenn eine Wiederholung der Einspritzung geboten erscheint. Alle Fälle wurden 1 Jahr lang beobachtet.

In 8 Fällen wurde eine wesentliche dauernde Besserung mit Wiederanlegung der Netzhaut (Streifen), Erweiterung des Gesichtsfeldes und meistens beträchtlicher Hebung des Sehvermögens erzielt. In 4 Fällen war die Besserung gering, 3 Fälle blieben unverändert und 4 Fälle zeigten Fortschreiten des Leidens. In einer Reihe von Fällen werden die bestehenden anatomischen Veränderungen eine Heilung oder auch nur Besserung unmöglich machen.

Verf. empfiehlt das Verfahren noch nicht zur allgemeinen Anwendung. Die Methode ist verbesserungsfähig und bedarf weiterer Prüfung an einem größeren einheitlich beobachteten Krankenmaterial.

---

5) **Über eine besondere Art proliferierender Chorioiditis**, von Dr. E. V. L. Brown, Dozent der Augenheilkunde in Chikago.

Ein 58jähriger Mann erlitt vor 35 Jahren eine Verletzung des rechten Auges durch geschmolzenes Eisen. Vom unteren Lide zogen Narbenstränge auf den Augapfel, und ein Pseudopterygium erstreckte sich von innen her auf die Hornhaut. Synizesis pupillae, buckelförmige Vortreibung der Regen-

bogenhaut, T + 2, Amaurose, Enukleation. Das andre Auge war ganz gesund.

Ein Durchbruch der Hornhaut hatte nicht stattgefunden. Trotzdem zeigte die Aderhaut Veränderungen, welche dem anatomischen Bilde der sympathisierenden Entzündung entsprachen. Es fanden sich Rundzellen, epitheloide Zellen und Riesenzellen besonders in der mittleren Gefäßschicht. Die Choriocapillaris war nicht ganz frei, aber wenig infiltriert. Das Infiltrat der Aderhaut erstreckte sich über den Rand der Papille, füllte die Exkavation, drang durch die Lamina cribrosa und an einer Stelle durch die Gefäßwand in das Innere einer Vene. Die Infiltrations-Bezirke und auch das normale Gewebe der Aderhaut, Netzhaut, Papille zeigten streckenweise Nekrose.

Über das Wesen dieser anatomisch ähnlichen, in ihrem klinischen Verhalten aber von der sympathisierenden Entzündung abweichenden Aderhaut-Erkrankung ist nichts bekannt. Fuchs beschrieb einen ähnlichen Fall.

---

6) **Über die Durchlässigkeit der Iris für Licht bei der diaskleralen Durchleuchtung im normalen und kataraktösen Auge**, von Dr. Eugen Rübel, Assistent an der Univ.-Augenklinik in Freiburg i. B.

Die Untersuchungen wurden mit einer und derselben Sachs'schen Lampe, also einer Lichtquelle von kaum merklicher Änderung in der Helligkeit angestellt. Um die Muskulatur der Regenbogenhaut unverändert zu erhalten, gab Verf. die anfangs geübte Kokaïnisierung auf. Nach kurzer Adaptation im Dunkelzimmer wurde der Strom geöffnet und der Lichtkegel der Lampe hinter den Äquator des Augapfels mit leichtem Druck senkrecht aufgesetzt, während die andre Hand die Lider auseinander zog.

Die Pupille leuchtet rot auf. Die rote Farbe entstammt zu einem kleinen Teile dem Aufleuchten des Augen-Hintergrundes und ist daher je nach seinem Pigmentgehalt etwas verschieden. Da direkt von der Aufsatz-Stelle aus Licht durch die Pupille ausstrahlt, so ist auch die Helligkeit der Lampe nicht ohne Einfluß.

Häufig läßt auch die normale Regenbogenhaut Licht in verschiedener Stärke durch. Der Grad der Durchleuchtbarkeit nimmt von der blauen Regenbogenhaut bis zur dunkelbraunen allmählich ab. Die Farbe der Iris ist in erster Linie durch den Pigment-Gehalt des Stromas bedingt und die Transparenz steht im umgekehrten Verhältnis zum Pigmentreichtum des Vorderblattes. Neben dem Pigment-Gehalt ist von Bedeutung, daß graue Regenbogenhäute ein derberes Gewebe besitzen, als blaue und daher weniger Licht durchlassen. Die Verschiedenheit des Iris-Reliefs gibt darüber Aufschluß. Das retinale Pigment ist bei hellen und dunklen Regenbogenhäuten ziemlich gleich entwickelt und daher im allgemeinen ohne Einfluß. Nur wenn es in Form der sog. Klumpenzellen in das Irisstroma eingewandert ist, wird es die Durchlässigkeit für Licht herabsetzen. Das bei enger Pupille gestreckte Gewebe der Iris läßt mehr Licht durch, als das bei weiter Pupille gefaltete Gewebe.

Bei der Durchleuchtung bleibt die Pupillenzone infolge der eingelagerten Sphinkterfasern dunkel, ebenso ein schmaler Saum an der Iriswurzel. Vermutlich wirft hier der Ciliarkörper einen Schatten auf die Iris. Naevi des Vorderblattes heben sich als dunkle Flecke ab.

Helligkeits-Unterschiede im oberen und unteren Abschnitte der Regenbogenhaut konnte Verf. nicht nachweisen. Er sah nur zweimal eine stärkere

Durchlässigkeit im unteren Teile der Iris. In beiden Fällen war das Stroma unten unvollkommen entwickelt, so daß einmal das Pigment-Epithel dunkel durchschien (unvollkommenes Kolobom).

Die Blendungs-Erscheinungen bei Helläugigen können auf der Lichtdurchlässigkeit der Regenbogenhaut beruhen.

Die senile Atrophie hat auf die Transparenz der Iris keinen Einfluß. Die Verdünnung des Stromas beruht auf einer Verdichtung des Bindegewebes.

Während das Pigmentblatt in normalen Augen ohne Einfluß auf die Durchleuchtbarkeit ist, fällt ihm bei Star-Augen eine wesentliche Rolle zu. Man sieht hier die Durchlässigkeit für Licht zunehmen, ohne daß die Beschaffenheit des Vorderblattes eine Erklärung gibt und hat die Ursache in einer senilen Atrophie der mittleren und peripheren Teile des retinalen Pigmentblattes zu suchen, die anscheinend mit der Reife des Stars Hand in Hand geht.

Die senile Depigmentation des Pupillenrandes sah Verf. nur in Star-Augen und zwar vorwiegend im unteren Abschnitt. Starke senile Atrophie des peripheren retinalen Irisblattes, oft verbunden mit Depigmentation des Pupillensaumes deutet nach den Erfahrungen des Verf.'s auf Verflüssigung des Glaskörpers hin.

---

7) **Angiopathia retinae traumatica. Lymphorrhagien des Augengrundes,** von Dr. O. Purtscher in Klagenfurt.

Mitteilung von 2 eigenen Beobachtungen und 3 anderweitig veröffentlichten Fällen.

Der Augenspiegel zeigt besonders in der Gegend der Papille und nach dem gelben Flecke hin größere und kleinere weiße Flecke, welche vorwiegend in den inneren Netzhaut-Schichten liegen und anscheinend Beziehungen zu den Netzhaut-Venen haben. Dabei finden sich meistens streifige und fleckige venöse Blutungen in verschiedener Menge. An der Papille können entzündliche Erscheinungen vorkommen und fehlen.

Man sieht diese Veränderungen nach schweren Kopf-Verletzungen, bei denen eine plötzliche hochgradige Druck-Erhöhung im Schädelinnern angenommen werden darf, Sturz auf den Kopf, Schädelbruch mit Eindruck des Daches und auch Rumpf-Kompressionen, die eine plötzliche heftige venöse Stauung bewirken.

Verf. kommt nach einer eingehenden Erörterung der Entstehungs-Möglichkeiten zu dem Schlusse, daß die weißen Flecke wahrscheinlich auf Austritt von Lymphe beruhen.

---

8) **Experimentelle Untersuchungen zur Airol-Therapie der Gonoblennorrhöe,** von Dr. F. v. Herrenschwand, Assistent der k. k. Universitäts-Augenklinik Innsbruck.

In der Innsbrucker Klinik wird die Gonoblennorrhoea neonatorum und adultorum seit 12 Jahren neben häufigen Ausspülungen mit sterilem Wasser und feuchtwarmen Umschlägen mit Einstäuben von Airol-Pulver in den Bindehautsack erfolgreich behandelt. Andre Augenärzte haben weniger günstige Resultate mit dieser Behandlung erzielt. Es erschien daher um so mehr geboten, die Einwirkung des Airols auf die Gonokokken experimentell festzustellen.

Die im bakteriologischen Institute vorgenommenen Untersuchungen ergaben, daß Airol im Verhältnis von 0,01 : 100 dem Nährboden zugesetzt die

Entwicklung der Gonokokken vollständig hemmt. Der Staphylococcus pyogenes aureus ist widerstandsfähiger. Eine Aufschwemmung von Airol in destilliertem Wasser 3 : 1000 vernichtet das Wachstum der Gonokokken nicht vollständig, es tötet aber schon 1 : 1000 in physiologischer Kochsalzlösung aufgeschwemmt die Keime vollständig ab. Nimmt man statt physiologische Kochsalzlösung künstliche Tränenflüssigkeit, so erhöht sich die Wirkung noch beträchtlich.

Die Vermutung, daß Jod der wirksame Stoff ist, wurde bestätigt. Ein Versuch mit Stärkekleister zeigt, daß Jod frei wird und daß die bakterizide Wirkung sich auf den Bezirk beschränkt, in welchem die Jodreaktion sichtbar ist. Ebenso wie Kochsalz erhöht Eiweiß die keimtötende Kraft des Airols, während bekanntlich Silbersalze bei Anwesenheit dieser beiden Stoffe ihre Wirkung verlieren.

Das Airol zeigt eine ausgesprochene Flächen- und Tiefenwirkung und befördert zudem im Gegensatz zu den Silbersalzen die Phagocytose.

Scheer.

II. La Clinique ophthalmologique. 1912. 10. Juni.

1) **Anwendung der Kalksalze bei der innerlichen Behandlung des Glaukoms,** von Dr. L. Weekers.

Die Salze sind nicht alle gleichmäßig wirksam, in erster Linie das Chlorür, dann milchsaures Salz, essigsaures Salz, Glycero-Phosphat.

---

2) **Das Jod-Collyrium bei der Behandlung der Katarakt,** von M. Chevallereau.

Der Star kann in sehr seltenen Fällen sich bessern oder sogar ohne Operation heilen. Die Jod-Collyrien können entweder morgens und abends eingeträufelt oder es können Umschläge damit gemacht werden.

---

3) **Die Star-Ausziehung mit seiner Kapsel,** von Dr. Sameh Bey.

Die Resultate, die Verf. durch die Methode erzielt hat, sind sehr zufriedenstellend.

---

4) **Die Trichiasis und Entropion-Operation und die Bedingungen ihres Erfolges,** von Dr. Sameh Bey.

Ausführliche Beschreibung beider Operationen.

---

5) **Über die Augenmuskel-Störungen bei den Sinus-Erkrankungen,** von Dr. Fernaud Dufan.

Umfangreiche Arbeit, für ein Referat nicht geeignet.

---

10. Juli.

1) **Einseitiges Glaukom infolge von angeborenen Mißbildungen,** von Dr. Louis Dor.

Es handelte sich auf dem glaukomatösen Auge um eine vollständige Aniridie, der Augenhintergrund war vollkommen durchleuchtbar.

---

2) **Beitrag zum Studium des Salvarsan in der Augen-Behandlung,** von Dr. Bellencontre.

Bei den 40 behandelten Patienten hat sich kein ernster Zwischenfall ereignet.

Keiner von ihnen hat eine Verschlimmerung seines Augenleidens oder eine Komplikation gezeigt, die auf das Salvarsan zurückzuführen wäre. Das Salvarsan hat in einzelnen Fällen intensiver und schneller gewirkt, als das Quecksilber.

Die stärkeren Dosen sind wirksamer, als die schwächeren (0,30 cg).

3) **Ein Fall von diphtherischer Conjunctivitis,** von Delord und Revel.

4) **Zwei Fälle von infektiösen Hornhaut-Geschwüren bedeutend gebessert durch die paraspezifische Serotherapie,** von S. Fradking.

10. August.

1) **Tuberkulin in der Augenbehandlung,** von Dr. A. Darier.

Verf. hatte 25 positive und 5 negative Resultate, in 12 Fällen war die Beobachtung unvollständig.

2) **Die Augen-Tuberkulose und ihre Behandlung,** von Dr. Abadie.

Bei der Augen-Tuberkulose, hauptsächlich wenn die Diagnose frühzeitig gemacht ist, muß man so viel als möglich jeden chirurgischen Eingriff vermeiden.

In Fällen, wo Lues und Tuberkulose vereinigt sind, muß sich die spezifische mit der antibakteriellen Behandlung verbinden.

3) **Subakute Meningitis nach der Enukleation des Auges,** von Dr. Jacqueau.

4) **Neuritis optica gichtischen Ursprungs,** von Dr. Moisonnier.

10. September.

1) **Sehstörungen nach Vergiftungen,** von Dr. Marmoiton.

Doppelsehen, Lichtsehen und Amblyopie sind die Hauptsymptome. Die Sehschärfe ist bisweilen herabgesetzt, in einzelnen Fällen sogar bis zur vollständigen, aber vorübergehenden Erblindung.

2) **Einseitige Ophthalmoplegia externa mit Exophthalmus und Tachycardie,** von Dr. L. Leplat.

Beobachtung an einer 24jährigen Patientin.

3) **Massage, Miotica, Kurzsichtigkeit,** von Dr. Th. Domec.

Wenn die Massage früh genug angefangen und öfter wiederholt wird, so hält sie das Fortschreiten der Kurzsichtigkeit zurück, selbst wenn es sich um eine maligne handelt.

Zu gleicher Zeit müssen korrigierende Gläser und Miotica angewandt werden.

Die Massage verhindert oft das frühzeitige Entstehen der Chorioiditis myopica, und die Glaskörperflocken lösen sich viel schneller auf. Bei den chronischen myopischen Aderhaut-Entzündungen, selbst wenn ausgedehnte Herde vorhanden sind, sind die Resultate am auffallendsten.

4) **Drei Fälle von Embolie der Zentralarterie der Netzhaut im Verlaufe der Schwangerschaft,** von Dr. Teillais.

Alle 3 Fälle zeigen keinen pathologischen Befund, sondern die Embolie ist allein auf den physiologischen Zustand, die Schwangerschaft, zurückzuführen. F. Mendel.

III. Revue générale d'Ophtalmologie. 1912. Nr. 6.

Der Wert der Radiographie für das Auffinden von Fremdkörpern im Augeninnern, von Dr. Arcelin.

Die Radiographie gestattet nicht, die genauen Dimensionen eines Fremdkörpers zu schätzen. Wir müssen uns mit der Größen-Angabe des Schattens begnügen, ohne von diesem auf die Größe des Fremdkörpers zu schließen. Um die genauen Maße des Fremdkörpers zu bestimmen, muß man mehrere Radiographien ausführen.

Nr. 7.

Abscеß des Glaskörpers bei einer diabetischen Patientin mit einem Furunkel im Genick. Staphylokokken-Metastase. Exenteratio bulbi. Heilung, von Dr. Peretz.

Nr. 8.

Bemerkungen zum Studium der Projektion, von Dr. Campos. F. Mendel.

IV. Annales d'Oculistique. 1912. Juni.

1) **Einfaches und exaktes Vorgehen zur schnellen Bestimmung der den Astigmatismus korrigierenden Gläser,** von Dr. E. Sulzer.

Beschreibung des Apparates.

2) **Die zentrale sekundäre Ekchymose der Papille nach den periorbitalen Verletzungen,** von A. Terson.

In dem beschriebenen Falle handelt es sich um eine Blutung durch Contrecoup ohne Orbital-Fraktur, die höchstwahrscheinlich aus dem Riß eines Gefäßes entstanden ist.

3) **Die Metastasen der bösartigen Geschwülste an der Basis der motorischen Nerven des Auges,** von J. Chaillous.

Die motorischen Nerven des Auges können ein frühzeitiger Sitz für die Metastasen der bösartigen Geschwülste sein. Bei den beobachteten Kranken war der Musculus rectus externus der einzige motorische Nerv, der von der Metastase ergriffen war. In diesen Fällen war die Lähmung des Rectus externus gewöhnlich begleitet von Strabismus convergens, von Doppelsehen, von Spasmus des assoziierten Muskels und von schmerzhaften Symptomen der entsprechenden Kopfhälfte.

4) **Ein Fall von „Mikulicz'scher Krankheit",** von E. Aubineau.

Die 13jährige Patientin wurde durch die Radiumtherapie vollständig hergestellt.

5) **Die Akkommodation nach den neueren Arbeiten,** von Dr. Marcel Dufour.

1. Die Veränderungen der Pupille während der Akkommodation.
2. Die Konvergenz der Sehachsen und die Akkommodation.

3. Die veränderte Gestalt der Linse während der Akkommodation.
4. Schwankung und Verschiebung der Linse im Sinne der Schwere.
5. Die Bewegungen der Ciliarfortsätze und des Ciliarmuskels und ihre Wirkung auf die Vorderfläche der Linse.
6. Extrakapsulärer Mechanismus der Akkommodation. F. Mendel.

V. Transactions of the Ophthalmological Society of the United Kingdom. Vol. 32, Fasc. II, 1912.

1) **Melanotisches Bindehaut-Sarkom**, von A. C. Roper.

Bei der 42jährigen Frau wurde 1893 zum ersten Male ein brauner Fleck in der unteren Hälfte der Bindehaut gesehen, 1911 hatte sich daraus eine schwarze Geschwulst, welche die Lidform entstellte, entwickelt. Seit mehreren Jahren waren im Gesicht und Rücken Pigmentknoten vorhanden. Die Bindehaut-Geschwulst zeigte den typischen Bau eines melanotischen Spindelzellen-Sarkoms, der Hautknoten zeigte nur Pigment und keine Sarkomzellen.

---

2) **Konkretionen am Sehnerven-Eintritt und Corpora amylacea in der Netzhaut**, von G. Coats.

In einem wegen begrenzten Regenbogenhaut-Sarkoms entfernten Auge fanden sich in der Substanz des Eintritts des im übrigen normalen Sehnerven mineralähnliche Konkremente ohne Einkapselung. Das gleichzeitige Vorkommen zahlreicher Corpora amylacca in der Netzhaut spricht für die Ansicht Leber's, daß diese nicht von der Myelinscheide, sondern von den Neurogliazellen ausgehen. Das Zusammentreffen der Konkremente und der Corpora amylacca ist wohl durch die gleiche Ursache, aber nicht durch gegenseitige Abhängigkeit voneinander zu erklären.

---

3) **Aderhaut-Tuberkel bei der Katze**, von G. Coats.

Unter 6 Fällen waren 5 doppelseitig. Das ophthalmoskopische Bild ist dadurch gekennzeichnet, daß das Tapetum, dem Durchbruch der tuberkulösen Massen widerstehend, sich durch seine leuchtende Farbe hervorhebt, an den von Tapetum freien Stellen jedoch ausgedehnte gelbliche Exsudatmasse unter den Netzhautgefäßen liegen. Netzhaut-Ablösung tritt fast stets und sehr früh ein. Die Pupillen sind weit, die Tiere verhalten sich wie vollständig blind. Allmählich erkrankt auch der vordere Augen-Abschnitt, es tritt Regenbogenhaut-Entzündung ohne Knötchen-Bildung ein. Bei der Sektion wurde Tuberkulose, mit Ausnahme eines Falles, auch in andren Organen, wie Lunge, Leber, Milz, Nieren nachgewiesen, das Gehirn war stets normal.

Impf-Versuche auf Meerschweinchen fielen positiv aus, während in den Aderhäuten keine Tuberkelbazillen gefunden wurden.

---

4) **Eine Fixationsgabel zur Unterstützung der Naht-Anlegung bei der Vornähung**, von Rayner Batten.

---

5) **Zentrales beiderseitiges Aderhaut-Kolobom**, von Rayner Batten.

---

6) **Eigentümliche Körper auf der Regenbogenhaut nach Schichtstar-Operation**, von J. Pisam.

Bei dem 41jährigen Patienten liegen auf beiden Regenbogenhäuten perl-

artige opaleszierende Körperchen, der Befund ist seit 1880 unverändert. (Nach Mayou's Diskussions-Bemerkung vielleicht eingepflanzte Zellen der vorderen Linsenkapsel.)

7) **Ein Fall von metastatischer Aderhautnetzhaut-Entzündung**, von Affleck Greeves.

Nach Zahnschmerzen im rechten Oberkiefer und Anschwellung der rechten Gesichtshälfte trat 3 Monate später bei dem 32jährigen Patienten rechts feine Keratitis punctata und ein weißes teils unter, teils über den Netzhautgefäßen liegendes Exsudat auf. Ein erkrankter Zahn wurde entfernt, die Behandlung mit einem aus einem Chalazion des rechten Oberlides hergestellten Staphylokokken-Autovaccin brachte stetige Besserung.

8) **Exostose der Augenhöhle**, von C. Wray.

Bei einem 31jährigen Manne mit einseitigem Exophthalmus und Sehnervenschwund wurde wegen Verdachts auf eine Geschwulst die Krönlein'sche Operation gemacht, es fand sich aber eine taubeneigroße Exostose, die von der orbitalen Fläche des großen Keilbeinflügels ausging.

9) **Keratitis disciformis**, von C. Wray.

10) **Senile Kerntrübung der Linse vom Aussehen eines Schneekrystalls**, von Brishop Harman.

Die Trübung war auf die vordere Lage des Kerns beschränkt.

11) **Hyaline Degeneration am Sehnerven**, von Rutson James.

Bei einem 51jährigen Manne war am oberen Teile des linken Sehnerven-Eintritts eine zuckerhutähnliche Hervorragung sichtbar.

12) **Mangelhaft entwickelter Glaskörper, Gliom vortäuschend**, von Strond Hosford.

13) **Erbliche Augenmuskel-Lähmung in fünf Generationen**, von A. A. Bradburne.

Ein- oder beiderseitige Ptosis mit fast vollständiger Bewegungslosigkeit der Augen fand sich in fünf Generationen.

14) **Krystallähnliche Körper in der Linse**, von G. Coats.

Einer 69jähr. Patientin wurde das Auge mit Morgagni'scher Katarakt wegen Iridocyklitis entfernt. Die krystall-ähnlichen Körper fanden sich im Kern, waren oval oder rund. Nach dem mikroskopischen Aussehen handelte es sich um Leucin.

15) **Eiterhaltige Mucocele der Siebbeinzellen**, von C. Wray und Norman Patterson.

16) **Behandlung nach innen wachsender Wimpern mit dem Thermokauter**, von C. Wray.

17) **Cyklophorometer**, von C. Wray.

18) **Einseitige Melanose der Uvea mit kleinen Erhebungen auf der Oberfläche der Regenbogenhaut,** von G. Coats.

Bei einem 17jährigen Mädchen zeigt die linke Lederhaut oben und außen diffus blaue Färbung, unten und innen eine mehr körnige Pigmentierung. Die Regenbogenhaut ist dunkler als rechts, bei Lupen-Betrachtung zeigt sie pigmentierte Hervorragungen von gänsehaut-ähnlichem Aussehen. Der linke Hintergrund ist weit dunkler, als der rechte, an das kohlschwarze Aussehen des Neger-Auges erinnernd.

19) **Einseitige Melanose der Uvea und Lederhaut, mit zahlreichen kleinen Erhebungen auf der Oberfläche der Regenbogenhaut,** von E. Treacher Collins.

Ähnlicher Fall, wie der vorige, bei einem 12jährigen Mädchen, das vom 2. Lebensjahr ab in Beobachtung war. Die linke dunkle Regenbogenhaut veränderte sich nicht, die rechte graue nahm im Lauf der Jahre eine dunklere Färbung an.

20) **Seltene Form von Lochbildung in der Makula,** von Leslie Paton.

Einseitige Erkrankung bei einem 9jährigen Knaben ohne nachweisbare andre Erkrankung. Die Farbe des Loches ist blauweiß, die Umgebung zeigt entzündliche, an Retinitis albuminurica erinnernde Erscheinungen.

21) **Rezidivierende Lederhaut-Geschwulst,** von A. Greeves.

22) **Netzhaut-Blutungen bei einem jungen Manne,** von J. F. Cunningham.

23) **Tuberkulose der Bindehaut,** von R. R. Cruise.

24) **Ein Skotometer,** von R. R. Cruise.

25) **Geschwulst der Aderhaut (oder Cyste?),** von C. Wray.

26) **Erworbene Übersichtigkeit nach Aderhautriß,** von H. Grimsdale.

Typischer Aderhautriß durch anprallenden Tennisball bei einem 22jähr. Manne. Im Laufe der folgenden Monate hatte die Brechung in der Gegend der Makula sich von + 1,5 S. H. in + 4 D. H. verwandelt. Die Erhebung nahm noch weiter zu, dann trat ausgesprochene Papillitis ein (Schwellung 8 D.).

27) **Pigmentierte Cyste, frei in der Vorderkammer liegend,** von G. Coats.

19jähriges Mädchen, die braune, durchscheinende Cyste des rechten Auges ist mit den Kopfbewegungen frei beweglich.

28) **Fall von Ektasie nach Keratokonus,** von A. Cooke.

Bei einem 28jährigen Manne mit beiderseitigem Keratokonus bildete sich am linken Auge eine 7 mm im Durchmesser habende Keratocele, die fast die beiden unteren Drittel der Hornhaut einnahm und den Lidschluß hinderte. Verf. schnitt ein elliptisches Stück der Blase mit gutem Erfolg aus.

29) **Osteom der Stirnhöhle,** von L. v. Cargill.

30) **Episkleraler Knoten (wahrscheinlich tuberkulös)**, von J. F. Cunningham.

31) **Fall von Cyklitis mit Keratitis punctata, Glaskörper-Trübungen und zahlreichen kleinen Erhebungen am Pupillenrand der Regenbogenhaut. „Iritis guttata"?**, von Bishop Harman.

Die Erhebungen der Regenbogenhaut wurden von Doyne bei älteren Gichtpatienten (Iritis guttata) beschrieben. In diesem Falle handelt es sich um eine 23jährige Patientin mit positiver Wassermann'scher Reaktion.

32) **Eine Bindehautpapel**, von H. Herbert.

In Indien beobachtete Verf. eine Papel, die in der Bindehaut am häufigsten am inneren Rande der Hornhaut entsteht, sie bildet eine blasse, von injizierter Bindehaut umgebene Hervorragung, ist schmerzlos und verschwindet durchschnittlich nach 2—3 Wochen. Anatomisch besteht sie aus Epithelwucherung, entzündlicher Infiltration und Degeneration des elastischen Gewebes.

33) **Operative Behandlung des Keratokonus**, von Cland Worth.

Verf. empfiehlt die folgende Methode: Mit einem schwach glühenden Platin-Thermokauter wird eine 4 mm lange und 2 mm breite Furche zwischen Gipfel und Rand der Hornhaut ohne Perforation angelegt, die Längsachse steht rechtwinklig zum Meridian der stärksten Krümmung. Dann wird die vordere Kammer nahe ihrer Peripherie punktiert, die Punktion zuerst täglich, später einen Tag um den andern, bis zur Heilung der Kauterisationswunde, wiederholt.

34) **Über Allantoin**, von H. Brailey.

Allantoin, das die Zellwucherung anregen soll, hat sich dem Verf. bei Behandlung von Hornhaut-Geschwüren bewährt.

35) **Druckherabsetzung bei chronischem Glaukom**, von A. Zorab.

In einer vorläufigen Mitteilung empfiehlt Verf. Drainage der Vorderkammer durch Einführung eines Seidenfadens, dessen eines Ende in der Vorderkammer, dessen andres Ende subkonjunktival liegt. G. Abelsdorff.

Vermischtes.

1) Ein Veteran unsres Faches ist in die ewige Ruhe eingegangen, Prof. Henri Dor in Lyon. Die hohe Achtung, deren er sich in der ganzen Welt erfreute, hatte erst vor kurzem in der Überreichung einer künstlerischen Plakette ihren Ausdruck gefunden. Eine eingehende Würdigung seiner großen Verdienste müssen wir uns vorbehalten.

2) The ophthalmological society of the United Kingdom hat am 17. Oktober d. J. aufgehört; eine Sektion für Augenheilkunde in the Royal Society of Medicine soll ihre Stelle vertreten.

3) 23 Merrion-Square, Dublin, 8. Nov. 1912.

Sehr geehrter Herr Kollege!

Wollen Sie mir gestatten, einen kleinen Irrtum, welcher im Oktoberheft Ihres Centralblattes S. 318 vorkommt, zu berichtigen. Es wird dort angegeben: „Bei Gelegenheit der Zweihundertjahr-Feier der Universität zu

Dublin wurden Prof. Ernst Fuchs aus Wien und Prof. Allvar Gullstrand aus Upsala zu Ehren-Doktoren (D. Sc.) ernannt." Die Universität zu Dublin wurde aber von Königin Elisabeth A. D. 1591 gestiftet, also vor mehr als 300 Jahren. Die medizinische Schule der Universität wurde erst 100 Jahre später gegründet; es war bei Gelegenheit der Zweihundertjahr-Feier dieser Schule, daß meine hochgeschätzten Kollegen in propria persona, und unter dem Beifall der vielen Anwesenden den Ehren-Grad von Doctor of Science der Universität zu Dublin erhielten.

Mit freundlichsten Grüßen Ihr stets ergebener Henry R. Swanzy.

4) Die im Jahre 1890 gegründete Abteilung für Augenkranke im Landesspitale zu Laibach, Krain (Primarius Dr. Bock), bezog 1895 einen Pavillon mit 53 Betten, welcher Belagraum schon 1896 durch 2 Zimmer mit 40 Betten in einem Nachbarhause vermehrt werden mußte. Da die Zahl der hilfesuchenden Augenkranken stetig zunahm (406 im ersten Jahre, 1618 im Jahre 1911), so herrschte immer Platzmangel. In dankenswertester Weise hat der Krainische Landesausschuß allen Übelständen durch einen vor kurzem vollendeten Neubau vortrefflich abgeholfen. Dieser ist mit dem alten Hause durch einen Gang verbunden und enthält 7 Krankenzimmer mit 68 Betten, 2 Tagräume (10:6 m) und 3 Zimmer mit 20 Betten für das Wartepersonal. In 2 kleinen Anbauten mit 10 Betten können ansteckende Augenkranke abgesondert werden. Die Raum-Vermehrung gestattet nun auch eine günstigere Einteilung des gleichzeitig neu hergerichteten alten Pavillons. Die Abteilung hat jetzt reichlich Platz für 118 Kranke und 22 Wartepersonen.

Bibliographie.

1) Die Anwendung der Elektrizität in der Augenheilkunde, von Fehr. (Handbuch d. ges. mediz. Anwendungen d. Elektrizität einschließl. d. Röntgenlehre. Herausgeg. von Boruttau, Mann, Levy-Dorn, Krause. Leipzig 1911.) Der Stoff wird auf zwei Kapitel verteilt, deren erstes die Elektrodiagnostik und Elektrotherapie behandelt. Verf. stützt sich auf eine sehr vollständige Literatur und auf eigne Erfahrungen. So hat er die Mann'sche Methode, hohe Stromstärken anzuwenden, bei verschiedenen Formen von Sehnerven-Schwund nachgeprüft, mit dem End-Ergebnis, daß die stationären Formen stationär blieben, die progressiven vor der drohenden Erblindung nicht bewahrt wurden. Bei heftigen entzündlichen Reiz-Zuständen des Auges fand Verf. die Beobachtung von A. v. Reuss bestätigt, daß der elektrische Strom schmerz- und reizstillend wirkt, einen heilenden Einfluß kann Verf. dieser Methode freilich nicht nachrühmen. Eigene Erfahrungen in der Iontophorese bringt Verf. nicht. Die Besserung, die er bei einer an rezidivierenden Glaskörper-Blutungen leidenden Patientin durch Galvanisation sah, setzt Verf. mit berechtigter Vorsicht nicht ohne weiteres auf das Konto der Elektrotherapie. Vor übertriebenen Hoffnungen auf Heil-Erfolge durch Hochfrequenz-Ströme warnt Verf. mit gutem Grunde. In dem 2. Kapitel seiner Arbeit beschreibt Verf. die Anwendung der Elektrizität zur Speisung von Instrumenten und Apparaten. Zunächst behandelt wird die Elektrolyse. In hartnäckigen Fällen von Stenose der Tränenwege sah Verf. von elektrolytischer Behandlung zur Nachahmung ermunternde Erfolge. In dem Kapitel „Galvanokausis" vermißt Ref. die Kauterisation der Wundränder nach Star-

Operation, wenn die vordere Kammer zu lange aufgehoben bleibt. Den Verdiensten Hirschberg's um die von ihm klinisch begründete Magnet-Operation wird das 3. Kapitel gerecht. Wahl der Methode und Ausführung der Operation werden eingehend besprochen. Verf. teilt mit, daß unter 18 frischen und 12 alten Fällen, die er operierte, der Splitter 6 mal in Iris oder Linse, 26 mal im Glaskörper saß; von jenen wurden alle durchgebracht, von diesen erzielten 10 S = $^5/_5$ bis $^5/_{10}$, 1 S = $^3/_{60}$, 6 sahen Finger bzw. Handbewegungen dicht vor dem Auge, 4 Bulbi wurden enukleiert wegen Sepsis. Zum Schluß bespricht Verf. die elektrischen Beleuchtungs- und Wärme-Apparate; hier hätte das Zeiss'sche binokuläre Hornhaut-Mikroskop erwähnt werden können.

2) Das Chalazion, von Wätzold. (Deutsche med. Wochenschr. 1912. Nr. 35.) Das Chalazion wird durch eine Entzündung hervorgerufen, die sich primär in den Meibom'schen Drüsen entwickelt und sekundär auf das lockere Bindegewebe zwischen der Pars palpebr. M. orbicularis und dem Tarsus übergreift, sich hier zu einem typischen Granulationsgewebe entwickelt und meist durch frische entzündliche Nachschübe von den Meibom'schen Drüsen her in einem Zustande chronischer Entzündung erhalten wird.

3) Über Keratitis parenchymatosa beim Röthirsch, von Sontag. (Inaug.-Dissert., Rostock 1912.) Außer dem von Königshöfer 1904 bei einem Axishirsch demonstrierten Falle ist bisher keine Keratitis parenchymatosa bei Hirschen beschrieben worden. In dem der vorliegenden Arbeit überlassenen Falle war der auf beiden Augen sich zeigende gelblich-graue Schein in 3 Wochen so dicht geworden, daß das Tier sein Futter nicht mehr erkennen konnte; in einigen Wochen hellte sich die Trübung erheblich auf. Die pathologisch-anatomische Untersuchung ergab, daß es sich um eine primäre Hornhaut-Affektion handelte; für die Entstehung des Leidens fanden sich auf diesem Wege keine Anhaltspunkte. Offenbar lag ihr eine Ernährungs-Störung toxischer oder alimentärer Genese zugrunde. In der 4. Auflage von Möller's „Augenheilkunde für Tierärzte" hätte Verf. noch einige literarische Anregungen finden können.

4) Das Trachom nach dem gegenwärtigen Stande der Forschung, von Stanculeanu und Mihail. (Wien und Leipzig, Verlag von Josef Šafář.) Die Monographie, die in recht mäßigem Deutsch geschrieben ist, behandelt zunächst ganz kurz die Geschichte und die geographische Verbreitung der Körnerkrankheit. In dem Abschnitt über die Ätiologie wird die Entdeckung von Prowazeck und Halberstädter erörtert, ihre Bedeutung für die Entstehung des Trachoms aber berechtigterweise nicht zu hoch eingeschätzt. Eingehender wird die pathologische Anatomie erörtert. Das klinische Bild unterscheidet ein akutes und ein chronisches Trachom, jenes tritt als katarrhalische, als follikuläre und als bulbäre Form auf, dieses in körniger und in sammetartiger. Die bulbäre Form ist durch die starke Chemosis der Conjunctiva bulbi, das elephantiasis-artige Aussehen der halbmondförmigen Falte und die Hornhaut-Komplikationen charakterisiert, die diese Form außerordentlich gefährlich machen. — Erwähnenswert ist noch, daß die Verff. dem Bürsten der erkrankten Bindehaut außerordentlich lebhaft das Wort reden, sie halten dieses Verfahren für die wichtigste Behandlungsmethode des Trachoms. Kurt Steindorff.

Um Einsendung von Separat-Abzügen wird gebeten (Berlin NW. 26 Schiffbauerdamm).

Verlag von Veit & Comp. in Leipzig. — Druck von Metzger & Wittig in Leipzig.

Centralblatt

für praktische

AUGENHEILKUNDE.

Herausgegeben von

Prof. Dr. J. Hirschberg, Geh. Med.-Rat, in Berlin.

Unter ständiger Mitwirkung der Herren Prof. G. Abelsdorff in Berlin, Dr. Berger in Paris, Prof. Birnbacher in Graz, Dr. Brailey in London, Prof. Cl. du Bois-Reymond in Schanghai, Dr. Czellitzer in Berlin, Dr. Oscar Fehr in Berlin, Prof. C. Gallenga in Parma, Dr. Giesberg in Berlin, Hofrat Prof. Goldzieher in Budapest, Dr. Gordon Norrie in Kopenhagen, Dr. Issigonis in Smyrna, Dr. Leo Jacobsohn in Berlin, Dr. May in Berlin, Lt. Col. F. P. Maynard, I. M. S., Calcutta, Dr. F. Mendel in Berlin, Dr. Moll in Berlin, Dr. W. Mühsam in Berlin, Dr. Neuburger in Nürnberg, Dr. Peltesohn in Hamburg, Dr. Pergens in Maeseyck, Prof. Peschel in Frankfurt a. M., Dr. Purtscher in Klagenfurt, Dr. M. Reich in Petersburg, Dr. H. Rönne in Kopenhagen, Obermed.-Rat Dr. Scherr in Oldenburg, Prof. Schenkel in Prag, Prof. Schwarz in Leipzig, Dr. Spiro in Berlin, Dr. Steindorff in Berlin.

Monatlich ein Heft. Preis des Jahrganges 12 Mark. Zu beziehen durch alle Buchhandlungen des In- und Auslandes und die Postanstalten des Deutschen Reiches.

1912. **Sechsunddreißigster Jahrgang.** **Dezember.**

Inhalt: **Original-Mitteilung.** Einige Augen-Verletzungen durch Brillenglas-Scherben. Vom Oberarzt Dr. **A. Vogt.**

Neue Bücher.

Gesellschaftsberichte. Bulletins et mémoires de la Société Française d'Ophtalmologie. 28. Jahrgang. 1911.

Referate, Übersetzungen, Auszüge. Die Retinitis albuminurica, von Dr. Rochon-Duvigneaud.

Journal-Übersicht. I. A. v. Graefe's Archiv f. Ophthalmologie, LXXXII. 3. — II. Annales d'Oculistique, 1912, Januar bis August (exkl. Juni). — III. Recueil d'Ophtalmologie, 1911, November.

Vermischtes. Nr. 1—3.

Bibliographie. Nr. 1—4.

Henri Dor,

geboren am 4. Oktober 1835 zu Vevey,

gestorben am 28. Oktober 1912 zu Lyon.

[Aus der Augen-Abteilung der Kantonal-Krankenanstalt Aarau.]

Einige Augen-Verletzungen durch Brillenglas-Scherben.

Vom Oberarzt Dr. **A. Vogt.**

Während größere Statistiken über die Augenverletzungen durch die verschiedensten Instrumente und Fremdkörper, sowie über die Verletzungen bei einzelnen Berufs-Arten vorliegen (vgl. A. Wagenmann, Die Verletzungen des Auges mit Berücksichtigung der Unfallversicherung I, im Handbuch d. A. von Graefe-Saemisch, II. Aufl. 1910), finde ich über Verletzungen durch Brillengläser in der Literatur weder statistische noch sonstige Mitteilungen. Nur von Bourgeois (Blessures oculaires par les lunettes de travail. Rec. d'ophth. 1901 p. 591), den ich bei Wagenmann zitiert finde, scheint eine solche vorzuliegen. Bourgeois hat zwei Fälle mitgeteilt, in denen durch die Schutzbrille Verletzungen veranlaßt wurden, einmal durch ein abgesprengtes Stück der kupfernen Metallfassung und einmal durch Glassplitter des Brilleneinsatzes.

Nach meinen in den letzten 2—3 Jahren gesammelten Erfahrungen dürften aber Verletzungen durch Brillengläser, bzw. deren Splitter gar nicht so selten sein. Ich beobachtete nämlich unter 700 bis 800 Augenverletzungen solche durch Brillenglassplitter fünfmal,[1] was einem Prozentsatz von 0·6 bis 0·7 entspricht. Wenn auch vielleicht diese Zahl zufällig relativ hoch sein sollte, so zeigt sie doch, daß dieser Art Verletzungen eine praktische Bedeutung zukommt, indem das Tragen von Brillen eine gewisse, wenn auch minimale Gefahr in sich birgt, die für Einäugige wegen der schwerwiegenden Folgen eines unglücklichen Ausgangs etwas höher anzuschlagen ist, als für Zweiäugige.

Ich möchte daher den oder jenen Kollegen durch Mitteilung nachstehender Krankengeschichten zur Zusammenstellung seiner eigenen Beobachtungen dieser Art veranlassen. So wird es möglich sein, an Hand großer Zahlen über die relative „Gefährlichkeit" des Brillentragens ein Bild zu gewinnen.

Krankengeschichten.

1. Mathys, Jakob, Suhr, 23 Jahre. Am 9. Juni 1911 stürzte M. beim Turnen mit der Sprungstange, wobei ihm die letztere seine Brillengläser zerschlug. Er trug eine Konvexbrille (ohne Fassung) von 1,5 D. Das linke Unterlid wurde durch einen Glassplitter angespießt. Ein zweiter Splitter durchschnitt die linke Kornea. Diese zeigte eine sehr scharfe Schnittwunde, welche 2 mm unterhalb des Hornhaut-Mittelpunktes ansetzte und etwas schräg nach unten und innen zum Korneoskleralrand verlief, von dort in spitzem

[1] Einer dieser fünf Fälle ist nicht mit völliger Sicherheit als Brillenglas-Verletzung aufzufassen.

Winkel temporalwärts abbog und in einen wagerechten 1 cm langen Skleralschnitt überging, der in seinem nasalen Teil die ganze Dicke der Sklera durchsetzte. Vorderkammer aufgehoben, in der Wunde uveales Gewebe. Die Glasstücke waren von dem Patienten und seinen Kameraden entfernt worden. Unter konservativer Behandlung (Eisverband) heilte die Wunde glatt mit vorderer Synechie. Ein kleiner Prolaps wurde verschorft.

Am 28. Juni 1911 zeigte der Javal-Apparat rechts Astigmatismus rectus cornese 1,5 D; links Astigmatismus inversus irregularis, Differenz der Hauptmeridiane 1,5—2,0 D. Die mit Ophthalmoskop bestimmte Refraktion war rechts + 2,0, links + 4,0 D inklusive Astigmatismus.

Rechts S = 1 + 1,5 ⊂ + cyl. 0,75 ‖
Links S = $^1/_4$ + 2,5 ⊂ + cyl. 1,25 =.

2. Hitz, Joh., Gießer, Ober-Siggenthal, 60 Jahre. Am 12. Februar 1912 sonnte sich H., der Rekonvaleszent nach einer Blinddarm-Operation war, vor seinem Hause, wobei er zum Zeitungslesen eine Konvexbrille (mit gefaßten Gläsern) trug. Vor ihm hielt sein Sohn eine Kuh an der Halfter und kraute dem Tier mit der Hand in den Nackenhaaren. Plötzlich machte die Kuh eine Kopfbewegung nach oben, wobei das linke Brillenglas des H. getroffen wurde — ob durch das Kuhhorn oder anderswie, ließ sich nicht ermitteln — und vor dem Auge zersplitterte. Ein Glassplitter zerschnitt die Kornea in vertikaler Richtung. Am folgenden Tage konstatierte ich eine senkrechte, ziemlich gerade verlaufende, glatt- und scharfrandige, oben etwas gegabelte Schnittwunde, welche von der obern Korneoskleralgrenze mitten durch die Hornhaut zur untern verlief. Vorderkammer aufgehoben, Iris und Pupille durch Blut verhüllt. Lider ohne Sugillation. In den nächsten Tagen ließ sich konstatieren, daß die Linsenkapsel verletzt, der gelbe etwa 5—6 mm messende Linsenkern etwas nasal und in die Vorderkammer disloziert war. Im Verlauf der Heilung vaskularisierte sich die Oberfläche des letzteren, so daß sie einen orangefarbenen Ton erhielt. Die Wundränder waren im Verlauf der Heilung leicht infiltriert, es bestand geringgradige exsudative Iritis. Die Iris war, wie sich nach Resorption des Blutes zeigte, oben und unten durchschnitten und zum Teil durch den Linsenkern aus ihrer Lage verschoben. Eine Vorderkammer stellte sich nur temporal ein. Als eine geringe Drucksteigerung einsetzte, konnte sie mit Pilokarpin mit Erfolg bekämpft werden. Am 18. Mai 1912 wurde H. mit linker S = $^{10}/_{200}$ (Finger in 10 Fuß) und reizlosem Auge aus der Kranken-Anstalt entlassen.

3. Blattmann, Jos., Dietril, Metzgerlehrling, 17 Jahre. Durch den Fußschlag eines Kalbes wurde dem Bl. am 18. August 1912 das linke Brillenglas zerschlagen. Das Glas war konkav (9,0 D), die Brille hatte Fassung. Am linken inneren Lidwinkel konstatierte ich eine 2—3 mm lange, feine Schnittwunde. Die Haut in der Umgebung war etwas exkoriiert. Das linke Auge wies eine leichte Konjunktival- und Ciliar-Injektion auf, offenbar durch Kontusion. Die Fluoreszein-Probe zeigte keine Schädigung des Hornhautepithels. Glatte Heilung.

4. Meier, Peter, Kav.-Rekrut, Helfetschwil, 20 Jahre. Am 13. Septbr. 1912 flog dem M. bei der Schießübung eine Patronenhülse auf sein rechtes Brillenglas (Konkavglas von 2,5 D). Durch die Glassplitter wurde angeblich das rechte Auge verletzt. Die Lidhaut zeigte einige Exkoriationen. Der Bulbus war etwas ciliar gereizt. Fluoresceïn-Probe negativ, glatte Heilung.

5. Siegrist, Arbeiter einer Mineralwasserfabrik, Aarau, 57 Jahre. Am 20. November überfuhr den S. bei seiner Heimkehr von der Arbeit ein Velo. Patient fiel zu Boden und konstatierte, daß das linke Glas seiner Brille zersplittert war (Konvexglas von 2,5—3,0 D mit Fassung). Am 21. November zeigt S. außer leichter Kontusion und Erosion der Stirnhaut etwa 2 mm oberhalb der oberen Tränensackkuppe eine $1^1/_2$ cm lange, 3—4 mm tiefe Schnittwunde, die schräg horizontal von innen-oben nach außen-unten verläuft. Eine zweite etwa gleichlange und tiefe Schnittwunde beginnt 8 mm unterhalb dem äußeren Lidcanthus und verläuft ebenfalls schräg horizontal, etwa in der Fortsetzung der ersten Wunde. Stellenweise Lider leicht blutunterlaufen. Glatte Heilung.

Epikrise.

Für die Entstehung der Wunden durch die Glassplitter der Brille und nicht direkt durch die einwirkende, die Brille zertrümmernde Gewalt spricht, außer der Anamnese, die Art der Wunden (glatte, scharfe Schnittwunden) wie sie schneidende Instrumente erzeugen. In Fall 1 und 2 spricht für diese Entstehung besonders auch das Fehlen von Kontusions-Erscheinungen an der Lidhaut, wie dies für Perforationswunden des Bulbus durch Schnitt und Stich im Gegensatz zu solchen durch Kontusion charakteristisch ist. Daß die Glasscherbe im Fall 2 mit großer Gewalt in den Bulbus getrieben wurde, beweist die Dislokation der Linse.

Die Verletzung im Falle 4 könnte eventuell durch bloße Kontusion durch die Patronenhülse erklärt werden, da eine Schnitt- oder Stichwunde fehlt. Doch spricht die Anamnese dagegen.

Von allen Fällen hatten nur zwei schwere Folgen (Perforatio bulbi). Die eine dieser beiden Verletzungen war bedingt durch Splitter eines Glases ohne, die andre durch solche eines Glases mit Fassung. Es liegt nahe, anzunehmen, daß Gläser ohne Fassung geeigneter sind, Verletzungen herbeizuführen, als gefaßte. Die Fassung hält eventuell Splitter in ihrer ursprünglichen Lage fest.

Den Mechanismus der Verletzung hat man sich offenbar stets so vorzustellen, daß eine starke Gewalt das Brillenglas von vornher zertrümmert und gleichzeitig die Spitzen oder scharfen Kanten der Scherben gegen den Bulbus oder seine Adnexe treibt, eventuell bevor ein Lidschluß stattfinden kann. Die Wunden sind Stich- oder Schnittwunden. Bei Perforatio bulbi durch Brillenglas-Splitter braucht, im Gegensatz zu solcher nach Kontusion, keine Lid-Sugillation vorhanden zu sein.

Unser Büchertisch.

Neue Bücher.

*1. Bericht über die 38. Versammlung der Ophthalmologischen Gesellschaft Heidelberg 1912. Redigiert durch A. Wagenmann in Heidelberg,

Schriftführer der Ophth. Gesellschaft. Wiesbaden (J. F. Bergmann) 1913. (430 S. mit 45 Tafeln und 29 Abbildungen im Text.)

*2. Bulletins et mémoires de la Société Française d'ophtalm. publiés par les soins des membres du Comité: Mess. Bourgeois, Deschamps, Morax, Péchin, Rochon-Duvigneaud, E. Rollet, A. Terson, Truc, Dubois de Lavigerie, secrétaire. Vingt neuvième Année, 1912. Paris 1912, G. Steinheil. (695 S.)

*3. Transactions of the Ophthalm. Society of the United Kingdom. Vol. 32, 1912, Fasc. III. (S. 239—406 und LV S.)

*4. Graefe-Saemisch a) Dritte neubearbeitete Aufl. I, X. A. Pütter, Organologie des Auges. b) I, VIII. M. Nußbaum, Entwicklungsgeschichte des menschlichen Auges. c) Zweite Aufl. Bd. XIV, III. J. Hirschberg, Frankreichs Augenärzte 1800—1850.

5. Lehrbuch der Augenheilkunde in der Form klinischer Besprechungen, von Dr. Paul Römer, o. ö. Prof. der Augenheilkunde, Direktor der Univ.-Augenklinik zu Greifswald. Zweite umgearbeitete Aufl. I. Band. (S. 1 bis 380 und Taf. I bis XXI.) Mit 106 Text-Illustrationen und 2 farbigen Tafeln. II. Band (S. 381—828) mit 126 Text-Illustrat. und 11 farbigen Tafeln. Urban u. Schwarzenberg, Berlin und Wien, 1913.

Schon nach zwei Jahren ist eine Neuauflage nötig geworden. Der Text ist gekürzt, ohne dem Inhalt Abbruch zu tun; das Buch durch Teilung in zwei Bände handlicher, die Zahl der Abbildungen erheblich vermehrt.

*6. Abriß der Unfall- und Invaliditäts-Kunde des Seh-Apparats, von Dr. Ehrenfried Cramer in Cottbus. Stuttgart, F. Enke, 1912.

*7. Das Augenzittern der Bergleute. Sein Krankheitsbild und seine Entstehung, dargestellt an mehr als 500 selbst beobachteten Fällen, von Dr. Johannes Ohm, Augenarzt in Bottrop, Westphalen. Mit 9 Figuren im Text. Leipzig, W. Engelmann, 1912.

8. Grundriß der Hygiene. Für Studierende und praktische Ärzte, Medizinal- und Verwaltungsbeamte, von Dr. med. Carl Flügge, o. ö. Prof. und Direktor des Hygienischen Instituts der Universität Berlin. Siebente, umgearbeitete und vermehrte Auflage. Mit 219 Figuren im Text. Leipzig, Veit & Comp., 1912. (847 S.)

Das Buch ist trotz der Kürze der Darstellung recht vollständig; der Augenarzt findet das nötige über Schulbänke, über Myopie bei Schulkindern usw. Die Vernichtung der Finnenkrankheit des Auges in Deutschland durch die gesetzliche Fleisch-Schau könnte in der nächsten Auflage wohl erwähnt werden.

9. Blindsein und Blindenfürsorge. Prorektorats-Rede von Theo. Axenfeld, o. Prof. der Augenheilkunde an der Universität Freiburg i. Br. Zweite, durch Zusätze vermehrte Auflage. Freiburg i. Br. 1912. Inhaltreich und lesenswert.

Gesellschaftsberichte.

Bulletins et mémoires de la Société Française d'Ophtalmologie. 28. Jahrgang. 1911.

Sitzung vom 1. Mai 1911.

1. Rollet: Tuberkulose der Tränenwege.

Tuberkulöse Erkrankung der Tränenwege findet sich bei hereditär Be-

lasteten, bei Leuten mit abgelaufener und bei solchen mit frischer chirurgischer Tuberkulose (des Knochen-Gelenkapparats, der Haut, der Drüsen). Sie befällt mit Vorliebe junge Individuen und Frauen. Sie ist primär oder schließt sich sekundär an einen Herd in der Nase, eine Lupus-Affektion oder an eine Erkrankung der Bindehaut oder der Knochen an. Man kann vier Formen unterscheiden:

a) Fungöser Tumor der Tränensack-Gegend: fest-weiche Schwellung, die auf Druck nicht verschwindet und keinen Eiter entleert.

b) Tränen, das außer andern Ursachen die einer primären tuberkulösen Stenose hat.

c) Eiterung: chronische Dacryocystitis ohne Ektasie des Sackes, Sacculitis fibrosa, kaltes Empyem; fungöser, verkäster, eiternder Tumor.

d) Aus der Nachbarschaft fortgeleitete Tuberkulose (Prae- oder Pericystitis fungosa circumscripta oder diffusa; tuberkulöse Fistel; ulzeröse Tuberkulose; Ostitis; kalter Abszeß).

Es gibt mannigfache Komplikationen, z. B. Drüsentuberkulose; Konjunktiva, Kornea, Fossa nasalis und Haut sind selten beteiligt, wie denn der Prozeß auch selten auf die Lunge übergreift.

Pathologisch-anatomisch sieht man follikuläre Veränderungen besonders im submukösen adenoiden Gewebe. Im subkutanen Gewebe können Riesen- und epitheloide Zellen auftreten. Oft besteht Sklerose des Sackes.

Die Diagnose stützt sich auf die histologische Untersuchung, den Bazillenbefund im Eiter (besonders in dem aus den beteiligten Drüsen entleerten), auf Tier-Impfung, Tuberkulinprobe und Agglutinations-Versuche.

Differential-diagnostisch ist an Lues, Aktinomykose, Granulations-Geschwülste, Neubildungen, Konkremente, Sporotrichose, Lepra, paralakrymale Erkrankungen, Ostitis zu denken.

Die Prognose ist relativ gut.

Außer der Tuberkulin-Therapie kommen lokale Methoden der Behandlung in Frage, nämlich Spülungen, Katheterisieren. Die Behandlung der Wahl bleibt die Exstirpation. Für diffuse fungöse Bildungen ist der Thermokauter oder die stückweise vorzunehmende Exstirpation anzuwenden.

2. Aubaret: Radiographie in der Semiologie der Tränenwege.

Spritzt man in die Tränenwege für Röntgenstrahlen impermeable Stoffe wie Paraffin, Vaselin, Bismut. subnitr. u. ä., so kann man schon am Lebenden leicht die innere Konfiguration der Tränenwege beurteilen und pathologische Deformationen erkennen, wie cystische Erweiterungen, Kaliber-Unterschiede, Verschlüsse und Verengungen. Man kann ferner den Erfolg konservativer oder radikaler Behandlungsarten auf diesem Wege bemessen.

3. Gonin: Ein Verfahren, das Schielen durch Muskel-Verlängerung zu korrigieren.

Das Verfahren soll die Tenotomie des prädominierenden Muskels ersetzen und seine Motilität vermindern.

4. van Lint: Star-Operation mit Bindehaut-Vorlagerung.

Das Verfahren soll den Irisvorfall und Infektion verhindern. Der über die Wunde und das obere Viertel der Hornhaut genähte Bindehautlappen zieht sich von selbst allmählich zurück.

5. Chevallereau: Chorioiditis exsudativa disseminata genitalen Ursprungs.

In 4 Fällen beruhte die (einseitige) Augen-Erkrankung auf Menstruations-

störungen. Die ophthalmoskopisch sichtbaren Veränderungen und die Sehschärfe schwankten entsprechend dem Allgemeinbefinden. Die Ursache dürfte in dem Eindringen toxischer Stoffwechsel-Produkte der Corpora lutea in den Kreislauf beruhen.

Sitzung vom 2. Mai 1911.

1. Fage: Dacryocystitis der Neugeborenen.

Die Ursachen sind, außer einer mehr oder weniger unvollkommenen Entwicklung des Tränenkanals, Lues, Tuberkulose oder von der Nachbarschaft ausgehende Infektionen. Diese kommen entweder von der Bindehaut oder von den Nebenhöhlen der Nase (Kiefer- oder Keilbeinhöhle). Die leichten Formen heilen schnell, bei den schweren kommt es zu Vereiterung des Tränensackes mit oder ohne Fistelbildung. Zu den anomalen Formen gehört eine kongenitale Fistelbildung infolge von Lösung der Crista lacrimalis durch luetische oder tuberkulöse Knochen-Erkrankung oder traumatischer Absprengung bei Zangengeburt.

2. Ostwalt: Dauer-Drainage der Tränenwege.

Demonstration der zu der Dauer-Drainage nötigen Instrumente.

3. Armaignac: Zunehmende totale doppelseitige Hornhauttrübung bei 2 Kindern derselben Familie.

4) Moreau: Extraktion der Linse in der Kapsel.

Bei 36 nach Smith operierten Staren sah Vortr. nicht sonderlich ermutigende Erfolge. Zweimal erlebte er beträchtlichen Glaskörper-Verlust; die mittlere Sehschärfe betrug $^1/_4$, obwohl Smith seinem Verfahren eine baldige hohe Sehschärfe nachrühmt. Jedenfalls ist die übliche Extraktion der in der Kapsel unbedingt vorzuziehen.

5. Bourgeois: Die Irido-Capsulotomie.

Das Verfahren bezweckt die Bildung einer möglichst breiten Pupille in den Fällen, in denen die Linse fehlt und Seclusio pupillae erfolgt ist. Vortr. beschreibt genau die anzuwendende Methode.

6. Lakah: Gewisse Komplikationen nach der Star-Operation infolge mangelhafter Wiederherstellung der vorderen Kammer; über die Mittel, hier heilend einzugreifen.

In solchen Fällen bildet sich mitunter im Pupillargebiete eine vordere Synechie mit sekundärer Läsion des Hornhaut-Endothels bzw. mit Trübung des Hornhaut-Parenchyms. Zur Lösung dieser Synechie gehe man nach Anlegung eines kornealen Lanzenschnittes mit einem Spatel oder Haken ein und löse die Verwachsung. Die Pathogenese dieser Komplikation ist eine individuelle Disposition.

7. Vacher und Denis: Zur Vermeidung des Anschneidens der Iris bei Star-Operationen.

Fällt die Iris infolge zu schnellen Kammerwasser-Abflusses vor das Messer, so ziehe man das Messer heraus und ersetze es durch einen kleinen Spatel, der umgekehrt, d. h. durch die Kontrapunktionsstelle eingeführt und durch die Punktionsstelle ausgeführt wird und die Iris glättet. Dieser Spatel fixiert den Bulbus, und auf ihm wird das Messer wieder eingeführt; bei unvernünftigen Patienten wende man das Verfahren von vornherein an.

8. Motais: Sehnen-Vorlagerung; Operation nach Motais.

9. Duclos: Die bakteriologischen Verhältnisse im Bindehautsack bei Star-Operierten.

Staphylococcus albus findet sich stets im Bindehautsack, aber er verhindert die Vernarbung der Schnittwunde nicht, obwohl er sich nach der Operation stark vermehrt, und obwohl der Verband oft schleimig-eitrig durchtränkt ist. Der Bacillus subtilis findet sich fast stets, häufig auch Staphylococcus luteus, Morax'scher Diplobacillus, seltener Pneumokokken und Diphtherie-Bazillen. Antiseptische Spülungen verringern den Keimgehalt des Bindehautsackes. Bei leichter Rötung des operierten Auges findet sich nur die gewöhnliche Flora; der Diplobacillus scheint für die Infektion bedeutungslos zu sein, aber der Pneumococcus ist entschieden zu fürchten. Außer krankhaften Veränderungen der Harnwege kommen lokale Veränderungen (Hyperämie, chronische Conjunctivitis) als infektions-fördernde Faktoren in Betracht.

10. Villard: Iridochorioiditis im Anschluß an Gastro-Enteritis kleiner Kinder.

Mitteilung zweier Fälle; das eine Kind zählte 4 Monate, das andre 3 Jahre. Die Augen-Entzündung entstand nicht durch eine Mikroben-Embolie, sondern durch die entzündung-erregende Wirkung der von den Bakterien reichlich im Darme produzierten Toxine. Die Augen-Entzündung ist also in eine Reihe mit den bei Gastro-Enteritis beobachteten (amikrobischen) Meningitiden zu stellen.

11. Jacqueau: Spontane Verschiebung beider durchsichtigen Linsen in die Vorderkammer.

Ohne erkennbare Ursache fielen mit einem Zwischenraume von 2 Monaten beide Linsen bei einem 32 Jahre alten Manne (myopischer Astigmatismus) in die vordere Kammer. Der Erfolg der Extraktion war auf dem einen Auge sehr gut, während das andre zwischen dem Tage der Luxation und dem der Operation einen heftigen Anfall von hämorrhagischem Glaukom erlitt. Die Luxation ist wohl durch angeborene Schwäche der Zonulafasern zu erklären.

12. Dehenne und Bailliart: Ein Fall von angeborener familiärer Linsenluxation.

In einer Familie litten von der Urgroßmutter an alle Mitglieder an angeborener Linsenluxation, vier untersuchten die Vortr. Einer der Patienten erlitt einen akuten Anfall von Drucksteigerung, nach der Entfernung der Linse hinterblieb aber doch ein brauchbares Sehvermögen, obwohl die Papille bereits ausgehöhlt war. Von der isolierten kongenitalen Linsenluxation ist diese Form bezüglich ihrer Ätiologie und Pathogenese verschieden; bei jener spielen Heredität und Myopie eine Rolle, bei dieser aber intrauterine entzündliche Prozesse.

13. Brandès: Beitrag zum Studium der spontanen Blutungen in die Augenhöhle.

Fall von Barlow'scher Krankheit. Heilung binnen 4 Tagen, nachdem das Kind ungekochte Milch und Fleischsaft bekommen hatte.

14. Lafon: Sympathische Augen-Entzündung.

Die Erkrankung betraf einen 52 Jahre alten, sonst ganz gesunden Mann und trat unter dem Bilde einer typischen serösen Uveïtis auf. Sofort nach

Enukleation des sympathisierenden Auges wurde die Pupille des andern weit, die Ciliarschmerzen hörten trotz zweier sehr schwerer Rückfälle dauernd auf. Vortr. findet, daß diese beiden Tatsachen mit der entzündlichen Theorie nicht in Einklang zu bringen sind und die Annahme eines andern pathogenetischen Moments fordern. Die sympathische Uveïtis nahm den gewöhnlichen Verlauf, der Endausgang war sehr günstig. Subkonjunktivale Einspritzungen von Hydrarg. cyanat. und NaCl waren ohne Wirkung.

15. de Mets: Bleiacetat zur Trachom-Behandlung.

Eventuell wiederholtes Aufbringen einer mit Wasser und Bleiacetatpulver angerührten Paste auf die ektropionnierten Lider für 2 Minuten. Der Überschuß wird mit H_2O abgespült, und es werden bis zum Verschwinden der Reiz-Erscheinungen Bleiwasser-Umschläge gemacht. Nach vorheriger Kokaïnisierung sind die Schmerzen mäßig. Das Verfahren ist besonders da angebracht, wo die Granulationen stark wuchern, nicht zur Rückbildung neigen, und wo der Tarsus noch nicht deformiert ist. Während der entzündlichen Nachschübe wende man diese Therapie nicht an. Pannus ist keine Kontraindikation. Von 1500 mit gutem Erfolge so behandelten Patienten hinterblieb in 10 Fällen Blei-Inkrustation der Hornhaut.

Sitzung vom 2. Mai 1911 (abends).

1. Dufour: Die Gleichungen der Dioptrik des Auges.

2. Coppez: Die Augen-Komplikationen bei afrikanischem Rückfallfieber.

Das afrikanische Rückfallfieber ist etwas andres als das deutsche; der erste Anfall ist leichter und dauert nur 3 Tage, aber im Durchschnitt kommen 5—6 Rückfälle. Der Erreger, die Spirochaeta Duttonii, ist doppelt so lang, wie die Sp. Obermeieri und wird durch eine Zecke übertragen. Am Auge zeigt sich gewöhnlich eine Iridochorioiditis einige Zeit nach dem letzten Fieber-Anfall. Vortr. sah einen ganz frischen Fall, bei dem auf einem Auge feinste Glaskörper-Trübungen und ein zentrales Skotom bestanden, das nach wenigen Tagen zu einem Ringskotom wurde; beide Augen wiesen Beschläge auf der Descemet auf. Die Sehkraft wurde innerhalb von 6 Wochen wieder normal, aber die letzten Reste der Entzündung waren erst nach 6 Monaten, nach Einleitung einer Hg-Kur, verschwunden.

3. Domec: Steresol in der Augenheilkunde.

Steresol ist eine Alkohol und Karbolsäure enthaltende antiseptische Flüssigkeit. Bei der Anwendung am Auge kann man die Lidbindehaut von der des Augapfels und von der Kornea isolieren und diese Flächen mit dem Antiseptikum in längere Beziehung bringen. Beim Trachom trat sofort Erleichterung und Nachlassen der akuten Symptome ein, der Pannus lichtete sich, so daß die Sehschärfe anfangs schnell wuchs. Frühjahrskatarrhe erfuhren eine an Heilung erinnernde Besserung, die mehrfach jahrelang anhielt. Bei traumatischen Hornhautgeschwüren kam der entzündliche Prozeß zum Stillstand und die Vernarbung wurde beschleunigt.

4. Bettremieux: Sklerektomie bei Iridochorioiditis; Wirkungsweise der perikornealen In- und Exzisionen der Lederhaut.

In einigen Fällen leistete die Sklerektomie Gutes. Die nicht perforierende Sklerektomie beseitigt die oberflächlichen starren Gewebsschichten, die den

venösen Abfluß erschweren und ersetzt sie durch junges Bindegewebe. Wie die Iridektomie schafft sie also Anastomosen zwischen dem Schlemm'schen Kanal und den konjunktivalen und subkonjunktivalen Gefäßen.

5. Wicherkiewicz: Salvarsan bei Keratitis parenchymatosa.

Die Erfolge sind besser, als die von andrer Seite berichteten. Die akute Form mit Gefäß-Neubildung wird besser, als durch irgend ein andres Mittel, beeinflußt. Blepharospasmus und Lichtscheu schwinden; in der Peripherie geht die Hornhaut-Trübung so langsam zurück, daß man zu andren Behandlungsmethoden greifen muß. Die verschiedene Wirkung auf die Hornhaut von Menschen und Kaninchen bei syphilitischer Infektion beruht auf der verschiedenen Vaskularisation.

6. Teulières: Ein Fall von Retinitis proliferans.

Bei einer an Dysmenorrhoe leidenden Person ging eine Blutung voraus.

7. Petit: Filaria loa unter der Bindehaut. Erfolgreiche Operation 1908. (Patient hatte 1898—1901 am Congo gelebt.)

8. Parisotti: Experimentelle Untersuchungen zur Pathogenese des Glaukoms.

Durch Elektrolyse gelang beim Kaninchen die Verlegung des Kammerwinkels und der Fontana'schen Räume. Nur bei 2 Tieren war der Erfolg vollständig. Bei dem einen stieg der intraokulare Druck so hoch, daß die Papille sich exkavierte.

9. Fromaget: Zwei Fälle von traumatischer Myopie durch Vorrücken der Linse.

a) Peitschenhieb. Leichte Iritis, durch Vorrücken der Linse war die vordere Kammer fast ganz aufgehoben. Der Druck stieg allmählich von — 1,5 bis auf 2,0; anfangs bestand Myopie von — 3,5, später Hypermetropie von + 1,5 D. Hier beruhte die Myopie nur auf dem Vorrücken der Linse. Rückt sie um 1,2 oder 3 mm vorwärts, so resultiert daraus eine Myopie von 3 D., 3,7 D. bzw. 4,6 D. Verlegt man den 2. hintern Hauptbrennpunkt auf 22,8 mm, so erhält man eine Myopie von 4 D., 4,6 D. bzw. 5,5 D. Die geringe Myopie von 3,5 D. im vorliegenden Falle beruht auf der Zunahme des Krümmungsradius der Hornhaut und der durch die Hypotonie bedingten Verkürzung des Bulbus, die seröse Uveïtis und verminderte Kammerwasser-Absonderung führte zu Hypotonie und Aufhebung der vorderen Kammer, so daß die Linse nach vorn rückte. Wird die Sekretion normal, so bildet sich die Kammer wieder, die Linse rückt wieder an ihre normale Stelle und die Myopie verschwindet; hier hielt die Hyposekretion an, und die Hyperopie war eine Folge der Verkürzung der Augenachse in dem hypotonischen, sozusagen kollabierten Bulbus.

b) Perforierende Verletzung: Hypotonie, Fehlen der vorderen Kammer, Vorrücken der Linse, Myopie von 4 D. Die Myopie beruhte auf dem Aussickern der intraokularen Flüssigkeit. Sobald sich die Wunde schloß, kehrte die Linse in ihre normale Lage zurück und die Myopie verschwand.

10. Brunetière: Zur Technik der Lokal-Anästhesie bei der Enukleation.

Die lokale Anästhesie mit einem Gemisch von Kokaïn, Eukaïn und Adrenalin macht die Allgemein-Narkose meist überflüssig. Man macht mehrere Injektionen in der Höhe des Sehnen-Ansatzes der Muskeln und dann am hintern

Augenpol und wartet mindestens 10 Minuten, ehe man die Operation beginnt. Beim Fassen der Muskeln zerre man nicht. Das Verfahren bietet keinerlei Gefahren.

11. Golesceano: Das Sehen des Kindes und die abnormen Schwierigkeiten der Gläserwahl bei Kindern.

Vgl. Rec. d'opht. Mai 1911, S. 29.

12. Chevalier: Rundzellen-Leukosarkom der Aderhaut.

Sitzung vom 3. Mai 1911 (morgens).

1. Morax, Lindner und Pollack: Experimentelle Untersuchungen über die nicht-gonorrhoische, sogen. Einschluß-Conjunctivitis der Neugeborenen.

Von 13 Fällen zeigten 9 in dem nach Giemsa gefärbten Abstrichpräparate Einschlüsse entweder ohne oder neben anderen Mikroorganismen. Überimpfungen auf die Bindehaut des Affen waren positiv, auch hier waren die Einschluß-Körperchen im Abstrich nachzuweisen.

2. Mawas: Über die Bedeutung der Pars cil. retinae für die Absonderung des Kammerwassers und die Pathogenese des Stars.

Die Zellen, die den vordersten Teil der Retina zusammensetzen, besitzen sekretorische Funktion. Die innere Schicht besteht aus hellen, pigmentlosen Zellen, die trotz ihrer an verschiedenen Stellen und bei verschiedenen Tieren wechselnden Form stets dieselbe Struktur haben. Sie haben ein nicht homogenes Protoplasma und Einschlüsse, wie gewisse Drüsenzellen; ferner mitochondriosome Bildungen, Vakuolen, wohl mit krystalloiden und lipoiden Bläschen. Die Verschiedenheit der Lage, der Form, des Chromatingehalts der Kerne, des Aussehens der Zelle selbst sprechen dafür, daß es sich um sezernierende Zellen handelt, ebenso wie bei den pigmentierten Zellen der äußeren Schicht. Die Pars cil. ret. ist also eine elektive epitheliale Schranke, die den Binnenraum, d. h. die allgemeine Zirkulation, von der hintern Kammer, d. h. vom Humor aequeus, scheidet.

Das Kammerwasser mit seinem geringen Eiweißgehalt, seinem Salzreichtum, seiner dem Blute überlegenen elektrischen Leitfähigkeit und molekularen Konzentration, seiner dem H_2O fast gleichen Viskosität und seinen biologischen Eigenschaften, die von denen des Serums und der Lymphe abweichen, ist keine Lymphe, sondern ein Sekretionsprodukt des Ciliar-Epithels. Dessen Unversehrtheit bedingt, da das Kammerwasser das Nährsubstrat der Linse ist, die Durchsichtigkeit der Linse. Bei der senilen Katarakt des Menschen, bei spontaner Linsentrübung des Tieres, beim Naphthalin-Star finden sich demnach stets erhebliche Veränderungen der Pars cil. ret. Diese Läsionen ermöglichen den Durchtritt toxischer oder nicht-toxischer Substanzen, die sonst zurückgehalten werden, in das Kammerwasser und schädigen von hier aus die Linse.

3. Magitot: Über die Möglichkeit, gewisse Teile des Auges im Zustand verlangsamter Lebenstätigkeit außerhalb des Körpers zu erhalten.

Es gelang, enukleierte Augen bei erhaltener Durchsichtigkeit der Medien 13—14 Tage zu konservieren, und vielleicht kann diese Frist durch periodisches Wechseln der Aufbewahrungs-Flüssigkeit (hämolytisches Serum) und durch Aufbewahren des Auges bei $+6^0$ bis $+8^0$ noch verlängert werden. Fara-

dische Reizung erzeugt Mydriasis, die Kornea eines so konservierten Auges bleibt, auf die Kornea eines artgleichen Tieres überpflanzt, lebensfähig.

4. Bonnefon und Lacoste: Experimentelle Keratoplastik.

Die Vortr. beobachteten im Verlaufe vergeblicher Versuche von Keratoplastik nach einem von ihnen beschriebenen neuen Verfahren stets Abstoßung des überpflanzten Lappens. Wurde die Hornhaut bis nahe zur M. Descem. exzidiert, so blieb sie durchsichtig. Nach einem Monat war die unebene Partie wieder durch transparentes Gewebe ausgefüllt und als solche nicht mehr zu erkennen. An 30 Kaninchen wurde daraufhin die Regeneration der Kornea studiert. In 40% war die Kornea nach einem Monat fast ganz durchsichtig regeneriert, in 50% war die Transparenz keine vollständige, in 10% wurde der Substanzverlust durch undurchsichtiges Narbengewebe ersetzt. Histologische Kontrollen zeigen eine fortschreitende und nach Tagen beendete Regeneration. Die Lücke wird durch Wucherung von Parenchym und Epithel ausgefüllt, nach einem Monat ist die Kornea normal dick.

5. Lagrange: Sklerektomie mit peripherem Einschnitt in die Iris.

Der Verf. gibt das historische und das praktische der Operation und zehn günstige Fälle von mehr als 18monatlicher Dauer.

6. Gabriélidès: Argyrose der Konjunktiva und der Haut.

Allgemeine Argyrose bei einem Manne, dem Silbersalze eingespritzt worden waren und lokale Argyrose des Auges bei einer Frau, die Arg. nitr. und Arg. protein. bekommen hatte. Histologisch ließ sich feststellen, daß es sich um Silberflecke handelte.

Sitzung vom 4. Mai 1911 (morgens).

1. Terson: Maligne hereditär-syphilitische Hornhaut-Erkrankung, durch Kalomel-Einspritzungen geheilt.

Sehr schwere parenchymatöse Keratitis des zweiten Auges bei einem an Lues congenita Leidenden; wie schon am ersten Auge, zeigte sich ein Erweichungsherd, der wie ein Gumma aussah. Interne Behandlung und Einspritzung löslicher Hg-Salze blieben ohne Erfolg, während Kalomel-Injektionen den Kranken heilten; die bisher positive Wassermann'sche Reaktion wurde negativ.

2. Chaillous: Dermo-Epitheliom (Parinaud).

Die Geschwulst zeigte sich bei dem jetzt 46 Jahre alten Manne im 7. Lebensjahre im Anschluß an eine Verletzung. Sie sitzt in der Bindehaut, medial vom Limbus. Ein Jahr vor der Entfernung entwickelte sich an korrespondierender Stelle eine Neubildung im Lide. Der Bindehauttumor zeigte histologisch alle Merkmale des von Parinaud beschriebenen Dermo-Epithelioms. Der Lidtumor ging von den Meibom'schen Drüsen aus. Die Tumoren sind bösartig, müssen also so bald wie möglich entfernt werden.

3. Terrien: Die Bedeutung des Trauma für die Entstehung der Keratitis interstitialis.

Doppelseitige Keratitis interstitialis bei einem 16 Jahre alten Patienten, der sicher an Lues congenita litt, im Anschluß an einen Bindehaut-Fremdkörper. Die ätiologische Bedeutung dieser Verletzung für die Hornhaut-Verletzung wurde vom Vortr. wie von dem Gutachter abgelehnt. Von 92

bisher bekannt gewordenen Fällen kommt nur in 6 ein Trauma als ätiologisches Moment in Betracht, und auch in diesen 6 Fällen nicht absolut sicher. Nur wenn das Auge vor dem exakt festzustellenden Trauma ganz gesund war, und wenn die Entzündung sich sehr schnell in den ersten 3 bis 4 Tagen nach der Verletzung entwickelt, darf man den traumatischen Einfluß gelten lassen. Wichtig ist auch der Nachweis, daß die Infiltration von der Stelle des Traumas ausgeht und dann die ganze Kornea befällt, ferner die schnelle Entwicklung, die Enseitigkeit und das Auftreten der Infektion in relativ spätem Lebensalter.

4. Eleuthériadès: Die kombinierte Tarsoleptynsis zur radikalen Beseitigung des trachomatösen Entropiums und der Trichiasis.

Die Operation von Panas ist nicht ausreichend, besser sind die Methoden, die den Tarsus verdünnen. Vortr. gibt eine neue Art der Operation an.

5. Dupuy-Dutemps: Verlauf der gekreuzten und der ungekreuzten Sehnervenfasern.

Die vorgezeigten Präparate stammen von einem N. opt., dessen rechter Traktus durch eine Geschwulst völlig gestört war. Der Verlauf der gekreuzten und der ungekreuzten Fasern ist so, wie ihn Jatzow beschrieb (Archiv f. Ophth. 1885). Vielleicht gibt es gewisse individuelle Verschiedenheiten, deren Wert und Häufigkeit erst zahlreiche feinere Untersuchungen feststellen müssen.

6. Péchin und Ducroquet: Steil- und Schrägschrift.

„L'écriture penchée est donc le meilleur mode d'écriture."

7. Aubineau und Civel: Lidgeschwulst und Abducens-Lähmung bei Recklinghausen'scher Krankheit.

Minderwertiges Individuum von 33 Jahren, dessen Schwester in einer Irrenanstalt ist. Auf der Haut des Rumpfes zellreiche Pigmentflecke und etwa 60 rundliche, harte sub- und intrakutane Geschwülstchen. Die Hauptgeschwulst ist weich und sitzt im Oberlid links; außerdem Lähmung des Abducens und Hypoglossus. Die Geschwülste sind histologisch als Fibrome anzusprechen, die sich in der Umgebung der mehr oder weniger veränderten Gefäße, Nerven- und Drüsenelemente zeigen; bei dem Lidtumor sprach vieles für ein Neurofibrom. Die Entfernung des diffusen und von seiner Umgebung schwer abgrenzbaren Lidtumors wär recht schwer und nur von relativem Erfolge begleitet.

8. Demets: Jodtinktur bei der Behandlung infektiöser Hornhaut-Entzündung.

Um bei Hypopyon-Keratitis Jodtinktur anzuwenden, anästhesiert man das Auge, legt den Lidsperrer ein und bestreicht die Kornea mit einem Stabe, auf dem man die Jodtinktur bis zu sirupöser Konsistenz hat verdampfen lassen. Auch bei Entzündungen der Lider und der Bindehaut leistet diese Therapie Gutes.

9. Domec: Ein neues Stereoskop nach Pigeon (Kulissen-Stereoskop) und seine klinische Anwendung.

10. Gallemaerts: Modell eines neuen Sideroskops.

11. Motais: Schere zur Kystektomie.

12. Dufour: Korrektionsgläser als optisches Instrument.

13. Borsch: Gläser mit doppeltem Brennpunkt.

Kurt Steindorff.

Referate, Übersetzungen, Auszüge.

Die Retinitis albuminurica, von Dr. Rochon-Duvigneaud. (Referat, erstattet dem Jahres-Kongreß der Französischen Augenärztlichen Gesellschaft. 1912.)

In seiner groß angelegten Monographie unterscheidet Verf. in zwei gesondert abgehandelten Abschnitten die Retinitis der Schwangeren und Eklamptischen von der gewöhnlichen albuminurischen Retinitis.

Die erstere ist schon sehr lange vor der Entdeckung des Augenspiegels, von Rolfinc in Jena, gut charakterisiert worden und sicher schon zu allen Zeiten bekannt gewesen. Die Ophthalmoskopie lehrte die durch die Netzhaut-Erkrankung bedingten Seh-Störungen von den nicht am Augen-Hintergrund erkennbaren unterscheiden. Nach Verf. komme auf 3700 Schwangere und 45 Albuminurische eine Retinitis, — ungefähr dasselbe Verhältnis, wie Silex es 1895 angegeben hat. Sie ist am häufigsten bei Erstgebärenden, ohne aber die Mehrgebärenden zu verschonen. $^7/_{10}$ der Fälle kommen in den 4 letzten Monaten der Schwangerschaft vor. Zu den unerläßlichen Bedingungen für das Entstehen der Retinitis gehört nach dem Verf. das Vorangehen einer Nephritis, mag sie auch noch so flüchtig auftreten. Keineswegs dürfe man die Nieren-Affektion und die Netzhaut-Erkrankung als die gleichartige Wirkung ein und derselben Intoxikation betrachten. Man dürfe auch nicht aus der Flüchtigkeit der Erscheinungen der Nephritis ihre Bedeutungslosigkeit folgern, ebensowenig wie man immer auf ihre Heilung rechnen könne.

Die funktionellen Sehstörungen sind teils durch Veränderungen der Netzhaut, teils durch solche am Sehnerven bedingt; daneben kommen auch akute Amaurosen eklamptischer Natur vor, die sich zu den Netzhaut-Störungen noch hinzugesellen können (etwa in 1 : 10). Bei den rein funktionellen Amaurosen ist der Pupillenreflex in $^3/_5$ der Fälle erhalten, während er bei der Retinitis gravidarum mehr oder weniger normal bleibt. Aber prognostisch ist er nicht zu verwerten, da bisweilen bei guter Reaktion hinterher sogar der Tod eintrat, während umgekehrt bei Pupillenstarre ein günstiger Ausgang, selbst bei Ablösung der Netzhaut, beobachtet wurde. Über Gesichtsfeld und Farbensinn sind Untersuchungen nicht vorhanden.

Es folgt dann die Beschreibung der ophthalmoskopischen Bilder, wobei Verf. nur den Ausdruck einer Papillo-Retinitis bevorzugt, weil die Veränderungen am Sehnerven nicht über die Lamina cribrosa hinausgehen. Die Veränderungen an den großen Venen und Arterien haben nichts Charakteristisches, auch die Blutungen nicht; dagegen dominieren die weißen Flecken in der Netzhaut, die alle Grade der Farbensättigung aufweisen können. Der Makula-Stern hat nichts Konstantes, die reinen hämorrhagischen Fälle ohne weiße Flecken sind die Ausnahme; dagegen letztere ohne sonstige Veränderungen, wie Blutungen und Papillenschwellung, häufiger. Diese Flecken-Retinitis soll bei den Schwangeren gewöhnlicher sein, als bei der gemeinen Nephritis. Auch die Netzhaut-Abhebung ist hier häufiger. Der weitere Verlauf bringt oft eine spurlose Resorption der Netzhautherde. Bisweilen bleibt eine blasse Papille zurück, ohne aber daß die Sehschärfe einen Ausfall zeigt. Pigmentflecke sieht man später um die Papille herum, im Zentrum und in der Peripherie. Netzhaut-Ablösungen pflegen nicht von langer Dauer zu sein und schon wenige Tage nach der Entbindung zu schwinden; an ihrer Stelle

sieht man Pigment-Narben, oft in noch größerer Ausdehnung, als die ursprüngliche Abhebung.

Der Verlauf der Erkrankung wird einzig durch die Beendigung der Schwangerschaft beeinflußt. Die Entbindung bringt erst den Umschlag, eine künstliche Besserung durch irgend eine Therapie ist nicht bekannt. Die Wiederherstellung des Sehvermögens erfordert aber in den meisten Fällen noch Monate, Auch nach der Entbindung kommen aber Verschlimmerungen des Zustandes vor, Verf. nennt sie verspätete Retinitiden.

Prognostisch sind diese Zustände immer ernst zu nehmen. Mag auch vorzeitige Unterbrechung der Schwangerschaft die Aussicht auf Besserung der Sehschärfe erhöhen; es bleibt doch meist nach Ablauf der Retinitis eine mangelhafte Sehschärfe zurück.

Bei späteren Schwangerschaften pflegen noch dazu Rückfälle einzutreten.

Für die Diagnose ist gewöhnlich der Augenspiegelbefund ausreichend charakteristisch. Die Urin-Untersuchung, die Messung des Blutdrucks und des Stickstoffgehalts des Blutes unterstützen die Diagnose. Bisweilen hat man darauf zu achten, ob nicht unabhängig von der Graviditat eine alte Nephritis besteht oder eine durch Infektion bedingte Form der Nieren-Erkrankung. Wo auch der Sehnervenkopf beteiligt ist, wird man an Stauungspapille und syphilitische Neuritis zu denken haben.

Die pathologische Anatomie der Erkrankung hat bisher nicht viel gebracht. Verf. zitiert die beiden einzigen ihm bekannten genaueren Untersuchungsbefunde von Cirincione und Lauber & Adamük (1909). Sie ergeben im allgemeinen eine gewisse Übereinstimmung mit den Befunden bei der gewöhnlichen albuminurischen Retinitis und eine Unbeständigkeit der Gefäßbeteiligung.

Die Natur und allgemeine Pathologie des Leidens faßt Verf. dahin zusammen: Bei Nephritis tritt eine Anhäufung von schädlichen Stoffen im Organismus ein, die eine Veränderung der Gewebssäfte bedingt. Niere und Netzhaut sind besonders empfindlich gegen diese Intoxikation, sei es daß sie eine Affinität gegen diese Stoffe besitzen, sei es, daß die Natur der Endgefäße in ihrer Struktur das begünstigt. Leider ist das Netzhautgewebe in seiner Zartheit für genauere histochemische Untersuchungen nach dieser Richtung wenig zugänglich.

Die Therapie hat sich wesentlich mit der Prophylaxe zu befassen, die, wie bei der Eklampsie, die genaue Kontrolle der Nierenfunktion, des Blutdrucks und des Stickstoffgehalts im Auge zu behalten hat, neben passender Diät, Bettruhe und gelegentlichem Aderlaß. Nach Ausbruch der Krankheit kann nur die künstliche Frühgeburt in Frage kommen. Eine abermalige Konzeption soll nach Möglichkeit vermieden werden, — es sei denn, daß 2 Jahre hindurch die Nieren normal funktioniert haben.

Der zweite Abschnitt beschäftigt sich mit der eigentlichen Retinitis albuminurica.

Nach einem kurzen historischen Überblick, der die vor-ophthalmoskopische Zeit mit Bright (1836), Landouzy (1849), Türck, Virchow, Lecorché streift und aus der Periode nach Entdeckung des Augenspiegels die Arbeiten der Ophthalmologen Graefe, Leber, Groenouw erwähnt, betont Verf. im Gegensatz zu den Anschauungen von Karl Theodor, Weeks, Michel und Greeff, daß nicht eine gemeinsame Ursache die Gefäße der Niere und Netzhaut in gleicher Weise schädige, sondern auf Grund seiner und Opini's

Untersuchungen, bei Nephritikern außer Netzhaut und Niere, von einer Hypertrophie des Herzens abgesehen, alle übrigen Organe ganz normal sind und keine allgemeine Gefäßschädigung vorliegt.

Die Prognose scheint nach allen vorliegenden Statistiken mit wenigen Ausnahmen letal. Nur in ganz exzeptionellen Fällen ist es vorgekommen, daß die Neuritis zum Stillstand kam, während die Patienten blind blieben. Die Zeit bis zum Eintritt des Todes wird wechselnd angegeben und schwankt von 6 Monaten bis zu 2 Jahren.

Die Häufigkeit der Erkrankung nimmt mit den Jahren zu und erreicht ihr Maximum in den Jahren zwischen 30 bis 40. Bei Kindern ist sie außerordentlich selten. Bei Männern trifft man sie häufiger, als bei dem weiblichen Geschlecht. Am meisten ist sie mit der Schrumpfniere verbunden, wenn man sie auch so ziemlich bei allen Formen der Nieren-Erkrankung beobachten kann.

Den gegenwärtigen Stand der Auffassungen von dem Wesen der Erkrankung bespricht Verf. nach den Arbeiten von Achard (1901—1905), Widal und Lemièrre über die Kochsalz- und Harnstoff-Retention bei Nephritikern, wonach bei Nephritis eine pathologische Anhäufung des Harnstoffs im Blute stattfindet und bei weiterer Zunahme desselben die Prognose immer ungünstiger wird. Morax und Weil (1910) sahen bei 17 Kranken in 13 Fällen parallel mit der Stickstoff-Retention die Verschlimmerung durch Veränderungen des Netzhaut-Befundes sich ankündigen.

Verf. fügt hier die genaue Beschreibung eigener 9 Fälle typischer und 3 Fälle atypischer Retinitis ein.

Die Beziehungen zur Viskosität des Blutes wurden von seinen Schülern Onfray und Balavoine studiert, mit dem Viskosimeter von Walter Hess. Sie fanden bei der Retinitis entweder eine absolute Hypoviskosität oder doch eine im Verhältnis zum arteriellen Überdruck verminderte Viskosität, klinisch als eine prognostisch ungünstige Erscheinung zu deuten, in demselben Sinne, wie die Retention des Kochsalzes, Stickstoffs oder toxischer Stoffe.

Die Allgemein-Erscheinungen und funktionellen Symptome decken sich so ziemlich mit denen der Nephritis: Eiweißharn, Blutdruck-Steigerung und Stickstoff-Retention. Der erstere kann natürlich gelegentlich fehlen, die letztere dagegen hat sich als der wesentliche Index für den ganzen Verlauf und die Prognose des Leidens erwiesen, der auch bei scheinbaren Remissionen oder Stillständen den wahren Stand des Prozesses unverkennbar angibt, und sich auch für den Kenner durch allerlei Zeichen verrät, wie große Blässe, Neigung zu Blutungen in Nase, Darm oder Uterus, Appetitmangel, fortschreitendem intellektuellen Torpor, Pruritus und bisweilen Foetor ex ore.

Das ophthalmoskopische Bild der Retinitis alb. zeigt sich in der Regel auf die Umgebung der Papille in einem Umkreis von 3—5 Papillen-Durchmessern, also etwa 5—8 mm, beschränkt. Nur selten ist die weitere Peripherie beteiligt, dann gewöhnlich nur mit Pigmentherden. In einem besonderen Falle sah Verf. allerdings die ganze Limitans interna durch ein weißliches Exsudat abgehoben, vom Rande der Papille bis zum Äquator hin. Diese Abhebungen hält Verf. für gar nicht so selten, nur spielt sie wegen ihrer Begrenzung auf eine kleine Zone keine wesentliche Rolle im Augenspiegelbild. Nach Gornstein's Zusammenstellung von 114 Fällen (1910) tritt die charakteristische Sternfigur nur in 26,3 % auf, Wadsworth fand den Makula-Stern sogar nur 2 mal in 90 Fällen! Man soll sich deshalb nicht durch die Bilder der Atlanten, die die schönen Bilder bevorzugen, bestechen

lassen. Weiße Flecken allein sah G. ebenso häufig etwa, Blutungen allein in nur $10^1/_2{}^0/_0$, Streifen in $5{,}2^0/_0$. Das ophthalmoskopische Bild kann sich in seinen Teil-Erscheinungen häufig und bisweilen sehr schnell ändern, so daß eigentlich von bestimmten Zügen nicht die Rede sein darf. Verf. beobachtete bei einem Studenten der Medizin, der bis dahin gesund schien, innerhalb weniger Stunden die volle Entwicklung des weißlichen Fleckenbildes auf beiden Augen, dem der Tod nach einigen Monaten folgte. Differentialdiagnostisch kommen wegen einer gewissen Ähnlichkeit des Augenspiegelbildes in Betracht: die diabetische Retinitis, bei der die Herde aber nicht so um die Papille herum gruppiert sind und sich weiter in die Peripherie hinein erstrecken, die Leukämie mit ihren orangefarbenen Flecken und stärkeren Gefäß-Veränderungen, die Neuroretinitis bei der Chlorose, die Blutungen bei der perniziösen und andren chronischen Anämien, endlich auch die Stauungspapille.

Es folgt dann der „lebenden pathologischen Anatomie", wie Charcot einmal die Ophthalmoskopie genannt hat, die Histologie und, nach den Forschungen von Lauber und Adamük, die Histochemie der Retinitis. Eine Reihe eigener Präparate dient zu ihrer Erläuterung. Der Opticus ist in seinem Faserverlauf nicht wesentlich beteiligt, seine Schwellung an der Papille ist nur durch die Schwellung des Netzhautgewebes bedingt. In der Papille waren weder Fibrinklumpen, noch Wanderzellen nachzuweisen. Nur bei aszendierender Atrophie zeigt der Sehnerv pathologische Veränderungen, die Scheiden sind zuweilen durch eine eiweißarme Flüssigkeit erweitert (Ödem der Papille?).

In der Retina fanden sich die Exsudate in allen Schichten, doch schienen die äußeren bevorzugt. Ähnlich verhielt es sich mit den Fettkörnchen-Zellen. Gefäß-Veränderungen waren inkonstant, die Wandverdickung erstreckte sich nie auf die Hauptgefäße. Dagegen zeigten sich die Aderhautgefäße viel mehr alteriert. Mit Leber hält Verf. die im Lumen, in der Wand und in der Nachbarschaft der Aderhautgefäße beobachteten, Fettkörnchen führenden Zellen nicht für das Produkt einer fettigen Degeneration, sondern für Wanderzellen, die die Fettkörnchen auf dem Wege der Chorioidealgefäße aus dem Bulbus entfernen.

Histochemisch interessant ist das Vorkommen von Lipoiden in der Retina, doch ist noch nicht sicher, daß sie mit der Retinitis alb. etwas zu tun haben, da sie auch normalerweise beobachtet worden sind. Ob sie identisch mit den in der Niere gefundenen Lipoiden sind, ist ebenfalls zweifelhaft. Die Technik des Nachweises der Lipoidsubstanz verdanken wir Mawas, der sie normal im Pigmentepithel, in den Innengliedern der Sehzellen, im Plexus internus und externus sowie in der Ganglienzellenschicht als feinste Körnchen und Kügelchen vorfand.

In der Zusammenfassung aller Hypothesen und Theorien über das Wesen der Retinitis alb. betont Verf. nochmals, daß weder von einer primären Gefäß-Veränderung als Grundlage, noch von einer koordinierten Intoxikation der Niere und Netzhaut die Rede sein könne. Vielmehr sei ausschließlich die Nierenstörung das Primäre und Voraussetzung der Netzhaut-Erkrankung, und zwar die Funktionsstörung, nicht so sehr die mehr oder weniger krankhafte Veränderung ihrer Substanz. Die Folge der Funktions-Störung sei die Retention des Stickstoffs oder andrer damit aufs innigste verbundener Stoffe. So ist es zu verstehen, daß die Hälfte der an Urämie sterbenden Nephritiker es noch nicht zu einer Retinitis gebracht hat. Chauffard's Annahme, daß

das in den Lipoiden gefundene Cholestearin das schädliche Agens sein könne, lehnt Verf. ab.

Therapeutisch muß die Retinitis wie die Nierenaffektion behandelt werden. Empfohlen wird eine stickstoff- und kochsalzarme Diät, bei drohender Urämie Milchdiät mit großen Wassermengen. Starke Abführmittel sind angezeigt in wechselnder Form, auch Aderlässe erwiesen sich als nützlich. Lumbalpunktion soll man, nicht so sehr gegen die Retinitis als solche wie gegen die durch Drucksteigerung hervorgerufenen Kopfschmerzen, in Betracht ziehen. Bei alledem darf man nicht vergessen, daß bei syphilitischer Ätiologie die entsprechende Therapie die Hauptsache bleibt. Peltesohn.

Journal-Übersicht.

I. A. v. Graefe's Archiv für Ophthalmologie. LXXXII, 3.

1) **Beiträge zur Lehre vom Glaukom.** I. Pathologie, Pathogenese und Therapie, von Dr. W. Gilbert, Privatdozent und I. Assistenzarzt der Kgl. Univ.-Augenklinik zu München.

Die Angabe Heerfordt's, daß Druckhöhen über 55 mm Hg bei Glaukom simpl. nicht vorkommen, und daß, wenn sie beobachtet werden, stets Anfälle von entzündlichem Glaukom vorangegangen sind, ist nicht zutreffend. Die Druckhöhe, innerhalb derer ein Glaukom kompensiert ist, schwankt zwischen weiten Grenzen und ist von örtlichen Blutlaufsverhältnissen, vom allgemeinen Blutdruck und vom Bau des Auges abhängig. Der Mindestdruck liegt beim Glaucoma simplex im allgemeinen zwischen 30 und 35, kann aber bis 18 sinken und bis 77—85 steigen. Auch beim entzündlichen Glaukom kommen Druckhöhen unter 55, bis 26 vor.

Das entzündliche Glaukom findet sich häufiger in hypermetropischen Augen und unter dem 60. Lebensjahre, das Glaucoma simplex häufiger jenseits des 60. Lebensjahres in nicht oder leicht hypermetropischen Augen.

Bei einseitigem entzündlichem Glaukom gibt unter Umständen die Tonometrie darüber Aufschluß, daß auch das anscheinend gesunde Auge schon erhöhten Druck besitzt.

Erhöhter Blutdruck begünstigt die Entstehung des Glaukoms, aber er wirkt nur, wenn zugleich örtlich anatomische und nervös prädisponierende Momente bestehen. Sind erst sekundäre Veränderungen gesetzt, welche die Abflußwege mehr oder minder verlegen, so ist eine Abhängigkeit von Blutdruckschwankungen nicht mehr deutlich.

Vermehrung des Adrenalingehaltes des Blutes konnte Verf. nicht bestätigen. Die extraokulare Ursache des Glaukoms ist aber wahrscheinlich im Gefäßsystem zu suchen, wie schon von vielen Autoren angenommen ist. Bei aufmerksamer Beobachtung werden, auch wenn die peripheren Äste gesund sind, schwere Veränderungen am Gefäßsystem, Schrumpfniere, Emphysem u. a. gefunden. Dazu kommen örtliche Erkrankungen der Zentralgefäße. Endovaskulitische Prozesse können auch dem Glaucoma simplex vorhergehen. Die Hämostase (Heerfordt) führt also nicht immer zum Glaucoma acutum. Die Genese des Glaucoma acutum und simplex ist nicht dem Wesen nach, sondern nur dem Grade nach verschieden.

Die Annahme, daß das Glaukom eine durch toxische, im Blute kreisende Stoffe bedingte Entzündung darstellt, vermag Verf. nicht beizustimmen. Er

sieht als Ursache der intraokularen Drucksteigerung eine mit Blutdrucksteigerung einhergehende allgemeine Kreislaufstörung an, die unter Umständen in Verbindung mit lokaler Gefäßsklerose und vasomotorischen Einflüssen Steigerung des Kapillardrucks, venöse Stauung, vermehrte Transsudation hervorruft. Form und Verlauf des Glaukoms hängen mit dem Refraktionszustande zusammen, werden aber auch durch Höhe und Dauer der Blutdrucksteigerung, bzw. ihrer Schwankungen mitbestimmt.

Die häufigste Allgemein-Affektion bei Glaukomkranken, die Arteriosklerose, ist wohl hauptsächlich infolge der Mitbeteiligung der Nieren mit einer erheblichen Blutdruck-Steigerung verbunden. Sie wird durch den Aderlaß beseitigt, der, wenn er auch meistens nur für eine beschränkte Zeit wirksam ist, doch die einzige schnell wirkende kausale Behandlungsmethode darstellt. Bei wiederholten Aderlässen wird die Wirkung nicht größer und nicht nachhaltiger. Sie sind nur dann angebracht, wenn etwa während der Behandlung, nach einer Operation, frische Anfälle auftreten.

Neben dem Aderlaß kann eine geeignete Diät von Bedeutung sein. Laktovegetabilische Kost, gänzliche Entziehung des Fleisches, Vermeiden von Reizmitteln, Gewürzen. Kühle und heiße Bäder sind schädlich, Bäder von 34 bis 39° C. scheinen gut zu bekommen.

Vergleicht man, soweit das möglich ist, die Wirkung der Miotica und der Venaesektion, so zeigt sich, daß die Wirkung der Miotica viel schneller den Höhepunkt erreicht und zu einer Zeit, in der die Venaesektion gerade ihre Hauptwirkung entfaltet, schon abgeklungen ist. Um den Druck vor einer beabsichtigten Operation möglichst niedrig zu gestalten, ist die Venaesektion beim Glaucoma simplex 6—24 Stunden, beim Glaucoma inflammatorium mindestens 24 Stunden, das Mioticum $^1/_2$—1 Stunde dem Eingriff voranzuschicken. Einzeln ist die Venaesektion wirksamer, als das Mioticum, und manchmal versagen beide.

Die kombinierte Einstäubung von Pilocarpin und Dionin (v. Arlt) ist beim entzündlichen Glaukom empfehlenswert. Dagegen warnt Verf. vor subkonjunktivaler Injektion von Natriumcitrat-Lösung (Fischer).

Von Operationen wurde die Iridektomie und die Iridostasis, d. h. Anlegung eines subkonjunktivalen Irisprolapses, geübt. Die Cyclodialyse kam nur einmal bei Hydrophthalmus congenitus zur Anwendung und erwies sich erfolgreich. Im ganzen ist die Operation an Dauer und Stärke der Wirkung dem Aderlaß überlegen, der nur in 2 Fällen von entzündlichem Glaukom einmal wirksamer, einmal gleichwertig war. Dauernde Entspannung durch die Operation trat aber in der Regel nur dann ein, wenn vorher durch die Venaesektion der Druck unter mindestens 50 herabgedrückt war.

Beim akuten Glaukom soll möglichst früh operiert werden. Weniger einfach liegen die Verhältnisse beim Glaucoma simplex, welches nach den Beobachtungen des Verf.'s fast ausnahmslos doppelseitig auftritt. Im Prodromal-Stadium wurde meistens venaeseciert. Der Eingriff genügt für 1—2 Jahre und kann wiederholt werden. Hält die Wirkung nicht mindestens 6 Monate an, so ist die Iridektomie am Platze. Bei vorgeschrittenem Glaucoma simplex ist große Vorsicht geboten. Die Verschlechterungen unmittelbar nach der Iridektomie und die ungünstigen Dauererfolge bei zunächst günstig verlaufenen Fällen sind bekannt. Die Sklerotomie scheint weniger gefährlich zu sein. Die üblen Ausgänge finden sich bei allen Eingriffen dann, wenn sie prompt und völlig entspannend wirken. Der Funktionsverfall geht mit der Druckregulierung Hand in Hand. Die Funktion verfällt infolge der Ent-

spannung, nicht weil die Entspannung ausbleibt. In einem Falle trat Verfall des Sehvermögens und Einengung des Gesichtsfeldes nach Pilocarpin-Dionin (v. Arlt) auf, welcher den Druck von 63 auf 32 herabsetzte. Dagegen hatten lange Zeit fortgesetzte Einträuflungen von Pilocarpin-Lösung neben Regelung der Lebensweise in einer Reihe von Fällen guten Erfolg. Nur plötzliche Druckschwankungen sind zu vermeiden. Nach dem Stande unsrer Kenntnisse auf dem Gebiete der Pathologie des Glaukoms kann man sich vorstellen, daß die Zirkulations- und Ernährungs-Verhältnisse des Auges auf einen gewissen Überdruck eingestellt sind. Die starke Entspannung führt zu Extravasaten aus den geschädigten Gefäßwandungen, zur Vergrößerung der Kavernen und zum Zerfall der Nervenfasern.

---

2) **Über eine primäre Fett-Degeneration der Kornea**, von Prof. Dr. M. Takayasu in Kanazawa (Japan).

Mitteilung von zwei der sehr seltenen Fälle. In dem einen Falle waren die Hornhäute in großer Ausdehnung erkrankt, im andren nur die mittleren Bezirke.

Beide Kranke waren Mädchen von 16, bzw. 14 Jahren. In dem Falle, in welchem eine grau-weiße, fleckige Trübung fast die ganzen Hornhäute einnahm, hatte sich das Leiden in 6 Jahren schubweise, unter jedesmal mäßigen, rasch schwindenden Reiz-Erscheinungen entwickelt. Ein zugleich bestehendes Trachom zeigte sich der Behandlung zugänglich, ohne daß die Hornhaut sich aufhellte.

Neben den in die Tiefe reichenden Trübungen fanden sich in den tieferen Hornhautschichten Gefäße in reiserförmiger Anordnung. Entzündungs-Erscheinungen fehlten.

Die mikroskopische Untersuchung kleiner ausgeschnittener Stücke ergab, daß es sich um eine Fett-Entartung der Hornhaut handelte. Das Fett lag in den Lamellen und in geringen Mengen auch in den Hornhaut-Körperchen. Die Bowman'sche Membran war stellenweise aufgeblättert und enthielt hier, wenn auch nicht regelmäßig, Fett.

Das Fett entsteht durch Umwandlung der Hornhaut-Substanz an Ort und Stelle und ist nicht eingeschwemmt.

---

3) **Über das doppeläugige Sehen der Anisometropen und Brillen bei denselben**, von Prof. Dr. L. Kugel in Bukarest.

Werden bei wirklich bestehender oder künstlich hervorgerufener Anisometropie im Stereoskop ein vertikales und ein horizontales schwarzes Band, welche sich zu einem Kreuz vereinigen, betrachtet, so fehlen aus der Mitte des dem nicht scharf eingestellten, oder sehschwachen Auge angehörigen Bandes ganze Stücke. Sie werden infolge des Wettstreites unterdrückt. Sind die Objekte der Halbbilder ganz verschieden, so verschwinden die Bilder des sehschwächeren Auges vollständig. Bei Schielenden mit einseitiger Sehschwäche fallen Bilder ganz verschiedener Objekte auf identische Netzhautstellen und werden daher nicht wahrgenommen. Trotzdem ist bei solchen Schielenden die Tiefenwahrnehmung bei zweiäugigem Sehen besser, als bei einäugigem, weil beim Wettstreit der Sehfelder hin und wieder Bruchteile des meistens unterdrückten Halbbildes zum Vorschein kommen und das körperliche Sehen heben.

Vollständige Korrektion beider Augen wird bei Anisometropie meistens nicht vertragen, weil sie einen störenden Wettstreit der Sehfelder hervorruft,

während bisher das Bild des unvollständig korrigierten Auges nicht zur Wahrnehmung gelangte.

---

4) **Weiterer Beitrag zur Anaphylaxie mittels Linsen-Eiweißes,** von Prof. Dr. P. Römer und Privatdozent Dr. H. Gebb in Greifswald.

Man hat Linsen-Eiweiß als ein dem Organismus „fremdartiges" Eiweiß aufgefaßt, welches bei Tieren derselben Art Anaphylaxie hervorzurufen imstande ist. Die Verff. fanden, daß mit Meerschweinchen-Linseneiweiß vorbehandelte und nachbehandelte Meerschweinchen den charakteristischen Temperatursturz nicht zeigten. Also auch hier horror autotoxicus.

Nun hat Friedberger entdeckt, daß bei Reinjektion von sehr kleinen Dosen des spezifischen Antigens kein Temperatursturz, sondern Fieber ausgelöst wird. Versuche, dieses Fieber bei Meerschweinchen, welche teils mit fremdartigem, teils mit homologem Linseneiweiß vor- und nachbehandelt waren, führten zu keinem sicheren Ergebnis. Linsen-Eiweiß scheint weniger wirksam zu sein, als Serum-Eiweiß.

---

5) **Beitrag zu der Frage nach den Veränderungen und Schädigungen des Auges durch Licht,** von Dr. Carl Behr, Privat-Dozent und wissenschaftlicher Assistent der Univ.-Augenklinik in Kiel.

Verf. berichtet über 4 Kranke, welche an stark belichteten Gegenständen arbeiteten. Hatten sie den Blick von dem betr. Gegenstande abgewandt und in einen dunklen Teil des Arbeitsraumes gerichtet, so sahen sie, wenn sie wieder zu arbeiten begannen, anfangs undeutlich und gewannen erst nach einiger Zeit die frühere Sehschärfe wieder. Im hellen Sonnenschein war das Sehen ebenfalls schlechter, während im Dämmerlicht die Beschwerden zurücktraten. Nach Wechsel der Arbeit trat Heilung ein.

Objektiv fand sich geringe Conjunctivitis im Bereiche der Lidspalte und eine ausgesprochene Beeinträchtigung der Dunkel-Adaptation. Besonders war der Empfindlichkeitswert nach $^3/_4$stündigem Dunkel-Aufenthalt gegenüber dem normalen Auge, welches um diese Zeit sein Maximum erreicht, auffallend gering.

Bemerkenswert ist, daß die objektiv nachgewiesene Störung der Dunkeladaptation ohne subjektive hemeralopische Erscheinungen und die subjektive Störung in den Elementen des Tagessehen ohne nachweisbare Veränderung in ihren Funktionen bestand. Der Befund spricht nicht für die Annahme, daß die Empfindlichkeits-Zunahme der Netzhaut während des Dunkel-Aufenthaltes auf isolierter Funktion der Stäbchen beruht.

Daß die Sehstörungen auf Lichtwirkung beruhten, wurde auch durch die Conjunctivitis im Lidspaltenbereiche wahrscheinlich gemacht. Vermutlich kommen besonders die kurzwelligen Strahlen in Betracht. Die ultravioletten Strahlen werden durch die Linse zum Teil absorbiert, zum Teil abgeschwächt. Wenn sie es daher sind, welche in den vorliegenden Fällen in erster Linie schädlich wirkten, so müßte sich dieselbe Adaptationsstörung in linsenlosen Augen auch unter gewöhnlichen physiologischen Beleuchtungs-Verhältnissen nachweisen lassen. In der Tat wurde die Störung in einer größeren Reihe aphakischer Augen fast regelmäßig gefunden. Der einzige Unterschied bestand darin, daß bei Aphakischen auch der Anfangswert der Empfindlichkeit herabgesetzt war. Es liegt das daran, daß die 4 Kranken schon längere Zeit dem elektrischen Lichte nicht mehr ausgesetzt gewesen waren, während die aphakischen Augen ohne Erholungszeit in den Versuch eintraten. Wurden

sie längere Zeit unter Verband gehalten, so besserte sich die Dunkel-Adaptation nicht wesentlich.

Besteht einseitige Störung der Dunkel-Adaptation bei Aphakie, so ist auch in dem andren scheinbar normalen Auge zu Beginn des Dunkelaufenthaltes die Empfindlichkeit vermindert. Die maximale Empfindlichkeit nach längerem Dunkelaufenthalt bleibt unbeeinflußt. Diese Hemmung zu Beginn des Dunkel-Aufenthaltes im zweiten Auge spricht für die vom Verf. früher durch andre Methoden wahrscheinlich gemachte reflektorische Leitung des Adaptations-Vorganges von den primären optischen Zentren aus.

Man könnte einwenden, daß die linsenhaltigen Augen durch die Absorptionsfähigkeit der Linse geschützt sind. Die Absorptionskraft der Linse nimmt aber bei zunehmender Intensität der Strahlen ab und ist zudem individuell verschieden. Daher ertragen sehr viele Menschen starke Beleuchtung ohne Schaden.

Euphos- und ähnliche Gläser vermögen den Eintritt der Störung zu verhindern, für die Verf. den Namen Ophthalmia electrica chronica vorschlägt.

---

6) **Über multiple Naevus-Tumoren der Konjunktiva,** von Dr. Rudolf Bergmeister in Wien.

Ein 29jähriger Mann zeigte links eine kirschengroße Geschwulst von graurötlicher Farbe und weicher Konsistenz. Sie saß mit breiter Basis der medialen Hälfte der Conj. tarsi auf und erstreckte sich ohne Verwachsungen mit dem Augapfel bis zum inneren Drittel der Hornhaut. Die halbmondförmige Falte und die Karunkel waren mit in die Geschwulst einbezogen. Die temporale Hälfte der Conj. tarsi war grau-schwarz verfärbt und mit kleineren, mehr gestielten, graurötlichen und schwärzlich grauen Geschwülsten überwuchert. Die dunkle Verfärbung breitete sich auf den unteren Fornix sowie auf die Conj. bulbi aus und umgab die Hornhaut oben in Gestalt eines etwa 5 mm breiten Halbringes. In der Iris befanden sich mehrere kleine Pigmentnaevi, und einzelne Naevi saßen auf der linken Gesichtshälfte und am Halse.

Hintergrund und Sehvermögen waren normal. Im Harn kein Melanin.

Am rechten Auge befanden sich mehrere kleine Naevi in der Iris und ein einzelner kleiner Naevus am Limbus.

Links wurde der ganze Inhalt der Augenhöhle samt den Lidern entfernt. Nach fast 2 Jahren kein Rezidiv.

Der ausführliche anatomische Befund und die sehr eingehende, alle Streitpunkte sorgsam berücksichtigende Epikrise lassen sich nicht kurz zusammenfassen. Es sei nur folgendes hervorgehoben. Die große Geschwulst ging von der Karunkel aus und breitete sich auf der Bindehaut aus. Sie zeigte deutlich sarkomatösen Charakter. Die kleineren Geschwülste waren von vornherein in größerer Anzahl aufgetreten. Ihr Bau erinnerte teils an Sarkome, wie sie aus Hautnaevis hervorgehen, wurde aber durch cylindromartige Knoten und endotheliomähnliche Bildungen verwickelter. Zahlreiche flache oder wenig prominente Knötchen waren durch Metastatisierung auf dem Lymphwege zustande gekommen.

Die Melanose des Bindehaut-Epithels war schon vor der Geschwulstbildung vorhanden und steigerte sich während des Wachstums der Geschwülste. Während die größeren Geschwülste pigmentarm und von einer normalen unpigmentierten Epitheldecke überzogen waren, enthielten die Epithelien im Bereiche der Melanose viel Pigment. Diese Pigment-Entartung ist mit einer

Umwandlung der Epithelzelle verbunden, welche als Vorstufe der Entwicklung der Geschwulstzellen angesehen werden muß. Die Pigment-Entartung hat eine subepitheliale Entzündung zur Folge. Das Gewebe wird zu kleinen Papillen erhoben und so erweicht, daß die erkrankten Epithelien wie beim Karzinom einwuchern können. Es handelt sich also um zwei Geschwulstformen: Sarkom und Melanokarzinom (Melanoblastom). Scheer.

II. Annales d'Oculistique. 1912. Januar bis August (exkl. Juni).

1) **Der praktische Wert der Wassermann'schen Reaktion in der Augenheilkunde,** von Mouradian.

Auf dem Gebiete der Augenheilkunde hat die Wassermann'sche Reaktion nicht die Bedeutung, wie auf dem der allgemeinen Medizin, da auf ersterem die Syphilis als Ursache der mannigfachsten Erkrankungen schon lange gut gekannt ist. Nur die positive Reaktion ist entscheidend und stützt hier namentlich die Ätiologie der Keratitis diffusa. Die große Zahl negativer Reaktionen bei Iritis, Chorioiditis und Retinitis vermag andrerseits nicht gegen eine häufige spezifische Ursache dieser Affektionen zu sprechen.

---

2) **Schwere Kriegsverletzung,** von Terson.

Durch einen Schuß aus großer Nähe Zerstörung des einen Auges und scheinbare Entwicklung einer sympathischen Ophthalmie. Zustand des zweiten Auges nach 37 Jahren nach Extraktion eines Fremdkörpers und einen adhärenten Katarakt. Sehvermögen recht gut.

---

3) **Partieller Riß der Papille,** von Gonin.

Es handelt sich meist um indirekte Gewalt. Das Bild gleicht im wesentlichen einem Kolobom des Sehnerven.

---

4) **Isolierte Ablösung eines Netzhaut-Gefäßes,** von Gonin.

Zwei Figuren veranschaulichen den seltenen, durch einen Steinwurf verursachten Fall.

---

5) **Die heilende und prophylaktische Wirkung der Sklerektomie bei Glaukom,** von Bettremieux.

---

6) **Hyaline Degeneration des subkonjunktivalen und epitarsalen Gewebes beider Oberlider,** von Morax und Landrieu.

Der objektive Befund dieser seltenen Affektion bestand in stark geschwollenen Oberlidern bei einer 50jährigen diabetischen Patientin. Die Lider ließen sich nur mit Mühe umdrehen und waren in der Beweglichkeit beschränkt. Die Hypertrophie bezog sich hauptsächlich auf das submucöse und Tarsalgewebe. Eine partielle Exstirpation brachte Besserung. Die mikroskopische Untersuchung ergab hyaline Degeneration der Submucosa mit Neigung zur Ossifikation.

---

7) **Gelapptes Epitheliom, entstanden aus einem Dermoid des Limbus,** von Duclos.

---

8) **Zur Lehre von der physiologischen Diplopie,** von Campos.

---

9) **Hämorrhagisches Glaukom und vordere Sklerektomie,** von Terson.

Verf. rät bei der Behandlung der hämorrhagischen Glaukome konservativ vorzugehen und die Enukleation einzuschränken. In erster Linie müssen die verschiedenen blutdruckherabsetzenden Mittel angewendet werden. Handelt es sich um ein noch sehendes Auge, so kommt als Operation in erster Linie die vordere Sklerektomie mit Iridektomie in Frage. Bei blinden Augen ist die äquatoriale Sklerektomie in ihren verschiedenen Modifikationen angezeigt.

---

10) **Zur Ätiologie der Mickulicz'schen Krankheit,** von Tacke.

Verf. möchte manche Fälle dieser Affektion als metastatische Wirkung einer gonorrhoischen Infektion erklären.

---

11) **Netzhaut-Veränderungen nach Schädelbruch,** von Gonin.

Es handelt sich um die schon beschriebenen Lymphorrhagien der Netzhaut nach Schädelbruch.

---

12) **Lymphstase und Lymphorrhagie,** von Gonin.

---

13) **Recklinghausen'sche Krankheit mit palpebraler Lokalisation,** von Gabriélidès.

---

14) **Ein Fall von epithelialer Dystrophie der Hornhaut,** von Uribe y Troncoso.

Mitteilung eines Falles der von Fuchs so genannten Krankheit. Die Ursache der meist einseitig verlaufenden Affektion ist unbekannt. Gelegentlich tritt Drucksteigerung ein.

---

15) **Ein Fall von Augenmigräne,** von Bourland.

Verf. ist der Ansicht, daß Hysterie in der Ätiologie der Augenmigräne eine große Rolle spielt.

---

16) **Untersuchungen über Sehschärfe,** von Pergens.

---

17) **Capillare Angiomatose des Netzhaut,** von Frenkel.

Das Wesen der seltnen Erkrankung besteht in einer von den Netzhautcapillaren ausgehende Neubildung in der Form von Knäueln, welche zwischen die arteriellen und venösen Zweige zwischengeschaltet sind und so ein Angiom bilden. Im Verlauf der Erkrankung kann es zu einer mehr oder weniger ausgesprochenen Gliomatose der Netzhaut kommen, die zur Zerstörung derselben, Aderhaut-Atrophie und Schwund der Sehnerven führen kann. Die Diagnose ist in vorgeschrittenem Stadium naturgemäß schwierig. Verf. führt im Anschluß an einen eigenen Fall die in der Literatur bekannten auf.

---

18) **Die Enukleation in der Behandlung der Pantophthalmie,** von Darrieur.

Die Pantophthalmie äußeren Ursprungs, d. h. im allgemeinen die traumatische, ist durch die aseptische Enukleation zu heilen. Auch bei der metastatischen Pantophthalmie trübt eine aseptische Enukleation die Prognose nicht, vielmehr nimmt sie dem Kranken die Schmerzen und kann durch Ausschaltung eines Eiterherdes günstig auf die Allgemein-Infektion einwirken.

---

19) **Ein Fall einseitiger, von den Zähnen ausgehender Mydriasis. Später Durchbruch des Weisheitszahnes,** von Vessey.

---

20) **Bitemporale Hemianopsie traumatischen Ursprungs,** von Sulzer und Chappé.

---

21) **Anatomische Untersuchungen über das kindliche Glaukom,** von Magitot.
Für ein kurzes Referat nicht geeignet.

---

22) **Seltene Form von Staphylokokken-Erkrankung der Bindehaut,** von Camille und Henri Fromaget.
Es fanden sich miliare Abszesse, deren Inhalt eine Reinkultur von Staphylococcus aureus darstellte.

---

23) **Neuritis optica während der Laktation,** von Villard.
Verf. neigt der Theorie zu, nach der es sich um eine wahre Autointoxikation durch Eiweißkörper handelt, die während der Laktation in erhöhtem Maße gebildet werden.

---

24) **Nystagmus und Strabismus,** von Camille und Henri Fromaget.

---

25) **Verschiedene Methoden der Blepharoplastik,** von Lotine.
Verf. bevorzugt die gestielten Lappen.

---

26) **Tumor der Orbita und der tiefen Augenhäute,** von Sulzer und Chappé.
Es bestand bei einem Kinde Exophthalmus und ein auf den hinteren Abschnitt begrenzter Buphthalmus. Die Papille war zum größeren Teil von einer cystischen Geschwulst bedeckt. Eine sichere Diagnose über die Art des Tumors bzw. die Cyste ist mangels Autopsie nicht gegeben.

---

27) **Polypen des Tränensackes,** von Pokrowsky.
Die Untersuchung des Falles ergab eine circumscripte Hyperplasie der Schleimhaut durch chronische Entzündung.

---

28) **Gekreuzte hintere Sklerotomie,** von Wicherkiewicz.
Der Zweck des Eingriffes ist in manchen Fällen von Glaukom der Rigidität der Sklera entgegenzuarbeiten. Die Operation besteht in mehrfachen parallelen, gekreuzten Skarifikationen der Lederhaut im oberen Äquatorteile nach Ablösung der Bindehaut. Zum Schluß wird diese vernäht. Der Eingriff ist absolut ungefährlich und indiziert, namentlich bei Glaucoma simplex und haemorrhagicum, sowie dann, wenn die andren Verfahren versagen. Vielleicht ist es auch angebracht bei Keratoglobus und verwandten Zuständen.

---

29) **Xanthelasma der Lider,** von vant Lint und Steinhaus.
Durch subkutane Proliferation kam es zur Bildung eines Xanthomtumors beider Seiten.

---

30) **Ein Fall von Dermo-Epitheliom,** von Chaillous.

---

31) **Chronische rheumatisch-tuberkulöse Uveitis,** von Truc.

32) **Praktische Erfolge in der Therapie der Tränenwege,** von Valois und Lemoine.
Die einzig richtige Behandlung ist die Tränensack-Exstirpation.

33) **Physiologische binokulare Diplopie,** von Campos.

34) **Die ophthalmoskopischen Zeichen der Erythrämie,** von Dupuy-Dutemps und Lutembacher.
Das zuerst von Vaquez aufgestellte Krankheitsbild der Erythrämie ist charakterisiert durch Cyanose, Vermehrung der roten Blutkörperchen und Splenomegalie. Der Augenspiegel zeigt neben normalen Arterien verbreiterte und tiefrot gefärbte Venen.

35) **Die Akkommodation nach neueren Arbeiten,** von Dufour.

36) **Technik und Indikation der neueren Operationen gegen Netzhaut-Ablösung,** von Bettremieux.

37) **Zur Bedeutung des Wortes „Borgne“,** von Coulomb. Moll.

III. Recueil d'Ophtalmologie. 1911. November.

1) **Über die Wichtigkeit der Untersuchung des scheinbaren Strabismus für die genaue Korrektion der Ametropen,** von E. Metafune.
Neben dem Muskelschielen gibt es bekanntlich noch ein scheinbares Schielen, das von der Dezentration der Pupillen herrührt. Sie beruht auf der Differenz zwischen der Basallinie, d. h. der Verbindungslinie beider Drehpunkte und der Pupillendistanz beider Augen. Aus der Messung von 42 Fällen ergab sich nur in einem Fünftel aller Fälle keine Differenz, während die übrigen vier Fünftel eine Differenz von 0,5 bis 5,5 mm zeigten. Unter 20 Fällen von Strabismus convergens fand sich eine Myopie, 14 Hypermetropen, 4 Astigm. myop. und 1 Astigm. hypermetr., während unter 14 Divergenzen 9 Myopen, 3 Hypermetropen und 2 myop. Astigmatiker waren. Für die Verordnung von Brillen ist die Kenntnis solcher bisweilen ganz beträchtlicher Abweichungen von Nutzen.

2) **Fremdkörper im Unterlid,** von Charles Roche.
Einem Knaben war ein etwa 12 mm langes Besenreiserchen beim Teppichausklopfen ins Auge geraten und hatte vermutlich seinen Weg durch das Tränenröhrchen in den Canaliculus, von da durch dessen Wand in die Substanz des Unterlids genommen, wo es bei der Untersuchung nach 8 Monaten wegen der entzündlichen und geschwürigen Veränderungen, die es verursacht hatte, für eine tuberkulöse Verschwärung angesprochen wurde. Mit seiner Entfernung heilte der Prozeß in Kürze vollständig aus.

3) **Hornhaut-Verbrennung durch eine Mischung von Aceton und Essigsäure,** von C. Valois und P. Lemone.
Die Verätzung zeitigte eine starke ödematöse Schwellung der Lider, Chemose der Augapfel-Bindehaut und Aufblätterung der Hornhaut-Oberfläche

in großer Ausdehnung, außerdem leichte iritische Reizung. Dennoch gelang es mit warmen Umschlägen, Atropin und Dionin in relativ kurzer Zeit die fast völlige Wiederherstellung der Gewebe zu erreichen, so daß nur in beschränktem Umfang eine dünne Fleckung der Hornhaut zurückblieb.

Peltesohn.

Vermischtes.

1) Henri Dor

entstammt einer Hugenotten-Familie, welche nach Aufhebung des Edikts von Nantes nach Wetzlar ausgewandert war.[1] Sein Urgroßvater hatte 1777 in Lausanne sich niedergelassen und Schweizer Bürgerrecht erworben. Sein Vater war Pastor in Vevey. Nachdem er daselbst seine Gymnasial-Laufbahn beendigt, widmete H. Dor sich dem Studium der Heilkunde in Zürich, Würzburg, Wien, Prag, Berlin, London, Edinburg und vervollkommnete seine Ausbildung in Paris und in Utrecht. Albrecht v. Graefe, Bowman, Mackenzie, Desmarres, Donders waren seine Lehrer.



1860, im Alter von 25 Jahren, begann er die Praxis als Augenarzt in Vevey, 1867 wurde er, als Nachfolger Zehender's, zum ordentl. Professor der Augenheilkunde an die Universität von Bern berufen. Die Augenklinik, welche ihm zur Verfügung gestellt wurde, war klein und jammervoll, im 2. Stock der früheren Staats-Apotheke: über ihm herrschte Klebs mit seinen pathologischen Präparaten und Pilz-Kulturen, unter ihm stellte Nencki mit Brieger das wohlriechende Skatol dar.

[1] Im Biographischen Lexikon hervorragender Ärzte von A. Hirsch, III, S. 206, heißt es, daß Dor's Lebens-Daten auf keine Weise zu erhalten gewesen. Diese Lücke ist in dankenswerter Weise ausgefüllt durch die treffliche Geschichte der Augenheilkunde ... in Bern, von Prof. Siegrist, 1910; dieser entstammt auch die lebensvolle Abbildung von H. Dor.

Dor tat, was er konnte, um diesen traurigen Zustand zu verbessern, als Augenarzt und Lehrer der Augenheilkunde eine gedeihliche Wirksamkeit zu entfalten, seine Assistenten (Pflüger, Emmert) auszubilden: aber, obwohl die Fakultät und die Universität sein Streben anerkannte, die erstere ihn 1872 zum Dekan, die letztere 1874 zum Rektor wählte, — durchdrungen von der Aussichtslosigkeit seines Kampfes gegen diese unwürdigen Zustände gab er 1876 seine Stellung als Professor auf und zog nach Lyon, wo er eine Privat-Klinik gründete und Tausenden von Kranken seine Kunst und Sorgfalt widmete.

Im Jahre 1882[1] gründete er, mit Eduard Meyer, die Revue générale d'ophtalmologie. Im Jahre 1883 hat Dor, der schon seit 1864 zu den Mitgliedern und zu den regelmäßigen Besuchern der Heidelberger Ophthalmologen-Gesellschaft gehörte, mit Ph. Panas, Chibret u. a. die französische Gesellschaft der Augenheilkunde begründet, in welcher er eine ebenso ehrenvolle Stellung einnahm, wie in der deutschen.

Dor hat keine großen Werke verfaßt, aber durch zahlreiche geistreiche und sorgfältige Arbeiten unsre Wissenschaft gefördert. Er war ausgezeichnet durch philosophische Ruhe und Klarheit sowie durch ein gewinnendes, liebenswürdiges Wesen.

Nachdem er erst noch vor einigen Monaten durch Überreichung einer höchst künstlerischen Plakette geehrt worden, ist er in hohem Greisenalter nach kurzer Krankheit verstorben. Sein Andenken wird unvergessen bleiben.

Ich gebe, nach Prof. Siegrist, die Liste seiner Arbeiten. H.

1860. Beitrag zur Pathologie der intraokularen Geschwülste. (Graefe's Archiv f. Ophthalmologie. Bd. VI, 22.)
Les différences individuelles de la réfraction de l'oeil. (Journal de la physiologie de l'homme et des animaux de Brown-Séquard, III. p. 472—609.)

1862. Dor et Donders. L'astigmatisme et les verres cylindriques, traduit sur le manuscrit hollandais, Paris.

1863. Etudes physiologiques sur la fève de Calabar. (Archives des sciences phys. et nat., Genève.)

1865. Über ein verbessertes Tonometer. (Klin. Monatsblätter für Augenheilkunde, III. p. 351.)

1867. Observations au sujet des travaux de Max Schultze sur la tache jaune de la rétine. (Archives des sciences phys. et nat., Genève.)
De la vision des arthropodes. (Arch. des sciences phys. et nat., Genève.)

1868. Über Ophthalmotonometrie. (Graefe's Archiv f. Ophth. Bd. XIV, I.)
Über einige der häufigsten Krankheiten und Formfehler des Auges. (Bern 1868.)

1872. Quelques notes sur la vision binoculaire. (Arch. des sciences phys. et nat., Genève.)
Über Farbenblindheit. (Verhandl. der Berner naturforsch. Gesellsch.)

1873. Beiträge zur Elektrotherapie der Augenkrankheiten. (Graefe's Archiv f. Ophth. Bd. XIX, 3.)

1874. Die Schule und die Kurzsichtigkeit. (Rektoratsrede. Bern.)

[1] Er hatte sich von mir genaue Auskunft über Geschäfts- und Schrift-Leitung des Centralblattes für Augenheilkunde erbeten.

Sur la cécité des couleurs, objections à la théorie de Young-Helmholtz. (Lyon médical.)

1877. De la cataracte chez les diathésiques et en particulier dans la phosphaturie. (Congrès internat. des sciences médicales, Genève.)

Verschiedene kleine Mitteilungen in den „Verhandlungen der Berner naturforschenden Gesellschaft" 1868, 1873, 1874 und im „Correspondenzblatt für Schweizer Ärzte 1871—1876."

1878. Compte-rendu statistique de la clinique ophtalmologique de l'université de Berne (6 Mai 1867 au 15 Octobre 1876). (Klin. Monatsbl. f. Augenheilk. Supplement.)

1878. Echelle pour mesurer la vision chromatique. (Paris, Masson.)

De l'hygiène oculaire au Lycée de Lyon. (Lyon médical.)

1878. Dor et Favre. Nouvelles recherches sur la détermination quantitative de la vision chromatique. (Lyon médical.)

De l'évolution historique du sens des couleurs. Réfutation des théories de Gladstone et de Magnus. (Mémoire présenté à l'académie des Sciences, Belles-Lettres et Arts de Lyon, Nov.)

Beitrag zur historischen Entwicklung des Farbensinnes. (XI. Versammlung der Ophthalm. Gesellschaft, Heidelberg.)

Notice sur le chlorhydrate de pilocarpine. (Soc. des sciences médicales de Lyon, Lyon médical.)

Observations ophtalmologiques: Rupture du ligament suspenseur du cristallin. — Déformation pyriforme du cristallin. — Sarcome du nerf optique et des nerfs ciliaires. — Amblyopie croisée, anesthésie. — Lances graduées pour l'iridectomie. (Lyon médical.)

1879. Une nouvelle méthode du traitement de la conjonctivite blennorrhagique. (Soc. des sciences médicales de Lyon.)

1880. Quelques détails anatomiques sur un cas de cataracte congénitale. (Lyon médical.)

Sur la section des nerfs ciliaires. (Lyon médical.)

Guérison d'un enfant atteint de cataracte congénitale des deux yeux. (Compte rendu du Congrès intern. d'opht. de Milan.)

Dor et Stilling. De l'état naturel de nos connaissances su le daltonisme. (Congrès int. d'opht., Milan.)

1881. Traitement du kératocône par l'emploi des verres côniques. (Lyon médical.)

Examen ophtalmoscopique d'un cas d'anémie intense. (Revue de médec.)

1882. Dor et E. Meyer. Fondation de la Revue générale d'ophtalmologie, continuée après la mort du Dr. Meyer avec la collaboration des Prof. Rollet et Truc.

Kyste congénital de l'orbite, microphtalmie, colobome de l'iris et de la choroïde. (Revue générale d'opht. p. 81.)

Cataracte congénitale. (Lyon médical.)

1883. D'un nouveau procédé pour opérer le trichiasis et l'entropion. (Lyon médical.)

Héméralopie dépendant d'une forme atypique de rétinite. (Archives d'ophtalm. Nov.)

1884. Deux cas d'affections oculaires dépendant de troubles de la menstruation. (Bulletin de la Société franç. d'opht.)

La photographie de l'image ophtalmoscopique. (Compte rendu de la Section d'opht., Congrès intern. Copenhague.)

1885. Un cas de chromatotyphlose ou chromatopsie complète. (Revue générale d'opht., p. 433.)
Albinisme partiel de l'iris. (Revue générale d'opht, p. 481.)
1886. Sur des cas de mort après l'énucléation. (Bull. de la Soc. franç. d'opht.)
Opération de la cataracte chez un albinos. (Lyon médical.)
Guérison d'un aveugle de naissance. (Revue générale d'opht., p. 481.)
1887. De la production artificielle de la cataracte par la naphtaline. (Revue générale d'opht., p. 1.)
Sur une forme particulière d'aphasie de transmission pour la dénomination des couleurs. (Revue générale d'opht., p. 155.)
Cataractes naphtaliniques. (Bulletin de la Société franç. d'opht.)
1888. Un cas de colobome maculaire des deux yeux chez un enfant microphtalme. (Revue générale d'opht., p. 312.)
Colobome de la paupière supérieure. (Congrès intern. d'opht., Heidelberg.)
Colobome congénital des paupières. (Revue générale d'opht., p. 529.)
1889. La responsabilité des accidents du travail et le régime des assurances. (Société d'économie politique, Lyon.)
1890. Observations de rigidité réflexe monoculaire de la pupille et spasme du muscle accommodateur après l'influenza. (Lyon médical.)
1892. Sur les verres de contact. (Société des sciences médicales de Lyon.)
1893. Guérison spontanée du décollement rétinien. (Bulletin de la Société franç. d'opht.)
1896. Du traitement du décollement rétinien. (Bull. de la Soc. franç. d'opht.)
Epithéliome des glandes de Meibomius. (Société des sciences médicales de Lyon.)
1897. De la correction totale de la myopie. (Bull. de la Soc. franç. d'opht.)
1899. Le traitement du décollement de la rétine. (Bulletin du IX. Congrès intern., Utrecht.)
1900. Atrophie post-neuritique des deux nerfs optiques due aux oreillons. (Section d'opht. du Congrès intern. de médecine, Paris.)
1901. De la valeur de l'iridectomie dans le glaucome. (Bulletin de la Société franç. d'opht.)
1903. Über eine Blase auf der Hornhaut. (Bericht über die 31. Versammlung der Ophthalm. Gesellschaft, Heidelberg.)
Colobome de la choroïde. (Société des sciences médicales de Lyon.)
1906. Dépots de cholestérine sur la membrane de Descemet. (Société des sciences médicales de Lyon.)
1906. De l'extirpation du cristallin dans la capsule. (Société d'opht. de Lyon.)
Du traitement de la maladie de Basedow par le thymus. (Mémoire présenté à la réunion des oculistes d'Oxford.)
Notice historique sur l'anatomie du cristallin. (Encyclopédie française d'ophtalmologie, Vol. 1.)
1907. Résultats éloignés du traitement du décollement de la rétine. (Bull. de la Société franç. d'opht., p. 223.)
Une période intéressante de l'historique de la cataracte. (Encyclop. franç. d'opht., Vol. VII et Revue générale d'opht. p. 145.)
Du Sophol. (Société des sciences médicales de Lyon.)
Kyste de la glande lacrymale. (Société d'ophtalm. de Lyon.)
H. Dor et Dr. L. Dor. Affections du cristallin. (Encyclopédie française d'ophtalmologie Vol. VII.
1908. La fréquence du synchisis scintillant. (L'ophtalmologie provinciale. 1 Juillet, p. 101.)

2) Deutsches Reichs-Komitee für den XVII. Internationalen Medizinischen Kongreß London 1913.

Der Internationale Medizinische Kongreß wird seine nächste Tagung vom 6. bis 12. August 1913 in London abhalten. Se. Majestät der König Georg hat das Protektorat übernommen, Präsident des Kongresses ist Sir Thomas Barlow, Generalsekretär Dr. W. Herringham (London W. 13 Hindestreet). Das bereits in seinen allgemeinen Grundzügen festgestellte Programm läßt eine zahlreiche Beteiligung der Ärzte aller Nationen, insbesondere auch der deutschen, erwarten.

Entsprechend den durch die Permanente Kommission der Internationalen Medizinischen Kongresse gebilligten Beschlüssen hat sich auch diesmal ein Deutsches Reichs-Komitee gebildet, welchem Vertreter der Reichsregierung, der Regierungen der Einzelstaaten, der medizinischen Fakultäten und Akademien, sowie der gelehrten Gesellschaften Deutschlands angehören. Das Komitee stellt sich die Aufgabe, die Interessen der deutschen Teilnehmer nach allen Richtungen hin wahrzunehmen. Durch seine Vermittlung können die Kollegen Rat und Auskunft in allen den Kongreß betreffenden Angelegenheiten erhalten.

Die Anmeldung zur Teilnahme für Mitglieder und ihre Damen geschieht unter Benutzung bestimmter Formulare, welche unser Schatzmeister auf Wunsch zusendet; derselbe ist seitens des Londoner Komitees ermächtigt, die Beiträge entgegenzunehmen und die Ausstellung der Mitglieds- und Damenkarten für deutsche Teilnehmer gegen Einzahlung von Mk. 20,50 bzw. Mk. 10,25 zu vermitteln. Wir bitten auch diejenigen Herren, welche bereits direkt ihre Anmeldung nach London geschickt haben, ihre Namen dem Schatzmeister mitzuteilen.

Mit dem Reisebureau der Hamburg-Amerika-Linie, Berlin W 8, Unter den Linden 8, ist ein Abkommen getroffen, nach dem das genannte Bureau Auskünfte über Reise-Angelegenheiten kostenlos erteilt, die Besorgung für Wohnung in London übernimmt und im Anschluß an den Kongreß einige Gemeinschaftsfahrten nach der Insel Wight, Irland und Schottland zur Ausführung bringen wird.

Anfragen wissenschaftlicher Art wolle man an den General-Sekretär richten.

Berlin, im November 1912. Prof. Dr. Waldeyer,
Geh. Ober-Medizinalrat, Berlin W 62, Lutherstraße 35,
Vorsitzender.
Prof. Dr. Posner,
Geh. Medizinalrat, Berlin W 62, Keithstraße 21,
Generalsekretär.
E. Stangen,
Kgl. Kommerzienrat, Berlin W 8, Friedrichstraße 72,
Schatzmeister.

3) Im Anschluß an die Kritik, welche das New York med. J. meiner „Behandlung der Kurzsichtigkeit“ gewidmet, möchte ich noch eine englisch gedruckte Besprechung anschließen, die ich soeben auf dem Wege über Süd-Afrika erhalten habe.

The treatment of shortsight.

Dr. Lindsay Johnson is to be thanked for making available to English-speaking medical men in their own tongue the short but extremely

important monograph by Professor Hirschberg on the Treatment of Shortsight. The book runs to 120 pages only, but it afforts space for some discussion of the aetiology and prognosis, as well as the treatment of shortsight. The statistics of his own cases make the authors right to speak with authority quite clear, if there were any doubt on the point; his experience is simply enormous. . . . one must congratulate author and translator on one of the most interesting and useful ophthalmic books that has appeared for years. No ophthalmic surgeon unless he has reached the age when his views and methods are rigidly fixed, can afford to neglect a study of it, and few will study it without pleasure and profit.

Bibliographie.

1) Zur Behandlung der Mukocelen und der großen Tränensack-Ektasien, von Baetgen. (Inaug.-Dissert., Rostock 1912.) Kasuistik: 1. Mukocele des Siebbeins, die spontan heilte; 2. Mukocele der Stirnhöhle, die den Augapfel erheblich verdrängte, und gleichzeitig Empyem der Siebbeinzellen, Operation von außen; 3. Cyste oberhalb des Tränensacks, die nach Auskratzung mit dem scharfen Löffel und Tamponade mit Jodtinktur ausheilte; 4. Mukocele der Stirnhöhle, die auch durch Auskratzen und Tamponade mit Tinct. jodi zur Heilung gebracht wurde. Zum Schluß berichtet Verf. über zwei enorme cystische Erweiterungen des Tränensacks, die durch Operation von außen her erfolgreich geheilt wurden; trotzdem empfiehlt Verf. für künftige Fälle dem Vorschlage Axenfeld's zu folgen, die Cystenwand von der Nase her freizulegen und einen Teil zu exstirpieren.

2) Mensuration des protrusions oculaires, von Rollet und Durand. (L'exophtalmie dans l'atrophie optique.) (Rev. gén. d'opht. 1912. Nr. 5.) Bisher hat keins der zur Messung des Exophthalmus angegebenen Instrumente allen Anforderungen genügt. Mit dem von ihnen konstruierten Apparat, der einfach, handlich und genau zu sein scheint, fanden die Verff. die normale Protrusio bulbi gleich 12 bis 14 mm; sie bestätigen die Angabe, daß hypermetropische Bulbi weniger, myopische mehr hervortreten, als normale. Der Exophthalmus nach Tenotomie des M. rect. int. beträgt 1 bis 2 mm, nimmt aber bald nach der Operation ab. Zwischen Exophthalmus und intraokularer Spannung bestehen keine Beziehungen. Zahlreiche Beobachtungen bewiesen, daß mit der Sehnerven-Atrophie ein nicht unbeträchtlicher Exophthalmus einhergeht, auch wenn weder Lues noch Tabes dem Sehnervenleiden zugrunde lagen. Es gibt auch einen tabischen Exophthalmus. Von Nephritikern haben 78 % hervortretende Augen. Durch den Schwund des orbitalen Fettpolsters entsteht in vorgerückten Jahren ein Enophthalmus, den die Verff. mit ihrem Instrument zahlenmäßig feststellen konnten.

Kurt Steindorff.

3) Beiträge zur Toleranz des Auges gegen Fremdkörper, von Regimentsarzt Dr. L. Szarvasy. (Wiener klin. Wochenschr. 1912. Nr. 28.) 6 Fälle, bei welchen Fremdkörper (Schrotkörner, Eisensplitter) reaktionslos und bei Beibehaltung des Sehvermögens im Augeninnern verblieben waren, werden vom Verf. beschrieben. Schenkl.

Um Einsendung von Separat-Abzügen wird gebeten (Berlin NW. 26 Schiffbauerdamm).

Verlag von Veit & Comp. in Leipzig. — Druck von Metzger & Wittig in Leipzig.

Centralblatt

für praktische

AUGENHEILKUNDE.

Herausgegeben von

Prof. Dr. J. Hirschberg, Geh. Med.-Rat, in Berlin.

Unter ständiger Mitwirkung der Herren Prof. G. Abelsdorff in Berlin, Dr. Berger in Paris, Prof. Birnbacher in Graz, Dr. Brailey in London, Prof. Cl. du Bois-Reymond in Schanghai, Dr. Czellitzer in Berlin, Dr. Oscar Fehr in Berlin, Prof. C. Gallenga in Parma, Dr. Ginsberg in Berlin, Hofrat Prof. Goldzieher in Budapest, Dr. Gordon Norrie in Kopenhagen, Dr. Issigonis in Smyrna, Dr. Leo Jacobsohn in Berlin, Priv.-Doz. Dr. H. Lauber in Wien. Dr. May in Berlin, Lt. Col. F. P. Maynard, I. M. S., Calcutta, Dr. F. Mendel in Berlin, Dr. Moll in Berlin, Dr. W. Mühsam in Berlin, Dr. Neuburger in Nürnberg, Dr. Peltesohn in Hamburg, Dr. Pergens in Maeseyck, Prof. Peschel in Frankfurt a. M., Dr. Purtscher in Klagenfurt, Dr. M. Reich in Petersburg, Dr. H. Rönne in Kopenhagen, Obermed.-Rat Dr. Schnee in Oldenburg, Prof. Schenkl in Prag, Prof. Schwarz in Leipzig, Dr. Spiro in Berlin, Dr. Steindorff in Berlin.

Monatlich ein Heft. Preis des Jahrganges 12 Mark. Zu beziehen durch alle Buchhandlungen des In- und Auslandes und die Postanstalten des Deutschen Reiches.

Supplement zum Jahrgang 1912.

Inhalt: **Gesellschaftsberichte.** (S. 386—404.) 1) Bericht über die 38. Versammlung der Ophthalmologischen Gesellschaft, Heidelberg 1912. — 2) Ophthalmologische Sektion des Ärztevereins zu Philadelphia. — 3) Königliche medizinische Gesellschaft von England. Sektion für Augenheilkunde. — 4) Transactions of the Ophthalmological Society of the United Kingdom. — 5) Bericht der ophthalmologischen Gesellschaft von Ägypten. — 6) Ophthalmologische Gesellschaft von Belgien.

Referate, Übersetzungen, Auszüge. (S. 404—406.) 1) Tarsitis necroticans. Von Dr. Jarnatowski in Posen. — 2) Lymphosarcoma carunculae lacrymalis. Von Dr. Jarnatowski in Posen.

Journal-Übersicht. (S. 406—438.) I. Zeitschrift für Augenheilkunde. — II. Archiv für Augenheilkunde. — III. Archivio di Ottalmologia. — IV. Annali di Ottalmologia. — V. La Clinica Oculistica. — VI. Rivista Italiana di Oftalmologia. — VII. La Pratica Oculistica.

Bibliographie. (S. 438—442.) Nr. 1—13.

Übersicht über die Leistungen der Augenheilkunde im Jahre 1911. (S. 443—476.)

Gesellschaftsberichte.

1) **Bericht über die 38. Versammlung der Ophthalmologischen Gesellschaft, Heidelberg 1912.** Red. durch A. Wagenmann. (Wiesbaden, J. F. Bergmann, 1913.)

Erste wissenschaftliche Sitzung vom 3. August 1912 vorm.

Vorsitzender: Lawford.

1. Über Dauer und Art der optischen Veränderungen narbiger Hornhauttrübungen, von Pfalz in Düsseldorf.

Die scheinbare Dichtigkeit einer Hornhauttrübung, wie sie sich bei auffallendem Lichte darstellt, ist ein unzuverlässiger Maßstab für unser Urteil über die durch die Trübung bedingte Funktions-Störung. Die größere oder geringere Dichtigkeit wirkt durch Absorption und Reflexion der das Auge treffenden Lichtwellen lediglich nachteilig auf die Größe der Unterschiedsschwelle beim Lichtsinn der Netzhaut. Die Schärfe der Konturen der Netzhautbilder hängt allein von der Art der Hornhaut-Oberfläche ab und von ihrer größeren oder geringeren Unregelmäßigkeit. Das keratoskopische Bild gibt deshalb den zuverlässigsten Anhalt für die Höhe der Funktion bei Hornhauttrübungen jeder Art.

Traumatische Hornhauttrübungen geben eine durchaus gute Prognose in optischer Hinsicht. Die Dauer der Besserung zieht sich bis zu 12 Jahren hin. Bei lang dauernden Hornhaut-Erkrankungen, besonders den skrofulösen, pflegt die Oberflächenwölbung dauernd optisch minderwertig zu bleiben.

2. Zur Lehre vom Farbensinnzentrum, von G. Lenz in Breslau.

Durch die Beobachtung zweier Fälle von isoliertem Verlust des Farbensinnes bei erhaltenem Raumsinn und deren anatomische Analyse kommt Vortr. bezüglich der Frage nach der Existenz eines isolierten Farbensinnzentrums zu einer Verneinung. Der Farbensinn ist an dasselbe Gebiet wie Licht- und Raumsinn gebunden. Es hat im Calcarina-Gebiete seine Vertretung wahrscheinlich in den obersten Rindenschichten.

3. Beiträge zur Anatomie und Pathogenese der Stauungspapille, von Behr in Kiel.

Vortr. hat seine Untersuchungen weitergeführt, die ihn zu einer Anschauung über die Entstehung der Stauungspapille brachten, die allen vorkommenden Fällen genügen.

Danach behindert eine zirkulär auf den Sehnerven wirkende Kompression die zentripetal gerichtete Lymphströmung im Nerven und führt zu einer peripheren Stauung. Der innere Gewebsdruck im Nerven wächst und erschwert seinerseits den Rückfluß in die Zentralvene. Die aufquellende Papille drängt sich in dem Glaskörper vor. Der zirkulär einwirkende Druck führt weiter zu dem typischen peripheren, zentral fortschreitenden Gesichtsverfall. Mit der Degeneration des nervösen Gewebes vermindert sich die Lymph-Absonderung, damit die Papillenschwellung, bis sie einer Atrophie ohne jede Prominenz Platz macht.

4. Weitere Mitteilungen über die Palliativ-Operationen bei Stauungspapille, von E. v. Hippel in Halle.

Auf Grund einer Literatur-Zusammenstellung von 272 Fällen und der

Beobachtung eigener Fälle kommt Vortr. zu der Anschauung, daß das Auftreten einer doppelseitigen Stauungspapille eine unbedingte Indikation zu chirurgischer Behandlung ist. Der Eingriff ist auch bei voll erhaltenen Funktionen vorzunehmen.

Da einstweilen die meisten Fälle einer Radikalbehandlung unzugänglich sind, treten Palliativ-Operationen in ihre Rechte. Die Lumbalpunktion hält Vortr. nach wie vor für unwirksam und gefährlich, wenn es sich um Tumore handelt, bei Meningitis serosa ist sie angezeigt wie auch zur Unterstützung der spezifischen Behandlung bei syphilitischen Gehirn-Affektionen. Die dekompressive Trepanation ist in geeigneten Fällen sehr wirksam, sie ist durch Entbehrlichwerden der Narkose und verbesserte Methodik weniger gefährlich geworden. Der Balkenstich ist die Operation der Wahl, er zeitigt oft gute Erfolge. Versagt er, so ist die energischer wirkende Trepanation nachzuschicken.

In der Diskussion spricht Axenfeld für frühzeitige Palliativ-Operation, doch erst bei beginnendem Verfall der Funktion. A. v. Hippel sah gute Erfolge der Palliativtrepanation, Hessberg beim Balkenstich. Siegrist sah gute Erfolge der Lumbalpunktion.

5. Über die primäre Ursache der Mißbildung des Auges, von A. v. Szily in Freiburg i. Br.

Vortr. zeigt, daß es durch Einwirkung von Chemikalien möglich ist, die Entwicklung des Hühnchens im Ei zu stören und Mißbildungen hervorzurufen. Ob diese Beobachtungen geeignet sind, eine Grundlage für die Entstehung der typischen Mißbildungen zu geben, ist sehr zweifelhaft.

Ferner hat Vortr. die Angabe Pagenstecher's, daß man die verschiedenen Mißbildungen des Auges durch Naphthalin-Fütterung zu bestimmten Zeitpunkten der Entwicklung willkürlich hervorrufen könne, experimentell nachgeprüft und nicht bestätigt gefunden.

6. Die kausale Genese von Augenmißbildungen und angebornen Staren, von Pagenstecher in Straßburg i. E.

Vortr. zeigt durch Naphthalin-Fütterung trächtiger Kaninchen in den verschiedenen Würfen erzeugte Stare und Augenmißbildungen. Diese toxischen Mißbildungen sind nicht vererblich.

7. Experimentelle Untersuchungen zur Syphilis des Auges, von Igersheimer in Halle.

Mit Hilfe intraarterieller Injektionen von Spirochäten-Mischkulturen und -Reinkulturen gelang es, am Auge des Kaninchens ganz typische, der menschlichen Augensyphilis zum Teil gleichende Erkrankungen zu erzeugen. Diese Befunde sprechen für die Erreger-Natur der Spirochaeta pallida. Sie geben die Möglichkeit, Frühstadien der verschiedenen syphilitischen Augen-Affektionen zu untersuchen.

In der Diskussion erklärt Clausen, daß die Keratitis interstitialis eine metasyphilitische Erkrankung sei, hervorgerufen durch Toxine früherer Lues.

8. Über tropische Augenkrankheiten, von A. Leber in Göttingen.

Die Kenntnis tropischer Augenerkrankungen allein ist nicht ausreichend. Sie hat eine genauere Kenntnis der allgemeinen klimatologischen Faktoren zur Voraussetzung. Es fehlen dort eine Reihe von Krankheiten, andre zeigen besondere Formen. Vortr. hebt einige Einzelbeobachtungen aus der Südsee und Niederl. Indien hervor.

9. Heredität, Gesichtstypus und Refraktions-Anomalien, von F. Krusius in Berlin.

Durch die entwickelte Methode einer graphischen Stammbild-Darstellung des Refraktionsbefundes einer Anstalt gelingt es, Vergleichsbilder zu geben, die alle Faktoren berücksichtigen. Die Betrachtung ergibt eine Anhäufung des Astigmatismus nach den Endpolen menschlicher Ametropien hin. Der Astigmatismus-Durchschnitt war 22,6% an Zahl und 1,2 D. im Grade.

Es zeigt sich eine Zunahme der Myopie, besonders bei den erblich belasteten Elementen.

Es zeigt sich ein gesetzmäßiger Zusammenhang zwischen Refraktions-Zustand und Schädelbildung.

In der Diskussion sprechen Hamburger, Best, Siegrist, Fleischer, Krauss.

Zweite wissenschaftliche Sitzung vom 4. August 1912.
Vorsitzender: Vossius in Gießen.

10. Die Beziehungen der Lymphozytose zu Augenverletzungen und der sympathischen Ophthalmie, von Franke in Hamburg.

Das Vorhandensein oder Nichtvorhandensein der Lymphozytose bei schweren perforierenden Augenverletzungen besitzt keinen diagnostischen oder prognostischen Wert bezüglich des Entstehens der sympathischen Augen-Entzündung.

11. Über astigmatische Gläser mit punktueller Abbildung, von M. v. Rohr, Jena.

Die Gläser erreichen, daß die in der Achse des Brillenglases bewirkte Verbesserung der Sehleistung auch für alle Blickrichtungen gewahrt bleibt, die innerhalb eines nicht zu kleinen Neigungskegels liegen.

In der Diskussion sprechen Stock, Gullstrand.

12. Über herpetische Erkrankungen des Uvealtraktus, von Gilbert, München.

Die vom Vortr. in acht Fällen beobachtete Erkrankung, die er Herpes iridis nennt, ist durch Anschwellungen im Pupillarteile der Iris und durch Blutungen, die wiederholt unter Schmerzanfällen auftreten, gekennzeichnet.

13. Über das Wesen der Schnabel'schen Kavernen und ihre Bedeutung für die Entstehung der glaukomatösen Exkavation, von Fleischer in Tübingen.

Auf Grund seiner Untersuchungen kommt Vortr. zu der Ansicht, daß die Ursache der Höhlenbildung im Sehnerven entsprechend Schnabel's Auffassung in einer Durchtränkung mit einer gestauten oder gequollenen Flüssigkeit zu suchen ist und zwar in Lymphstase als Folge von Zirkulationsstörungen. Die Kavernenbildung ist im allgemeinen eine Folge intraokularer Drucksteigerung, kann jedoch auch ohne sie eintreten.

14. Beiträge zur Lehre vom Augendruck, von K. Wessely in Würzburg.

Das Auge stellt ein Onkometer dar, d. h. sein Binnendruck ist nicht nur vom Druck, sondern auch von der Fülle seiner Gefäße abhängig. Darum muß es eine Abweichung vom allgemeinen Blutdruck zeigen, sobald zu dessen Änderung eine Verengerung oder Erweiterung der intraokularen Gefäße tritt.

Von Stoffen, die eine Augendruckerhöhung erwarten lassen, hat Vortr.

Amylnitrit, Antipyrin, Coffein und Alkohol untersucht. Sie fand sich auch, bis auf Alkohol.

Auch die Einwirkung der Augenbewegungen auf den Augendruck untersuchte Vortr. Es fanden sich dabei Druckerhöhungen, die bei Reizung des Trochlearis minimal, beim Abducens stärker, beim Oculomotoriustamm sehr stark waren.

Endlich spricht Vortr. über das Tonometer. Es fanden sich durch das Verhalten der Sklera und Kornea Differenzen von 10 mm Hg. zwischen Tonometerwert und wirklichem vorhandenen Binnendruck. Vortr. warnt davor, aus den absoluten Tonometerwerten zu viel zu schließen, und nach hohen Werten etwa ohne Vorhandensein sonstiger Symptome ein Glaukom zu diagnostizieren.

15. Über eine Klappenwirkung der Vortexsinoskleralplatte als Ursache des sog. inflammatorischen Glaukoms, von L. Heerfordt in Kopenhagen.

Vortr. hat früher schon die Ansicht vertreten, daß das inflammatorische Glaukom auf einer venösen Stase beruht, die ihrerseits hervorgerufen ist von einer derart gelegenen Falte der Wand des Sinus vorticosus, daß der Eingang zum Vortexskleralkanal dadurch gesperrt wird. In zwei Fällen fand Vortr. den unmittelbar zum Sinus zu liegenden Teil der Skleralkanalwand vom Blutstrom gefangen und derart in die Skleralkanal-Eingangsöffnung hineingebogen, daß sie wie eine Klappe die Blutpassage sperrte. Vortr. erläutert, wie solche Klappenbildung alle Eigentümlichkeiten des Glaucoma inflamm. zu erklären vermag.

16. Über Steigerung des Augendrucks durch Quellung der Gewebskolloide, von Ruben in Heidelberg.

Um die Annahme Fischers, daß Quellung der kolloiden Substanzen die Ursache des Ödems beim Glaukom sei, zu prüfen, hat Vortr. Untersuchungen angestellt. Er fand bei Kaninchen durch subkonjunktivale Säure-Injektionen regelmäßig eine Steigerung des Augendrucks, entsprechend einer Quellung der Sklera und Kornea in solchen Lösungen. Demnach ist eine Steigerung des intraokularen Druckes unabhängig vom Blutdruck durch die Schrumpfungs-, bzw. Quellungsenergie der Sklera möglich.

17. Blutuntersuchungen bei Glaukomkranken, von W. Löhlein in Greifswald.

Vortr. suchte bei Glaukom nach Blutdruck steigernden Substanzen im Blute, besonders nach Adrenalin. In keinem Falle war eine Steigerung des Adrenalingehaltes zu finden. Entgegengesetzte Ergebnisse Kleczkowski's beruhen auf unrichtiger Untersuchungsmethode.

18. Die Elliot'sche Trepanation bei Glaukom, von Schnaudigel in Frankfurt a. M.

Vortr. Erfahrungen in 12 Fällen sind so günstig, daß er nur noch trepaniert. Die Trepanation hat gegenüber der Iridektomie den Vorteil, daß sie meist die Pupille wenig stört, daß sie bei Versagen beliebig wiederholt werden kann. Wertvoll ist auch, daß der postoperative Astigmatismus gering ist.

In der Diskussion spricht Stock für die Operation. Sie ist leicht, der Erfolg gut; ähnlich Pfalz, der bei hinteren Synechien üble Erfahrungen machte

Kuhnt, Axenfeld, der die Wichtigkeit, mit Mydriaticis nachzubehandeln, betont.

Es sprechen Löhlein, Gilbert, Wicherkiewicz, Lauber, Sattler, Siegrist.

Dritte wissenschaftliche Sitzung vom 4. August 1912 nachm.
Vorsitzender: Siegrist in Bern.

19. Über die Beziehungen des Sympathicus zum Sehorgan. Tierexperimentelle Untersuchungen über den Einfluß der Sympathicusreizung auf die Bulbusstellung und seine anatomischen Grundlagen; mit Demonstrationen, von W. Krauss in Marburg.

Die Versuche zeigten, daß es nicht angängig ist, die Resultate experimenteller Tierversuche von einer Tierspezies auf die andre oder auf den Menschen zu übertragen. Sie zeigten, daß die Annahme Landström's, daß die glatte Muskulatur im vorderen Augenhöhlen-Abschnitte Exophthalmus verursachen könne, falsch ist.

Als Folge der Sympathicusreizung zeigte sich in allen Tierversuchen Erweiterung der Pupille und der Lidspalte, Herabsetzung des intraokularen Druckes, Verengerung der Gefäße des Ohres und des Augenhintergrundes; vermehrter Tränenfluß.

20. Zur operativen Behandlung des Schielens, von E. Landolt in Paris.

Mitteilung eines Falles, bei dem Vortr. wegen hochgradiger Parese beider Interni sowie des linken Externus auf beiden Augen Vorlagerung des Internus mit bedeutender Resektion ausgeführt hatte. Der Erfolg war sehr gut. Nach 13 Jahren kam der Pat. mit Lähmung des Rectus inferior links wieder. Auch hier brachte Vornähung mit Resektion vollen Erfolg.

Sollen Vorlagerungen Erfolg haben, so muß zunächst starke Überkorrektion bestehen, ganz besonders bei den Vertikalmotoren.

In der Diskussion empfiehlt Capauner Dehnung des Schielmuskels, Bielschowsky wendet sich dagegen, ebenso Krusius und Landolt.

21. Zur operativen Behandlung des Keratokonus, von Grunert in Bremen.

Vortr. verschorft von einer 2—3 mm breiten Stelle des Limbus ausgehend, ein gleichschenkliges Dreieck mit der Spitze in der Kegelmitte. Am übernächsten Tage Abkratzen des Schorfes, Spaltung der Hornhaut von der Kegelspitze zum Limbus, Überbrückung mit einem Bindehautlappen, der nach 4 Wochen zurückgebracht wird. Der Erfolg war gut (11 Augen).

22. Zur Ätiologie des Keratokonus, von Siegrist in Bern.

Vortr. ist es aufgefallen, daß Pat. mit Keratokonus sehr häufig zart gebaut und sehr nervös sind. Blut-Untersuchungen der Pat. wiesen auf Hypothyreoidismus hin. Ob dieser die Ursache des Keratokonus ist oder aber nur eine disponierende Rolle spielt, ist unklar.

In der Diskussion bemerkt Fleischer, daß er einen braunen Ring um die Kegelspitze beobachtet habe, der aus Hämosiderin-Durchtränkung bestand. Axenfeld fand eine Herabsetzung der Sensibilität im Gipfelgebiete. Hirschberg hat recht befriedigende Besserung durch Brennen der Kegelspitze mit der schwach rotglühenden Olive eines kleinen Brenners erzielt.

23. Über eine neue Verwendungsart der von Fick angegebenen Kontaktbrillen, von W. Stock in Jena.

Durch die Kontaktbrillen kann der Arzt an sich selbst Ametropien erzeugen und über die Wirkung der korrigierenden Gläser, Doppelbilder sich unterrichten.

24. Über das Flimmerskotom, von M. Dufour in Nancy.

Ergänzung einer vorjähriger Mitteilung über das Flimmerskotom, das Vortr. an sich selbst beobachtet. Es tritt sowohl auf einem Auge allein als auch zweiäugig auf.

25. Amaurosis fugax durch Krampf der Retinalgefäße, von Weiss in Schwäbisch-Gmünd.

Vortr. konnte Krampf der Retinalgefäße direkt mit dem Augenspiegel beobachten vom Beginn der Entleerung der Gefäße bis zu ihrer Wiederfüllung. Es scheint sich um eine Teil-Erscheinung der Raynaud'schen Krankheit zu handeln.

Durch Nitroglyzerin gelang es, den beginnenden Anfall zum Verschwinden zu bringen.

In der Diskussion sprechen Leber, Kuffler, Mayweg, Pincus, Siegrist.

Vierte wissenschaftliche Sitzung vom 5. August 1912 vorm.
Vorsitzender: Grunert in Bremen.

26. Zur pathologischen Anatomie des Sehnervenschwundes bei Tabes und progressiver Paralyse, von K. Stargardt in Kiel.

Bericht über weitere 10 Fälle, die des Vortr. Anschauung bekräftigen, daß der Sehnervenschwund bei Tabes und progressiver Paralyse die Folge eines entzündlichen Prozesses im Chiasma und dem intrakraniellen Sehnerven ist, gleich den entsprechenden entzündlichen Prozessen in der Hirnrinde und dem Rückenmark.

Es handelt sich nicht um eine metasyphilitische, sondern eine echte syphilitische Späterkrankung nicht gummöser Art.

27. Über die galvanische Erregbarkeit des Auges, von A. Brückner in Berlin.

Im Gegensatze zu den Angaben früherer Untersucher, fand Vortr. einen Einfluß des Adaptationszustandes auf die galvanische Erregbarkeit des Auges. Es scheint, daß bei der Empfindlichkeits-Steigerung Vorgänge im zentralen Teile der Sehbahn mitwirken, nicht nur im peripheren Organ.

28. Die Untersuchung der Tiefensehschärfe, von Best in Dresden.

Die monokulare Tiefenschätzung ist nur von der Sehschärfe abhängig, die binokulare auch von der binokularen Beziehung. Vortr. hat besondre stereoskopische Sehprobentafeln zu genauer und bequemer Messung der Tiefensehschärfe hergestellt.

29. Zur Therapie der Diplobazillen-Infektion des Auges, von Gebb in Greifswald.

Die genannte Infektion wird durch Anilinfarbstoffe sehr günstig beeinflußt, wenn es sich um eine fast reine Diplobazillen-Infektion handelt. Bei andren Bakterien-Arten versagt die Behandlung.

In der Diskussion bemerkt Meyerhof, daß in Ägypten die Anilinfarben

viel bei Bindehautkrankheiten angewendet werden. Sie sind den anorganischen Metallsalzen weit unterlegen. Es spricht Wicherkiewicz über gute Erfolge des Pyoktanin, ferner Löhlein, A. Leber, Junius.

30. Über Sonnenblendung des Auges, von Birch-Hirschfeld.

Vgl. Referat des gleichen Artikels aus dem Archiv für Augenheilkunde 1912 in diesem Zentralblatt.

31. Über die spezifischen Eigenschaften der Augengewebe (nach gemeinschaftlich mit A. v. Szily gemachten Untersuchungen), von Arno Arisawa, zurzeit in Freiburg i. Br.

Die Analyse der spezifischen Eigenschaften von Linse und Uvea ergaben ein gleiches Verhalten, wie das der andren Körper-Organe. Es bestehen nur quantitative Unterschiede.

32. Zur Pathologie des Frühjahrskatarrhs, von H. Bayer in Freiburg.

Nachdem Dimmer und Kreibien Heilung des Frühjahrskatarrhs unter Verband und schwarzer Kapsel beobachtet hatten, schien der Frühjahrskatarrh als Lichtkrankheit charakterisiert. Es zeigte sich in des Vortr. Falle auch bei luftdicht abschließender Bedeckung mit hellem Glase Rückgang der Symptome und Verschwinden der Eosinophilie des Sekretes. Demnach scheint der Kontakt mit der Luft das wesentliche Moment zu sein.

Neben der Eosinophilie sind die Trantas'schen Punkte, kleine Cystchen, für die Krankheit charakteristisch.

33. Zur diagnostischen Bewertung der einseitigen Stauungspapille, bzw. Neuritis optica und des einseitigen Exophthalmus bei intrakraniellen Erkrankungen, von W. Uthoff in Breslau.

Beim Großhirntumor fand Vortr. einseitige Stauungspapille in 56 % auf der Seite des Tumors, in 44 % auf der entgegengesetzten. Ein sicherer Schluß auf den gleichseitigen Sitz des Tumors ist nicht möglich.

Einseitige, nicht prominente Neuritis war in 75 % der Fälle von Großhirntumor auf derselben Seite.

Eine doppelseitige Stauungspapille, bzw. Neuritis optica mit stärkerer Ausbildung auf dem einen Auge fand sich bei gleichseitigem Sitze des Tumors mit dem stärker ausgeprägten Papillenprozeß in 73 %.

Einseitige Opticusatrophie mit hochgradiger Sehstörung, kombiniert mit frischer Stauungspapille der andren Seite, spricht für basalen Tumor auf der Seite der Atrophie mit direkter Kompression des Sehnerven und Weitergreifen der Geschwulst auf die andre Seite.

Auftreten stärkerer Netzhautblutungen auf einer Seite läßt keinen Schluß auf den Sitz der Geschwulst zu.

Bei Kleinhirntumoren ist das Auftreten einseitiger Stauungspapille oder Neuritis optica sehr selten und läßt keinen Schluß auf den Satz der Geschwulst zu.

Bei doppelseitigem Papillenprozeß mit stärkeren Veränderungen auf einer Seite saß der Tumor häufiger auf dieser Seite (3 : 1).

Beim Großhirn-Abseß fand sich der einseitige Opticusprozeß überwiegend (4/5 der Fälle) auf der gleichen Seite. Beim Kleinhirn-Abseß fand sich einseitige Stauungspapille oder Neuritis optica regelmäßig auf der Abseßseite.

Bei der Hirnsyphilis bedeutet eine einseitige Stauungspapille gewöhnlich eine stark gummöse oder perineuritische Veränderung eines Opticusstammes mit basaler Hirnlues.

Bei Hirnhämorrhagien und Hirn-Erweichungen ist mit einseitiger Stauungspapille fast gar nicht zu rechnen.

Bei Erkrankungen der Hirnhäute sind einseitige Stauungspapille selten. Häufiger ist nichtprominente Neuritis optica bei Meningitis tuberculosa, doch gestattet Einseitigkeit keine Schlüsse.

Bei Hirnsinusthrombose sind einseitige Opticusstörungen selten und ohne Bedeutung für den Sitz.

Bei Schädelbasisfrakturen sind einseitige Neuritis optici oder Stauungspapille sehr selten. Opticusbefunde fanden sich mehr als absteigende Atrophie, deuten auf Fraktur des knöchernen Canalis opticus der gleichen Seite.

Doppelseitige Erkrankungen sprechen für Hämatom der Sehnervenscheide. Es folgen kurze Bemerkungen über einseitigen Exophthalmus bei intrakraniellen Erkrankungen. Bei Großhirntumor ist er für Befallensein der gleichen Seite von diagnostischem Werte, bei Kleinhirntumor kommt er fast nie vor. Selten ist er bei Großhirn- und Kleinhirn-Absceß. Am häufigsten ist er bei der septischen Sinusthrombose, wo er durchweg mit starken entzündlichen Orbital-Erscheinungen einhergeht.

34. Zur Frage der Glaskörper-Immunität, von O. Kuffler in Gießen.

Durch genau kontrollierte Untersuchungen konnte Vortr. nachweisen, daß eine Reihe von Saprophyten, in kleinsten Mengen in den Glaskörper gebracht, sich dort vermehren und schwere eitrige Entzündung hervorrufen. Aus einer zweiten Versuchsreihe stellte Vortr. fest, daß bei aktiv hoch immunisierten Tieren die untersuchten Arten der Antikörper in den Glaskörper entweder gar nicht oder höchstens in 1000facher Verdünnung übergehen.

35. Über Rippenknorpel-Transplantation in die Tenon'sche Kapsel nach Enukleation, von Sattler in Gießen.

Vom Ende der 6. oder 7. Rippe wurden 1 oder 2 Scheiben des Knorpels in 1—2 cm Breite abgeschält und in die mit Tabaksbeutelnaht vorbereitete Augenhöhle eingelegt. Über Schmerzen an den Rippen wurde nicht geklagt. Der Stumpf gab ein gutes Resultat, der Knorpel heilte gut ein.

36. Sensibilität und Nerven-Endigungen in der Kornea der Neugeborenen (nach gemeinschaftlich mit Prof. Axenfeld vorgenommenen Untersuchungen), von Verderame in Turin.

Der Unterschied in der Hornhaut-Sensibilität zwischen Erwachsenen und Neugeborenen liegt nicht in einem anatomischen Fehler der Hornhautnerven oder deren Endigungen bei dem Neugeborenen, sondern in der noch nicht voll ausgebildeten Funktion der entsprechenden zentralen Nervenleitung.

Vorträge, die nicht mehr gehalten wurden, aber auf Wunsch im Bericht zum Abdruck kommen.

37. Experimentelle Untersuchungen zur Serumtherapie der Pneumokokken-Infektion des Auges, von R Schneider in München.

Die Wirkung des Pneumokokken-Serums beruht wahrscheinlich darauf, daß es die Pneumokokken so beeinflußt, daß sie der Phagocytose anheimfallen. Zur Ergänzung früherer Versuche untersuchte Vortr., welche Mengen Immunserum notwendig sind, damit im Blute und Auge Phagocytose fördernde Stoffe sich nachweisen lassen. Es ergibt sich, daß nur sehr große Dosen Immunserum Erfolg haben können. Auch muß das Serum der vorhandenen Pneumokokken-Art angepaßt sein.

38. Das Ectropium uveae acquisitum, von Siegrist in Bern.

Das akquirierte Ectropium uveae kommt durch aktive Wucherung und Wanderung der Pigment-Epithelien auf die Vorderfläche der Iris zustande. Ähnlich wie die Pigment-Epithelien wuchern auch die Endothelien der Irisvorderfläche. Veranlassung zu diesen hypertrophischen und hyperplastischen Prozessen bilden die Ernährungsstörungen, welche die schweren krankhaften Affektionen der Uvea im Gefolge haben.

39. Ein neuer Prismen-Apparat („Universal-Prismen-Apparat"), von Bielschowsky in Leipzig.

Beschreibung eines vom Vortr. angegebenen Apparates, dessen vielseitige Verwendungsmöglichkeit an Hand von Abbildungen erklärt wird.

Demonstrationssitzung vom 3. August 1912 nachm.
Vorsitzender: Fleischer in Tübingen.

1. v. Szily in Freiburg: Experimentelle Tumoren bei Embryen und ihre Bedeutung für die Gliomgenese.

Zur Unterstützung der Anschauung, daß das Glioma retinae eine Entwicklungsstörung ist, dienen des Vortr. Versuche, der durch Beeinflussung der Entwicklung beim Hühner-Embryo auch Gliome hervorrief. Besonders von Bedeutung ist die Beobachtung der charakteristischen Zellkränze, Rosetten, die Hirschberg 1881 zuerst gesehen und abgebildet hat.

2. Uhthoff: Ein Beitrag zur Akkommodationsfrage. (Beobachtungen bei einem Fall von kongenitaler, totaler, doppelseitiger Aniridie).

In diesem Falle konnte Vortreten der Ciliarfortsätze, Verkleinerung der Linsenzirkumferenz, Vergrößerung des Zwischenraums zwischen Ciliarfortsätzen und Linsenrand ohne wesentliche Ortsveränderung der Linse direckt beobachtet werden.

3. Demonstrationen aus dem Gebiete des Glaukoms.

a) Zur operativen Behandlung des Glaucoma simplex.

Beim Glaucoma simplex ist brüske Druckherabsetzung sehr gefährlich. Am unschädlichsten ist die Sklerotomie mit ihrer geringen, bzw. mangelhaften Entspannung.

b) Adrenalin-Untersuchungen. Die Beobachtungen von Adrenalingehalt im Blutserum können durch Entstehen ähnlicher Substanzen beim Gerinnen leicht täuschen. Bei Verwendung von Blutplasma ergab das Blut Glaukomkranker eine Adrenalinvermehrung.

4. Seidel in Heidelberg: Über ein Angiom der Netzhaut.

Bemerkenswert ist das Zusammentreffen des Angioms mit intrakraniellen Prozessen, wie es sich auch in drei der wenigen Fälle der Literatur fand.

5. Wessely in Würzburg: Zur Behandlung des Ulcus serpens.

Um die Gewebsschädigung durch den Galvanokauter zu vermeiden, versuchte Vortr. ein Verfahren mit niedrigerer Temperatur, da die Pneumokokken gegen Hitze wenig widerstandsfähig sind. Er verwandte ein von heißem Dampf durchströmendes Rohr mit gutem Erfolge.

6. v. Hippel in Halle: Farbige Mikrophotogramme zu Unterrichtszwecken.

7. Cords in Bonn: Zur Kenntnis des experimentellen Exophthalmus.

Bei seinen Adrenalinversuchen beobachtete Vortr. an manchen Tieren hochgradigen Exophthalmus. Daß dies auf Einfluß des Adrenalins auf den Halssympathicus beruht, wurde dadurch erwiesen, daß faradische Vagus-

Sympathicus-Reizung hochgradigen einseitigen Exophthalmus bei der Ratte hervorruft.

8. Stock in Jena: Zur Frage der Schutzbrillen.

Das beste Schutzglas ist ein Rauchglas, das alle Spektralteile gleichmäßig schwächt und so die Farbenwerte richtig wiedergibt. Korrektionsgläser müssen, wenn sie zugleich Schutzgläser sein sollen, mit einer überall gleichmäßig dicken Rauchglasschicht überzogen sein. Die Firma Zeiß hat unter dem Namen Umbralgläser solche Gläser hergestellt, die eine gut bezeichnete Abstufung haben.

9. Hugo Wolff in Berlin: Demonstration eines neuen Untersuchungs-Instrumentes für das menschliche Auge.

Das Instrument dient als reflexloser Augenspiegel, als Linsen- und Hornhautmikroskop, zur fokalen Beleuchtung.

10. Birch-Hirschfeld in Leipzig demonstriert:

a) einen kleinen Apparat zur Feststellung zentraler Skotome, der aus zwei gegeneinander drehbaren Scheiben besteht,

b) einen kleinen — leicht zu improvisierenden — Apparat zur Ergänzung der Prüfung am Priestley-Smith'schen Skotometer zur genaueren Bestimmung zentraler Skotome,

c) einen einfachen und leicht herzustellenden Apparat zur Messung des Exophthalmus.

11. Siegrist in Bern: Demonstration verschiedener ophthalmoskopischer Befunde, mikroskopischer Präparate und eines neuen Tasterzirkels zu Orbitalmessungen.

12. Vossius in Gießen: Demonstration mikroskopischer Präparate

a) zu einem Falle von Pseudogliom,

b) zu einem Falle von Schußverletzung der Orbita.

13. Igersheimer in Halle: Demonstration zur pathologischen Anatomie der Augensyphilis.

Beschreibung des Auges eines 6 monatigen kongenital-syphilitischen Kindes, das wegen Verdachtes auf Gliom enukleiert wurde.

Auffallend war die geringe Erkrankung der Aderhaut bei den starken Netzhautveränderungen.

14. v. Rostschewski-Saratow in Rußland: Über meine Modifikation der Holmgren'schen Methode der Farbensinnprüfung.

15. C. Hamburger in Berlin: Zur Theorie der intraokularen Saftströmung.

Gegenüber der Annahme, daß bei Drucksteigerung die Operationsnarben besonders leicht Flüssigkeit passieren lassen (Filtrationsnarben), zeigen des Vortr. Versuche mit indigschwefelsaurem Natron ein gerade entgegengesetztes Verhalten. Einwände gegen die Leistungsfähigkeit des Farbstoffes widerlegt Vortr. durch ein Nierenpräparat, in dem sich nur die Zellen und Gefäße gefärbt zeigen, die der Farbstoff passiert.

16. Becker in Düsseldorf: Demonstration eines verbesserten Prismen-Refraktometers.

17. F. Schanz in Dresden: Apparat zur Beobachtung der Fluoreszenz am eignen Auge und der Beeinträchtigung der Sehschärfe durch das Fluoreszenzlicht.

18. C. Sattler in Gießen: Experimentelles zur Diathermie des Auges.

Die Diathermie ergab eine bedeutend stärkere Hyperämie der Gefäße des Ciliarkörpers als die einfache Wärme-Applikation.

19. A. Leber in Göttingen: Ophthalmologica aus der Südsee.

20. Schnaudigel in Frankfurt a. M.: Demonstration eines Augenhintergrundes mit allseitigen markhaltigen Nervenfasern.

21. Cl. Harms in Tübingen: Zur Klinik und Anatomie der präväskulären Flächenblutungen der Netzhaut (sog. präretinalen Blutungen), besonders der atypischen Fälle des Krankheitsbildes.

Mitteilung klinischer und anatomischer Befunde, die später ausführlich veröffentlicht werden sollen. Spiro.

2) Ophthalmologische Sektion des Ärztevereins von Philadelphia.

Sitzung vom März 1912.

William M. Sweet: Keratitis interstitialis nach Verletzung.

7jähriges Mädchen, dessen Auge von einem Schneeball getroffen war. 5 Tage später begann diffuse Hornhauttrübung auf luetischer Basis, durch die Verletzung ausgelöst.

Edward A. Shumwey: Sekundäres Glaukom bei interstitieller Keratitis.

Zentmayer: Blepharoplastik zur Abhilfe von Ankyloblepharon und Symblepharon.

Chas. R. Heed: Fall von unvermutetem, kleinem, spindelzelligem Melanosarkom der Chorioidea.

Sitzung vom April 1912.

S. Lewis Ziegler: Keloid-Epitheliom des Lides. — Heilung durch gestielten Lappen.

Krauss: Fall von Pseudogliom.

William T. Shoemaker: Polycythaemie mit Stauungspapille.

E. B. Turner: Glaukom der Chorioidea.

William de Sweet: Entropion, geheilt durch Snellen'sche Nähte.

Zentmayer: Neuritis optica mit vorübergehender Erblindung infolge von Sinusitis.

Howard F. Hansell: Ödem der Orbita nach Gesichtsdermatitis.

Sitzung vom November 1912.

Zentmayer: Die Operation nach Maxwell.

Bericht über 3 Fälle, in denen infolge von Verengung des Bindehautsackes künstliche Augen nicht getragen werden konnten.

S. Lewis Ziegler: Ein neues Modell einer neuen Operations-Nernst-Lampe.

Georg E. de Schweinitz: Postoperative Komplikationen und ihre Behandlung.

Fall von Cystitis mit Drucksteigerung, akutem Glaukom nach Katarakt-Extraktionen, langsamem Schluß der Wunde nach Extraktion und lokalisierte Infektionen und ihre Behandlung mit Antistreptokokken-Serum.

Howard F. Hansell: Ungewöhnliches Bild von der Erkrankung der Retina. Fall von Retinitis proliferans.

William M. Sweet: Ganglionäre Anästhesie bei Enukleation des Augapfels.

Sitzung vom Dezember 1912.

G. Oram Ring: Netzhaut-Ablösung, wahrscheinlich nach Sarkom der Chorioidea.

Sidney L. Olsho: Okulomotoriuslähmung bei Tabes.

William Campbell Posey: Keratokonus.
Die Behandlung erfolgte durch Brennung.

G. E. de Schweinitz und T. B. Holloway: Reste der Pupillarmembran und fötale Iritis.

George E. Price und Charles R. Heed: Nasale Hemianopsie bei tabischer Sehnervenatrophie. May-Berlin.

3) Königliche medizinische Gesellschaft von England. — Sektion für Augenheilkunde.

Sitzung vom 4. Dezember 1912.

Diskussion über die Physiologie des intraokularen Druckes, von Leonard Hill und E. H. Starling.

Hill berichtet über einige Versuche. Er hat bei Katzen den intraokularen Druck gemessen und zwar mit Hilfe einer Modifikation des Instrumentes und der Methode, durch die er zwei Fehlerquellen auszuschalten trachtet: nämlich einmal, daß bei der Einführung Kammerwasser entweicht und dann, daß durch Druck oder Zug des Instrumentes selbst im Auge eine Reaktion ausgelöst wird, die zur Erhöhung des inneren Augendruckes führt. Er geht von der Vorstellung aus, daß der Augapfel durch den sekretorischen Druck in seiner Form erhalten wird, wobei es gleichgültig bleibt, wie hoch dieser Druck ist, vorausgesetzt, daß er positiv ist. Die Druckhöhe schwankt nach seinen Angaben zwischen 20 und 70 mm beim erwachsenen Manne. Unter der Voraussetzung, daß das Kammerwasser von den Chorioidealzotten abgesondert wird, kommt Hill zu dem Schluß, daß der Kammerwasserdruck derselbe ist wie der in den Capillaren und gleich ist dem Druck in den Venen an der Stelle ihres Austritts vom Augapfel; denn wäre er höher, dann müßte dieser Druck die Venen verschließen, da die Venenwände ihm keinen nennenswerten Widerstand entgegensetzen können. Als experimentellen Beweis hierfür sieht er an, daß, wenn er eine der Wirbelvenen öffnet und aus der Druckflasche Flüssigkeit in den Glaskörper fließen läßt, das Ausfließen der Vene aufhört, wenn der Glaskörperdruck auf diese Weise erhöht wird. So fand auch v. Schulten mit dem Augenspiegel, daß die Blutzirkulation aufhörte, wenn der intraokulare Druck auf die Höhe des arteriellen gebracht worden war und Hill sieht hierin auch die Erklärung des Eintretens von Blutungen infolge Entleerung des Kammerwassers bei operativen Eingriffen. — Hill kommt ferner zu dem Schlusse, daß die Veränderung in der Form der Linse und somit die Akkommodation durch den intraokularen Druck erzeugt werde. Die Linse selber sei nicht elastisch. Das beweise ihre weiche breiartige Beschaffenheit. Vielmehr werde durch Kontraktion des Ciliar-

muskels, der hierbei nach vorn und innen rückt, das Kammerwasser von vorn zum seitlichen Abfluß gebracht und hierdurch die Veränderung der Form der Linse hervorgerufen.

E. H. Starling beschäftigt sich zunächst mit den Faktoren, die die Bildung und Absorption der intraokularen Flüssigkeit bestimmen. Es sei allgemein anerkannt, daß der Sitz ihrer Produktion in den Ciliarfortsätzen und der Sitz ihrer Absorption in dem vorderen Augenwinkel und der Iriswurzel zu suchen sei. Die Ciliarfortsätze seien von einem drüsenartigen Epithel bedeckt, so daß man die Absonderung der intraokularen Flüssigkeit als Sekretion betrachten könnte. Andrerseits sei dieses Epithel nervösen Ursprungs, mithin müßte man überlegen, ob diese Zellen sich in sekretorisches Gewebe umgewandelt haben oder ob sie nur zur Filtration aus den Capillaren in den Augapfel dienen. In diesem Falle wäre die Bildung der Flüssigkeit vom Blutdruck und in letzter Instanz vom Herzen abhängig. Dann müßte auch der intraokulare Druck steigen und fallen mit dem Blutdruck und das haben auch seine Untersuchungen ergeben. — Die Druckangaben von 16 bis 62 mm Hg findet Starling sehr hoch, er habe höchstens 50 mm erreicht und durchschnittlich 25 mm. Der intraokulare Druck hänge nicht nur vom allgemeinen, sondern auch vom lokalen Blutdruck ab, was sich durch Reizung des Sympathicus herausstellen lasse. — Auf Grund mechanischer Gesetze widerspricht Starling der Auffassung Hill's, daß der Druck in den Capillaren und Venen dem intraokularen Druck gleich sein müßte; ja er nimmt sogar aus diesem Grunde an, daß der venöse Druck nicht unbeträchtlich höher sein müsse, als der intraokulare. Wenn der intracapillare Druck der Hauptfaktor ist bei der Produktion der intraokularen Flüssigkeit und bei konstantem, intraokularem Druck die Menge der Absorption gleich ist der Menge der Produktion, so müsse sich aus der Menge der Absorption dieser Faktor bestimmen lassen. Dies hat Starling durch sinnreich ausgeführte Experimente versucht und gefunden, daß die Menge ungefähr 12 cmm pro Minute beträgt. Aber zum Nachweis, daß es sich um eine Filtration und nicht um eine Sekretion handele, genüge nicht die Aufklärung der mechanischen Vorgänge, sondern auch die chemische Zusammensetzung der filtrierten Flüssigkeit müsse festgestellt werden; denn sonst könne es sich auch um eine durch den Blutdruck geregelte Sekretion handeln. Bei der Filtration müsse das ciliare Epithel für die Blutproteïne undurchgängig sein; in diesem Falle müßten mindestens 30 Hg Unterschied sein zwischen dem Capillar- und dem inneren Augendruck. Wenn dies sich auch nicht genau feststellen ließe, so weisen doch alle Momente darauf hin, daß es sich um einen Filtrations- und nicht um einen Sekretions-Prozeß handelt. Zum Schluß erörtert er noch den Einfluß des Eserins nach Atropin auf die Filtrationsmenge. May-Berlin.

In der Diskussion bemerkt Priestley Smith, daß der Druck bei verschiedenen Individuen und auch beim einzelnen Menschen zu verschiedenen Zeiten schwankt. Was für den einen normal ist, kann beim andren schon abnorm sein. Als Durchschnitt könne man 25 mm Hg annehmen, einen Druck von 60 mm, wie ihn Tieraugen bisweilen zeigen, müsse man beim Menschen als schweres Glaukom bezeichnen. Gleich sei der innere Augendruck dem venösen, wie Hill es ausspricht, nur da, wo das Blut das Auge verläßt, sonst aber sei ausnahmslos der intraokulare Druck geringer, als der Blutdruck. Die Druckdifferenz sei allerdings nur gering. Man solle übrigens mit dem falschen Ausdruck „Tension" statt „Druck" endlich aufräumen, und

den ersteren nur für die Gewebe gebrauchen, letzteren allein für den intraokularen Druck. Die Tension ist die Komponente von der Volumensvermehrung des Bulbus und der Blutdruck-Steigerung. (Vertagung der Diskussion.) Peltesohn.

---

4) Transactions of the Ophthalmological Society of the United Kingdom. Vol. 32. 1912. Fasc. III.

1. Melanotisches Aderhautsarkom mit Leber- und Darmmetastasen, von H. A. Lediard.

Die Metastasen traten 3 Jahre nach Entfernung des rechten Auges auf, das bereits 2 Jahre erkrankt gewesen war.

2. Eine neue Schiel-Operation: subkonjunktivale Reffung und Vorlagerung, von Bishop Harman.

Um die Vorteile der Vorlagerung auch in der ambulanten Praxis, wie die Tenotomie, die diesem Umstande immer noch ihre Beliebtheit verdankt, ausführen zu können, verkürzt Vortr. die Sehne in folgender Weise: Nach Feststellen des Auges durch eine Naht am Limbus, die nach der Operation zur Fixation benutzt werden kann, werden zwei Schnitte oben und unten parallel der Sehne geführt, die Sehnenoberfläche wird mit einem gezähnten Schielhaken, um Adhäsionen zu begünstigen, rauh gemacht, dann wird die Sehne mit einer besonders konstruierten Pinzette gefaltet. Diese durch eine Naht fixierte Falte kann bei starkem Schielen durch die Nähte zugleich nach vorn gelagert werden. Die Operation wurde an 34 Fällen erprobt.

3. Einige Experimente, um die Sicherheit der Nähte bei der Schiel-Operation zu erproben, von Bishop Harman.

Experimente an künstlichen Geweben führten Vortr. zu dem Schluß, daß doppelte, senkrecht zur Sehnenachse, d. h. parallel dem Limbus durch die Lederhaut geführte Seidenfäden die größte Festigkeit besitzen.

4. Erkrankungen der Hypophyse ohne Akromegalie, von L. Werner.

Bericht über 6 Fälle mit bitemporaler Hemianopsie.

5. Fusionsbilder, von H. H. B. Cunningham.

Um die teuren Stereoskope zu ersetzen, benutzt Vortr. Bilder, die in 2 Farben gemalt sind, und die er durch zwei entsprechend gefärbte Gläser betrachten läßt.

6. Eine neue Methode der Star-Entfernung in der Kapsel, von J. Strond Hosford.

Die Linse wird mit einer in sie hineingestochenen Diszisionsnadel um ihre anteroposteriore Achse gedreht und so die Zonula zerrissen. Dann wird die Nadel herausgezogen und die Linse durch Hornhautschnitt entfernt. Vortr. hat die Operation 9 mal erfolgreich ausgeführt.

7. Angeborene Regenbogenhaut-Anomalie, wahrscheinlich von der Membrana capsulo-pupillaris herrührend, von L. Werner.

8. Angeborene Anomalie der Netzhautgefäße, von L. Werner Arteriovenöse Verbindung.

9. Ungewöhnliche Stammbäume von Farbenblindheit, von E. Nettleship.

a) Farbenblindheit und Fingerverkrümmung bei beiden Geschlechtern. b) Farbenblindheit bei beiden Geschlechtern und bei einem von weiblichen Zwillingen, die sich zum Verwechseln ähnlich sehen und von einer Placenta stammen. c) Farbenblindheit bei zwei Schwestern und allen ihren Söhnen, während die Töchter normalen Farbensinn hatten. d) Ein Stammbaum, in dem einige weibliche Mitglieder betroffen sind und von weiblichen Zwillingen ebenfalls nur der eine farbenblind war.

10. Ein Stammbaum von jugendlichem grauem Star, von E. Nettleship.

Die Krankheit begann als hintere Polarkatarakt bei 9 Männern und 8 Frauen desselben Stammbaumes von 129 Personen.

11. Ein Stammbaum von Farbenblindheit, von C. H. Usher.

Farbenblindheit bei 22 männlichen Personen in fünf Generationen, ohne daß ein weibliches farbenblindes Mitglied gefunden wurde.

12. Entzündliche und Gefäß-Erkrankungen der Aderhaut, von Malcolm L. Hepburn.

13. Flammenförmige epitheliale Hornhautrand-Entzündung, von W. P. Holmes Spicer.

Bei einer 26jährigen Köchin bestehen flammenförmige, mit Fluorescin sich färbende, mit der Basis am Limbus entspringende kleine Erhabenheiten der Hornhaut. Gleichzeitig Bindehaut-Entzündung. Wenn auch Zink und Dionin etwas Erleichterung brachten, so trat doch wesentliche Besserung nur beim Unterbrechen des Kochens ein.

14. Hämangiom der Bindehaut, von P. H. Adams.

Bei einer 36jährigen Frau wurde die Geschwulst, die seit 4 Jahren langsam gewachsen und von Blutungen unter die Bindehaut begleitet war, exzidiert.

15. Über eine neue Operationsmethode des Glaukoms, von G. Brooksbank James.

Nachdem ein Bindehautlappen über die Hornhaut heruntergeschlagen ist, wird mit der Spitze des Gräfe'schen Messers konzentrisch zum Hornhautrand ein Schnitt angelegt. Nachdem das Kammerwasser abgeflossen, wird iridektomiert. Dann wird ein kleiner dreieckiger Lederhautlappen ausgeschnitten, der Lappen auf die angrenzende Lederhaut umgeklappt und mit dem Bindehautlappen bedeckt.

Strond Hosford hat die Methode in 38 Fällen erprobt und ist mit den Erfolgen sehr zufrieden.

16. Ein Fall, in welchem eine intradurale Geschwulst des Sehnerven mit Erhaltung des Augapfels vor $5^1/_2$ Jahren entfernt wurde, von Treacher Collins.

Bei dem damals 7jährigen Mädchen war der rechte Augapfel nach vorn, unten und außen verlagert. Der Sehnerven-Eintritt war blaß. $S = {}^1/_{60}$. Am äußeren Rand der Augenhöhle wurde von vorn eingeschnitten, der Sehnerv möglichst nahe am Foramen opticum durchtrennt, am Augapfel abgeschnitten und mit der Geschwulst entfernt. Die Geschwulst bestand aus zellreichem Bindegewebe.

Die Beweglichkeit des Augapfels war im wesentlichen erhalten, die Hornhaut leicht oberflächlich getrübt, die enge starre Pupille erweitert sich auf Atropin. Die Mitte des Augenhintergrundes wird von einem großen weißen Fleck eingenommen, der schwarz umrändert ist.

17. Ein Fall von Netzhaut-Ablösung mit cystischem Aussehen in der Peripherie, von W. G. Laws.

Bei dem gesunden 25jährigen Manne zeigt sich ohne Kurzsichtigkeit oder vorausgegangene Verletzung eine Netzhaut-Ablösung, die an ihrem tiefsten Punkte eine halbkugelige, durchscheinende, blasenartige Vortreibung zeigt.

18. Ein Sklerotom, von P. C. Bardsley. G. Abelsdorff.

5) Bericht der ophthalmologischen Gesellschaft von Ägypten.

Dr. Meyerhof: Frühjahrskatarrh und Trachom. Frühjahrskatarrh in Familien.

Vortr. hat im Laufe von 4 Jahren unter 9480 Kranken 49 Fälle von Frühjahrskatarrh beobachtet, d. h. 0,52%, davon 48 männliche von 4 bis 25 Jahren. Alle Fälle waren doppelseitig. Unter den 49 Fällen fanden sich 25 gleichzeitig mit Trachom, 5 zeigten das typische Bild der Keratitis trachomatosa, alle andren Pannus und Bindehautnarben.

In 5 Familien wurde der Frühjahrskatarrh bei mehreren Mitgliedern festgestellt.

Dr. H. Peretz: Die Iridektomie bei den Säuglingen.

Vortr. hat in 8 Fällen bei Säuglingen wegen Leukoma adhaerens mit gutem Erfolge iridektomiert.

Dr. Sameh Bey: Die Trichiasis- und Entropion-Operation.

Vortr. bespricht das von Anagnostakis-Panas angegebene Verfahren der Trichiasis-Operation, mit der er die besten Resultate erzielt. Einzelne kleine Modifikationen sind vom Vortr. angegeben.

Dr. Sameh Bey: Die Star-Ausziehung mit der Kapsel.

Im Verlauf von 4 Jahren hat Vortr. 360 Star-Operationen ausgeführt.

Die Operations- und die Sehschärfe-Resultate sind nach der Methode der Ausziehung mit der Kapsel günstiger, als mit der Diszission der Kapsel. Die Operations-Technik ist leicht.

Dr. Cassimatis: Ein Fall von primärem Strabismus divergens mit Hypermetropie.

Dr. Cassimatis: Einige Bemerkungen über die Behandlung des trachomatösen Tränensacks nach dem Groenholm'schen Verfahren.

Dr. Jacovidès: Die Pathogenese des Trachoms im Jahre 1911.

Dr. Jacovidès: Beitrag zum Studium des Salvarsan bei Augenaffektionen.

Vortr. hatte in 2 Fällen keinen nennenswerten Erfolg mit der Salvarsanbehandlung und spricht sich sehr zurückhaltend über das Mittel aus.

F. Mendel.

6) Ophthalmologische Gesellschaft von Belgien.

Sitzung vom 24. November 1912.

M. Denhaene: 1. Anomale Verlängerung der Lamina cribrosa. 2. Ein Fall von chronischem juvenilem Glaukom.

Das Interessante des Falles liegt in seiner Seltenheit und in der schnellen Entwicklung der Sehnervenatrophie.

Warlomont: 1. Ein neuer Fall von Arteria hyaloidea persistens. 2. Hydrophthalmus mit guter Sehschärfe.

Leplat: Cyste oder Cysticerkus des Ciliarteils der Netzhaut.

Weekers: 1. Pathogenese der Oxycephalie. 2. Tumor oder Pseudotumor des Corpus ciliare.

Rutten: 1. Keratitis neuro-paralytica bei einem 2jährigen Kinde. 2. Künstliche Pupille, hervorgerufen bei einem Schlingenleger durch eine Amsel, ohne Sehstörungen zu verursachen.

Mit der Kralle hat die Amsel die Vorderkammer eröffnet, ohne andre Verletzungen hervorzurufen.

Gallemaerts: Ein Fall von Lepra.

Schots: Großer Elektromagnet, System von Dr. Schots. Beschreibung des Apparates.

Sitzung vom 24. November 1912. (Nachmittag.)

Dransart und Vanhoutte: Nystagmus der Bergleute.

Die Hauptursache ist die Ermüdung der Elevatoren, die infolge der schädlichen Haltung bei der Arbeit der Bergleute hervorgerufen wird. Zu dieser gesellen sich mehrere Nebenursachen, vor allen die Schwäche der Interni. Von der Behandlung dieser Musculi interni durch Prismen und Vorlagerung verspricht sich Vortr. großen Erfolg.

Diskussion. M. H. Coppez.

Das vergleichende Studium der Nystagmogramme und der Myogramme beweist, daß der Nystagmus der Bergleute ein unvollständiger Tetanus und der Ausdruck einer Ermüdung ist.

Die Ermüdung bezieht sich nicht ausschließlich auf die Musculi recti superiores, wie man es allgemein angenommen, sondern auch auf den anatomischen Akt, der durch die Richtung des Blickes des Bergmanns in der Grube dargestellt ist.

M. Bettremieux: Gibt es ein hystero-traumatisches, binokulares Doppelsehen?

Vortr. meint diese Diagnose nur dann gelten zu lassen, wenn alle andren Hypothesen ausgeschaltet sind.

A. Van Lint: Rezidiv von Iritis nach Salvarsan-Einspritzung. Beobachtung an 2 Fällen.

Danis: Resultate der Wassermann'schen Reaktion bei Augenerkrankungen.

In der Statistik gibt es bis zu 78% positiver Reaktionen.

Marbaix: Ein Fall von Lidschanker mit Salvarsan behandelt und gefolgt von einem Neuro-Rezidiv des Akustikus.

Moret: Star-Operation mit Bindehautnaht.

Vortr. hat ausgezeichnete Erfolge davon gesehen.

De Mets: Die kleinen Augen-Unfälle bei der Arbeit.

F. Mendel.

Referate, Übersetzungen, Auszüge.

1) **Tarsitis necroticans.** Autoreferat von Dr. Jarnatowski in Posen. (Original in der 25jährigen Jubiläumsnummer [1913] der polnischen medizinischen Zeitschrift „Nowiny Lekarskie", Posen.)

Am 11. Oktober 1912 konsultiert mich ein 20jähriger Handwerker wegen Brennen im linken Auge. Er ist ein kräftiger, und was sein Allgemeinzustand anlangt, völlig gesunder Mensch.

Der Augenbefund ist folgender: Das linke Oberlid ist besonders in der äußeren Hälfte geschwollen, hängt infolgedessen herab, und ist dessen Haut bläulich verfärbt. Das Umwenden des Lides ist nicht schmerzhaft. Die Augenapfelbindehaut ist normal. Ebenso ist es die Lidbindehaut des linken oberen Lides im nasalen und temporalen Drittel, glänzend und durchsichtig, die Ausführungsgänge der Meibom'schen Drüsen hindurchschimmern lassend.

Sekretion ist nicht vorhanden. In der Mitte des oberen Lides fällt durch die ganze Breite des Tarsus sich erstreckend von der Übergangsfalte bis zur inneren Kante des Lidrandes ein 2—3 mm breiter und etwa 10 mm langer walzenförmiger scharf abgegrenzter Keil von eitergelber Farbe auf, der, den Ausführungsgängen der Meibom'schen Drüsen parallel laufend, von einer 1—1,5 mm tief dunkelroten Zone umgeben ist und auf diesem Hintergrund ganz besonders hervortritt. Mit seiner glatten Oberfläche ragt dieser Keil etwas über das Niveau der übrigen Lidbindehaut hervor, haftet ziemlich fest an der Unterlage und erweist sich auf Berührung von ziemlich derber Konsistenz. Mit Watte ist er nicht zu entfernen. Dagegen läßt er sich mit der Fixationspinzette aus seinem Lager leicht herausholen und hinterläßt einen seiner Form und Lage entsprechenden 2—3 mm breiten, etwa 10 mm langen und 2 mm tiefen Defekt im Tarsus von dunkelroter Farbe, dessen Wände mit zierlichem Granulationsgewebe austapeziert sind. Die Wunde blutet gar nicht. Nach leichter Abkratzung derselben und Bestreuung mit Jodoform erfolgt Heilung sehr schnell in 36 Stunden mit einer etwas eingezogenen Narbe. Eine Form-Entstellung des oberen Lides ergibt sich nicht. Die mikroskopische Untersuchung des entfernten Gewebes, durch welches Quer- und Längsschnitte angefertigt wurden, ergab ein nekrotisches Gewebe von überwiegend fibrösem Charakter mit Resten der Meibom'schen Drüsen, die zum überwiegendsten Teile zerfallen sind, und mit geringen Entzündungs-Erscheinungen. Kleinzellige Infiltration ist nur an wenigen Stellen und in geringem Grade vorhanden.

Die dichten Bindegewebsbündel, welche in drei Richtungen (horizontal-saggital, horizontal-frontal und senkrecht) verlaufen, färben sich sogar nach langer und intensiver Färbung schwach und um so schwächer, je mehr sie nach innen und in der Tiefe gelegen sind.

Innerhalb dieser Bindegewebsmasse fallen ovale oder runde Stellen auf. Letztere entsprechen den Acini der Meibom'schen Drüsen. In denselben

finden sich stellenweise noch Reste des Drüsenepithels oder schon mit Fetttröpfchen durchsetztes Zerfallsprodukt derselben. Die die Acini umgebende Membran ist arrodiert. In der Peripherie des Sequesters befindet sich eine aus radiär verlaufenden Bindegewebsfasern bestehende Zone, innerhalb deren eine starke Zellenvermehrung vorhanden ist und die in reichlichem Maße mit Fettröpfchen angefüllt ist. Gegenüber dem fibrösen Charakter des Sequesters treten die entzündlichen Erscheinungen völlig in den Hintergrund.

Bei der bakteriologischen Untersuchung der Schnitte fanden sich zwar Kokken vor, aber in geringerer Zahl und namentlich in der Detritusmasse der Acini. Mit allergrößter Wahrscheinlichkeit handelt es sich um Staphylococcus pyogenes aureus. Kulturen konnten nicht angelegt werden.

Wir haben es in dem oben beschriebenen Falle mit einer Entzündung der Meibom'schen Drüsen zu tun, die durch den Staphylococcus pyogenes aureus verursacht worden ist und Nekrose der Drüsen und des benachbarten Bindegewebes des Tarsus zur Folge hatte. Der abgestorbene Teil des Gewebes bildete einen Sequester von derber Konsistenz, der ziemlich fest an der Unterlage haftete. Eine derartige trockene Nekrose des Tarsus ist äußerst selten und sind — soweit mir wenigstens die Literatur zur Verfügung stand — nur zwei ähnliche Fälle von Mitvalski beschrieben worden.

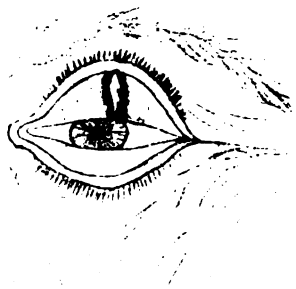

Als eine andre Form von Nekrose des Tarsus beschreibt Natanson (Moskau) chemische Eiterungen der Meibom'schen Drüsen und des Tarsus (Polyadenitis Meibomiana chronica suppurativa), die eine Drüse nach der andern und allmählich den ganzen Tarsus in Mitleidenschaft zogen und sich durch das Mißverhältnis der leichten Entzündungs-Erscheinungen zu der Schwere der krankhaften Veränderung, ferner durch die Entwicklungsrichtung des ganzen Prozesses, nämlich nicht nach der Seite der Lidbindehaut, sondern nach der der Haut auszeichneten und wenig Neigung zum Durchbruch zeigten.

Diese sequesterbildende Nekrose und die chemischen Eiterungen im Tarsusgewebe unterscheiden sich nur durch den Grad der Entzündung und den Endausgang von dem gewöhnlichen Hordeolum internum, welches letztere sehr häufig vorkommt.

Diese außerordentliche Seltenheit der Nekrose des Tarsus veranlaßte mich zur Veröffentlichung des obigen Falles.

2) **Lymphosarcoma caruncolae lacrymalis.** Autoreferat von Dr. Jarnatowski in Posen. (Original in der polnischen augenärztlichen Zeitschrift „Postshp okulistyczny“ 1912.)

Bei einem 14jährigen, völlig gesunden Jungen fand ich (6. Oktober 1911) im inneren linken Augenwinkel eine mit breiter Basis aufsitzende Geschwulst von der Gestalt einer großen Erbse und von mittelweicher Konsistenz, die mit gesunder Schleimhaut bedeckt war. Schon zwischen geschlossenen Augenlidern ragte ein Teil des Tumors hervor. Bei weit geöffneten Lidern trat die halbmondförmige Falte deutlich hervor, und ganz genau ließ sich als Ort der Entstehung der Geschwulst die Caruncula lacrymalis feststellen. Der Lidschluß war durch die Neubildung nicht gehindert. Mechanisch rief letztere nur Tränen des Auges hervor. Das Auge selbst war normal. Es bestand E., Vis. $=^6/_6$. Die Geschwulst wurde entfernt. Die Blutung war sehr gering.

Die mikroskopische Untersuchung der Schnitte, die Herr Prof. Winkler aus dem pathologischen Institut zu Posen anfertigte, ergibt folgendes: Das Epithel der die ganze Geschwulst bedeckende Schleimhaut besteht aus mehreren Schichten typischer Zellen und trägt alle Merkmale des Pflaster-Epithels mit basalen zylindrischen Zellen, vielgestaltigen Zellen in der mittleren Schicht und mit abgeplatteten in dicker Lage vorhandenen Zellen an der Oberfläche. Schleimhautzellen und Kernteilungsfiguren sind nicht vorhanden, stellenweise dafür Leukozyten. Das Epithel zeigt nirgends krankhafte Veränderungen, ist völlig intakt und von der Geschwulst nirgends in Mitleidenschaft gezogen. In der Tiefe des Tumors findet man stellenweise Epithel-Inseln, deren Entstehung durch Eindringen der Schleimhautfalten in das Innere der Geschwulst zu erklären sind.

An das Epithel grenzt eine Bindegewebslage von verschiedener Dicke. An einzelnen Stellen sind die parallel laufenden Bindegewebsbündel so dünn, daß die Geschwulstzellen bis an die Schleimhaut selbst reichen. Von dieser Bindegewebslage erstrecken sich zarte Bindegewebsfasern in die Tiefe der Geschwulst nach allen Richtungen und bilden gleichsam das Gerüst für die Tumorzellen. Das Bindegewebe selbst ist mit zahlreichen lymphoiden Zellen — die zwar auch in normaler Tränenkarunkel sich finden — und auch mit Geschwulstzellen angefüllt. In der Tumormasse unterscheidet man die Intercellularsubstanz und nur die in derselben liegenden Haufen kleiner runder Geschwulstzellen, die die ganze Neubildung ausfüllen. Die Intercellularsubstanz ist körnig zerfallen. Scharf heben sich von diesem Hintergrunde die Umrisse der kleinen runden Geschwulstzellen mit chromatinreichen Kernen und geringem Protoplasma hervor. Eine charakteristische Gruppierung der Neubildungszellen ist nicht vorhanden. Die Vaskularisation des Tumors ist gering und besteht aus dünnwandigen Kapillaren. Größere stellenweise vorhandene Gefäße bestanden höchstwahrscheinlich schon vor dem Entstehen der Geschwulst und wurden erst während des Wachstums des Tumors in letzteren hineingezogen. Die Geschwulstzellen liegen entweder dicht an der Wandung der Kapillaren oder auch schon in ihrem Lumen. Die Basis der Geschwulst, der Ort der Entstehung, also die Stelle, wo die Geschwulst aus dem gesunden Gewebe hervorgeht, konnte nicht untersucht werden, da die Neubildung gerade an dieser Stelle abgetragen worden ist.

Wir haben es hier mit einer Neubildung zu tun, die aus lauter kleinen, runden, den Lymphozyten ähnlichen Zellen besteht. Eine gewisse Ähnlichkeit der ganzen Geschwulst mit den Lymphdrüsen, ferner der Umstand, daß der Tumor sich wahrscheinlich aus dem adenoiden Gewebe der Submucosa der

Caruncula entwickelt hat, und der kleinzellige, sarkomatöse Charakter ließ mich die obige Diagnose stellen. Dieses Lymphsarkom zeichnet sich ferner aus durch Pigmentlosigkeit und erweckt besonders Interesse durch den Ort der Entstehung.

Daß keine regressiven Metamorphosen in der Geschwulstmasse vorhanden sind, erklärt sich aus der Kürze der Entstehungszeit der Neubildung, und daß letztere nicht in die Breite gewuchert ist und das benachbarte Gewebe nicht in Mitleidenschaft gezogen hat, erklärt sich daraus, daß der Tumor sich nach der Richtung des geringsten Widerstandes entwickelt hat, also nach außen. Die Ursache der Entstehung ist unbekannt. Ein Rezidiv ist 3 Monate nach der Entfernung der Geschwulst nicht aufgetreten.

Journal-Übersicht.

I. Zeitschrift für Augenheilkunde. Bd. XXVII. 1912. Heft 1. Januar.

1) Aus der vergleichenden Ophthalmologie.

2. Anatomische und topographisch-anatomische Untersuchungen über die Beziehungen der Orbita und des Bulbus zu den pneumatischen Schädelhöhlen bei Bos taurus, von Priv.-Doz. Dr. Gutmann. (Univ.-Augenklinik Berlin.)

Bei ausgewachsenen Exemplaren von Bos taurus fand sich ein kompliziertes Höhlensystem, dessen Einzelheiten beschrieben werden. Die Kieferhöhle reicht bis zum lateralen Orbitalrande. An jungen Exemplaren war die Lufthöhlenbildung nicht so weit vorgeschritten.

---

2) Ätiologie und Verlauf der Erkrankungen des Uvealtractus, von Prof. L. Bach in Marburg.

Die vom Verf. mitgeteilte Statistik umfaßt 400 Fälle der letzten 16 Jahre, in der die tuberkulösen Granulationsgeschwülste und die zweifellos syphilitischen Erkrankungen nicht berücksichtigt sind. Zunächst fand sich, daß Iritis und Cyclitis nur in 15 bzw. 21 % der Fälle doppelseitig auftrat, Iridocyclitis und Chorioiditis dagegen in 52 bzw. 61 %.

Als ätiologisches Moment ergab sich Tuberkulose für Iritis und Cyclitis in 15 %, Iridocyclitis in 20 %, Chorioiditis in 15 %. Rheumatismus bei Iritis in 18 %, Chorioiditis in 7 %. Anamnese und Allgemein-Untersuchung waren ergebnislos bei der Iritis in 47 %, Chorioiditis in 59 %. Verf. ist überzeugt, daß genauere Untersuchungsmethoden in vielen dieser Fälle als Ätiologie Tuberkulose ergeben werden.

Bei der Iritis erfolgte in 70 %, bei der Chorioiditis in 40 % Heilung.

Die Beobachtungen bei Tuberkulose können in dem Sinne verwertet werden, daß ausheilende leichte Tuberkulose einen gewissen Schutz gegen allgemeine Neu-Infektion gebe, doch ist das Material sehr klein.

Zum Schluß warnt Verf. vor unvorsichtiger Tuberkulin-Therapie auf Grund experimenteller Ergebnisse und der schlechten Erfahrungen in der Veterinärmedizin.

---

3) Über Lochbildung in der Makula, von Prof. Deutschmann.

Verf. beobachtete Lochbildung der Makula in einem Falle, bei dem der Befund eine oberflächliche Ähnlichkeit mit Retinitis albuminurica hatte. Das Loch heilte anatomisch, natürlich nicht funktionell, indem es sich durch

eine mit eingewandertem Pigment versehene Zwischensubstanz bedeckte. Auch in der Peripherie fand Lochbildung statt. Ätiologisch ist der Fall gänzlich unklar.

In weiteren 5 Fällen sah Verf. Lochbildung der Makula bei Myopie, mit der er die Erkrankung ätiologisch in Beziehung bringt. Voraussichtlich spielen hier Ruptur des Netzhautgewebes und spontane Resorption desselben eine Rolle. Aufklärung müßte ein anatomischer Befund bringen.

---

4) **Zum Kapitel der Orbital-Entzündungen, besonders ihrer Therapie,** von Prof. Dr. Birch-Hirschfeld in Leipzig.

Mitteilung von 15. Fällen verschiedener Ätiologie, bei denen die im Einzelfalle angepaßte Therapie eingehend dargelegt wird.

---

5) **Über das Gesichtsfeld bei Glaukom,** von Privat-Dozent Dr. Sattler. (Univ.-Augenklinik Königsberg.)

Verf. weist auf die Häufigkeit eines vom blinden Fleck ausgehenden halbmondförmigen Skotoms bei Glaukom hin (Bjerrum), sowie auf die nasale scharfe Begrenzung des Defektes genau im horizontalen Meridian („nasaler Sprung" Rönne). Unter 26 Fällen von Glaukom fanden sich diese Skotome 25mal. Um sie zu finden, ist Verwendung kleiner Objekte und Abweichung von nur meridionaler Objektführung bei der Gesichtsfeld-Aufnahme nötig.

Der Befund ist diagnostisch wichtig. Ursache ist wohl Schädigung der Nervenfasern am Rande der Exkavation durch den Druck.

---

6) **Über ein einfaches Verfahren, die Wirkung der Tenotomie zu dosieren,** von H. Kuhnt.

Als grundsätzlicher Anhänger der Vornähung macht Verf. die Rücklagerung nur in Ausnahmefällen, z. B. wenn die Vornähung nicht genügt. Dann macht er sie dosierbar, indem er einen doppelt armierten Faden durch die Sehne legt, darauf die Sehne abtrennt und die beiden Nadeln an korrespondierenden Stellen durch die Wurzeln der Insertionsleiste führt, um schließlich die Fäden (Katgut oder Renntiersehne) zu knüpfen. Die Stelle an der Skleraoberfläche, an der die Sehne anheilen soll, wird nach der Abtrennung wundgeschabt.

Heft 2.

1) **Eine neue Sehproben-Beleuchtung,** von Prof. Dr. Stargardt in Kiel.

Verf. verwendet eine 400kerzige Nernst-Projektionslampe, die 2 m von der Sehprobentafel entfernt eine gleichmäßige Beleuchtung auch großer Sehproben bewirkt. Alle störenden Reflexe fallen fort, da der Apparat keine Glasteile und Reflektoren enthält, ebenso entfällt Blendung, da auch die umliegende Wand beleuchtet wird.

---

2) **Die Resultate der Rhinostomie des Tränensacks (Dakryocystorhinostomie) nach meiner 7jährigen Erfahrung,** von A. Toti, Priv.-Doz. in Florenz.

Eine sehr eingehende Empfehlung seiner bekannten Operation, die Verf. in 70 Fällen gemacht hat. Die von andern Seiten berichteten Miß-Erfolge beruhen auf Abweichung von seiner Technik, die Verf. nochmals genau beschreibt.

---

3) **Die Parinaud'sche Conjunctivitis und die Tuberkulose der Bindehaut**, von Privat-Dozent Dr. Meißner. (Univ.-Augenklinik Königsberg.)

In seinem Falle konnte Verf. den sicheren Beweis erbringen, daß eine bovine Tuberkulose unter dem Bilde der Parinaud'schen Conjunctivitis auftrat. In ähnlichen Fällen muß stets das Tierexperiment und die Kultur entscheiden, das klinische Bild genügt nicht.

---

4) **Über einen primären Tumor der Opticuspapille**, von Prof. Dr. Krauss in Marburg.

Der Fall, über den Verf. 1911 in Heidelberg berichtet hat, erwies sich anatomisch als von den Gefäßwänden der Zentralgefäße ausgehendes Angiosarkom, bzw. Periepitheliom.

---

5) **Über symmetrische, umschriebene Skleralnekrose bei Hydroa**[1] **vacciniforme**, von H. Kuhnt.

Durch Sonnenstrahlen-Wirkung entwickelt sich die Hydroa vacciniforme als eine Haut-Erkrankung des Gesichtes und der Hände, bei der es nach ausgedehnter Knötchen- und Papel-Bildung zur Bildung von tiefen, scharfrandigen Narben wie nach Variola kommt. Wahrscheinlich sind die ultravioletten Strahlen die Ursache der Erkrankung.

Als Augen-Erscheinungen waren bisher nur sehr leichte Phlyktänenbildungen beschrieben, während in Verf.'s Falle die rechte Hornhaut von früher her schwer befallen war und genau symmetrische Bindehaut- und Lederhautstellen von gleicher Form und Größe nekrotisch, wie mit einem Locheisen ausgeschlagen, zerfielen. Weder die Kornea, noch die Uvea waren mit erkrankt. Die Therapie bestand in Sonnenschutz.

Heft 3.

1) **Ein Beitrag zur pathologischen Anatomie und Pathogenese des Glaukoms**, von Dr. K. Hussels in Marburg.

Der Fall zeigt, daß auch ein Verschluß der Zentralvene Drucksteigerung hervorrufen kann, ferner, daß kein Wesensunterschied zwischen Glaucoma simplex und inflammatorium besteht, sondern daß aus einem Glaucoma simplex durch äußerliche Momente ein entzündliches werden kann.

---

2) **Über ein atypisches Netzhautgliom**, von Dr. F. Deutschmann in Hamburg.

Der Tumor nahm, was noch nicht beschrieben ist, seinen Ausgang aus dem retinalen Pigmentepithel. Im Gegensatze zu der Annahme, daß versprengte Embryonalzellen den Ursprung des Glioms abgeben, fanden sich solche in Verf.'s Falle gar nicht, vielmehr war die Entstehung aus fertigen Zellen nachzuweisen, demnach eine Umbildung im Sinne einer Verjüngung der Zelle anzunehmen.

---

3) **Zur Kritik meiner Hypothese über den Akkommodations-Mechanismus**, von Prof. Stilling in Straßburg.

Der Haupteinwand, daß eine Verengerung des Glaskörperringes keine akkommodative Veränderung hervorrufen könne, weil der Glaskörper eine geringere Konsistenz als die Linse besitze, ist unrichtig, wie Verf. experimentell nachweist.

---

[1] Hipp. p. 1248, B: τὰ ὕδρωα. H.

4) **Über senkrecht-ovale Hornhautform,** von Dr. Eppenstein. (Universitäts-Augenklinik Berlin.)

Formveränderungen der Hornhaut, besonders die senkrecht-ovale Form können als Bildungsanomalie auftreten oder durch ein Mißverhältnis zwischen Festigkeit der Hornhaut und intraokularem Druck. Lues hereditaria führt nicht dazu, kann sie aber indirekt durch Keratitis parenchymatosa oder Schädelmißbildung hervorrufen.

---

5) **Das Plasmom, die hyaline und die amyloide Degeneration der Konjunktiva,** von Dr. F. Deutschmann in Hamburg.

In dem vom Verf. mitgeteilten Falle handelt es sich klinisch um eine langsam verlaufende Verdickung der Konjunktiva ohne Reiz-Erscheinungen, mikroskopisch um einen Tumor, der aus Plasmazellen bestand. Verf. schlägt vor, ähnlich verlaufende Bindehaut-Verdickungen, die aus Plasmazellen bestehen, als Plasmome zu bezeichnen, gleichgültig ob dabei Degeneration besteht, bzw. ob diese hyalin oder amyloid ist.

---

6) **Über einen Fall von Laugenverätzung des Auges,** von Dr. Körber in Hamborn.

Das Krankheitsbild, das den Eindruck schwerer eitriger Infektion machte, war plastische Iritis durch chemotaktische Wirkung. Die Behandlung bestand (nach Pichler) in Vorderkammer-Punktion, um dem alkalihaltigen Kammerwasser Abfluß zu gewähren, und war erfolgreich.

Heft 4.

1) **Experimentelle Untersuchungen über Blendungs-Nachbilder und deren Verhältnis zur Blendungs-Erythropsie,** von Dr. Wydler in Aarau.

Aus eingehenden Untersuchungen schließt Verf., daß die Erythropsie kein besonderes physiologisches oder pathologisches Phänomen darstellt, sondern nichts andres, als die Rotphase des Blendungsnachbildes ist. Die Rotphase wird durch die sichtbaren Strahlen veranlaßt, den ultravioletten Strahlen kommt dabei keine Bedeutung zu. Die Erythropsie ist um so intensiver und länger anhaltend, je länger und intensiver das primäre Licht einwirkt und je geringer die Intensität des reagierenden Lichtes ist. Auch in der Ebene (nicht nur im Gebirge) tritt bei jedermann durch Blendung mit einer weißen sonnenbeschienenen Fläche Erythropsie auf, dabei wirkt Mydriasis begünstigend; die Qualität der weißen Blendungsfläche (ob Schnee, Leinewand, Papier) ist dabei ohne Bedeutung.

---

2) **Die Bedeutung des Skrofuloderma in der Augenheilkunde,** von Dr. Wätzold. (Univ.-Augenklinik Berlin.)

Das Skrofuloderma, die abscedierende Form der Haut-Tuberkulose, macht nach bisheriger Annahme nur äußerst selten Erscheinungen an den Augenlidern. Verf. beobachtete in einem Jahre 3 Fälle, zwei bei Kindern, einen bei einer Erwachsenen. Es zeigte sich eine Pustel dicht unter dem inneren Lidwinkel, die ohne akute Entzündungs-Erscheinungen bis zu Taubeneigröße sich subkutan, dann kutan entwickelnd zu eitriger Einschmelzung kommt. Therapeutisch empfiehlt sich Exzision weit in das gesunde Gewebe.

---

3) **Der zentrale grüne Fleck bei Myopie,** von Prof. Dr. Stargardt in Kiel.

Unter Mitteilung eines Falles äußert sich Verf. dahin, daß der seltne grüne Fleck wie der Fuchs'sche „schwarze Fleck" durch Wucherung des Pigmentepithels entsteht, nur daß beim grünen Fleck das Pigment zum größten Teil verloren geht. Die Möglichkeit, daß Blutungen den ersten Anlaß zu dieser Wucherung geben, weist Verf. nicht so schroff ab, wie Fuchs.

---

4) **Zur Behandlung der Hornhaut-Ulzeration bei hochgradigem Basedow-Exophthalmus,** von H. Kuhnt in Bonn.

Die therapeutische Ohnmacht beim Auftreten von Hornhautulzeration beim hochgradigen Basedow hat sehr eingreifende Operationen (Entfernung der äußeren Orbitalwand) veranlaßt. Verf. zeigt, daß die meist geübte Tarso- oder Kantoraphie auch bei schweren Fällen genügt, wenn man berücksichtigt, daß der Druck der Lider auf die vordere Augenhälfte herabgesetzt werden muß. Verf. erreicht dies durch lidentspannende Schnitte am äußern und innern Lidwinkel und Durchtrennung des Oberlides zur Aufhebung des Levatortonus. Einzelheiten müssen im Original nachgelesen werden.

---

5) **Die Behandlung der ekzematösen Haut-Entzündungen bei Augenkranken mit bewegter heißer Luft (Heißluftdusche),** von Dr. Koll in Elberfeld.

Bericht über gute Erfolge.

---

6) **Bemerkungen zur Untersuchung des Tiefenschätzungs-Vermögens,** von Privat-Dozent Dr. Cords in Bonn.

Eine erschöpfende Untersuchung des Tiefenschätzungs-Vermögens hätte zu verlangen: bei Zweiäugigen Untersuchung des binokularen Tiefensehens a) bei Feinarbeitern mit stereoskopischen Figuren (Pulfrich's Tafel), b) bei andren mit dem Hering'schen Fallversuch, bzw. einem Stäbchenversuch mit Momentschätzen. Bei Einäugigen Untersuchung der erlernten Tiefenschätzung mittels Stäbchenversuches in 50 cm Entfernung vom Beobachter mit Zeitschätzen. Bei der teilweisen Wieder-Erlangung des Tiefenschätzungs-Vermögens Einäugiger ist die parallaktische Verschiebung der Gegenstände bei Kopf- und Körper-Bewegungen das wichtigste, nicht das Kontraktionsgefühl der Konvergenz- und Akkommodationsmuskeln.

---

7) **Zwei Notizen für die Praxis,** von Dr. F. Schanz in Dresden.

Verf. konstruierte eine Tafel und Apparat, mit dem man mittels Maddoxstäbchens die Heterophorie für die Nähe ähnlich wie für die Ferne bestimmen kann. Ferner gibt er eine Probier-Lorgnette an, die aus drei Brillengläsern an Stielen besteht. Die Kombinationen ermöglichen eine kurze Vorprüfung.

Heft 5.

1) **Aus der vergleichenden Ophthalmologie. Teil II.** Anatomische und topographisch-anatomische Untersuchungen über die Beziehungen der Orbita und des Bulbus zu den pneumatischen Schädelhöhlen bei Cervus capreolus, Cervus dama und Capra hircus, von Privat-Dozent Dr. Gutmann. (Univ.-Augenklinik Berlin.)

Im Gegensatz zu der starken Entwicklung der Pneumazität bei den

großen Arten der Wiederkäuer ist sie bei den kleinen Arten bedeutend reduziert.

2) **Anophthalmus mit Palpebralcyste**, von Privat-Dozent Dr. Löhlein in Greifswald.

Der Fall zeigte in einer Unterlidcyste die rudimentäre Anlage des fehlenden Auges. Über die Ätiologie solcher Störungen wissen wir nichts, nur dürften Entzündungen keine Rolle spielen.

3) **Lipaemia retinalis**, von Privat-Dozent Dr. Koellner in Berlin.

Der Fall zeigte Weißfärbung der Netzhautgefäße durch Gehalt des Blutes an Fettkörnchen, die durch Lichtbrechung hervortraten. Der sonstige Befund des Augengrundes war normal.

Die Lipaemia retinalis stellt anscheinend ein terminales Symptom des Diabetes juvenilis dar.

4) **Bemerkungen zur internen Jodtherapie bei Augenkranken**, von Dr. Dutoit in Lausanne.

Verf. stellt den Einfluß des Jods auf Beschleunigung der Resorption von Entzündungsprodukten in Bestätigung allgemeinster Erfahrung fest. Er empfiehlt Geloduratkapseln zur Ausschaltung der Intoleranz-Erscheinungen.

Heft 6.

1) **Untersuchungen über die Ruhelage des Bulbus**, von Dr. H. Lempp. (Univ.-Augenklinik Berlin.)

Die Prüfung der Ruhelage geschieht nach den Ausführungen des Verf.'s am besten nach der Methode von Maddox, nach der er 425 Fälle (103 Emmetropen, 193 Hyp., 129 Myopen) untersuchte. Nur in 25% der Fälle bestand Orthophorie, in 40,5% Esophorie, in 34% Exophorie. Irgend eine gesetzmäßige Abhängigkeit von der Refraktion und dem Lebensalter ist nicht zu erkennen, vielmehr scheint die Ruhelage durch das zufällige, bald der einen, bald der andern Stellung günstige Zusammentreffen der nervös-muskulären und mechanischen Momente bedingt.

2) **Zur Myopiefrage**, von Ignaz Jaspers. (Univ.-Augenklinik Marburg.)

Statistische Übersicht des Myopiematerials der Marburger Klinik aus den letzten 10 Jahren, in denen 7,99% aller Patienten Myopie zeigten.

Die Ergebnisse zeigen das Überwiegen der Frauen in den höchsten Myopiegraden. In den niederen Graden überwiegen die Nahearbeiter, in den höheren die Nicht-Nahearbeiter.

3) **Symblepharonbildung nach Ulcus corneae**, von Prof. Dr. A. Brückner in Königsberg.

Im Anschluß an die Mitteilung von 3 Fällen bemerkt Verf., daß Hornhautgeschwüre zu Verwachsungen mit der entsprechenden Stelle der Lidkonjunktiva führen können, wenn neben einem Epitheldefekt der Bindehaut Ruhestellung der verwachsenden Teile besteht. Verf. regt an, dieses Verhalten eventuell therapeutisch zu verwerten.

4) **Sonnenblendung**, von Privat-Dozent Dr. Cords in Bonn.

Verf. beobachtete in Bonn 32 Fälle, in denen Schädigung des Auges

durch ungeschütztes Beobachten der Sonnenfinsternis im April stattgefunden hatte. Er berichtet über 4 Fälle, die positives, zentrales Skotom ohne Makulaveränderung hatten, weitere acht, in denen ein deutlicher heller Herd in der Makulagegend zu sehen war. In den später (8 Tage nach der Finsternis) beobachteten Fällen wurde die Stelle der Makula von auffallend dunkelbrauner Farbe gefunden, vielleicht aus dem hellen Fleck hervorgegangen (14 Fälle).

Günstig verliefen die Fälle ohne ophthalmoskopische Veränderungen, in den andern war der Verlauf verschieden, am 1. Juni 1912 war noch keiner davon als geheilt zu bezeichnen.

Verf. bringt Literaturberichte und das Ergebnis einer Umfrage bei 107 Augenärzten der Rheinprovinz, die 387 Fälle von Sonnenblendung mitteilten, davon 166 schwere, d. h. mit Veränderungen der Makula.

---

5) **Bericht über eine weitere Obduktion bei Enophthalmus traumaticus,** von Dr. Pichler in Klagenfurt.

In dem schon früher mitgeteilten Falle bestätigte jetzt die Obduktion die Annahme des Verf.'s, daß der Enophthalmus durch Faszienzerreißung, ausgedehnte Zertrümmerung der äußeren Augenhöhlenwand (absolute Raumvergrößerung) und Verminderung des Fettgehaltes (relative Raum-Vergrößerung) entstanden sei. Spiro.

Bd. XXVIII. Heft 1.

1) **Über die Bedeutung und die Methodik der Farbensinn-Untersuchung,** von Prof. Dr. Stargardt und Marine Oberstabsarzt Dr. Oloff in Kiel.

Auf Grund zahlreicher Beobachtungen an Anwärtern für den Marine- und Eisenbahndienst kommen die Verff. zu folgenden Schlüssen: Der alleinige Gebrauch der Nagel'schen Tafeln ist nicht zu empfehlen, weil dabei zweifellose Farbschwache übersehen und andrerseits Normale für farbenschwach gehalten werden können.

Neben den Nagel'schen sollen wenigstens die Stilling'schen Tafeln angewandt werden. Bei nicht eindeutigen Resultaten muß eine Untersuchung mit dem Anomaloskop den Ausschlag geben.

Eine Differentialdiagnose, um was für eine Farbensinn-Störung es sich handelt, läßt sich mit den Pigmentproben nicht stellen. Bei jeder Prüfung soll angegeben werden, aus welchem Jahr die benutzten Tafeln stammen, da die verschiedenen Auflagen nicht gleichwertig sind.

---

2) **Die Anwendung der Ergebnisse der Immunitätsforschung auf die Augenheilkunde,** von Prof. Dr. Schieck in Königsberg i. Pr.

Nach Elschnig und Kümmel beruht die sympathische Ophthalmie auf parenteraler Resorption von Uveal-Eiweiß. Kümmel hat versucht, das durch eine serologische Reaktion zu erweisen; Nachprüfungen seiner Angaben liegen noch nicht vor.

Die serologische Therapie ist bis auf die Anwendung der Serumtherapie bei Konjunktival-Diphtherie noch nicht spruchreif.

Römer's Versuche, ein Heilserum gegen alle Arten des Pneumokokkengeschwürs zu finden, haben keinen Erfolg gehabt; das lag einerseits an der individuellen Verschiedenheit der Pneumokokken-Stämme, andrerseits an dem

trägen Stoffwechsel der Kornea selbst, der den Einfluß der Immunkörper nur schwer zur Geltung kommen läßt. Bei postoperativen Pneumokokken-Infektionen liegen die Zirkulations-Verhältnisse günstiger; Axenfeld empfiehlt die prophylaktische Injektion von 16 ccm Pneumokokken-Serum vor jeder Star-Operation. — Ob dem „Deutschmann-Serum" spezifische Eigenschaften zukommen, ist ungewiß.

Die Behandlung des Alterstars mit Linsenfütterung hat Römer als verfehlt wieder aufgegeben.

---

3) **Über den Einfluß des Dionin auf das Verhalten der Pupille und der Tonsion normaler Augen**, von Dr. Franz Toczynski. (Univ.-Augenklinik Lemberg.)

1. Dionin ruft eine länger oder kürzer dauernde Pupillen-Verengerung hervor, die in der Mehrzahl der Fälle in darauf folgende Erweiterung der Pupille übergeht.

2. Die Verengerung der Pupille schwankt in ziemlich weiten Grenzen und geht mit dem Grade der Chemose Hand in Hand, während die Pupillenerweiterung in sehr bescheidenen Grenzen bleibt.

3. Die Dauer der Mydriasis steht in keinem engeren Zusammenhang mit der Dauer der Miosis.

4. Der intraokulare Druck steigt nach der Anwendung von Dionin an, und fällt nach Erlangung eines Maximum bis zur normalen Grenze oder noch darunter.

5. Solange die Verengerung der Pupille anhält, ist die Tension des Bulbus erhöht; dagegen kann bei Erweiterung der Pupille die Tension noch erhöht, schon normal oder sogar herabgesetzt sein.

---

4) **Dystrophia marginalis corneae bei einem jugendlichen Manne**, von Dr. Junius in Köln.

Ein Fall der genannten Erkrankung, der bei einem vorher augengesunden Mann nach anstrengendem Dienst in der Schutztruppe auftrat, gibt Verf. Anlaß, seine Ansicht zu betonen, daß es sich dabei um degenerative, nicht entzündliche Vorgänge handelt.

---

5) **Ein Fall von Cysten im oberen Fornix**, von Dr. Edm. Blaauw in Buffalo (New York).

Mitteilung eines Falles, in dem die durch Punktion entleerte Cystenflüssigkeit chemisch mit Tränenflüssigkeit nahezu identisch war. Heilung durch zweimalige Punktion, ohne Ausschälung des Cystensackes.

---

6) **Beiträge zu den Erkrankungen der Orbita**, von Dr. Frh. v. Marenholtz. (Maximilians-Augenheilanstalt in Nürnberg.)

1. Gummöse Erkrankung der Orbita bei einem 10 Tage alten Acht-Monatkind mit Psoriasis syphil. an Händen und Füßen. Exitus.

2. Entzündliche Erkrankung der Orbita als fortgeleitete Entzündung der Siebbeinzellen. Das Auge war nicht nur nach vorn, sondern auch nach unten außen gedrängt, Temperatur-Steigerung. Nach Eröffnung des Abscesses zwischen Periost und Knochen und Ausräumung der vorderen Siebbeinzellen Ausgang in Heilung.

3. Durch eine spitze Lanze bei einem 12jähr. Knaben Verletzung beim Spiel. Der Bulbus, der bei Neigung des Kopfes nach vorn fiel, ließ sich

wieder in fast normale Lage reponieren; es waren sämtliche Augenmuskeln abgerissen, im hinteren Orbitaltrichter die Knochen teilweise zersplittert. Enukleation verweigert.

Heft 2 u. 3.

1) **Untersuchungen über Refraktion, Sehschärfe, Farbensinn und Muskelgleichgewicht an den Augen von 939 Schulkindern,** von Dr. A. F. Voirol in Basel.

Thesen: 1. Der normale Refraktionszustand der Neugeborenen, die Hypermetropie, findet sich auch in den ersten Schuljahren noch bei mehr als $^1/_3$ der Kinder. Emmetropie und Myopie werden mit fortschreitendem Wachstum häufiger.

2. Pathologischer Astigmatismus der Kornea fand sich in $15\,^0/_0$; pathologischer Astigmatismus des ganzen dioptrischen Apparates nur in $13\,^0/_0$. In jüngeren Jahren fand sich öfter Astigmatismus als später, er hat also die Neigung sich auszugleichen.

3. Bei der überwiegenden Zahl der Kinder ist Sehschärfe größer als 1. Sehschärfe < 1 nur bei $14\,^0/_0$, davon die Hälfte Astigmatiker. Die Sehschärfe war am besten bei Emmetropen, etwas geringer bei Hypermetropen, merklich geringer bei Myopen, am kleinsten bei Astigmatikern.

4. Pupillardistanz wächst mit dem Alter und ist bei Myopie größer, als bei Emmetropie und Hypermetropie.

5. Bei $14\,^0/_0$ Insuffizienz der Musc. recti interni, besonders häufig bei Kindern mit großer Pupillardistanz.

6. Rot-grünblind waren $1{,}3\,^0/_0$, davon 10 mal häufiger Knaben als Mädchen.

---

2) **Über eine noch nicht am Augenlid beobachtete Geschwulst: Ganglioneurom,** von Prof. Krauss in Marburg.

Am linken Unterlid eines 15jähr. Knaben hatte sich langsam wachsend ein kleiner Tumor entwickelt, der leicht ausgeschält werden konnte und dessen histologische Struktur ein Ganglioneurom erkennen ließ.

---

3) **Beiträge zur Pathologie und Therapie des Hydrophthalmus congenitus,** von Dr. F. Stimmel und Dr. F. Rotter. (Univ.-Augenkl. Leipzig.)

Allen drei mitgeteilten Fällen ist das Fehlen des Schlemm'schen Kanals gemeinsam; es handelt sich also um eine Entwicklungsanomalie, nicht um entzündliche Ursache. Den Heilwert der Iridektomie betrachten Verff. skeptisch.

---

4) **Versuche mit interner Jodtherapie bei Glaukom,** von Dr. A. Dutoit in Montreux.

Verf. nimmt an, daß die Elemente der Glaukomdisposition am Auge einer disseminierten Gefäß- und Organsklerose entsprechen, sei es auch einer klinisch latent bleibenden. Es finden sich dabei alle Übergänge von Schwankungen des Blutdrucks, des intraokularen Druckes mit Abweichung der Herztätigkeit ohne Glaukom bis zur gleichzeitigen Gegenwart aller dieser Erscheinungen in gesteigertem Grade mit akutem und chronisch rezidivierendem Glaukom.

Durch Tabellen über den Verlauf des Glaukoms und seine Verhütung durch lange fortgesetzte Jodtherapie sucht Verf. den günstigen Einfluß der-

selben nachzuweisen. Seine Schlußfolgerungen sind jedoch nicht einwandfrei, z. B. wenn er das Ausbleiben des Glaukom bei Patienten, bei denen die Elemente der Glaukomdisposition (klinisch nahezu oder ganz latente Gefäß- und Organsklerose) vorhanden waren, nach 3jähriger prophylaktischer Jodtherapie als Erfolg der Therapie proklamiert.

5) **Korrektion der Anisometropie bei Aphakie mittels eines Zeiss'schen zweigliedrigen Linsensystems,** von Dr. Hugo Wolff in Berlin.

Patient trägt ein asphärisches Star-Glas als Monokel. Voller Erfolg.

6) **Über die nach Arsenobenzol auftretenden Augen-Komplikationen und ihre Bedeutung,** von Dr. J. Bistis in Athen.

Aus der Analyse von ihm beobachteter Fälle von Erkrankungen der Uvea, des Sehnerven und der Bewegungs-Organe des Auges bei Syphilitikern, die mit Arsenobenzol behandelt wurden, schließt Verf., daß das Arsenobenzol keinen Schaden am Sehorgan anrichtet, sondern daß die auftretenden Augen-Komplikationen der Syphilis zuzurechnen sind.

Heft 4.

1) **Über die zentrische reflexlose Mikro-Ophthalmoskopie,** von Dr. Hugo Wolff in Berlin.

Eingehende Beschreibung eines im Jahre 1903 vom Verf. beschriebenen Ophthalmomikroskops, das inzwischen durch die Firma Zeiß sehr gut ausgestattet ist.

Es ist bei der starken Vergrößerung des Instruments möglich, damit genaue Einzelheiten in allen Abschnitten des Auges zu sehen.

2) **Zum Kapitel der Sonnenblendung des Auges,** von Prof. Birch-Hirschfeld in Leipzig.

Verf. hat 50 Augen (34 Fälle) mit Sonnenblendung durch Beobachtung der Finsternis 1912 genau untersucht, auch aus einer Rundfrage in Sachsen Ergebnisse zusammengestellt.

Das wichtigste klinische Symptom nach Sonnenblendung, das zentrale, seltener parazentrale, positive Skotom war in allen Fällen vorhanden. Dieses war von einem relativen Gelbskotom umgeben.

Der ophthalmoskopische Befund zeigte makulare Veränderungen, die in Vergrößerung und Verschleierung des Fovealreflexes und eventuell dunkler Färbung der Umgebung bestanden. Diese Veränderungen schwanden zum Teil, in der Mehrzahl der Fälle bildete sich daraus eine unregelmäßige Pigmentierung der Makula und Auftreten kleiner grauer Herde und Stippchen. Verf. erklärt die Erscheinungen als Exsudations-Vorgänge. Aus dem ophthalmoskopischen Befunde war kein Rückschluß auf die Schwere des Falles möglich.

Volle Sehschärfe hatten 6 Patienten, 13 geringe Sehstörung, 15 unter $^1/_3$ des normalen.

Aus Tier-Experimenten folgert Verf., daß es sich anatomisch um eine Nekrose nervöser Bestandteile neben einer Transsudation aus der Aderhaut handle.

Die schädliche Wirkung fällt bei der Sonnenblendung den leuchtenden Strahlen zu, einer Brennglas-Wirkung der Sonne, in deren Focus sich die

Fovea befindet. Von therapeutischen Maßnahmen ist nicht viel zu erwarten, einen Schutz bieten sehr dunkel gefärbte Gläser.

3) **Bemerkungen zur Farbensinn-Untersuchung,** von Geh. San.-Rat Dr. Augstein in Bromberg.

Verf. schließt sich der Ansicht an, daß die Nagel'sche Probe allein nicht maßgebend sein kann, da sie keine Sicherheit gibt. Sehr wertvoll ist als Vorprobe die Untersuchung mit dem Cohn'schen Täfelchen, die fast immer schnell normalen Farbensinn nachweisen. Sehr gut sind die neuen Stilling'schen Tafeln. Das Anomaloskop ist allein nicht ausreichend, doch für keinen Fall entbehrlich. Verf. empfiehlt für Obergutachten alle vier Methoden zu verwenden, der Bahnarzt kann sich mit den Cohn'schen und Stilling'schen Tafeln begnügen.

4) **Beitrag zur Ophthalmia nodosa,** von Dr. Dalmer. (Univ.-Augenklinik Gießen.)

Mitteilung zweier Fälle. Im zweiten konnte das Wandern der Raupenhaare durch die Kornea in die Iris beobachtet werden.

Heft 5.

1) **Zellstudien bei Trachom,** von Stabsarzt Dr. Junius in Köln.

Verf. versuchte eine Erforschung des Trachom-Granuloms durch Beobachtung der Zellen im hängenden Tropfen unter möglichst dem Leben angenäherten Bedingungen.

Es ließ sich beobachten, daß an die Zellen des Granulom kleine Gebilde herantreten, die zum Teil in ihrer Bedeutung unklar sind, zum Teil zertrümmertes Gewebe sind, das der Phagozytose verfällt. Im ganzen kommt Verf. nur zu Vermutungen, regt Weiterarbeit auf dieser Grundlage an.

2) **Über Ringsarkom des Ciliarkörpers,** von Prof. Dr. Reis in Bonn.

Es handelte sich um ein primäres intrabulbäres Melanosarkom, das entlang den vorderen Emissarien nach außen gewachsen war und unter der Bindehaut sich verbreitete. Röntgen-Bestrahlung war ohne Erfolg geblieben. Nach Enukleation durch 2 Jahre kein Rezidiv.

3) **Ein Beitrag zu den Blitzschädigungen des Auges,** von Dr. v. Marenholtz in Nürnberg.

Das Auge der direkt getroffenen Körperseite zeigte als Blitzschädigung Iritis, Veränderungen des Sehnerven, der Netzhaut und Aderhaut. Die Linsentrübungen sind als Folge der Zirkulations-Störungen anzusehen.

Heft 6.

1) **Der Einfluß von Kokaïn und Homatropin auf Akkommodation und Pupillengröße,** von Dr. J. Horovitz in Kolmar. (Universitäts-Augenklinik Berlin.)

Da die Ergebnisse früherer Untersuchungen voneinander abweichen, hat Verf. genau dosierte Versuche angestellt.

Bei Kokaïn beginnt die Akkommodations-Lähmung nach 5—10 Minuten, steigt zum Maximalwert nach $^1/_2$ Stunde, bleibt 10—15 Minuten auf der

Höhe, erreicht nach weiteren $1^1/_4$ bis 2 Stunden den Nullpunkt. Die Mydriasis beginnt mit der Akkommodations-Lähmung, erreicht nach $^3/_4$ Stunden den Höhepunkt, die Rückkehr zur Norm erfolgt nach 4—5 Stunden. Die Intensität der Mydriasis richtet sich wie bei der Akkommodations-Lähmung nach der Höhe der Dosis.

Bei Homatropin wird die Akkommodations-Lähmung nach 10—15 Minuten nachweisbar, steigt zum Maximalwert nach $1^1/_4$ bis $1^3/_4$ Stunden, hält sich $1^1/_2$ Stunden auf der Höhe, um langsam nach 25 Stunden aufzuhören. Die Lähmung ist schon bei kleinen Dosen beträchtlich. Die Mydriasis beginnt und steigt mit der Akkommodations-Lähmung, dauert 1—2 Stunden länger. Sie erreicht auch bei geringer Dosis hohe Werte.

---

2) **Arcus juvenilis und Arcus senilis corneae,** von Dr. Atlas. (Univ.-Augenklinik München.)

Die jugendliche Randtrübung der Hornhaut kann im Gegensatze zum Greisenbogen einseitig sein, ist in der Regel asymmetrisch und in beiden Augen ungleich groß. Sie bildet selten einen geschlossenen Kreis, der untere Bogen ist in der Regel größer. Eine einzelne Sichel ist meist unten. Die Trübung ist gut abgegrenzt und scheint bei fokaler Beleuchtung oberflächlich in der Hornhaut zu liegen.

---

3) **Über temporäre Myopie bei orbitalen Neubildungen,** von Dr. M. Handmann in Döbeln.

In 3 Fällen beobachtete Verf. das Entstehen von Myopie durch vorwiegend seitlichen Druck weit nach vorn sitzender Schwellungen der Orbita. Die Myopie verschwand nach Beseitigung der Abszesse, bzw. Rückgang der Callus-Bildung. Eine intraokulare Drucksteigerung war nicht wahrnehmbar.

---

4) **Ein Beitrag zur Ätiologie, Pathologie und Therapie des Pemphigus conjunctivae,** von Dr. v. Marenholtz in Nürnberg.

Beschreibung eines der seltenen Fälle, in dem Lues dem Pemphigus conjunctivae zugrunde lag. Bezüglich der Therapie warnt Verf. vor stärkeren Reizmitteln. Er sah von Fibrolysin-Einträuflungen leichte Besserungen.

Spiro.

II. Archiv für Augenheilkunde. Band LXXI. Heft 4. 1912. Juni.

18) **Zur Anatomie der glatten Muskeln der menschlichen Augenhöhle nach Untersuchungen am Neugeborenen. I. Die Membrana orbitalis musculosa,** von Prof. Dr. Krauss. (Univ.-Augenklinik Marburg.)

Durch klinische Beobachtungen darauf geführt, wie mangelhaft unsre Kenntnisse der Anatomie der glatten Muskeln der Lider und der Orbita sind, hat Verf. eingehende Untersuchungen angestellt. Er fand als Ergebnis: Die Augenhöhle des Menschen ist unten, wo ein knöcherner Abschluß fehlt, von einer Membran als Fortsetzung der Periorbita verschlossen. In diese Membran ist ein unter dem Einflusse des Sympathicus stehender kräftiger glatter Muskel eingefügt, der in der Mitte schmal und dick, nach vorn und hinten breit und dünn ist. Der Muskel ist vielfach von Fett, von Spalten und Kanälen durchsetzt. Beziehungen bestehen zwischen der Muskelplatte und den Venen der Augenhöhle, deren Wand sie umgibt und verstärkt. Die Membrana orbitalis musculosa bildet hinten eine kontraktil-elastische

Bodenplatte des orbitalen Raumes, die allein diesen von der darunter gelegenen Fossa pterygopalatina trennt.

Die physiologische Wirkungsweise dieser Membran wird Verf. später eingehend besprechen.

---

19) **Der blinde Fleck im binokularen Sehfelde,** von Privat-Dozent Dr. Köllner. (Universitäts-Augenklinik Berlin.)

Im Sehfelde können, wie bisherige und vom Verf. neu mitgeteilte Beobachtungen zeigen, beide blinde Flecke gesehen werden, sowohl wenn beide Augen geöffnet werden, als auch bei verdecktem einen Auge. Die Sichtbarkeit hängt 1. von der Belichtung des andren Auges, bzw. von der binokularen Farbenmischung und 2. von dem Grenzkontraste ab.

---

20) **Sympathische Affektion nach Star-Extraktion und Tuberkulinbehandlung,** von Primararzt Dr. Zirm in Olmütz.

In einem Falle von sympathischer Erkrankung nach Star-Operation, den Verf. beobachtete, trat nach Tuberkulin-Behandlung Besserung ein. Ein Irisvorfall hatte eine nachträgliche Operation nötig gemacht, die eine Gelegenheit zur Infektion bietet. In der eventuellen Notwendigkeit solcher nachträglichen Operationen sieht Verf. einen Grund gegen Extraktion ohne Irisausschneidung. Die günstige Wirkung des Tuberkulins gibt Verf. Anlaß, sich zur Entstehung der sympathischen Ophthalmie zu äußern. Er sieht das Primäre in der Übertragung eines länger wirkenden Reizes, wodurch im Blut kreisende Stoffwechsel-Produkte oder Toxine einen Angriffspunkt zur Entwicklung von Entzündung finden.

Band LXXII. Heft 1.

1) **Der Binnendruck des experimentell und willkürlich bewegten Auges,** von Dr. Lederer. (Univ.-Augenklinik Würzburg.)

Im Gegensatze zu den Ergebnissen von Levinsohn und Grönholm fand Verf. durch manometrische Messung, daß den Augenbewegungen eine drucksteigernde Wirkung auf den Augapfel zukommt.

---

2) **Über die kavernöse Degeneration des Sehnerven,** von Prof. Dr. Ogawa in Japan.

Beschreibung eines Falles. Es handelt sich nicht um Glaukom. Über die Entstehung kann Verf. nichts angeben.

---

3) **Zur Anatomie der glatten Muskeln der menschlichen Augenhöhle nach Untersuchungen am Neugeborenen. II. Die Membrana orbito-palpebralis musculosa,** von Prof. Dr. W. Krauss. (Universitäts-Augenklinik Marburg.)

In der oberen und unteren Hälfte des vorderen Bezirkes der Augenhöhle und in den Lidern findet sich je ein System glatter Muskelfasern, das Verf. im Gegensatze zu der in der unteren Orbitalfissur gelegenen Muskelmembran als Membrana orbito-palpebralis musculosa bezeichnet, weil es in eine rings den Bulbus und Bindehautsack kontinuierlich umgebende Bindegewebs-Lamelle eingelagert ist.

Diese Membran besitzt besondere Beziehungen zur Tenon'schen Kapsel, in deren äußere Schicht sie eingelagert ist, zum Levator palpebrae, mit

dessen Muskulatur sie innig zusammenhängt, zu den bindegewebigen Hüllen sämtlicher Augenmuskeln, besonders des Obliquus superior, zur palpebralen Tränendrüse, ferner zum Fornix conjunctivae, zu den Lidern und zu den kleineren Venen des vorderen Abschnittes der Augenhöhle.

Der glatten Muskulatur, die unter dem Einflusse des Sympathicus steht, kommen rein motorische, sekretomotorische und vasomotorische Funktionen zu.

Für eine Wirkungsweise der glatten Muskulatur im Sinne Landström's war ein anatomischer Anhalt nicht zu finden. Auch Experimente sprechen gegen dessen Basedow-Exophthalmus-Theorie.

---

4) **Die ältesten uns erhaltenen Brillen,** von Prof. Dr. Greeff in Berlin.

Beschreibung der Brillen des Humanisten Pirkheimer aus Nürnberg aus dem 16. Jahrhundert. Es sind Bügelbrillen mit aus Leder gefertigtem Gestell. Die Brillen sind zufällig nach der Wartburg gekommen und dort zu besichtigen.

---

5) **Über die Behandlung des Trachoms mit Jodsäure,** von Dr. Rudas in Budapest.

Auf Grund der Erfahrungen im Krakauer Garnisons-Spitale erklärt Verf. das Ätzen mit Jodsäure für das erfolgreichste Mittel gegen Trachom.

---

6) **Über den Pigmentsaum des Pupillarrandes, seine individuellen Verschiedenheiten und vom Alter abhängigen Veränderungen,** von Dr. Hoelmann. (Univ.-Augenklinik Würzburg.)

Der Pigmentsaum des Pupillarrandes zeigt schon im Kindesalter normalerweise eine verschieden starke Ausbildung. Defekte traten meist im unteren Pupillar-Abschnitte auch schon im Kindesalter auf, sie werden mit zunehmendem Alter häufiger. An Stelle der Defekte kann man oft feinen Pigmentstaub auf dem Irisvorderblatt sehen, der als Zertrümmerungs-Produkt der Pigmentzellen des Pupillarsaumes infolge mechanischer Schädigung beim Pupillenspiel aufzufassen ist.

Ein Zusammenhang zwischen Cataracta senilis und Depigmentierung des Pupillarsaumes, wie er von Axenfeld angenommen wurde, besteht nicht.

---

7) **Über die Dekompressions-Operationen bei Erkrankungen des Sehnerven,** von Prof. A. Bednarski in Lemberg.

Bei 5 Kindern wurde der Balkenstich nach Anton-Bramann, bei einem einige Lumbal-Punktionen ausgeführt. In keinem Falle wurden Komplikationen beobachtet, dagegen stets gute Erfolge. Am besten wirkt der Eingriff bei Hydrocephalus acquisitus. Bei Hydrocephalus congenitus heilen die leichteren Fälle von selbst aus, die schweren sind aussichtslos, doch ist eine Operation gelegentlich zu empfehlen. Das Gleiche gilt bei Hirntumor.

Aus einer Statistik weist Verf. nach, daß bei Kindern die Cerebralaffektionen die wichtigste Ursache für Sehnerven-Erkrankungen sind.

---

8) **Über Ferment-Wirkungen am Auge und ihre Beziehungen zur sympathischen Ophthalmie. II.,** von H. Guillery in Köln.

Verf. betrachtet es als durch seine Versuche festgestellt, daß es Gifte gibt, welche, in ein Kaninchen-Auge gebracht, eine der sympathisierenden sehr ähnliche Uveïtis erzeugen können, und daß es auch möglich ist, von

der Blutbahn aus einen Reizzustand an den Augen auf rein toxischem Wege zu erregen und zwar nicht nur im Sinne der Anaphylaxie, also an einem bereits erkrankten Organ, sondern auch am gesunden. Hierdurch scheint eine neue Basis für die Erforschung der sympathischen Ophthalmie gefunden.

---

9) **Coloboma lentis,** von Dr. J. van der Hoeve in Utrecht.
Beschreibung eines Falles von besonderer Größe.

---

10) **Zwei neue Instrumente zur Messung des Schielwinkels und eine neue Art der Registrierung im Blickfeldschema,** von Dr. Ohm in Bottrop.

Verf. berichtet über den guten Erfolg, den er bei der eignen Konvergenzschwäche durch Prismen erzielte, er wurde dadurch arbeitsfähig und blieb ohne Kopfschmerzen.

Zur Untersuchung der Konvergenzschwäche konstruierte Verf. eine Prismenleiste mit verschieblicher Maddoxscheibe. Zur Blickfeldmessung verwendet Verf. ein Doppelperimeter.

---

11) **Die Bestimmung der Reife des Alterstars auf Grund biochemischer Reaktion der Linse,** von Privat-Dozent Dr. Reis. (Univ.-Augenklin. Lemberg.)

Derjenige Star ist als völlig reif zu bezeichnen, in welchem sowohl der Kern, als auch die Rinde ein völliges Verschwinden der Cystinreaktion aufweisen. Am frühesten verliert bei Starbildung der Kern diese Reaktion.

---

12) **Über die sog. „Conjunctivitis Parinaudi“,** von Dr. Rosenhauch. (Univ.-Augenklinik Krakau.)

Eine besondere Form des Trachoms, die sulzige, kann ganz in der Form der Parinaud'schen Conjunctivitis auftreten. Auch durch andre Ätiologie kommt das gleiche klinische Bild zustande, wie Bindehaut-Tuberkulose und akute Bindehaut-Entzündung in Verf.'s Fällen.

Heft 3 u. 4.

13) **Wie ich den intrakapsulären Akkommodations-Mechanismus fand.** Nobelvortrag, von Allvar Gullstrand.

Dieser für Nichtfachleute berechnete Vortrag ist durch den Inhalt und die Art der Darlegung auch für einen mit dem Gegenstande Vertrauteren interessant und unterrichtend.

Der intrakapsuläre Akkommodations-Mechanismus ist dadurch charakterisiert, daß die in der Äquatorialebene liegenden Linsenteilchen sich bei der Akkommodation in axipetaler Richtung um so mehr verschieben, je näher sie der Achse gelegen sind; dann dadurch, daß die Anheftungsstelle der Zonula an der vorderen Linsenfläche sich bei der Akkommodation in axipetaler Richtung bewegt und endlich dadurch, daß die Verschiebung der Linsenteilchen längs verschiedener Radien in verschiedenem Betrage stattfindet.

Wie der Untersuchungsgang über die Dioptrik der Linse zu diesen Schlüssen führte, ist in klarer Zusammenführung der einzelnen Gesetze geschildert.

14) **Über die Bedeutung einiger beim Trachom gefundener und für parasitär gehaltener Bildungen,** von Dr. Addario. (Universitäts-Augenklinik Palermo.)

Die wiederholt bei Trachom gefundenen kleinen runden Gebilde, die zum Teil für hyaline Degenerations-Produkte von Zellen, zum Teil für spezifische Parasiten gehalten wurden, sind nach Verf.'s Untersuchungen Degenerations-Produkte von epitheloiden Zellen. Sie haben sicher nichts mit der Entstehung des Trachoms zu tun, zumal sie sich selten bei frischen Fällen von Trachom finden, dagegen auch in der normalen menschlichen Tränendrüse.

15) **Angeborene hochgradige Okulomotoriusschwäche,** von Dr. A. Jess. (Univ.-Augenklinik Würzburg.)

Mitteilung eines Falles.

16) **Ein weiterer Fund historischer alter Brillen,** von Prof. Dr. Greeff in Berlin.

Die beschriebenen Klemm-Brillen, noch ohne Seitenfedern, stammen aus dem 18. Jahrhundert.

17) **Über die Pupillar-Öffnung des Augenbechers in früheren Entwicklungsstadien, mit besonderer Rücksicht auf die Bedeutung der Formverhältnisse derselben für unsre Auffassung von der Entstehung der Iriskolobome,** von Dr. Lindahl, Privat-Dozent. (Univ.-Augenklinik Upsala.)

Während einer frühzeitigeren Periode der Entwicklung weist der Augenbecherrand beim Menschen fünf Einschnitte auf. Einer besteht aus dem vordersten Teile der Augenbecherspalte, die übrigen liegen oben und unten jederseits vom ersten.

Die Pupillaröffnung nimmt während der Entwicklung dieser Einschnitte die Form eines Fünfecks an, das sich allmählich abrundet.

Die Iriskolobome können als Hemmungs-Mißbildungen auf die Einschnitte des Augenbecherrandes zurückgeführt werden, das typische auf den vordersten Teil der Augenbecherspalte, die atypischen auf den einen oder andren der vier übrigen Einschnitte.

18) **Über Drucksteigerungen bei Verätzungen und Verbrennungen. Bemerkungen zur Glaukomfrage,** von Dr. Kümmel. (Universitäts-Augenklinik Erlangen.)

Im Anschlusse an schwere Verätzungen und Verbrennungen, die die Limbusgegend betreffen, kommt es häufig zu Drucksteigerungen, die mit Vertiefung der vorderen Kammer einhergehen. Sie sind durch entzündliche Veränderungen im Kammerwinkel, auch durch Vermehrung des Eiweißgehaltes im Kammerwasser bedingt.

Da sich hier eine Vertiefung der vorderen Kammer findet, kann das Hindernis des Abflusses nur im Gebiet der vorderen Abflußwege des Auges sitzen. Experimentelle Untersuchungen ergaben, daß Abschluß dieser vorderen Wege Drucksteigerung mit Vertiefung der vorderen Kammer hervorruft.

Das gewöhnliche Glaukom, bei dem sich eine Abflachung der vorderen Kammer findet, kann deshalb nicht durch primären Verschluß des Kammerwinkels hervorgerufen sein, hier muß die erste Erhöhung des Druckes im

hinteren Augenraum sitzen. Der Verschluß des Kammerwinkels ist beim echten Glaukom nur sekundär.

Andrerseits ist beim Hydrophthalmus ein Abschluß der vorderen Abflußwege vorhanden, dementsprechend Vertiefung der vorderen Kammer.

Band LXXIII. Heft 1.

1) **Zu den Augen-Erkrankungen nach Schutzpocken-Impfung,** von Dr. v. Herrenschwand. (Univ.-Augenklinik Innsbruck.)

Nach einer sonst normal verlaufenden Vaccination bei einem gesunden Kinde trat eine rasch vorübergehende beiderseitige Abduzenslähmung auf, die Verf. als toxisch auffaßt.

---

2) **Ein Beitrag zur Kenntnis der pathologischen Anatomie bei Retinitis syphilitica hereditaria,** von Dr. M. Ito. (Univ.-Augenkl. der Charité in Berlin.)

Mitteilung eines Falles und Literatur-Besprechung. Verf. schließt, daß Netzhaut und Aderhaut unabhängig voneinander erkranken können, daß sich in seltenen Fällen ähnliche Veränderungen wie in der Netzhaut auch an der Hirnbasis finden.

Die Erkrankungen der Netz- und Aderhaut kommen durch direkte Einwirkung der Spirochäten zustande.

---

3) **Über die Entstehung des erworbenen Ectropium uveae,** von Dr. H. Meyer in Brandenburg.

Verf. untersuchte Fälle, in denen das Ektropium nicht angeboren, vielmehr im Anschlusse an Entzündungen entstanden war. Es handelte sich nach seinen Ergebnissen um die Wirkung eines in Schrumpfung geratenen Exsudates, in welches der Kopf der ektropionierten Pigmentlage eingebettet ist. Unterstützt wird diese Wirkung durch die Schrumpfung aller Pigmente und vor allem durch die Bildung neuen Bindegewebes in den vorderen Irisschichten, welches einen Zug auf den Pupillarrand ausübt.

---

4) **Metastatische Ophthalmie infolge einer Pneumonie,** von Dr. Cosmetattos in Athen.

Mitteilung eines Falles.

---

5) **Zur Kenntnis der endogenen gonorrhoischen Hornhaut-Affektionen,** von Dr. F. Pincus in Köln.

In zwei beobachteten Fällen wurde die Diagnose der gonorrhoischen Hornhaut-Affektion gesichert 1. durch die gleichzeitige Gonorrhoe, 2. durch andre Zeichen gonorrhoischer Allgemein-Infektion, endlich durch das häufige Wiederaufflackern des Prozesses. Es handelte sich um reine Epithel-Erkrankungen, deren Form ihr Hervorgehen aus blasenförmigen Abhebungen erkennen ließ. Die Behandlung ist indifferent, die Prognose günstig.

---

6) **Untersuchungen über die Vermehrung der Peroxydase in der Bindehaut und ihre Anwendung,** von Dr. Verwey in Rotterdam.

Verf. benutzte von den oxydierenden Fermenten die Peroxydasen, welche die langsam oxydierende Wirkung der Peroxyde in den Zellen stark beschleunigt. Er benutzte tierische Peroxydase aus mit Borsäure (1 %) ver-

setzter frischer Milch und solche aus Meerrettig. Er fand, daß beide von der Bindehaut gut vertragen werden. Um die Wirkung kräftiger zu machen, wurde neben Borsäuremilch eine 1%ige Lösung von Wasserstoffsuperoxyd eingeträufelt.

Diese Behandlung zeigte besonders gute Erfolge bei durch Bleiessig hervorgerufene Hornhautflecken, guten Erfolg bei Keratitis parenchymatosa und ist auch bei chronischer Bindehaut-Entzündung zu empfehlen. Spiro.

Bericht über die italienische Literatur des Jahres 1912.

III. Archivio di Ottalmologia. Band XIX. 1912. Januar bis Juni.

1) **Spontane Resorption eines senilen Star mit unverletzter Kapsel,** von Paparcone in Neapel.

Auf Grund eines eigenen Falles, welchen er mikroskopisch mit dem Befund des fast totalen Verschwindens des Kapsel-Epithels untersuchte, meint der Verf., daß die Resorption vom Mangel des Epithels abhängt.

2) **Klinischer, anatomischer und therapeutischer Beitrag zum Studium der Bindehaut-Tuberkulosis,** von Re, in Palermo.

Bei vier Fällen von dieser schweren Krankheit, in denen die Übertragung an Meerschweine positiv ausfiel, erhielt er dauernde Heilung mittelst der Applikation einer 4%igen Pikrinsäure-Salbe.

3) **Über die amyloide Entartung der Bindehaut,** von Ruata in Palermo.

Ausführliche histologische Beschreibung eines Falles von der sog. Bindehautamyloid-Entartung bei einer 62jährigen Frau (ohne Trachom). Der Verf. ist geneigt, die Theorie von Hüter und Schmidt anzunehmen, daß es sich in diesen Zuständen um eine Infiltration von amyloider Substanz, anstatt einer Umwandlung der Bindehautgewebe handelt.

4) **Beitrag zum klinischen Studium der monokulären Diplopie,** von Ruata in Palermo.

Hysterische Diplopie bei einem 9jährigen Knaben, dessen Eltern schon hysterische Erscheinungen gezeigt hatten.

5) **Über die Oxydationsfähigkeit des Hirns durch die Lichtreizung der Netzhaut,** von Metafune in Palermo.

Die Oxydationsfähigkeit des Hirns verhält sich sehr verschiedentlich bei den Fröschen, die im Dunkel- oder im diffusen Licht gehalten werden. Bei den letzteren ist sie größer, als bei den ersten. Diese Oxydationsfähigkeit ist kleiner in dem Frontal-Lappen, als in den optischen Lappen, und noch kleiner, als in den Occipital-Lappen. Die photodermische Reizung bringt auch eine Zunahme der Oxydationsfähigkeit, aber kleiner als die Netzhaut. Die chemische Reaktion, die im Gehirn durch die Lichtreizung erscheint, ist an den optischen Lappen intensiver, als in den andren Gehirnteilen.

6) **Ein Fall von Tränenkarunkel-Naevus,** von Anselmi in Siena.

Beschreibung eines Falles von angeborenem Naevus der Karunkel bei einem 17jährigen Mädchen. Die Untersuchung der exstirpierten Geschwulst bestätigte die Diagnose. Der Verf. bringt eine umständliche Darlegung der

Anschauungen der Pathologen über die Frage des Wesens und des Ursprungs der Naevi der Haut und der Schleimhäute.

---

7) **Ein Fall von Späthämorrhagie im Glaskörper nach Star-Operation,** von Re in Palermo.

7 Tage nach einer regelrechten Star-Operation trat eine starke endokuläre Blutung bei einem 56 Jahre alten Arbeiter auf, welcher ganz gesund war. Ergotin. Schwitzkur. Heilung. S = $^1/_3$. Hp. 13 D.

---

8) **Beitrag zum Studium der bitemporalen Hemianopsie,** von Metafune in Neapel.

Zwei Fälle: der erste betrifft einen alten syphilitischen Mann; die Gesichtsfeld-Beschränkung hängt wahrscheinlich von einem Gumma der medialen Portion der Sella Turcica ab. Besserung durch eine spezifische Behandlung. Im zweiten Fall handelte es sich um eine 30jährige Frau, die nach Alkoholmißbrauch viele Kreislauf-Störungen zeigte. Die Hemianopsie war von Netzhaut-Blutungen begleitet; vielleicht verdankt die Läsion des Gesichtsfeldes ihre Ursache einer Hämorrhagie der nasalen Teile des Chiasma n. opt.

---

9) **Cytologische Untersuchungen über den Bau der Pars ciliaris et iridica retinae,** von Guglianetti in Neapel.

In den Zellen der Pars ciliaris retinae lassen die Färbungs-Methoden nach Galeotti, Benda und nach Heydenhain einen mytocondryalen Apparat erkennen. Dieser Apparat besteht vorzugsweise aus Condryomyten und Condryokonten, welche in den Zellen der inneren Schicht, hauptsächlich in der supranukleären Zone sich finden; während in jenen der äußeren Schicht sie ohne Ordnung in den ganzen Protoplasmen bleiben. Die mytocondryolen Bildungen häufen sich in großer Menge in den Zellen an, die die Spitzen der Ciliarfortsätze bekleiden.

Beim albinotischen Kaninchen besteht der mytocondryale Apparat der Zellen der hinteren Schicht der Iris aus zahlreichen, unregelmäßig gesammelten kleinen und großen Körnern, welche stellenweise in Ketten geordnet erscheinen. In den myoepithelialen Elementen der vorderen Schicht, welche den Dilator pupillae ausmachen, besteht das Condryom von großen Mytocondren, welche um den Kern herum und in länglicher Richtung (mit Condryomytenbildung) sich anordnen. In den Zellen der beiden Teile der Netzhaut fehlen Sekretions-Körner und Vakuolen vollständig.

---

10) **Fälle von Atrophia n. opt. des jugendlichen Alters, in Verbindung mit Schädel-Mißbildungen,** von Folinea in Neapel.

Acht genau untersuchte Fälle mit hochgradiger Gesichts-Beschränkung oder totaler Blindheit durch Atrophia n. opt. (in einem Falle waren noch die ophthalmoskopischen Zeichen der Papillitis sichtbar), in denen die craniometrischen Messungen verschiedene Schädel-Deformationen erkennen lassen. Aus der Anamnese entspringt die Elternsyphilis fast konstant; alle Kranken erlitten Typhus oder langdauernde Enteritis-Erscheinungen. Die frühzeitige Synostose der Schädelnähte erregt durch Kompression die Neuropapillitis und später die Atrophia n. opt.

11) **Histochemische Untersuchungen über die physiologische Steatosis des senilen Auges,** von de Lieto Vollaro in Cagliari. (Mit Tafeln und Figuren.)

Auf Grund seiner früheren Beobachtungen über die pathologische Anatomie des Greisenbogens hat der Verf. eine lange Reihe von Untersuchungen an Augen der alten Leute vom Gesichtspunkt der Anwesenheit von Fett gemacht; durch diese Studien konnte er in diesen Zuständen eine diffuse Steatosis der verschiedenen Augengewebe oft in Verbindung mit Kalkablagerung nachweisen. Die Veränderungen finden sich überhaupt in der Sklera, in den peripherischen Hornhautteilen, in dem Ciliarmuskel, im Stroma der Ciliarfortsätze und in dem Ciliarepithel. Diese Steotosis steht in Verbindung mit den involutiven, senilen, arteriosklerotischen Veränderungen des allgemeinen Gefäßsystems und der Augengefäße. Mittels mikrochemischen und mit polarisierten Lichts gemachten Untersuchungen bewies er, daß die Steotosis des senilen Auges besonders von der Anwesenheit von cholestearinischen Körpern, wie Kawamura und Laroche bei dem Greisenbogen gefunden, abhängt. Die Einlagerung dieser Körper in den Geweben steht in Verbindung mit einem gewissen Grad von Hypercholestearinämie, welche nach chronischen Auto-Intoxikationen und Dyskrasien entsteht, wie Chauffart bei den Arterien gefunden hat.

Diese fast konstante Anwesenheit solcher Körper bei den alten Leuten kann die Erklärung vieler funktionellen und organischen Augen-Veränderungen, wie Presbyopie, Star, Glaukom usw. darbieten.

Band XX. Juli bis Dezember.

1) **Um den Glaskörperverlust bei der Star-Extraktion zu verhindern,** von Calendoli in Turin.

Literarische Übersicht der Methoden, um diesen Zweck zu erlangen und Beschreibung der Operation, welche Bajardi mit Erhaltung einer 15 mm hohen Bindehautbrücke macht. Die Iridektomie und Star-Ausziehung werden unter der Brücke ausgeführt.

---

2) **Angiosarkom und rund-spindeliges sekretorisches Sarkom der Iris und des Ciliarkörpers,** von Delmonte in Neapel.

Genaue, mit vielen Figuren versehene Beschreibung einer so komplexen Geschwulst bei einer 44jährigen Frau am rechten Auge. Enukleation. Nach 3 Jahren kein Rezidiv, keine Metastasen-Erscheinungen. Ursprünglich war die Geschwulst ein Angiosarkom und später geschah eine Umwandlung in ein typisches melanotisches Sarkom, deren neueren Teilen Pigment fehlt. Die Neubildung stammte von den Gefäßen und hatte stellenweise eine alveoläre Anordnung.

---

3) **Über den Durchgang des Fluoresceïn in das Auge nach experimentellen Leberläsionen,** von Laganà in Neapel.

In den mittels der Choledochusligatur, der Terpentin-Einspritzungen in das Leberparenchym, und der verbreiteten Ätzungen der Leber-Oberfläche vorgebrachten Läsionen erkennt man eine Beschleunigung des Durchgangs des Fluoresceïn ins Auge, besonders bei Hunden. Das geschieht in prägnanter Weise, wenn die Läsionen ein wenig alt sind. In einigen Fällen von Chole-

dochusligatur dauerte die Anwesenheit des Fluoresceïn im Augenwasser bis zum Tod des Tieres.

4) **Über die in Tripoli herrschenden Augen-Krankheiten,** von Re in Palermo.

Als Mitglied des Roten Kreuz leitete Verf. ein Ambulatorium und eine Abteilung für Augenkranke. Ungefähr 400 Fälle wurden täglich behandelt; sie waren fast alle mit Trachom behaftet. In den Schulen litten 86% der Kinder an Trachom; daher sind die Blinden zahlreich, welche sich mit Wassertragen beschäftigen. Die meisten Komplikationen sind Trichiasis (ar. Sciara), Hornhaut-Trübungen, Xerophthalmie. Keine Fälle von Dakryocystitis, sehr selten Star.

5) **Beitrag zum Studium der Tränenkanälchen-Konkremente,** von Vassilopulos in Neapel.

Die mikroskopische Untersuchung läßt erkennen, daß es sich in diesem Fall um Leptothrix buccalis handelt.

6) **Die Tränen-Absonderung während des Fastens,** von Alessandro in Messina.

Nach vielen Tier-Experimenten schließt der Verf., daß die Differenzen zwischen den Zuständen der Ernährung und des Fasten nur quantitativ sind. Das Fasten bringt eine graduelle Verminderung der Menge der Sekretion und das ist analog den Umständen, welche in gleicher Weise für andre Drüsen-Absonderungen schon bestätigt wurden. Die angewandten Substanzen für die Prüfungen wirkten wie erregende oder verringernde Mittel der Tränensekretion. Als erregende Substanzen zeigten sich Argentum nitricum (1%), Chlornatrium (1%), Essigsäure (1—2%), Eserin. salicylicum (1%). Pilocarpin. chlorhydricum (2%), und als vermindernde Mittel wirkten Cocaïn. chlorhydricum (4%), Scopolaminbromhydrat (1%), Homatropinchlorhydrat (1%) und Atropin. sulphuricum (1%). Das Adrenalin wirkt nur in sehr leichter und transitorischer Weise.

7) **Hornauswuchs der Augapfel-Bindehaut,** von A. Delmonte in Neapel.

Im Laufe eines Jahres entwickelte sich bei einem 66jährigen Bauer eine erbsengroße Geschwulst an der temporalen Seite der Skleralbindehaut des rechten Auges. Die mikroskopische Untersuchung ergab, daß es sich um eine hornige epitheliale Neubildung handelte, in der die Kerne der Hornzellen noch färbbar sind, und der Auswuchs durch direkte Kernteilung geschehe, und endlich in den Epithelzellen hier und da Epithel-Einschlüsse, welche an parasitäre Formen erinnerten, vorhanden waren.

8) **Die Untersuchung des Hauptmeridian des Hornhaut-Astigmatismus mittels Pollock's Quadranten,** von Folinea in Neapel.

Bestätigung der Beobachtungen von Pollack und Chevallereau über den öfteren Mangel (36%) des Parallelismus der Hornhaut-Hauptmeridiane in den objektiven und subjektiven Untersuchungen.

9) **Über einen ohne Resultat mit Hg behandelten Fall von Iritis papulosa, welcher durch Salvarsan heilte,** von Mancione in Neapel.

10) **Durchgang des Jod in das Kammerwasser und in den Glaskörper nach Jodion-Einreibungen,** von Enghanetti in Neapel.
Die Untersuchungen bei den Kaninchen ergaben positive Resultate.

---

11) **Über die Beziehungen zwischen der Ischämie der unteren Glieder und dem Augendruck,** von Cestelli in Palermo.
Der Verf. fand fast keinen Einfluß dieser verschiedenen Zustände in den Messungen mittels des Schiötz'schen Tonometers, weil die Cerebralgefäße eine besondere Autonomie der Zirkulation vielleicht infolge der Einrichtungsfunktion der Cerebrospinalflüssigkeit besitzen. Gallenga.

IV. Annali di Ottalmologie. Bd. LI. 1912.

1) **Die Behandlung der Conjunctiva trachomatosa und des Frühjahrskatarrhs mit dem heterogenen Serum,** von Piccillo in Palermo.
Bei fünf trachomatösen Kranken und bei drei von Frühjahrskatarrh behafteten Kindern erhielt er keine Resultate mittels dieses aspezifischen Serum.

---

2) **Erblindung durch Filix mas,** von Perrod in Turin.
Bei einem 25jährigen, an Ankylostomosis leidenden Manne, welcher an einem Tage 15 g von Oleum aethereum filicis maris einnahm, erschienen fast plötzlich allgemeine Störungen und später totale Erblindung wegen Neuritis optica, die eine typische Sehnerven-Atrophie brachte.

---

3) **Klinische Beobachtungen über die erbliche Myopie,** von Perrod in Turin.
Auf Grund zahlreicher Fälle schließt der Verf. im Sinne der erblichen Prädisposition zur Myopie, und betreffs der einseitigen Kurzsichtigkeit meint auch er, daß die angeborene Syphilis eine bedeutende Rolle spielt.

---

4) **Über die Käppchen-Bildungen auf dem Augapfel infolge des Eindringens von geschmolzenen Metalltröpfchen in den Konjunktivalsack,** von Cecchetto in Parma.
Nach einigen klinischen Fällen und Tier-Experimenten fand Verf., daß in solchen Fällen die Erscheinung des Status sphaeroidalis die Bildung einer hämorrhagischen Calotte auf der Hornhaut mit leichten oberflächlichen Änderungen hervorruft.

---

5) **Beitrag zum Studium der Ectopia lentis congenita,** von Pissarello in Turin.
Klinische Beschreibung eines solchen Falles mit Berichtigungen über die Refraktionszustände.

---

6) **Über die sog. Retinitis punctata albescens,** von Jani in Venedig.
Beschreibung der Krankheits-Erscheinungen bei zwei Geschwistern, von denen das jüngste phrenasthenisch und epileptisch war.

---

7) **Über das angeborene Hornhautstaphylom,** von Monesi in Piacenza.
Sorgfältige anatomische Beschreibung eines solchen Falles bei einem

Kind, dessen Vater syphilitisch war und dessen Mutter 8 mal mißgeboren hatte. Die Krankheit ist die Folge einer schweren diffusen Uveïtis.

8) **Fall von Lidepitheliom durch Jequirity geheilt,** von Jeruglio in Mailand.

Vollständige Heilung eines Kankroids des unteren Lidrandes bei einem 74jährigen Manne.

9) **Das traumatische Glaukom,** von Motolese in Ancona.

Literarische Übersicht mit Beschreibung eines Falles von dieser Erscheinung bei einem Manne infolge eines Faustschlags. Verbesserung ohne Operation.

10) **Das „606" bei den Augenleiden,** von Dori in Pavia.

8 Fälle von Keratitis interstitialis mit verschiedenen schweren Komplikationen des Tractus uvealis. Verf. erhielt bei 7 (syphilitischen) Kranken gute Resultate.

11) **Ein interessanter Fall von Verstopfung der Arteria centralis,** von Motolese in Ancona.

Ein 63jähriger arteriosklerotischer Mann, welcher einige Monate hindurch die Symptome einer transitorischen Amaurose mit Photopsien und Miodesopsie darstellte, wurde von Embolie der Arteria centralis befallen. Der Verf. meint, daß die Verstopfung dieses Gefäßes oft die Folge eines Prozesses von Arteriitis obliterans sei.

12) **Betrachtungen über die Abschneidung des vorderen Segments des Augapfels,** von Bialetti in Vegerano.

Nützlicher, als Eviszeration und Enukleation, aber ihre Indikation fehlt in den Fällen von Eiterung, Hypertonie, Fremdkörper usw.

13) **Die Schutzbrille,** von Spoto.

Interessante Übersicht dieser Frage. Nach seinen Experimenten über die Pigmentwanderung in der Froschnetzhaut schließt Verf., daß die Rauch- und die gelben Gläser am besten dienen, und so auch das Schwerflint und Fienzel's Gläser, während die blauen Gläser die Pigment-Auswanderung und die Zapfen-Verkürzung in bedeutender Weise vermindern.

Von der klinischen Seite sind Fienzel's Gläser die besten, weil sie ohne Verminderung der Helligkeit in genügender Weise das Violettspektrum verhindern. Die sog. Äskulin-Gläser haben keinen Einfluß auf die Netzhautfunktionen.

14) **Das Salvarsan in der Augenheilkunde,** von Colombo in Parma.

Große Übersicht der Literatur von 812 Fällen mit wichtigen Betrachtungen über die Indikation dieses Heilmittels.

15) **Über die Keratomykosis aspergillina,** von Verderame in Freiburg i. Br.

Die Krankheit verläuft beim Menschen ungleich nach verschiedenen unbekannten Ursachen, und die Tier-Experimente können nicht immer mit dem menschlichen Hornhautprozeß sich vergleichen. In den leichten Fällen

soll die Behandlung sehr einfach bleiben, während in den schweren Fällen die operativen Eingriffe nötig werden.

16) **Drei Fälle von Impfgeschwür der Lider**, von Casali in Carrara.

Die Impfung in die Kaninchen-Hornhaut ergab die Anwesenheit von Guarnieri's Cytoryctes. Die Behandlung mit 2% pikrinsaurer Salbe zeigte guten Erfolg.

17) **Über die Bedeutung einiger Zellen-Einschlüsse der normalen und pathologischen Bindehaut und andrer Schleimhäute**, von Addario La Ferla in Palermo.

Provazeck und Halberstädter's Körperchen sind nicht charakteristisch für das Trachom. Verf. fand diese Einschlüsse auch in der normalen Bindehaut und in andren Schleimhäuten. (Das beweist, daß diese Zellen-Einschlüsse mit den Provazeck und Halberstädter'schen Chlamidozoen nichts zu tun haben. Ref.)

18) **Über das experimentelle Trachom bei den Affen**, von Addario La Ferla in Palermo.

Die niederen Affen sind zur Impfung des Trachom unfähig. Bei den Anthropomorphen ist die Krankheit nach Impfung vom Menschen analog, aber nicht identisch mit dem menschlichen Trachom, weil die anatomisch-pathologischen Veränderungen der Konjunktiva in diesen Fällen von den menschlichen stark verschieden sind.

19) **Die trachomatöse Dakryocystitis und die Blennorrhoea sacci lacrymalis**, von Piccillo (Palermo).

Bei 12 Kranken, die wegen Trachom Dakryocystitis-Symptome erzeugten, macht Verf. die Tränensack-Ausrottung und fand bei der mikroskopischen Untersuchung die bekannten Veränderungen des Bindehaut-Trachom auch in der Tränensack-Schleimhaut. Nichtsdestoweniger ist die Dakryocystitis bei den trachomatösen Kranken recht selten, und glaubt Verf., daß das von den normalen Zuständen der Nasenhöhlung abhängt. Erscheint eine dauernde Rhinitis, so kann die trachomatöse Entzündung des Tränensacks durch die Stockung des Inhalts in den Sack sich entwickeln.

20) **Die Behandlung, Ankündigung, Verjährung der Entschädigungsrechnungen und die Prophylaxis der Augen-Verletzungen**, von Pastega in Spezia.

Wichtige Betrachtungen über diesen Gegenstand in Beziehung zu dem italienischen Gesetz. Verf. behauptet die Notwendigkeit der obligatorischen Vorbestimmung der Augenfunktionen vor der Annahme der Arbeiter in den Werften, Fabriken, Werkstätten usw.

21) **Über die Pterygiumcysten und die pathologische Anatomie des Flügelfells**, von Motolese in Ancona.

Bei der histologischen Untersuchung eines beiderseitigen Pterygium fand Verf. unter dem Epithel und um die Gefäße viele Plasmazellen. Er meint, daß die Elemente einen histogenen Ursprung haben, und daß sie einem transitorischen Bild der fixen Bindegewebszellen entsprechen. In seinem Falle fand er auch zwei Pterygiumcysten von verschiedener Größe und Ursprung; die

kleine war eine drüsige epitheliale Retentionscyste nach Fuchs, die größere hing von der Erweiterung der Lymphgefäße der Bindehaut ab, wie Gallenga beschrieben hat.

---

22) **Scheibenförmige Degeneration der Macula mit Anastomosis arterio-venosa.** von Masso in Turin.

Beschreibung eines Falles von einer eigentümlichen Veränderung des Hintergrundes bei einem 21jähr. Bauer, welcher vor einem Jahre an Typhus litt. Das ophthalmoskopische Bild erinnerte an Oeller's Beschreibung. (Atl. d. Ophthalmoskopie T. XXVII.)

---

23) **Parinaud's Syndrom,** von Masso in Turin.

Klinische Übersicht über die verschiedenen Typen dieser komplexen paralytischen Krankheit. Verf. bespricht einige von ihm untersuchte Fälle und studiert die Beziehungen zwischen diesen Paralysisformen und der sog. Incongruentia retinae J. Müller's und A. v. Graefe's.

---

24) **Beiderseitige Neuritis optica mit Strabismus convergens alternans nach Purpura exanthematica,** von Motolese in Ancona.

Bei einem 3jährigen Mädchen traten nach einem 6 Tage dauernden Fieber die Symptome einer starken Purpura haemorrhagica mit beiderseitiger Neuritis optica und Strabismus convergens auf. Es fanden sich hämorrhagische Herde in der Netzhaut. Behandlung: Aspirin, salzige Abführmittel, Milch usw. Die Krankheit verschwand nach 2 Monaten. Der Verf. spricht über die Gutartigkeit dieser Formen von Neuritis optica im Verlauf des Morbus maculosus Werlhoffii.

---

25) **Beitrag zum Studium des totalen angeborenen Irismangels,** von Palmieri in Padua.

Beschreibung von drei Fällen dieser Mißbildung bei drei Gliedern einer Familie (Mutter und zwei Töchtern), in denen glaukomatöse Erscheinungen sich zeigten. Ausführliche Übersicht der Literatur des Gegenstands.

---

26) **Über die sog. „Retinitis striata" nach Contusio bulbi,** von Rolandi in Turin.

Beschreibung von 2 Fällen (mit 2 lithographierten Tafeln). Heilung nach 2 Monaten. Verf. meint, daß das ophthalmoskopische Bild der Streifen von einem fibrinösen Exsudat abhängt.

---

27) **Über die Bedeutung einiger vermuteten parasitären, in der trachomatösen Bindehaut gefundenen Formen,** von Addario la Ferla in Palermo.

Die Untersuchungen von vielen Fällen erlauben dem Verfasser zu schließen, daß diese sphärischen, basophilen, intra- oder exzellulären, mit oder ohne azidophilen Halo angetroffenen Körperchen von verschiedener Größe keine parasitäre Bedeutung in der Ätiologie des Trachoms besitzen, und daß sie wahrscheinlich degenerativen Produkten der bindegewebigen und besonders der epitheloiden Zellen entsprechen.

Die Bildung der homogenen Grundsubstanz dieser Körperchen geschieht in den epitheloiden und lymphoiden Elementen durch die intrazelluläre Pro-

duktion einer besonderen Substanz, welche infolge einer Umwandlung des Protoplasma samt der Verbindung mit Nukleïn-Präzipitaten und Zersetzung der Substanz der Blutkörperchen sich bildet. Der Verf. meint, daß es sich bei der Entstehung dieser Körperchen um einen Zustand von veränderter Aggregation der Albuminmoleküle der Zellen anstatt einer Substanz-Neubildung im Cytoplasma handelt: so sollen sie wie nekrotische Herde betrachtet werden.

28) **Die modifizierte Heisrath-Kuhnt-Operation,** von Addario la Ferla in Palermo.

Bericht über 6 Fälle dieser Operation, welche Verf. modifiziert hat. (Siehe Centralbl. f. Augenh. 1907, S. 428.)

29) **Über die Anwesenheit von Provazeck's Körperchen in den Follikeln und den Papillen der trachomatösen Bindehaut,** von Addario la Ferla in Palermo.

Die Trachomkörperchen finden sich auch in dem eigentlichen Gewebe der Follikel und in den Papillen.

30) **Therapeutische Wirkung des Jequirity in einem Fall von Epitheliom des Limbus cornealis,** von Zani in Venedig.

Bei einem 57jährigen Arbeiter, der vor 9 Monaten wegen eines Epitheliom am linken Auge operiert wurde, Jequirity-Behandlung mit Einträuflung einiger Tropfen der Lösung. Starke Reaktion. Die Einträuflung wird nach 10 Tagen wiederholt. Heilung binnen 20 Tagen. 1 Jahr später kein Rezidiv.

31) **Infantilismus infolge einer Hypophysis-Geschwulst,** von Zani in Venedig.

Klinische Beschreibung eines solchen Falles bei einem 26 Jahre alten Manne, der blind am rechten Auge durch Atrophia n. opt. und hemianopisch am linken Auge war. Die radioskopische Prüfung läßt eine starke Erweiterung der Sella Turcica erkennen.

32) **Collaps der Sklera in der Star-Extraktion,** von Postega in Spezia.

Beschreibung eines solchen Falles. Extraktion mittels Pagenstecher's Löffel. Luft-Eintritt in die vordere Kammer. Nach einem Tag initiale Erscheinungen der Panophthalmitis, welche durch antidiphtherisches Serum beseitigt wurden. Betrachtungen über die Behandlungsmethode.

33) **Ringabsceß der Hornhaut durch Staphylokokkämin,** von Migliorino in Palermo.

Der Name ist nicht richtig; besser Keratitis parenchymatosa centralis.

34) **Über den Widerstand der Hornhaut gegen den Angriff der epithelialen Neubildungen,** von Bossalino in Pisa.

Der bedeutende Widerstand der Hornhaut hängt besonders von der Bowmanschen Membran ab, welche, um die Einwanderung zuzulassen, aufgelockert werden soll. Die Auflockerung dieser Membran erscheint wie ein Auffasern, welches der Anwesenheit von Plasmazellen und der Bildung von Gefäßen

und Bindegewebe folgt. Die Arbeit ist mit reichlichen literarischen Zitaten und vielen Figuren versehen.

35) **Zwei neue durch das Jequirity geheilte Epitheliomfälle**, von Bialetti in Vigevano.

Der erste Fall erschien als eine primäre phagedänische Form, der zweite wie ein Rezidiv einer vor einem Jahre exstirpierten Geschwulst der Lider. Beide Fälle heilten mittels der Anwendung von Jequirity-Leim-Scheiben. Der Verf. glaubt, daß das Jequirity eine direkte biotoxische Wirkung auf die Zellen der Geschwulst mit Verhinderung der Nährzeptoren und der spezifischen autogenen Substanzen (Ehrlich) erzeugt, so daß die krebsartigen Zellen wegen der Entwicklung von Auflösungs-Prozessen die Fähigkeit verlieren, die nährenden Substanzen, welche die Vergrößerung der Geschwulst bewirken, anzuziehen.

36) **Ätiologie und Pathogenese der progressiven Myopie**, von Scalinci in Neapel.

Ausführliche Arbeit, welche im Original nachzusehen ist. Nach seinen klinischen, systematischen Untersuchungen kommt der Verf. zu dem Schluß, daß die allgemeinen Körperzustände starken Einfluß auf die Entwicklung der progressiven Myopie ausüben.

Die entzündlichen und dystrophischen Veränderungen, welche diese Myopieformen mit sich bringen, fangen in den tieferen Augenhäuten an, und besonders in der Aderhaut, da sie gefäßreich ist und mit der Sklera und Netzhaut innig verbunden bleibt; deshalb ist die Chorioidea fähig, die toxischen Produkte zu binden und so in der Struktur aller Augenhäute Störungen zu entwickeln. Diese abnormen toxischen Produkte können aus infektiösen und diätetischen Zuständen stammen: man sollte nicht mehr die schädliche Wirkung der Produkte des veränderten Stoffwechsels auf die zarten Augengewebe vernachlässigen.

37) **Papillom der Skleral-Bindehaut**, von Pasetti in Florenz.

Beschreibung eines interessanten Falles von einem stark entwickelten Papillom der Conjunctiva bulbi bei einem 69 Jahre alten Mann. Zur Differentialdiagnose zwischen Papillom und Epitheliom schreibt Verf. eine bedeutende Wichtigkeit der Anwesenheit von zahlreichen, mit Mucin gefüllten Becherzellen in den mittleren und oberflächlichen Schichten der Papillen zu.

38) **Ein Fall von Lidgangrän**, von Bossalino in Pisa.

Nach einem leichten Trauma vor 4 Tagen trat bei einem 20jährigen Arbeiter neben einem schweren Fieberanfall ein ausgedehntes, gangränöses Lidgeschwür des rechten oberen Lides, mit Ausnahme des Ciliarrandes, auf. Schweres Ektropium cicatricium trat ein. Blepharoplastik nach Wolfe. Heilung. Die Kulturen gaben partiell die Entwicklung von Staph. pyog. alb.-Kolonien. Die Tier-Experimente fielen negativ aus.

39) **Über den Collaps der Sklera**, von Scalinci in Neapel.

Beschreibung eines Falles von solcher Erscheinung während einer Star-Extraktion ohne Glaskörper-Verlust. Heilung. Der Verf. verwirft die Anschauung, daß der Collaps von der Cocaïnwirkung abhängt, und glaubt, daß dieser Zustand die Folge der Anwesenheit einer starken Menge

von Kammerwasser oder einer abnormen Verflüssigung des Glaskörpers sei. In diesen Zuständen rät er die Anwendung von Snellen's Schlinge für die Extraktion der Linse.

40) Über die toxischen Bindehaut-Entsündungen endogenen Ursprungs, von Cavora in Siena.

Ausgedehnte experimentelle Arbeit, im Original nachzulesen. Mit den toxischen Produkten des Bact. coli und Shige-Bacillus konnte Verf. keine toxischen endogenen Konjunktival-Erscheinungen sehen. Diese toxischen endogen angewendeten Substanzen reizen lokal die Bindehaut und wirken möglicherweise endogen durch Verminderung des Widerstandes der Schleimhaut.

41) Über die traumatischen Bindehautcysten, von Rolandi in Turin.

Wunde des Lids und der Skleralbindehaut. Nach einem Monat entwickelte sich eine Cyste der Bindehaut am äußeren oberen Quadranten des Bulbus. Die histologische Untersuchung der exstirpierten Cyste ergab, daß diese zweilappig, und das Epithel verschieden ist (mehrschichtiges Pflaster- und Zylinder-Epithel). Verf. meint, daß die Cyste aus der Occlusion einer Bindehautdrüse entsprang.

42) Klinischer Beitrag zum Studium der Keratitis disciformis und der Keratitis profunda postvaccinalis. von Zani in Venedig.

Drei Fälle dieser Krankheit, von denen der erste nach Trauma erschien, der zweite keine bekannte Ursache zeigte und der dritte Fall 18 Tage nach der Vaccine-Impfung sich entwickelte. Der Verf. macht Erörterungen über die Beziehung zwischen der Funk'schen und der vaccinalen Keratitis.

43) Wirkung der Miotica auf die Tension des glaukomatösen Auges, von Calendoli in Turin.

Das Pilokarpin wirkt nur vorübergehend und verringert die Spannung nicht konstant. Es bringt, zusammen mit der Parazentese, eine starke Verminderung der Tension. Bei Eserin ist die Zunahme der Tension weniger konstant, als bei Pilokarpin.

44) Sphygmische Schwingungen der Augentension, von Betti in Siena.

An einen modifizierten Schiötz'schen Tonometer fügte der Verf. einen schreibenden Hebelapparat und mit Hilfe dieses Instruments machte er viele Untersuchungen bei normalen und kranken Augen, um die Schwingungen des Augendrucks zu beobachten, mit folgenden Hauptresultaten:

Die Schwingungen bei normalen und kranken Augen hängen von der Herzfunktion ab. Der Augendruck ist während der Herzsystole am kleinsten, und umgekehrt während der Herzdiastole. Der Strich des Augendrucks geht wellig: dieser Zustand erscheint besser in der aufsteigenden, als in der absteigenden Linie. Man sieht beim Menschen keine mit den Atmungsphasen synchronischen Augendruck-Schwingungen.

45) Über die bleibende traumatische Mydriasis, von Perrod in Turin.

Um mit Sicherheit die Unheilbarkeit der Mydriasis nach Trauma zu

behaupten, muß man eine genügend lange Zeit verlaufen lassen, und dazu bringt der Verf. einige klinische Beobachtungen.

46) **Panophthalmitis durch den „Bacillus subtilis" nach Trauma**, von Fava in Turin.

Beschreibung eines solchen Falles, in dem die Kultur-Untersuchungen die Diagnose dieser Bacillus-Art ergaben.

47) **Die orthotische Therapie des Strabismus**, von Capellaro.

Klinische Übersicht auf diesem Gebiet. C. Gallenga.

V. La Clinica Oculistica. Bd. XII. 1912.

1) **Über die Anästhesie durch die elektrolytische Hineinleitung der anodischen Mittel**, von Contino in Palermo.

Wird ein Elektrolyt auf die Haut gelegt, so kann man nach der Stromleitung die Anionen oder die Kationen durch die Haut eindringen lassen. Unter Umständen erzeugen sich Reizungsphänomene der Haut, aber gewöhnlich erscheint mehr oder weniger langdauernde Anästhesie, z. B. geben Alipin, Kokaïn, Holokaïn eine 15 Minuten dauernde Insensibilität: β-Eukaïn. Novokaïn und Stovaïn eine 5 Minuten dauernde Anästhesie. Tropokaïn und Akoïn bringen fast keine Unempfindlichkeit. Fügt man eine kleine Menge von Adrenalin bei, so dauert die Anästhesie 3 Stunden und mehr ohne örtliche Reiz-Erscheinungen.

2) **Verhaltung des Glaskörpers gegen aseptische Fremdkörper**, von Bartolotta in Rom.

Der Verf. hat folgende aseptische Substanzen in den Glaskörper eingeführt: organische und unorganische Substanzen, oxydationsfähige und -unfähige Metalle, kleine lebende Gewebsstücke, verschiedene Lösungen von chemischen Präparaten usw. Die Versuchstiere waren Hunde, Kaninchen und Meerschweine. Infolge der Einführung dieser so verschiedenen Körper und infolge der mechanischen Reizung erschienen im Glaskörper keine Entzündungsphänomene und noch weniger Reparations-Erscheinungen; es handelte sich niemals um eine Hyalitis, sondern nur um degenerative Prozesse.

3) **Das cyklopische Bild in dem Planspiegel**, von Ovio in Genua.

Setzen wir uns vor einen Planspiegel in der Entfernung von 1 m; anstatt unser Bild anzusehen, fixieren wir einen bestimmten Punkt des Spiegels, so können wir unser in den peripheren Teilen verdoppeltes und in den zentralen Teilen nebeneinander gesetztes Bild sehen. Nach einiger Zeit verschwinden die peripheren Teile und bleibt der zentrale, sehr zusammengezogene Teil des Gesichts nur mit einem Auge ein wahres cyklopisches Bild.

Die Erzeugung des ersten Phänomens (d. h. die Verdoppelung des Bildes) wird vom Verf. aus der Diplopie infolge des Fehlers der Konvergenz erklärt. Das Verschwinden der lateralen Teile hängt von dem Zustand einer zerebralen Abstraktion ab, weil das Sehen der zentralen, übereinandergesetzten Teile überwiegend und stärker wird.

4) **Die sog. skrofulösen Augenkrankheiten und Seebäder**, von Orlandini in Venedig.

Hygienische und therapeutische Maßregeln sind, um den Zweck zu erhalten, tägliche ärztliche Beobachtung, Isolierung der trachomatösen Kinder. Die schlechtverlaufenden und irritativen Formen können keine guten Resultate erreichen.

5) **Anmerkungen über den Unterricht der Augenheilkunde in Italien,** von Albertotti in Padua.

Historische Nachrichten über die Stiftung der ophthalmologischen Lehrstühle der italienischen Universitäten mit dem Verzeichnis der Dozenten. Die älteste Augenklinik ist die der Universität von Padua (1785).

6) **Das Antigonokokken-Serum in der Behandlung der Ophthalmia gonococcica neonatorum,** von G. L. Colombo in Parma.

9 Fälle wurden vor kurzem in der Augenklinik von Parma mit diesem Mittel behandelt. Die Resultate der örtlichen Einträuflungen des Serum waren gut. Kritische Beobachtungen über den Mechanismus der Wirkung dieses Heilmittels.

7) **Bradykardische Phänomene bei einigen schweren Augenverletzungen,** von Gallenga in Parma.

In einigen Fällen von solchen Verletzungen mit diffuser Zerstörung des hinteren Teils des Augapfels erkannte der Verf. eine langdauernde Bradykardie. Er meint, daß in diesen Zuständen die Zerstörung der Ciliarnerven auf das sympathische System wirken kann, und durch reflektorische Reizung auf den Pneumococcus die Herzfunktions-Veränderung erscheint.

8) **Über die senilen Veränderungen des menschlichen Auges,** von Attios in München.

Siehe Graefe's Archiv f. Augenh., Bd. 83, 3.

9) **Über die Wirkung des Strychnins auf die Funktionen des normalen Auges,** von Calderaro in Sassari.

Nach seinen Erfahrungen schließt der Verf., daß das Strychnin nicht auf den Lichtsinn, das Gesichtsfeld und die Sehschärfe wirkt, aber daß mit diesem Heilmittel die Augen-Ermüdung entfernt wird. Das Strychnin vermehrt die visuelle Spannkraft der Netzhaut-Elemente, wenn sie träger geworden sind; es nutzt in diesen Zuständen in gleicher Weise der elektrische Strom: daher die therapeutische Indikation entspringt.

10) **Beitrag zum Studium der indirekten Sehschärfe,** von Calderaro in Sassari.

Diese im Original nachzulesende Arbeit betrifft die Untersuchung der Sehschärfe, die Infektion in perimetrischer und in radialer Leitung. Die indirekte Sehschärfe hat ausgedehntere Grenzen bei den H. und E., als bei den M.

11) **Klinische und experimentelle Untersuchungen über die okuläre Iontophorese,** von Calderaro in Sassari.

Die technische Anwendung der Iontophorese-Therapie hat gute Resultate gegeben; überhaupt ist die Iontophorese durch die Bindehaut erfolgreich. Die Untersuchungen wurden mit Strychnin gemacht.

12) **Neue Methode zur Beseitigung des Narbenentropium des unteren Lides,** von Baslini in Mailand.

Verbindung der Panas'schen Methode mit Bildung eines intermarginalen Schnitts und Sutur.

13) **Fall von Ablepharia traumatica mit Verrückung des Tarsus,** von Prevedi in Parma.

Der Tarsus, der nach unten verrückt war, blieb dem oberen Teil der Wange aufgeklebt. Die andren Teile des Lides fehlten. Die Läsion des linken Auges war die Folge des Ausschlagens des Pferdes eines Kavalleristen während des militärischen Dienstes. Gallenga.

VI. Rivista Italiana di Oftalmologia. VIII. Jahrgang. 1912.

1) **Trachom und Gonorrhoe-Untersuchungen über die Anwesenheit von Ambozeptoren im Blut der an Trachom leidenden Kranken und ihre Beziehungen zu dem Blut der gegen Gonococcus immunisierten Individuen,** von Ruata in Plermo.

Durch biologische Ansichten über die Frage der Pathogenese des Trachoms kam der Verf. auf viele Versuche in diesem Sinne bei den Trachomkranken mittelst eines von ihm aus der Bindehautfläche präparierten Antigens. Nach den negativen Resultaten schließt Verf., daß spezifische Ambozeptoren im Blut dieser Kranken absolut fehlen, und ist daher das Trachom als eine lokale Krankheit zu betrachten; endlich glaubt er, daß der eventuell existierende Trachom-Erreger keine Affinität und keine Beziehung zu dem Blennorrhoe-Erreger besitzt.

2) **Sporotrichosis des Auges,** von de Lapersonne in Paris.

Interessante Übersicht über diese Krankheit und Beschreibung zweier schwerer Fälle, in denen das Auge durch Iridocyklitis zugrunde ging. Die Prognose ist immer schlecht. Behandlung: Jodkalium und Arsenpräparate.

3) **Ein Fall von Embolie eines Astes der Arteria centralis retinae,** von Grilli in Rom.

Klinische Beschreibung eines solchen Falles bei einer 26jährigen Frau, die vorher durch eine schwere Herzkrankheit mit Erscheinungen einer bedeutenden Mitralstenose litt. Im ophthalmoskopischen Bild fehlte die fibröse Scheide längs des obliterierten unteren Gefäßes.

4) **Komplikationen nach der Star-Operation,** von Parisotti in Rom.

Bei einem alten Patienten erschienen 20 Tage nach der Extraktion schwere Symptome infektiöser Iridocyklitis. Täglich 2 mal energische Einreibungen mit einer 10%igen Collargolsalbe mit Lanolin. Heilung.

5) **Die ophthalmoplegische Schädelpolyneuritis nach Arsenobenzol-Behandlung,** von Antonelli in Paris.

Beschreibung eines Falles von Paresis des 6., 7. und 8. Paar mit Papillitis nach zwei Einspritzungen von 40—50 cg von Arsenobenzol. Unvollständige Heilung. Der Verf. glaubt, daß das Arsenobenzol toxisch auf die zentralen Nerven wirkt.

6) **Über die Pathogenese der Chinin-Amaurose,** von Almagià in Rom.
Nach seinen Tierversuchen schließt Verf., daß das Chinin toxisch ohne bedeutende Veränderungen der Netzhaut-Elemente wirkt.

---

7) **Ein Fall von angeborener Polycorie,** von Grilli in Rom.
Beschreibung eines solchen Falles beiderseitiger Mißbildung, welcher wahrscheinlich durch Iritis intrauterina entstand.

---

8) **Retinitis albuminurica,** von Parisotti in Rom.
Kritisches Studium über Rochon-Duvigneaud's Arbeit. (Siehe Bericht der Soc. Opht. fr. 1912.)

---

9) **Über das Verschwinden eines breiten degenerativen Hornhautfleckes,** von Scalinci in Neapel.
Der klinisch als kolloide Entartung diagnostizierte Fall wurde nasalwärts mit Iridektomie optica operiert. Binnen einigen Monaten war der Fleck in eine oberflächliche Trübung verwandelt.

---

10) **Die Myopie,** von Parisotti in Rom.
Klinisches Studium mit zahlreichen statistischen Anmerkungen. (Schluß folgt.)

---

11) **Papillomatöse Wucherung der Bindehaut mit Hypertermie und präaurikulärer Drüsenschwellung,** von Grilli in Rom.
Die Geschwulst wurde als Papillom mikroskopisch diagnostiziert. Kulturversuche gaben die Entwicklung des Staph. pyog. Gallenga.

VII. La Pratica Oculistica. X. Jahrgang. 1912.

1) **Modifikation der Guerin'schen Blepharoplastik,** von Roselli in Rom.
Verlängerung der inneren schiefen Inzisionen und Unterlassung der Tarsorraphie. Im Original nachzusehen.

---

2) **Eigentümliche Form von Lidkrebs,** von Maurizi in Rom.
Maulbeergroße, oberflächlich ulzerierte Geschwulst der Haut des unteren linken Lides. Exstirpation. Die mikroskopische Untersuchung ergab epithelialen Bau der Geschwulst. Behandlung mit Formallösung und Heilung.

---

3) **Connectirom (?) mit Riesenzellen der Augapfel-Bindehaut,** von Roselli in Rom.
Die erbsengroße, leicht blutende, gestielte Geschwulst der oberen bulbären Bindehaut des rechten Auges wurde bei einer 60jährigen Frau beobachtet und exstirpiert. Kein Rezidiv nach 3 Jahren. Die histologische Untersuchung zeigte, daß die Neoplasie aus einem bindegewebigen Stroma, in dem sich sehr reichliche, mononukleierte, dreieckige oder rautenförmige Riesenzellen fanden, entstand. Der Verf. hält den Namen Connectirom (?) für schicklich.

---

4) **Diplopie durch Parese des Rect. int. bei einem Arbeiter,** von Pisenti in Perugia.
Die klinische Beschreibung betrifft einen Steinarbeiter, welcher von einem Berg herabstürzte und sich an mehreren Stellen des Kopfes verwundete. In

der Epikrise beschäftigte sich Verf. damit, den Nucleärsitz der Parese zu beweisen.

5) **Die Prophylaxie der Refraktions-Anomalien in den Schulen,** von Valenti in Rom.

Der Verf. betont die Notwendigkeit der relativen prophylaktischen Maßregeln bei den jungen Schülern, weil die Ametropie immer häufiger wird. In den oberen Primärschulen von Rom fand er ametropische Augen bei 16,25% (darunter M. 4,06%) männlichen und 23,51% (darunter M. 4,73%) weiblichen Kindern.

6) **Die augenärztliche Inspektion der Emigranten in den Vereinigten Staaten von Amerika,** von Dainis.

(Siehe Bericht der Belgischen ophthalm. Gesellschaft 1912.)

7) **Die Arbeitsfähigkeit im Verhältnis zum Sehorgan und den Annexen,** von Maurici in Rom.

Lange, ausführliche Arbeit, welche unmöglich resumiert werden kann und in der die Arbeitsfähigkeit in Beziehung zum italienischen Gesetz und zu den Urteilen der italienischen Gerichte studiert wird. Gallenga.

Bibliographie.

1) Die Hydrotherapie in der Augenheilkunde, von Prof. Dr. S. Klein (Bäringer) in Wien. (Zeitschr. f. Balneologie, Klimatologie und Kurort-Hygiene). 1912. Nr. 15.) Die allgemeine Wasserkur hält Verf. für angezeigt bei intensiven, dichten, einen großen Teil des Glaskörpers durchsetzenden Trübungen, insbesondere in Fällen, die andren therapeutischen Maßnahmen hartnäckigen Widerstand leisten. Ob dabei Symptome oder Rezidive einer Erkrankung des Uvealtraktus vorhanden sind, oder ob die Glaskörper-Wucherungen das einzige Symptom bilden, ist bei dieser Therapie gleichgültig. In gleicher Weise wäre das Heilverfahren bei den mächtigen Wucherungen des Glaskörpers und der Retina zu versuchen, die man zusammenfassend als Retinitis proliferans zu bezeichnen pflegt. Weiter ist die Wasserkur angezeigt bei jener Form von Sehnervenschwund, welche als Begleiterin von Tabes dorsalis aufzutreten pflegt. Bei den oben angegebenen Glaskörper-Erkrankungen empfehlen sich Einpackungen mit nachfolgender kräftiger kalter Begießung; bei den die Tabes begleitenden Sehnerven-Erkrankungen mild temperierte Halbbäder mit zarten Begießungen.

2) Das Gesichtsfeld beim Flimmerskotom sowie andre Beiträge zum klinischen Bild dieser Krankheit, von Dr. Alexius Pichler in Klagenfurt. (Prager med. Wochenschr. 1912. Nr. 43.) Vef. konnte feststellen, daß auch beim typischen Flimmerskotom konzentrische Gesichtsfeld-Einschränkung vorkommen kann, und daß der hemianopische Charakter der Sehstörung manchmal auch in Fällen nachweisbar ist, deren Schilderung durch den Kranken nichts davon vermuten läßt. Selbst die Einschränkung der Außengrenzen scheint manchmal halbseitig stärker ausgeprägt zu sein. In keinem der untersuchten Fälle war Verf. zur Annahme eines positiven Skotoms genötigt, wohl aber konnte er für eine ganze Anzahl derselben ein solches mit großer Wahrscheinlichkeit, in einigen sogar mit

voller Gewißheit ausschließen. An seinen eigenen Augen konnte Verf. nachweisen, daß der Kern der Sehstörung im Beginne, vorzugsweise im unteren Quadranten des Gesichtsfeldes, gegen das Ende aber im oberen liegt; am Ende des Phänomens besteht aber eine vollständige Hemianopsie. Das Skotom pflegt vor der Flimmerfigur aufzutreten und dieselbe noch einige Zeit zu überdauern; bei einzelnen Fällen konnte sich Verf. überzeugen, daß das Skotom und die Flimmerfigur sich nicht völlig decken. Der Gesichtsfeld-Ausfall und die Licht-Erscheinung sind häufig durch eine Zone getrennt, in welcher Gegenstände erkannt werden. Das Skotom und die Licht-Erscheinung sind also zwei voneinander zu trennende Vorgänge, welche nebeneinander verlaufen. In der weitaus überwiegenden Mehrzahl der Fälle beginnt die Sehstörung in der Mitte des Gesichtsfeldes und bewegt sich dann dem Rande desselben zu; sehr selten beginnt die Sehstörung an der Peripherie des Gesichtsfeldes und läuft zentripetal ab. Als eine Art Prodromal-Erscheinung des Flimmerskotoms beobachtete Verf. an seinen eigenen Augen mitunter eine Licht-Erscheinung, welche in Form eines kleinen Funkens in der Mitte des Gesichtsfeldes auftritt, sich langsam längs des horizontalen Gesichtsfeld-Meridians forbewegt und in etwa einer Sekunde verschwindet. Kommt es dann zu einem Anfall, so verläuft derselbe ganz typisch. Bei 2 Kranken fand Verf. in der anfallsfreien Zeit eine Belästigung durch die lange Dauer der Nachbilder oder hörte Klagen über auffallend rasches Verschwinden des fixierten Objektes, Störungen, die auf verlangsamte Erholung der Netzhaut, also Adaptationsstörungen, hindeuten. Von acht während des Anfalles mit dem Spiegel untersuchten Kranken zeigten 6 einen ganz normalen Augenhintergrund; bei 2 Fällen bestand Verengerung der Netzhaut-Arterien. Auch auffallende Enge beider Pupillen und sehr schwache Lichtreaktion konnte Verf. mitunter feststellen. Von vasomotorischen Störungen der Hautdecken gehören Blässe oder Rötung des Gesichtes zu den häufigsten Begleit-Erscheinungen der Anfälle. Nach Verf.'s Meinung muß die Presbyopie unter die ätiologischen Momente des Flimmerskotoms aufgenommen werden.

3) Zur Kasuistik der Schuß-Verletzungen des Auges (Augenklinik des Prof. Elschnig), von Regimentsarzt Dr. Beykovsky in Prag. (Wiener med. Wochenschr. 1912. Nr. 38.) Verf. berichtet über drei an der Klinik Prof. Elschnig's beobachtete Fälle von Schuß-Verletzung des Auges. Ein Knabe zeigte die typischen Symptome eines Naheschusses mit schwerer Kontusion des Bulbus. Durch die Röntgen-Untersuchung, nach Wessely wurden 3 Fremdkörper sichergestellt, von denen der eine (das Projektil) am lateralen Orbital-Ende, die beiden andren (vom Projektil abgesprengte Teile) in der Tiefe der Orbita hinter dem hinteren Augenpol saßen. Dieselben wurden von Prof. Elschnig mit Schonung des Auges operativ entfernt. Es wurde angenommen, daß das aus unmittelbarer Nähe kommende Projektil am lateralen Orbital-Rande eingedrungen und hier festgehalten worden war. Zwei Fragmente sprangen vom Projektil ab, von denen das eine an dem lateralen Orbitalrande stecken blieb, während das andre, den Bulbus an seiner lateralen Seite streifend, die schwere Kontusion erzeugte und dicht an den Sehnerven angepreßt und ihn schädigend, hier festgehalten wurde. Der zweite Fall, bei dem es sich ebenfalls um einen Naheschuß handelte, und bei dem auch nach der Röntgen-Aufnahme nach Wessely das Projektil und ein abgesplittertes Fragment operativ entfernt worden war, zeigte sich, daß trotz schwerer bulbärer Symptome eine direkte Berührung des Bulbus durch das Projektil nicht stattgefunden habe; es mußten somit die am Augengrunde

nachgewiesenen Veränderungen auf die vom Geschosse erzeugte Explosionswirkung zurückgeführt werden. Der dritte Fall betraf einen Schläfenschuß; das rechte Auge war amaurotisch, die Kornea matt, an den Rändern eitrig infiltriert; dickes Exsudat in der vorderen Kammer; das Auge wurde enukleiert. Am linken Auge fand sich deutliche Hyperämie der Papille mit Venenerweiterung, normales Gesichtsfeld, Sehschärfe 0,1. Die Röntgen-Aufnahme ergab ein Projektil der Orbita, ungefähr der Spitze des Orbitalkegels entsprechend. Auch bei diesem Falle gelang die operative Entfernung des Projektils. Etwa 4 Wochen später war die Beweglichkeit des Auges fast normal, Sehschärfe 0,5. Schenkl.

4) Eine neue Probe für Farbenblinde, von Edridge-Green. Verf.'s sog. Klassifikationsprobe, die seine Laternenprobe nur ergänzen soll, besteht aus einer größeren Anzahl farbiger Kügelchen, die alle möglichen Farben-Mischungen der Farbenblinden berücksichtigen. Der Prüfling wird aufgefordert, bestimmte Farben, ohne sie miteinander hinterher noch vergleichen zu können, in eines von 4 Fächern eines Kastens zu tun, in dem sie sofort unsichtbar verschwinden. Die Fächer sind mit Rot, Gelb, Grün und Blau bezeichnet. Mit dieser Probe sind sowohl Farbenskotome wie gewöhnliche Farbenblindheit zu erkennen. Reiner u. Keeler, Ltd. in London und Bradfort sind die Verfertiger.

5) Scharlachrot-Salbe in der Augen-Behandlung, von Willis O. Nance. (Therap. Gazette. August 1912.) Verf. hat wiederholt auf die Wirksamkeit des Scharlachrot, einer seit 1882 in der chemischen Welt bekannten Anilinfarbe, bei tieferen Affektionen der Hornhaut hingewiesen. Zuerst hat Fischer in Bonn auf die besondere Anziehung zum Oberflächen-Epithel aufmerksam gemacht; dann veröffentlichte Davis eine Reihe von Fällen, wo es granulierende Wunden sehr günstig beeinflußte. Es beschleunigt die Epidermisierung und Narbenbildung bei Verbrennungen der Haut in der Umgebung des Auges. Die Regeneration des Hornhautstroma werde mächtig angeregt, und Hornhautgeschwüre heilen merklich schneller. Die von Park, Davis & Co. fabrizierte Salbe verursachte keinerlei Reiz-Erscheinung und hat den Vorzug der Billigkeit.

6) Neue Gesichts-Erscheinungen (Nachbilder), von Edridge-Green. — Simultan-Farbenkontrast, von demselben. (Beides aus dem Physiolog. Institut der Univertität London.) Peltesohn.

7) Experimentelle Studien über die Entstehung von angeborenen Staren und Mißbildungen bei Säugetieren, von Hermann Ernst Pagenstecher. (Arch. f. vergl. Ophth. 1912. Febr.) Nach Fütterung von Kaninchen mit in Ol. oliv. suspendiertem Naphthalin während der Gravidität ließen sich willkürlich die wichtigsten Formen des angeborenen Katarakt erzeugen. In 100% der Würfe mit lebenden Jungen hatten alle oder einzelne Junge Trübungen verschiedenster Form oder sonstige Anomalien der Linse. Auch Mißbildungen der Lider, Iris- und Aderhaut-Kolobome, Lenticonus post., A. hyaloid. persist., Mikrophthalmus kamen vor. Bei Meerschweinchen wurden in 33% der Würfe Mißbildungen festgestellt: Mikrokornea mit Mikroblepharie usw. Zweifellos sind alle diese Augen-Veränderungen auf toxische Beeinflussung durch das Naphthalin zu beziehen; ihr Ausdruck wechselt entsprechend den formalen Eigentümlichkeiten der Linse und Netzhaut, entsprechend den Stadien der fötalen Entwicklung. Eine feste Beziehung zwischen den Naphthalin-Veränderungen bei Muttertier und Fötus fehlt; die Linse des letzteren ist viel empfindlicher gegen das Gift, als die des erstern. Auch

eine Allgemein-Wirkung auf den Fötus in Form einer Hemmung des allgemeinen Wachstums ist zu beobachten. Verfütterung von Naphthalin bei trächtigen Kaninchen während der Zeit der Linsenbildung vom 8. Tage bis zum Abschluß des fötalen Lebens führt stets je nach der Fütterungszeit zur Entstehung angeborener Stare oder Linsen-Mißbildungen. Die Aufzucht der Tiere gelingt. Die kongenitale Naphthalin-Trübung der Linse kann nach der Geburt noch wachsen oder verschwinden. Die Genese des kongenitalen Naphthalinstars ist unabhängig von der Zeit der Abschnürung des Linsenbläschens; Fütterung des trächtigen Tieres vor Anlage der Linse beeinflußt die spätere Linsen-Entwicklung nicht. Der primäre Angriffspunkt des Gifts ist das Kapsel-Epithel, auf seine Schädigung sind die nun folgenden Störungen zurückzuführen. Schädigt das Naphthalin die Linse nur in der Zeit der Abschnürung, so kann eine echte Linsen-Mißbildung entstehen. Verf. geht dann auf die andern von ihm erzeugten Mißbildungen ein: sie sind ebenso wie die Catar. congen eine Reaktion ektodermaler Gebilde auf ein organspezifisches Gift. Die Keimes-Variation ist also nicht die einzige Ursache bei Mißbildungen bei Säugern, nicht jede Mißbildung ist ererbt oder beruht auf Keimesanomalien. Kurt Steindorff.

8) Über Augen-Erkrankungen in land- und forstwirtschaftlichen Berufen, von Dr. M. Bondi in Iglau. (Wiener med. Wochenschr. 1912. Nr. 25—31.) Über die Häufigkeit der Augenkrankheiten in land- und forstwirtschaftlichen Betrieben berichtet Verf., gestützt auf ein Material von 3549 Kranken, die er zum Teil in der Privat-Ordination, zum Teil in den Krankenhäusern von Iglau und Trebitsch beobachtet hatte. Er kommt zu dem Schlusse, daß bei Arbeitern dieser Betriebe sämtliche typische Erkrankungen des Auges, sämtliche kongenitale Anomalien sowie sämtliche Anomalien der Refraktion und Akkommodation vorkommen können. Seltner als dem Durchschnitte der betreffenden Gegend entspricht, wurden beobachtet: Conj. simplex, Conj. blennorrhoica, Keratoconjunctivitis ekzematosa, Iritis, Strabismus, Myopia, Hypermetropia, Presbyopia. Häufiger dagegen: Conj. trachomatosa, Ulcus serpens, Cataracta senilis et perinuclearis, Neuritis retrobulbaris, Laesiones. Speziell bei Landarbeitern kommen von atypischen Augen-Erkrankungen vor: Conj. Parinaud, Conj. infolge Hyazinthenzwiebeln, infolge Primulaceen; bei Winzern, Kunstdünger-Verletzung. Schenkl.

9) Die Fortschritte in der unblutigen Schiel-Behandlung, von Dr. Alexius Pichler in Klagenfurt. (Reichs-Medizinal-Anzeiger. 1912. Nr. 20.) Verf. tritt dafür ein, so früh als irgend möglich mit der unblutigen Schiel-Behandlung zu beginnen. Diese besteht in sorgfältigster Gläserkorrektur der Ametropie, in Sonderübungen des amblyopischen Schielauges, wobei das fixierende Auge durch Verband vom Sehakte ausgeschlossen, bzw. durch Atropinisierung für das Nahesehen ausgeschaltet wird und ferner in stereoskopischen Übungen, deren Hauptaufgabe in der Bekämpfung der Exklusion des Schielauges besteht. Die obere Altersgrenze für die unblutige Schiel-Behandlung ist nach Krusius das 18. Lebensjahr. Die Übungen sind ausschließlich vom Arzt vorzunehmen, da in der Behandlung sorgfältigste Individualisierung geboten ist. Verf. ist deshalb für Einrichtung von Schiel-Ambulatorien, um gleichzeitig eine größere Krankenzahl zu beaufsichtigen. Am Schluß der Arbeit bespricht Verf. diejenigen Fälle, in denen das unblutige Verfahren aussichtslos erscheint.

10) Der Einfluß von Kokain und Homatropin auf Akkommodation und Pupillengröße. Dissertation von Isaak Horovitz. (Berlin

1912.) Unter Berücksichtigung der bisherigen Literatur sucht Verf, gestützt durch eine große, sehr exakt durchgeführte Reihe von Versuchen den Einfluß der beiden Mittel genau festzulegen, zumal über das Kokain in dieser Hinsicht die Meinungen bisher noch sehr auseinandergingen. Das Ergebnis seiner Untersuchungen hat Verf. in 2 Kurventafeln festgelegt.

11) Ein Beitrag zur Lehre vom Farbengedächtnis. Dissertation von Sally Loeb. (Berlin 1912.) Verf. kommt zu folgenden Ergebnissen: 1. Die Einzeleinstellungen im Verlaufe einer Reihe zeigen eine Tendenz zu einer bestimmten Abweichung von der Normalfarbe. 2. Es gibt ein spezifisches Farbengedächtnis; die Farben Gelb und Blau werden schärfer reproduziert als Grün und Rot. 3. Eine vorausgehende Belichtung des Auges mit der Normalfarbe steigert die Unterschieds-Empfindlichkeit, und diese Steigerung kann vielleicht im Sinne einer qualitativen Adaptation gedeutet werden. 4. Ohne Wiederholung der Exposition der Normalfarbe läßt sich eine Verschärfung der Reproduktions-Vorstellung durch sukzessive alternierende Einstellungen herbeiführen.

12) Über die Wirkung der China-Alkaloide auf die Kornea. Mitteilung von J. Morgenroth und S. Ginsberg. (Berl. klin. Wochenschr. 1912. Nr. 46.) Veranlaßt durch die ausgedehnten Versuche von Hertzler, Brewster, Rogers und andern Autoren über die anästhesierenden Wirkungen des Chinins und seiner Derivate unternahmen die Verf. Versuche am Kaninchen-Auge mit wässerigen Lösungen der salzsauren Salze des Äthylhydrocuprein, des Hydrochinin und des Chinin, sowie mit Lösungen der Äthylhydrocupreinbase in Olivenöl. Das Ergebnis war: Nach Einträuflung 20 % wässeriger Lösungen der Salze des Äthylhydrocuprein und Hydrochinin tritt nach spätestens einer Minute vollkommene Anästhesie ein, bei Verwendung 10 % Lösungen nach spätestens 2 Minuten. Die Dauer dieser Anästhesie ist eine ungemein lange, sie ist erst nach 16 Tagen vollkommen abgeklungen. Die verschiedenen Chinin-Derivate in mehr oder weniger exzentrierten Lösungen geben verschiedene Resultate, die die Verf. in ihrer Arbeit festgelegt haben. Während sich bei den weniger konzentrierten Lösungen bis zu einem Gehalt von 2,5 % Nebenwirkungen überhaupt nicht zeigten, traten bei Anwendung stärkerer Lösungen starke Hornhauttrübungen und Chemosis auf. Bemerkenswert ist der geringere Grad und die kürzere Dauer der Anästhesie und der Nebenwirkungen bei 10 % öliger Lösung von Äthylhydrocuprein, welches bei den weiteren Versuchen besonders zu beachten sein wird. Verff. schließen mit der Ansicht von Best: „Über die hornhauttrübende Wirkung eines Mittels, das wir in die Therapie einführen wollen, kann leider nur die Erfahrung am Menschen selbst entscheiden".

13) Über operative Behandlung des regelmäßigen Astigmatismus. Dissertation von Walther Schönebeck. (Berlin 1912.) Das Ergebnis ist folgendes: Der korneale Lanzenschnitt muß rechtwinklig über den Meridian stärkster und parallel dem Meridian schwächster Krümmung geführt werden. Denn der zur Wundlinie rechtwinklige Meridian erfährt eine Abflachung, der ihr parallele eine Krümmungszunahme; oder nur eins von beiden tritt ein. Nach diesem Grundsatz hat Levinsohn, der die Anregung zu dieser Dissertation gegeben hat, einen Fall von hypermetropischem Astigmatismus mit gutem Erfolg operiert. L. Jacobsohn.

Übersicht über die Leistungen der Augenheilkunde im Jahre 1912.

Anatomie des Auges: Deineke (Anat. Anzeiger) glaubt nach den Resultaten seiner Untersuchungen annehmen zu können, daß der von Golgi entdeckte „Apparato reticulare" in allen Zellen vorkommt. — Buxton (Arch. f. vergl. Anat.) liefert eine neue Theorie über die phylogenetische Entstehung des Wirbeltier-Auges aus dem Auge der Wirbellosen. — Gaskell (Arch. f. vergl. Anatom.) will die Theorie der Ableitung des Wirbeltier-Auges vom Auge der Crustaceen schon vor langer Zeit aufgestellt haben. — Roy (Arch. d'opht.) liefert eine Arbeit über vergleichende Anatomie und Physiologie des Auges und seiner Adnexe bei Wirbellosen und Wirbeltieren. — Ischreyt (Arch. f. vergl. Anat.) stellt vergleichende Untersuchungen über die morphologischen Verhältnisse des Auges der Schwimm-, Taucher- und Säger-Enten an. — Menacho (Arch. f. vergl. Anat.) beschreibt das Auge einer Crustacee (Varietät der Typhlocirolana). — Luedde (The americ. Journ. of ophth.) bespricht die drei verschiedenen Gefäßsysteme am Auge: das der Netzhaut, der Uvea und der Bindehaut und die Stromstörungen in denselben. — Agababow (A. f. O.) liefert eine ausführliche Arbeit über Nerven, Plexus der Nerven der Augenhäute, Endnetze, Endknäuel im Hornhautepithel, Endbäumchen, Endbüsche im Ciliarkörper. — Attias (A. f. O.) bezeichnet als die hauptsächlichste Altersveränderung des Auges die Verfettung. — Höhmann (A. f. A.) beschreibt den Pigmentsaum des Pupillarrandes, seine individuelle Verschiedenheit und die vom Alter abhängigen Veränderungen (Defekte, Pigmentstaub). — Über wurmförmige Zuckungen am Sphinkter pupillae berichten Hirschberg (Centbl. f. Augenh.), Münch (Z. M.), Sattler jun. (Z. M.). — Münch (Z. M.) hält an seiner Überzeugung fest, daß der wahre Dilatator pup. im Stroma-Zellennetz der Iris zu suchen sei. — Wychgram (Arch. f. vergl. Anat.) beschäftigt sich mit dem Bau des Ligam. pectin. des Vogelauges. — Howe (Ophthalmology) zieht einen Vergleich zwischen der Linse des Auges, wie sie in Lehrbüchern abgebildet ist und wie sie in Wirklichkeit im Auge durch das Phakometer gesehen wird. — Kubik (Arch. f. mikrosk. Anatom.) wendet Mayer's Methode zur Darstellung des Glaskörpergerüstes und der marklosen Nervenfasern an. — Guglianetti (Arch. di Ott.) hat in den Zellen der Pars ciliar. retin. einen mitochondrialen Apparat festgestellt, der vorzugsweise aus Chondriomiten und Chondriochonten besteht. — Lenhossek (Arch. f. mikr. Anat.) liefert eine Arbeit über das Ciliarganglion der Reptilien. — Nach Masugi (Nip. Gan. Zach.) liegt die obere Tränendrüse der Japaner mit dem vorderen Rande weiter vorn, als der obere Orbitalrand, und mit dem äußeren und unteren tiefer, als die Sutura zygomat. front. Die untere Tränendrüse ist viel besser entwickelt und fester, als bei den Kaukasiern. — Krauss (A. f. A.) gibt eine neue Darstellung der Anatomie der glatten Muskeln der Orbita und der Lider (Membrana orbitalis musculosa und Membrana orbitopalpebralis musculosa); den Anschauungen Landström's über die Funktion dieser glatten Muskulatur stimmt er nicht bei. — Gutmann (Z. f. A.) veröffentlicht Studien über die Beziehungen der pneumatischen Schädelhöhlen zur Augenhöhle bei Bos taurus und bei Cervus capreolus, Cervus dama und Capra hircus (Z. f. A.) — Zietschmann (Arch. f. vergl.

Anat.) bespricht Ursprung und Verlauf der Arterien in der Orbita der Pferde.

Entwicklungsgeschichte, Mißbildungen und kongenitale Affektionen des Auges: Szily (A. f. O.) bespricht die Rolle, die der physiologischen Zelldegeneration und Höhlenbildung bei den einleitenden Vorgängen zur Entstehung der ersten Nervenfibrillen am Augenbecherstiel zukommt. — Cosmettatos (Arch. d'opht.) bringt neuere Beobachtungen über die Bildung der Iris und der vorderen Kammer. — Nach Lindahl (A. f. A.) erklären die Formverhältnisse bei der menschlichen Pupillaröffnung in frühen Entwicklungsstadien verschiedene Verhältnisse in Bezug auf die Iriskolobome, die als Hemmungsbildungen auf die Einschnitte des Augenbecherrandes zurückgeführt werden können; das typische Kolobom auf den vordersten Teil der Augenbecherspalte, die atypischen Kolobome auf den einen oder andren der übrigen 4 Einschnitte. — Nach Carlini (A. f. O.) gehört die Zonula entwicklungsgeschichtlich nicht zur Netzhaut, sondern zum Glaskörper. — Baldwin (Arch. f. mikr. Anat.) weist nach, daß die Zonulafasern der weißen Maus sich aus Mesenchymzellen, die sich an die Apikalfortsätze der Zellen der inneren Ciliarepithelschichte anheften und später in die Interzellularsubstanz eindringen, entwickeln. — Franz (Arch. f. vergl. Anat.) bezeichnet den Glaskörper als stark gewucherte Basalmembran der Retina, somit als zur Wandung des Augenbechers gehörig. — Kreibich (Berliner klin. Woch.) konnte wie für das Ochsenauge, auch für das menschliche Auge die Entstehung des Retinalpigments aus dem Myeloid erweisen. — Crzellitzer (Berliner klin. Woch.) verfügt bereits über 786 Familien, bei denen er mittels Familienkarten die Vererbung von Augenleiden sichergestellt hat. — Keil (Arch. f. vergl. Ophth.) beschreibt den Befund eines zyklopischen Bulbus bei einer neugeborenen Katze. — Löhlein (Z. f. A.) berichtet über einen Fall von Anophthalmus mit Palpebralcyste des linken Bulbus. Die histologische Untersuchung der Cystenwand zeigte, daß es sich um eine rudimentäre Augenanlage handelte. — Rübel (Z. M.) sah bei drei von vier Brüdern eine seit der Geburt bestehende Abflachung der Hornhaut. — Nach Eppenstein (Z. f. A.) kommen Formveränderungen der Hornhaut (namentlich senkrechtovale Formen) als Bildungs-Anomalie oder durch ein Mißverhältnis zwischen Festigkeit der Hornhaut und dem intraokularen Druck bedingt vor. — Lacompte (Ann. d'ocul.) beschreibt 8 Fälle von angeborener Hornhauttrübung. — Meissner (Arch. f. vergl. Anat.) sah fötale Hornhaut-Trübungen bei zwei Meerschweinchen. — Adair-Dighton (The Ophthalmoscope) veröffentlicht Fälle von blauer Lederhaut bei vier Generationen. — Fälle von persistierender Pupillarmembrane veröffentlichen Uhthoff (Z. M.) und Cosmettatos (Ann. d'ocul.). — Fälle von Kolobome der Iris: Hird (The ophth. Rev.) und Kadinsky (Wjest. ophth.). — Ein beiderseitiges zentrales Aderhautkolobom beschreibt Rayner Batten (Trans. of the ophth. Soc.). — Fälle von Aniridie veröffentlichen Fejér (Centralbl. f. Augenh.), Palmieri (Ann. di Ott.) und Dor (La clin. opht.); letzterer einen interessanten Fall von Aniridie mit Glaukom. — van der Hoeve (A. f. A.) beschreibt einen Fall eines großen atypischen Linsenkoloboms. — Gunn (The ophthalm.) eine angeborene komplete Verlagerung der Linse, in einer Familie durch vier Generationen vererbt. — Pissarello (Ann. di Ott.) eine doppelseitige Ektopia lentis congenita mit starker Achsenverlängerung und relativ kleiner Linse. — Hilbert (Münch. med. Woch.) und Manson (Trans. ophth. Soc.) berichten über Schicht-

star-Familien. — Nettleship (Trans. ophth. Soc.) berichtet über die Vererbung von Hemeralopie ohne Veränderungen am Fundus durch sieben Generationen einer Familie. — Attias (Z. M.) beschreibt 7 Fälle von hinteren Venae vorticosae, Kurzsichtigkeit, Amblyopie und angeborenen Anomalien des Auges. — Bruner (Arch. of Ophth.) eine hereditäre Opticus-Atrophie, bei der die Röntgen-Aufnahme eine starke Vergrößerung der Keilbeinhöhle ohne entzündliche Erkrankung ergab. — Bradburne (Trans. of the ophth. Soc.) vererbte Augenmuskel-Lähmungen durch fünf Generationen. — Thomson und Souter (The ophth. Rev.) sahen einen Fall von Ptosis congenita mit assoziierten Lidbewegungen des befallenen Auges. — Trubin (Wjest. ophth.) beschreibt einen Fall von Coloboma palpeb. congen. nebst andren Anomalien des Gesichtes. — Traquair (The ophth. Rev.) veröffentlich einen Fall von angeborenem Fehlen der Cilien und des intermarginalen Saums beider Unterlider. — Hirsch (Z. M.) berichtet über einige angeborene Anomalien des Auges, darunter über Fälle von Enkanthoschisis (Spaltbildung der Karunkel und mangelhafte Ausbildung der Plica). — Terrien und Hillion (Arch. d'opht.) beschreiben eine kongenitale spastische Retraktion des linken Oberlides. — Chase (Ophthalmology) sah in einem Falle 3 Puncta lacrymalia. Majewski (A. f. A.) 4 Tränenpunkte an einem Unterlide. — Ludde (Ann. of Ophth.) einen Mangel beider unteren Tränenpunkte mit Dacryocystitis. — Lindgren (Hospitalstidende) einen Tumor regionis lacrymalis bei kongenitaler Atresie des Punct. lacrymae. — Hatting (Ned. Tyd. v. G.) 2 Fälle, bei denen die Mündung der Tränenröhrchen auf einem Wärzchen der Karunkel lag. — Aurand (Rev. gen. d'opht.) beschreibt einen Fall aktiven Enophthalmus mit gleichzeitigem Schluß der Augenlider, seit der Geburt bestehend.

Physiologie des Auges. Nach Bechterew (Arch. f. Anat. u. Phys.) liegt das Sehzentrum bei Hunden auf der Innenfläche des Occipital-Lappens. — Das Zentrum für die Übertragung labyrinthärer Erregungen aufs Auge befindet sich nach Marburg (Neurol. Centralbl.) in Deiters' Kerngebiet. — Gstettner (Arch. f. Phys.) weist nach, daß das Reflexzentrum des Blinzelns ein bilaterales ist; die nasalen Cilien lösen den Reflex häufiger aus, wie die temporalen. — Nach Metafune (Arch. di Ott.) besitzt das diffusem Lichte ausgesetzte Froschhirn eine stärkere oxydierende Fähigkeit, als das der im Dunkeln gehaltenen Frösche; diese ist im Hinterhautlappen ausgeprägter, als in den Frontallappen. — Verderame (Bericht d. ophth. Ges.) glaubt, daß der Unterschied in der Hornhaut-Sensibilität zwischen den Erwachsenen und Neugeborenen in der noch nicht voll ausgebildeten Funktion der entsprechenden zentralen Nervenleitung liegt. — Im Gegensatze zu Münch's Anschauungen weist Hesse (Z. M.) an der Hand eines Falles nach, daß die Kraft des Sphinkters der des Dilatators überlegen ist. — Wewe (Arch. f. vergl. Anat.) fand, daß die Pupillenform der Katzen in keiner Beziehung zur Form der Hornhaut oder Linse steht, da weder die Hornhaut noch das Auge als Ganzes nennenswert astigmatisch ist. — Augstein (Z. M.) bespricht eine neue Methode zur Prüfung der Pupillenreaktion mittels zweier Hohlspiegel verschiedener Lichtstärke. — Axmann (Med. Klin.) veröffentlicht einen neuen einfachen Pupillometer. — Betti (Ann. di Ott.) bespricht die rhythmischen Schwankungen des Augendruckes, die von der Herztätigkeit abhängig sind. — Ferree und Rand (Zeitschr. f. Sinnesphys.) veröffentlichen ein Programm für eine Arbeit, um die Sensibilität der Netzhaut zu prüfen. — Gullstrand (A. f. O.) berichtet, wie er den intrakapsulären Akkommodations-Mechanismus

fand. — Henderson (The Ophthalmoscope) bringt eine neue Theorie des Akkommodations-Mechanismus. — Stilling (Z. f. A.) hebt zur Stütze seiner Akkommodations-Theorie neuerdings den anatomischen Bau, die Resistenz und Elastizität des Glaskörpers hervor. — Howe (Ophthalmology) macht auf die fehlerhaften Darstellungen der Lage und Form der Linse, besonders bei der Akkommodation aufmerksam. — Duane (The Ophthalmoscope) machte Studien über Akkommodation bei über 1000 Patienten und vergleicht die erhaltenen Werte mit den bekannten Donders'schen. — Bocci (Zeitschr. f. Sinnesphys.) nimmt eine mäßige Akkommodation für die Ferne auch beim Menschen an; dieselbe ist bei den Tieren wahrscheinlich in höherem Grade vorhanden. — An der Hand mehrerer Fälle weist Hesse (Z. M.) nach, daß die Pupillenverengerung beim Nahesehen auch ohne Zusammenhang mit der Konvergenz nur der Akkommodation assoziiert sein kann. — Kahn (A. f. Phys.) gibt eine Methode an, die eignen Pupillen binokular zu vereinigen; damit wird es ermöglicht, die Senkung der Linse bei angestrengter Akkommodation infolge Entspannung der Zonula subjektiv zu beobachten. — Roy (Arch. d'opht.) erörtert ausführlich das Sehen der wirbellosen Tiere. — Thierfelder (Beitr. z. Augenh.) schreibt über die Netzhautvorgänge und bringt damit eine neue Theorie des Sehens. — Klein (Arch. f. Phys.) berichtet über das Eigenlicht der Netzhaut, seine Erscheinungsformen und seine bildfälschende Wirkung. — Zahn (Zeitschr. f. Sinnesphys.) bestimmt die Helligkeits-Verteilung im Spektrum für das helladaptierte Auge mit Hilfe der Minimalzeit-Helligkeiten. — Brückner und Kirsch (Zeitschr. f. Sinnesphys.) bespricht den Einfluß des Adaptionszustandes auf die Empfindlichkeit des Auges für galvanische Reizung. — Dittler und Koiker (Zeitschr. f. Sinnesphys.) stellten Versuche über die Adaptionsfähigkeit der Fovea centralis an. — Lohmann (Arch. f. Phys.) konnte bei Untersuchungen über das Verhalten der Unterschiedsschwelle bei der Helladaptation nachweisen, daß bei Zunahme letzterer die Unterschiedsschwellen-Bestimmungen schon nach 8—12 Sekunden konstante Werte erreichten, d. h. Werte, die sich auch bei fortlaufender Helladaption ergeben. — Nach Takamine und Takei (Arch. f. Phys.) kommt die Fähigkeit, kurzwellige Strahlen zu absorbieren, von den durchsichtigen Medien am meisten der Linse zu. — Nach Schmidt-Rimpler (Z. M.) ist ein gewisses Verhältnis zwischen dem Grad der peripheren und zentralen Beleuchtung notwendig, um eine entsprechende Sehschärfe für das zentral fixierte Objekt zu erhalten und Blendungs-Erscheinungen zu vermeiden. — Wydler's Versuche (Z. f. A.) ergaben, daß die Blendungs-Erythropsie identisch ist mit der Rotphase des Nachbildes der blendenden Fläche, und daß es die sichtbaren Strahlen sind, welche die Rotphase bedingen. Die ultravioletten Strahlen sind für die Entstehung der Rotphase bedeutungslos. — Szymanski (Arch. f. Phys.) bespricht Versuche mit Änderung des Phototropismus bei Küchenschaben. — Nach Lenz (Bericht d. ophthalm. Gesellsch.) gibt es kein räumlich isoliertes Spezialzentrum für den Farbensinn; dieser ist wie der Licht- und Raumsinn an dasselbe Gebiet des Calcarinatypus gebunden. — Lohmann (Zeitschr. f. Sinnesphys.) sucht an Beobachtungen aus der Pathologie nachzuweisen, daß die Gesetze der Farbenmischung sich auch bei rein im Zentralorgan sich abspielenden Vorgängen zu erkennen geben. — Nach Sivén (A. f. A.) sind die Stäbchen Organe, die auch die Empfindung von Farbe vermitteln, und zwar die des kurzwelligen Lichtes. — Green (The Lancet) sucht seine Farbenperzeptionstheorie mit einer Anzahl Nachbild-Erscheinungen zu stützen. — Bruckner und Kirsch (Zeitschr. f. Sinnesphys.)

besprechen die Zeitschwellen der Farbenwahrnehmung bei Normalen und Anomalen. — Hilbert (Z. M.) stellt ein vollständiges Schema der Farbenempfindungen in physikalischer, physiologischer und pathologischer Hinsicht auf. — Baumann (Arch. f. Phys.) befaßt sich mit den Farbenwirkungen beim Rotieren von Scheiben mit weißen und schwarzen Sektoren. — Pergens (Ann. d'opht.) liefert Untersuchungen über Sehschärfe. — Wolffberg (Woch. f. Ther. u. Hyg.) veröffentlicht Würfelpunktproben als einfachste Prüfung von Sehleistung und Sehschärfe. — Roche (Rec. d'opht.) Sehproben zur Feststellung der wahren Sehschärfe bei Aggravation einer einseitigen Amblyopie. — Rhoads (Ophthalmology) gibt ein Verfahren an für die Verdreifachung der Entfernung der Leseproben durch Spiegel. — Stargardt (Z. f. A.) befürwortet die Verwendung einer Nernst-Projektionslampe zur konstanten Beleuchtung von Sehproben. — Pauli (Zeitschr. f. Biolog.) hält die Sehschärfenmethode für ein einwandfreies Photometrie-Verfahren, das mit der notwendigen Genauigkeit ausgestattet werden kann. — Thierfelder (Beitr. z. Augenh) schreibt über den Mechanismus der Gesichts-Vorstellungen. — Dufour (Ann. d'ocul.) veröffentlicht Betrachtungen über das Entstehen und die Lokalisation einiger optischer Phänomene. — Ovio (Arch. d'opht.) ein noch nicht bekanntes optisches Phänomen, das er als das des cyklopischen Bildes im Planspiegel bezeichnet. — Rollet (Zeitschr. f. Sinnesphys.) nennt Streifenphänomen ein subjektives optisches Phänomen, das bei der Beleuchtung gestreifter Flächen eintritt. — Solger (Centralbl. f. Augenh.) berichtet über eine mit der Systole auftretende entoptische Erscheinung bei der es sich wahrscheinlich um das Bild der Pupille handelt. — Thierfelder (Beitr. z. Augenh.) gibt eine Regel zur Bestimmung der Größe der perspektivischen Scheindrehung (Täuschung bei Beobachtung eines horizontal sich drehenden Rädchens) an. — Nach Köllner (A. f. A.) können im Sehfelde beide blinde Flecke gesehen werden sowohl bei geöffneten beiden Augen, als auch bei verdecktem einem Auge. — Marx (Ned. Tyd. v. G.) glaubt, daß bei den Versuchen über Tiefenwahrnehmung die Frage nach dem Unterschiede zwischen makularer und extramakularer Tiefen-Unterscheidung nicht genügend berücksichtigt werde. — Cords (Z. f. A.) hebt die geringe Bedeutung des Akkommodations-Gefühls für die Tiefenschätzung hervor. — Zeemann (Z. M.) bespricht das Sehen Einäugiger in bezug auf Helligkeit der Bilder, Genauigkeit des Fixierens, Gesichtsfeld und Tiefensehen. — Campos (Ann. d'ocul.) bringt Beiträge zur Lehre von der physiologischen Diplopie. — Gertz (Zeitschr. f. Sinnesphys.) beschäftigt sich mit der Raum-Abbildung durch binokulare Instrumente. — Bartels (Z. M.) bringt eine zusammenfassende Übersicht seiner Untersuchungen über die vom Ohrapparat ausgelösten Augen-Bewegungen. — Beck (Zeitschr. f. Sinnesphys) weist experimentell die Abhängigkeit der Gegenrollung (Raddrehung) der Augen von den Bogengängen nach. — Nach Jaspers (Z. f. A.) ist die Orthophorie nur eine von den physiologischen Ruhelagen des Bulbus; die häufigste Ruhestellung ist die Esophorie. — Wichodzews (Zeitschr. f. Sinnesphys.) bringt Untersuchungen über den Einfluß der Kopfneigung zur Schulter auf die Augenbewegungen. — Wessely (A. f. A.) beschreibt einen Demonstrations-Spiegel (umgekehrtes Bild) für zwei Beobachter. — Wolf (Z. f. A) berichtet über die zentrische reflexlose Mikro-Ophthalmoskopie. — Waddy (Arch. f. Ophth.) bringt Erklärungen über die Entstehung des Schattenverlaufes beim Skiaskopieren. — Visser (Z. M.) beschreibt eine Skiaskop-Brille. — Wilson (Brit. med. Journ.) befürwortet die Skiaskopie ohne Atropin vorzunehmen. — Fever (Ophthalmology) gibt eine

Lichtkappe für den elektrischen Augenspiegel an. — Löwenstein (Z. M.) beschreibt eine Stereomikrokamera für klinische Photographie des vorderen Bulbus-Abschnittes.

Experimentelle Pathologie, pathologische Anatomie und Bakteriologie. Szily (Ber. d. ophth. Ges.) zeigt, daß die durch Chemikalien erzeugten Mißbildungen beim Hühnchen am besten zur Zeit der Abschnürung der Medullar-Anlage beeinflußt werden. — Nach Rubert (Z. M.) lassen sich am Tier-Auge den Phlyktänen beim Menschen ähnliche Gebilde erzeugen, wenn die Tiere tuberkulös infiziert oder mit Tuberkulin vorbehandelt werden und ihnen Tuberkulin oder Gift des Staphylococcus pyog. aur. in den Bindehautsack eingeführt wird. — La Ferla (Ann. di Ott.) gelang es nicht bei Affen experimentell Trachom hervorzurufen. — Dorff (Z. M.) berichtet über seine Versuche am Tierauge mittels Askaridensaft; die Cölomflüssigkeit ist als spezifisches Gefäßgift nur bei speziell disponierten Individuen wirksam. — Nach Takashima (Z. M.) erzeugt die Kurokusakame durch ihren Körpersaft und durch den Körper selbst Konjunktivitis. — Die gewöhnlich als kongenital bezeichneten Pigmentierungen im vorderen Augapfel-Abschnitt sind nach Augstein (Z. M.) nicht angeboren, sondern entstehen erst allmählich durch Verletzungen, Entzündungen des Uvealtraktus und Wanderung vom Pigment aus dem inneren Pigmentdepot des Auges in die Oberfläche. — Vogt (A. f. O.) beschreibt seine experimentellen Versuche über die Durchlässigkeit der durchsichtigen Medien des Auges für das Ultrarot künstlicher Lichtquellen. — Nach Salzer (A. f. A.) geht die Regeneration der Hornhaut von Zellen, die unter dem die Wände schließenden Epithelzapfen liegen und die große Ähnlichkeit mit Epithelzapfen haben, aus. — Um transparente Regeneration von Hornhautgewebe zu erhalten, darf nach Bonnefon und Lacoster (Ann. d'ocul.) der Substanzverlust nicht perforierend sein, er muß aseptisch ausgeführt und vor dem Eindringen von Keimen geschützt werden. Bei getrübtem Gewebe ist der Schnitt in den gesunden Teilen zu führen. — Erdmann (Z. M.) erhielt bei experimentellen Versuchen mit Äthylenchlorid parenchym. Hornhaut-Trübung und Schädigung des Linsenkapsel-Epithels. — Horowitz (Z. f. A.) teilt Versuche über den Einfluß von Kokaïn und Homatropin auf die Akkommodation und Pupillengröße mit. — Die Diathermie hat nach Clausnitzer (Z. M.) am normalen Auge gelegentlich Hypotonie, bei Iridocyklitis und Kerat. parenchym. tonometrisch nachweisbare Druckerhöhung zur Folge. — Sattler (Bericht d. ophth. Ges.) hat experimentell sichergestellt, daß die Diathermie Hyperämie der Ciliargefäße herbeiführt, wie sie sonst nur durch schmerzhaftere Reize bewirkt wird. — Ruben (A. f. O.) berichtet über intraokulare Transplantation von Rattensarkomen auf Tiere ähnlicher Gattung. — Pagenstecher (Arch. f. mikrosk. Anatomie und Ber. d. ophth. Ges.) bespricht seine erfolgreichen Versuche mit Naphthalinfütterung trächtiger Tiere und der Erzeugung verschiedener Starformen und Linsen-Mißbildungen usw. — van der Hoeve (Ned. Tyd. v. G.) führte einem trächtigen Kaninchen 3 mal Naphthol in den Magen ein; alle 5 Jungen zeigten Perinuklear-Star. — Nach Reis (A. f. O.) zeigen normale Linsen starke Cysteïn-Reaktion. Unreife Stare nur in den Rindenschichten, im Kerne nicht; überreife Stare und reife senile Stare ebenfalls nicht; Wundstare geben deutliche Cysteïn-Reaktion. — Aus den experimentellen Versuchen Römer's und Gebb's (A. f. O.) über Anaphylaxie mittels Linsen-Eiweißes geht hervor, daß Linsen-Eiweiß überhaupt für die Methode der Fieber-Reaktion nicht so geeignet

ist, wie Serum-Eiweiß. — Jess (A. f. A.) fand bei der Prüfung verschiedener Arten von Eiweiß-Körpern der Linse auf die Heffter'sche Reaktion, daß in der Alterstarlinse die löslichen Proteïnstoffe gegenüber dem unlöslichen Albumoid verschwinden. — Rübel (A. f. O.) bespricht die Versuche über die Durchlässigkeit der Iris für Licht bei der diaskleralen Sachs'schen Lampe im normalen und kataraktösen Auge. — Nach van der Hoeve (A. f. O.) ist die Vergleichung der elektrischen Leitungsfähigkeit von intraokularen Flüssigkeiten und Blutserum von Tieren nicht zuverlässig. Der osmotische Druck von Augenflüssigkeit und Blutserum zeigt zu große Schwankungen. — Ruben (Ber. d. ophth. Ges.) studierte an enukleierten Tieraugen und isolierten Augengeweben die von Fischer beschriebenen Quellungsvorgänge und ihre Beziehungen zum Augendrucke. — Wessely (Ber. d. ophth. Ges.) berichtet über weitere Beiträge zur Lehre vom Augendruck, über die Abhängigkeit desselben von Blutdruck, bzw. der Blutverschiebung im Körper, über seine Erhöhung durch intraokulare Vasodilatation und über den Einfluß der Augenbewegungen auf den intraokularen Druck. — Lederer (A. f. A.) gelang es mit Hilfe eines modifizierten Wessely'schen Manometers und der Leber'schen Kanüle einwandfreie Druckmessungen an sich bewegenden Augen graphisch aufzunehmen und die Steigerung des Binnendrucks nachzuweisen. — Tonometrische Messungen bei Anwendung gebräuchlicher Medikamente haben Rollet und Cartil (Rev. gen. d'opht.) und Toczyski (Z. M. und Z. f. A.) vorgenommen. — Mit Untersuchungen über den Adrenalingehalt des Blutes bei Glaukom haben sich Kleczkowski (Wiener klin. Woch.), Löhlein (Ber. d. ophth. Ges.) und Vogt und Jaffe (Z. M.) beschäftigt. — Knapp (Z. M.) berichtet über den Einfluß der Massage auf das normale und glaukomatöse Auge. — Löwenstein und Samuels (A. f. O.) beschreiben ihre Versuche des Glaskörper-Ersatzes durch Salzlösung bei Kaninchen. — Bartelotta (La clin. opht.) veröffentlicht Versuche mit aseptischem Fremdkörper im Glaskörper, die weder eine aktive Reaktion, noch eine Regenerationstendenz von seiten dieses Gewebes ergeben. — Behr (A. f. O.) bezweifelt nach den Resultaten seiner Versuche, daß beim Menschen ein hinterer Abfluß aus dem Auge durch den Sehnerven besteht. — Koyanagi (Z. M.) konnte bei seinen experimentellen Versuchen mit Blut-Injektionen in den Glaskörper gliöse Wucherungen und primäre Degenerations-Erscheinungen an der Netzhaut nachweisen. — Levinsohn (A. f. O.) hält nach weiteren experimentellen Versuchen an seiner Anschauung fest, daß Stauungspapille nur dann entsteht, wenn eine krankhaft veränderte Hirnflüssigkeit vorliegt. — Karplus und Kreidl (Z. M.) haben am Katzenhirn das Vorhandensein von Pupillenfasern im Traktus festgestellt und den Beweis erbracht, daß die zum Corp. genic. ext. nicht gelangenden Fasern bis zum vorderen Vierhügel, und zwar bis zu dessen anterolateralen Rande verfolgt werden können. — Elektrische Reizung der freigelegten Linse ruft Pupillenverengerung hervor. — Uffenrode (Münch. med Woch.) berichtet über Versuche mit Labyrinthreizung und die dabei auftretenden Augenmuskel-Reaktionen. — Rothfeld (Neurol. Centralbl.) stellte Versuche über die Beeinflussung des vestibulären Nystagmus durch Alkohol an. — Krauss (Ber. d. ophth. Ges.) konnte bei seinen Versuchen über die Beziehungen des Sympathikus zum Sehorgan keinen Anhalt gewinnen für die Annahme Landström's, daß die glatte Muskulatur des vorderen Augenhöhlen-Abschnittes Exophthalmus veranlassen könne. — Von van der Hoeve (Ned. Tyd. v. G.) rühren Versuche über den Einfluß von Salzen auf die Trübung und Quellung von Augensubstanzen in angesäuerter Augenflüssigkeit her. —

Wissmann (A. f. O.) weist nach, daß das normale Auge Substanzen enthält, die, in den Tierkörper gebracht, toxisch wirken. Ungiftig sind Linse und Glaskörper, giftig Uvea und Netzhaut; das Blut spielt dabei keine Rolle. — Morgenroth und Ginsberg (Berl. klin. Woch.) weisen die anästhesierende Wirkung des Chinin und einiger Chinin-Derivate für die Kaninchen-Hornhaut nach. — Nach Guglianetti's Versuchen an Kaninchen (Arch. di Ott.) hat die perkutane Anwendung des Jothions gleiche Wirkung, wie intern angewendete Jodmittel. — Witham (Arch. of Ophth.) hat Gradle's Versuche über die innere Desinfektionskraft des Hexamethylenamins fortgesetzt. — Ening (The americ. Journ. of ophth.) berichtet über 2 Fälle von Argyrose; starke Beladung der Gefäße und Lymphräume der Papillen mit Silberpigment. — Marenholtz (Z. f. A.) veröffentlicht die anatomische Untersuchung einer geschrumpften Bindehaut nach Pemphigus. — Pick (Münchener med. Woch.) bespricht die Phlyktänen-Bildung nach Einbringung des Inhaltes eines Impetigobläschens in den Bindehautsack. — Sokolow (Wjest. ophth.) veröffentlicht den histologischen Befund von angeborenen Bindehautgeschwülsten. — Rschanitzin (Wjest ophth.) einer angiomatösen Neubildung der oberen Übergangsfalte. — Landolt (Ann. d'ocul.) symmetrischer lipomatöser Dermoide der Übergangsfalte. — Cazaux (Arch. d'ophth.) kolloider Metamorphose der Lidbindehaut. — Histologische Untersuchungen amyloider Degeneration liefern: Kolominsky (Z. M.), Ruata (Arch. di Ott.) und Wawalin (Wjest. ophth.). — Plasmome der Konjunktiva beschreiben Deutschmann (Z. f. A.) und Shinowara (Nip. Gan. Zach.). — Fälle von Tuberkulose der Bindehaut Dmitrijew (Wjest. ophth.) und Rschanitzin (Wjest. ophth.). — Peter (A. f. A., amerik. Ausg.) erhielt nach Exzision eines Konjunktival-Papillom eine kleine Neubildung, die sich histologisch als Tuberkelknötchen erwies. — Stern (Centralbl. f. Augenh.) veröffentlicht einen Fall Parinaud'scher Conjunctivitis, als deren Ätiologie Tuberkulose sichergestellt wurde. — Melanosarkome der Bindehaut beschreiben: Bergmeister jun. (A. f. O.), Korschenianz (Wjest. ophth.) und Roper (Trans. of the ophth. Soc.). — Reis (A. f. A.) sah bei einem alten Trachom Pigmentflecke an der Lidbindehaut (Entstehung aus zerfallenden Eiweißarten des Trachoms). — Über Geschwülste der Karunkel berichten: Anselmi (Arch. di Ott.), Baudier und Velter (Arch. d'opht.), Rados (Z. M.) und Stoewer (Z. M.). — Über epibulbäre Sarkome: Koller (Arch. of Ophth.) und Verhöff (Arch. of Ophth.). — Suganuma und Hojo (Nip. Gan. Zach.) liefern den Befund einer Kerat. punkt. leprosa. — Takayasu (A. f. O.) beschreibt 2 Fälle von primärer Fett-Degeneration der Kornea mit ausgebreiteten Fett-Einlagerungen. — Löwenstein (Z. M.) bespricht den histologischen Befund einer Hornhaut-Degeneration mit dem Hyalin und Amyloid nahestehenden Degenerations-Produkten. — Velhagen (Münchener med. Woch.) den eines Leucoma adhaerens, bei dem sich zwischen den vorderen Hornhautlamellen eine dem Blut entstammende Art von Amyloid fand. — Monesi (Ann. di Ott.) den eines kongenitalen iridokornealen Staphylom (intrauterine Entzündung). — Stephenson (The Ophthalmoscope) ebenfalls den eines und zwar doppelseitigen Staphyloms (Entwicklungs-Störung im Bereich des Mesoderms). — Buchanan (The Ophthalmoscope) fand bei einer durchbluteten, grünlichen Hornhaut zahlreiche starkbrechende Körper, die nur in den hintersten Lamellen fehlten. — Duclos (Ann. d'ocul.) beschreibt ein aus einem Limbusdermoid entstandenes gelapptes Epitheliom. — Rosenhauch (Z. M.) bringt die histologische Beschreibung einiger Papillome der Hornhaut. — Nach Meyer (A. f. A.) handelt es sich beim Ektropium uveae

um die Wirkung eines in Schrumpfung geratenen Exsudates, in welches der Kopf der ektropionierten Pigmentlage eingebettet ist; nebstbei Schrumpfung aller Irisgewebe und Bildung neuen Bindegewebes in den vorderen Irisschichten. — Siegrist (Ber. d. ophth. Ges.) führt das Ektropium uveae auf eine durch Ernährungs-Störung im vorderen Bulbusabschnitt bedingte aktive Wucherung und Wanderung der Pigment-Epithelien auf die Irisvorderfläche zurück. — Ginsberg und Cohen (A. f. O.) beschreiben einen Pseudotumor der Iris bei noch nicht abgelaufener Iridocyklochorioiditis und Netzhautablösung. — Stephenson (La clin. opht.) veröffentlicht den Befund eines primären Melanosarkom der Iris. — Coats (Trans. of the Ophth. Soc.) den eines Irissarkom mit Konkretionen am Sehnerven-Eintritt und Corpora amylacea in der Netzhaut. — Lodberg (Hospitalstitende) den eines kavernösen Melanosarkom der Aderhaut mit Durchbruch durch die Netzhaut. — Fuchs (A. f. O.) bespricht den pathologisch-anatomischen Befund drei neuer Fälle von Initialformen des Aderhautsarkoms und zwei weitere Fälle von nekrotischem Sarkom der Aderhaut. — Toschiro Kambe (Z. M.) bringt den anatomischen Befund eines Augapfels nach expulsiver Blutung infolge von Star-Operation mit Lakunen-Bildung im Sehnerven; Wunde in der Aderhaut, krankhafte Veränderungen der Blutgefäße, Verflüssigung des Glaskörpers. — Akatsuka (Z. M.) beschreibt ein in die vordere Kammer gewuchertes Ciliarkörper-Sarkom. — Histologische Befunde von Ringsarkomen des Ciliarkörpers liefern: Alling und Knapp (Arch. of Ophth.), — Ischreyt (A. f. O.) und Reis (Z. f. A.). — Einen Fall von Melanosarkom des Ciliarkörpers veröffentlicht Agnesworth (The ophth. Rec.). — Pöllot (A. f. O.) bespricht einen Fall von sympathischer Entzündung, bei dem das sympathisierende Auge durch Verletzung erblindet und wegen Drucksteigerung iridektomiert worden war (Einklemmung des Iris-Stumpfes in die Wunde). In beiden Augen die von Fuchs beschriebenen Veränderungen. — Brown (A. f. O.) berichtet über ein vor vielen Jahren verletztes Auge, das anatomisch Zeichen sympathisierender Entzündung zeigte; das andre Auge blieb gesund. — Stimmel und Rotter (Z. f. A.) haben bei der anatomischen Untersuchung von Fällen von Hydrophth. cong. vorwiegend primäre kongenitale Veränderungen gefunden. — Christel (A. f. A.) fand bei angeborenem Buphthalmus haemorrh. reines Vorderkammer-Glaukom, durch Fehlen des Schlemm'schen Kanals bedingt. — Magitot (Ann. d'ocul.) sah unter kindlichem Glaukom Fälle mit Aplasie des Schlemm'schen Kanals als Mißbildung und solche mit entzündlichen Veränderungen. — Hüssels (Z. f. A.) bespricht den anatomischen Befund eines akut entzündlichen Glaukom, etwa 14 Tage nach dem Auftritt der entzündlichen Erscheinungen. — Nach Heerfordt (Ber. d. ophth. Ges.) wird das inflammatorische Glaukom hervorgerufen durch eine Falte an der Wand des Sinus vorticosus, die so gelegen ist, daß sie den Zugang zum Vortexskleral-Kanal sperrt. — Kümmel (A. f. A.) weist durch seine Untersuchungen nach, daß das gewöhnliche Glaukom, bei dem die Vorderkammer abgeflacht ist, nicht durch primären Verschluß des Kammerwinkels bedingt sein kann. — Nach Priestley Smith (The ophth. Rev.) ist Kleinheit des Auges und Mißverhältnis zwischen Größe der Linse und der des Auges eine der häufigsten Ursachen des Glaukom. — Ssiwzew (Wjest. ophth.) beschreibt den anatomischen Befund zweier Fälle von spontaner Ruptur der Hornhaut mit expulsiver Hämorrhagie bei absolutem Glaukom. — Stölting (A. f. O.) den eines Falles von Glaukom nach glatter modifizierter Linear-Extraktion (Kapsel-Einlagerung in die Hornhautnarbe). — Bietti (Z. M.) den eines Falles von glaukomatöser Exkavation der Papille

mit Neuritis optica. — Nach Fleischer (Ber. d. ophth. Ges.) stellen die Schnabel'schen Kavernen bei Glaukom eine Durchtränkung des okularen Sehnerven-Endes mit einer unter nicht unerheblichem Druck stehenden Flüssigkeit dar; Ursache der Durchtränkung: Lymphstase im Sehnerven-Ende durch Zirkulations-Störungen in den Zentralgefäßen. — Meissner und Sattler (A. f. A.) weisen anatomisch nach, daß nach Cyclodialyse die Narbe der Sklera nicht filtrationsfähig, der Suprachorioidalspalt für Flüssigkeit nicht durchgängig ist, und daß der Kammerwinkel sich stets verlegt. — Gilbert (A. f. O.) berichtet über einen Fall von angeborenem Totalstar, Lückenbildung an der hinteren Kapsel, Resten der Arteria hyaloidea und Netzhaut-Veränderungen. — Alt (The americ. Journ. of Ophth.) fand bei einem Morgagni'schen Star, nebst Sekundärglaukom, hydropische Degeneration des Kapselepithels und Tyrosin-Nadeln im Kern. — Paparcone (Arch. di Ott.) beschreibt einen Fall von Spontanresorption eines Alterstars, Sekundärglaukom mit Ciliarkörperatrophie und gänzliches Fehlen des Kapsel-Epithels. — Gourfein-Welt (Arch. d'ophth.) liefert den anatomischen Befund eines Lenticonus post. — Velhagen (Z. M.) den einer Bindegewebsbildung an der hinteren Linsenfläche unter dem Bilde eines Glioms. — Coats (A. f. O.) fand bei der von ihm als Retinitis haemorrh. ext. bezeichneten Krankheitsgruppe Blutungen in den äußeren Netzhautschichten, Durchbruch der Blutungen in subretinalen Raum und Umwandlung in narbige Gewebsmassen. — Ginsberg (A. f. O.) berichtet über Vorkommen lipoider Substanzen im Protoplasma der Netzhautzellen bei Retinitis albuminurica. — Ito (A. f. A.) über Gefäß-Veränderungen an der Gehirnbasis und Netzhaut bei einem Fall von Retinitis syphilitica hereditaria. — Köllner (Z. f. A.) über Fett-Ansammlungen im Gefäßlumen bei Diabetes mit dem charakteristischen Spiegelbild der Lipämie. — Sugamma (Z. M.) weist nach, daß die Pigment-Degeneration der Netzhaut eine selbständige Erkrankung der Netzhaut ist. — Anatomische Befunde von präretinalen Blutungen bringen Guzmann (Z. M.) und Komoto (Z. M.). — Rados (Z. M.) bespricht den histologischen Befund bei tuberkulösen Veränderungen der Netzhaut. — Purtscher (A. f. O.) das Krankheitsbild von Angiopathia retinae traumatica mit Lymphorrhagien des Augengrundes. — Leber (A. f. O.) berichtet über Retinaldegeneration durch Vorkommen multipler Miliaraneurysmen an den Enden kleiner Arterien. — Über retinale Cysten veröffentlichen histologische Untersuchungen Inouye (A. f. O.) und Velhagen (Z. M.). — Schieck (A. f. O.) beschreibt den anatomischen Befund eines Peritheliom eines Zentralgefäßes der Netzhaut, — Alt (The americ. Journ. of Ophth.) den einer aus alveolär gegliederten Spindelzellen-Gruppen bestehenden Geschwulst der Makula, — Deutschmann (Z. f. A.) den eines atypischen Netzhautgliom, — Sugamma (Nip. Gan. Zach.) den eines Pseudogliom. — Pick und Bielschowsky (Berl. klin. Woch.) fanden nach Methylalkohol-Vergiftung in der Retina Chromatolyse, Auflösung der fibrillären Substanz und fettigen Zerfall der Opticusfasern. — Sattler jun. (A. f. O.) sah bei Erblindung nach Arsacetin-Injektion Entartung nervöser Elemente ohne entzündliche Vorgänge. — Wittich (Z. M.) schildert den histologischen Befund eines Auges mit einem aus der Art. centr. retin. in das Auge gelangten Cysticerkus. — Danis und Geerts (Ophthalmology) fanden bei der Sektion eines Falles von Stauungspapille ein spindelzelliges Gliom. — Nach Behr (Ber. d. ophth. Ges.) ist die Stauungspapille in letzter Linie nur der ophthalmoskopische Ausdruck eines im Nerven vorhandenen allgemeinen Ödems. — Behr (Z. M.) weist nach, daß sich im Anschlusse an perforierende Bulbus-Verletzungen und an mit starker Hypotonie einher-

gehenden Erkrankungen des vordern Bulbus-Abschnitts eine typische Stauungspapille entwickeln kann. — Terrien (Arch. d'opht.) untersuchte einen Mikrophthalmus, der sich als kongenitale retrobulbäre Cyste des Sehnerven erwies. — Ogawa (A. f. A.) beschreibt eine kavernöse Degeneration des Sehnerven in einem nicht glaukomatösen Auge, — Rutson James (Trans. of the Ophth. Soc.) eine hyaline Degeneration am Sehnerven, — Krauss (Z. f. A.) ein vor den Zentralgefäßen der Netzhaut ausgehendes Angiosarkom, — Komoto (Z. M.) eine Solitär-Tuberkulose des Sehnervenkopfes, — Shinowara (Nip. Gan. Zach.) ein Rundzellensarkom der Sehnervenscheide mit Orbitalphlegmone, — Koyanagi (Z. M.) einen primären Sehnerventumor, der sich als Gliom erwies, — Ostwazaturow (Wjest. ophth.) eine subdurale Sehnervengeschwulst ohne Beteiligung des Augapfels, die vorwiegend aus proliferierendem ödematösem Gliagewebe bestand. — Stargardt (Ber. d. ophth. Ges.) weist nach, daß bei Sehnervenschwund infolge von Tabes und progressiver Paralyse der intrakranielle Opticus und das Chiasma den Hauptsitz der Entzündung bilden. — In einem Falle von multipler Sklerose fand Velter (Arch. d'opht.) am Sehnerven und Chiasma Sklerose der Neuroglia, Sklerose des interfaszikularen Bindegewebes und perivaskuläre Veränderungen der Zentralgefäße. — Chaillous (Ann. d'ocul.) sah bei 4 Fällen Abduzenslähmung als ein Frühsymptom bei malignen Tumoren. — Wätzold (Deutsche med. Woch.) bezeichnet das Chalazion als eine Granulationsgeschwulst, die durch entzündliche Nachschübe in einem Zustand chronischer Entzündung erhalten wird. — Velhagen (Centralbl. f. Augenh.) beschreibt eine seltene Form von Fibroma molluscum am Augenlide. — Chaillous (Ann. d'ocul.) einen Fall von Dermo-Epitheliom, — Krauss (Z. f. A.) ein Ganglio-Neurom des Augenlides, — Trapensonzew (Wjest. ophth.) ein unpigmentiertes Nävus in der Gegend des oberen Tränenpunktes. — van Lint und Steinhaus (Ann. d'ocul.) beschreiben symmetrische Xanthome in Taubeneigröße. — Rössler (Z. M.) veröffentlicht eine Pachydermia lymphangietatica mit Vereiterung der regionären Lymphdrüsen. — Gabrielides (Ann. d'ocul.) eine Lokalisation am Lide bei Recklinghausen'scher Krankheit. — Morax und Landrien (Ann. d'ocul.) eine hyaline Degeneration des subkonjunktivalen und epitarsalen Gewebes beider Oberlider bei einer Diabetikerin. — Herzog (Berliner klin. Woch.) bringt den histologischen Befund der Lider Trachomatöser mit fast völliger Alspekie des Wimperbodens und zahlreichen Demodexmilben in den Follikeln. — Anatomische Beschreibungen von Tumoren der Tränendrüse geben: Knapp (Arch. of Ophth.) und de Lapersonne (Arch. d'opht.). — Nach anatomischen Untersuchungen von Tränensäcken glaubt Piccillo (Ann. di Ott.) annehmen zu können, daß bei der großen Mehrzahl von Fällen von Dakryocystitis chronica eine trachomatöse Schleimhaut-Affektion vorhanden ist. — Tooke (Arch. of Ophth.) fand bei der Untersuchung einer großen Zahl exstirpierter Tränensäcke zweimal gestielte Polypen in der Nähe des Ductus nasolacrymalis. — Pokrowsky (Ann. d'ocul.) konstatierte bei der Untersuchung eines Tränensack-Polypen zirkumskripte Hyperplasie der Schleimhaut durch chronische Entzündung. — Histologische Befunde von Orbitalsarkomen veröffentlichen Allport (The ophth. Rec.), Charlet (Rev. gen. d'opht.), Fage (Rec. opthth.) und Posey (The ophth. Rec.) — Von Endotheliomen: Kako (Nip. Gan. Zach.) und Posey (Americ. Journ. of Ophth.). — Von Chloromen: Bedell (Ann. of Ophth.) und Sattler (Arch. of Ophth.). — Ein von der Stirnhöhlenwand ausgehendes Osteom der Orbita beschreibt Spasski (Wjest. ophth.), einen vom Siebbein ausgehenden Tumor,

der einen Teil des Tränenbeines und die Papierplatte in die Orbita hineingetrieben hatte, Alt (The americ. Journ. of Ophth.), eine von den Ethmoidalzellen ausgehende Knochenwucherung, die aus der Nasenhöhle in die Orbita drang, Post (The americ. Journ. of Ophth.). — Kraus und Sauerbruch (Deutsche med. Woch.) veröffentlichen ein angeborenes intrakranielles Epidermoid der Stirnhirngegend mit Durchbruch in die Orbita. — Martin (Ophthalmology) sah eine tödlich verlaufende Thrombose des Sinus cavernosus bei einem einfachen Furunkel des Nasenknorpels, — Noceti (Arch. de Oft. Hisp. Americ.) einen Fall von Tuberkulose des Pons. — Pierre Marie und Leri (Rec. d'opht.) fanden doppelseitige Erweichungsherde der Sehsphären bei drei Individuen, die an kortikaler Erblindung gelitten hatten. — Pichler (Z. f. A.) fand als Ursache eines Enophthalmus traum. Faszienzerreißung, Zertrümmerung der äußeren Augenhöhlenwand und Verminderung des Fettgehaltes. — Rubert (Wjest. ophth.) konnte in 3 Fällen von perforierenden Verletzungen, bei denen das 2. Auge sympathisch erkrankt war, die Ansicht Fuchs über die Spezifität des pathologisch-anatomischen Bildes im sympathisierenden Auge bestätigen. — Kuffler (Zwangl. Abhandl.) bespricht die diagnostischen und therapeutischen Hilfsmittel, die die Augenheilkunde der Immunitäts-Forschung dankt. — Kraupa (A. f. O.) fand mittels der Komplementbindungs-Methode, daß parenterale Einverleibung von Hornhaut-Grundsubstanz bei Kaninchen Antikörper-Bildung auslöst. — Marx (A. f. O.) Einheilungsversuche von Bakterien im verletzten Tierauge ergeben, daß lebende und fortpflanzungsfähige Keime im Auge verweilen können ohne akute Symptome hervorzurufen. — Nach Salus (Z. M.) ist Deutschmann's Angabe von der Umwandlung gelber Sarzine in weiße Diplokokken durch einmalige Tierpassage nur durch mangelhafte Technik erklärlich. — Nach Filatow (A. f. A.) erweist sich der Heubacillus für das Tierauge als pathogen. — Browning (The ophth. Rev.) spricht sich für den direkten Ausstrich in der Bakteriologie der Konjunktiva aus. — Ruata (Arch. di Ott.) hat zwei neue Mikrokokken aus dem Bindehautsack des Schweins isoliert; beide nicht pathogen. — Nach Ruata (Arch. di Ott.) zeigen Rindvieh und Pferde einen großen Reichtum der Bindehautflora. — Vederame (Z. M.) fand Weichselbaum'sche Meningokokken an einer ganz gesunden menschlichen Bindehaut. — Wakisaka (Nip. Gan. Zach.) beschreibt eine durch Koch-Weeks-Bazillen erzeugte epidemische Conjunctivitis. — Dalmer (Beitr. z. Augenh.) beobachtete bei einem Neugeborenen eine Misch-Infektion von Gonococcus und Staphylococcus (Conjunctivitis, Rhinitis und eitrige Otitis). — Camille und Henri Fromaget (Ann. d'ocul.) beschreiben miliare Abszesse der Konjunktiva, deren Inhalt eine Reinkultur von Staphylococcus aureus war. — Nach Metafune und Albanese (Z. M.) ist das Vorkommen bzw. die Nachweisbarkeit von Pneumokokken auf der normalen Bindehaut ohne erkennbare äußere Ursachen einem Wechsel unterworfen. — Reid (Brit. med. Journ) beobachtete das epidemische Auftreten einer Pneumokokken-Conjunctivitis. — Untersuchungen über Zelleneinschlüsse, Trachomkörperchen usw. bei Konjunktival-Erkrankungen veröffentlichen: Addario (A. f. A.), Botteri (Z. M. und Wiener klin. Woch.), Gabrielidès (Arch. d'opht.), Löhlein (A. f. A.) und Metafune (Ann. d'ocul.). — McKee (The ophth. Rec.) gibt eine Methode des schnellen Nachweises der Gonokokken an. — Nach Rollet's und Aarend's Versuchen (Rev. gen. opht.) scheinen bei Gonococcus-Infektion mehr die produzierten Toxine die Veränderungen am Auge zu erzeugen. — Über tuberkulöse Conjunctivitis unter dem Bilde der Parinaud'schen Conjunctivitis berichten: Adam und Wätzold (A. f. O.)

und Meisner (Z. f. A.). — Fromaget (Ann. d'ocul.) beschreibt einen Fall von Staphylokokken-Conjunctivitis, die ihrem klinischen Bilde nach der Parinaud'schen Conjunctivitis ähnlich war. — Adams (Ophthalmology) berichtet über eine vom Hunde übertragene Parinaud'sche Bindehaut-Entzündung (Pneumokokken). — Nach Starodubzewa (Wjest. ophth.) scheinen Protozoen bei der Parinaud'schen Conjunctivitis eine Rolle zu spielen. — Die Voraussetzung der Wassermann-Bruck'schen Theorie, daß das Zusammenstoßen von tuberkulösen Antigen und tuberkulös-komplementbindenden Antikörpern Leukocyten als Komplementträger entlockt findet nach Schieck (Deutsche med. Woch.) bei Versuchen in der vorderen Kammer des Kaninchens keine Bestätigung. — Straub (Ned. Tijd. v. G.) berichtet über experimentelle tuberkulose Cyklitis durch Einführen eines mit Tuberkelbazillen behafteten Faden. — Krusius (Deutsche med. Woch.) sah bei experimenteller Perlsucht-Infektion der Kaninchen-Hornhaut keine Beeinflussung durch Tuberkulin-Präparate. — Zades (A. f. O.) Untersuchungen über die Antikörper der Hornhaut sprechen für die Möglichkeit serotherapeutischer Beeinflussung kornealer Infektions-Krankheiten. — Pincus (A. f. A.) berichtet über den Befund bei endogenen gonorrhoischen Hornhaut-Affektionen. — Löwenstein (Z. M.) beschreibt den klinischen nnd histologischen Befund des Diplobazillen-Geschwürs. — Buchanan (The Ophthalmoscope) heilte ein Diphtherie-Bazillen enthaltendes Hornhautgeschwür mit Antitoxin-Serum. — Oguchi (A. f. O.) fand bei Skleralruptur: Uveitis und Hohlräume in der Netzhaut am hinteren Pole. Toxinwirkung wurde angenommen. — Cosmettatos (A. f. A.) beschreibt einen Fall von metastatischer Chorioiditis infolge von Pneumonie; Pneumokokken im Glaskörper. — Beauvieu und Lacoste (Arch. d'opht.) beobachtete eitrige Metastase an den Augen bei einer schweren Pneumokokkenseptikopyämie. — Kümmel (A. f. O.) bespricht Versuche einer Serum-Reaktion der sympathischen Ophthalmie (praktisch noch nicht verwertbar). — Deutschmann (A. f. O.) fand bei sympathischer Ophthalmie Diplokokken, die sich nach Gram nicht entfärbten; diesen Gram-positiven Diplococcus sieht er als Erreger der sympathischen Ophthalmie an. — Nach Tschirkowsky (Z. M.) erzeugt die Entfernung der Linse aus dem Auge einen erhöhten Übergang der Antikörper in das Kammerwasser, und zwar selbst dann, wenn alle Erscheinungen reaktiven Charakters nach der Operation geschwunden sind. — Arisawa (Ber. d. ophth. Ges.) vergleicht die spezifischen Eigenschaften der Linse und Uvea mit den biologischen Eigenschaften der andren Körpergewebe und sucht sicherzustellen, wie weit sie imstande sind, gegen sich eine Antikörperbildung hervorzurufen. — Durch Impfungen mit einer Reihe von Keimen von Saprophyten erzielte Kuffler (Ber. d. ophth. Ges.) schwere eitrige Entzündung des Glaskörpers, viel schwächere Entzündungserscheinungen ergaben Hefearten. — Peretz (Rev. gen. d'opht.) sah eine Staphylokokken-Metastase bei einer Diabetikerin mit Furunkel im Genick. — Bourdier (Arch. d'opht.) berichtet über experimentelle endogene Sporotrichose-Infektion beim Hunde. — Chaillous (Ann. d'ocul.) über einen Fall von disseminierter, knötchenförmiger Sporotrichose mit intraokularem Herd und Perforation durch die Sklera. — Dimitreff (Wjest. ophth.) über einen Fall von Lid-Tuberkulose unter dem Bilde eines Granuloms. — Nach Ishihara (Z. M.) entsteht Perlèche durch Morax-Axenfeld'schen Diplobacillus und durch Übertragung des Diplobacillus, der Perlèche auf das Auge typische Blepharo-Conjunctivitis. — Igersheimer (Ber. d. ophth. Ges.) gelang es durch intra-

arterielle Injektionen von Spirochäten Mischkulturen beim Kaninchen typische Augensyphilis zu erzeugen.

Augen-Operationen: Denig (Münch. med. Woch.) berichtet über Exzision der perikornealen von Kalk verätzten Bindehaut und Einpflanzung von Lippenschleimhaut, — Warschawsky (Wjest. ophth.) über Fälle von Kuhnt'scher Knorpel-Ausschälung bei Trachom. — Jobson (The ophth. Rec.) Über Ausschälen von Hornhautnarben mit sorgfältiger Schonung der Descemetis. — Komoto (Centralbl. f. Augenh.) über ein einfaches Verfahren zur Abtragung eines großen Hornhaut-Staphyloms. — Neue Operations-Verfahren bei Keratokonus besprechen: Cland Worth (Trans. of the ophth. Soc.), Grunert (Ber. d. ophth. Ges.) und Maddox (Ophth. Rev.). — Nach Magitot (Arch. d'opht.) liefert die Keratoplastik direkt oder mit konservierter Hornhaut gegenwärtig bessere Resultate, als die „reparierende Keratektomie". — Mende (Z. M.) gibt eine dem Czermak'schen Verfahren ähnliche Iridoektomie an, um selbst bei sehr seichter oder aufgehobener Kammer zu operieren. — Elschnig (Z. M.) beschreibt eine Verbesserung der Wecker'schen Iridektomie. — Dor (La clin. opht.) bringt kritische Besprechungen der neuen Glaukom-Operationen. — Terson (Ann. d'ocul.) empfiehlt bei hämorrhagischem Glaukom konservativ vorzugehen; bei noch sehendem Auge vordere Sklerektomie mit Iridektomie. — Gilbert (Bericht d. ophth. Ges.) bezeichnet die Sklerotomie als unschädlichste Operation bei Glaucoma simplex. — Bettremieux (Ann. d'ocul.) empfiehlt zur Heilung und als Prophylaxe des Glaukoms die perikorneale, nicht perforierende Sklerotomie. — Lagrange (Arch. d'opht.) wendet die perforierende vordere Sklerektomie außer bei Glaukom auch bei Buphthalmus, Staphylom, Keratoglobus, Keratokonus und bei sekundärer Drucksteigerung nach Star-Operation an. — Maklakow (La clin. opht.) befürwortet die Sclerotomia obliqua. — Wicherkiewicz (Ann. d'ocul.) die gekreuzte hintere Sklerotomie, namentlich bei Glaucoma simplex und haemorrhagicum sowie dann, wenn andre Verfahren versagen. — Klein (Wiener med. Woch.) hatte gute Erfolge von Sklerotomie bei 3 Fällen von Embolie der Retinalarterien. — Smith (The Ophthalmoscope) empfiehlt die Keratosklerektomia nach Elliot bei Glaukom. — Elliot (The Ophthalmoscope) macht auf die Häufigkeit von Glaukom als Komplikation der Cataracta in Indien aufmerksam; sklerokorneale Trepanation anzuwenden. — Die Vorzüge der Elliot'schen Trepanation besprechen: Kayser (Z. M.), Schnaudigel (Ber. d. ophth. Ges.), Stock (Z. M.) und Webster (Ophthalmology). — Joung (The Ophthalmoscope) entfernt bei Glaukom 2 Scheiben aus der Lederhaut durch Trepanation. — Nach Meissner und Sattler (A. f. A.) scheint die Cyclodialyse bei Glaucoma simplex noch die besten Erfolge zu bieten. — Mayow (The Ophthalmoscope) sucht bei Glaukom den Vorderkammer-Abfluß durch Einführung eines Seidenfadens nach dem subkonjunktivalen Gewebe zu ziehen. — Zorab (The Ophthalmoscope) drainiert bei Glaukom wie Mayow. — Segal (Wjest. ophth.) berichtet über eine ungewöhnliche Art von Operation bei einem durch Linsenluxation in den Glaskörper bedingten Sekundärglaukom. — Legenius (Z. M.) hatte bei Schmerzen infolge absoluten Glaukoms günstige Erfolge von der Neurektomia optico-ciliaris nach Golowin. — Adam (The Ophthalmoscope) heilte einen Buphthalmus durch Trepanation und Iridektomie. — Elschnig (Ann. of Ophth) berichtet über 287 Fälle von Star-Ausziehung mit Iriseinschnitt. — Derselbe Autor (Med. Klinik) gibt eine Übersicht über den gegenwärtigen Standpunkt in der Therapie des Alterstars. — Dor (l'Opht. prov.) beschreibt ein sicheres Operations-Verfahren bei Staren mit

langsamer Entwicklung. — Treitel (Ber. d. ophth. Ges.) berichtet über die Art und Weise seiner Vorbereitung des Auges für die Star-Operation. — Vital-Berard (l'Opht. prov.) beschreibt die Art seines Vorgehens bei der Star-Extraktion. — Smith (Arch. of Ophth.) berichtet über die Resultate seiner Star-Extraktionsmethode an 132 Fällen. — Vail (Arch. of ophth.) hat gute Erfolge von Smith's Star-Extraktion. — Sameh Bey (La clin. opht.) berichtet ebenfalls über gute Erfolge von der Ausziehung des Stars samt Kapsel. — Nach Stanculeanu (Z. M.) war von 240 nach seinem Verfahren intrakapsulär extrahierten Staren bei 58 % die Kapsel unverletzt. — van Lint (The Ophthalmoscope) empfiehlt eine neue Art von Bildung eines Bindehautlappens bei der Star-Extraktion zur Verhütung von Infektion. — Fox (Ophthalmology) hat die Star-Operation von van Lint in 30 Fällen mit gutem Erfolge ausgeführt. — Elliot (The ophth. Rev.) berichtet über Fälle von Starstich, die in Süd-Indien von Starstechern ausgeführt werden. — Terson (Arch. d'opht.) gibt ein Verfahren zur Entfernung kleiner flottierender Linsenkerne an. — Lagrange und Lacoste (Arch. d'opht.) beschäftigen sich mit der Ätiologie von Komplikationen bei einer größeren Zahl von Star-Operationen. — Gifford (The ophth. Rec.) empfiehlt bei nicht schließenden Hornhautwunden nach Star-Operation, das Weglassen des Verbandes. — Jocqs (La clin. opht.) bespricht die nicht von Infektion herrührenden Entzündungs-Erscheinungen als Folge von Star-Operation. — Lacompte (Ann. d'ocul.) sah 3 Tage nach linearer Star-Extraktion hereditär syphilitische Keratitis parenchymatosa auftreten. — Re (Arch. di Ott.) eine Glaskörperblutung 7 Tage nach Katarakt-Extraktion ohne nachweisbare Ursache. — Bray (Ophthalmology) warnt vor zu frühzeitiger Diszission des Nachstars. — Cerise (Ann. d'ocul.) gibt ein kombiniertes Verfahren zur Extraktion der in die Vorderkammer luxierten Linse an. — Bettremieux (Ann. d'opht.) bespricht die Technik und Indikation der neueren Operationen der Netzhaut-Ablösung. — Derselbe Autor berichtet (l'Opht. prov.) und Ophthalmology) über sowohl durch einfache Sklerektomie, als auch durch Ausschneidung eines Lederhautlappens ohne Perforation geheilte Fälle von Ablatio retinae. — Kuhnt (Z.-f. A.) beschreibt ein einfaches Verfahren einer dosierbaren Rücklagerung eines Schielmuskels. — Elschnig (Z. M.) beschreibt die Technik der Augenmuskel-Vorlagerung. — Bettremieux (Arch. d'opht.) tritt für die Tenotomie am nicht schielenden Auge bei Strabismus convergens ein. — Dimmer (Wiener klin. Woch.) zieht die doppelseitige Vorlagerung bei Strabismus concom. allen andren Methoden vor. — Lange (Z. M.) gibt eine Methode der Befestigung des Schielmuskels bei der Vorlagerung an. — Nach Landolt (Arch. d'opht. und Ber. d. ophth. Ges.) muß bei der Operation an den Vertikal-Motoren mehr als bei den Horizontal-Motoren auf eine starke erstmalige Überkorrektion gesehen werden, um ein befriedigendes Resultat zu erhalten. — Suffa (A. f. A., amerik. Ausg.) beschreibt neuerdings die Muskel-Verkürzungs-Operation und das Vorgehen bei derselben. — Cooper (The Ophthalmoscope) sah Blaufärbung des Operations-Gebietes nach Eröffnung der Tenon'schen Kapsel bei Vorlagerung. — Neue Ptosis-Operationen veröffentlichen Fergus (Ophth. Rev.) und Komoto (Centralbl. f. Augenh.). — Fromaget (l'Opht. prov.) hat eine angeborene Ptosis durch Motais'sche Operation geheilt. — Ruschkowsky (Wjest. ophth.) hat die Durchtrennung der vier Recti nach Wicherkiewicz in einigen Fällen von sympathischer Erkrankung erfolgreich ausgeführt. — Nach Darrieur (Ann. d'ocul.) ist Panophthalmie traumat. Ursprunges durch aseptische Enukleation zu heilen; sie wirkt auch

günstig bei metastatischen Panophthalmien auf die Allgemein-Infektion. — Die Fett-Einheilung nach Enukleation befürworten Tschirkowsky (Z. M.) und Waldstein (Z. M.). — Bioletti (Ann. di Ott.) empfiehlt die Abtragung des vorderen Segmentes des Auges zum Zwecke der Einlage einer Prothese. — Sattler (Ber. d. ophth. Ges.) versuchte Transplantationen von Rippenknorpeln zur Erzielung eines gut beweglichen Stumpfes für das künstliche Auge. — Weekers (La clin. opht.) gibt einen operativen Eingriff gegen die Narbenstränge der Bindehaut, die das Tragen einer Prothese verhindern, an. — Barraquer (La clin. opht.) empfiehlt zur Vermeidung der Retraktion des Konjunktivalsackes beim Tragen einer Prothese einen Lidsperrer zur Dehnung des Bindehautsackes. — Wray (Trans. of the ophth. Soc.) bespricht die Behandlung der Trichiasis mit dem Thermokauter. — Wicherkiewicz (A. f. O.) gibt eine modifizierte Jäsche-Arlt'sche Trichiasis-Operation an. — Sameh-Bey (La clin. opht.) eine Modifikation der Trichiasis-Operation nach Anagnostakós-Panas. — Chronis (Arch. d'opht.) eine Radikal-Operation (Schwächung bzw. Verdünnung des Tarsus) gegen Trichiase und Entropium. — Oretschkin (Wjest. ophth.) eine modifizierte Snellen'sche Entropiumoperation. — Elentheriades (Arch. d'opht.) ein kombiniertes Verfahren zur Operation des trachomatösen Entropium. — Claiborne (A. f. A., amerik. Ausgabe) tritt für das Heisrath'sche Verfahren ein. — Rollet (Rev. gen. d'opht.) bespricht die Wahl des Operations-Verfahrens bei Lidbildung je nach der Art des Krankheitsbildes. — Ischreyt (Münch. med. Woch.) gibt ein Verfahren für den Ersatz des Unterlides an. — Tamannscheff und Greiz (Z. M.) machten den Versuch einer Plastik des tarsalen Teiles des Oberlides mit Benutzung eines gestielten Bindehautlappens. — Lotine (Ann. d'ocul.) bevorzugt bei der Blepharoplastik die gestielten Lappen. — Kriwonosson und Perimon (Wratsch) besprechen den Ersatz des untern Lides durch einen Hautknorpel-Lappen aus der Ohrmuschel. — Kumagai (Z. M.) konnte bei zur Lidbildung verwendeten Ohrknorpel-Hautlappen Resorption der Knorpelzellen und Eindringen neuer Bindegewebszüge von der Umgebung ins Knorpelgewebe konstatieren. — Salva (l'Opht. prov.) bewirkt Verschluß der Tränenröhrchen mittels des Thermokauters. — Mathice (Z. M.) hält die Entfernung des Tränensackes bei eitriger Dakryocystitis für eine wichtige prophylaktische Maßregel; bedeutendes Sinken des Pneumokokken-Gehaltes im Bindehautsack nach der Operation. — Nach Valois und Lemoine (Ann. d'ocul.) ist die Tränensack-Exstirpation die einzige richtige Behandlung bei Erkrankungen der Tränenwege. — Barck (A. f. A., amerik. Ausg.) gibt ein vereinfachtes Verfahren der Tränensack-Entfernung an. — Toti (Z. f. A.) bespricht den Wert der Dakryocystorhinostomie nach einer 7jähr. Erfahrung. — Bryan (Ann. of Ophth.) hat gute Erfolge von einer Art submukösen Dakryocystorhinostomie. — Ginzburg (Z. M.) bezeichnet die Unterbindung der Vena ophthalm. als die sicherste Behandlungs-Methode des pulsierenden Exophthalmus. — Lystad (Z. M.) hat bei einem Falle von pulsierendem Exophthalmus nicht nur die Carotis interna und externa, sondern auch die Vena jugularis communis unterbunden. — Kuhnt (Z. f. A.) gibt ein neues Verfahren an, um bei hochgradigem Basedow'schen Exophthalmus mit Hornhautulzerationen den Druck in der Orbita zu entlasten. — Gifford (The ophth. Rec.) hat die Krönlein'sche Operation modifiziert. — Nach Hippel (Ber. d. ophth. Ges.) kann der Balkenstich bei Stauungspapille eine vollständige bis zu $2^1/_2$ Jahren festgestellte Heilung ohne Atrophie herbeiführen; wo er versagt, bewirkt eine Dekompressiv-Trepanation Heilung. — Bed-

narski (A. f. A.) berichtet über 5 Fälle, Kinder betreffend, bei denen er den Balkenstich nach Anton-Bramann vorgenommen hatte. — Payr (Deutsche med. Woch.) ist für eine frühzeitige Dekompressiv-Trepanation und einen frühzeitigen Balkenstich bei Stauungspapille. — Haase (Z. M.) berichtet über eine erfolgreiche Entfernung eines Kupfersplitters aus dem Glaskörper. — Lamb (Ophthalmology) über 5 Fälle von Entfernung von Eisensplittern aus dem Augeninnern mit dem Handmagneten von Sweel. — Well (The americ. Journ. of Ophth.) sucht Eisensplitter, gleichviel wo sie sitzen, mittels Haab'schen Riesen-Magnet durch die Hornhaut zu entfernen; nur außergewöhnlich große Fremdkörper entfernt er durch eine noch klaffende Skleralwunde hinter der Ciliarkörper-Region. — Haase (Z. M.) beschreibt eine Stiletnadel zum Entfernen von Fremdkörpern der Hornhaut. — Ewing (The americ. Journ. of Ophth.) eine Pinzette mit zangenartigen Blättern zum Entfernen der Linsenkapsel. — Allport (The ophth. Rec.) eine Modifikation der Schieberpinzette. — Rayner und Batten (Trans. of the ophth. Soc.) eine Fixationsgabel zur Unterstützung der Naht-Anlegung bei der Vornähung. — Haas (Woch. f. Ther. u. Hyg.) ein neues Instrument zur Technik der Vorlagerung. — Ehrhardt (The americ. Journ. of ophth.) eine neue Lidklemme. — Haase (Z. M.) einen Leuchtstift zum Aufsetzen auf augenärztliche Instrumente. — Stock (Z. M.) eine neue Operationsfeld-Beleuchtung. — Layson (The ophth. Rec.) einen Augen-Verband, der sich leicht lüften läßt, ohne ihn ganz abzunehmen. — Neuhann (Med. Klinik) empfiehlt Eusemin als Lokalanästhetikum. — Contino (La clin. opht.) verwertet die Anästhesie vermittelst elektrolytischer Einführung der Anode bei kleineren Operationen. — Agricola (Z. M.) befürwortet die Skopomorphin-Mischnarkose bei Augen-Operationen.

Therapie der Augenkrankheiten: Nach Pitzmann (Theamer. Journ. of Ophth.) sind Collargol und Argyrol gute Antiseptica aber schlechte Keimtöter, gute Keimtöter sind: Protargol, Ichthargol, Albargin, Novorgan. — Kaz (Z. M.) hat gute Erfolge von Präzipitatsalbe bei epidemischem Bindehaut-Katarrh gesehen. — Tristaino (Arch. di Ott.) empfiehlt bei Trachom Kusylol. — Rudas (A. f. A.) Jodsäure-Ätzungen. — Goldzieher (Centralbl. f. Augenh.) berichtet über die Heilung eines schweren Trachoms durch Blennorrhoe-Inokulation. — Nach Rössler (Wiener klin. Woch.) bietet die Kohlensäureschnee-Behandlung bei Trachom keine Vorteile. — Lagrange (l'Opht. prov.) behandelt eitrige granulöse Ophthalmie mit Lapis und Kupfersulfat; chronische Formen mit Bürsten der Konjunktiva. — Grosz (Deutsche med. Woch.) bespricht die Vorkehrungen, die er für die Bekämpfung des Trachoms in Ungarn für notwendig hält. — Terson (La clin. opht.) erörtert die Anwendung von Höllenstein-Lösung, Protargol und Argyrol bei Augeneiterung der Neugeborenen. — Herrenschwand (A. f. O.) wendet Einstäubungen von Airol bei Gonoblennorrhoe an. — Wolffberg (Woch. f. Ther. u. Hyg.) Syrgol. — Goldzieher (Arch. d'opht.) strömenden Dampf. — Colombo (Z. M.) Gonokokken-Serum. — Wiszenius (Fins. läkar. Handl.) sah günstige Wirkung der Jontophorese bei Hypopion-Keratitis. — Cantonnet (Le progr. med.) kauterisiert mit Jodtinktur bei Hornhaut-Ulzeration. — Brailey (Trans. ophth. Soc.) empfiehlt Allantoin bei Ulc. corn. und parenchym. Keratitis. — Gebb (Ber. d. ophth. Ges.) bespricht die Leistungsfähigkeit der Anilinfarbstoffe bei der Diplobazillen-Infektion. — Verwey (A. f. A.) befürwortet die Anwendung von Peroxydase bei Kerat. parenchym. Hornhaut-Trübungen nach Bleiessig usw. — Mitchell (Trans. ophth. Soc.)

hat gute Erfolge von Kohlensäureschnee bei Ulcus rodens. — Gebb (A. f. A.) bezeichnet die Anwendung großer Serum-Mengen zurzeit als die beste Therapie des Ulcus serpens. — Ohm (Centralbl. f. Augenh.) gibt einen Apparat zur Reinigung des Ulcus serpens (Saug-Verfahren) an. — Gunnufsen (Z. M.) macht auf die Häufigkeit der Steigerung des intraokularen Druckes bei Ulcus serpens aufmerksam, daher Vorsicht mit Atropin. — Hirsch (Woch. f. Ther. u. Hyg.) wendet bei postoperativen Augen-Entzündungen Injektionen von Hydr. oxycyan. mit Acoin an. — Dutoid (Z. f. A.) bespricht die interne Jodtherapie als Prophylaxe des Glaukom bei zu Glaukom Disponierten. — Hippel (Zwangl. Abhandl.) betont die Wichtigkeit der Kontrole mittels des Tonometers bei Glaukom-Behandlung. — Markbreiter (Arch. d'opht.) bespricht die durch Osmose zu erreichende Kombination der Wirkung von Filtration und Pilokarpin bei Glaukom. — Arlt (Woch. f. Ther. u. Hyg.) behandelt das Glaukom mit gepulvertem Pilokarpin und Dionin bei Dauerkompression der Tränenröhrchen nebst Pilokarpin-Einträuflungen. — Greven (Woch. f. Ther. u. Hyg.) sah von Arlt's Therapie gute Erfolge. — Weekers (La clin. opht.) bespricht die Wirksamkeit einzelner Kalksalze bei der innerlichen Behandlung des Glaukoms. — Chevallereau (La clin. opht.) sah günstige Wirkung von Jodkollyrien bei Katarakte. — Smith (La clin. opht.) von subkonjunktivalen Injektionen von Quecksilbercyanid bei beginnendem Alterstar. — Elschnig (A. f. O.) hatte in einigen Fällen Erfolge mit Glaskörper-Ersatz durch Kochsalz-Lösungen. — Dor (La clin. opht.) hat bei einem Falle von Glaskörper-Blutung Glaskörper-Flüssigkeit vom Pferde, ohne den geringsten Erfolg injiziert. — Nach Domec (La clin. opht.) hält Massage nebst korrigierenden Gläsern und pupillenverengernden Mitteln das Fortschreiten der Myopie auf. — Dianoux (La clin. opht.) sah Abnahme der Kurzsichtigkeit und Steigerung der Sehschärfe bei Eserin-Einträuflungen. — Birch-Hirschfeld (A. f. O.) hat Glaskörper-Injektionen bei Netzhaut-Ablösung versucht, kann aber das Verfahren zur allgemeinen Anwendung noch nicht empfehlen. — Savage (The ophth. Rec.) verwendete subkonjunktivale Injektionen einer zitronensauren Natronlösung bei Netzhaut-Ablösungen mit gutem Erfolg. — Rohmer (Arch. d'opht.) injizierte sterile Luft in den Glaskörper. — Muncaster (The ophth. Rec.) erzielte gute Erfolge bei Retinitis pigmentosa und alten Pigmentherden in der Aderhaut bei Verwendung von Schilddrüsen-Saft mit Adrenalin und kakodylsaurem Natrium. — Calderaro (La clin. opht.) hat an sich und andren den Einfluß des Strychnins auf die Netzhaut-Funktionen geprüft und wenig befriedigende Resultate erhalten. — de Waele (Arch. d'opht.) berichtet über günstige Wirkung von Lecithin-Injektionen bei Nikotin-Amblyopie. — Weniger günstige Erfolge hatte Danis (La clin. opht.) — Nach Beauvieux und Muratet (Arch. d'opht.) sind Xeroform und Vioform von gleichem Werte bei Behandlung von Augen-Krankheiten. — Liebermann (Deutsche med. Woch.) empfiehlt bei Lidrand-Entzündungen 5—20% Noviform-Salben. — Koll (Z. f. A.) bewegte heiße Luft bei Gesichts-Ekzemen. — Aubaret (Arch. d'opht.) heiße Luftdouche bei Blepharo-Conjunctivitis und manchen Formen von Keratitis. — Blanco (Arch. de Oft. Hisp. Americ.) wendet bei Blepharitis Injektionen von Pyoktanin an. — van Lint (La clin. opht.) sah gute Erfolge von Wismut-Pasta bei tuberkulöser Dacryocystitis. — Cohn (Woch. f. Ther. u. Hyg.) befürwortet Fibrosylin-Einspritzungen bei Tränenträufeln. — Hoffman (Z. M.) berichtet über günstige Beeinflussung des Exophthalmus bei Morb. Basdow. durch galvanokaustische Ätzung der normalen Nasenschleimhaut. — Regnaut (Arch. de Oft. Hisp. Americ.) heilte

2 Fälle Basedow'scher Krankheit mit innerlicher Verabreichung von Ovarin und Hämotoctyroidin. — Über Salvarsan (Indikationen, Erfolge des Mittels, Schädigungen durch dasselbe usw.) berichten: Antonelli (Arch. d'opht.), Arganaraz (Arch. d'Oft. Hisp. Americ.), Bellencontre (La clin. opht.), Benda (Wiener med. Woch.), Browning (The Ophthalmoscope), Dori (Ann. di Ott.), Fehr (Centralbl. f. Augenh. und Med. Klinik), Fejér (Berliner klin. Woch.), Fromaget (La clin. opht.), Gebb (Med. Klin.), Gorbunow (Centralbl. f. Augenh.), Igersheim (The Ophthalmoscope), Iwumi (Nip. Gan. Zach.), Kumagai (Nip. Gan. Zach.), Lieven (The Ophthalmoscope), Maitland Ramsay (The Ophthalmoscope), Marple (The Ophthalmoscope), Pechin (La clin. opht.), Reisert (Deutsche med. Woch.), Rollet und Genet (Rev. gen. d'opht.), Shimitzu (Nip. Gan. Zach.), Terlinck (Ophthalmology), Vollert (Münch. med. Woch.), Wiegmann (Z. M.). — Über den Wert der Wassermann'schen Reaktion in der Augenheilkunde berichten Abadie (La clin. opht.), Liegard und Offret (Ann. d'ocul.) und Mouradin (Ann. d'ocul.). — Bradburne (Ophthalmology) sah gute Erfolge einer Einspritzung von Antistreptokokken-Serum bei akuter plastischer Iritis. — Darier (La clin. opht.) bespricht die Antistreptokokken-Serum-Therapie bei innerlicher Darreichung und bei lokaler Anwendung. — Nach Schnaudigel (Z. M.) ersetzt die Vaccine-Therapie bei diplobazillärer Conjunctivitis die Zink-Therapie nicht. — Charles (The americ. Journ. of Ophth.) heilte ein serpiginöses Hornhautgeschwür durch kombinierte Anwendung von Vaccine und Urotropin. — Dorreli (The Ophthalmoscope) eine chronische membranöse Bindehautentzündung mit Vaccine. — Chevalier (La clin. opht.) eine pseudomembranöse Conjunctivitis durch Diphtherie-Serum. — Fradking (La clin. opht.) 2 Fälle von infektiösem Ulcus corn. durch paraspezifische Serotherapie. — Nach Abadie (Arch. d'opht.) ist bei frühzeitiger Diagnose der Augen-Tuberkulose jeder chirurgische Eingriff zu meiden. — Darier (La clin. opht.) berichtet über das Tuberkulin in der Augen-Therapie. — Günstige Erfolge der Tuberkulin-Behandlung bei Augen-Erkrankungen sahen Beauvieux (l'Opht. prov.), Herrenschwand (A. f. A.) und Dor (La clin. opht.). — Nach Darier und Vangan (The ophth. Rec.) soll Tuberkulin als spezifisches Mittel bei allen Fällen phlyktänulärer Erkrankung des Auges angewendet werden. — Re (Arch. di Ott.) empfiehlt Pikrinsäure-Salbe bei Bindehaut-Tuberkulose. — Über Erfolge der Radium-Behandlung berichten: Aubineau (Ann. d'ocul.), Cavara (Ann. d'ocul.), Garcia del Mazo (Arch. de Oft. Hisp. Americ.), Körner (Ned. Tij. Gen.), May (Ophthalmology), Ryerson (Ophthalmology) und Schnaudigel (Z. M.). — Dutoit (Z. f. A.) sieht die Bedeutung der internen Jodtherapie bei Augenkrankheiten besonders in der Beschleunigung der Resorption der Entzündungsprodukte. — Coutela (Arch. d'opht.) beschreibt die Augensymptome bei der Anwendung des Arsenobenzols. — Klein (Zeitschr. f. Balneologie) bezeichnet die Hydrotherapie als erfolgreich bei manchen Formen von Erkrankungen des Uvealtraktus und bei einer bestimmten Form von Sehnervenschwund, welche als Begleiterin von Tabes auftritt. — Mit der Diathermin werden nach Zahn (Z. M.) Temperaturen von 40—42° erreicht, ohne daß irgend welche Schädigungen des Auges auftreten. Dieselbe kann daher bei den verschiedensten entzündlichen Prozessen des Auges versucht werden. — Goerlitz (Z. M.) gibt ein neues sterilisierbares Augentropf-Fläschchen an.

Krankheiten der Bindehaut. Liegert und Landrien (Ann. d'ocul.) beschreiben eine hartnäckige Conjunctivitis nach Anwendung von Poudre de

riz als Kosmetikum (Schimmelpilze). — Laferrère (l'Opht. prov.) veröffentlicht einen Fall von Conjunctivitis, hervorgerufen durch 5—6 kleine gelbliche Würmer. — Rosenhauch (A. f. A.) weist an der Hand einiger Fälle nach, daß die klinischen Symptome der sogenannten Parinaud'schen Krankheit verschiedene Ursachen haben kann. — Verwey (Arch. d'opht.) beschreibt eine neue Form tuberkulöser Conjunctivitis unter dem Bilde der Parinaud'schen Krankheit. — Gross (The americ. Journ. of Ophth.) veröffentlicht zwei Fälle von Frühjahrskatarrh. — Bayer (Ber. d. ophth. Ges.) ist durch Versuche zur Überzeugung gekommen, daß der Kontakt mit der Luft bei dem Frühjahrskatarrh eine wesentliche Rolle spielt. — Meyerhof (Z. M.) bringt Beobachtungen von echter Mischung von Frühjahrskatarrh und Trachom und berichtet über familiären erblichen Frühjahrskatarrh. — Mit Benutzung des reichen Trachom-Materials, das die ägyptischen Hospitäler liefern, bespricht MacCallan (Arch. d'opht.) die Einteilung, die Komplikationen und die Heilung dieser Krankheit. — Re (Arch. di Ott.) bezeichnet als die häufigste Augen-Erkrankung in Tripolis das Trachom. — Schmeichler (Wiener med. Woch.) macht auf die bedenkliche Zunahme des Trachoms in Mähren aufmerksam. — Nach Grosz (Deutsche med. Woch.) soll die Trachom-Bekämpfung zum Gegenstand internationaler Besprechungen und Übereinkommen gemacht werden. — Rockliff (Brit. med. Journ.) stellt fest, daß gegenwärtig nicht mehr die Blennorrhoe neonatorum, sondern die Sehnervenatrophie unter den Erblindungs-Ursachen an der Spitze steht. — Delord und Revel (La clin. opht.) besprechen einen Fall von diphtheritischer Conjunctivitis. — Goufrein (Arch. d'opht.) einen solchen einer pseudomembranösen Conjunctivitis tuberkulösen Ursprungs. — Eyre (Lancet) bespricht den Nachweis, die mikroskopische Untersuchung, den Infektionsmodus und Behandlung der Bindehauttuberkulose. — Auch Cruise (Trans. of the ophth. Soc.) befaßt sich mit der Tuberkulose der Bindehaut. — Nach Herbert (Trans. of the ophth. Soc.) kommen in Indien Bindehautpapeln meist am inneren Rande der Hornhaut vor, die bald verschwinden. — Comminos und Marcoglou (Arch. d'opht.) beschreiben einen Primäraffekt der Konjunktiva (Heilung nach 2 Salvarsaninjektionen). — Camille und Henri Fromaget (l'Opht. prov.) 3 Fälle von Schanker der Konjunktiva. — Löhlein (Deutsche med. Woch.) sah hochgradige Chemosis nach Einreibung von Chloroform und Öl. — Über Cystenbildungen der Konjunktiva berichten: Alt (The americ. Journ. of Ophth.), Blaauw (Z. f. A.) und Boer (A. f. O.). — Cosmettatos (La clin. opht.) sah braune Konjunktival-Cysten als Folge von in den Bindehautsack gelangten Hundezecken. — Nach Stephenson (The Ophthalmoscope) ist bei Bindehautxerose der Kinder der Hämoglobingehalt verringert. — Koelsch (Münchener med. Woch.) sah totale Argyrie mit Verfärbung der Bindehaut bei zwei Blattsilber-Beschneiderinnen. — Gabriélidès (Arch. d'opht.) Argyriasis der Haut und Bindehaut bei einem Manne, der viele Jahre bei Herstellung photographischer Platten mit Argent. albumin. gearbeitet hatte.

Krankheiten der Hornhaut und Lederhaut: Attias (A. f. O.) bespricht den Arcus juvenalis im Vergleiche zu den Greisenbogen. — Shumway (Ann. of Ophth.) sah einen Fall von interstitieller Hornhaut-Entzündung ohne eigentlicher Iritis mit nachfolgender Drucksteigerung und tiefer Exkavation. — Westhoff (Centralbl. f. Augenh.) beschreibt einen Fall von Keratitis punctata tropica, die in Java zur Zeit der Sawah-Bearbeitung vorkommt (Bazillen im Sawahmoder). — Dalmer (Z. f. A.) beschreibt 2 Fälle

von Keratitis nodosa. — Roy (Arch. of Ophth.) Fälle von Nodular-Keratitis bei Mutter und 5 Kindern (hyaline Entartung, keine Tuberkulose). — Aspergillus-Hornhautaffektionen veröffentlichen: Niimi (Nip. Gan. Zach.), Saito (Nip. Gan. Zach.) und Verderame (Ann. di Ott.). — Orlow (Wjest. ophth.) beschreibt eine durch Actinomyces purpureus bedingte Hornhaut-Affektion. — Chrysobarin-Keratitiden veröffentlichen Cohn (Woch. f. Ther. u. Hyg.) und Igersheimer (Z. M.). — Über Fälle von Dystrophia epithelialis berichten: Hoppe (Z. M.) und Uribe y Troncoso (Ann. d'ocul.). — Nach Kapuscinski (A. f. O.) ist bei Keratomalacie die Schwere der Augen-Erkrankung nicht immer von dem allgemeinen Ernährungszustand abhängig. — Das keratoskopische Bild gibt nach Pfalz (Ber. d. ophth. Ges.) den zuverlässigsten Anhalt für die Höhe der Funktion bei Hornhaut-Trübungen jeder Art. — Wilson (The Ophthalmoscope) fand unter 100 Fällen von Hornhaut-Trübungen 46% myopischen Astigmatismus, 21% Kurzsichtigkeit. — Akatsuka (Z. M.) beschreibt einen Fall gürtelförmiger Hornhaut-Trübung im Anschlusse an eine alte Hornhautnarbe. — Komoto (Nip. Gan. Zach.) sah am Rande eines nahezu geschwundenen alten Pannus eine bogenförmige Reflexanomalie (alte Läsion der Bowman'schen Membrane). — Reber (Ophth. Rec.) fand in einem Falle eines geschädigten Auges einen großen Fleck von Elfenbeinfarbe (hyaline Degeneration). — Lefever (The ophth. Rec.) sah einen erst im 40. Lebensjahre entstandenen Keratokonus mit ungewöhnlich tiefer Lage der Konus-Spitze. — Cooke (Trans. of the ophth. Soc.) eine den Lidschluß behindernde Keratokele bei einem Keratokonus. — Coats (Trans. of the ophth. Soc.) eine frei bewegliche Cyste in der Vorderkammer. — Cunnigham (Trans. of the ophth. Soc.) einen episkleralen, wahrscheinlich tuberkulösen Knoten. — Greeves (Trans. of the ophth. Soc.) eine rezidivierende Lederhaut-Geschwulst.

Krankheiten der Linse und des Glaskörpers. Lazareff (Ann. d'ocul.) erklärt die Entstehung des Alterstars durch den Verlust der Linse an löslichen Albuminen, wobei die veränderte Linsenkapsel für Stoffe durchlässig wird, die sie normalerweise nicht passieren läßt. — Harman (Trans. of the ophth. Soc.) berichtet über senile Kerntrübung der Linse vom Aussehen eines Schneekrystalls. — Reis (A. f. A.) erklärt jene Stare für reif, bei denen sowohl der Kern wie die Rindenpartien ein völliges Verschwinden der Cysteïn-Reaktion zeigen. — Lagrange (l'Opht. prov.) bespricht die Pathogenese und Prognose des diabetischen Stars. — Coats (Trans. of the ophth. Soc.) fand bei einer wegen Iridocyclitis entfernten Margagni'schen Cataracta einen krystallähnlichen Körper in der Linse (Leucin). — Frenkel (l'opht. prov.) sah bei einer alten Frau Star, Dacryocystitis und Epitheliom der Wange derselben Seite. — Cauvin (Arch. d'opht.) berichtet über Resorption von Katarakte in zwei Fällen. — Pons (l'Opht. prov.) über eine spontane Luxation der Linse in die Vorderkammer ohne nachweisbare Ursache: 4 Jahre früher Luxation der Linse in gleicher Weise auf dem andren Auge. — Famechon (La clin. opht.) über eine subkonjunktivale Linsenluxation bis in den unteren Bindehautsack.

Krankheiten des Uvealtractus. Bach (Z. f. A.) befaßt sich mit der Ätiologie der Erkrankungen des Uvealtractus. — Pisam (Trans. of the ophth. Soc.) sah perlartige opaleszierende Körperchen auf der Regenbogenhaut nach Schichtstar-Operation. — Gilbert (Ber. d. ophth. Ges.) beschreibt ein eigenes Krankheitsbild von Herpes iridis, das sich von dem Bilde der Iritiden andrer

Ätiologie wohl unterscheidet. — Hönig (Centralbl. f. Augenh.) ein Haemiangioma simplex iridis am Pupillarrande. — Coats (Trans. of the ophth. Soc.) eine einseitige Melanose der Uvea mit kleinen pigmentierten Erhebungen auf der Oberfläche der Regenbogenhaut. — Collins (Trans. of the ophth. Soc.) einen ähnlichen Fall. — Jarnatowski (Centralbl. f. Augenh.) einen Fall von Hippus iridis und Mydriase ohne nachweisbare Ursache. — Perrod (Ann. di Ott.) eine viele Jahre bestehende traumatische maximale Mydriase ohne anatomisch nachweisbare Läsion. — Goldflam (Wiener klin. Woch.) veröffentlicht eine Anzahl klinischer Fälle mit besonderen Pupillenstörungen. — Erlenmeyer (Berliner klin. Woch.) einen Fall von wandernder Pupille (hysterischer) Krampf der Iris. — Perlia (Z. M.) eine scheinbar spontane Iridodialyse, die sich als durch eine Papel hinter der Ansatzstelle der Iris an der vorderen Fläche des Strahlenkörpers bedingt erwies. — Harman (Trans. of the ophth. Soc.) eine Cyclitis mit Keratitis punctata, Glaskörper-Trübungen und kleinen Erhebungen am Pupillarrande. — Diem (Z. M.) das Spiegelbild eines Falles von Chorioretinitis mit Bindegewebs-Neubildung. — Shoemaker (The americ. Journ. of Ophth.) 3 Fälle von zentraler punktförmiger Chorioiditis, Arteriosklerose der Netzhautgefäße. — Stirling (The Ophthalmoscope) berichtet über eine Form familiärer Aderhaut-Entzündung bei 3 Geschwistern. — Laplat (Ann. d'ocul.) über eine Karzinommetastase am Auge, 1 Jahr nach Exstirpation eines Mamma-Karzinom. — Alter (Ophthalmology) bespricht die Prognose bei metastatischen Augapfel-Eiterungen.

Sympathische Erkrankung. Domann (Beitr. z. Augenh.) berichtet über 26 im Jahre 1905 in der Leipziger Augenklinik beobachteten sympathischen Erkrankungen. — Elschnig (A. f. O.) hält gegen Hippel an seiner Lehre von der Bedeutung der Auto-Intoxikation betreffs des ursächlichen Momentes der sympathischen Erkrankung fest, und weist auf die Bestätigung seiner Ansicht durch gute therapeutische Erfolge hin. — Peters (Deutsche med. Woch.) betont die Wichtigkeit des sympathisierenden Auges, auch wenn es nur unscheinbare Reste von Sehvermögen hat, nach Ausbruch der sympathischen Erkrankung zu erhalten. — Ohlemann (A. f. A.) glaubt, daß die sympathische Affektion eher als durch unbekannte Erreger hervorgerufen, zu den tuberkulösen Erkrankungen zu rechnen sei, wenn auch nicht gerade auf migratorischem Wege. — Nach Franke (Ber. d. ophth. Ges.) besitzt das Vorhandensein oder Nichtvorhandensein der Lymphocytose bei schweren perforierenden Augen-Verletzungen keinen diagnostischen und prognostischen Wert bezüglich des Entstehens der sympathischen Erkrankung. — Nach Elschnig (A. f. O.) sind vollgültige Beweise für das Bestehen einer sympathischen Papilloretinitis bis jetzt nicht erbracht. — Brav (Ophthalmology) sah bei einer unterernährten Frau nach Star- und Nachstar-Operation eine deletäre, das zweite Auge in Mitleidenschaft ziehende Iridocyclitis auftreten; beide Augen gingen zugrunde. — Zirm (A. f. A.) beobachtete sympathische Erkrankung 25 Tage nach Operation einer alten Cataracta traum.; Heilung durch Injektion einer Bazillenemulsion trotz negativem Resultat einer Tuberkulin-Injektion. — Komoto (Z. M.) beschreibt einen Fall von Taubheit bei sympathischer Ophthalmie. — Peters (Z. M.) macht auf die Beziehungen aufmerksam, die zwischen der Pigmentierung des Auges und der des Labyrinths bestehen und wirft die Frage auf, ob dieser Pigmentgehalt des Labyrinths nicht eine Rolle spielt, wenn es zu der „sympathischen" Hörstörung kommt. — Derselbe Autor (Deutsche med. Woch.) hebt hervor, daß es zu einer

forensisch wichtigen Komplikation des Bildes sympathischer Reizung und Hysterie kommen kann. — Weekers (Arch. d'opht.) bespricht einen Symptomenkomplex, den er als pseudo-sympathische Augenneurose bezeichnet.

Glaukom. Komarowitsch (Wjest. ophth.) bespricht ein primäres Glaukom bei einem jugendlichen Individuum. — Dubois (Ned. Tijd. v. G.) sah ein akutes Glaukom einige Wochen nach einem Herpes zoster N. trigem. auftreten. — Nach Bjerrum's Ansicht (Z. M.) scheinen die irritativen Symptome beim Glaukom Ausdruck einer eigenartigen Entzündung und nicht einer durch den intraokulären Druck bedingten Stauung zu sein. — Fricker (Z. M.) fand bei 26 von 30 Glaukomatösen Steigerung des arteriellen Blutdruckes. — Gilbert (A. f. O.) bezeichnet als Ursache der Drucksteigerung bei Glaukom eine mit Blutdruck-Steigerung einhergehende Kreislauf-Störung, die mitunter in Verbindung mit Gefäß-Sklerose und vasomotorischen Einflüssen Steigerung des Kapillardruckes Stauung und vermehrte Transudation hervorruft. — Calendoli (Ann. di Ott.) macht auf die Änderung des Krümmungsradius der Kornea und des Astigmatismus bei Glaukom aufmerksam. — Nach Normann (The Ophthalmoscope) erscheint der vordere Skleralring bei Durchleuchtung bei glaukomblinden Augen weniger breit als beim normalen Auge. — Priestley Smith (The ophth. Rev.) führt mehrere Generationen an, in denen primäres Glaukom bei auffällig kleinen Augen vorkam. — Mould (The Ophthalmoscope) hat ein beiderseitig iridektomiertes Glaukom 37 Jahre beobachtet. — Jinot Ribas (Arch. de Oft. Hisp. Americ.) berichtet über 2 Fälle von Glaukomstar, erfolgreiche Operation des Glaukom und hierauf des Stars. — Lange (Z. M.) zeigt an einem Falle, daß Homatropin bei Glaukom nicht so harmlos ist, als man annimmt; bei Eseringebrauch sah er den Übergang eines Glaucoma simplex in ein Glaucoma haemostaticum. — Fleischer (Z. M.) hebt die Wichtigkeit der Gesichtsfeld-Untersuchung nach Bjerrum für die Frühdiagnose und Differentialdiagnose des Glaukom hervor. — Sattler (Z. f. A.) macht auf die Bedeutung der bei Glaukom vom blinden Fleck ausgehenden halbmondförmigen Skotomen, sowie des nasalen Sprunges im Glaukom-Gesichtsfelde aufmerksam. — Gradle (The ophth. Rec.) gibt eine Verbesserung vom Schiötz-Tonometer an.

Krankheiten der Netzhaut und des Sehnerven. Begle (The americ. Journ. of Ophth.) veröffentlicht 3 Fälle von Retinitis circinata (zentrales Skotom mit Herabsetzung des Lichtsinns). — Zani (Ann. di Ott.) 2 Fälle von Retinitis punctata albescenz mit Hemeralopie ohne weitere Störungen. — Nach Fau (Ann. d'ocul.) hat, was das ätiologische Moment anbelangt, bei Retinitis albuminurica nur die Feststellung der Beziehungen zwischen den im Blute und im Harn enthaltenen Uratstoffen Wert. — Tentieres (Arch. d'opht.) beschreibt 2 Fälle von Retinitis proliferans infolge von Glaskörperblutung. — Shoemaker (The americ. Journ. of ophth.) einen erst im 20. Jahr aufgetretenen Fall von Retinitis pigmentosa ohne Pigment. — Groes-Petersen (Z. M.) einen Fall von Retino-Chorioiditis justapapillaris (Jensen). — Schädigungen des Auges nach Beobachtung der Sonnenfinsternis veröffentlichen: Birch-Hirschfeld (Ber. d. ophth. Ges. und Z. f. A.), Bondi (Med. Klinik), Cords (Z. f. A.), Feilchenfeld (Deutsche med. Woch.), Hirsch (Prager med. Woch.), Hoppe (Münch. med. Woch.), Jess (Münch. med. Woch.), Isakowitsch (Deutsche med. Woch.), Kaz (Woch. f. Ther. u. Hyg.), Lazarew (Wjest. ophth.), Nicolai (Ned. Tijd. v. G.), Valois und Lemoine (Rev. gen. d'opht.), Vinsonneau (Arch. d'opht.), Wibo (Presse med. belg.), Wolff-

berg (Woch. f. Ther. u. Hyg.) und Wostrow (Wratsch). — Augenschädigungen infolge Blendung beim Zusehen von elektrischem Schweißen beschreibt Marenholz (Woch. f. Ther. u. Hyg.), — infolge von Arbeiten mit stark belichteten Gegenständen Behr (A. f. O.). — Nuel (Arch. d'opht.) berichtet über einen Fall von krankhafter Degeneration der Macula (Macula pommelée). — Über Lochbildung der Macula schreiben Deutschmann (Z. f. A.) und Paton (Trans. of the ophth. Soc.). — Stargard (Z. f. A.) sah bei einem Myopen einen grünen Fleck mit Pigmentrand in der Mitte der Macula (Wucherung des Pigmentepithels). — Dunn (Arch. d'opht.) einen Fall von glänzenden fibrösen, von Gefäßen durchzogenen Massen, die durch Stiele mit den Netzhautvenen verbunden waren; Sehschärfe gut. — Gebb (A. f. A.) einen Fall von ringförmigem erhabenen Herd nahe der Papille (tuberkulöser Herd). — Frenkel (Ann. d'ocul.) einen Fall kapillarer Angiomatose der Netzhaut (Hippel). — Cunningham (Trans. of the ophth. Soc.) einen Fall von Netzhaut-Blutungen bei einem jungen Manne. — Perrien (Arch. d'opht.) veröffentlicht einen Fall nasaler, rasch zurückgehender Netzhaut-Ablösung nach Iridektomie eines chronischen Glaukom. — Deyl (Wiener klin. Rundschau) bespricht die retinale Angiosklerose als differential-diagnostisches Symptom. — Oatmann (Ophthalmology) beschäftigt sich mit der Sklerose der Netzhaut-Arterien, ihrer Ätiologie und Anatomie. — Fuchs (Wiener klin. Woch.) bespricht die verschiedenen Arten der Lichtscheu und Blendung. — Weiss (Ber. d. ophth. Ges. und Woch. f. Ther. u. Hyg.) konnte bei einem Fall von Amaurosis fugax den Krampf der Retinalgefäße mit dem Augenspiegel beobachten. — Beobachtungen über das Flimmerskotom besprechen Dufour (Ber. d. ophth. Ges.) und Pichler (Prager med. Woch.). — Motolese (Ann. di Ott.) beschreibt einen Fall von Verschluß der Zentralarterie durch Endarteriitis unter dem Bilde einer Embolie der Zentralarterie. — Hird (The Ophthalmoscope) einen Fall von Netzhautembolie mit leeren oberen Netzhautgefäßen. — Nach Houtschevsky (Woch. f. Ther. u. Hyg.) liegt die Ursache der Hemeralopie nicht in der Unter-Ernährung, sondern in der grellen Beleuchtung, vielleicht auch in der Farbe des Erdbodens. — Oguchi (A. f. O.) sah 3 Fälle von Hemeralopie und diffuser weißgraulicher Verfärbung des Augenhintergrundes. — Roure (Ann. d'ocul.) 3 Fälle von rasch vorübergehender Amblyopie bei Hyperopen ohne Veränderungen am Auge. — Valude (Ann. d'ocul.) beobachtete einen Fall von retrobulbärer familiärer Neuritis. — Higier (Neurol. Centralbl.) sah bei Patienten in vorgerückten Jahren mitunter Neuritis retrobulbaris senilis ohne alle Ursache mit Ausgang in Erblindung. — Bruner (Arch. of Ophth.) einen Fall von progressiver Opticus-Atrophie bei mehreren Mitgliedern einer Familie. — Jess (A. f. A.) hält den Hess'schen Apparat zur Untersuchung auf Hemikinesie für ein sicheres diagnostisches Hilfsmittel für die Lokalisation zerebraler Affektionen. — Metafune (Arch. di Ott.) berichtet über 2 Fälle von bitemporaler Hemianopsie; in einem Falle infolge gummöser Periostitis der Sella turcica, im zweiten Falle infolge einer Netzhaut-Blutung wahrscheinlich mit Hämorrhagie in die Chiasmagegend. — Pitzker (Woch. f. Ther. u. Hyg.) sah einen Fall chronisch-toxischer Amblyopie, bei dem es trotz ausgesprochenen Veränderungen zu einer Heilung im funktionellen Sinne kam. — Perrod (Ann. di Ott.) einen Fall von Amaurose nach Einnahme von 15 g ätherischen Öls des Filix mas. — Galli (Wjest. ophth.) einen Fall von vorübergehender Blindheit nach Fisch-Vergiftung bei einem Alkoholiker. — Valude (Ann. d'ocul.) einen Fall schwerer Seh- und Gehör-Störungen nach subkutaner An-

wendung von Hektin. — Über Augenstörungen bei Methylalkohol-Vergiftung berichten: Harnack (Münch. med. Woch.), Hirschberg (Berl. klin. Woch.), Kaiser (Münch. med. Woch.), Kusama (Nip. Gan. Zach.), Ohlemann (Woch. f. Ther. u. Hyg.), Tyson (Arch. of Ophth.) und Tschemolossow (Wjest. ophth.). — Kaiser (Münch. med. Woch.) sah schwere Sehstörungen nach unmäßigem Genuß von Kornbranntwein, der keinen Methylalkohol enthielt. — Amaurose mit atrophischer Papille sah Welton (Ann. of Ophth.) bei einem Alkoholiker, der innerhalb 4 Stunden 3,3 g Chinin in Branntwein nahm. — Köllner (Berlin, Karger) bespricht die erworbenen Anomalien des Farbensinnes und die Methodik der Farbensinn-Prüfung. — Green (Arch. f. Phys.) bespricht das Farbensehen der angeborenen Farbenblinden und zwar der Dichromaten. — Galloway (Brit. med. Journ.) fand bei einem Seemann, der mehrere Jahre anstandslos gefahren war, trichromatische Farbenblindheit mit Verkürzung des roten Endes des Spektrums. — Joschel (Zeitschr. f. Sinnesphys.) bespricht die Bedeutung der Rotgrünblindheit für das tägliche Leben. — Augstein (Z. f. A.) empfiehlt für Farbensinn-Untersuchungen Cohn's Täfelchen und Stilling's Tafeln; für Obergutachten: Nagel's Tafeln und Anomaloskop. — In ähnlicher Weise äußern sich Stargardt und Oloff (Z. f. A.), Armaignac (Ann. d'ocul.) hat einen Apparat nach dem Prinzip der Holmgreen'schen Wollproben konstruiert.

Motilitätsstörungen. Maddox (The Ophthalmoscope) gibt eine Darstellung seiner Anschauungen über die Augenmuskel-Störungen. — Romer (Therapie der Gegenwart) bespricht den modernen Standpunkt des Schielens und seine Behandlung; die Wichtigkeit des Fusionsvermögens für die normale Augenstellung wird hervorgehoben. — Cäsar (Zwangl. Abhandl.) empfiehlt mit Bezug auf das konkomittierende Schielen von einer objektiv bestimmten totalen Hyperopie nur $^4/_5$ zu korrigieren; Myopie jedoch vollständig. Versagt bei Hyperopie die Gläserbehandlung, so liegt Amblyopia ex anopsia vor. — Cassimatis (La clin. opht.) bringt im Anschlusse an einen Fall von primärem Strabismus diverg. mit Hypermetropie Bemerkungen über konkomittierendes Schielen in Ägypten. — Laglenze (Arch. d'opht) bespricht die Symptomatologie des kongenitalen Höhenschielens und einige Fälle. — Schoen (Münchener med. Woch.) berichtet über einen Fall von Höhenschielen vor 120 Jahren nach Selbstbeobachtungen des Kranken und über einige Fälle von heute. — Stanlei Parcival (The Ophthalmoscope) erreichte vollständige Beseitigung des Doppelbildes bei Parese des Rs. mittels halbierten Zylinder. — Nach Bradburne (Ophthalmology) tritt, wo die geistige Unterdrückung des rivalisierenden Netzhautbildes des zweiten Auges beim Schielen nicht gelingt, die Deviation der optischen Achse ein; da die papillomakulare Zone ein horizontales Oval bildet, so muß die Abweichung der Achse in senkrechter Richtung erfolgen, somit Hyperphorie. — Methoden zur Messung des Muskelgleichgewichts beschreiben: Henning (The Ophthalmoscope) und Maddox (The ophth. Rev.). — Kasass (Centralbl. f. Augenh.) gibt ein diagnostisches Schema für Lähmungen der Augenmuskeln an. — Deutschmann (Beitr. z. Augenh.) teilt Fälle von isolierter Ophthalmoplegia interna im Kindesalter mit. — Salus (Z. M.) veröffentlicht einen Fall von Okulomotorius-Lähmung mit abnormer cyklischer Innervation der inneren Äste. — Jess (A. f. A.) sah eine angeborene innere Okulomotorius-Schwäche bei einem Knaben, der auf beiden Augen eine konstante Akkommodations-Fähigkeit von nur 1 Diopt. neben abnorm weiten, schwach reagierenden Pupillen hatte. — Wainstein

(Wratsch) veröffentlicht 2 Fälle von Ptosis atrophica und Ptosis adiposa. — Nach Chaillous (Ann. d'ocul.) können motorische Nerven des Auges frühzeitiger Sitz für Metastasen bösartiger Geschwülste sein. — Nach Marmoiton (La clin. opht.) ist die Ophthalmoplegie eines der häufigsten Symptome der Nahrungsmittel-Vergiftungen. — Ohm (A. f. A.) gibt zwei neue Instrumente zur Messung des Schielwinkels und eine neue Art der Registrierung im Blickfeldschema an. — Pflug (Klin.-therap. Woch.) wendet zur Übungstherapie der Asthenopie des Strabismus und der Augenmuskel-Lähmungen einen Pendelapparat an. — Bielschowsky (Ber. d. ophth. Ges.) veröffentlicht einen neuen Prismenapparat. — Stirling (The Ophthalmoscope) beschreibt einige ungewöhnliche Fälle von Nystagmus. — Fromaget (Ann. d'ocul.) bezeichnet als latenten Nystagmus in Analogie mit dem latenten Strabismus einen Nystagmus, der nur unter gewissen Bedingungen auftritt. — Fälle von willkürlichem Nystagmus beschreiben Elliot (The Ophthalmoscope) und Weekers (Arch. d'opht.). — Über Nystagmus der Bergleute berichten: Butler (The Ophthalmoscope), Court (The Ophthalmoscope), Cridlard (The Ophthalmoscope), Elworthy (The Ophthalmoscope), Galloway (Brit. med. Journ.) und Llewellyn (The Ophthalmoscope).

Refraktions- und Akkommodations-Anomalien: Manolescu (Z. M.) stellt eine neue Nomenklatur der Refraktions- und Akkommodations-Anomalien, ausgehend von dem Donders'schen schematischen Auge auf. — Risley (The ophth. Rec.) bespricht die Anomalien der Refraktion in ihren Beziehungen zu den Störungen des Muskelgleichgewichtes. — Lobason (Wjest. ophth.) bringt Untersuchungen von Schülern der mittleren Lehranstalten Warschaus. — Krusius (Ber. d. ophth. Ges.) konnte bei Aufnahme von Refraktionsbefunden in Schulen einen Entwicklungsgang von H zu E zu M, eine erbliche Belastung, die weitaus überwiegend die Ametropen befällt, einen im Durchschnitt für die abgeschlossene H, E und M gesetzmäßig unterschiedlichen Gesichts- und Schädeltypus konstatieren. — Schanz (Z. f. A.) hat zur Bestimmung des ungefähren Refraktionsfehlers zwei Probier-Lorgnetten mit je 3 Gläsern angegeben. — Kardo-Sisojew (Wjest. ophth.) kommt nach Untersuchungen über den Refraktions-Zustand der Wirbeltiere zum Schlusse, daß sich eine Parallele zwischen Sehschärfe und Refraktions-Anomalie nicht ziehen läßt. — Golesceano (l'Opht. prov.) erörtert die klinischen Verschiedenheiten bei der Wahl der Brillen. — Nach Bates (Ophthalmology) hat die von den unteren nach den oberen Klassen ansteigende Asthenopie nicht allein in den Refraktionsfehlern, sondern auch im Allgemeinbefinden ihren Grund. — Bei der Entstehung der Kurzsichtigkeit spielt nach Levinsohn (Karger. Berlin) vor allem die Rumpf- und Kopfbeugung bei der Naharbeit eine Rolle. — Nach Perrod (Ann. di Ott.) vererbt sich nur die Neigung zur Kurzsichtigkeit, die ihren Ausdruck in einer geringeren Widerstandsfähigkeit, namentlich der Sklera, findet. — Derselbe Autor (Ann. di Ott.) veröffentlicht einen Fall hereditärerer, monokular Myopie. — Jaspers (Z. f. A.) fand bei statistischen Untersuchungen über Kurzsichtigkeit höchste Grade häufiger bei Frauen als bei Männern; bei niedersten Graden überragen Naharbeiter. — Bates (La clin. opht.) befürwortet die Behandlung der funktionellen Myopie durch eine Reihe von Übungen, die den Zweck haben den Muskel zu entspannen. — Handmann (Z. f. A.) berichtet über 3 Fälle von temporärer Myopie bei orbitalen Neubildungen. — Bietti (Z. M.) sah bei Myopie einen zentralen grünen und schwarzen Fleck (Wucherung von pigmentiertem

Epithel und Wucherung pigmentloser Zellen). — Nach Voirol (Z. f. A.) findet sich Hypermetropie noch in den ersten Schuljahren bei $^1/_3$ aller Kinder. — Lauber (A. f. A.) läßt Hypermetropie mit einem großen Teil latenter Hypermetropie ein stärkeres Leseglas, als sie bei der gewöhnlichen Untersuchungsmethode angenommen hatten, auch für die Fernproben verwenden; so gelingt es, einen großen Teil der Hypermetropen manifest werden zu lassen. — Wilton (The Ophthalmoscope) sah einen Fall von Hyperopie, bei dem Farbigsehen der Schriftproben bis $^2/_3$ m auftrat. Nach Korrektur der Hyperopie verschwand das Phänomen. — Hegner (Z. M.) gibt ein neues Brillensystem zur Korrektion einseitiger Aphakie an. — Borsch (La clin. opht.) berichtet über bifokale Gläser. — Nach Kugel (A. f. O.) wird durch völlig korrigierende Gläser ein starker Wettkampf der Sehfelder provoziert. — McMullen (The ophth. Rev.) bespricht die Ursachen der Störungen bei völliger Korrektur refraktionsdifferenter Augen. — Roman (Brit. med. Journ.) veröffentlicht Untersuchungen einer großen Zahl von astigmatischen Augen. — Todd (The ophth. Rec.) erörtert einen Fall von Astigmatismus, bei dem die Zylinder-Achse beim Fern- und Nahesehen eine andre Stellung einnehmen mußte. — Cabannes und Marcal (Arch. d'opht.) befaßten sich mit Untersuchungen über den Spasmus der Akkommodation und den Linsenastigmatismus mit Bestimmungen der Hauptmeridiane vor und nach Atropinisierung. — Rohr (Ber. d. ophth. Ges.) bespricht die punktuell abbildenden astigmatischen Gläser. — Sulzer (Ann. d'ocul.) beschreibt einen Apparat zur schnellen Bestimmung der korrigierenden Gläser bei Astigmatismus. — Elschnig (Z. M.) hat am Ophthalmometer, um den Patienten das Fixieren zu erleichtern, eine Fixiermarke angebracht. — Störling (The Ophthalmoscope) beobachtete in 2 Fällen ungleiche Alters-Weitsichtigkeit. — Stock (Ber. d. ophth. Ges.) bespricht eine neue Verwendungsweise der von Fick angegebenen Kontaktbrille. — Spoto (Ann. di Ott.) spricht den Rauch- sowie gelben Gläsern eine gute Schutzkraft zu; im geringeren Maße den Fienzal- und Schwerflintgläsern, am wenigsten blauen Gläsern. — Schanz (Woch. f. Ther. u. Hyg.) tritt neuerdings für die Euphosgläser als Jagd-, Schnee- und Schutzbrillen ein. — Ohlemann (Woch. f. Ther. u. Hyg.) schätzt den praktischen Wert gelber Schießbrillen nicht hoch. — Campos (Rec. d'opht.) gibt eine Probierbrille mit zwei stenopäischen Löchern zur Bestimmung der Basallinie und der Entfernung der Gesichtslinie an. — Oppenheimer (Z. M.) einen neuen Pupillen-Distanzmesser. — Greef (A. f. A.) berichtet über historische Funde alter Brillen.

Krankheiten der Lider: Elschnig (Z. M.) hebt unter den Anomalien der Lidspaltenform eine durch krankhafte Orbikularis-Kontraktion erzeugten Epicanthus lateralis und eine abnorme Länge der Lidspalte durch im embryonalen Leben erfolgte Dehiszenz in zu großer Ausdehnung oder abnormer Anlage der Lider hervor. — Casali (Ann. di Ott.) beschreibt drei Fälle von Vaccine-Geschwüren der Lider. — Clapp (Ophth. Rec.) eine Induration des Oberlides, die als Gumma diagnostiziert wurde. — Elliot und Ingramm (The Ophthalmoscope) Geschwülste am Unterlide, die Cysten von Rhinosporidium Kinealyi enthielten. — Brunetière (La clin. opht.) unterscheidet 2 Formen von akutem rezidivierendem Lidödem und zwar athritischen und hysterischen Ursprungs; Hauptursachen Intoxikationen. — Brückner (Z. f. A.) berichtet über Fälle von Symblepharon-Bildung nach Ulcus corneae durch Ruhigstellung der Lider und des Augapfels hervorgerufen.

Krankheiten der Tränenorgane: Roclofs (Med. Tij. v. G.) konnte bei einem Kinde mit Epiphora durch einen einfachen Versuch die Theorie Schirmer's über die Saugwirkung des Tränensackes beim Lidschlag beweisen. — Whitnall (The Ophthalmoscope) fand unter 50 Schädeln 7, bei denen der Tränen-Nasenkanal von der Maxilla ganz umschlossen war. Diese neigen besonders zu Verengerungen des Tränenkanals. — Shaban (The Americ. Journ. of Ophth.) gibt einen leicht herstellbaren Tränensackspüler an.

Krankheiten der Augenhöhle. Birch-Hirschfeld (Z. f. A.) bespricht Fälle von Orbital-Entzündung mit Berücksichtigung der Komplikationen, der Ätiologie und Therapie. — Marenholtz (Z. f. A.) berichtet über einen Fall tertiär syphilitischer Erkrankung gummöser Natur der tieferen Teile der Orbita. — Pooley (The ophth. Rev.) über eine seröse Cyste der Orbita. — Vasquez Barrière (Z. M.) über einen willkürlichen Exophthalmus durch Zusammenpressen der Kiefer hervorgebracht, in einem Falle von Dermoidcyste der Orbita. — Sulzer und Chappe (Ann. d'ocul.) über einen Exophthalmus bei einem Kinde mit Tumor der Orbita und der tiefen Augenhäute. — Fejér (Centralbl. f. Augenh.) über einen Fall von kontralateraler Atrophie des Sehnerven, verursacht durch ein Sarcoma retrobulbare. — Birch-Hirschfeld (Z. M.) bezeichnet bei einem intermittierenden Exophthalmus als wesentliche Ursache eine Insuffizienz der vorderen Abflußwege und zwar der Vena facialis, vielleicht auch der Jugularis. — Wray (Trans. of the Ophth.) berichtet über einen Exophthalmus mit Sehnervenschwund infolge einer Exostose des großen Keilbeinflügels. — Langelaan (Neurol. Centralbl.) hält nur die Zergliederung der Basedow'schen Krankheit in eine typische Form und in eine „Forme fruste" aufrecht. — Dommering (Ned. Tijd. v. G.) berichtet über einen stark hereditär belasteten Fall von Morb. Based. mit multiplen, chronisch verlaufenden Augenmuskel-Lähmungen. — Leplat (La clin. opht.) über eine einseitige Ophthalmoplegia externa mit Exophthalmus und Tachycardie. — Wray und Patterson (Trans. of the ophth. Soc.) über eine eiterhaltige Mucocele der Siebbeinzellen. — Langenhan und Wätzold (A. f. O.) beschreiben die Art und Weise wie sich brauchbare fronto-occipitale Röntgenaufnahmen des unteren Abschnittes der Augenhöhle machen lassen. — Rollet und Durand (Rev. gen. d'opht.) geben einen Apparat zur Messung der Lageveränderung des Auges an.

Augenkrankheiten in Beziehung zu Krankheiten der übrigen Organe. Mohr (Z. M.) bestreitet bei einseitiger Stauungspapille und einseitigem Exophthalmus die Berechtigung aus der Intensität der Augenhintergrund-Symptome praktisch bindende Schlüsse für die Tumor-Lokalisation zu ziehen; Exophthalmus zeigt überwiegend Gleichseitigkeit mit dem Tumor. — Uhthoff (Ber. d. ophth. Ges.) bespricht die diagnostische Bewertung der einseitigen Stauungspapille und des einseitigen Exophthalmus bei interkraniellen Erkrankungen. — Wilkinson (Ann. of Ophth.) sah frühzeitiges Auftreten doppelseitiger Stauungspapille bei Sarkom des linken Seitenventrikels. — Schirmer (A. f. A., amerik. Ausg.) eine linksseitige homonyme Hemianopsie ohne Makula-Aussperrung mit hemiopischer Pupillenreaktion, wahrscheinlich infolge einer Hämorrhagie in die obere Hälfte des rechten Tractus opt. unmittelbar hinter dem Chiasma. — Bogatsch (Z. M.) macht statistische Zusammenstellungen die Ätiologie der bitemporalen Hemianopsie betreffend, mit besonderer Berücksichtigung der Hypophysis-Erkrankungen. — Jacqueau (La clin. opht.) berichtet über eine subakute, tödlich verlaufene Meningitis

nach Enukleation eines von Panophthalmitis befallenen Auges. — Kaz (The ophth. Rev.) über einen Fall von Polioencephalitis mit paralytischem Schielen bei der zerebralen Form infantiler Paralyse. — Henning Rönne (Z. M.) veröffentlicht Fälle von multipler Sklerose mit hemianopischen Gesichtsfeldformen. — Cuperus (Ned. Tij. v. G.) sah bei einem Falle von Erythromelalgie des rechten Unterbeines ein ähnliches Bild am rechten Auge. — Meyer (Neurol. Centralbl.) weist nach, daß bei Dementia praecox trotz Besserung des klinischen Bildes die Pupillen-Störungen unverändert weiter bestehen können. — Tyson und Clark (A. f. A., amerik. Ausg.) schildern den okularen Symptomenkomplex bei Dementia praecox. — Pearce Rankine und Ormond (Brit. med. Journ.) beschreiben eine Anzahl Fälle von Mongolismus mit eigentümlichen Starformen. — Ormond (Trans. ophth. Soc.) weist auf die Häufigkeit von Augenveränderungen bei mongolischer Idiotie hin. — Gifford (The ophth. Rec.) bringt Krankengeschichten von 5 Geschwistern mit familiärer amaurotischer Idiotie. — Schevensteen (La clin. opht.) veröffentlicht einen Fall doppelseitiger neuritischer Atrophie der Sehnerven mit Exophthalmus bei Turmschädel. — Bray (Ann. of Ophth.) betont, daß von allen Schädeldeformitäten die Spitzenschädelform am häufigsten mit Sehnervenatrophie einhergeht. — Folinea (Arch. di Ott.) veröffentlicht Fälle von Opticusatrophie im Kindesalter in Verbindung mit Schädeldeformitäten (prämature Synostosen). — Westphal (Deutsche med. Woch.) bringt Beiträge zur Pathologie der Pupille, darunter einen Fall von neurotonischer Pupillenreaktion bei einer Psychose. — Clowes (Lancet) berichtet über einen Fall von Myelitis mit Neuritis optica. — Holden (A. f. A., amerik. Ausg.) über akute disseminierte Myelitis mit Störungen an den Augen. — Lundsgaard (Z. M.) über erworbene Augenmuskel-Lähmung bei Kindern, wahrscheinlich infolge von Poliomyelitis anterior acuta. — Fälle von Akromegalie mit Sehstörungen veröffentlichen: Bittdorf (Berl. klin. Woch.), Cauvin (Arch. d'opht.), Risley (The ophth. Rec.). — Fuchs (Wiener klin. Woch.) bespricht die Augensymptome bei Tabes. — Rönne (Z. M.) sah einen Tabiker mit alter Abduzenslähmung schnell fortschreitender Opticusatrophie und folgender binasaler Hemianopsie. — Mareau und Narcy (Le Prog. med.) berichten über Tabes bei Eheleuten mit vollständiger Erblindung; während die Tabes beim Manne zum Stillstande kam, trat bei der Frau mit der Erblindung eine schwere Form von Tabes auf. — Nach Langenbeck (Z. M.) gibt es keine für Tabes absolut typische Gesichtsfeldform. — Weekers (Arch. d'opht.) berichtet über Fälle von charakteristischer Pupillen-Reaktion auf Adrenalin-Einträuflung bei Miosis infolge vollständiger Sympathicus-Lähmung. — Bourland (Ann. d'ocul.) über einen Fall von Hemikranie mit Flimmerskotom, das sich in den oberen Gesichtsfeldhälften lokalisiert hatte. — Gorbunow (Centralbl. f. Augenh.) über einen Fall von Glaukom nach Lumbalpunktion wegen Migräne als Folge herabgesetzten interkraniellen Druckes. — Zentmayer (Ann. of opht.) über einen Fall von Ringskotom, das der Migräne vorausging, während beim Abklingen der Anfälle Gesichtsfeldausfall der beiden temporalen Hälften eintrat. — Nach Bourland (Ann. d'ocul.) spielt Hysterie bei Augen-Migräne eine große Rolle. — Devaux (l'Opht. prov.) berichtet über eine einfache Heilung einer hysterischen Amblyopie. — Gross (The Americ. Journ. of Ophth.) bespricht die konzentrische Einengung des Gesichtsfeldes bei hysterischer Amblyopie. — Radcliffe (Ophth. Rec.) einen Fall von Nystagmus auf hysterischer Basis. — Hoffmann (Af. f. O.) Fälle von Cataracta bei und neben atrophischer Myotonie (ererbte

krankhafte Anlage) Hübscher (Berl. klin. Woch.) einen Fall von Torticollis mit Blickfeldbeschränkung (symmetrischer Defekt). — Salus (Z. M.) unterscheidet am Auge bei Erythema exsudativum multiforme eine erymathöse, eine papulöse und vesikulöse Form; die bisher gebrauchte Bezeichnung Herpes iris conj. ist durch die Bezeichnung Erythema exsudativum vesiculosum zu ersetzen. — Terson (La clin. opht.) bespricht die Augensymptome bei polymorphem Erythem. — Kuhnt (Z. f. A.) berichtet über einen Fall von typischer Hydroa vacciniforme und Hämatoporphyrinurie mit symmetrischer umschriebener Skleralnekrose nahe dem temporalen Hornhautrande. — Darier (La clin. opht.) über Fälle von Acne rosacea und Hornhaut-Affektion. — Hansell (Ophthalmology) über einen Fall von schwerer Hornhaut-Entzündung bei Impetigo contagiosa. — Nach Terson (Journ. med. de Brux.) spielen Krankheiten der Zähne eine große Rolle in der Ätiologie der Augenkrankheiten. — Greeves (Trans. of the ophth. Soc.) beobachtete eine metastatische Aderhaut-Entzündung nebst Keratitis punctata nach Zahnschmerz und Anschwellung der rechten Gesichtshälfte. — Verrey (Ann. d'ocul.) sah einseitige Mydriase durch verspäteten Durchbruch eines Zahnes bedingt. — Alt (The americ. Journ. of Ophth.) berichtet über Sehnerven-Atrophie mit totaler Erblindung nach Magenblutung; Hebung des Sehvermögens nach Besserung des Allgemeinbefindens. — Risley (Ophthalmology) schreibt der Darmfäulnis einen großen Einfluß auf Augenleiden zu. — Köllner (Z. f. A.) sah bei einem Falle von Lipämie eine schokoladenfarbige Papille mit fleischrot-weißen Netzhautgefäßen. — Colombo (Z. M.) fand bei ekzematöser Keratoconjunctivitis häufiger Indikan im Harne als bei Gesunden. — Bernheimer (Wiener klin. Woch.), Hippel (A. f. O.) und Stuelp (A. f. O.) halten die Indikanurie bei Augenkrankheiten für bedeutungslos. — Brandenburg (Beitr. z. Augenh.) bestätigt die Richtigkeit, daß bei otogenen Abszessen im Schläfenlappen partielle Okulomotorius-Lähmung als Schädigung des Nervenstammes vorkommt. — Cubbin und Gundelach (The americ. Journ. of ophth.) heilten durch rhinologische und antiluetische Behandlung einen Fall von lang bestehendem Kopfschmerz mit verwaschenen Papillargrenzen und Pupillen-Erweiterung. — Dubois (Ned. Tij. v. G.) sah einen Fall einseitiger rhinogener Papillitis. — Rübel (Z. M.) Fälle von Vergrößerung des blinden Fleckes und zentralem Skotom bei Erkrankungen der hinteren Nebenhöhle der Nase. — Peters (Klin. therap. Woch.) bespricht die bei Nebenhöhlen-Empyem vorkommenden Schädigungen des Opticus. — Campbell Posey (Ann. of Ophth.) einen Fall umschriebenen Augenhöhlen-Ödem infolge von Stirnhöhlen-Entzündung. — Rhese (Deutsche med. Woch.) die rhinogene Beteiligung der Tränenwege, insbesondere den Zusammenhang der chron. Dacryocystitis mit den Erkrankungen des Siebbeines. — Holdsworth (The ophth. Rec.) einen Fall von Zellgewebs-Entzündung der Augenhöhle, ausgehend von einer infektiösen Erkrankung der Siebbeinzellen und durch Nasenspülung und Schnäuzen in die Augenhöhle entstanden. — Reber (Ann. of Ophth.) berichtet über Augenhöhlen-Erkrankungen nach Sinus-Affektionen. — Parker (Ophthalmology) über doppelseitiges Papillen-Ödem mit zentralem Skotom infolge einer Sinus-Erkrankung. — Dufan (La clin. opht.) über Augenmuskel-Störungen bei Sinus-Erkrankungen. — Krauss (A. f. A., amerik. Ausg.) über Empyem des Sinus maxillaris mit Perforation in die Orbita. — McCubbin (The Americ. Journ. of Ophth.) über Papillenödem beider Augen und einseitiger Akkommodationsparese bei Entzündung des Ethmoidalsinus. — Nach Frenkel (Arch. d'opht.) handelt es sich beim Mikulicz'schen Symptomenkomplex um eine mehr physiologische

Hypertrophie der einzelnen Drüsen. — Tacke (Ann. d'ocul.) erklärt manche Fälle Mikulicz'scher Erkrankung als metastatische Wirkung einer gonorrhoischen Infektion. — Dutrow (Arch. of Ophth.) bespricht einen metastatischen Orbitalabszeß, der mit einer nicht ganz ausgeheilten Lungen-Entzündung im Zusammenhang stand. — Siegrist (Ber. d. ophth. Ges.) macht auf den Zusammenhang von Keratokonus und Hypothyreoidismus aufmerksam. — Dupuy-Dutemps und Lutembacher (Ann. d'ocul.) fanden bei Erythrämie am Augengrunde neben normalen Arterien verbreiterte tiefrote Venen. — Teillais (Ann. d'ocul) sah 3 Fälle von Embolie der Zentralarterie ohne organische Erkrankung während der Schwangerschaft. — Lagrange (Arch. d'opht.) eine urämische, $2^1/_2$ Monate bestehende Amaurose; am 8. Tage nach der Niederkunft allmähliche Rückkehr des Sehvermögens. — Gjessing (Z. M.) eine einseitige Amaurose unter dem Bilde einer Embolie der Zentralarterie im Anschluß an einen kriminellen Abort; Wiederkehr des Sehvermögens. — Endelmann (A. f. A.) einen Fall doppelseitiger homonymer Hemianopsie mit Alexie und Agraphie nach der Geburt. — Villard (l'Opht. prov.) einen Fall von Neuritis optica im Verlaufe des Stillens bei zwei Frauen. — Nach Cobbledik (The Ophthalmoscope) sind Iridocyklitiden, die man früher als rheumatisch bezeichnet hat, meist gonorrhoischen Ursprungs. — Wolter (Berl. klin. Woch.) berichtet über eine tödliche Atropin-Vergiftung mit Mydriase und Pupillenstarre. — Inouye (Z. M.) über Parese des Musc. obliq. inf. orbitalen Ursprungs, durch akuten Gelenkrheumatismus hervorgerufen. — — Hansell (Ann. of Ophth.) über einen Fall von Knie- und Fußgelenks-Entzündung mit plötzlich eingetretener Panophthalmitis (Streptokokkeninfektion). — Griscom (Ann. of Ophth.) über Fälle von Erblindung nach Masern infolge von Neuritis. — Dutoit (A. f. A.) über Fälle von Neuritis infectiosa bei Masern, Scharlach, Typhus und Influenza. — Bourland (Ann. d'ocul.) über Fälle von Neuritis infolge von Malaria. — Herrenschwand (A. f. A.) über beiderseitige, rasch ablaufende Abduzenzlähmung am 7. Tage nach normaler Vakzination eines gesunden Kindes. — Kumagai (Centralbl. f. Augenh.) einen Fall von Trochlearislähmung im Verlaufe eines leichten Typhus. — Wiegemann (Z. M.) über eine doppelseitige Neuritis ohne Beeinträchtigung der Sehkraft nach Keuchhusten. — Green (The Americ. Journ. of Ophth.) über ein Aderhautsarkom im Anschluß an Keuchhusten. — Oloff (Z. M.) über einen Fall von reiner doppelseitiger Lähmung der Akkommodation ohne Pupillenstörung nach Diphtherie, 4 Jahre bestehend. — Terrien (Arch. d'opht.) über doppelseitige Abduzenzlähmung, 6 Wochen nach Diphtherie (Heilung durch Serum-Injektion). — Phronimos (Arch. d'opht.) über einen tödlich verlaufenden schweren Fall von Erysipel, Cellulitis sämtlicher Nebenhöhlen und zur Atrophie führenden Neuroretinitis. — Motolese (Arch. di Ophth.) über Purpura exanthem. rheum. mit Augen-Komplikationen. — Trantas (Arch. d'opht.) beschreibt die verschiedenen Formen von Keratitis leprosa. — Fernandez (Ophthalmology) die einzelnen Formen von Augenlepra. — Perlia (Z. M.) einen Fall pyämischer Metastase im Randschlingennetz des Limbus. — Wätzold (Z. f. A.) Fälle von Skrofuloderma mit Beteiligung des Tränensackes. — Lagrange (l'Opht. prov.) bespricht die Augentuberkulose und ihre Behandlung. — Heine (Med. Klinik) das klinische Bild der Augen-Tuberkulose und den Wert des Tuberkulin. — Nach Alexander (Ophthalmology) hängen unbestimmte rückfällige Augenleiden von toxischen Erkrankungen der Tonsillen, von adenoiden Geweben und den zervikalen Drüsen, namentlich bei tuberkulösen Kindern ab. — Nach Straub (The

Ophthalmoscope) ist die metastatische Augen-Tuberkulose wie bei der Skrofulose mehr weniger gutartiger Natur, indem der primäre Herd partielle Immunität bedingt. — Truc (Ann. d'ocul.) glaubt, daß es sich in manchen Fällen chronischer Uveïtis um okulare Manifestation tuberkulöser rheumatischer Allgemein-Erkrankung handelt. — Nach Marple (The Ophthalmoscope) fehlen bei tuberkulöser Hornhaut-Entzündung Aderhaut-Tuberkel niemals. — Igersheimer (A. f. O.) sah Fälle von Periphlebitis retinalis adolescentium, bei denen der tuberkulöse Ursprung höchst wahrscheinlich war. — Jakobs (Z. M.) einen großen solitären Tuberkel der Papille, des Sehnerven und der Retina mit Rachen-, Kehlkopf-, Tränensack und Bindehaut-Tuberkulose. — Dreyfuss (Münch. med. Woch.) zeigt an der Hand von Fällen, warum isolierte rudimentäre Pupillen-Störungen als Frühsymptom einer luetischen oder metaluetischen Erkrankung anzusehen sind. — Luedde (The Americ. Journ. of Ophth.) sah Gummata des inneren Augenwinkels, eine Tränensack-Entzündung vortäuschend. — Bruner (The ophth. Rec.) einen Fall von Hemianopsie luetischen Ursprungs ohne Neben-Erscheinungen von seiten des Zentralnervensystems. — Knapp (A. f. A., amerik. Ausg.) 2 Fälle von Neuritis optica bei Lues cerebri. — Rollet (l'Opht. prov.) bespricht das syphilitische Pseudo-Hypopyon. — Bettremieux (La clin. opht.) empfiehlt bei Blindheit nach akuter posthämorrhagischer Anämie durch eine Operation den Versuch zu machen, den Abfluß des venösen Blutes aus dem Auge zu erleichtern und einen leichteren Zufluß arteriellen Blutes zu gestatten, um eine bessere Ernährung des Sehnerven und der Netzhaut zu ermöglichen. — Junius (Z. f. A.) sah eine Dystrophia margin. corneae nach Schädigung des Gebisses durch Skorbut (Unterernährung). — Ebstein (Deutsche med. Woch.) einen kleinen Tophus am linken Oberlide bei einem Gichtiker. — Moisonnier (La clin. opht.) beiderseitige retrobulbäre Neuritis auf Grund gichtischer Diathese. — Stoewer (Z. M.) eine Neuritis und Iridocyklitis bei Diabetes insipidus. — Zentmayer (The ophth. Rec.) flüchtige Refraktions-Abnahme bei Diabetes mäßigen Grades. — Max (Z. M.) Iris-Atrophie und epibulbäres Karzinom bei Xeroderma pigmentosum. — Coppez (Journ. med. de Brux.) Fälle Paget'scher Krankheit mit Herden an der Makula und beginnender Katarakte. — Nach Nakaizumi (Z. M.) gibt es keine für Cachexia carcinomatosa typische Retinitis, sondern nur Retinal-Veränderungen bei Kachexie, gewisse toxische Substanzen scheinen im Spiele zu sein.

Verletzungen des Auges und Entozoen: Gallenga (La clin. ocul.) bespricht einige Fälle schwerer Augen-Verletzungen mit Pulsverlangsamung. — Schnaudigel (Berl. klin. Woch.) schildert die verschiedenen Krankheiten und Verletzungen des Auges im Erwerbsleben. — Aubineau (l'Opht. prov.) die Augen-Erscheinungen bei den traumatischen Neurosen. — Über Cysten der Bindehaut infolge von Traumen berichten: Cosmettatos (La clin. opht.) und Rolandi (Ann. di Ott.). — Mit dem Zusammenhang der parenchymatösen Keratitis und des Trauma beschäftigen sich: Franco (La clin. opht.), Kaganow (Wjest. ophth.), Kümmel (Z. M.) und Wicherkiewicz (Z. M.). — Birkhäuser (Z. M.) sah einen Fall von Keratitis dendritica nach Verletzung durch einen Messingspan bei Kieferhöhlen-Empyem mit Lähmung des ersten Astes des Trigeminus. — Dor (l'Opht. prov.) bespricht das Ulcus rodens im Zusammenhang mit Verletzungen. — Henning Rönne (Hospitalstidende) zwei Fälle von Durchblutung der Hornhaut nach Traumen. — McCool (Ophthalmology) eine schwere Kontusion des Auges mit mehrfachen Einreißungen der Descemetis und hinteren Hornhautschichten. — Vogt (Centralbl. f. Augenh.)

5 Augen-Verletzungen durch Brillen-Glasscherben. — Burgeois (l'Opht. prov.) 3 Fälle von perforierenden Lederhaut-Wunden. — Lotin (Wratsch) eine größere Zahl absichtlicher Verbrennungen des Auges. — Cuperus (Ned. Tij. v. G.) eine Dampfverbrennung des Auges mit Überwachsung der Hornhaut mit Bindehaut. — Beauvieux und Delonne (Arch. d'opht.) eine doppelseitige Akkommodations-Lähmung nach starker Verbrennung; andre nervöse Erscheinungen fehlten. — Körber (Z. f. A.) eine Laugen-Verätzung der Kornea mit Ciliarkörper-Exsudat hinter der Linse. — Valois und Lemoine (Rec. d'opht.) eine schwere Verätzung der Kornea durch ein Gemisch von Azeton und Essigsäure. — Cecchetto (Ann. di Ott.) eine Kapselbildung auf der Oberfläche des Augapfels infolge Eindringens von Tropfen flüssigen Metalls in den Sinus conjunctivae. — Roche (Ann. d'ocul.) eine Teer-Verletzung beider Hornhäute; intakte Hornhaut nach Ablösung der Teerschale. — Wood (The ophth. Rec.) eine Augen-Verletzung durch Platzen eines wassergefüllten Golfballons. — Fälle von Aderhautrissen veröffentlichen: Gonin (Ann. d'ocul.), Grimsdale (Trans. of the ophth. Soc.), Hird (The Ophthalmoscope), Pichler (Z. M.) und Todd (The ophth. Rev.). — Roux (l'Opht. prov.) bespricht eine traumatische Luxation der Linse in den Glaskörper; das Auge hatte mit + 10 D. $^1/_4$ der normalen Sehschärfe (Bestand $3^1/_2$ Jahre). — Pincus (Münch. med. Woch.) 2 Fälle von Schädigung des Auges durch Zangengeburt. — Marenholtz (Z. f. A.) einen Fall von Blitzschädigung des Auges. — Jocqs (La clin. opht.) einen Fall von Star-Entwicklung infolge von elektrischer Entladung bei Sturz auf ein Kabel. — Bistis (Ann. di Ott.) sah primäre Lidgangrän nach Trauma (Streptokokken-Infektion?). — Roche (Rec. d'opht.) ein vom unteren Tränenpunkt in das Gewebe des Unterlides gedrungenes Hirsereis. — Hessberg (Z. M.) ein Fall, bei dem durch eine Prellung des Lides und Auges eine Reizung der glatten Lidmuskulatur in Gestalt von Klaffen der Lidspalte und gehemmter Mitbewegung des Oberlides entstand. — Kaz (The americ. Journ. of ophth.) eine Tränensackmukokele infolge traumatischer Impression des Os lacrimale. — Inouye (A. f. O.) ein Fall traumatischer Tenonitis und Entzündung des vorderen Abschnittes der Uvea, wobei sich die Entzündung zuerst im Tenon'schen Raume entwickelt hatte. — Fage (La clin. opht.) eine Augenmuskel-Lähmung infolge Trauma des Orbitalrandes. — Denhame (Arch. d'opht.) einen Fall von willkürlichem intermittierenden Exophthalmus nach Kontusion der linken Orbitalseite. — Dutoit (Med. Klinik) gibt eine Übersicht über den gegenwärtigen Stand der Kenntnisse von traumatischem Enophthalmus. — Kleijn und Nieuwenhuyse (A. f. O.) berichten über Vergrößerung des blinden Flecks und Gesichtsfeld-Einengung bei normalem Spiegelbefund bei Opticus-Verwundungen. — Roux (l'Opht. prov.) beschreibt eine Verletzung des Sehnerven als Folge von Fraktur des Canalis opticus. — Terson (Annal. d'ocul.) eine sekundäre Blutung an der Papille durch Contrecoup ohne Orbitafraktur infolge von Huftritt-Verletzung. — Natanson (Z. M.) eine Evulsio nervi opt. infolge Verletzung mit der Spitze eines Stockes. — Glagolen (Wjest. opht.) einen Fall von Sehnerven-Atrophie nach einem Sturz mit dem Auge auf ein Bajonett. — Gonin (Ann. d'ocul.) einen Fall von partiellem Riß der Papille unter dem Bilde eines Sehnervenkoloboms durch Sturz auf die Spitze des Skis beim Skilaufen. — Gonin (Ann. d'ocul.) einen Fall von Lymphorrhagien der Netzhaut nach Schädelbruch. — Kleijn und Nieuwenhuyse (Ned. Tijd. v. G.) einen Fall von Enophthalmus und Tieferstand des einen Auges infolge eines Schädelbruches nach Sturz. — Sulzer und Chappé (Ann. d'ocul.)

einen Fall von bitemporaler Hemianopsie traumatischen Ursprungs mit hemianopischer Pupillar-Reaktion und umgekehrter reflektorischer Pupillenstarre. — Sicard und Galezowski (Rec. d'opht.) beobachteten nach Alkohol-Injektionen in das Meckel'sche und Arnold'sche Ganglion wegen Trigeminusneuralgie Sympathicusparese mit Horner'schem Symptomenkomplex. — Über Schußverletzungen des Auges berichten Auerbach (Wjest. ophth.), Beykowski (Wiener med. Woch.), van de Hoewe (Z. M.), Lewis (Ann. of Ophth.), Lystad (Z. M.), Maklakoff (Wratsch), Roy (Ann. d'ocul.) und Terson (Ann. d'ocul.). — Über Fremdkörper im Augeninnern berichten: Allport (The ophth. Rev.), Campbell Posey (Ann. of Ophth.), Chance (The ophth. Rec.), Guibert (l'Opht. prov.), Henderson (The americ. Journ. of Ophth.), Hippel (Z. M.), Lange (Z. M.), Rollet (Arch. d'opht.), Roy (Ann. d'ocul.), Sinestons (l'Opht. prov.) und Szarrasy (Wiener klin. Woch.). — Nach Arcelin (Rev. gen. d'opht.) muß man, um beim Auffinden von Fremdkörpern im Augeninnern genaue Maße des Fremdkörpers zu bestimmen, mehrere Radiographien ausführen. — Gifford (The ophth. Rec.) gibt eine Methode zur Erleichterung der Ortsbestimmung von Fremdkörpern im Auge bei Röntgen-Aufnahme an. — Nach zur Nedden (Woch. f. Ther. u. Hyg.) ist für die meisten Arbeitsberufe in bezug auf Beurteilung von Unfällen des Auges mehr Wert auf das Sehen in der Nähe und die Tiefenschätzung, als auf die Sehschärfe für die Ferne zu legen. — Gallemaerts (Arch. d'opht.) beschreibt 2 Fälle von mit Elektrolyse behandelten intraokularem Cysticercus. — Cosmettatos (Z. M.) 2 Fälle von Echinokokken der Orbita.

Schenkl.

Centralblatt

für praktische

AUGENHEILKUNDE.

Herausgegeben von

Prof. Dr. J. Hirschberg, Geh. Med.-Rat, in Berlin.

Unter ständiger Mitwirkung der Herren Prof. G. Abelsdorff in Berlin, Dr. Berger in Paris, Prof. Birnbacher in Graz, Dr. Brailey in London, Prof. Cl. du Bois-Reymond in Schanghai, Dr. Czellitzer in Berlin, Dr. Oscar Fehr in Berlin, Prof. C. Gallenga in Parma, Dr. Ginsberg in Berlin, Hofrat Prof. Goldzieher in Budapest, Dr. Gordon Norrie in Kopenhagen, Dr. Issigonis in Smyrna, Dr. May in Berlin, Lt. Col. F. P. Maynard, I. M. S., Calcutta, Dr. F. Mendel in Berlin, Dr. Moll in Berlin, Dr. W. Mühsam in Berlin, Dr. Neuburger in Nürnberg, Dr. Peltesohn in Hamburg, Dr. Pergens in Maeseyck, Prof. Peschel in Frankfurt a. M., Dr. Puntscher in Klagenfurt, Dr. M. Reich in Petersburg, Dr. H. Rönne in Kopenhagen, Obermed.-Rat Dr. Scherer in Oldenburg, Prof. Schenkl in Prag, Prof. Schwarz in Leipzig, Dr. Spiro in Berlin. Dr. Steindorff in Berlin.

Monatlich ein Heft. Preis des Jahrganges 12 Mark. Zu beziehen durch alle Buchhandlungen des In- und Auslandes und die Postanstalten des Deutschen Reiches.

Supplement zum Jahrgang 1911.

Inhalt: **Gesellschaftsbericht.** (S. 386—397.) Bericht über die 37. Versammlung der Ophthalmologischen Gesellschaft, Heidelberg 1911.

Journal-Übersicht. (S. 397—437.) I. Zeitschrift für Augenheilkunde. — II. Archiv für Augenheilkunde. — III. Annali di Oftalmologia. — IV. La Clinica Oculistica. — V. Il Progresso oftalmologico. — VI. Archivio di Oftalmologia. — VII. Rivista Italiana di Oftalmologia.

Bibliographie. (S. 437—442.) Nr. 1—23.

Übersicht über die Leistungen der Augenheilkunde im Jahre 1911. (S. 443—480.)

Gesellschaftsbericht.

Bericht über die 37. Versammlung der Ophthalmologischen Gesellschaft, Heidelberg 1911. Red. durch A. Wagenmann. (Wiesbaden, J. F. Bergmann, 1912.)

Erste wissenschaftliche Sitzung vom 3. August 1911.
Vorsitzender: Gullstrand in Upsala.

1. Über die Magnet-Operation, von O. Haab in Zürich.

Vortr. findet es unverständlich, bei Operationen mit dem großen Magneten, eine Lokalisation des Splitters mittels Sideroskops und Röntgenstrahlen vorzunehmen; sein Magnet suche sich den Splitter, er sitze, wo er will. Das Einbohren des Splitters in die Irishinterfläche muß vermieden werden. Ist es der Fall, so muß blitzschnell der Strom geöffnet werden, und zwar durch eine Einrichtung für den Fuß, und der Kopf des Pat. muß losgelassen werden. Hat man den Splitter hinter der Iris, so gelingt es in der Regel ohne weiteres, ihn durch die Pupille in die Vorderkammer zu bringen, aus der er durch eine Hornhaut-Inzision mittels Einsenken der Magnetspitze geholt wird.

Folgt der Splitter den ersten Zügen des Magneten nicht, so wird er durch häufiges Öffnen und Schließen des Stromes gelockert, event. seitwärts gegen den Äquator ruckweise angezogen. Erst wenn dies nicht zum Ziele führt, nimmt Vortr. Lokalisation des Splitters vor.

Der Magnet kann nie zu stark sein, besonders bei kleinen Splittern. Die Physiker können viel ausrechnen, der Gewebswiderstand ändert alles.

Der Magnet soll am sitzenden Patienten benutzt werden, damit dieser mit dem Kopfe bei Irisfesthaken des Splitters zurückzucken kann.

Vortr. wendet sich noch gegen die Skleral-Inzision und verspricht später Mitteilungen über Dauer-Erfolge.

In der Diskussion treten Pfalz und Stölting für die Sideroskop-Untersuchung ein.

2. Über Glaskörper-Ersatz, von A. Elschnig in Prag.

Vortr. hat versucht, dicht getrübten Glaskörper zum Teil (0,4—0,6 ccm) durch Ansaugung zu entfernen und durch Injektion von physiologischer Kochsalzlösung zu ersetzen. In 15 Fällen wurde der Eingriff gemacht und gut vertragen. Bei Trübungen nach Hämorrhagie war der Erfolg für die Sehkraft ein guter.

Diskussion: Gutmann, Wessely, Axenfeld.

3. Einige Bemerkungen über rheumatische Erkrankungen und Wärmewirkungen am vorderen Augen-Abschnitt, von E. Krückmann in Königsberg.

Die Ausführungen ergänzen frühere Mitteilungen des Vortr. über Entstehung und Anordnung der Präzipitate auf der Hornhaut und auf der Linsenkapsel, die Fibrin-Ausscheidungen oberhalb der hinteren Synechien, das Auftreten eines retrokornealen Pannus, das Freibleiben der hinteren Kammer.

Diagnostisch ist man immer noch nur auf das klinische Bild angewiesen. Nach weiteren allgemeinen Ausführungen, auch über gichtische Iritis, berichtet Vortr. über günstige therapeutische Ergebnisse mit Radium-Emanation.

Diskussion: Flemming, Pfalz, Elschnig, Schieck, Freytag, v. Michel.

Wessely hat die Wirkung des Radiums auf die harnsauren Salze und deren Beziehung zum Auge experimentell geprüft. Das Ergebnis war in Bezug auf Mononatriumurat negativ. Es sprachen noch Igersheimer, Lederer, Gutmann, Krusius.

4. Zur Pathogenese der Cataracta congenita totalis, von W. Gilbert in München.

Die anatomische Untersuchung eines Falles ergab, daß infolge fötaler Ruptur der hinteren Kapsel die Linse völlig getrübt werden kann. Solche Totalstare sind ebenso wie ihre Ursache, die zu starke Entwicklung und ungenügende Rückbildung der Tunica vasculosa lentis, eine echte Entwicklungsstörung.

5. Über die entwicklungsgeschichtlichen Grundlagen für die Erklärung der kongenitalen Defektbildungen am Auge, von A. v. Szily jun. in Freiburg.

Aus den Ergebnissen von Züchtungsversuchen kommt Vortr. zu der neuen Auffassung, die Hauptursache der Colobombildung in einer atypischen Anlage des ektodermalen Abschnittes zu suchen, während er den Bindegewebszügen dabei nur eine weniger bedeutsame Rolle zuschreibt.

6. Über experimentelle Erzeugung von angeborenen Staren und von Mißbildung des Auges bei Säugetieren, von H. E. Pagenstecher in Straßburg.

Durch Naphthalin-Fütterung schwangerer Kaninchen gelang es Star-Bildung, und zwar toxischen angeborenen Star, bei allen Jungen zu erreichen. Die Stare entstanden unabhängig von der Abschnürung der fötalen Linse. Durch frühzeitige Naphthalin-Fütterung der Muttertiere konnte Störung in der Abschnürung der Linse und damit toxische Linsen-Mißbildung herbeigeführt werden. Auch der Schluß der fötalen Augenspalte kann toxisch gehemmt und Iris-Colobom, Aderhaut-Colobom erzeugt werden, ähnlich Lid-Mißbildungen, Mikrokornea.

Demnach beruht nicht jede Augen-Mißbildung bei Mensch und Säugetier auf einer Keimes-Anomalie und ist erblich; die Mißbildungen lassen sich vielmehr auch durch toxische Einflüsse hervorrufen.

Diskussion: Krusius, v. Hippel, Seefelder.

7. Über neuere Bestrebungen in der Konstruktion ophthalmologischer Instrumente, von M. v. Rohr in Jena.

Es werden einige Einzelheiten des neuen Gullstrand'schen Ophthalmoskops besprochen, ferner wird mitgeteilt, daß die Zeiss'schen Fernrohr-Brillen nicht mehr ausschließlich für hochgradig Kurzsichtige, sondern auch für Ametropen geringen Grades hergestellt werden.

8. Zur Raum-Erfüllung durch Brillengläser, von Hegner in Jena.

Beim Blicken durch Gläser tritt in exzentrischen Stellungen eine Verschiebung nach oben und ein Höhenfehler ein, der unter Umständen sehr störend wirken, Ermüdungs-Erscheinungen und ähnliche Beschwerden hervorrufen kann. Vortr. gibt eine photographische Meßmethode für diese Fehler an.

9. Die Wirkung des Salvarsans (Ehrlich) auf das Auge. (Nach experimentellen und klinischen Untersuchungen), von Igersheimer in Halle.

Bei Kaninchen trat auch bei gehäuften mittleren Salvarsandosen keine Schädigung des Sehorgans auf.

Am luetisch erkrankten nervösen Sehapparat des Menschen zeitigt Salvarsan die besten Erfolge. Bei Neurorezidiven hat man es mit luetischen Manifestationen zu tun, die vielleicht durch das Salvarsan beschleunigt oder angeregt werden.

10. Die Behandlung der syphilitischen Augen-Erkrankungen mit Salvarsan, von H. Becker in Dresden.

Bei schweren Fällen von Keratitis interstitialis durch angeborene Lues versagte das Salvarsan, gut wirkte es bei Keratitis diffusa durch erworbene Syphilis, bei Iritis, bei Hirnsyphilis. Das Arsenobenzol muß zur Erzielung von Dauerheilungen mit den bisherigen antisyphilitischen Mitteln kombiniert werden.

In der Diskussion berichtet Seidel über gute Erfolge mit Salvarsan aus der Heidelberger Klinik.

Krückmann sah schlechte Wirkungen auf den Sehnerven, die an die Zufälle nach Atoxyl und Arsacetin erinnern.

Grunert sah gute Erfolge bei Muskel-Lähmungen, Peppmüller hatte gute Ergebnisse. Pfalz berichtet über einen Fall, in dem wenige Stunden nach Salvarsan-Injektion Augenmuskel-Lähmungen eintraten, einige Tage später Geschwüre an der Planta pedis. Er nimmt eine Hirnblutung, nicht ein Neurorezidiv an.

Franke sah nur bei gummösen Lid-Erkrankungen und bei Neuritis optic. specif. gute Salvarsan-Erfolge, Gutmann rät zum Abwarten. Elschnig warnt vor Vernachlässigung der alten Therapie.

Zweite wissenschaftliche Sitzung vom 4. August 1911.

Vorsitzender: Kuhnt in Bonn.

11. Über experimentell erzeugte kompensatorische Hypertrophie der Ziliarfortsätze, von K. Wessely in Würzburg.

Es gelang Vortr., durch Injektion von Galle in den Glaskörper Retina und Aderhaut zur Degeneration zu bringen, während Iris und Ziliarkörper nicht angegriffen wurden.

Im direkten Verhältnisse zur Degeneration des hinteren Bulbus-Abschnittes trat eine auffällige Hypertrophie an den Ziliarfortsätzen auf. Diese bleibt dauernd und ist als kompensierend aufzufassen. Trotz dieser stärkeren Funktion versiegt die Glaskörper-Flüssigkeit. Das ist nur dadurch zu erklären, daß die Aderhaut in irgend einer Weise an der Produktion der Glaskörper-Flüssigkeit beteiligt ist.

In der Diskussion spricht Straub über ähnliche Experimente. Hamburger sieht in Wessely's Ergebnissen eine Durchbrechung des Leber'schen Schemas, nach dem das einzige intraokulare Sekretionsorgan der Ziliarkörper sei.

12. Zur Einwirkung „strahlender Energie" auf die experimentelle Tuberkulose des Auges, von Flemming und Krusius in Berlin.

Die Vortr. untersuchten die Wirkung von Radium, Mesothorium, Sonnenstrahlen in der Ebene und in großen Höhen (5—6000 m Höhe bei Ballonhochfahrten). Es fand sich ein Einfluß sowohl auf die Infektions-Erreger, als auch auf den infizierten Organismus. Auch nach erfolgter Infektion fand durch Bestrahlung eine Abschwächung des Krankheitsverlaufes statt.

Im Vergleiche zu den Sonnenstrahlen ist die bakterizide Wirkung der

radioaktiven Strahlen bei Radium und Mesothorium gering, doch konnte eine deutliche Abschwächung der Keime erreicht werden.

Die bakterizide Wirkung der „Höhensonne" (5—6000 m) war mehr als dreifach größer als die der „Tieflandsonne".

Diskussion: Mayweg sen. berichtet über gute Erfolge von Radium bei Sarkomrezidiv der Iris.

13. Die praktische Bedeutung der bakteriologischen Untersuchung des Konjunktival-Sekretes vor der Star-Operation, von Heilbrun in Erfurt.

Aus Untersuchungen beim Material der Hallenser Universitäts-Klinik schließt Vortr., daß bei bakteriologischer Untersuchung des Bindehaut-Sekretes in einigen Fällen von Augapfel-Operation Infektion zu vermeiden wäre. In der Mehrzahl der Fälle verläuft trotz Anwesenheit pathogener Keime die Operation bei klinisch einwandfreiem Befunde glatt. Als brauchbar zur Keimschädigung hat sich 5%iges Sophol erwiesen, das 3mal täglich auf die ektropionierten Lider geträufelt und dann gründlich im Bindehautsack verrieben wurde.

In der Diskussion bemerkt Axenfeld, daß die empfindlichere zeitraubende bakteriologische Untersuchung bei Übung durch das Ausstrichpräparat ersetzt werden könnte. Er empfiehlt die prophylaktische Anwendung des Pneumokokken-Serums.

Elschnig bestätigt die Beobachtungen, empfiehlt Desinfektion mit Hydrarg. oxycyanat. 1 : 2000.

Mayweg hält vom Standpunkte des Praktikers die bakteriologische Untersuchung für überflüssig. Vom Pneumokokken-Serum hat er keine Heilresultate gehabt, er spritzt prophylaktisch Diphtherie-Serum ein. Es sprechen noch v. Hippel, Sattler, Gutmann, Kuhnt, der auf die Prüfung der Tränenwege und Nase aufmerkiam macht, Axenfeld, Haab.

14. Untersuchungen über die Bedeutung der Phagozytose bei Hornhaut-Infektionen, von Zade in Heidelberg.

Die Phagozytose spielt bei Hornhaut-Infektion keine wesentliche Rolle.

15. Über die Gehirnlokalisation einiger Gesichts-Erscheinungen, von M. Dufour in Nancy.

Soll eine Gesichts-Erscheinung empfunden werden, so muß ein Reiz an einem Punkte des optischen Nerven-Apparates eine Veränderung hervorrufen. Diesen Punkt nennt Vortr. den Anfangspunkt der Gesichts-Erscheinung. Er liegt vor dem Chiasma bei einer Gesichts-Erscheinung, bei der die beiden Augen unabhängig voneinander bleiben, hinter dem Chiasma bei einer Gesichts-Erscheinung, bei der die beiden Augen voneinander abhängig sind. Vortr. gibt eine Reihe von Beispielen für seine Ideen.

16. Über Erkrankungen des Auges bei progressiver Paralyse, von K. Stargardt in Kiel.

Die Sehnerven-Atrophie bei Tabes und Paralyse ist ein Übergreifen der Krankheits-Prozesse, welche die Paralyse bedingen, auf das Chiasma und die intrakraniellen Optici.

Diskussion: Stock, Axenfeld.

17. Zur Ätiologie der Ophthalmoplegia interna, von Grunert in Bremen.

Nur bei 4 von 12 Fällen war Lues die Ursache, bei 7 Fällen Nasen-

leiden, bei einem Falle beides kombiniert. Die Nasen-Untersuchung bzw. -Behandlung ist demnach sehr wichtig.

In der Diskussion sprechen sich die Redner überwiegend für die ätiologische Bedeutung der Lues aus.

18. Über das Wesen des Chalazions, von J. v. Michel in Berlin.

Vortr. kommt zu den Schlußsätzen:

Das Chalazion ist stets in der nach dem freien Lidrande zu gelegenen Hälfte des Lides zu finden. Schon durch klinische Untersuchung ist der innige Zusammenhang des Chalazions mit den Meibom'schen Drüsen nachweisbar; es läßt sich zweifelsfrei auf eine akute Entzündung der Meibomschen Drüsen zurückführen. Diese Entzündung wird infolge Beteiligung des lymphatischen Apparates des erkrankten Lides leicht chronisch und kann durch neue Reize wieder angefacht werden.

Einen spezifischen Erreger des Chalazions gibt es nicht.

Sitz des Chalazions ist das lockere Bindegewebe.

Im allgemeinen läßt sich das Chalazion als eine Granulations-Geschwulst bezeichnen, deren Aufbau nicht einheitlich ist; als Charakteristikum dürfen die Fremdkörper-Riesenzellen angesehen werden, während das Vorhandensein einer Bindegewebskapsel gleichgültig ist.

Dritte wissenschaftliche Sitzung vom 4. August 1911.

Vorsitzender: Gallemaerts in Brüssel.

19. Über die glatten Muskeln der menschlichen Orbita, von W. Krauss in Marburg.

Die Befunde Landström's von glatten Muskelfasern in den vorderen Teilen der Orbita, denen Landström den Basedow-Exophthalmus zuschrieb, kann Vortr. nicht bestätigen. Dagegen fand er in der Tiefe der Orbita glatte Muskelfasern, die als rückwärtige Fortsetzung des Müller'schen Orbitalmuskels als sehnig-muskulöse Platte über die Fossa pteryopalatina sich ausspannen.

20. Über den sogenannten Landström'schen Muskel und seine Bedeutung für den Exophthalmus bei Morbus Basedowii, von H. Sattler in Leipzig.

Die von Landström gefundenen glatten Muskelfasern der Orbita, die Vortr. an Präparaten demonstriert, haben nicht die ihnen zugeschriebene Bedeutung für den Exophthalmus bei Basedow. Vortr. nimmt an, daß der Exophthalmus durch vermehrte Flüssigkeits-Ansammlung in den Gewebsspalten der Orbita bedingt sei.

21. Anomalien der Augenbewegung, von Bartels in Straßburg.

Durch Beobachtung an Kaninchen fand Vortr., daß bei Reizung vom Ohrapparat gleichzeitig alle vier geraden Augenmuskeln ihre Form ändern. Es entsteht horizontaler Nystagmus und Gegenwendung der Augen gegen Kopfdrehung. Die stärkere Bewegung wurde an den Muskeln des Auges festgestellt, das dem gereizten Ohrapparat benachbart war. Damit wäre das Hering'sche Gesetz von der stets gleichmäßigen Innervation der Augen durchbrochen.

Beim Menschen überdeckt die Fixation die Ohr-Augenbewegungen. Um Fortfall der Fixation zu erreichen, untersuchte Vortr. nicht fixierende Säuglinge und Blöde. Hier erwies sich der Ohrapparat als nervöser Augenstellungs-

Regulator am wirksamsten bei Tiefstblöden und Frühgeburten, sonst wirken schon höhere Zentren mit.

Bei Blinden besteht ein spontaner Nystagmus, der dem Ohr-Nystagmus oft entgegen wirkt.

Dieser Nystagmus trägt, wie auch bei Schwachsichtigen, kortikalen Charakter, indem durch den Ausfall der Fixation normalerweise nicht in Erscheinung tretende Reflexe sich bemerkbar machen.

22. Über angeborene und erworbene Blickfeld-Erweiterungen, von A. Bielschowsky in Leipzig.

Als angeborene Anomalie der Augenbewegungen beschreibt Vortr. eine Form von exzessiver Beweglichkeit, von abnormer Erweiterung des Blickfeldes nach gewissen Richtungen. Die Symptome haben auffallende Ähnlichkeit mit der Trochlearisparese, unterscheiden sich davon aber durch eine absolute „Überfunktion des Obliquus inferior", die das Bild beherrscht. Ein ähnliches Bild entsteht durch Ablösung der Trochlea bei Operationen. Es fällt dann die hemmende Wirkung der Faszienbänder fort. Ähnliche atypische Schwäche der Hemmungsbänder ist bei der angeborenen Form anzunehmen. Therapeutisch kommt die Rücklagerung des unteren geraden, event. dazu die Vorlagerung des oberen geraden in Frage.

23. Über Augenveränderungen bei der Eklampsie, von Adam in Berlin.

Unter 92 Fällen von Eklampsie aus der Berliner Universitäts-Frauenklinik fand Vortr. 44mal Augenstörungen, davon 4 Fälle rein albuminurischer Natur. In diesen Fällen blieb die Eiweiß-Ausscheidung auch nach der Entbindung auf gleicher Höhe, während sie in den anderen bald aufhörte.

Die Sehstörungen in den 40 übrigen Fällen bestanden meist in völliger Erblindung urämischer bzw. zerebraler Natur, denn es ließ sich meist eine prompte reflektorische Pupillenreaktion auslösen. Die Erblindung trat gewöhnlich ziemlich plötzlich kurz vor dem Eintritt der Bewußtlosigkeit ein und überdauerte sie um Stunden und Tage, machte dann aber normalem Sehvermögen Platz.

In 35 Fällen war der ophthalmoskopische Befund normal. In 5 Fällen erschien der Fundus an einzelnen Stellen besonders dunkel, ein bis zwei Aderhaut-Gefäße hoben sich daraus hervor. Klinisch und anatomisch entwickelte sich daraus das Bild von Thrombose der betreffenden Aderhaut-Gefäße.

24. Über das Auftreten tuberkulöser Antikörper in der vorderen Kammer, von F. Schieck in Göttingen.

Im Gegensatze zu A. Leber fand Vortr. bei Kaninchen mit Iristuberkulose niemals spezifische Antikörper im Kammerwasser. Nur bei Einbringung von Mengen abgetöteter Tuberkelbazillen in die Vorderkammer, wie sie weder bei der spontanen noch der experimentellen Iristuberkulose vorhanden sind, ließ sich das Auftreten der Immunkörper erzwingen, bevor sie im Serum zu finden waren, sie geben also keinen differentialdiagnostischen Aufschluß.

Diskussion: Krückmann.

25. Über den Abfluß aus dem Auge, von C. Hamburger in Berlin.

Vortr. erhebt Bedenken gegen die Auffassung Leber's, wonach der Abfluß aus dem Auge im wesentlichen durch den Schlemm'schen Kanal, und zwar auf dem Wege der Filtration, vor sich gehe. Die Versuche wären am toten

Auge nicht bei physiologischer Druckhöhe angestellt. Injektionen von indigschwefligsaurem Natron an Kaninchen unter physiologischem Druck ergaben keine Blau-Färbung der vorderen Ziliarvenen. Eintreten von Färbungen bei starkem Druck seien keine Beweise für physiologische Abflußwege. Es spräche alles dafür, daß der Abfluß aus dem Auge, anstatt ein mechanisch konstanter zu sein, unmeßbar langsam auf dem Wege der Resorption durch die Iris erfolge.

26. Über Lymphbahnen und Saftströmungen im Opticus, von C. Behr in Kiel.

Die in der Netzhaut abgesonderte Gewebsflüssigkeit gelangt durch die Lamina cribrosa in den Sehnerven-Stamm und vermischt sich hier mit den Gewebsflüssigkeiten des Nerven. Durch Vermittlung der subpialen, der subseptalen und der parenchymatösen Saftlücken strömt die Lymphe innerhalb des pialen Überzuges des Nerven zentralwärts. Erst innerhalb der Schädelhöhle tritt die Gewebsflüssigkeit frei durch die Pia aus dem Nerven heraus in den Subarachnoidealraum des Gehirns und vielleicht auch in den 3. Ventrikel.

Aus den mikroskopischen Bildern ist eine Beziehung des Gliagewebes zu den inneren Ernährungsvorgängen im Gehirn zu folgern.

Diskussion: Gutmann, Schieck, Krückmann.

27. Zur Ätiologie des Trachoms, von Junius in Cöln.

Vortr. hält daran fest, daß das Studium des Granulum neue Gesichtspunkte für die Ätiologie des Trachoms bringen müsse. Er ist entschieden dagegen, daß das Granulum Produkt einer vom Epithel ausgehenden toxischen Fernwirkung — eine Epitheliose — sein solle.

Unter Demonstration von Mikrophotogrammen zeigt Vortr. Gebilde in den Granulis, die er für parasitärer Natur und von Bedeutung für die Ätiologie des Trachoms hält.

28. Der jetzige Standpunkt der Trachomkörperchen-Frage, von R. Greef in Berlin.

Zunächst muß die Frage, ob die in Frage stehenden Gebilde genau morphologisch festgelegt sind, verneint werden. Die Körperchen haben sich außer bei Trachom noch bei mehreren anderen Leiden gefunden, wie Blennorrhoe, Diphtherie u. a. Über die Bedeutung der Gebilde läßt sich noch nichts Bestimmtes sagen.

Vierte wissenschaftliche Sitzung vom 5. August 1911.

Vorsitzender: Mayweg sen. in Hagen.

29. Über das Grenzgebiet zwischen normalem Farbensinn und Farbenschwäche, von Köllner in Berlin.

Grenzformen zwischen Farbenschwäche und normalem Farbensinn sind verhältnismäßig häufig und haben diagnostische Schwierigkeiten geboten. Schuldig an diesen Schwierigkeiten schien die Rayleigh-Gleichung zu sein (Vergleichung eines spektralen Gelb mit einem Rotgrüngemisch). Vortr. machte eingehende Untersuchungen, die diese Gleichung als feinste Prüfungsmethode erwiesen; er gibt einige Anweisungen, sie ganz exakt zu gestalten.

30. Weitere Mitteilung über die Erregbarkeit der Netzhaut durch Lichtstrahlen, von E. Hertel in Straßburg.

Weitere Messungen an der Frosch-Netzhaut ergaben, daß sowohl am

ultravioletten wie am ultraroten Ende des Spektrums die Erregungs-Möglichkeit der Netzhaut in subjektivem wie objektivem Sinne sich in dicht aneinander liegenden Grenzen hält. Vortr. schließt daraus, daß die bei Belichtung objektiv nachweisbare Zapfenkontraktion mit dem Sehprozeß in enger Verbindung steht.

31. Über besondere Formen der Iris-Atrophie, besonders die hyaline Degeneration des Pupillarsaumes und die pupillare Pigment-Atrophie des Irishinterblattes, von Th. Axenfeld in Freiburg.

Vortr. beschäftigte sich mit Fällen von auffallend geringer Erweiterungs-Fähigkeit der nicht adhärenten, nicht iritisch erkrankten Iris, bzw. Pupille bei älteren Personen. Als Ursache kommt eine hyaline Degeneration des Pupillar-Randes in Betracht, bei der klinisch ein weißlicher Pupillensaum sichtbar ist. Das Bild hat Ähnlichkeit mit dem Saum bei Pigment-Atrophie des vorragenden, retinalen Irishinterblattes, doch ist bei letzterer der Kontur nicht so scharfkantig, und Pigmentstäubchen im Saume vorhanden; auch beeinflußt sie die Pupillen-Erweiteruug nicht wesentlich. Interessant ist, daß die Depigmentierung des retinalen Pupillarrandes in der Mehrzahl der Fälle unten beginnt. Dies entspricht der Beobachtung Hirschberg's, daß die Cataracta senilis meist in der unteren Hälfte beginnt, und legt es nahe, beides unter gemeinsamen Gesichtpunkten zu betrachten.

In seltenen Fällen können auch degenerative Anomalien im Bereiche des Dilatator, auch Aplasien von Einfluß auf die Pupillenbewegung sein.

Diskussion: Igersheimer, Hamburger, Leber.

32. Experimentelle Untersuchungen zur Pathogenese der Stauungspapille, von Levinsohn in Berlin.

Vortr. hatte die Theorie aufgestellt, daß die Stauung bei der Stauungspapille von den perivaskulären Lymphräumen der Zentralgefäße innerhalb des Scheidenraumes ihren Anfang nimmt, indem hier die unter erhöhtem Druck in den Scheidenräumen zirkulierende, pathologisch veränderte cerebrospinale Flüssigkeit den Abfluß aus dem Auge sperrt und so eine Stauung der Papille hervorruft. Demgegenüber hatte Schieck der cerebrospinalen Flüssigkeit einen normalen Charakter zugeschrieben und ein Einquellen des Liquors von rückwärts durch den Axialstrang in die Papille angenommen. Vortr. hat nun Eingießungen in den Subduralraum des Gehirns gemacht, doch auch bei großen Mengen keine erhebliche Stauungspapille erhalten, in keinem Falle war der Farbstoff in das Innere des Axialstranges eingedrungen.

In der Diskussion erklärt Schieck die Versuche des Vortr. für ungeeignet, während Vortr. die Untersuchungen Schieck's für falsch erklärt.

33. Weitere Untersuchungen über die Vaccine-Immunität des Auges, von W. Grüter in Marburg.

Der noch unbekannte Vaccine-Erreger stimmt in seinem biologischen Verhalten mit dem anderer, genau bekannter Bakterien überein.

34. Endotheliom der Orbita, von Kuffler in Gießen.

Beschreibung eines Falles und Darlegung der Schwierigkeiten der Diagnose des Endotheliom, dessen Natur und Stellung noch allgemein-pathologisch festgelegt werden muß.

35. Über einen Fall von Glaucoma simplex, doppelseitig anatomisch untersucht, mit Schnabel'schen Kavernen, von Fleischer in Tübingen.

Die Bedeutung des Falles liegt in der ausgedehnten kavernösen Erkrankung auch des offenbar erst im Beginn der Krankheit stehenden rechten Auges, die ophthalmoskopisch nicht zu erwarten war und zweifellos als Vorläufer späterer glaukomatöser Exkavation anzusehen ist. Es erscheint nicht leicht möglich, die Entstehung der Affektion bei normaler Form der Papille auf Drucksteigerung zu beziehen, vielmehr spricht sie für die Ansicht Schnabels, daß die glaukomatöse Exkavation nicht vom Druck herrührt. Die Kavernen sind anscheinend auf Durchtränkung des Sehnerven mit einer die Nervenfasern zerstörenden Flüssigkeit zu beziehen.

36. Beiderseitige Atrophie der Sehnerven infolge von Milzbrand-Karbunkel des rechten Oberlides, von Manolescu in Bukarest.

Mitteilung eines Falles.

37. Neuere operative Behandlung der Netzhaut-Ablösung und der hochgradigen Myopie. (Trepanatio sclerae praeaequatorialis), von S. Holth in Christiania.

Um nach Entleerung von subretinaler Flüssigkeit bei einer Starmesserpunktion die erneute schnelle Ansammlung zu verhüten, hatte Vortr. ein Stück der Sklera mit einer Trepan-Schere entfernt und guten Erfolg bei Netzhaut-Ablösung erzielt. Darauf machte er den Eingriff in sechs weiteren Fällen von Ablösung und 2 Fällen von schwerer Myopie ohne Netzhaut-Ablösung, und zwar in allen Fällen erfolgreich.

Zur Erklärung für die Herabsetzung der Myopie nimmt Vortr. an, daß die Trepanations-Öffnung mehrere Wochen lang als subtenonische Fistel wirkt, die veranlaßt, daß die suprachorioideale Lymphe in den Tenon'schen Raum sickert und daß dieser Prozeß dem dünnwandigen myopischen Bulbus gestattet, sich zusammenzuziehen. Auch glaubt H., daß dieser Prozeß durch die Tätigkeit der äußeren Augenmuskeln gesteigert wird.

Bezüglich der Netzhaut-Ablösung glaubt Vortr., daß durch Verkleinerung der Bulbuskapsel der Glaskörper einen kleineren Raum auszufüllen hat und die Zugverhältnisse in Netzhaut und Aderhaut sich bessern. Auch kann das Herausdringen der Lymphe begünstigend auf die Resorption der Subretinalflüssigkeit wirken.

In der Diskussion empfiehlt Gutmann längere Beobachtung der Ergebnisse.

38. Zur Anaphylaxie-Frage, von Römer und Gebb in Greifswald.

Die Vortr. haben die Angaben von Krusius über die Anaphylaxie-Erscheinungen am Auge nachgeprüft und sind zu wesentlich andren Resultaten gekommen. Sie betonen, daß Krusius das wichtigste Symptom der Anaphylaxie, den Temperatur-Sturz, nicht als Maßstab der Überempfindlichkeit verwendet, sondern nur klinisch beobachtet habe. Sie verweisen auf ausführliche Veröffentlichungen, berichten nur über folgende Ergebnisse. Es muß mit der Anschauung gebrochen werden, daß die Linse als etwas dem Organismus Fremdartiges angesehen werden darf. Nach Vorbehandlung mit Meerschweinchen-Linseneiweiß blieb bei Reïnjektion mit dem homologen Eiweiß bei Meerschweinchen die Anaphylaxie aus.

Ferner hatte Krusius vermutet, daß die Kapsel-Epithelien und Rindenschichten der Linse biologisch innigere Beziehungen zum Blutserum zeigten als die Kernpartien. Er behandelte Meerschweinchen mit Rinder-Linsenextrakt, bei Reïnjektion sollen die Tiere dann auch mit Rinderserum Anaphylaxie gezeigt haben. Davon konnten sich die Vortr. nicht überzeugen.

In der Diskussion erklärt Krusius, auf die ausführliche Veröffentlichung warten zu wollen, den Temperatur-Sturz habe er nur zuerst nicht verwandt, weil er noch nicht bekannt war.

39. Bemerkungen über die hämatopoëtische Funktion der Bindehaut, von C. Pascheff in Sofia.

Die Bindehaut hat nicht nur die Funktion, das Auge zu bedecken, sondern verhält sich in pathologischen Fällen als ein lymphatischer, blutbildender Apparat und dient als ein biologischer Schutz-Apparat des Auges, der die notwendigen zellulären Elemente beschafft.

40. Die Quellungswärme der Linsensubstanz, von van der Hoeve in Utrecht.

Da die Linse in pathologischen Zuständen quillt, machte Vortr. Versuche über die Quellungswärme. Nachdem er sie für Ochsenlinsen mittels des Bunsen'schen Eiskalorimeters berechnet hatte, machte er Versuche über den Einfluß von Präparaten, welchen Einfluß auf die Kataraktbildungen zugeschrieben wird, die negativ ausfielen. Bei 1%iger Jodkalilösung fand eine Erniedrigung der Quellungswärme statt. Vortr. schließt daraus auf die Möglichkeit einer günstigen Wirkung der Jod-Darreichung beim Altersstar und vor allem beim Wundstar.

Demonstrationssitzung vom 3. August 1911.

Vorsitzender: Bielschowsky in Leipzig.

1. Wessely in Würzburg: Beiträge zu den Mißbildungen und zur experimentellen Pathologie der Linse.

a) Linsenkolobom des Menschen bei reinem Zonuladefekt.

Der Fall beweist, daß auch beim Menschen ein umschriebener Zonuladefekt die einzige Ursache eins Linsenkoloboms sein kann.

b) Experimentell erzeugte isolierte Linsenfaser-Erkrankung.

Die Trübungen schritten langsam fort, doch nur innerhalb der einmal betroffenen Linsenfasern.

2. Krusius in Berlin: Demonstration experimenteller Tuberkulosen des Auges.

3. Reis in Bonn: Demonstration mikroskopischer Präparate.

A. Angeborener Defekt der M. Descemeti. B. Persistenz der Membrana capsularis lentis.

4. Seefelder in Leipzig: Verschiedene Demonstrationen aus dem Gebiete der Entwicklungsgeschichte und Mißbildungslehre des Auges.

Zur Entwicklung des Sehnerven fand S. an menschlichen Embryonen, daß sich die ventrale rinnenförmige Einziehung über den ganzen Sehnerven erstreckt und sogar ein wenig auf den Recessus opticus des Gehirns übergreift.

Von Augenmißbildungen demonstriert S. einen Schweins-Embryo ohne Spur einer Augen-Anlage, ein Hühner-Embryo mit einseitigem Anophthalmus, bei dem sich als Augenrudiment ein Schlauch von Pigment-Epithel zeigte, der mit Nervenfasern ausgefüllt war.

5. v. Szily jun. in Freiburg: Zur Zellpathologie der Hornhaut- und Bindehaut-Epithelien. Klinische und experimentelle Untersuchungen.

Beim Studium von Zellbildern bei Abhebung der Hornhaut-Epithelschicht fand S. ähnliches Aussehen der Chromatinsubstanz des Kernes, wie es den

Bildern der Trachomkörperchen entspricht. Es ist, wie an entsprechenden Demonstrationen gezeigt wird, fraglich, ob es sich bei den angeblichen parasitären Zell-Einschlüssen nicht um Kernbestandteile handelt, die beim Ausstreichen aus dem Kern in das Plasma gelangen.

6. Nagano in Würzburg: Über experimentelle Untersuchungen zur Pathologie des Hornhaut-Endothels.

Neue Methode von Übersichtspräparaten, die N. zeigt; er wird darüber eingehend berichten.

7. Gilbert in München: Über Markscheidenfärbung.

Empfehlung der von Held für die Glia angegebenen Färbemethode.

8. Igersheimer in Halle: Demonstration zur experimentellen Syphilis.

Ein mit Spirochäten geimpftes Kaninchen zeigte eine Iritis, die als luetisch anzusehen war, obwohl im anatomischen Substrat spezifische Elemente fehlten. In der Sklera fand sich eine Spirochäte.

9. Krückmann in Königsberg: Zur Heilung von Lederhautwunden.

An drei Beispielen demonstriert K., daß Faszien-Teile und Venen-Wandungen vom gleichen Körper und Sklerastücke vom anderen Körper ohne Störung zwischen Lederhaut und Bindehaut einheilen. Er bespricht die Verwendungs-Möglichkeiten.

10. Schreiber in Heidelberg: Demonstration eines teratoïden Osteoms der Conjunctiva.

Es handelte sich um eine den Lipodermoiden nahe verwandte Geschwulstbildung, in der der Knochenbefund das mikroskopische Bild beherrschte.

11. Freytag in München: Demonstration eines Gesichtsfeldschemas für Peripherie und Zentrum.

Das Schema bietet Raum für Angaben über Beleuchtungs-Verhältnisse und das Verhalten des Untersuchten.

12. Gullstrand in Upsala: Demonstration der Nernstspalt-Lampe.

Der leuchtende Spalt bildet eine bequem anwendbare, sehr kleine Lichtquelle von starker Intensität, mit welcher verschiedene ophthalmoskopische Untersuchungsmethoden verfeinert werden können.

13. Roemer in Greifswald: Submuskuläre Skleraltrepanation bei Glaukom.

Aus Tierversuchen und Operationen am Menschen schließt R., daß die submuskuläre Skleraltrepanation nur vorübergehend am Glaukom-Auge im Gegensatze zum normalen Tier-Auge eine Druckherabsetzung bewirkt. Am günstigsten für die Operation scheinen die Verhältnisse beim Glaucoma simplex zu liegen.

In der Diskussion erklärt Holth, daß die Sklerektomie von Lagrange, die er limbal nennt, richtig sei, da dabei die Vorderkammer geöffnet wird. Diese mit krummer Schere vorgenommene Skleral-Exzision ist ja in Wirklichkeit eine Trepanation. In mehr als 100 Fällen hatte er gute Erfolge.

Krückmann empfiehlt Römer's Methode. v. Hippel sah bei ähnlichem Vorgehen in 3 Fällen, bei denen andere Verfahren versagt hatten, zweimal, allerdings in kurzer Beobachtungszeit, einen Erfolg.

14. Ruben in Heidelberg: Transplantation von Rattensarkom in Ratten-Augen.

Nach Einbringen kleiner Stückchen von Tumoren in die Vorderkammer anderer Ratten oder Einspritzung einer Emulsion in Vorderkammer oder Glaskörper entwickelten sich intraokulare Tumoren.

15. Bielschowsky in Leipzig: Demonstration.
    a) Hering's neuer Apparat zur Herstellung von Verwechslungsfarben für die Untersuchung auf Farbenblindheit.
    b) Ein Stereoskop (modifiziert nach Pigeon's stéréoscope à coulisses).
16. Wolfrum in Leipzig: Demonstration von Präparaten:
    a) von beginnendem Frühjahrskatarrh,
    b) von beginnendem Karzinom der Conjunctiva bulbi.
17. Attias in München: Mikrophotographien über senile Veränderungen des menschlichen Auges.

Bilder zu seiner demnächst erscheinenden Arbeit.

18. Krauss in Marburg: Über eine seltene Erkrankung der Papilla nervi optici.

Bei einem 26jährigen gesunden Manne wurde nach dem Augenspiegel-Befunde ein primärer Tumor der Papille festgestellt, der per exclusionem als maligner Tumor anzusehen ist.

In der Diskussion berichtet Schieck, daß der Tumor gewachsen ist und das Auge enukleiert werden soll. Spiro.

Journal-Übersicht.

I. Zeitschrift für Augenheilkunde, 1911, Bd. XXV, Heft 1.

1) **Der intraokulare Flüssigkeits-Wechsel,** von Prof. Otto Weiss in Königsberg.

Zusammenfassung: 1. Es ist nicht gelungen, direkt zu zeigen, daß das Kammerwasser in strömender Bewegung ist. 2. Für einen Zufluß von Kammerwasser ins normale Auge ist kein Beweis erbracht. 3. Für einen Abfluß aus dem normalen Auge ebensowenig.

Alle Einlauf-Versuche haben keine Beweiskraft, weil sie Erscheinungen am toten Auge, dessen Gefäßdruck gleich Null ist, auf das lebende Auge übertragen, in dessen Gefäßen ein positiver Druck herrscht, der höher sein muß, als der Augendruck. — Das Kammerwasser unterliegt wahrscheinlich einem Wechsel, nur ist es weder bewiesen, noch wahrscheinlich, daß eine kontinuierliche Strömung besteht.

---

2) **Über den Mechanismus der Akkommodation,** von Prof. J. Stilling in Straßburg.

Verf. betont die Wichtigkeit des Glaskörpers für den Akkommodationsvorgang. Bei anatomischer Präparation ergibt sich, daß der Glaskörper durchaus keine gleichmäßig gebaute Masse sei, sondern daß sich beim menschlichen Auge eine festere Rindenschicht von einem weichen Kern unterscheiden lasse. Die Zonula hängt nur physiologisch, nicht anatomisch mit dem Corpus ciliare, dagegen sehr eng mit der Linse zusammen. „Glaskörper, Linse und Zonula gehören zusammen wie ein Ring, in welchem ein Diamant gefaßt ist."

Je deutlicher die Bildung des Ringes, also je weiter der Zentralkanal ist, desto größer ist das Akkommodations-Vermögen.

Die Kontraktion der Ciliar-Muskelfasern kann keinen unmittelbaren Ein-

fluß auf die Spannung der Zonula ausüben, vielmehr wird diese bewirkt durch Verengerung des Glaskörper-Ringes und damit zusammenhängende Form-Änderung der Linse.

3) **Der einzügige Starschnitt,** von Dr. Heinrich Schmidt in Wilhelmshaven.

a) Die Schneide des für den Starschnitt angegebenen Instrumentes ist bogenförmig, mit seiner unteren abgeschrägten Fläche der Oberfläche der Sklera angepaßt. b) Der Stützbogen hat an seiner Unterfläche fünf etwa $^1/_2$ mm lange Stacheln, die ein Fixieren des Augapfels gestatten, weil sie den Skleralrand festlegen. Dadurch soll auch die Gefahr des Glaskörper-Vorfalls vermindert werden.

4) **Sind Hornhaut-Trübungen eine Ursache der Myopie?** von Dr. Adolf Steiger in Zürich.

An den Züricher Schulkindern im ersten und im letzten Jahre ihrer Schulzeit vorgenommene Augen-Untersuchungen ergaben eine Zunahme der Myopen um etwa 5%. Die Häufigkeit der Zunahme war unter den mit fleckenfreien Augen ausgestatteten Kindern größer, als unter den mit Trübung der Hornhaut behafteten.

5) **Ein Beitrag zur Histologie der Stauungspapille,** von Dr. Rudolf Bergmeister in Wien.

Stauungspapille ohne akute entzündliche Veränderungen; es bestand Lymphstauung im Axialstrang, während die Peripherie des Nervenstammes frei von Ödem war.

6) **Über die Fuchs'sche Makula-Erkrankung bei Myopie,** von Dr. L. Pick in Königsberg.

Mitteilung über 6 beobachtete Fälle. Mit dem Auftreten des schwarzen Fleckes schienen Glaskörperflocken und Chorioideal-Erkrankungen zu sistieren, insbesondere war in keinem Falle Netzhaut-Ablösung bei Vorhandensein des Fuchs'schen Fleckes an demselben Auge festzustellen.

7) **Über die Behandlung des Xanthelasma mit Radium,** von Dr. Otto Schindler in Wien.

Bericht über guten Erfolg bei Anwendung von Radium-Behandlung und Darlegung der Methodik.

8) **Prophylaktische Maßnahmen für später Erblindete,** von S. Heller, Blindeninstituts-Direktor in Wien.

Die Blinden-Pädagogik sollte sofort einsetzen, wenn die spätere Erblindung als sicher anzunehmen ist. Dadurch würde die Berufs-Ausbildung beschleunigt, welche Sicherheit in der Ausführung auch nach eingetretener Erblindung erhöht.

Heft 2.

1) **Zur Ätiologie des Trachoms.** Weitere Mitteilung von Dr. Junius in Köln a. Rh.

Beschreibung von Befunden in Ausstrich- und Gewebeschnitt-Präparaten

und in Granulis. Ob die beobachteten Gebilde mit dem Trachom-Erreger identisch sind, bleibt zweifelhaft.

2) **Ein Fall von Entwicklungs-Anomalie (rinnenförmiger Einsenkung des Lidrandes) im Gebiete des unteren Tränenröhrchens,** von Fritz Ask in Lund.

Beobachtung an einem 13jährigen Knaben. Verf. wendet sich gegen den Erklärungs-Versuch der Anomalie von Halben und meint, daß beim Hervorwachsen der oberen Tränenröhrchen-Anlage in entsprechender Partie des Lidrandes die abnorme Furche in der nasalsten Partie des unteren Lidrandes von dem dagegen gepreßten Punct. lacrim. sup. sozusagen aufgepflügt werde.

3) **Über Barlow'sche Krankheit, mit besonderer Berücksichtigung der dabei beobachteten Augen-Erscheinungen,** von Dr. Kurt Steindorff in Berlin.

Im Anschluß an einen Fall von Barlow'scher Krankheit bei einem 7 monatigen Kinde Besprechung der Symptomatologie vom ophthalmologischen Standpunkte. Hirschberg erhob einen bisher einzig dastehenden Befund: bei Vordrängung des rechten Auges, neben dem Sehnerven geflammte Blutungen von ziemlich großer Ausdehnung, die nach 18 Tagen verschwunden waren. — Auffallend war, daß bei dem Kinde Rhachitis und Barlow zusammen vorkamen, was ganz ungewöhnlich ist.

4) **Über Augen-Veränderungen bei der Bubonenpest,** von Priv.-Doz. Th. Werncke in Odessa.

Beobachtungen während der Pest-Epidemie 1910 in Odessa. Unter 140 Pest-Erkrankungen hatten 3 Patienten Augen-Symptome: Iritis, einmal mit Hypopyon, an 5 Augen, bei einem Auge zugleich Neuritis optica. Conjunctivitis war wenig ausgesprochen und kaum spezifischer Natur.

5) **Traumatische Skleralruptur bei Buphthalmus,** von Niels Höeg in Kopenhagen.

Unter energischer Pilokarpin-Behandlung erfolgte relativ günstige Heilung in einem genauer beschriebenen Falle.

Heft 3.

1) **Über den Flüssigkeits-Wechsel des Auges,** von Privat-Dozent Dr. Th. J. Bürgers in Königsberg.

„Im normalen Kammerwasser kommt neben wenigen Enzymen zuweilen bakterizides Komplement, aber kein opsonisches oder hämolytisches Komplement vor, ebensowenig bakterizide oder hämolytische Ambozeptoren. In das Kammerwasser immunisierter Individuen gehen Antitoxine, Opsonine, bakterizide und hämolytische Ambozeptoren, aber keine Präzipitine über. In das Kammerwasser des thermisch, mechanisch, chemisch gereizten oder infizierten Auges gehen alle Antikörper mit Ausnahme der Präzipitine über. In den Glaskörper erfolgt der Übertritt der Antikörper noch spärlicher, als in die Vorderkammer. Wir haben somit ein gewisses elektives Verhalten des

Sekretions-Apparates im Auge, welches die Annahme eines aktiven Vorganges erfordert, den man Transsudation oder Sekretion nennen kann."

2) **Ein Beitrag zur Leber'schen familiären Opticus-Atrophie,** von Dr. Felir Mügge in Gießen.

In einer Familie mit 6 Kindern war ein Sohn von 23 Jahren und ein andrer von 19 Jahren an Opticus-Atrophie erkrankt. Hereditär war nichts nachweisbar, trotzdem ergab sich die Diagnose aus den vorhandenen zentralen Skotomen und dem Stationärbleiben des geringen Restes von Sehkraft.

In einer 2. Familie waren ebenfalls 2 Brüder an Opticus-Atrophie erkrankt; ein Großonkel war mit einem Augenleiden behaftet gewesen, das ihn fast blind machte. Strychnin-Injektionen erzielten einen kaum nennenswerten Erfolg.

3) **Ein Beitrag zur Kasuistik der Keratitis neuroparalytica,** von Dr. A. Dutoit in Lausanne.

Zusammenfassung:

1. Die Ätiologie der Keratitis neuroparalytica ist in der Läsion des Nervus trigeminus und seiner trophischen Fasern zu suchen.

2. Die Pathogenese der Keratitis neuroparalytica beruht in einer zufälligen Läsion des Hornhaut-Epithels.

3. Der Beweis für die Existenz der trophischen Fasern für die Hornhaut im Nervus trigeminus ist darin gegeben, daß minimale Traumen, die ein normales Auge schadlos erträgt, auf der anästhetischen Unterlage Epithelnekrosen herbeiführen, zu deren Reparation das Auge nicht mehr fähig ist.

4. Die Prognose der Keratitis neuroparalytica ist neben dem Allgemeinbefinden von der Virulenz der im Konjunktival-Sekret vorhandenen Mikroorganismen abhängig.

5. Die Therapie soll neben antiseptischen und antiphlogistischen Maßnahmen die Förderung der lokalen Gefäß- und Gewebs-Reaktion berücksichtigen.

6. Zur Prophylaxe: bei der Gasser-Ektomie gelingt es unter gewissen Kautelen das Auge vor der drohenden Gefahr zu behüten.

4) **Die Operation des totalen Symblepharon nach Weeks,** von Dr. Otto Lindenmeyer in Frankfurt a. M.

Vorzüge des ausführlich geschilderten Verfahrens sind nach dem Verf.:

1. Nachträgliche Schrumpfung der neugebildeten Höhle ist nicht zu befürchten; etwa 3 Mon. nach der Operation ist der Zustand dauernd.

2. Narben im Gesicht, wie sie bei Verwendung gestielter Lappen aus Stirn und Wange erzeugt werden, werden vermieden.

3. Die Dauer des Heilverfahrens, etwa 6 Wochen, ist verhältnismäßig kurz.

5) **Wie vermeiden wir Entstellungen bei umschriebenen Abtragungen der Lidränder in ganzer Dicke?** von Prof. Kuhnt in Bonn.

Muß im Original nachgelesen werden, in dem durch Abbildungen das Vorgehen erläutert wird.

6) **Transplantation bei chronischem trachomatösem Pannus**, von Dr. Rudolf Denig in New York.

Bei 9 Patienten hat Verf. die an den Pannus grenzende Konjunktiva entfernt und die bloßgelegte Stelle entweder mit Bindehaut vom gesunden Auge oder mit Lippen-Schleimhaut gepfropft. Der Erfolg soll über Erwarten gut gewesen, der Pannus in vielen Fällen fast ganz sich aufgehellt haben.

Heft 4.

1) **Über den intraokularen Flüssigkeits-Wechsel**, von Prof. K. Wessely in Würzburg.

Die intraokularen Gefäße zeigen ein intravaskuläres Druckgefälle, dem gegenüber der intraokulare Druck eine einheitliche Größe darstellt. Da nun eine geringe experimentelle Verstärkung des Druckgefälles eine mechanische Flüssigkeits-Bewegung im Innern des Auges zur Folge hat, so muß auch bei normaler Höhe des Druckgefälles ein Flüssigkeits-Wechsel in mechanischem Sinne bestehen, wenn auch die normale Kammerwasser-Produktion eine außerordentlich langsame ist. Die Ciliarfortsätze sind die Quelle des nach Punktion neu abgesonderten Kammerwassers. Ein prinzipieller Gegensatz zwischen Iris und Ciliarfortsätzen besteht nicht, nur ein gradueller Unterschied. Bei der Abfuhr kommt dem Schlemm'schen Kanal die Hauptrolle zu. Die intraokulare Flüssigkeits-Bildung ist ein Transsudations-Vorgang eigner Art, der sich dadurch, daß kolloidale Serumbestandteile und sogar krystallinische Substanzen in der Norm ferngehalten werden, von der Lymphproduktion und durch die ausgesprochene Abhängigkeit vom Blutdruck von der Sekretion unterscheidet.

---

2) **Statistisches, Klinisches und Anatomisches über das Glioma retinae**, von Priv.-Doz. Dr. Curt Adam in Berlin.

Statistik. 1. Lebensalter. Hirschberg sprach zuerst präzis aus, daß das Glioma retinae eine Erkrankung des Kindesalters sei.

2. Familiäres Auftreten ist häufig.

3. Doppelseitige Fälle fanden sich in 8,5%.

4. Rezidive sind im 1. Stadium selten (0%), im 2. Stadium häufiger (14,3%), im 3. Stadium häufig (93,7%).

Die Rezidive traten im Durchschnitt nach 3,3 Monaten auf. Exitus in allen Rezidivfällen durchschnittlich 6 Monate nach der Operation. Todesursache waren meist Gehirnmetastasen.

5. Prognose: Hirschberg hat recht, wenn er sie nach Ausbreitung der Geschwulst auf den Sehnerven infaust stellt; dagegen scheinen Knoten in der Aderhaut Rezidive nicht absolut zu bedingen.

6. Die extraokulare Verbreitung der Geschwulst war am häufigsten in den vorderen Bulbusteil, an zweiter Stellle entlang den Sehnerven und an dritter am hinteren Pol zu konstatieren.

7. Therapie: Enucleatio bulbi, Exenteratio orbitae. Daran schließt sich eine Mitteilung der Krankengeschichten und eine Erörterung über die zur Einteilung in 3 Stadien führenden Momente.

---

3) **Zur Beurteilung der Adrenalin-Mydriasis**, von Dr. Richard Cords in Bonn.

Während bei akuten Konjunktivitiden das Adrenalin keinerlei Wirkung auf die Iris ausübte, trat bei Erosionen, epithelialer Trübung und Geschwüren konstant eine beträchtliche Mydriasis ein.

4) **Anatomischer Befund in einem Falle von angeborener Ektopie der Pupille mit Linsenluxation,** von Stabsarzt Dr. Seefelder in Leipzig. Eignet sich nicht zu kurzem Referat.

5) **Varicenbildung auf der Papille,** von Th. Axenfeld in Freiburg.

Erworbene Varicenbildung an der Papille ist nach Fuchs als Folgezustand einer Thrombose im Gebiet der Vena centralis retinae aufzufassen. Als wertvolles prognostisches Zeichen sieht Verf. Kollateralbildungen an, die man bei genauem Suchen im aufrechten Bilde frühzeitig finden kann.

6) **Beitrag zur Kenntnis der persistierenden Pupillarmembran,** von Dr. M. Wirths in Königsberg.

Nach Beobachtungen des Verf.'s scheinen Reste der Tunica vascul. lentis nicht nur von der Irisvorderfläche, sondern auch von dem Pupillarrande und der Rückfläche der Iris ihren Ursprung nehmen zu können.

Heft 5.

1) **Hat die operative Therapie der hochgradigen Myopie eine Berechtigung?** von Priv.-Doz. Dr. Robert Hesse in Graz.

Auf Grund des tabellarisch geordnet mitgeteilten Materials der Grazer Klinik bejaht Verf. seine im Titel der Arbeit gestellte Frage. Die operierten Augen zeigen eine so große Zunahme der Brauchbarkeit, daß man die Gefahren der Schädigungen, denen hochgradig kurzsichtige Augen ja auch ohne Operation ausgesetzt sind, nicht zu hoch einschätzen darf. Eine Schädigung durch die Operation an sich wird bei tadelloser Asepsis und Technik nicht zugegeben.

2) **Zur Myopiefrage.** (Statistische Untersuchungen), von Dr. Walter Siebenlist in Greifswald.

Das Material der Universitäts-Poliklinik in Greifswald ergab in der statistischen Verarbeitung folgendes Resultat:

1. Myopie bestand in 13,4% von 26419 Fällen. Von den männlichen Augen waren 13%, von den weiblichen 9,3% myopisch. Anisometropie von 2 D. und mehr bestand in 1,8% sämtlicher Myopen und zwar überwog der Refraktionszustand des rechten Auges in 60,2% der Fälle.

2. Die höheren Grade sind seltner.

3. In den niederen Graden der Myopie überwiegt die Zahl der Männer, von etwa 7 D. ab die der Frauen.

4. Myopie geringen Grades findet sich überwiegend bei Naharbeitern, von 10 D. ab überwiegen bei weitem die Nicht-Naharbeiter und Frauen.

5. Komplikationen sind um so häufiger, je höher der Grad der Myopie ist. Abgesehen vom Staphylom, bzw. Konus finden sie sich bei Männern in 5,9%, bei Frauen in 12,2% der Fälle; sie sind häufiger bei den Nicht-Naharbeitern.

6. Beeinträchtigung der Sehschärfe wächst mit dem Grade der Myopie.

Diese Resultate stimmen im wesentlichen mit denen der Jenenser und Gießener Augenklinik überein.

3) **Über anderweitige Verwendung der Kuhnt'schen Operation des Blepharitis-Ektropium**, von San.-Rat Dr. E. Cramer in Cottbus.

Herstellung einer passenden Tasche für ein künstliches Auge in einem Falle, in dem der senkrechte Abstand der beiden Lider bei fehlendem Kunstauge 2,0 cm betrug, mit „verblüffendem" Erfolge.

---

4) **Zwei Fälle von Unterbrechung des intraokularen Flüssigkeitsstromes im Bereiche seines ciliaren Abschnittes nach Kontusion des Augapfels**, von Dr. J. Kuschel in Lüdenscheid.

Die Überschrift enthält das Wesentliche der Abhandlung.

Heft 6.

Untersuchungen über den Gehalt der Iris an elastischen Fasern unter normalen und pathologischen Verhältnissen, von Dr. Arthur Eppenstein in Berlin.

1. Beim Menschen enthält die Wandung der Irisgefäße stets elastische Fasern, deren Menge individuellen Verschiedenheiten unterliegt; auch die Bindegewebshülle besitzt öfters elastische Fasern.

2. Eine elastische Membran in den hinteren Iris-Schichten existiert nicht. Dort liegt der Musc. Dilatator pupillae, dem als glatten Muskel eine bedeutende elastische Nachwirkung eigen ist.

3. Das Iris-Stroma enthält elastische Fasern nur als Varietät.

4. Der Gehalt der Iris an elastischem Gewebe ist bei allen Alters-Stufen der gleiche.

5. Pathologische Zustände ändern das Verhalten in keiner Weise.

6. Beim Pferd ist es ähnlich wie beim Menschen, im Stroma der Kaninchen-Iris finden sich einige elastische Fasern, etwas zahlreichere bei der Gans und beim Huhn. Spiro.

Band XXVI, 1911, Heft 1.

1) **Mechanik und Wirkung der orbitalen Querschuß-Verletzungen**, von Priv.-Dozent Dr. Curt Adam in Berlin.

Thesen des Verf.'s: 1. Die unter dem Bilde der Chorioretinitis proliferans bekannten Veränderungen des Augenhintergrundes nach Orbitalschüssen sind das Resultat einer Reihe von Störungen, von denen die wichtigsten Zerreißungen der Aderhaut und Netzhaut sowie Blutungen sind.

2. Die letzte Ursache hierfür ist nicht in einer Zerreißung von Ciliargefäßen oder Nerven zu sehen, wie Goldzieher meint, sondern in einer Sprengwirkung des Geschosses innerhalb der Orbita.

3. Voraussetzung ist völliger oder nahezu völliger knöcherner Abschluß der Orbita, da nach angestellten Versuchen durch Schüsse auf die offene Tier-Orbita auf den Bulbus keine ähnliche Einwirkung erfolgt.

4. Durch Schießversuche auf menschliche Leichen und „künstliche Orbitae" wurde als Folge der Sprengwirkung Zertrümmerung der Orbitalknochen, Propulsion des Bulbus, Abflachung, bzw. Einstülpung seines hinteren Pols und eine Erhöhung seines intraokularen Tonus ermittelt.

5. Folgen dieser Einwirkung sind nach mikroskopischen Präparaten exzessive Narbenbildung, Pigment-Wucherung und Atrophie, Sklerose der Aderhaut-Gefäße usw., das charakteristische Bild der Chorioretinitis proliferans.

6. Bei den durch Schläfenschuß Getöteten sind die Bulbus-Veränderungen geringer, als bei denen, die am Leben bleiben. Im ersten Fall muß das Geschoß bei horizontaler Haltung der Waffe nach hinten gerichtet sein, um ins Cerebrum zu gelangen, kann also nur den hintersten Teil der Orbita treffen. Im 2. Fall verläuft das Geschoß nahezu in der Frontalebene, verschont daher das Cerebrum, entfaltet aber seine volle Wirkung auf die Orbita.

---

2) **Bemerkungen zum Zentralkanal des Glaskörpers und zu Stilling's Akkommodations-Theorie,** von Prof. F. Best in Dresden.

Nicht die Akkommodation, wie Stilling will, sondern die Bewegungen des Auges formen die Struktur des Glaskörpers.

---

3) **Klinische, bakteriologische und experimentelle Studie über die Conjunctivitis cruposa,** von Dr. Cäsar Amsler in Basel.

Verf. kommt zu folgendem Ergebnis:

1. Die Conjunctivitis cruposa und die Conjunctivitis diphtherica können nicht nach dem Fehlen oder Vorhandensein des Diphtherie-Bacillus, müssen aber klinisch voneinander unterschieden werden.

2. Die Prognose der Conj. cruprosa pflegt im allgemeinen gut zu sein; der Befund von Strepto- und Pneumokokken mit und ohne Diphtherie-Bazillen verschlechtert sie.

3. Der Krupp der Konjunktiva mit Löffler'schen Bazillen verläuft in der Regel bei symptomatischer Behandlung gut.

---

4) **Rhythmisches Vortreten beider Augäpfel durch Trochleariswirkung bei Gehirnblutung, Nystagmus protractorius,** von Dr. Alexius Pichler in Klagenfurt.

Nach einem apoplektischen Insult wurde bei einer Patientin am 5. Tage eine rhythmische Vortreibung beider Bulbi beobachtet. Der Herd war rechtsseitig. Die Bewegung erfolgte zugleich mit der Inspiration und war zugleich nach vorn und abwärts gerichtet.

---

5) **Untersuchungen über den einzügigen Starschnitt nach Schmidt, nebst Bemerkungen über den zweizügigen Starschnitt,** von Dr. A. Dutoit in Lausanne.

Verf. nimmt an, daß Schmidt bei der Ausführung des einzügigen Schnittes auf die Konjunktival-Lappenmethode verzichtet hat, weil sie dabei keine Vorteile bietet. Verf. selbst berichtet über einen zweizügigen Starschnitt, den er in Verbindung mit der Konjunktival-Lappenmethode öfters erprobt hat.

Heft 2.

1) **Über Plasmozytom der Konjunktiva,** von R. F. Rund in Königsberg.

Verf. sieht in einem durch Abbildung im Text erläuterten Falle von Plasmozytom die Plasmazellen als Produkt adventitieller Elemente an, aus denen sie durch Umformung entstehen.

---

2) **Vergleichende Sehschärfen-Bestimmungen,** von Med.-Prakt. Hanns Ficker in Greifswald.

Vergleichende Bestimmungen der Sehschärfe mit verschiedenen Tafeln

ergaben, daß die Genauigkeit der Bestimmung in absteigender Reihe sich folgendermaßen verhält: Löhlein und Gebb >, Hess >, Schweigger >, Heine >, Weiß.

Die nach Snellen'schem Prinzip konstruierten Tafeln schneiden also ungünstiger ab, als die internationale und die Löhlein-Gebb'schen Tafeln.

---

3) **Ein klinischer Beitrag zur Frage der Kolobome am Sehnerveneintritt**, von Dr. W. Meißner in Königsberg.

Mitteilung von drei einschlägigen Fällen.

---

4) **Eine durch Myopie verursachte hellgrün gefärbte Lochbildung der Makulagegend**, von Dr. T. Harrison Butler in Lamington.

Beobachtung an einer Myopen; die grüne Farbe wird als veränderter Blutfarbstoff angesprochen, da ein Blut-Erguß am hinteren Pol vorhanden war.

Heft 3.

1) **Untersuchungen über die Anforderungen an Sehschärfe und Refraktion der Infanterie**, von Dr. Arnold Scherer in Basel.

Nach Betrachtung der Resultate seiner eigenen und der Untersuchungen andrer Autoren (Steiger, Gonin, Couland, Cuperno, Herzenstein) kommt Verf. zu folgenden Forderungen für die Heeresreglements-Bestimmungen:

1. Es soll ausschließlich die korrigierte Sehschärfe zur Beurteilung benutzt werden.

2. Refraktionsfehler sollen zulässig sein bis zu einer Grenze von 6 D, sofern durch Gläserkorrektion die erforderliche Sehschärfe erreicht wird.

3) Das äußerst zulässige Minimum an Sehschärfe beträgt für den Infanteristen $^2/_3$ bis $^5/_6$.

4. Es ist gleich, ob das rechte oder linke Auge das bessere ist; für das schlechtere ist Sehschärfe $^1/_{10}$ noch eben annehmbar.

5. Das Schießen mit Brillen, Zylindern, kombinierten Gläsern scheint die Schieß-Resultate nicht zu beeinflussen.

6. Um bei einem Feldzuge Ersatz für die komplizierten Brillen zur Hand zu haben, könnten auf den Bataillonsfuhrwerken eine Anzahl Siebbrillen mitgeführt werden.

7. Für Artillerie und Kavallerie muß als Minimum S = 1 gefordert werden; für Sanität, Train und Verwaltung genügt $^1/_2$.

---

2) **Zur Therapie der tabischen Sehnerven-Atrophie**, von Dr. Carl Goebel in Trier.

Mitteilung eines Falles, bei dem neben Quecksilber-Schmier- und Strychnin-Spritzkuren eine Saugglocke an der Orbita synchron mit dem Pulse auf- und abgesetzt wurde und eine auffallende Besserung im Sehvermögen eingetreten sei.

---

3) **Über den Hals-Sympathicus, namentlich den Verlauf seiner Lähmung mit besonderer Berücksichtigung der Augen-Symptome**, von Dr. M. Schur in Frankfurt a. M.

Verf. nimmt an, daß analog der Anordnung im Rückenmark auch im

Sympathicus ein 1. und 2. Neuron besteht: Lähmung des 1. Neurons setzt Lähmung mit Kontraktur, solche im 2. Neuron schlaffe Lähmung.

Erläuterung einiger Fälle durch diese Theorie.

Heft 4.

1) **Vergleichend anatomische Untersuchungen über die Beziehungen der Orbita und des Bulbus zu den vom Siebbein ausgehenden pneumatischen Räumen bei der höchst pneumatisierten Gruppe der Vertebraten, den hörnertragenden Widerkäuern,** von Privat-Dozent Dr. A. Gutmann in Berlin.

Mitteilung über den Befund bei Ovis aries. eignet sich nicht für ein kurzes Referat.

---

2) **Zur Kenntnis des Angioma chorioideae,** von Prof. W. Reis in Bonn.

Das Angiom der Aderhaut als solches gab sich ophthalmoskopisch nicht zu erkennen; nur eine Reihe sekundärer, begleitender Vorgänge erschien im Hintergrunds-Bilde. Es ergeben sich Analogien des mitgeteilten Falles mit dem einzig bisher erhobenen Befund von Hirschberg bei einer gleichen Erkrankung. Auch dort wurde erst durch die histologische Untersuchung die Natur der Geschwulst aufgedeckt.

---

3) **Beitrag zum klinischen Bilde der assoziierten Blicklähmung, mit besonderer Berücksichtigung des vestibulären und optischen Nystagmus,** von Dr. M. Wirths in Königsberg i. Pr.

Die schnelle Nystagmus-Komponente fand Verf. in Übereinstimmung mit den Resultaten Barany's sowohl beim vestibulären wie beim optischen Nystagmus stets und nur in der Richtung, in der willkürliche Augen-Bewegungen so gut wie unmöglich waren; beim optischen Nystagmus erfolgte dabei an Stelle der schnellen Komponente regelmäßig ein nicht unterdrückbares Blinzeln; beim optischen Nystagmus war die langsame Komponente in der Richtung der Blicklähmung erheblich beschränkt, bzw. fast völlig aufgehoben.

Heft 5.

1) **Über lichtbiologische Fragen,** von Prof. E. Hertel in Straßburg i. E.

Angestellte Versuche (Bestrahlung befruchteter Eier) lassen den Verf. zu dem Schlusse kommen, daß die Spektral-Strahlung in einer chemisch labilen Molekülgruppe absorbiert werden kann, mit Absorptions-Maximum am kurzwelligen ultravioletten Ende, und in einer chemisch stabilen, mit Absorptions-Maximum am langwelligen ultraroten Ende. Je nachdem die Reizung der einen oder andren Molekülgruppe überwiegt, wird bei Bestrahlung von einer Intensität, die mindestens gleich der Reizschwelle der betr. Zellen sein muß, der Reiz-Effekt verschieden sein.

---

2) **Erfahrungen mit Skott's Emulsion zur Behandlung des Allgemein-Zustandes bei Augenkranken,** von Dr. A. Dutoit in Lausanne.

Bei Augen-Erkrankungen konstitutionell Kranker (Tuberkulose, Skrofulose usw.) war der Erfolg der Emulsion befriedigend.

3) **Über die Behandlung des angeborenen Schichtstars,** von H. Kuhnt.

Bei mehrfachen und starken Verwachsungen ist unbedingt eine vorbereitende Iridektomie erforderlich, der man zweckmäßig eine Corelyse anfügt. Wo infolge alter Iridocyclitiden ausgedehnte flächenhafte Verwachsungen ohne Glaskörper-Verflüssigung bestehen, ist die Durchtrennung der Iriskapselschwarten mit der Scheren-Pinzette von v. Wecker angezeigt. Ist der Glaskörper verflüssigt, so kann man nur noch von der Durchschneidung des Schwarten-Gewebes von hinten nach vorn mit dem Gräfe'schen Messer Erfolg erwarten.

4) **Zur Kenntnis juveniler Netzhautgefäß-Erkrankungen,** von Dr. Richard Cords, Privat-Dozent in Bonn.

1. Ophthalmoskopisch am auffallendsten ist bei der juvenilen Periphlebitis retinalis weiße Einscheidung und unregelmäßiges Kaliber der Venen; in manchen Fällen zeigt sich eigenartige Schlängelung und Büschelbildung der Venen, ebenso sind Anastomosen nicht selten.

2. Rezidivierende Glaskörper-Blutung ist retinalen Ursprungs, Zusammenhang mit Tuberkulose in einigen Fällen wahrscheinlich.

3. Retinitis proliferans ist wahrscheinlich Folge alter Blutungen.

4. Exsudative Retinitis. (Coats.)

Alle diese Erkrankungs-Formen haben Gefäßwand-Erkrankung der Retina gemeinsam. Ein Zusammenhang mit Tuberkulose ist trotz mehrfach beobachteter Tuberkulin-Reaktion nicht sicher.

Heft 6.

1) **Die Vernichtung der pathogenen Bindehaut-Bakterien zum Zwecke der Prophylaxe bei Katarakt-Operationen,** von L. v. Liebermann jr. und J. Lengyel in Budapest.

Zusammenfassung:

1. Es gelingt durch mehrmals täglich vorgenommene Ausspülung des Bindehautsackes mit einer Lösung von Hydrargyrum oxycyanat. 1 : 10000 in der großen Mehrzahl der Fälle, die anwesenden pathogenen Bakterien zu vernichten.

2. In den wenigen Fällen, wo das nicht gelingt, ist dasselbe Resultat durch einmalige Tuschierung mit 2%iger Lösung von salpetersaurem Silber zu erreichen.

3. Die letztere Behandlung eignet sich besonders für Fälle, bei denen infolge chronischen Katarrhs eine starke Durchsetzung der Bindehaut mit Bakterien zu erwarten ist.

2) **Ein Beitrag zur Kenntnis hereditär-syphilitischer Erkrankungen des Auges,** von Prof. Dr. A. Brückner in Königsberg.

In einem Falle von kongenitaler Lues war bei einem 17jährigen Arbeiter das rechte Auge durch ein Gumma vollkommen zerstört worden, trotzdem bei Beginn der antiluetischen Kur der Augapfel nur oberflächlich ergriffen war. Die Entwicklung des Gumma am Auge scheint danach ebensowenig durch antisyphilitische Kur zum Stillstand zu bringen zu sein, wie die der Gehirngummen.

3) **Eigenartige Augenmuskel-Störungen bei einem atypischen Fall**

von progressiver Muskel-Atrophie, von Dr. Wilhelm Grüter in Marburg.

Während die Lagophthalmus bedingende Schwäche des Orbicularis bei der reinen Form der progressiven Muskel-Atrophie wiederholt beobachtet wurde, hebt Verf. an einem mitgeteilten Falle als eigenartig die ausgesprochene Schwäche des Levator palp.-sup. und des Rectus ext. und int. hervor.

---

4) **Über die Ausspülungen des Kapselsackes**, von H. Kuhnt in Bonn.

Absolute Anzeige für die Spülung bietet Kollaps der Kornea nach dem Austritt des Kernes.

Empfehlenswert ist die Ausspülung bei allen Starformen mit klebriger Corticalis, ferner bei den zu Rinden-Verflüssigung neigenden.

Versuchen soll man sie bei allen unreifen und traumatischen, zumal stärker quellenden Staren, ohne hohen Druck, ohne lange Dauer.

Als Vorteile der Ausspülung gelten dem Verf.

1. Nachstare gestalten sich weniger fest und umfangreich.
2. Iris-Vorfälle und Kapsel-Einheilungen treten seltener auf.
2. Schluß und Verheilung der Schnittwunde vollzieht sich rascher.

---

5) **Die Augenklinik der Städtischen Krankenanstalten, Essen-Ruhr**, von Dr. Richard Hessberg.

Beschreibung der Albert und Franziska Hirschland-Stiftung. Acht Abbildungen im Text dienen zur Erläuterung. Spiro.

II. Archiv für Augenheilkunde, Band LXVIII, Heft 2, Januar 1911.

1) **Die reflexlose Ophthalmoskopie**, von Prof. Dr. Allvar Gullstrand.

Verf. sucht eine exakte Theorie der reflexlosen Ophthalmoskopie zu entwickeln und gibt dabei zahlreiche praktische Hinweise zur Benutzung der dargelegten Methoden.

---

2) **Iridotasis antiglaucomatosa**, von Dr. Johan Borthen in Bergen (Norwegen).

Die Methode besteht in Hervorziehen der Iris unter den Konjunktivallappen, wo die Iris sich selbst überlassen bleibt. Verf. teilt zu seinen alten 50 Fällen 47 neu operierte von chronischem Glaukom mit.

Von diesen 97 Fällen gaben 91 gute Resultate. Die Wirkung erklärt Verf., außer durch Filtration in die Subkonjunktiva, durch Streckung der Iris, welche die Lymphwege im Kammerwinkel besser öffnet.

---

3) **Über die Cystenbildung in der Netzhaut**, von Dr. H. Fujita. (Univers.-Augenklinik Würzburg.)

Besprechung von drei Fällen, in denen Lücken und Spalten im Netzhautparenchym zu größeren Cysten konfluierten. Verf. nimmt an, daß die Cysten durch Ödeme entstanden sind.

---

4) **Tränen-Nasengang und schräge Gesichtsspalte**, von Dr. Alexius Pichler in Klagenfurt.

Mitteilung eines Falles von angeborenem Verschlusse des Tränenschlauches

und Bildung eines Fistelganges, dessen äußere Öffnung dort lag, wo Nasenflügel, Wange und Oberlippe zusammenstoßen. Die Ursache der Mißbildung ist verzögerter oder gestörter Verschluß der Gesichts-Spalte, nach des Verf.'s Ansicht, durch das Amnion bewirkt.

5) **Beiträge zur Theorie des simultanen Farbenkontrastes,** von Dr. E. Berger in Paris. (Schon referiert.)

6) **Über eine atypische Form von Frühjahrskatarrh,** von Dr. G. F. Cosmettatos in Athen.

Die beschriebene Form scheint der papillären Form des Trachom völlig gleich. Doch schützt das milchähnliche Aussehen der Konjunktiva, das Jucken und die Periodizität der Krankheit wie auch die anatomische Untersuchung der Hervorragungen vor Verwechslung.

7) **Erwiderung auf den Artikel des Herrn E. Landolt in Paris: „Noch einmal die Sehprüfung",** von Dr. W. Löhlein und Dr. Gebb.

Die Verff. verwahren sich gegen die Annahme, daß sie gegen die internationalen Sehproben aufgetreten wären.

8) **Berichtigung zu unsrer Arbeit „Vergleichende Messungen der Weite der direkt und der konsensuell reagierenden Pupille,** von Prof. G. Abelsdorff und Prof. H. Piper.

Heft 3.

1) **Wirkung des Salvarsan auf das Auge,** von Dr. Flemming (Universitäts-Augenklinik Berlin).

Salvarsan ist als ein für die Syphilis des Auges wirksames spezifisches Mittel zu begrüßen, das namentlich in Fällen, wo schnelle Hilfe not tut und Quecksilber und Jod versagt haben, indiziert sein dürfte. Als ein Heilmittel, das die bisherigen spezifischen Präparate verdrängen könnte, hat es sich nicht bewährt. Andrerseits sind schädigende Wirkungen des Arsenobenzols auf das Auge in keinem Falle einwandsfrei nachgewiesen, die Zufälle vielmehr als Lues-Symptome (Wertheimer'sche Reaktion) aufzufassen.

2) **Ehrlich-Hata 606 in der Augenheilkunde,** von Dr. O. Schnaudigel, Direktor der Städtischen Augenklinik in Frankfurt a. M.

In 21 mit Arsenobenzol behandelten Fällen sah Verf. sehr gute Erfolge.

3) **Die Sehleistung des Facetten-Auges,** von Prof. Best in Dresden.

Das Insekten-Auge hat eine hohe Sehschärfe für die Nähe und vor allem in einer Nähe, in der das Linsen-Auge versagt. Scharfsichtige Insekten (manche Libellen, Schmetterlinge, auch Bienen) sehen in 1 cm so gut, wie der Mensch in 1 m.

4) **Über Tuberkulose der Orbita,** von Dr. Lebenhart (Univers.-Augenklinik Prag).

Aus zwei Fällen von Sehnerven- bzw. Orbital-Affektionen durch primäre Tuberkulose des Keilbeins und der hinteren Siebbeinzellen schließt Verf., daß durch frühzeitige radikale Entfernung der tuberkulösen Massen das Seh-

vermögen wenigstens eines Auges erhalten werden könnte. Sehr bemerkenswert ist das völlige Versagen der Nasen-Untersuchung.

---

5) **Über Ferment-Wirkungen am Auge und ihre Beziehungen zur sympathischen Ophthalmie,** von Dr. Guillery in Köln. (Bakteriologisches Laboratorium.)

Unter Ausschluß von Bakterien kann durch Fermente eine intraokulare Entzündung entstehen, welche von sympathisierender Entzündung in manchen Fällen kaum zu unterscheiden ist.

In längeren Ausführungen bespricht Verf. die Annahme eines enzymartig wirkenden Giftes als Ursache der sympathischen Ophthalmie. Diese Annahme erkläre viele Erscheinungen leichter, als die bekannten Theorien, und biete keine größeren Schwierigkeiten.

---

6) **Ein weiterer Beitrag zur Tonometrie sowie Bestimmung des intraokularen Druckes am normalen Auge mit dem Tonometer von Schiötz in Bezug auf die verschiedenen Lebensalter,** von Dr. Johannes Wegner. (Univers.-Augenklinik Greifswald.)

Das Tonometer von Schiötz ist zurzeit das geeignetste Instrument zur Bestimmung des intraokularen Druckes.

Im normalen Auge schwankt der Druck zwischen 13 und 30 mm Hg; mit zunehmendem Alter nimmt der Druck ab.

Heft 4.

1) **Zur Anatomie des Glaucoma haemorrhagicum,** von Dr. Stähli. (Univers.-Augenklinik Zürich.)

Die drei untersuchten Fälle von hämorrhagischem Glaukom zeigten erhebliche Gefäß-Veränderungen. Die Blutungen, die der Drucksteigerung vorangingen, müssen, da Zerreißungen der Gefäßwand fehlen, per diapedesin entstanden sein.

---

2) **Zur Ätiologie der Neuritis retrobulbaris,** von Dr. Dutoit in Lausanne.

Zwei Fälle von Neuritis retrobulbaris, die von Zahn-Erkrankungen ausging. Verf. betont, daß es sich nicht um direkte Fortleitung des Krankheitsprozesses handelt, sondern um eine Fernwirkung durch Zirkulationsstörung. Im ersten Falle (Selbstbeobachtung) lag eine Periostitis alveolaris zugrunde, im zweiten Falle ein Verschluß der Alveola und Retention des (Weisheits-)Zahnes.

---

3) **Ein Fall von Eversion des Pigmentblattes der Iris,** von Dr. Hack. (Univers.-Augenklinik Würzburg.)

Folgezustand einer durchbohrenden Verletzung.

---

4) **Über die verschiedenen Ursachen der monokulären Diplopie,** von Priv.-Doz. Dr. Wölflin in Basel.

Es gibt Fälle ohne physikalische Grundlage, welche sich durch Ausbildung einer Pseudo-Fovea erklären lassen. Bei den Fällen mit physikalischer Grundlage ist Diplopie analog dem Scheiner'schen Versuche möglich, sodann am häufigsten durch Astigmatismus von Hornhaut und Linse. Durch

Asthenopie, Hysterie, zerebrale Traumen kann vorübergehend einäugiges Doppeltsehen entstehen.

---

5) **Rosetten-Bildung in der neugebildeten Netzhaut des Frosches,** von Dr. H. Fujita (Univers.-Augenklinik Würzburg).

Bei Untersuchungen über die Regeneration der Netzhaut des Frosches fand Verf. Rosetten-Bildung. Sie sind aus Zellen der äußeren Körnerschicht entstanden und zwar wohl durch Einstülpung und Abschnürung infolge starken Wachstumstriebes (Dötsch).

---

6) **Neue Beobachtungen und Untersuchungen über die Papillome des Limbus und der Hornhaut,** von Dr. Contino. (Universitäts-Augenklinik zu Rom.)

Nach einem Berichte über neue Fälle, eigene und solche aus der Literatur, spricht Verf. über Ätiologie und Diagnose des Papilloms. Nach seiner Ansicht ist es differential-diagnostisch sehr wichtig, daß auch stark entwickelte Papillome keine Neigung zu Ulzerationen und oberflächlichen Nekrosen besitzen. Zu berücksichtigen ist auch das maulbeerartige Aussehen, die rote Farbe, die pilzartige Form der Geschwulst, die Schärfe der Grenzen und die Neigung, mehr in die Höhe als in die Breite zu wachsen. Nach längeren Ausführungen schließt Verf. mit den Bemerkungen, daß die Behandlung in totaler Exzision des Tumors zu bestehen hat. Die Wundfläche wird tief kauterisiert.

---

7) **Zur Biologie der Linse,** von Prof. Dr. Koenigstein in Wien.

Durch Immunisierung mit Rinder-Linsen entstehen beim Kaninchen nicht nur Präzipitine und anaphylaktische Reaktionskörper, sondern auch komplementbindende Antikörper. Auch diese Antikörper sind nicht art-spezifisch.

---

8) **Abgekürzte Übersetzungen und Referate über die Original-Arbeiten in der amerikanischen Ausgabe des Archivs für Augenheilkunde,** von Dr. Treutler in Dresden.

Vol. 39. Nr. 1. 1910. Januar.

1. Die Folgen des Glaskörper-Verlustes während der Linsen-Extraktion in der Kapsel nach Smith, von Capt. Lister.

Unter den 98 untersuchten Fällen mit Glaskörper-Verlust bestand nie Netzhaut-Ablösung. Als direkte Folge des Glaskörper-Verlustes kann nur ein Fall von Chorioiditis angesehen werden.

2. 121 Fälle von Katarakt-Extraktion in der Kapsel nach Major Henry Smith, von Dr. Clark.

Verf. ist in Julundur aus einem Gegner ein Anhänger der Methode geworden. Er beschreibt sie, meint jedoch schließlich, die Methode wäre nicht leicht aus der Beschreibung zu verstehen. (?) Er bemerkt noch, daß die Eigentümlichkeiten der indischen Patienten nicht die Ursache der erzielten Erfolge wären.

3. Bericht über einen Fall von Iriscyste, von Dr. Webster in New York.

4. Pupillen-Erweiterung durch die Pflanze „Datura Arborea", von Dr. Santos Fernandez in Havana.

Vol. 39. Nr. 2.

1. Der Wert der Sero-Diagnostik der Syphilis in der Ophthalmologie, von Dr. M. Cohen in New York.

Bericht über die Ergebnisse in 130 Fällen.

2. Bericht über einen Fall von Chinin-Blindheit, von Dr. de Schweinitz in Philadelphia.

3. Bericht über einen Fall von Ophthalmia nodosa, von Dr. Marlow in Syracuse.

4. Die chirurgische Behandlung des Trachoms mittels der kombinierten Exzision von Heisrath und der Tarsal-Resektion von Kuhnt, von Dr. H. Worton in New York.

Gute Erfolge in 37 schweren Fällen.

5. Zwei Fälle von Enukleation, die durch Eindringen der Spitze eines Anilin-Stiftes in den Bindehautsack erforderlich wurde, von Dr. J. Dull in Richmond.

6. Adenokarzinom der Schädel-Basis. Bericht über einen $4^1/_2$ Jahre beobachteten Fall. Pathologischer Befund, von Dr. Schoemaker in Philadelphia.

Die Gesichtsfelder änderten sich während des Krankheitsverlaufes in der Weise, daß die temporalen Hälften völlig ausfielen und die nasalen Bezirke immer kleiner wurden.

Vol. 39. Nr. 3.

1. Die beste Methode für Diagnose und Behandlung der Augen-Tuberkulose, von Dr. S. Derby in Boston.

Der direkte Nachweis der Tuberkelbazillen ist nur bei Konjunktival-Tuberkulose möglich. Auch die lokale Reaktion am Auge hat ihre Gefahren, deshalb ist die klinische Beobachtung sehr wichtig. Von besonderer Bedeutung sind die Konjunktival-Geschwüre, die großen Phlyktänen der Erwachsenen, mehr noch die Fälle von Skleritis. Die Behandlung ist sehr unsicher im Erfolge, welche Maßnahmen man auch treffe.

2. Punkt-Leseproben für Lese-Unkundige, von Dr. P. Fridenberg in New York.

3. Ätiologie der Skleritis, ihre Behandlung und die Ergebnisse des Tuberkulins, von Dr. E. Török in New York.

Verf. hält fast jede Skleritis für tuberkulös. Von 15 Fällen wurden 11 mit T. R. behandelt, 10 davon wurden geheilt.

4. Mydriatica und Myotica bei Linsen-Verletzung und folgender Diszission zur Beschleunigung der Auflösung und Aufsaugung der Linsenmassen und zur Klärung der Pupille von Kapselresten, von Dr. Wandless in New York.

In einem Falle von Linsen-Verletzung glaubt Verf. von dem abwechselnden Gebrauche von Eserin und Atropin besondere Vorteile gegenüber reiner Atropin-Anwendung gesehen zu haben.

5. Bericht über 6 Fälle von fortschreitendem Hornhautgeschwür der Hornhaut und den Wert des Wasserstoffsuperoxyds bei ihrer Behandlung. von Dr. J. Dum in Richmond.

Die Erfolge waren gute.

Band LXIX. Heft 1.

1) **Ungewöhnliche Ursachen von Miß-Erfolgen in der Therapie des Schielens,** von Prof. Dr. Bielschowsky in Leipzig.

Aus einer Reihe eingehend mitgeteilter Beobachtungen zieht Verf. folgende Schlüsse. Die Ätiologie des Schielens anlangend, hat man bisher nur beim Einwärtsschielen zwischen mechanischen und nervösen Faktoren unterschieden, alle andren Schielformen aber nur auf die erster n, also auch Anomalien der Ruhelage, zurückführen zu müssen geglaubt. Deoch steht es jetzt fest, daß auch Divergenz- und Vertikal-Schielen nicht selten auf abnormer Innervation der Augenmuskeln beruhen.

Die subjektiven Beschwerden beim Schielen (Kopfschmerzen usw.) sind keineswegs immer Folgen der muskulären Asthenopie; vielmehr ist nicht selten umgekehrt die Störung des Allgemeinbefindens die Ursache, daß Schielstellung und Diplopie sich geltend machen.

In Bezug auf die Therapie warnt Verf. dringend vor überstürztem Operieren. Da zum Symptomen-Bilde des Schielens subjektive Beschwerden in der Regel nicht gehören, ist bei Ausnahme von dieser Regel nach neuropathischen Störungen zu fahnden.

---

2) **Eine infektiöse Conjunctivitis, hervorgerufen durch ein saprophytisches Bakterium,** von Dr. Grüter. (Univ.-Augenklinik Greifswald.)

Mitteilung von 4 Fällen bei einer Familie.

---

3) **Über eine bisher nicht beschriebene Hornhaut-Komplikation des Trachoms,** von Dr. Calderaro, Privat-Dozent in Rom.

In Italien ist bei Trachom-Kranken im Narben-Stadium eine Hornhaut-Erkrankung häufig, die in der Mitte als Trübung beginnend, sich allmählich ausbreitet und wie Trübung durch Bleiessig aussieht. Die Erkrankung ist von den bekannten Formen klinisch und mikroskopisch zu unterscheiden. Die Therapie, die in Einzelfällen wirkt, muß gegen das Trachom gerichtet sein.

---

4) **Beitrag zur Kenntnis des superfiziellen Iriskoloboms,** von Privat-Dozent Dr. Bistis in Athen.

Mitteilung eines Falles.

---

5) **Beiträge zur Kenntnis der Refraktions-Abnahme bei Diabetes mellitus,** von Dr. Gallus in Bonn.

Die Beobachtungen erstrecken sich auf 11 Fälle, bei denen die Sehstörung 9 mal plötzlich auftrat, 2 mal sich langsam entwickelte.

---

6) **Experimentelle Untersuchungen über die Wirkung großer Serummengen bei Hornhaut-Infektionen und über die Anteilnahme der Kornea an der aktiven Immunisierung,** von Privat-Dozent Dr. Gebb. (Univers.-Augenklinik Greifswald.)

Verf. fordert die Anwendung großer Serum-Mengen durch intravenöse Injektion gegen das Ulcus corneae serpens. Er berichtet über günstige Ergebnisse seiner Experimente. Bei Miß-Erfolgen müsse man an serumfeste Pneumokokken-Stämme denken, die der Serumtherapie nicht zugänglich sind.

7) **Zur Akkommodation des Schildkröten-Auges**, von Dr. Ferd. Fischer in Traunstein.

Polemik gegen Wychgram, dessen von Hess-Fischer abweichende Ergebnisse, als mit unrichtiger Untersuchungs-Methode erhalten, abgelehnt werden.

8) **Bemerkungen zu einigen neueren Aufsätzen über die Pathologie der Linse**, von C. Hess.

Verf. stellt gegen Kuwabara richtig, daß er schon vielfach erklärt habe, daß Schädigungen, die die Linse treffen und zu Trübungen führen können, nicht nur auf das Kapsel-Epithel, sondern auch auf die Linsenfasern selbst einwirken. Ferner habe er schon 1896 darauf hingewiesen, daß bei Linsentrübungen (Alter-Star) die Nährflüssigkeit der Linse nicht nur qualitativ, sondern auch quantitativ verändert sein könne. Weitere richtigstellende Bemerkungen richten sich gegen v. Hippel und Elschnig.

Heft 2.

1) **Kritische Bemerkungen zur Magnet-Operation**, von O. Haab in Zürich.

Stedman Bull hatte 1910 über 18 Fälle von Operationen mit dem großen Magneten berichtet, die sehr ungünstige Ergebnisse hatten. Verf. wendet sich scharf gegen Bull's Art zu operieren, seine Statistik. Er spricht gegen Fehlerquellen, gegen die Operation im Liegen, gegen den Versuch, den Splitter durch die Iris zu ziehen. Er hält die von Bull gemachten Iridektomien nicht nur für überflüssig, sondern direkt schädlich und gibt einige Hinweise auf die von ihm geübte bekannte Art der Splitter-Ausziehung.

2) **Ein Makula-Kolobom mit sichtbaren Ciliar-Arterien nebst einem systematischen Versuch über die Kolobome der Chorioidea**, von Dr. Dutoit in Lausanne.

In Ausführungen, die er an einen Fall anschließt, spricht sich Verf. über die Entstehung der Kolobome dahin aus, daß es sich um einen pathologischen, intrauterinen Prozeß handle.

3) **Ein Verfahren zur Kenntlichmachung der Bulbus-Oberfläche und der Hornhaut im Röntgenbilde zwecks Lokalisierung von intraokularen Fremdkörpern**, von Prof. O. Wessely in Würzburg.

Verf. legt eine dünne schalenförmige Glas-Prothese in den Bindehautsack. Auch die Stelle der Hornhaut wurde erst durch Staniolblättchen, später durch stark bleihaltiges Glas bezeichnet. Die Ergebnisse waren sehr gute.

4) **Über den anatomischen Befund in einem Falle von Membrana persistens corneae adhaerens und angeborener Hornhaut-Trübung**, von Dr. Seefelder. (Univers.-Augenklinik Leipzig.)

In dem beschriebenen Falle bestand ausgedehnte Defekt-Bildung der Descemet'schen Membran in einer abnorm kleinen und auch sonst ungenügend entwickelten Hornhaut. Zwischen Iris und Hornhaut bestanden eine Reihe von strahlenförmigen Verbindungen, die in ihrer Struktur mit einer Pupillarmembran übereinstimmten und sicher dafür erklärt werden können. Es handelt sich zweifellos um eine reine Entwicklungs-Anomalie; entzündliche Prozesse sind als Ursache ausgeschlossen.

5) **Über traumatische Augenmuskel-Lähmungen,** von Dr. Gotthelf Müller in Leipzig.

Eine sehr eingehende Zusammenstellung und Besprechung von 49 Fällen. Auf Heilung kann man in etwa 50% der Fälle rechnen. Es ist beachtenswert, daß auch nach mehrmonatigem Stationärbleiben noch vollständige Heilungen eingetreten sind. Es ist deshalb ratsam, nicht vor Ablauf von 8 Monaten operativ vorzugehen.

6) **Glaukom bei Sympathicus-Lähmung,** von Dr. Jess. (Univers.-Augenklinik Würzburg.)

Trotz Sympathicus-Parese kam es im besprochenen Falle zu absolutem Glaukom. Dies spricht entschieden gegen die Wirksamkeit der Sympathektomie als Heilmittel gegen Glaukom.

7) **Beiträge zur Kenntnis der Nacht-Blindheit,** von C. Hess.

Die Untersuchung von 22 Nacht-Blinden nach der vom Verf. beschriebenen Methode ergab deutliche, wiederholt auffallende Unter-Empfindlichkeit gegenüber sehr hohen Lichtstärken. Alle zeigen ausgesprochene Unter-Empfindlichkeit gegen Rot. Der stäbchenfreie Bezirk war ausnahmslos in dem gleichen Sinne erkrankt wie die extrafoveale Netzhaut. Die Anschauungen von Parinaud und Kries sind demnach irrtümlich.

8) **Abgekürzte Übersetzungen und Referate über die Original-Arbeiten in der amerikanischen Ausgabe des Archivs für Augenheilkunde,** von Dr. Treutler.

Vol. 39. Nr. 4. Juli 1910.

1. Augen-Erkrankungen bei Acne rosacea. Mit Bericht über einen Fall von sogen. Rosacea-Keratitis, von Hollowey in Philadelphia.

2. Methylalkohol-Amblyopie. Klinische Berichte und histologische Studie, von Gruening in New York.

Beobachtung von 10 Fällen im letzten Jahre. Ophthalmoskopisch fand sich 8 mal eine Atrophia n. optici. In einem dieser Fälle bestand ohne Drucksteigerung das Bild einer starken glaukomatösen Exkavation. Nur in 2 Fällen, bei Inhalation des Methylalkohols entstanden, trat Genesung ein.

3. Bakteriologische Untersuchung des Bindehaut-Sackes vor der Star-Extraktion, von Gradle.

Unter 50 in Prag untersuchten Fällen waren 29 mal durch Kultur Streptokokken nachweisbar, während nur 16 mal im Ausstrich-Präparate Bakterien gefunden wurden, die den Streptokokken sehr ähnlich, nicht sicher als solche festgestellt werden konnten.

Vol. 39. Nr. 5.

1. Histologische Befunde bei einem Falle von tuberkulöser Cyclitis und eine Theorie über den Ursprung der tuberkulösen Skleritis und Keratitis, von Verhoeff in Boston.

Die meist für rheumatisch erklärte Form der Skleritis ist tuberkulösen Ursprungs. Die Infektion nimmt ihren Ausgang vom Kammerwinkel. Die infizierenden Bazillen stammen von den oberflächlichen Gefäßen der Ciliarfortsätze.

2. Glaukom infolge von Adhäsion der Linsenkapsel an die Hornhaut, von A. Knapp.

Bericht über 6 Fälle, je 3 von durchbohrender Hornhaut-Linsenverletzung und Nach-Staren nach Ausziehung mit Iridektomie.

3. Über Opticus-Erkrankungen nach Vergiftung mit organischen und anorganischen Arsen-Präparaten, von O. Schirmer in New York.

Bericht über einen Fall von Erblindung nach Atoxyl-Kur. Eine vorausgegangene Arsenkur oder Quecksilber- und Jod-Gebrauch scheinen die Sehnerven besonders empfänglich für Arsen-Vergiftung zu machen.

4. Einpflanzung einer Metallkugel in die Tenon'sche Kapsel (Frost-Lang'sche Operation) mit Bericht über 48 Fälle, von Sweet in Philadelphia.

In 46 Fällen heilte die Kugel ein; auch in den 2 Fällen der Kugelausstoßung wurde ein gut beweglicher Stumpf erreicht. Sympathische Reizung wurde nicht beobachtet.

Vol. 39. Nr. 6.

1. Lymphocytosis als ein diagnostisches und prognostisches Symptom in Fällen von Iridocyclitis nach perforierenden Verletzungen, von Gradle in Chicago.

Vgl. Bd. 67 des Archivs f. Augenheilk.

2. Erfolgreiche Entfernung eines Eisensplitters aus dem Glaskörper, von Sharp in Indianopolis.

Bericht über eine erfolgreiche Entfernung mit dem kleinen Magneten.

Heft 3.

1) **Zur unblutigen Schielbehandlung. Technische Neuerungen und klinische Ergebnisse,** von Privat-Dozent Dr. Franz Krusius.

Referiert im Centralblatt 1911, April, S. 105.

---

2) **Operative Mitteilungen,** von Dr. E. Zirm in Olmütz.

Es handelt sich um Vereinfachungen und Abänderungen alter Methoden. Eine Absonderlichkeit ist die Entfernung eines Sarkoms aus einem Bulbus, da Enukleation verweigert wurde. Nach 14 Monaten war das Aussehen des Bulbus noch gut, anscheinend ohne Rezidiv.

Bei der Diszission wendet Verf. die subkonjunktivale Methode mit einem Graefe'schen Messer an. Dies ermöglicht, bei Mißlingen, alle Methoden durch Schnitt-Erweiterung. Verf. spricht sich für frühzeitige Iridektomie nach Abheilung eines septischen Hornhautgeschwüres, nach Traumen aus und bringt einige Modifikationen zur Schiel-Operation, Blepharotomie usw.

---

3) **Über periphere Iridektomie,** von Dr. A. Pagenstecher in Wiesbaden.

Zur Ausführung der peripherischen Iridektomie wendet Verf. neuerdings einen „Iris-Stanzer" an, der jedoch noch unsicher und verbesserungsbedürftig scheint.

Bei Glaukom wendet Verf. mit gutem Erfolge die Sklerektomie nach Lagrange an, mit der er in der letzten Zeit die periphere Iridektomie verbindet.

---

4) **Kataraktforschung vom physiologisch-chemischen Standpunkte,** von Dr. Kuwabara in Kokura.

Verf. fand in neuen Untersuchungen seine alten Ergebnisse bestätigt,

daß im normalen Organismus vorkommende Ammonium-Salze die lebende Linse schädigen könne, daß durch Ammoniumkarbamat-Lösung 1:10000 der Katarakt ähnliche Trübung bewirkt werden.

Auch bei Naphthalin-Star scheint Vermehrung des Ammoniakgehaltes des Blutes eine Rolle zu spielen.

5) **Zur Methodik der Größen-Bestimmung des menschlichen Auges nebst Beschreibung eines Instrumentes zur Messung der Hornhautbreite (Keratometer),** von Prof. Dr. Wessely (Univ.-Augenklinik Würzburg).

Bei der Prüfung des Zurückbleibens des Auges im Wachstum nach Linsendiszission brauchte Verf. genaue Größen-Bestimmung des Auges am Lebenden. Er fand, daß das ganze Leben hindurch eine Proportionalität zwischen Hornhaut-Durchmesser und Augapfel-Volumen besteht.

Er gibt ein einfaches Instrument zur Messung des Hornhaut-Durchmessers an.

6) **Über die Regeneration der Kaninchen-Hornhaut,** von Prof. Dr. Salzer in München.

Verf. untersuchte durchbohrende Trepan-Lücken, die bei atropinisiertem Auge, zentral angelegt, ohne Synechie reizlos heilten. Dabei bildet sich in der Wunde zunächst ein glasiges Gerinnsel, das rasch konsistenter wird und bald einen festen Verschluß bewirkt. Nach 12 Stunden erscheint die Wunde von einer durchscheinenden Masse verschlossen. Nach 1—3 Wochen erhält man durch die Stelle rotes Licht, nach 4 Monaten ist die Narbe von normalem Hornhautgewebe nicht mehr zu unterscheiden. Der Heilungsverlauf geht ohne jede Gefäßbildung vor sich.

Die anatomische Untersuchung des Fibringerinnsels brachte nichts Neues. Das Epithel zeigte bald nach der Verletzung eine Verschiebung und Vermehrung der Zellen, unter denen sich eine subepitheliale Zellen-Ansammlung bildet, die aus dem Epithel zu stammen scheint und zur Bildung der eigentlichen Hornhaut dient. Verf. begründet dies auffallende Ergebnis eingehend und zeigt, daß auch entwicklungs-geschichtlich das Epithel am Aufbau des Hornhaut-Stroma beteiligt ist.

Heft 4.

1) **Einfache Lappen-Extraktion der senilen Katarakt mit Iriswurzelinzision,** von Prof. Elschnig in Prag.

Bei einfacher Extraktion hält Verf. die Inzision der Iriswurzel für einfacher und leichter, als die Exzision. In den bisher operierten 115 Fällen trat nie Irisprolaps ein. Die Ausführung einer Iridektomie wird in einem Bruchteile der Starfälle nötig bleiben.

2) **Beiträge zur Ätiologie der Conjunctivitis Parinaud,** von Priv.-Doz. Dr. Krusius und Dr. Clausen (Univ.-Augenklinik der Kgl. Charité).

Die zwei mitgeteilten Fälle stützen die Ansicht Wessely's, daß es sich bei der Parinaud-Conjunctivitis um ein tuberkulöses Leiden bovinen Ursprungs handle. Doch muß angenommen werden, daß es sich um eine lokale Tuberkulose-Reinfektion an schon tuberkulös durchseuchtem Organismus handelt.

3) **Über eine unter dem Bilde der traumatischen Sinus-Thrombose verlaufene Phlebitis der Orbiten mit Meningitis,** von Dr. Fischer (Univ.-Augenklinik Würzburg).

Krankengeschichte und Sektionsbefund.

4) **Über metastatische Augen-Entzündungen, namentlich bei Gonorrhoe,** von Dr. Sidler-Huguenin in Zürich.

Von den 14 untersuchten Fällen wiesen 5 eine heftige, 4 eine leichtere metastatische Iridocyclitis und 3 eine doppelseitige, gonorrhoische, metastatische Conjunctivitis auf. Bei 2 weiteren Patienten war eine doppelseitige metastatische Iridocyclitis und eine beiderseitige metastatische Ophthalmie (Chorioretinitis und Hyalitis) nicht gonorrhoischer Natur vorhanden. Bei 5 der 12 Tripper-Kranken konnten Gonokokken im Blute nachgewiesen werden, während aus dem Vorderkammer-Inhalt von 5 Fällen von Iridocyclitis nur einmal Gonokokken gezüchtet werden konnten.

5) **Beobachtung einer Papillitis der Sehnerven während 2 Jahren,** von Dr. Dutoit in Lausanne.

6) **Eine kleine Besserung der Iridauxesis antiglaucomatosa,** von Dr. Borthen in Bergen.

Bei der Operation, die im Vorziehen der Iris unter die Bindehaut bestand, schneidet Verf. jetzt bei Bildung einer großen Blase die Kuppel ab.

7) **Untersuchungen über Volksschul-Myopie in Christiania,** von Th. Gunnussen (Univers.-Augenklinik Christiania).

Verf. fand auffallend niedrige Myopie-Zahlen. Die Untersuchung galt dem Poehlmann'schen Schreibsystem, das den Augen nicht schädlicher ist, als andre Systeme.

8) **Abgekürzte Übersetzungen und Referate über die Original-Arbeiten in der amerikanischen Ausgabe des Archivs für Augenheilkunde,** von Dr. Treutler in Dresden.

Vol. 40. Nr. 1.

1. Die Beziehungen der sog. Trachomkörper zu Bindehaut-Erkrankungen, von Noguchitt und M. Cohen.

Das Vorkommen der Trachomkörper bei Trachom, Blennorrhoea neonat. ist ein Nebenbefund, der ätiologisch noch nicht klar ist, vielleicht für eine selbständige Konjunktival-Erkrankung charakteristisch ist.

2. Star-Operationen und die Vorbereitung des Arztes, von Mc Kechnie.

Einige Selbsverständlichkeiten bezüglich des Operateurs selbst, wie Achten auf Händezittern, Nichtberühren der ins Auge geführten Instrument-Teile usw.

Vol. 40. Nr. 2.

1. Eine nützliche Zufügung zur Sehprobentafel, von Syndacker.

Anbringung kleiner Farbobjekte an der Leseprobentafel, die verhüten, daß kleine zentrale Farbenskotome übersehen werden.

2. Zwei Fälle von interstitieller Keratitis, als sympathisch, bzw. syphilitisch verdächtig, von Santos-Fernandez.

3. Opticus-Atrophie nach traumatischer Asphyxie mit Bericht über einen Fall, von Parker.

Vol. 40. Nr. 3.

Dakryocysto-Rhinostomie (Totis-Operation), von Török.

Bericht über 9 nach Totis erfolgreich operierte Fälle. Die Methode ist den übrigen überlegen.

Band LXX, Heft 1.

1) **Zur Behandlung der sympathischen Ophthalmie,** von Prof. Dr. Bernheimer in Innsbruck.

Durch Beobachtung eines Falles und theoretische Erwägungen kommt Verf. zu der Empfehlung, in Fällen von sympathischer Entzündung, bei welchen eine Tuberkulin-Injektion positiv ausfällt, eine Tuberkulin-Behandlung einzuleiten.

2) **Die graphische Darstellung von Bewegungs-Störungen der Augen mit Beispieltafeln zur Diagnose von Augenmuskel-Lähmungen,** von Dr. W. Hess. (Univers.-Augenklinik Zürich.)

Es wird ein Blickfeld jedes Auges gemessen. Bei Ablenkung eines Auges ist Verschiebung des entsprechenden Feldes, bei Bewegungs-Hinderung Einengung des Feldes vorhanden.

3) **Augen-Komplikationen bei epidemischer Cerebrospinalmeningitis,** von Dr. E. Anargyros in Athen.

Die Mitteilung zweier Fälle gibt Verf. Anlaß zu längeren Ausführungen.

4) **Die Viskosität der Augenflüssigkeiten unter normalen und pathologischen Verhältnissen,** von Dr. A. Loewenstein (Universitäts-Augenklinik Prag).

Am Kaninchenauge zeigte sich, daß die in den ersten beiden Stunden nach der Vorderkammer-Punktion stark vermehrte Viskosität nach 4 Stunden wieder normal geworden ist.

4 %ige NaCl-Lösungen brachten keine beachtenswerte Steigerung der Viskosität, ebenso wenig Atropin und Eserin wie Adrenalin.

Die Viskosität des Glaskörpers blieb bei Verlust von 0,2 ccm unverändert.

Bei Glaskörper-Ansaugungen am Menschen ergab sich, daß die Viskosität bei Erkrankungen, die mit Glaskörper-Trübungen einhergehen, erheblich sich ändert.

5) **Infektion einer Schrotschuß-Verletzung der Orbita mit Tetanusbazillen ohne Ausbruch des Tetanus,** von Dr. A. Jess. (Universitäts-Augenklinik Würzburg.)

Der gute Erfolg dürfte auf frühzeitige Anwendung des Serum zurückzuführen sein, doch hatte auch eine ausgiebige lokale Behandlung stattgefunden.

6) **Nachweis von Augenmuskel-Lähmungen an Neugeborenen unmittelbar nach Geburt,** von M. Bartels in Straßburg.

Neugeborene reagieren auf Drehbewegungen des Kopfes mit einer Gegen-

bewegung des Auges, die im Schlafe oder leichter Narkose nicht zum Nystagmus wird.

Der Bewegungs-Ausfall charakterisiert die Lähmung des Muskels.

7) **Bemerkung zu dem Aufsatze von Elschnig über Star-Operation,** von C. Hess.

Verf. fand die von Elschnig wieder empfohlene Einschneidung der Iriswurzel als nicht zuverlässig, hat sie zugunsten der Exzision aufgegeben.

Heft 2.

1) **Ophthalmie in Form von Bindehautflecken,** von Prof. Dr. Falchi in Padua.

Die vom Verf. früher beschriebene Erkrankungsform der Konjunktiva wird gegen ähnliche Leiden, wie membranöse Conjunctivitis, Pemphigus, syphilitische Knoten usw. abgegrenzt. Prognose und Therapie, die keine wesentlichen Besonderheiten bieten, werden besprochen.

2) **Die Größe des blinden Flecks und seine Entfernung vom Fixationspunkte in emmetropen Augen,** von Dr. S. van der Hoeve in Utrecht.

In der Literatur findet man darüber sehr verschiedene Angaben. Verf. fand im Mittel von 100 emmetropen Augen einen blinden Fleck, dessen Zentrum $15^0\,33'$ horizontal, $1^0\,40'$ vertikal (unterhalb) vom Fixationspunkt entfernt war, dessen horizontaler Durchmesser $5^0\,42'$, der vertikale $7^0\,26'$ mißt, und welcher von einer $^1/_8$ bis $^1/_4{}^0$ breiten, relativ blinden Zone umgeben ist.

3) **Ein seltener Befund an der Conjunctiva bulbi bei Entropium des Unterlides,** von Dr. Herrenschwand (Univers.-Augenklinik Innsbruck).

Die Konjunktiva reagierte mit Schwellung usw. auf die Reibung abgeschnittener, gegen sie gerichteter, stacheliger Cilien.

4) **Über die Regeneration der Kaninchenhornhaut II,** von Prof. Dr. Salzer in München.

Während bei der Wiederherstellung durchbohrender Ausfälle der Ursprung der Keratoblasten aus dem Endothel und der Iris möglich war, kommt bei nicht durchbohrenden Hornhaut-Ausfällen nur das Epithel oder die fixen Hornhautzellen in Frage. Hier ist der Zusammenhang der Keratoblasten mit dem Epithel noch deutlicher, als bei durchbohrenden Wunden.

Immerhin läßt Verf. noch die Möglichkeit offen, daß irgend welche Wanderzellen mesodermatischer Herkunft, die das Epithel nur als Straße benutzen, bei der Entstehung der Keratoblasten in Betracht kommen könnten.

5) **Bacillus subtilis als Erreger von Augenkrankheiten,** von Priv.-Doz. Dr. Filatow in Odessa.

Kaninchenversuche bestätigen die Pathogenität des Bacillus subtilis für das Auge.

6) **Einige Bemerkungen über das zentrale Sehen bei der angeborenen totalen Farbenblindheit und ein Beitrag zur Diagnostik der Zentralskotome,** von Dr. H. Gertz in Stockholm.

Nach längeren allgemeinen Ausführungen spricht Verf. über die An-

wendung des Verfahrens, mittels des Versuches des optischen Punktzählens die Abwesenheit eines Zentralskotoms nachzuweisen.

7) **Ein Fall von angeborener Farbenblindheit,** von Dr. H. Gertz in Stockholm.

Eingehender Bericht über die Untersuchung der Patientin. Ein Zentralskotom konnte mit des Verf.'s Methode nicht nachgewiesen werden. Die zentrale Lichtempfindlichkeit war etwas geringer, als die parazentrale.

8) **Zu der Arbeit von E. Knape (v. Hippel'sche Krankheit),** von Prof. Greeff in Berlin.

Richtigstellung einer Verwechslung von Abbildungen.

Heft 3.

1) **Beitrag zur Wirkung der orbitalen Querschuß-Verletzungen,** von Prof. Dr. Fleischer. (Univers.-Augenklinik Tübingen.)

Beobachtung eines Falles, in dem eine Sprengwirkung des Revolvergeschosses auf den Orbitalinhalt eingetreten war. Man muß demnach mit der Diagnose einer direkten Sehnerven-Verletzung bei Querschüssen der Orbita vorsichtig sein, ebenso die Beurteilung der Blutungen am hinteren Augenpol betreffs ihrer Bedeutung für die Diagnose des Schußkanals.

2) **Kritische und experimentelle Studien über die Vaccine-Immunität des Auges und ihre Beziehungen zum Gesamt-Organismus,** von Dr. Grüter. (Univers.-Augenklinik Marburg.)

Verf. kommt durch experimentelle Studien zu folgenden Ergebnissen: Sowohl durch kutane wie subkutane und intravenöse Einspritzung, durch letztere am besten, läßt sich eine gewisse Immunität des Auges herbeiführen. Die Immunität des Auges läßt sich dabei in allen Teilen des Auges nachweisen. Die Antikörper gelangen normalerweise sowohl in die Vorderkammer, als auch in die Hornhaut.

Primäre Infektion der Hornhaut erzeugt je nach Dosis und Größe der geimpften Fläche regionäre oder vollkommene Immunität der Hornhaut. Vorderkammer-Infektion erzeugt Immunität der Hornhaut und der Hautdecke. Weder durch subkutane, noch durch intravenöse Injektion von Immun-Serum ließ sich eine Schutzwirkung an der Hornhaut erzielen, dagegen durch subkonjunktivale Injektion vom Immun-Serum. Die Vaccine-Immunität des Auges ist analog der bakteriellen und antitoxischen Immunität, entgegen der bisherigen Anschauung einer Sonderstellung.

3) **Über eine Cyste der Conjunctiva bulbi,** von Dr. J. Bistis in Athen.

Beschreibung einer epithelialen Cyste der Bindehaut, mit Literatur. besprechung.

4) **Die Pathologie der Keratitis punctata superficialis nebst Bemerkungen über neuropathische Keratitis im allgemeinen und eine bisher unbeschriebene Veränderung der Iris,** von Dr. F. Verhoeff in Boston.

Die Keratitis superficialis punctata (Fuchs) ist nach des Verf.'s Ausführungen eine Form von neuropathischer Keratitis. Die Hornhaut-Verände-

rungen bestehen aus langsam nekrotisierenden Leukocyten-Infiltraten hinter der Bowman-Membran und sind durch toxische Substanzen veranlaßt, welche von den Nerven-Endigungen ausgehen. Die veranlassende Nerven-Läsion dürfte im Ganglion ciliare liegen, bedingt durch elektive Wirkung eines Toxins auf bestimmte Ganglienzellen.

Bei dieser Erkrankung kommt manchmal herdförmige Proliferation der Iris-Blutgefäße vor. Dies bestätigt, daß Naevi vasculosi und gewisse Angiome neuropathischen Ursprungs sind.

Die rezidivierende Erosion der Hornhaut ist bedingt durch einen Zustand von Reizbarkeit in den mit den Hornhautnerven verbundenen peripheren Ganglienzellen, als Folge intensiver Reizung der Nerven-Endigungen.

---

4) **Bemerkungen zu der Arbeit von Prof. Reiss: Zur Frage nach dem histologischen und ätiologischen Charakter der sympathisierenden Entzündung,** von H. Guillery in Köln.

Verteidigung gegen Angriffe von Reiss.

---

5) **Von dem Eintritt entzündlicher Erscheinungen bei dem Glaucoma simplex,** von Dr. Ischreyt in Libau.

Die fünf berichteten pathologisch-anatomischen Befunde stützen die Anschauung, daß der Übergang des Glaucoma simplex in Glaucoma inflammatorium nur eine quantitative Steigerung der Krankheits-Erscheinungen darstellt. Es fanden sich alle Übergänge von allmählichem Eintritt der entzündlichen Erscheinungen zu plötzlichem. Als Nebenbefunde sah Verf. zweimal Verbiegung der Stäbchen und Zapfen, die nach seiner Ansicht nur eintreten kann, wenn es zwischen Netzhaut und Aderhaut zu Verwachsungen gekommen ist.

In zwei Fällen fanden sich Kavernen im Sehnerven. Die Bildung spricht hier anscheinend gegen die Schnabel'sche Hypothese der Exkavations-Bildung.

---

6) **Über die Wirkung von Naphthalin und a-Naphtol auf das Auge,** von Dr. Takamura in Tokio.

Durch Einführung von a-Naphtol in das Blut kann man beim Kaninchen Veränderungen am Augengrund erzeugen, die den Naphthalin-Veränderungen ähnlich sind.

Die Augen-Veränderungen bei Naphthalin-Kaninchen können nicht als Folge einer allgemeinen Säure-Intoxikation aufgefaßt werden.

Bei Star-Kranken konnte Verf. nie eine nennenswerte konstante Zunahme von Ammoniak-Salzen im Blute feststellen.

Heft 4.

1) **Eine seltene Anomalie der oberen Tränenwege (Punctum lacrymale quadruplex),** von Prof. Majewski in Krakau.

Die 4 Tränenpunkte leiteten durch kleine Anfangs-Kanälchen in einem gemeinsamen Kanal. Die Entstehung der Entwicklungs-Störung ist nicht klar.

---

2) **Klinischer und experimenteller Beitrag zur Frage nach der Bedeutung der am Auge gefundenen Epithel-Einschlüsse,** von Privat-Dozent Dr. Loehlein in Greifswald.

Die Einschlüsse sind nach des Verf.'s Beobachtungen nicht von ätio-

logischer Bedeutung für das Trachom. Möglicherweise sind in Fällen von Blennorrhoea neonatorum ohne bekannten ätiologischen Faktor die Einschlüsse als die Erreger zu betrachten.

Es scheint, daß unter den als Trachom bezeichneten Erkrankungen bei Erwachsenen Fälle vorkommen, die mit der Einschluß-Conjunctivitis der Neugeborenen in eine Gruppe zu rechnen sind.

---

3) **Ein ungewöhnlicher Fall von Augen-Verletzung durch Blitzschlag,** von Dr. Fr. Toczyski. (Univers.-Augenklinik Lemberg.)

Die dem Blitzschlage zugeschriebenen Verletzungen bestanden linksseitig in Haar-Versengungen an Brauen und Cilien, schußförmiger Gewebs-Durchtrennung am Oberlide, spaltförmiger Gewebs-Durchtrennung am Ober- und Unterlid, Durchtrennung des Oberlid-Knorpels und einer im Verlaufe sich gabelnder Durchtrennung der Hornhaut.

---

4) **Über Pigmentflecke in der Bindehaut des Oberlides bei Narbentrachom,** von Privat-Dozent Dr. Reis in Lemberg.

Die Pigment-Bildung erfolgte am nicht behandelten Auge. Es ist also Entstehung des Melanins aus Blut (durch Ausquetschen usw.) ausgeschlossen. Verf. vermutet eine Entstehung aus Zerfallsprodukten der an der Narbenstelle ursprünglich vorhandenen Trachomkörner. Spiro.

III. Annali di Oftalmologia. 1912. Bd. XL.

1) **Neue rationelle Methode zur Beseitigung des Ektropium und der Trichiasis des oberen Lids,** von Piccaluga (Turin).

Mittels zweier paralleler, wagerechter Einschnitte des vordern Teils des Lids (Haut und Muskel) wird ein horizontaler Lappen (welcher an den Seiten adhärent bleibt,) umschrieben. Später totale, transversale Inzision des Tarsus und der Bindehaut. Dieser Haut-Muskel-Lappen wird unter der Haut gegen den Tarsus eingeklappt.

---

2) **Kombinierte Methode der Operation gegen Entropium und Trichiasis,** von Bonino (Genua).

Beschreibung einer Kombination der Methoden v. Jaesche-Arlt und Spencer-Watson.

---

3) **Rezidivierender Herpes cornealis menstrualis,** von Mosso (Turin).

Bei einem 18jährigen Mädchen sah Verf., 4 Monate lang, die Eruption eines typischen Herpes cornealis während der Menstruations-Zeit. Wie bei den Fällen andrer Beobachter fanden sich die Symptome einer langdauernden Rhinitis chronica.

---

4) **Über die Vorzüge der indirekten Beleuchtung bei der ophthalmoskopischen Prüfung,** von Mosso (Turin).

Empfehlung dieser Prüfungs-Methode in den Fällen von Unregelmäßigkeiten des Niveaus des Fundus (Haab) und von kleinen Entzündungsherden der Retina und Aderhaut.

---

5) **Über die Anwesenheit der Prowazek und Halberstädter'schen**

Körperchen beim Trachom und andren Bindehaut-Entzündungen, von Casali (Florenz).

Fleißige Kontrol-Arbeit, welche die Meinungen von Heymann bestätigt.

6) **Heilung eines Falles von Epitheliom des unteren Lids und der Nase mit Jequirity**, von Delitala (Paris).

Bei einer so behandelten Geschwulst trat die Heilung in wenigen Tagen ein. Die mikroskopische Untersuchung bezeugte das Resultat.

7) **Über das spastische Ektropium und eine neue Operations-Methode**, von Piccaluga (Turin).

Mittels zweier, dem Ciliarrande parallelen Inzisionen umgrenzt er einen horizontalen, 4 mm breiten Hautlappen. — Naht der äußeren Ränder und Versenkung des in der Mitte befindlichen Hautlappens.

8) **Ein neuer Fall von Primär-Affekt des Randes vom oberen Lid**, von Poli (Genua).

9) **Beitrag zum Studium des sog. Netzhautglioms**, von Delmonte (Neapel).

Auf Grund mikroskopischer Beobachtung von 7 Gliomfällen kommt Verf. zur Annahme von 3 Gliomtypen — einfaches Gliom, tubuläres Gliom- und Gliosarkom. Verf. meint, daß das tubuläre Gliom vom Bindegewebe herkommt, weil in dieser Geschwulstart die Gefäße in besonderer Weise beteiligt sind, und hier die Rosetten fehlen, welche besonders in dem einfachen Gliom sich finden.

10) **Spontane Subluxation beider Krystall-Linsen**, von Salani (Florenz)†.

Bei einer 30jährigen Frau bildete sich, wahrscheinlich nach traumatischer Loslösung der Zonula, eine beiderseitige Linsen-Subluxation. Es folgte Myopie, welche vielleicht durch die größere Wölbung der Linse bedingt wurde, und später ein Sekundär-Glaukom.

11) **Über eine noch nicht beschriebene gram-negative Sarkine der Menschen-Bindehaut** (Sarcina citrea conjunctivae), von Verderame (Freiburg i. Br.).

In einem Falle von schleim-eitriger Conjunctivitis bei einem 6jährigen Mädchen konnte Verf. eine packetartig gruppierte Sarkine isolieren und kultivieren, welche in älteren Kulturen viele degenerative Formen erzeugt. Diese Sarkine ist gram-negativ, unbeweglich, und zeigt keine Kapsel, Sporen und Fäden; sie ist fakultativ anaërob, wächst in dem gewöhnlichen Nährboden und bringt keine Leimverflüssigung ohne Indolbildung. Keine Agglutination durch die Antisera andrer gram-negativer Kokken. Sie wächst lange in dem Kulturboden und widersteht der Wärmewirkung; nicht pathogen für die Tiere.

12) **Eine Modifikation der Desmarres'schen Pinzette**, von Piccaluga (Turin).

13) **Beitrag zur Onkologie des Auges**, von Perrod (Turin).

Kleinzelliges Sarkom der rechten Augenhöhle bei einem 47jährigen

Manne. Starke Hypotonie des rechten Auges, durch Kompression. Krönlein's Operation. Nach 10 Tagen Rezidiv, welches in wenigen Monaten durch die Nase in die linke Orbita sich verbreitete. Ein zweiter Fall von skirrhösem Lymphangio-Endotheliom des Tränensacks wird später beschrieben.

14) **Gittrige Keratitis und eine Form von einer noch nicht beschriebenen dystrophischen Keratitis,** von Zani (Venezia).

Beschreibung von 2 Fällen von gittriger Keratitis bei Frauen und Beschreibung einer speziellen Form von zwirnspitzartiger Keratitis bei einem 27jährigen Manne, welche im Laufe von 15 Jahren sich entwickelte.

15) **Zur Behandlung des Trachoms,** von Grignolo (Genua).

Massage der Conjunctiva mit Pulver von Cuprum sulphuricum. Histologisch fand er das Verschwinden der lymphoiden Infiltration der Bindehaut und klinisch die Verbesserung vieler Fälle.

16) **Experimentelle Augenveränderungen bei der akuten Vergiftung durch Atoxyl,** von Grignolo (Genua).

Plötzliche Blindheit bei einem 63jährigen tabetischen Manne 3 Stunden nach einer Rhachis-Einspritzung von Atoxyl (0,06). Nach einigen Tagen Tod. Bei den Kaninchen bringt die Einspritzung starker Dosen von Atoxyl Neuritis retrobulbaris und entzündliche Erscheinungen in der Netzhaut hervor.

17) **Ein Fall von Epitheliom der Lid-Nasegegend mit Jequiritin behandelt,** von Boggi (Lodi).

Solche Behandlung bei einem alten Mann; nach 4 Monaten Rezidiv. — Neue Behandlung und Heilung.

18) **Die Wassermann'sche Reaktion in der Augenheilkunde,** von Casali und Pisani (Florenz).

Die Verff. schließen auf Grund von 448 Fällen: Die Wassermann'sche Reaktion war positiv bei fast allen Kranken mit Keratitis parenchymatosa, bei $^1/_3$ der Fälle von Iritis und Iridocyclitis; selten in den Fällen von Episkleritis und Skleritis. Die sog. Antonelli'schen rudimentären Stigmata des Hintergrundes können auch bei nichtsyphilitischen Kranken sich finden.

19) **Über die albuminurische und nicht albuminurische Netzhautablösung bei der Schwangerschaft,** von Verderame (Freiburg i. Br.).

Siehe Klin. Monatsbl. f. Augenh., 49. Jahrg., April 1911.

20) **Experimental-Beitrag zur Pathogenese der Bindehaut-Tuberkulose.** Vorläufige Mitteilung, von Casali (Florenz).

Nach seiner Erfahrung schließt der Verf, daß wahrscheinlich die Tuberkulose der Bindehaut fast immer exogenen Ursprungs sei.

21) **Stauungspapille durch Hirngeschwulst,** von Orlandini (Venedig).

In dieser vom historischen und histologischen Standpunkte wichtigen Arbeit, welche im Original nachzulesen ist, hat der Verf. die verschiedenen Formen der Stauungspapille studiert, mit Beschreibung von 7 eigenen Fällen.

Verf. bringt Betrachtungen über die zusammengesetzte Pathogenese der Stauungspapille und über die Nützlichkeit der Trepanation des Schädels bei gewissen Fällen von Hirntumoren.

---

22) **Studien über die Anomalien der assoziierten Augenbewegungen und über den Nystagmus,** von Orlandini (Venedig).

Verf. studierte diese Störungen mit Hilfe der Photokinematographie und gibt Beschreibungen der horizontalen und vertikalen Schwingungen und der drehenden Bewegungen nebst Betrachtungen über die verschiedenen Formen des Nystagmus, des angeborenen, desjenigen der Bergleute, der Ohren- und Nervenkranken, und bringt eigene Beobachtungen in Beziehung auf Kleinhirn-Geschwülste und auf Schielen.

---

23) **Chinin-Amaurose,** von Zani (Venedig).

Eine 32jährige Frau nahm 20 g Chinin sulphuricum zum Selbstmord ein. In kurzer Zeit typische Vergiftung. Partielle Heilung mit Gesichtsfeld-Verengung, durch Strychnin.

---

24) **Heterochromie der Iris und Star,** von Perrod (Turin).

Drei Fälle, welche mit gutem Erfolg operiert wurden.

---

25) **Die Alkohol-nikotinische Amblyopie,** von Moretti (Varese).

Ausführliches Sammelreferat der Kenntnisse über diesen Gegenstand mit eigenen Beobachtungen, in denen der Verf. die Blut-Veränderungen untersuchte.

---

26) **Iritis haemorrhagica, blennorrhagica, metastatica,** von Mosso (Turin).

Beschreibung eines solchen Falles, welcher drei Rezidive der Iritis vorstellte.

---

27) **Ein Fall von Pemphigus des Auges,** von Casali.

Bei einem 50jährigen Landmann, welcher an Pemphigus des Körpers litt, beobachtete Verf. die typischen Augen-Veränderungen der Bindehaut und Hornhaut des linken Auges. Histologisch fand man im Epithel oberflächliche Zellenverhornung mit Keratohyalin-Körnern.

---

28) **Die Behandlung der Tuberkulose der Bindehaut mit Radium,** von Casali (Florenz).

Behandlung, mit guten Erfolgen, von 7 Fällen von Bindehaut- und Hornhaut-Tuberkulose durch die Anwendung von metallischen Platten, auf denen 0,03 g Radium hydrobromicum aufgeklebt wurden.

---

29) **Die Jequiritin-Behandlung der Lid-Epitheliome,** von Baquis (Livorno).

5 Fälle mit gutem Erfolg, bei 4 Kranken.

30) **Das Amidoazotoluol „Agfa" und Scharlachrot in der Augenheilkunde,** von Cenhetto.

Bei Kaninchen und Meerschweinchen heilten sehr rasch die experimentellen Abkratzungen der Oberfläche der Hornhaut durch die Anwendung der

3 %igen Salbe dieser Heilmittel, welche gute Erfolge auch bei den epitheliomatösen Geschwüren der Lider, bei den Verbrennungen der Lidhaut und bei den Hornhaut-Geschwüren gaben.

31) **Multiples Syphilom der Lider,** von Posetti (Florenz).
Beschreibung eines solchen Falles, bei einer 70jährigen Frau, mit Beteiligung der vier Lider. Heilung mit Sublimat-Einspritzungen.

32) **Eserin bei Ulcus serpens,** von Casali (Florenz).
Diese Behandlung ist in den Fällen, wo der Uvealtractus nur leichten Anteil an der Entzündung nimmt, zu empfehlen.

33) **Nekrolog** C. Reymond's, von J. Ravà.

34) **Beobachtungen über die Tension der normalen und glaukomatösen Augen,** von Bietti (Siena).
Mit Hilfe des Schiötz'schen Tonometers fand Verf., daß die normale Tension zwischen 13 und 27° schwankt, ohne Einfluß des Alters. Beim normalen Auge erzeugen die Miotica eine hypotonische Wirkung, welche manchmal von einer kurz dauernden Hypertension eingeleitet wird. Es gibt keine Beziehung zwischen der Hypertension und Miosis. Bei den glaukomatösen Augen wirkt Eserin stärker, als Pilokarpin und Arekolin. Bei gewissen akuten Formen von Glaukom bringt die Parazentese nebst der Einträuflung von Eserin, auch nach einer 2stündigen Beobachtung, keine Verminderung der Tension. Die Arbeit ist mit zahlreichen statistischen Tafeln versehen.

35) **Die Intradermo-Reaktion mit dem Tuberkulin und die Wassermann'sche Reaktion bei den Augenkrankheiten,** von Mosso (Turin).
Auf Grund von 100 untersuchten Fällen schließt Verf., daß die Tuberkulin-Reaktion nur, wenn sie negativ ausfällt, und die Wassermann'sche Reaktion, nur wenn sie sich positiv zeigt, Wert haben.

36) **Epibulbäres Spindelzellensarkom,** von Bietti (Siena).
Beschreibung eines solchen Falles bei einem 48jährigen Bauersmann.

37) **Impfgeschwür der Lider,** von Betti (Siena).
Bei einer 30 Jahre alten Frau, deren Kind 20 Tage zuvor vacciniert worden, erschien ein Geschwür des inneren Lidwinkels. Impfungen des Sekrets in die Kaninchen-Hornhaut ließen charakteristische Bilder von Guarnieri's Cytoryctes erkennen.

38) **Einfluß der Ermüdung einer Netzhaut auf den Licht- und Farben-Sinn der Netzhaut des andren Auges,** von Viale.
Verf. meint, daß dieser Einfluß von den Nervenfasern des Opticus, zentrifugalen Ursprunges, abhänge.

39) **Die Theorie der funktionellen Duplizität der Zapfen und Stäbchen in der Retina,** von Viale.
Kritischer Bericht. Der Verf. fand, daß die nächtlichen Tiere, welche rudimentäre Stäbchen besitzen oder stäbchenfrei sind, einen ungefärbten

Mantel darum besitzen; und die nächtlichen Tiere, deren Netzhaut Stäbchen enthält, mit gefärbten Schalen oder farbhaltigem Mantel darum versehen sind.

40) **Beitrag zur Lehre der intraretinalen Cysten,** von Cavara (Siena).
Beschreibung von zwei Fällen von Netzhaut-Ablösung mit sekundärem Glaukom nach Iridocyclitis. Verf. meint, daß diese Cysten von der Netzhaut-Ablösung abhängen und von der Gliaproliferation mit erfolgenden regressiven Veränderungen erzeugt werden. Außerdem spielen zur Bildung solcher Cysten jene bindegewebigen Fasern, welche sich an die Nervenfaserschicht ansetzen, eine wichtige Rolle.

41) **Die Heterophorie,** von Posetti (Florenz).
Ausführliche Monographie mit persönlichen Beobachtungen der verschiedenen Bewegungs-Abweichungen.

42) **Beitrag zum Studium der okulären Komplikationen der Pocken,** von Del Monte (Neapel).
Der Verf. behauptet, daß die schlechtesten Erscheinungen die Beteiligungen der Hornhaut sind. Gute Prognose bieten die Bindehaut- und Iris-Lokalisationen. Gallenga.

IV. La Clinica Oculistica, XII, 1911.

1) **Beitrag zur Kenntnis der Anatomie des axialen Glaskörpers der menschlichen Embryonen und Föten,** von Calderaro (Palermo).
Verf. untersuchte zu diesem Zweck bei 38,5 bis 45, 63, 86 und 108 mm langen Embryonen und bei verschiedenen Föten drei bestimmte Bildungen, d. h. 1. die Arteria hyaloidea, 2. den präpapillären Zapfen, 3. den Canalis hyaloideus.
1. Die Arteria hyaloidea ist erst in der 12. Woche (beim 86 mm langen Embryo) gut individualisiert: in der Mitte des Glaskörpers verzweigt sich die Arterie in mehrere Äste, die sich an die Capsula vasculosa lentis ansetzen. Im Stamme des N. opt. erscheinen in dem Fötus von 100 mm zwei Venen seitlich von der Arterie; die Gefäße der Retina erscheinen in dem 160 mm langen Fötus. 2. Der präpapilläre Zapfen entspringt vom Mesoderm im 63 mm langen Embryo zu der Zeit des Anfangs der Rückbildung der Arteria hyaloidea. Dieser konisch gebildete Zapfen umgibt die Art. hyal., besteht aus zwei Schichten und mißt 130 μ bei dem 63 mm langen Embryo und 300 μ bei dem 86 mm langen Embryo; in der äußeren Schicht des Zapfens finden sich capilläre Gefäßchen; der Zapfen ist in dem 210 mm langen Fötus 2 mm breit: hier ist die Art. hyal. blutleer. Im 6. Monat fängt der Zapfen an sich zu verkürzen, um im 9. Monat vollständig zu verschwinden. Er ist homolog dem Pecten der Vögel, der Campanula der Fische und dem Zapfen der Reptilien. 3. Der Canalis hyaloideus erscheint in der 15. Woche gleichzeitig mit dem Verschwinden der peripheren Äste der Arteria hyaloidea; er ist trichterförmig mit einer vorderen breiten Basis. Der Kanal hat einen ovalen Durchschnitt und enthält anfänglich einen Teil des Glaskörpers, welcher im 4. Monat verschwindet. Mit der Verlängerung des Auges wird der Kanal vom präpapillären Zapfen durch einen trichterförmigen leeren

Raum (area Martegiani) getrennt. Viele Tafeln und Mikrophotographien veranschaulichen die interessanten Befunde.

2) **Über die Anwendung des Salvarsan bei einigen Fällen von Augenkrankheiten,** von Manzutto (Triest).

18 Fälle, davon 1 Gumma der Lider, 8 Neuritis und Neuroretinitis, 4 Iridocyclitis, 4 parenchymatöse Keratitis aus angeborener Lues, 1 parenchymatöse Keratitis aus erworbener Lues. Kein Erfolg bei der parenchymatösen Keratitis, wenig in der Neuritis und Neuroretinitis; gute Erfolge bei den andren Formen.

3) **Experimentelle Untersuchungen über die Wunden des Ciliarkörpers,** von Contino (Rom).

Bericht über solche radiäre, transversale und mit Substanzverlust verbundene Wunden beim Kaninchen. Bei den ersteren geht die separative Zellproliferation an der suprachorioidealen Schicht und an dem episkleralen Gewebe von gefäßhaltigen Zellsträngen aus, welche in den Wundraum eindringen. Der Glaskörper bleibt passiv, und bei der Reparation nimmt auch das retinale Epithel und die glatten Muskelfasern des Corpus ciliare keinen Anteil. Eine starke Kongestion findet sich in den Ciliarfortsätzen, welche in dem Fall einer direkten Verletzung später von Atrophie befallen werden. Das narbige Gewebe verlötet die Skleralfasern und die glatten Muskelfasern. Bei Substanzverlust der Sklera und des Ciliarkörpers entsteht Vorfall des Glaskörpers, welcher von der Bindehaut eingeschlossen wird: auch in diesem Fall füllt das episklerale und supraciliare Gewebe die Wunde aus; das hämorrhagische Extravasat des Glaskörpers verschwindet sehr langsam.

4) **Brille und Brillenfutteral des XVII. Jahrhunderts,** von Boslini (Mailand).

Beschreibung mit Figuren.

5) **L. Reymond, Kritisches Studium über die wissenschaftliche Tätigkeit des Meisters,** von Prof. Dr. G. Albertotti.

6) **Die Veränderungen der Größe und Form der Bilder, sowie Ursachen der Verminderung der Sehschärfe durch die Perspektive,** von Pardo (Modena).

Solche Sehschärfe-Veränderungen wurden von Ovio bewiesen. (Siehe den vorigen Jahresbericht). Nach seinen Erfahrungen schließt der Verf., daß die Veränderungen der Größe bedeutenderen Einfluß auf die Sehschärfe haben, als die Veränderungen der Form.

7) **Star-Bildung und Sphinkter-Risse der Iris durch Trauma,** von G. L. Colombo (Mailand).

Ein gewaltiger Stoß gegen das Auge erzeugte dreifache Sphinkter-Risse des oberen Randes der Iris und einen partiellen vorderen Rinden-Star mit hinterer Synechie des unteren Pupillarrandes. Während der Erweiterung der Pupille durch Atropin wurde die Linsenkapsel von der Iris-Verwachsung konisch nach vorn verzogen. In der Epikrise beschäftigt sich Verf. mit der Star-Bildung und Entstehung der Sphinkter-Risse durch Erschütterung.

8) **Untersuchung auf spezifische Antikörper in der Tränenflüssigkeit der syphilitischen Augenkranken,** von Contino (Rom).

Bei 18 solchen Fällen mit positiver Reaktion erhielt Verf. nie die Komplement-Deviation und schließt daher, daß auch bei diesen Kranken die Tränendrüse keine Permeabilität für die ambozeptorischen Antikörper besitzt.

9) **Intoxikations-Amblyopie durch Leuchtgas,** von Manzutto (Triest).

Nach einer 3 Tage langen Bewußtlosigkeit konnte der Kranke nur die Handbewegung erkennen. Ophthalmoskopisch negativer Befund, Pupillarreaktion normal. Verf. meint, daß es sich in diesem Falle um eine Läsion der Gratiolet's optischen Strahlung oder des Gehirnmantels handelte.

10) **Modifiziertes Stereoskop,** von Gallenga (Parma).

Am Holmes'schen Stereoskop wird eine Anordnung getroffen, um das Probe-Objekt nach vorn und nach hinten allmählich zu verrücken: die Patienten können so gradweise mit dem abwechselnden Entfernen und Nähern des Probe-Objekts zum Zweck der Wiederherstellung des binokularen Sehens sich einüben.

11) **Funktionelle Störungen und entoptische Erscheinungen durch Kompression des Augapfels,** von Contino (Rom).

Verf. machte persönliche Erfahrungen, um die Folgen der Finger- und Verband-Kompression auf den Augapfel in verschiedenen Zuständen zu studieren. Er betrachtet die Phosphene, die Veränderungen der Sehschärfe und des Gesichtsfeldes, die Photopsien und Chromatopsien in dem komprimierten und in dem nicht komprimierten Auge. — Die ophthalmoskopische Untersuchung zeigt nach der Kompression eine ausgesprochene Ischämie der Netzhaut. Der zwischen der Papilla und Makula gelegene Teil der Netzhaut verliert zuletzt die Sensibilität, weil hier die Netzhaut durch die Gefäße des Circulus Zinnii versorgt wird. Die Störung des zentralen Sehens hängt nach Verf. von der Persistenz eines entoptischen Bildes ab, welches eine Analogie mit jenen besitzt, welches von Prof. Hirschberg bei Chorioretinitis macularis beschrieben wurde. Das Weglassen der Kompression bringt eine transitorische Hyperämie der Netzhautgefäße hervor.

12) **Über den Strahlenverlauf und die Bilder nach Refraktion durch ein zentral undurchsichtiges dioptrisches System. Studien über Zonular-Star,** von Orlandini (Venedig).

Geometrische Beschreibung des Strahlenverlaufes durch eine bikonvexe Linse, welche im zentralen Teil undurchsichtig ist: hinter dieser liegt ein Irisdiaphragma, das zentriert oder dezentriert werden kann. Der Verf. gibt mehrere Photographien der so erhaltenen Bilder. Darauf macht er die Anwendung auf Cataracta zonularis und ihre Behandlung mit Beziehung auf die Ausdehnung der undurchsichtigen Zone.

13) **Über eine Methode, um dünne mikroskopische Schnitte der Linse zu erhalten,** von Maggiore (Palermo).

Empfehlung der Anwendung einer 5 bis $10^0/_0$igen Pyridinum nitricum-Lösung, welche andren Konservierungs-Flüssigkeiten beigefügt werden kann.

14) **Ätiologie einiger Fälle von Conjunctivitis pneumococcica**, von Pignatori (Parma).

Bei zwei Krankenwärterinnen, welche mit Sputum von Pneumonie-Kranken am Auge infiziert wurden, entwickelte sich nach 3 Tagen eine nicht schwere katarrhalische Conjunctivitis, deren Sekret Pneumokokken enthielt.

---

15) **Über die Anwesenheit der Trachomkörperchen im Sekret des urogenitalen Apparats bei mit Blennorrhagie behafteten Frauen**, von Cecchetto (Parma).

Untersuchungen mit negativem Resultat bei 12 Frauen, welche eine solche Infektion hatten.

---

16) **Der heutige Stand der Trachomkörperchenfrage**, von Greeff (Berlin).

Über die Frage der Bedeutung dieser Körperchen, welche fast konstant bei den Trachomkranken sich finden, sagt Verf.: „Ich kenne nicht die charakteristische Bedeutung dieser Körperchen."

---

17) **Über die Variationen der Augentension bei Sklerochorioidis post.**, von Cecchetto (Parma).

Bei 15 solchen 20 bis 30 Jahre alten Kranken schwankte die Tension zwischen 12 bis 15° (Schiötz's Tonometer). Nach Behandlung mit Parazentesen und Pilokarpin-Einspritzungen nahm der Druck bis 17—18° zu; diese Vermehrung war proportional mit der Verbesserung der Sehschärfe und des Gesichtsfeldes.

---

18) **Über die Messung der Pupillar-Weite**, von Contino (Rom).

Untersuchung mittels eines Fernrohr-Tubus, welcher mit einem Erlich'schen Diaphragma-Okular und mit einem 70 mm -Objektiv versehen ist. Die Bestimmung wird mittels der Untersuchung der Bilder durch ein Prisma gemacht. Im Original nachzusehen.

---

19) **Tuberkulose der Tränenwege**, von Rollet (Lyon).

Es sind vier klinische Formen zu unterscheiden: 1. Die fungoide Tränensack-Geschwulst. 2. Die einfache Epiphora durch Lupus der Nase oder Atresie des Nasengangs nach fibröser Nasenschleimhaut-Tuberkulose. 3. Die Tränensack-Eiterung. 4. Tuberkulose der Tränensackgegend nach Tuberkulose der Nachbarschaft. Verf. spricht über die differentielle Diagnose und Prognose und endlich über die lokale Behandlung.

---

20) **Epitheliom der Hornhaut**, von Profeta (Messina).

Klinische Beschreibung eines solchen Falles ohne Beteiligung des Limbus und der Skleralbindehaut, bei einem 55jähr. Manne. Gallenga.

V. Il Progresso Oftalmologico, Bd. VI, Juni 1910 bis Januar 1911.

1) **Hintere Linsenluxation in einem Falle von angeborenem Iris- und Chorioidealkolobom**, von G. Addario.

Nach einer schweren Erschütterung des Kopfes bei einem alten Manne verrückte sich die Linse nach hinten. Iridocyclitis secundaria. Enukleation.

Bei der mikroskopischen Untersuchung fand Verf. Atrophie der Iris mit Hyperplasie des Pigment-Epithels, hyaline Entartung des Iris-Stroma und der Chorioidea, deren unpigmentiertes Epithel eine besondere Proliferation zeigte. Atrophie der Aderhaut und Netzhaut-Ablösung mit bindegewebiger Bildung in der Nerven- und Ganglienschicht. Verflüssigung des Glaskörpers durch organisierte thromböse Exsudation; die Linse selbst zeigt eine Veränderung, welche nach Berger Cataracta superficialis stricta genannt werden kann.

2) **Die Frage der Glaskörper-Genese**, von G. Addario (Palermo).
Kritischer Bericht über diesen Gegenstand mit einigen Betrachtungen der pathologischen Veränderungen des Glaskörpers nach Entzündungs-Prozessen.

3) **Das Trachom in Apulien**, von di Santo (Bari).
Statistischer Bericht über die Trachomkranken bei der Rekrutierung während der letzten 5 Jahre in dieser Gegend. (7.42 bis 7.94 %.) Empfehlung der hygienischen und therapeutischen Maßregeln.

4) **Sporotrichosis des Auges**, von A. Fara (Palermo).
Literatur des Gegenstandes. Schluß folgt.

5) **Die Tränensack-Ausrottung bei der chronischen Tränensack-Entzündung**, von Piccillo (Palermo).
Bericht über 6 Fälle von dieser Operation unter verschiedenen Umständen und Empfehlung derselben in den Fällen von dauernder Erweiterung.

6) **Über die Bedeutung einiger vermuteter parasitärer Formen des Trachoms und über Tier-Impf-Versuche**, von G. Addario.
Schluß folgt. In diesem Heft findet sich nur eine literarische Übersicht.
Gallenga.

VI. Archivio di Ottalmologia, XVIII. Jahrg., 1911, Januar bis Juni.

1) **Schiötz's Tonometer und Riva-Rocci's Sphygmomonometer bei gesunden und kranken Menschen**, von Ruata (Palermo).
Die normale Augenspannung schwankt zwischen 15,5—28,5 mm Hg. Sie ist größer bei der südlichen, als bei der nördlichen Bevölkerung. Verf. fand kleine Differenzen in normalen Augen zwischen links und rechts, aber keine Differenz in Beziehung des Alters. Es gibt einen deutlichen Synchronismus zwischen der Augenspannung und der Herzpulsation, welcher bei kranken und marantischen Menschen verschwindet.

2) **Klinischer und anatomischer Beitrag zum Studium des Netzhautglioms**, von Guglianetti (Neapel).
Zwei Fälle, welche histologisch und klinisch studiert wurden. Die Vermehrung der Augenspannung dient zur Unterscheidung des Glioms vom Pseudogliom. Der Verf. erklärt sich für den ektodermischen Ursprung der Gliome.

3) **Beitrag zur pathologischen Anatomie des endokularen Cysticercus,** von Re (Palermo).

Historischer Bericht und Beschreibung eines solchen Falles bei einem 23jährigen Mann. Verf. fand viele Riesenzellen auf der Oberfläche der adventitiellen Cyste und bestätigt die progressive und deletäre Wirkung des Cysticercus auf die Augengewebe.

4) **Über die von Atoxyl verursachten Amaurosen und Amblyopien,** von Costantino (Palermo).

Ein 53jähriger syphilitischer Mann, welcher vor 30 Jahren infiziert worden, wurde einer starken Atoxyl-Behandlung unterzogen: nach zahlreichen Einspritzungen dieser Substanz erschien plötzlich eine schwere Amblyopie mit bedeutender Verengung des Gesichtsfeldes im linken Auge und Blindheit im rechten Auge.

5) **Über eine aus den Geweben einer trachomatösen Bindehaut isolierten Gram-negativen Sarcine,** von Ruata (Palermo).

Die Charaktere dieser so isolierten Sarcine sind die Unbeweglichkeit und Abwesenheit von Kapsel und Sporen. Die Sarcine ist fakultativ anaërobisch; sie entwickelt sich in allen Kulturmitteln. Die gelben Kolonien bewirken keine Verflüssigung der Leimgelatine. Dieser Mikroorganismus ist nicht pathogen für die menschliche und tierische Bindehaut.

6) **Primäres Bindehaut-Geschwür durch einen Bacillus, welcher dem Bacillus Ducrei ähnlich ist,** von Del Monte.

Bei einem 20jährigen, an chronischer Bindehaut-Entzündung leidenden Mädchen beobachtete Verf. am linken Auge die Erscheinung mehrerer kleiner grauer Geschwüre der Lidbindehaut mit Anschwellung der präaurikulären Lymphdrüsen. Die Krankheit heilte nach 20 Tagen durch eine antiseptische Behandlung. Die Kulturversuche ergaben die Bildung von Kolonien eines kleinen, nicht kettenartigen Gram-positiven, groben Bacillus, welcher bei Tierversuchen die krankhaften Erscheinungen hervorbrachte.

7) **Hysterische Amaurose des rechten Auges und Hemianopsie des linken Auges,** von Re (Palermo).

Ausführliche Beschreibung solcher Erscheinungen bei einer 33 Jahre alten Frau mit negativem ophthalmoskopischem Befund und mit den charakteristischen Veränderungen des Farbensinnes und des Gesichtsfeldes.

8) **Über die Modifikation des Oxydations-Vermögens in der Netzhaut eines im Dunkeln gehaltenen Auges bei Belichtung des zweiten Auges,** von Folinea (Neapel).

Nach den in dieser Arbeit beschriebenen Untersuchungen und Versuchen soll man annehmen, daß das Licht eine Veränderung des Chemismus durch Reflex-Wirkung längs den Bahnen und Assoziationszentren, welche zwischen beiden Netzhäuten existieren, erzeugt.

9) **Beitrag über die Gram-negative Sarcine der Bindehaut,** von Ruata (Palermo).

Polemik mit Dr. Verderame (Freiburg i. Br.) über die Priorität.

10) **Untersuchungen über die aërobische und anaërobische bakterielle Flora der menschlichen Bindehaut,** von Ruata (Palermo).

Da in mehreren Fällen von Bindehaut-Entzündungen die bakteriologische Untersuchung negativ ausfällt, so meinen einige Beobachter, daß unter diesen Umständen es sich um eine durch anaërobische Bakterien verursachte Entzündung handeln könne. Nach dieser Richtung machte Verf. eine Reihe von Untersuchungen.

Unter 20 Fällen von verschiedenen Entzündungen erhielt er die folgenden Resultate.

Staphyl. pyog.	aureus	18 mal	aërobisch,	14 mal	anaërobisch
„ „	albus	3 „	„	0 „	„
Strept. pyog.		1 „	„	0 „	„
Xerosebacillus		14 „	„	6 „	„
Sarcine		2 „	„	2 „	„
Pneumococcus		6 „	„	6 „	„
Diplobacillus M. A.		1 „	„	1 „	„
Koch-Week's Bacillus		3 „	„	1 „	„

So konnte Verf. in keinem Fall einen notwendig-anaërobischen Mikroorganismus finden, da die Bindehaut kein guter Boden für die anaërobischen Bakterien ist.

11) **Ein Fall von Atoxyl-Blindheit,** von Mancione (Neapel).

Nach 15 Atoxyl-Einspritzungen erblindete durch Opticus-Atrophie ein 40jähriger Mann, welcher vor 20 Jahren infiziert worden.

Archivio di Ottalmologia, Band XIX, Juli bis Dezember.

1) **C. Reymond: Nekrolog,** von Guglianetti (Neapel).

2) **Die Verstellung im Gebiete der Augenheilkunde,** von Santa Maria.

In einer sehr ausführlichen Arbeit, welche im Original einzusehen ist, gibt der Verf. einen vollständigen Beitrag über die Simulation der Refraktions- und Akkommodationsfehler, der Hemeralopie, der Anomalien des Farbensinns, des Gesichtsfeldes und der Augen-Bewegungen usw. Der Teil über die Entlarvung der Simulation von Amaurosen und Amblyopien ist sehr interessant. Der Verf. beschreibt endlich ein eigenes Instrument (Bewegungen eines Totalreflexions-Prisma), welches sehr praktisch erscheint.

Die Arbeit hat besonderes Interesse für die Militärärzte bei der Rekrutierung.

3) **Glaukom und Status glaucomatosus,** von Tristaino (Palermo).

Beschreibung eines Falles von Chorioretinitis mit Vermehrung der Tension und Bestätigung der Abadie'schen Meinungen über diese Zustände.

4) **Ehrlich's 606 bei syphilitischen Augenkranken,** von Guglianetti (Neapel).

Mittels dieser Behandlung erhielt Verf. gute Resultate in den Fällen von einfachen, papulären und gummösen Entzündungen der Iris und des

Ciliarkörpers, aber keinen Erfolg in einigen Fällen von Trübungen und Hämorrhagien des Glaskörpers.

5) **Über die Augen-Infektion durch Bacillus pyocyaneus,** von Verderame (Freiburg i. Br.)

Bei einem 40jährigen Landmanne entwickelte sich ohne bekannte Ursache ein Hornhaut-Geschwür mit eitriger Conjunctivitis und Hypopyon. Das Aussehen des Geschwürs — ohne Fortschritt in der Fläche, aber mit tiefer Zerstörung, — erzeugte die Meinung, daß es sich um eine Infektion durch Pyocyaneus handelte. Die bakterioskopische Untersuchung, die Kultur-Versuche und die Tier-Experimente bestätigen diese Anschauung.

6) **Über eine seltene Cystenbildung der Lidbindehaut,** von Sbordone (Turin).

Beschreibung eines Falles von Cyste, wo die mikroskopische Untersuchung erkennen ließ, daß das Epithel der Wand der Höhle die Charaktere der Epidermis (granulierte mit Eleidin versehene Zellen) hatte. Die Cyste war angeboren.

7) **Über die kortikalen Zentren des Sehens und der Augen- und Iris-Bewegungen,** von Monterisi (Neapel).

Diese ausführliche Arbeit enthält alle Literatur-Ergebnisse und viele Beobachtungen des Verf.'s über die Beziehungen der experimentellen und anatomischen Untersuchungen zu den klinischen Symptomen. Insbesondere berichtet Verf. über seine Versuche an Affen, bei denen er, nach der Trepanation, verschiedene Punkte des Hirnmantels mit dem faradischen Strom reizte, und später bestimmte Zonen der Oberfläche des Gehirns ausgeschnitten hat. Die Resultate, die nicht abgekürzt werden können, bestätigen die Anschauungen von Angelucci über den Funktionsmechanismus der Zentren und die Untersuchungen von Luciani, welche zeigen, daß die Seh-Sphäre die Grenze des Occipital-Lappens überschreitet und die Rinde des Gyrus angularis einschließt.

8) **Ein Fall von gummöser Hornhaut-Entzündung,** von Re (Palermo).

Beschreibung einer solchen bei einem 54 Jahre alten Manne, welche mit Hg-Behandlung heilte.

9) **Polemische Antwort an Dr. Ruata,** von Verderame (Freiburg i. Br.).

10) **Über den Frühjahrskatarrh,** von Maggi (Pisa).

Bei 38 Fällen untersuchte Verf. die oberflächlichen Exsudations-Produkte und fand immer eine große Menge von eosinophilen Zellen. Bei 50% fand er einige Symptome der sympathischen Syndrome Angelucci's. Empfehlung der Verband-Behandlung.

11) **Beitrag zum Studium der Cataracta pyramidalis** (mit 3 Tafeln und 11 Figuren), von de Lieto Vollaro (Neapel).

Klinische und anatomische Beschreibung eines Falles von starkem prominentem Pyramidelstar bei einem jungen Manne. Verf. macht viele interessante Beobachtungen über die Pathogenese und sucht die Ursache im Zuge

eines amniotischen Stranges, welcher sich an den Linsensack inseriert hat. (Siehe v. Szili's jun. Beobachtungen am Hühnchen-Ei. Ref.)

12) **Cataracta bilateralis bei angeborener Aniridie**, von Del Monte. Beschreibung eines Falles mit klinischen Betrachtungen. Gallenga.

VII. Rivista Italiana di Oftalmologia. VII. Jahrgang, 1911.

1) **Nekrolog von Prof. Dr. Albini**, welcher Physiologie in den Universitäten von Krakau (1857—59), Parma (1860—62) und Neapel (1862 bis 1903) und außerdem Augenheilkunde lehrte, von Antonelli (Paris).

2) **Der Kopfschmerz in Beziehung auf Augenkrankheiten und Refraktionsfehlern**, von Grilli (Rom).

Beschreibung der verschiedenen Erscheinungen der Kopfschmerzen in diesen Zuständen, welche oft durch mehrere Ursachen entstehen.

3) **Direkte, traumatische Zerreißung der Ader- und Netzhaut** (mit einem ophthalmoskopischen Bilde), von Parisotti (Rom).

Bericht eines solchen (gerichtsärztlichen) Falles, in dem außer der Zerreißung der Häute eine cystische rundliche Bildung in der Retina am Rande der Zerreißung sich fand.

4) **Hornhaut-Zerreißung durch Quetschung des Auges**, von Grilli (Rom).

Beschreibung der Wunde, welche nur den unteren Teil der Hornhaut betraf. Die Ursache war ein Stoß mit dem Hahn einer Pistole. Der Verf. fand betreffs der Erklärung der Entstehung der Wunde die Theorie von Zander und Geissler bestätigt.

5) **Luxation der Linse unter die Bindehaut mit Aniridia partialis nach oben**, von Cella (Rom).

Beschreibung eines Falles von Ruptur der Augenhäute durch einen Stoß mit dem Horn einer Kuh. Das Auge bewahrte einen leichten Grad von Sehschärfe.

6) **Experimentelle Untersuchungen über die Pathogenese des Glaukoms**, von Parisotti (Rom).

Der Verf. beschäftigte sich damit, die totale Obliteration des Fontana-schen Raumes mittels der Elektrolyse zu erzeugen, welche schon von Adermann zu diesem Zweck angewendet wurde. Verf. wendete eine Spamer'sche Batterie an, deren positiver Pol mit der Fixations-Pinzette, und deren negativer Pol mit einer feinen Nadel verbunden wurde. Nach der Fixation des Auges beim Kaninchen wurde die Nadel durch die Sklera in den Winkel der vorderen Augenkammer eingeführt, so daß die Elektrolyse daselbst auf die Gewebe einwirkt. Die regelmäßig wiederholten Sitzungen beteiligten die ganze Peripherie der Augenkammer; die Augen blieben reizlos. Das Ergebnis war sehr klar bei einem Kaninchen, wo Verf. die totale Obliteration des Fontana'schen Raumes erzielte. Es entwickelte sich eine

ausgesprochene Hypertonie und Exkavation der Papille. Mikroskopisch wurden die Veränderungen bestätigt.

7) **Die Neuritis retrobulbaris durch Alkohol und Tabak,** von Parisotti (Rom).

Verf. widerspricht den Scalinci'schen Behauptungen über den Einfluß der Arterio-sclerosis auf Entwicklung der Neuritis retrobulbaris toxica und zitiert mehrere Fälle von solcher Erkrankung bei jugendlichen Individuen, bei denen die Arterio-sclerosis ganz fehlte, und nur die Intoxikation wirkte. Verf. fand, daß die Amblyopia toxica bei den Hypermetropen (70 %) öfter, als bei Emmetropen und Myopen sich entwickelt. Endlich bringt er eine Statistik von 150 Fällen über die Beziehung des Leidens zum Lebensalter (40 % bei 40—50jährigen Kranken).

8) **Nekrolog von C. Reymond.**

9) **Über eine Differenz zwischen dem rechten und linken Auge bei Betrachtung mikroskopischer Präparate,** von Pignatari (Parma).

Verf. spricht von der einseitigen Dyschromatopsie. Untersucht man ein gefärbtes Präparat erst mit dem rechten Auge und nachher mit dem linken, so erkennt man eine Verschiedenheit in der Klarheit der Färbung des Schnittes: mit dem linken Auge erscheinen die Farben klarer und weißer, als mit dem rechten. Verf. erinnert an die interessanten Charpentier'schen Untersuchungen und schließt, daß es sich nicht um Dyschromatopsie, sondern vielmehr um eine Differenz des Lichtsinnes handelt.

10) **Die Augen-Komplikationen der Influenza,** von Scalinci (Neapel).

Ausführlicher Bericht über die Literatur des Gegenstandes. Nach der Erfahrung des Verf.'s haben solche Komplikationen mykotischen oder toxischen Ursprung. Bei der letzteren Ätiologie sind sie schwerer.

11) **Die Nikotin-Amblyopie,** von Parisotti (Rom).

Bei einer 31jährigen Tabak-Arbeiterin entwickelten sich in Verbindung mit nervösen Erscheinungen (wie atypischem Flimmerskotom) die Symptome einer Nikotin-Amblyopie mit den charakteristischen, funktionellen und anatomischen Veränderungen. Gallenga.

Bibliographie.

1) Über die Anwesenheit des Pneumococcus in dem Bindehautsack bei Pneumonie, von Crispoli in Rom. (Policlinico, 1910 bis 1911.) Der Pneumococcus findet sich bei gesunden Menschen auf der Bindehaut im Verhältnis von 2—10 %: gewöhnlich handelt es sich um atypische Formen. Bei Pneumonie findet sich dieser Mikroorganismus fast konstant, besonders in den ersten Tagen, und er wird spärlicher in den Lösungs-Phasen des Prozesses. Die Anwesenheit des Pneumococcus in der Bindehaut kann in den zweifelhaften Fällen als ein Zeichen der Lungenkrankheit betrachtet werden. Wahrscheinlich dringt der Pneumococcus in den Bindehautsack aus der Nasenhöhle durch die Tränenwege.

2) Die Physiopathologie des Thalamus opticus, von d'Abundo in Catania. (Riv. it. di Neuropatologia. II u. III. 1910—1911.) Bei neugeborenen und erwachsenen Hunden und Katzen machte Verf. partielle und totale, einseitige und beiderseitige Abtragung des Thalamus opticus. Die partielle und einseitige Zerstörung des Thalamus opticus bringt bei den erwachsenen Hunden immer eine transitorische, gekreuzte Sehschwäche, welche in den Fällen, in denen die Zerstörung in dem lateralen Teile des Thalamus opticus lokalisiert ist, weniger bedeutend, als in den Fällen ist, wo die Zerstörung mehr nach hinten liegt. Die totale einseitige Zerstörung bringt eine transitorische Blindheit; später erfolgt eine partielle Besserung der Sehschärfe. Der Thalamus opticus ist ein wichtiges Assoziations-Organ. Bei neugeborenen Katzen führt die totale einseitige Zerstörung des Thalamus opticus zu gekreuzter Blindheit mit Atrophie des N. opt. und Verkleinerung des Augapfels. Nach der beiderseitigen totalen Zerstörung des Organs tritt eine permanente Verminderung des Sehens und des Geruchs ein, und später Demenz.

3) Über die Reizbarkeit des Nervus opticus, von Calderaro in Palermo. (Archivio di Farmacologia sperim., X. 1910.) Bei 6 Kranken, welche die Krönlein'sche Operation wegen Geschwülsten des Auges erfuhren, wurde der bloßgelegte Opticus mit elektrischen, chemischen und mechanischen Mitteln gereizt. Niemals, auch nicht bei Durchschneidung des Sehnerven, vermochte der Kranke eine Licht-Empfindung wahrzunehmen. Daraus ergibt sich, daß der Sehnerv unfähig ist, auf diese Reize zu reagieren. So kann man das Müller'sche Gesetz nicht auf den Sehnerven anwenden.

4) Über die Läusekrankheit des Augenlides, von Passera in Turin. (Giorn. di Med. Mil. LVIII.) 5 Fälle unter 86000 Kranken beobachtete der Verf. Ausführlicher Bericht über Literatur und Symptome.

5) Über den Bau des kavernösen Angioms der Augenhöhle, von Passera in Turin. (Ophthalmologica. II. 1910, Turin, Clausen.) Eine 32jährige Frau, bei der vor 7 Jahren eine kleine Geschwulst hinter dem temporalen Teil des Lides bemerkt worden, zeigte infolge allmählichen Wachstums der Geschwulst starken Exophthalmus des linken Auges. Exstirpation mit Erhaltung des Auges. Die histologische Untersuchung ergab, daß der Tumor ein mit vielen Plasma- und Mastzellen versehenes, kavernöses Angiom war.

6) Prophylaxe und Behandlung des Trachoms in der Provinz Syrakus während 1910, von Leone in Syrakus. (Syracus, Tip. Zambaro.) Auch im Jahre 1910 (s. vor. Jahresber.) erzielte Verf. bedeutende Resultate seiner sozial-augenärztlichen Tätigkeit. In dieser Provinz existieren jetzt 7 Schulen mit 37 Sektionen für Knaben und 20 Ambulatorien. Die trachomatösen Schüler, welche 1908 noch 14,5% bildeten, fallen 1910 bis auf 10,8%.

7) Experimentelle Studien über die Seitenbewegungen der Augäpfel, von Marina und Oblath-Danelon in Triest. (Annali di Nevrologia. XXVIII.) Die Verff. stellten eine Reihe von experimentellen Untersuchungen an Affen an, welche einen Beitrag zum Studium der Seitenbewegungen der Augäpfel liefern und sich an die Untersuchungen von Marina über die Konvergenz und Seitenbewegungen knüpfen. (S. Zeitschr. f. Nervenheilkunde, 1903). An Stelle des Musc. R. E. wurde ein anderer Muskel (R. S.) überpflanzt, und darauf wurden die willkürlichen und automatischen Seitenbewegungen sowie der vestibuläre Nystagmus und die durch elektrische Reizung der Zentren der Großhirnrinde hervorgerufenen Seitenbewegungen beobachtet. Der überpflanzte Muskel übernahm die Funktion des ausgeschnittenen

R. E., bei den willkürlichen, den automatischen, den assoziierten Seitenbewegungen, sowie bei dem durch Drehung hervorgerufenen Nystagmus. Durch Reizung einer bestimmten Zone des Stirn-Lappens, welche in das Gebiet der von Lewinsohn angegebenen motorischen Rinden Zone fällt, erzielten die Verff. assoziierte Seitenbewegungen; es wurden jedoch manchmal Bewegungen der Augäpfel in verschiedenen Richtungen, ja sogar Divergenz-Bewegungen beobachtet, namentlich bei der Reizung des oberen Teiles des vorderen Astes des Gyrus angularis, welche nicht konstante Resultate ergab. Aus diesen Untersuchungen geht hervor, daß die Innervation der Augenmuskeln bei assoziierten Bewegungen äußerst kompliziert und dunkel ist, und daß die Impulse jedenfalls nicht an fixe Bahnen gebunden zu sein brauchen.

8) Ätiologie und Pathogenese der Keratoconjunctivitis pustulosa, von Maggi in Pisa. (Pisa, Tipogr. Mariotte, 1911.) Ausführliche Arbeit, welche das Resultat der Untersuchung von 16983 Augenkranken gibt, unter denen diese Affektion im Verhältnis von 5,13% bei männlichen und von 10,5% bei weiblichen Individuen beobachtet wurde. Die Mehrzahl ($^2/_3$) der Kranken stand im Alter unter dem 15. Lebensjahre. Die Krankheit erschien häufiger in den Monaten April und Mai. Fast alle Kranken zeigten Symptome von Skrofulose. Unter 110 Fällen erhielt Verf. 108 positive Resultate aus der Ophthalmoreaktion; unter 51 Fällen fiel die Kutis-Reaktion nur einmal negativ aus. Verf. schließt: Die Krankheit ist eine Teil-Erscheinung von allgemeinen Störungen des Organismus, welche von Tuberkulose abhängen; eventuell dient zur Entwicklung die Mitwirkung andrer exogener Ursachen.

9) Der Pyramidal-Star, von Passéra in Novara. (Ophthalmologica, II, Turin 1911.) Ein 8jähriges Mädchen, dessen Vater syphilitisch war, zeigte am rechten Auge einen leichten Grad von Mikrophthalmie, Strabismus convergens, Kolobom der Iris nach oben außen, punktförmige Trübungen der hinteren Oberfläche der Hornhaut und Pyramidal-Star. Ausziehung mit gutem Erfolge. Die vordere Linsenkapsel bedeckt den Pyramidal-Star, welcher aus einem lamellären Gewebe mit Lücken und vielen Zellen besteht. Pathogenetisch erklärt sich der Fall als Folge einer angeborenen Entzündung des Aderhaut-Trakts.

10) Cyste der Bindehaut mit ungewöhnlichem Inhalt, von Passera in Novara. (Novara, Ed. Gaddi. 1911.) Beschreibung einer erworbenen, kleinen Cyste des unteren Fornix; ihre Wand war mit mehrschichtigem Epithel bekleidet. Verf. fand in dem flüssigen Inhalte einen Baumwollfaden.

11) Beitrag zur Lehre der marginalen Entartung der Hornhaut, von Passera. (Giorn. Med. Mil. LIX, 1911, 4) Bei einem 61jähr. Bauer entstand durch Stoß eines Kuhhornes ins rechte Auge eine Zerreißung der Lederhaut nach oben. Beide Augen litten an einer gleichen symmetrischen marginalen Entartung der Hornhaut, nichtsdestoweniger geschah die Zerreißung des Augapfels nach oben in der Lederhaut und nicht an der entarteten Stelle der Hornhaut, wie auch bereits Seefelder und Komoto in ähnlichen Fällen beobachtet hatten.

12) Experimentelle Veränderungen des Auges durch den Gonococcus, von Cecchetto in Parma. (Parma, Tipogr. Rossi. 1911.) Die Beobachtungen wurden an neugeborenen und erwachsenen Kaninchen und Affen gemacht. Die Inokulationen fielen immer negativ aus. Auch mit starker Menge von Toxin des Gonococcus erzielte Verf. in einigen Fällen (Kaninchen)

nur eine leichte Hyperämie mit Ödem der Bindehaut. Verf. schließt, daß der Gonococcus nur für den Mensch pathogen ist.

13) Über die pupillaren Traubenkörner und über einige besondere Zustände der Iris des Equus zebra, von Gallenga in Parma. (Monit. Zoolog. It., XXII, 1911, 8.) Die Traubenkörner sind bei diesem Tier größer, als beim Pferd; sie sind meistens voll, selten hohl. Der Sphincter iridis und M. ciliaris besitzen eine bedeutende Entwicklung.

14) Physiologische Wirkung und therapeutische Wirksamkeit der Parazentesen der vorderen Kammer, von Pignatari. (Parma, Off. Arti Grafiche, 1911.) Interessanter historischer Bericht über diese Operation. Verf. studierte ferner den Ursprung des Humor aqueus und machte Untersuchungen über die chemisch-physiologischen Zustände des Kammerwassers des Menschen und Kaninchens nach einer und nach wiederholten Parazentesen. Nach der ersten Parazentese enthält der Humor aqueus eine stärkere Menge von organischen Substanzen. Nach wiederholten Punktionen wird dieser Inhalt normal. Die Flüssigkeit zeigt leichte Differenzen des Refraktions-Index. Verf. bringt auch eine ausführliche Beschreibung der histologischen Veränderungen des Kaninchen-Auges nach 10—20—35—50—100, täglich wiederholten Parazentesen: so konnte er die Studien von Albertotti, Greeff u. a. in dieser Richtung vervollständigen. Aus diesen Untersuchungen geht hervor, daß nach wiederholten Punktionen in dem Kaninchen-Auge eine bleibende Hyperplasie des Uvealtraktus, des Sphincter iridis und M. ciliaris entsteht, mit Erweiterung der Gefäße der Iris, des Strahlenkörpers und der Aderhaut und mit verbesserten Zirkulations-Bedingungen der Netzhaut. So wird die Wirksamkeit der wiederholten Parazentesen nach Sperino und Reymond ganz gut erklärt. Ein statistisches Studium folgt über die Resultate in Fällen von Glaukom (bei operierten und noch nicht operierten Kranken), Sklerochorioiditis post., Iritis, Iridocyclitis usw. Gallenga.

15) Anatomischer Beitrag zur Kenntnis der chronischen peripheren Hornhaut-Ektasie, von Vogel. (Inaug.-Dissert. Tübingen 1910.) Verf. bringt eine eigene Beobachtung bei und stellt die 39 bisher bekannt gewordenen Fälle zusammen. Sein anatomischer Befund deckt sich mit dem von andren gefundenen: ausgedehnter Zerfall der vorderen Hornhautschichten in einer Rand-Zone der Hornhaut und Auffaserung der dem Defekt benachbarten Hornhaut Partien. Entzündliche Veränderungen fehlen, der Prozeß ist also als ein degenerativer aufzufassen.

16) Über die Erfolge der Therapie des Hydrophthalmus, von Wolff. (Inaug.-Dissert., Tübingen 1910.) Bericht über 48 an Hydrophthalmus leidende Kranke (85 Augen). Die medikamentöse Therapie (6 Kranke mit 9 Augen) versagte bei 4, war erfolgreich bei 5 Augen. Die Parazentese brachte 6 Augen einen Erfolg, zweien aber nicht. Die Iridektomie vernichtete 7 Augen, ferner vereiterten 2; bei 25 Augen folgte der Operation zwar keine unmittelbare Verschlechterung, aber auch keine dauernd günstige Wirkung; bei 14 Augen wurde der Druck nach der Operation normal, und das Sehvermögen blieb erhalten. Die Exstirpation des Sympathicus brachte 3mal Stillstand, 4mal Mißerfolg, die Exzision eines Stückes aus dem Halssympathicus 1mal Erfolg, 1mal nicht. Die Sklerotomie versagte stets.

17) Gonorrhoische Erkrankungen des Auges, von Elschnig. (Handbuch d. Geschlechtskrankh. Wien 1910.) Ausgehend von der Tatsache, daß außer dem Neisser'schen Gonococcus auch andre Mikroorganismen eine der Blennorrhoe mehr oder weniger ähnliche Bindehaut-Entzündung

hervorrufen können, schlägt Verf. vor, die vom Gonococcus erzeugte Bindehaut-Entzündung als Gonorrhoea conjunctivae zu bezeichnen. Er bespricht zuerst die Bakteriologie der Erkrankung, dann ihre pathologische Anatomie. Zur Schilderung des klinischen Bildes übergehend, befaßt er sich zunächst mit der Gonorrhoea conjunctivae der Erwachsenen, anhangsweise kurz mit der junger Mädchen, auf die zuerst Hirschberg[1] hingewiesen hat. Die Augen-Eiterung der Neugeborenen wird dann abgehandelt; in ihrer Behandlung verwirft Verf. Eisbeutel; die Bleno-Lenicet-Salbe hat sich ihm nicht bewährt, nur als unterstützende Maßnahme zum Schutze der Cornea erkennt er sie an. Weitere Abschnitte befassen sich mit der nicht-gonorrhoischen Augen-Eiterung des Neugeborenen, mit der Arzt-Infektion. Die Zahl einwandsfrei sichergestellter sogen. ante partum-Infektionen ist ebenso klein, wie die zweifelloser Spät-Infektionen. Für die Blinden-Statistik ist die Augen-Eiterung der Neugeborenen immer noch sehr bedeutungsvoll, denn sie vernichtete etwa für 72% der im 1. Lebensjahre Erblindeten das Augenlicht; etwa 23% aller Blinden unter dem 20. Jahre klagen sie als Ursache ihres Unglücks an. Etwas ausführlicher erörtert Verf. ferner die Folge-Erkrankungen der Gonorrhoea conjunctivae, sowie die metastatischen Affektionen bei Harnröhren-Tripper.

18) Einführung in die Methoden der Dioptrik des Auges des Menschen, von A. Gullstrand. (Leipzig, S. Hirzel, 1911.) Das Wort, das über Plato's Hörsaal stand, „Ἀγεωμέτρητος μὴ εἰσίτω", könnte mit Fug das Motto dieses Werkes sein. Dem, der sich damit beschäftigt, öffnet sich eine höchst bedeutende Einsicht und Bereicherung seiner Erkenntnis. Der erste Teil befaßt sich mit der allgemeinen Dioptrik; das Wesen der optischen Abbildung, die speziellen Abbildungsgesetze erster Ordnung und die höherer Ordnung, die Untersuchung weit geöffneter Strahlenbündel, die Helligkeit und Begrenzung der optischen Bilder, das Auge in der Verbindung mit optischen Instrumenten werden hier abgehandelt. „Objektive Beobachtungsmethoden" lautet der Titel des zweiten Teils (Ophthalmoskopie, Methoden zur Beobachtung der durchsichtigen Medien und der brechenden Flächen, parallaktische Methoden). Der dritte Teil handelt von den optischen Beobachtungsmethoden (der Strahlenvereinigung, des im Auge entstehenden falschen Lichts, entoptischer Objekte), der vierte von den Messungs-Methoden (optometrische Methoden, Ophthalmometrie). Den Beschluß machen mit dem fünften Teil die speziellen Methoden zur Erforschung des Akkommodations-Mechanismus.

19) Subjective and other phenomena connected with the retina, by F. W. Edridge-Green. (Journ. of Physiol. XLII.) Behandelt die Wirkung des Blutes in den Netzhautgefäßen, optische Erscheinungen bei Druck auf den Augapfel usw. Alle mitgeteilten Tatsachen werden am besten damit erklärt, daß die Fovea von der Peripherie her sensibilisiert wird, ein Prozeß, welcher der Diffusion des Sehpurpurs durch die Netzhaut korrespondiert. Das Maximum der Sensibilität der photochemischen Stoffe liegt dem roten Spektral-Ende bei zunehmender Licht-Intensität näher, daher verschiebt sich bei stärkerer Belichtung des Auges die Wirkung des Sehpurpurs nach Rot.

20) Über eine dem Brentano-Müller-Lyer'schen Paradoxon analoge Täuschung im räumlichen Sehen, von Wilhelm Filehne. (Archiv f. Anat. u. Physiol. 1911. H. 5 u. 6.) Im Original einzusehen.

[1] Vgl. aber s. Gesch. d. Augenheilk., Graefe-Saemisch XIV, II, S. 64. H.

21) Das Pigment-Epithel der Retina, von Fr. Klein. (Arch. f. Anat. u. Physiol. 1911. Heft 5 u. 6.) Das Unscharfsehen in der Dämmerung läßt sich, ohne daß man mit Hering das „innere Auge" zu Hilfe nehmen muß, dadurch erklären, daß die Außenglieder bei Dunkelstellung des Pigments optisch nicht isoliert sind. Bei richtiger Einstellung ist das objektive Netzhautbild immer scharf, es wird aber im Dämmerlicht deshalb unscharf, weil das Licht in den Außengliedern aus deren Richtung abgelenkt wird, seitlich austritt und in die benachbarten Außenglieder eintritt. Versuche bestätigen die theoretische Forderung, daß die Grenze zwischen Hell und Dunkel nach vorheriger Belichtung des Auges wegen noch bestehender Lichtstellung des Pigments in einer optischen Isolierung der Außenglieder scharf erscheinen, nach vorausgegangener Verdunkelung aber verwaschen; letzteres traf aber nur in 50% zu. Dieses Phänomen wie die periodische (nach Belichtung, aber auch nach Verdunkelung auftretende) Bildverschärfung und ihr langsamer Ablauf beruhen darauf, daß das Pigment-Epithel außer auf äußeres, auch auf Eigen-Licht reagiert. Einzelheiten sehe man in der umfangreichen Arbeit selbst ein, der die ausführlichen Untersuchungs-Protokolle beigegeben sind.

22) Beitrag zur Kasuistik des Ulcus rodens corneae, von Beetz. (Inaug.-Dissert. Tübingen 1910.) Bericht über 5 Fälle. Therapeutisch war nur eine sehr sorgfältige Bindehaut-Überpflanzung wirksam; sie brachte den Prozeß zum Stillstand, so daß der Ausgang noch relativ günstig war.

23) Die Augen-Verletzungen in der Tübinger Klinik im Jahre 1909, von Pinczakowski. (Inaug.-Dissertation, Tübingen 1910.) Von 7092 Kranken (4395 = 61,93% Männer, 2697 = 38,03% Frauen) hatten 776 = 10,94% Augen-Verletzungen, (648 = 83,51% Männer, 128 = 16,49% Frauen). Am häufigsten standen die Kranken im 3. Lebensjahrzehnt. Bemerkenswert sind die Erfolge, die bei progressiven Hornhaut-Geschwüren, bei Ulcus corneae serpens, bei rezidivierenden Erosionen mit Iontophorese erzielt wurden. Die Behandlung der Kalkverätzungen bestand in Spülungen mit KCl, in Umschlägen mit Atropin; einmal gab Iontophorese mit Chlorammonium guten Erfolg, während Bäder mit Ammonium-Tartrat versagten. In einem Falle, bei dem durch eine Sprengschuß-Verletzung ein Steinsplitter in das Augeninnere gelangt war, wurde der Fremdkörper reizlos vertragen. Einmal wurde ein erblindetes Auge entfernt, in dem das Röntgenbild einen intraokularen Fremdkörper gezeigt hatte; nachher fand man, daß der Fremdkörper in der Orbita saß. Eine frische sympathische Augen-Entzündung heilte glatt aus nach Enukleation des sympathisierenden Auges. Von 14 Magnet-Operationen wegen intraokularer Eisen-Splitter (Volkmann, Hirschberg) gelangen 12; und 10 Bulbi konnten erhalten werden. Ein Holzsplitter im Bulbus gab zu sympathischer Erkrankung des andern Auges Anlaß, die malign verlief.

Kurt Steindorff.

Übersicht über die Leistungen der Augenheilkunde im Jahre 1911.

Anatomie des Auges: Wessely (A. f. A.) bespricht die Größenbestimmungen des menschlichen Auges und beschreibt ein Instrument zur Messung der Hornhautbreite. — Nach Sattler (Ber. d. ophth. Ges.) hat der Ländström'sche Muskel die Aufgabe, durch seinen Tonus die seitlichen Blindsäcke der Bindehaut bei den Seitwärtswendungen des Bulbus gespannt zu erhalten. — Nach Eppenstein (Z. f. A.) enthalten die Wandungen der Irisgefäße stets elastische Fasern; eine elastische Membran in den hinteren Irisschichten gibt es nicht, dort liegt der Dilatator pup.; im Irisstroma finden sich nur zuweilen als Varietät elastische Fasern. — Křipitschowa-Leontowitsch (A. f. O.) gibt folgende Netztypen der Irisnerven des Kaninchens an: kernhaltiges Remak'sches Netz auf der Irisvorderfläche, Netz im Gebiete des Sphinkters, zwei Systeme von die Gefäße umgebenden Netzen, ein an der Irishinterfläche befindliches Netz und Ganglienzellen in der Iris. — Hess (Arch. f. vergl. Anat.) bringt Beiträge zur Kenntnis des Tapetum lucidum des Säuger-Auges; die Farbe des Rindertapets ist eine Interferenzfarbe. — Aguilar (Arch. di Oft.) bespricht die Insertion der Zonulafasern auf der vorderen Linsenkapsel des Menschen. — Linsenmeyer (Arch. f. vergl. Anat.) macht auf die bedeutende Gestaltveränderung der Linse bei der Gefriermethode aufmerksam; bei Müller'scher Lösung mit Formalinzusatz ist sie am geringsten. — Howe (The americ. Journ. of Ophth.) weist nach, daß die Achse der Linse gewöhnlich mit ihrem vorderen Ende etwas nach schläfenwärts und abwärts geneigt steht; bei der Akkommodation findet eine geringe Neigung nach abwärts statt. — Thomson (The ophth.) bespricht die Anatomie und Funktion des Filtrationswinkels, namentlich in bezug auf das Glaukom. — Nach Franz (Arch. f. vergl. Anat.) ist der Proc. falciform. bei Knochenfischen bindegewebiger Natur (mesodermaler Herkunft); das Bindegewebe desselben steht mit der Chorioidea in Verbindung, nicht aber mit dem Glaskörper; es trägt zur Umhüllung des Linsenmuskels bei. — Lenhossek (Arch. f. mikr. Anat.) veröffentlicht die Resultate der Untersuchung des Ciliarganglions der Vögel, mit Hilfe der Cayl'schen Fibrillenmethode. — Behr (Ber. d. ophth. Ges.) unterscheidet im Optikus ein perivaskuläres und ein innerhalb der Gliaelemente gelegenes Lymphgefäßsystem. Eine Verbindung der eigentlichen Lymphräume des Nerven mit dem Zwischenscheidenraum besteht nicht; nur aus dem perivaskulären Raume kann ein kleiner Teil der Flüssigkeit in ihn hineingelangen. Die Gewebsflüssigkeit tritt erst innerhalb der Schädelhöhle frei durch die Pia aus dem Nerven in den Subarachnoidealraum und vielleicht auch in den dritten Ventrikel. — Nach Tschistjakow (West. ophth.) ist die Tenon'sche Kapsel kein streng begrenztes Gebilde; einen Tenon'schen Raum gibt es nicht; die Tenon'sche Kapsel ist ein Zellgewebe hinter der Sklera, welches mit dieser durch leicht dehnbare Faserzüge in Verbindung steht und sich in das Orbitalzellgewebe fortsetzt. — Krauss (Ber. d. ophth. Ges.) bespricht den Verschluß der unteren Orbitalfissur durch einen glatten Muskel, welcher sich über der Fossa pterygo palatina plattenförmig ausbreitet und teils im Gebiete der oberen Orbitalfissur aufwärts steigt, und teils sich an der temporalen und nasalen knöchernen Wand inseriert. — Francis und Gibson (The ophthalm.) haben an 100 Schädeln das anatomische Verhältnis

der Keilbeinhöhle zur Augenhöhle studiert. — Fuse (Neurol. Centralbl.) berichtet über die Topographie, die feinere Architektonik und die zentralen Verbindungen des Abducenskernes bei einzelnen Säugern. — Nach Magitot (Ann. d'ocul.) zeigen in Kaninchenserum bei Kälte aufbewahrte Kaninchenbulbi, 10—12 Tage keine Struktur-Veränderungen der Hornhaut. — Schreiber (Z. f. Neurol. u. Psych.) glaubt, daß der Marchi-Reaktion der Nervenfasern eine, der Chromatolyse der Ganglienzellen analoge, biologische Bedeutung zukommt.

Entwicklungsgeschichte, Mißbildungen und kongenitale Affektionen des Auges: Cometatos (Arch. d'opht.) bespricht die Entwicklung der Iris und Bildung der Vorderkammer; im 6. Monat ist der Sphinkter, im 7. der Dilatator entwickelt; die Vorderkammer bildet sich im 3. Monat, erreicht ihre vollständige Ausbildung aber erst im 7. Monat. — Szily (Arch. f. mikr. Anat.) befaßt sich mit der Entstehung des melanotischen Pigments im Auge der Wirbeltier-Embryonen; die farblosen Pigment-Träger der Melazoen stammen ausschließlich vom Zellkern; die Umwandlung der farblosen Pigment-Träger in Pigment geht wahrscheinlich unter dem Einflusse von spezifischen Zellfermenten vor sich. — Nach Morton (The Ophthalmoscope) ist der Conus nach unten Folge einer Dehnung durch Nachgiebigkeit des in der Foetalspalte vorhandenen Gewebes. — Laing (Anat. Anz.) berichtet über den Entwicklungszustand des Tränenabführungs-Apparates eines menschlichen Embryo (von 18 mm Länge) mit einigen Entwicklungs-Anomalien. — Peters (Sammlung zwangl. Abhandl.) hebt die Bedeutung der Vererbungslehre für die Augenheilkunde hervor; Ahnentafeln sollen angelegt und nach Möglichkeit Familienmitglieder aus drei Generationen untersucht werden. — Tobias (Z. M.) hält die Vererbungs-Möglichkeit erworbener Augendefekte für unsicher und fraglich. — Boulai (La clin. opht) berichtet über einen Fall vollständigen kongenitalen Fehlens beider Bulbi; sonst keine Anomalie. — Nach Hayashi (A. f. O.) hat man es bei echter Cyklopie immer mit einem Doppelauge zu tun; nicht im Gesichtsschädel, sondern im Gehirn selbst, ist die primäre Ursache der Mißbildung zu suchen. — Nach Günzburg (Wjest. ophth.) ist die Entstehung der Cyklopie nur einer Bildungs-Hemmung, keineswegs einem Entzündungs-Prozeß zuzuschreiben. — Fälle von Cyklopie veröffentlichen: Coats (The royal Lond. ophth. Hosp. Rep.), Eberhardt (The ophth. Rec.) und Ilkewitsch (Med. Obosr.). — Sokolow (Wratsch) berichtet über einen Fall von Dermoid der Konjunktiva, Kolobom der Makula und Tumor der Stirne und Wange. — Armaignac (Rev. gen. d'opht.) über angeborene Hornhaut-Trübung beider Augen bei zwei Kindern derselben Familie; hereditäre Syphilis oder Entwicklungs-Hemmung. — Tweedy (The ophth. Rec.) über einen Fall angeborener Pigmentierung beider Hornhäute, anscheinend dicht unter der Bowman'schen Membran. — Arnold (Z. M.) sah in 6 Fällen Veränderungen des Irisoberflächen-Reliefs im unteren Teile der Membran, an der Stelle des Augen-Blasenspaltes. — Fälle von Iriskolobomen besprechen: Bistis (A. f. A.) und Rössler (A. f. O.). — Fälle von Ektropium der Uvea: Dunn (A. f. O.) und Okuse (Z. M.). — Siwzew (Wjest. ophth.) berichtet über einen Fall von zwei übereinander stehenden Pupillen; beide auf Licht. auf Mydriatica und Miotica reagierend. — Wirths (Z. f. A.) sah Fälle von persistierender Pupillarmembran, die dafür sprechen, daß Reste der Tunica vascul. lentis nicht nur von der Irisvorderfläche, sondern auch von dem Pupillarrande und der Rückfläche der Iris ihren Ursprung nehmen können. — Brown (The ophth.) fand angeborenen Star bei drei Brüdern, bei zwei

Schwestern und einem Bruder, bei einer Schwester und einem Bruder, und zweimal bei zwei Brüdern und bei zwei Vettern. — Bergmeister jr. (Beitr. z. Augenh.) bespricht einen Fall von kongenitalem Star mit angeborener Schädel-Anomalie (Forme fruste der Dysostose cleidocranienne). — Über Fälle von familiärer Chorioretinitis berichten Lutz (Z. M.) und Pöllot (A. f. O.). — Dutoit (A. f. A.) bespricht einen Fall von Makulakolobom mit sichtbaren Ciliarnerven. — Meisner (Z. f. A.) drei Fälle von Kolobomen am Sehnerveneintritt, mit Unregelmäßigkeiten im Bau des Auges an der Stelle des Sehnerveneintrittes. — Silberstern (Wiener klin. Wochenschr.) fand unter 100 Jugendblinden 6 Fälle von angeborener Blindheit mit spastischen Erscheinungen und mit einer Nierenaffektion. — Lubbin (The Americ. Journ. of Ophth.) sah bei einem Säugling angeborene Augenmuskel-Lähmung mit Beteiligung des Sphinkters; kein Exophthalmus, blasse Sehnerven. — Hüttemann (A. f. O.) beschreibt Fälle von Ptosis congen. und Epicanthus bei drei Generationen; mangelhafte Ausbildung oder Fehlen des Levators. — Kostitsch (West. ophth.) einen Fall von Coloboma palp. congenit. mit angeborenem Lipom im inneren Lidspaltenwinkel. — Lutz (Z. M.) 3 Fälle von angeborener abnormer Bewegung des Oberlides bei Innervationen der Kau-, Schlund- und Gesichtsmuskulatur. — Ask (Z. f. A.) einen Fall von rinnenförmiger Einsenkung des Lidrandes im Gebiete des unteren Tränenröhrchens. — Pichler (A. f. A.) beschreibt einen Fall von angeborenem Verschluß des nasalen Endes des Tränenschlauches mit sekundärer Tränensack-Blennorrhoe, Dermoidknoten am oberen Hornhautrande, Verbiegung der Nase nach links, mit Schleimhaut ausgekleideten Fistelgang, von der Oberfläche des Gesichtes in das Naseninnere (amniogener Ursprung).

Physiologie des Auges. Cox (Ned. T. v. G.) bezeichnet die Annahme, daß die braune Farbe der Iris über die blaue, nach den Regeln der Mendel'schen Erblichkeitslehre, dominieren soll, als nicht richtig. — Schuster (Neurol. Centralbl.) nimmt, die Oppenheim'sche Beobachtung der Pupillarreaktion betreffend, an, daß es sich um Verschiedenheiten des reflexauslösenden Lichtreizes handelt. — Bumke und Trendelenburg (Z. M.) bringen Beiträge zur Kenntnis der Pupillarreflex-Bahnen; im Tractus opt. sind die Pupillenfasern jedenfalls noch enthalten; die Annahme, daß sie die Endstätten der primären opt. Bahnen erreichen, ist unwahrscheinlich. — Nach Stilling (Z. f. A.) wird bei der Akkommodation der die Linse enthaltende Glaskörperring verengt, die kompressible Linsenmasse äquatorial zusammengeschoben, so, daß sie sich vorn und hinten wölbt; eine zu starke oder zu unregelmäßige Wölbung verhindert die rein mechanisch bedingte Spannung der Zonula; letztere spielt bei dem Akkommodationsvorgang nur eine sekundäre Rolle. Die bei der Kompression des Glaskörpers stattfindende Flüssigkeits-Verschiebung wird ohne Druckerhöhung durch das Vorhandensein des Zentralkanals ermöglicht. — Nach Best (Z. f. A.) formt nicht die Akkommodation die Struktur des Glaskörpers, sondern diese wird durch die Bewegungen des Auges geformt. — Fischers Studien des Akkommodations-Vorganges am Schildkrötenauge (A. f. A.) erbrachten den Beweis des aktiven Druckes der Binnenmuskulatur auf die nach vorn vom Linsenäquator gelegenen Teile der Linsenvorderfläche. — Nach Weiss (Z. f. A.) liegen Beweise, daß ein kontinuierlicher Zu- und Abfluß von Humor im Auge vorhanden ist, nicht vor; die Anschauung, daß beständig Flüssigkeit durch die Vorderkammer strömt, entbehrt der Begründung. — Türk (Z. M.) konnte die auf der Temperaturdifferenz zwischen Iris und Hornhaut beruhende Wärmestörung, die er für

das Kammerwasser des Kaninchens nachgewiesen hat, auch für ähnlich gebaute Augen anderer Wirbeltiere nachweisen. — Nach Hamburger (Ber. d. ophth. Ges.) erfolgt der Abfluß aus dem Auge, anstatt ein mathematisch konstanter zu sein, unmeßbar langsam, auf dem ganz gewöhnlichen Wege der Resorption. — Inouye und Oinuma (A. f. O.) stellten bei ihren Untersuchungen der Dunkeladaption des einen Auges, mit Hilfe des helladaptierten anderen, fest, daß die zur Gleichheit der gesehenen Helligkeiten für das Hellauge nötigen Lichtstärken im Verhältnis zu der für das Dunkelauge erforderlichen bei längerer Dunkeladaption viel kleiner sind, als nach den aus Schwellenreizen in üblicher Weise berechneten Empfindlichkeitsgrößen zu erwarten wäre. — Klein (Arch. f. Phys.) sucht die Licht-Erscheinung im Auge mit seinen Anschauungen vom Reizbegriff und mit seiner Hypothese, die die Theorie des Sehens erzeugt, in Einklang zu bringen. — Folinea (Arch. di Ott.) hat an Fröschen nachgewiesen, daß das Oxydations-Vermögen der Retina durch das Licht, nicht nur im direkt belichteten, sondern auch indirekt, im anderen, im Dunkeln gehaltenen Auge in gleicher Intensität zunimmt. — Gertz (A. f. O.) berichtet über die elektrische Tetanisierung des Auges von Abramis Brama, in welchem außer Stäbchen, Zapfen und Pigment, auch das guaninhaltige Tapetum phototrop reagiert; er konnte weder an Hell- noch an Dunkelaugen eine elektrische Erregbarkeit nachweisen. — Green (The ophth.) sah als Folge der Wirkung der Blutfarbe in den Netzhautgefäßen, nach Betrachtung eines weißen Fleckes durch ein blaugrünes Glas das ganze Feld rosa, nur das gefäßlose Netzhaut-Zentrum grün. — Hess (Arch. f. vergl. Anat.) befaßt sich mit der physiolog. Untersuchung über regionäre Verschiedenheiten der Netzhaut und des Pigmentepithels in der Wirbeltier-Reihe. — van der Hoeve (A. f. A.) mit der Größe des blinden Fleckes und seiner Entfernung vom Fixationspunkte im emmetropischen Auge. — Pipers (Centralbl. f. Physiol.) bespricht den Verlauf und die Theorie der Netzhaut-Ströme und liefert Beiträge zur vergleichenden Analyse der Netzhaut-Ströme und ihres Verlaufes bei Säugern, Vögeln, Reptilien und Amphibien. — Emerson (Ophthalmology) erwähnt eines Patienten, der bei der Durchschneidung des Sehnerven Licht-Empfindung angab. — Wölfflin (A. f. O.) fand bei Versuchen mit Nagel's Adaptionsmesser, daß der Lichtsinn jenseits von 15° in annähernd konzentrischen Kreisen nach der Peripherie hin abnimmt. — Nach Viale (Ann. di Ott.) beeinflußt die Ermüdung der einen Retina den Farbensinn der anderen, nicht aber deren Lichtsinn. — Hess (A. f. Phys.) beschäftigt sich mit der experim. Untersuchung des Lichtsinns der Fische, der lichtscheuen Wirbellosen und des Farbensinns der Vögel (nach dem Prinzip Seebach-Holmgreen). — Berger (Zeitschr. f. Sinnesphys.) bespricht die Fusion von Netzhautbildern, welche beim Sehen durch ein Stereoskop auf nicht korrespondierende Netzhautstellen fallen. — Perlin (Z. M.) gibt ein vereinfachtes Stereoskopometer an, — Wolff (Z. f. A.) einen Apparat zur Prüfung des körperlichen Sehens. — Nicati (Rev. gen. d'opht.) bespricht die Schätzung der erwerblichen Leistungsfähigkeit nach dem Gesichtswinkel; Aufstellung einer Berechnung, die die Umrechnung physiologischer in praktisch brauchbare Zahlen bei Sehschärfen-Bestimmung gestattet. — Thorner (Mediz. Klin.) veröffentlicht praktische Versuche, den Einfluß der Beugungs-Erscheinungen auf die Sehschärfe zu bestimmen. — Nach Ficker (Z. f. A.) geben die nach Snellen's Prinzip konstruierten Tafeln: Schweigger, Heine, Weiss ungenauere Resultate als die internationalen Sehproben und die von Löhlein und Gebb. — Wolffberg (Wochenschr. f. Ther.

u. Hyg.) liefert eine Reduktion der neuen Sehschärfen-Werte auf die Snellenschen. — Grow (Ophthalmology) bespricht Sehproben, bei denen das Auswendiglernen der Buchstaben verhütet wird. — Wolffberg (Wochenschr. f. Ther. u. Hyg.) veröffentlicht neue Bilder zur Sehschärfen-Prüfung von Kindern und Analphabeten. — Nach Inuma (Nip. Gan. Zach.) haben Japaner, wegen der eigentümlichen Gesichtsformation, ein anderes Gesichtsfeld als Europäer. — Claiborne (Ophthalmology) bemerkte bei Drehung des Spiegels während der Skiaskopie um die sagittale Achse ebenso gesetzmäßige Schattenbewegungen, wie man sie bei den bisher geübten Drehungen um die horizontale oder vertikale Achse feststellen konnte. — Rhoads (The Americ. Journ. of Ophth.) gibt einen Spiegel für die Skiaskopie mit konzentrischer Irisblende und farbigen Scheiben an. — Golowin (Z. M.) ein Ophthalmoskop ohne Zentralöffnung. — Gullstrand (A. f. A.) bespricht die reflexlose Ophthalmoskopie. — Dimmer (Wiener klin. Wochenschr.) die Vorteile der Photogramme des Augen-Hintergrundes und die Schwierigkeiten der Herstellung derselben. — Nach Hertel (Z. f. A.) kann im allgemeinen die Spektral-Strahlung in mindestens zwei Molekülgruppen der Zellen mit verschiedener Reaktionsfähigkeit absorbiert werden: in einer chemisch labilen mit einem Absorptions-Maximum am kurzwelligen ultravioletten Ende und einer chemisch stabilen mit Absorptions-Maximum am langwelligen ultraroten Ende; je nachdem die Reizung der einen oder anderen Molekülgruppe überwiegt, wird sich bei einer Bestrahlung in einer Intensität, die mindestens gleich der Reizschnelle der betreffenden Zellen sein muß, der Reizeffekt verschieden gestalten. — Nach Green (The ophth.) sind in einer monochromatischen Region des Spektrums keine weiteren Farben unterscheidbar. — Berger (A. f. A.) bringt neue Untersuchungsmethoden über das Wesen des simultanen Farbenkontrastes; es handelt sich nicht um Urteilstäuschung, sondern um Farbenkontraste und Farben-Induktion im Sinne Fechner's; der Farbenkontrast beruht auf einer wirklichen Empfindung. — Schilling (Zeitschr. f. Sinnesphys.) veröffentlicht Untersuchungen angeborener Farbensinn-Anomalien mit dem Simultankontrast. — Liebermann (Zeitschr. f. Sinnesphys.) bestimmte für komplementäre Farbenpaare die kleinste Zahl von Intermittenz-Perioden pro Sekunde, bei der kein Flimmern wahrgenommen wird; Rot und Grün gaben durchwegs höhere Frequenzen als Blau und Gelb. — Liebermann und Marx (Zeitschr. f. Sinnesphys.) heben hervor, daß die Genauigkeit der Farbenunterscheidung beim Protanopen diejenige des Farbentüchtigen in keiner Weise übertrifft; die Leistung des Protanopen bleibt hinter der des Trichromaten zurück. — Nach Hilbert (Z. M.) besteht keine feste Grenze zwischen pathologischen und physiologischen Farbenempfindungen; Übergänge und zweifelhafte Zustände kommen vor. — Derselbe Autor (Woch. f. Ther. u. Hyg.) berichtet über die Beobachtungen subjektiver Farbenempfindungen zweier Ärzte an ihren eigenen Augen. — Tomlinson (Trans. of the ophth. Soc.) beschreibt ein einfaches Polarisations-Instrument zur Farbenuntersuchung. — Zeemann und Wewe (Z. M.) einen Spektralapparat zur Untersuchung des Farbensinnes. — Borchardt (Woch. f. Ther. u. Hyg.) befürwortet das Arons'sche Chromoskop (ermöglicht die absolute Bezeichnung der Farben). — Bielschowsky (Z. M.) beschreibt einen Apparat zur Prüfung auf Heterophorie in der Arbeitsdistanz. — Marx und Trendelenburg (Zeitschr. f. Sinnesphys.) beschäftigen sich mit der Genauigkeit der Einstellung des Auges beim Fixieren und geben einen Apparat zur Registrierung der Augenbewegungen an. — Berger (Zeitschr. f. Sinnesphys.) berichtet über die Fusion von Netzhautbildern, welche beim

Sehen durch Stereoskope auf nicht korrespondierende Netzhautstellen fallen. — Bartels (A. f. O.) bespricht die Resultate seiner Versuche über Regulierung der Augenstellung durch den Ohren-Apparat. — Basler (A. f. Phys.) berichtet über den Beginn des Bewegungs-Nachbildes bei den Versuchen über das Sehen von Bewegungen. — Langenhahn (A. f. O.) hebt hervor, daß bei diaskleraler Augen-Durchleuchtung die Form des Linsenrandes, bisweilen auch die Kuppen der Ciliarfortsätze, die Gegend der Ora serrata und der Orbic. ciliar. sichtbar werden; bei einer Reihe von völlig normalen Augen sah man eine rudimentäre Form von Iris-Kolobom nach unten. — Gyergai (Deutsche med. Woch.) gibt ein Instrument zur Durchleuchtung der Augenhöhle (durch die Choanen in die Nasenhöhle einzuführen) an. — Pflugk (Z. M.) beschreibt eine Taschen-Durchleuchtungslampe mit Leuchtstab und Trockenelement. — Hansell (Ann. of Ophth.) befürwortet Hertzel's Ophthalmodiaphanoskop. — Helmbold (Med. Klin.) die Verwendung von Spektrallicht zu Augenuntersuchungen. — Nach Blochmann und Ebba v. Husen (Biol. Centralbl.) ist der Pekten der Vögel eine blutführende Gliawucherung; kein Sinnesorgan. — Nach Best (A. f. A.) hat das Insekten-Auge in einer Nähe, in der das Linsenauge überhaupt versagt, eine hohe Sehschärfe. — Hess (A. f. Physiol.) fand bei seinen Untersuchungen des Insekten-Auges im ultravioletten Lichte, daß die brechenden Medien lebhaft fluoreszieren; noch stärkere Fluoreszenz zeigte das Krebs-Auge. — Sicherer (Arch. f. vergl. Anat.) stellt fest, daß Fische häufig Anisometropen, selten primär myopisch, meist hypermetropisch sind. — Nach Groenouw (Z. M.) beeinflußt Atropin und Eserin, in den ersten 3 bis 4 Stunden nach dem Tode eingeträufelt, sehr deutlich die Pupillenweite; (Feststellung des eingetretenen Todes).

Experimentelle Pathologie, pathologische Anatomie und Bakteriologie. Basquin (Ann. d'ocul.) verwertet mikroskopische und biochemische Blutuntersuchungen bei Augen-Affektionen für die Stellung der Prognose und Diagnose; besonderer Wert ist hierbei auf das Studium der geformten Elemente des Blutes zu legen. — Nach Pagenstecher (Ber. der ophth. Ges. u. Münch. med. Woch.) lassen sich Mißbildungen des Auges durch toxische Beeinflussung bestimmter formativer Vorgänge der fötalen Entwicklung, als Hemmungsbildung, mit Naphthalin willkürlich hervorrufen; die mißgebildeten Tiere sind lebensfähig. — Szily (Ber. d. ophth. Ges.) findet nach den Ergebnissen von Züchtungsversuchen bei einem mit Coloboma fundi behafteten Kaninchenbock und einem normalen Kaninchenweibchen, daß die Hauptursache der Kolobomentstehung im Fundus in einer atypischen Anlage des ektodermalen Abschnittes zu suchen sei. — Cords (Z. f. A.) bestätigt die Loewi'sche Adrenalin-Reaktion bei Diabetes und Morb. Based.; doch ist immer zuerst die Kornea genau zu untersuchen; geringe Hornhaut-Affektionen genügen, um durch eine 1 $^0/_{00}$ ige Adrenalin-Einträufelung den Dilatator zu beeinflussen. — Flemming und Krusius (Ber. d. ophth. Ges.) weisen experimentell nach, daß die strahlenden Energien nicht ohne Einfluß auf die Infektions-Erreger bei Tuberkulose und auf den infizierten Organismus sind; insbesondere kann auch nach erfolgter Infektion, innerhalb bestimmter quantitativer Grenzen, durch Bestrahlung eine Abschwächung des Krankheitsverlaufes sicher festgestellt werden. — Krusius (Deutsche med. Woch.) bespricht die experimentelle Tuberkulose des Auges, die Infektions-Erreger und die Inkubationszeit. — Schiek (Deutsche med. Woch.) die experim. Iris- und Chorioidal-Tuberkulose bei Kaninchen; der menschliche Tuberkelbacillus unterscheidet sich von bovinen bei Verimpfung in die Vorderkammer erheblich: ersterer ruft Knoten hervor,

die selten verkäsen, während letztere stets zur Verkäsung führen. — Derselbe Verf. (Ber. d. ophth. Ges.) konnte, bei experim. Augen-Tuberkulose, in dem Kammerwasser bei Iris-Tuberkulose spezifische Antikörper nicht nachweisen; durch Einbringen von beträchtlichen Mengen abgetöteter Tuberkel-Bazillen in die Vorderkammer konnte er aber das Auftreten der Immunkörper im Kammerwasser erzwingen, bevor davon im Serum eine Spur zu finden war. — Nach Nicollé, Cuénod u. Blaizot (Ann. d'ocul.) eignet sich zu experimentellen Studien über Trachom am besten der Schimpanse; als beste Infektions-Art erweist sich die Skarifikation. — Morax (Ann. d'ocul) gelang der Inokulationsversuch granulöser Conjunctivitis bei einem Schimpansen; die Veränderungen an der Bindehaut waren dieselben, wie beim Menschen. — Salzer (A. f. A.) beschäftigte sich mit Untersuchungen über Regenerationen der Kaninchenhornhaut. — Wessely (Münch. med. Woch.) über experim. Erzeugung einer parenchymatösen Keratitis durch artfremdes Serum. — Lewin (Z. M.) stellt fest, daß bei eiweißfällenden Ätzgiften die Koagulations-Nekrose nicht über die Berührungsstelle des Ätzmittels hinausgeht (daher therapeutisch gründliche Wasserspülung); eiweißverflüssigende Ätzstoffe (Ätzalkalien) dringen dagegen in die Tiefe und gelangen auch an entlegene Augenpartien, wo sie das Gewebs Eiweiß in Alkali-Albuminate umwandeln. — Schreiber (A. f. O.) überzeugte sich, daß Asurollösungen und Salben auf experiment. Hornhautgeschwüre nicht antiseptisch wirken; Asurolbäder in starker Konzentration sind zwar wirksam, rufen aber tödliche Intoxikation hervor. — Rochat (Ned. Tyd. v. Gen.) kam, nach Wiederholung der Leber'schen Versuche mit in die Vorderkammer gebrachter isotonischer Hämoglobinlösung, zur Überzeugung, daß die Iris nicht das Sekretionsorgan für das Kammerwasser ist. — Nach Gradle (The ophth. Rec.) kann Urotropin in der Vorderkammer nachgewiesen werden, aber nur in solcher Verdünnung, daß es das Wachstum von virulenten Organismen im Reagenzglas nicht zu hindern vermag. — Hayashi (Z. M.) hat bei Kaninchen Uranin in die hintere Kammer gebracht, wo es auch einige Zeit zurückgehalten wurde. (Zeitweise Absperrung der vorderen und hinteren Augenkammer durch den Sphinkter). Der Nachweis gelang, daß Ciliarfortsätze und Irishinterfläche sekretorische Eigenschaften haben. — Wessely (Z. f. A.) faßt die Ciliarfortsätze als die Quelle des nach Punktion neu abgesonderten Kammerwassers auf; die Ursache der veränderten Beschaffenheit des letzteren ist in der Hyperämie der intraokulären Gefäße zu suchen; an der Abfuhr beteiligen sich Iris und Ciliarkörper; dem Schlemm'schen Kanal kommt eine Hauptrolle zu. Die intraokuläre Flüssigkeitsbildung stellt sich als ein Transudations-Vorgang eigener Art dar, indem normalerweise dem Augen-Inneren gewisse Bestandteile des Blutserums, die Eiweißkörper und mit ihnen die Antikörper, ja sogar fremde kristallinische Substanzen, weitgehend ferngehalten werden. — Derselbe Autor (Ber. d. ophth. Ges.) hat durch Injektion keimfreier Galle in den Glaskörper des Kaninchens eine, die Degeneration des hinteren Augen-Abschnittes kompensierende Hypertrophie der Ciliarfortsätze erhalten. — Contino (La clin. ophth.) konnte, bei experimentell erzeugten Ciliarkörper-Verletzungen, Retraktion der glatten Muskelfasern, Glaskörperprolaps und Blutung zwischen den Zonulafasern, bei transversalen Wunden, auch in das Bulbus-Innere, nachweisen; Material zur Wundheilung aus dem superciliaren Gewebe und Episklera; keine Regeneration der Skleralfasern. — Zeemann (A. f. O.) kommt bei seinen Linsenmessungen zu dem Schlusse, daß die Linse das Bestreben hat, einen Refraktionsfehler zu verringern, und daß sie, durch ihre Anpassung an die jeweilige Achsenlänge

des Auges, manchen Fall zur Emmetropie führt. — Stockard (Arch. f. vergl. Anat.) erzeugte zyklopische Mißbildungen am Fisch-Auge; das Kopfektoderm ist imstande, unabhängig von dem Vorhandensein einer Augenblase, eine völlig entwickelte Linse zu liefern. Jede Augen-Anlage hat die Fähigkeit, das Ektoderm zur Linsenbildung anzuregen; liegt die Augen-Anlage tief im Kopfe und erreicht sie das Ektoderm nicht, so fehlt die Linsen-Anlage. — Nach Lasarew (West. ophth. u. Ann. d'ocul.) entsteht die Trübung der Linse durch Austritt von löslichen Eiweißstoffen aus ihr; durch Kapsel-Veränderungen im Alter ist dieser Austritt ein stärkerer. — Kuwabara (A. f. A.) bezeichnet die Ammoniaksalze der organischen Säuren als die nächste Ursache der Cataracta senilis. — Clausnitzer (Centralbl. f. A.) bespricht die Ergebnisse seiner Wägungen der in geschlossener Kapsel entfernten Linse. — Hoeve (Ber. d ophth. Ges.) berichtet über Wärmemessungen bei Quellung der Linse. — Pagenstecher (Münch. med. Woch.) über eine Methode (Naphthalin-Fütterung) der gemeinsamen experimentellen Erzeugung von Augen-Mißbildungen und von angeborenen Staren. — Takamura (A. f. A.) studierte die Wirkung von Naphthalin und α-Naphthol auf das Auge; die Linsentrübung ist nicht Folge einer Ciliarkörper-Erkrankung; letztere ist eine nebensächliche Komplikation. In allen Fällen eigene Anordnung des Pigments in Gruppen von Pigmentzellen. — Orlandini (La clin. ocul.) fand, daß auch bei großer Ausdehnung der zentral getrübten Zone einer bikonvexen Linse ausreichende Bilder zustande kommen; einseitiger Spalt gibt ziemlich deutliche Bilder in den zentralen Partien. (Opt. Iridektomie bei Cataracta zonularis). — Schanz und Stockhausen (A. f. O.) stellten Versuche an, um durch die Kraft der chemisch wirkenden Strahlen, die von der Linse absorbiert werden, den Glasbläser-Star zu erklären. — Elschnig (Ber. d. ophth. Ges.) bespricht den Glaskörper-Ersatz nach Aufsaugung dicht getrübten oder undurchsichtigen Glaskörpers durch Reïnjektion physiolog. Kochsalzlösung. — Gilbert (A. f. O.) konstatierte, daß mit Verminderung des Blutdruckes (durch kleine Venae-Sektion) eine Senkung des Augendruckes bei Glaukom stattfand. — Kleczkowski (Z. M.) hält bei Glaukom den Einfluß des Adrenalin in Blutserum auf das sympathische Nervensystem, speziell auf die Innervation des die Pupille erweiternden Muskels, für wichtiger, als die Beeinflussung des Blutdruckes durch das Adrenalin. — Hämoglobinversuche zur Untersuchung der Flüssigkeits-Bewegung im Auge haben Rochat (Ned. Tyd. v. Gen.) ergeben, daß das Glaukom nicht durch Verstopfung der Abflußwege mit Eiweiß erklärt werden kann. — Über Untersuchungen mit Schiötz' Tonometer berichten: Wegner (A. f. A.) und Polak van Gehler (Z. M.). — Rollet und Curtil (Rev. gen. d'opht.) veröffentlichen Versuche über die Tension des Bulbus nach eingeträufelten Arzneien — Guillery (A. f. A. und Z. M.) stellt fest, daß es bei Kaninchen gelingt, durch eine Gruppe von Stoffen von nahe verwandtem Wirkungscharakter eine, die Uvea betreffende, mit der sympathischen Ophthalmie übereinstimmende, Rundzellen-Infiltration hervorzurufen, welche klinisch das Bild einer schleichenden Entzündung der tieferen Gebilde des Auges zeigt. — Miyashita (Z. M.) hat die Römer'schen Versuche über die sympathische Reiz-Übertragung nachgeprüft, ohne zu ausschlaggebenden Resultaten zu gelangen. — Nach Reis (Z. M.) ist der Beweis, daß es durch Ferment-Injektion in den Glaskörper oder durch Auslösung einer lokalen Anaphylaxie der Uvea gelingt, ein histologisches Bild zu schaffen, wie es der sympathischen Entzündung des Menschen entspricht, noch nicht gelungen. — Nach Elschnig und Salus (A. f. O.) hat chemisch reines Augen-Pigment eine ausgesprochene antigene Wirkung bei

intravenöser Einverleibung; das Augen-Pigment wirkt organ- und nicht artspezifisch; trotzdem ist die Antigenwirkung des arteigenen Augen-Pigmentes eine erheblich geringere, als die artfremden Pigmentarten. — Nach Elschnig (A. f. O.) liegt der sympathischen Entzündung keine bakterielle Infektion zugrunde, sondern sie stellt die anaphylaktische Reaktion des durch Endophthalmitis und den an diese sich anschließenden Gewebszerfall bedingte Überempfindlichkeit des Uvealgewebes auf eine organische Allgemeinerkrankung dar. — Deutschmann (A. f. O.) hat teils durch Einspritzungen von Chorioidalemulsionen, teils durch Implantation von Chorioidalstücken eines an sympathisierender Entzündung erkrankten Auges in das Auge von Affen und Kaninchen Uveitis von sympathischem Typus und Veränderungen an den Sehnerven und dem Gehirne erzeugt, welche die Sehnerventheorie zu stützen scheinen. — Das Bild, welches Birch-Hirschfeld (A. f. O.) bei experimentell erzeugter Netzhautablösung erhielt, entspricht der Leber'schen Anschauung, nach welcher aus Glaskörperfibrillen hervorgehende, präretinale Strangbildungen eine wesentliche Bedeutung für die Entstehung der Affektion zukommt. Durch Gliawucherung im Bereiche der zerstörten äußeren Netzhautschichten und durch gliöse Verwachsung der Netzhautfalten wird eine Verkürzung und mitunter ein spontanes Einreißen der abgelösten Netzhaut bewirkt. — Fujita (A. f. A.) sah bei Regeneration der Netzhäute nach Durchschneidung des Opticus beim Frosche Rosettenbildung. — Elschnig (Med. Klin.) fand als einziges Symptom der Beeinflussung der Netzhautzirkulation bei Unterbindung der Carotis commun. wegen Exophth. puls. das Sistieren des spontanen lokomotorischen Arterienpulses an der Retina beider Augen. — Krusius (A. f. O.) berichtet über experimentelle Versuche von Luft-Injektionen in den Glaskörper ohne Entleerung der retroretinalen Flüssigkeit bei Amotio retinae; für die Praxis vorläufig unbrauchbar. — Nach Arion und Bramann (Münch. med. Woch.) ist der Balkenstich eine vollwertige Methode der intrakraniellen Druckentlastung. — Contino (La clin. ocul.) beschreibt die Funktions-Störungen und entoptischen Erscheinungen bei Kompression des Bulbus. — Ginzburg (Z. M.) liefert den histologischen Befund eines Kryptophthalmus; kein Entzündungsprozeß. — Keil (Arch. f. vergl. Anat.) den histologischen Befund einer Cyklopie bei einer Ziege; Opticus, Sklera und Chorioidea einfach; 2 Corneae, Irides, Linsen und Retinae. — Orloff (Ann. d'ocul.) veröffentlicht den anatomischen Befund zweier Fälle von Mikrophthalmus cong. mit seröser Lidzyste. — Keil (Arch. f. vergl. Anat.) den Befund eines rechtsseitigen Mikrophthalmus bei einem Kalbe; Verhinderung des Verschlusses der fötalen Augenspalte durch ein von außen eindringendes Mesoderm; Fehlen der Linse, der Kornea; Kolobombildung. — Nadal (Arch. d'opht.) den Befund einer kongenitalen Iriszyste; versprengter Ektodermkeim. — Coats (Trans. of the ophth. Soc.) den Befund eines atypischen Regenbogenhaut-Koloboms und der Linse. — Meissner (A. f. O.) den Befund bei Kolobom der Aderhaut und Netzhaut; Fehlen des Opticus und Verschluß der Augenblase am hinteren Pole, atypisches Ciliarkörper-Kolobom, Defekt der Descem. Haut. — Seefelder (Z. f. A.) den Befund bei angeborener Ektopie der Pupille mit Linsen-Luxation, wahrscheinlich Folge rudimentärer Entwicklung der Zonula. — Chorzew (West. ophth.) berichtet über den histologischen Befund bei Frühjahrskatarrh. — Seefelder (Z. M.) über den Befund an der Plica bei Frühjahrskatarrh. — Trantas (Arch. d'opht.) untersuchte einen Fall von perikornealer Infiltration im zweiten Stadium der Syphilis, ähnlich der bei Frühjahrskatarrh; Infiltration des unter dem Epithel gelegenen Bindehaut-

gewebes, Ödem der tieferen Epithelzellen. — Den anatomischen Befund von Fällen tuberkulöser Parinaud'scher Conjunctivitis veröffentlichen Krusius und Clausen (A. f. A.) und Verwey (Ned. Tijd. v. Gen.). — Calderaro (A. f. A.) liefert die anatomische Beschreibung einer Hornhaut-Komplikation bei altem Trachom, die große Ähnlichkeit mit Kalk-Inkrustationen hat. — Nach Ichikawa (A. f. O.) zeigt auch die Skleral-Bindehaut bei Trachom Veränderungen, ähnlich denen des Pannus; großen Reichtum von Plasmazellen. — Heiberg und Grönholm (A. f. O.) beschäftigen sich mit dem histologischen Befunde bei Trachom nach Behandlung mit Finsenlicht. — Gabrielides (Arch. d'opht.) fand bei Argyriosis conjunctiv. Silber im Verlauf der elastischen Fasern des Coriums. — Bistis (A. f. A.) beschreibt den histologischen Befund einer epithelialen Cyste der Conjunct. bulb. — Rund (Z. f. A.) den eines Plasmozytom der Konjunktiva (aleukämisches heteroplastisches Lymphom). — Kuboki (Nip. Gan. Zach.) den eines Plasmom der Bindehaut. — Krauss (Ann. of Ophth.) den eines Papillom der Bindehaut. — Lafon (Ann. d'ocul.) beschreibt den anatomischen Befund papillomatöser Wucherungen bei Bindehaut-Tuberkulose (Tuberkulom). — Alt (The americ. Journ. of Ophth.) veröffentlicht den Befund eines, einer Pinguecula ähnlichen Elastom der Bulbusbindehaut. — Nach Verhoeff und Feingold (A. f. A., A. f. A., amerikan. Ausgabe, und Arch. of ophth.) ist die Keratitis punctata superficialis eine neuropathische Keratitis; die Nervenläsion ist im Ganglion ciliare gelegen; mitunter herdförmige Proliferation der Irisgefäße. — Attias (Z. M.) hat einen Fall von fettiger Entartung der Hornhaut bei Säuglings-Keratitis untersucht; wahrscheinlich ein der Keratomalacie verwandter Prozeß. — Coats (Trans. of the ophth. Soc.) beschreibt Rand-Ektasien der Kornea (Kombination von entzündlichen und degenerativen Prozessen). — Opin (Arch. d'opht.) berichtet über Veränderungen des Descemet'schen Endothels bei traumatischer Iridocyklitis. — Burton Chauce (The ophth. Rec.) sah Pigmentzerstreuung (bis zum mittleren Drittel der Substantia propria) bei einer tätowierten Hornhaut. — Fuchs (A. f. O.) beschreibt Dellen (vorwiegend am temporalen Rande) der Hornhaut von kurzer Dauer; histologisch: Veränderungen des Epithels; Ursache: Flüssigkeitsverlust. — Javorski (Z. M.) veröffentlicht den histologischen Befund einer seltenen Form des unpigmentierten Naevus der Hornhaut und Bindehaut. — Clausnitzer (Z. M.) den von Implantationszysten nach perforierender Verletzung der vorderen Bulbuswand (Einsenkung des Oberflächenepithels der Hornhaut). — Tischner (Z. M.) beschreibt ein großes, auf die Sklera übergreifendes Dermoid der Kornea; verkalkte Linse; Iris im unteren Teil der Kornea anliegend. — Werthoff und Gryns (Gen. Tijd. v. Nord. Ind.) eine blumenkohlförmige Hornhaut-Geschwulst papillären Baues. — Contino (A. f. A.) 10 Fälle von Papillomen des Limbus und der Hornhaut. — Danis (Ophthalmology) ein lobuläres perlartiges Epitheliom des Hornhautrandes. — Jessop (Trans. of the ophth. Soc.) ein Melanosarkom des Limbus mit Rezidiven. — Komoto (Nip. Gan. Zach.) ein epibulbäres Leukosarkom mit Netzhaut-Ablösung. — Fuchs (A. f. O.) berichtet über den histologischen Befund zweier Fälle von innerer Skleralruptur; Beginn der Zerreißung am Ligam. pectin.; Eröffnung des Schlemm'schen Kanals; Fortsetzung des Risses auf die inneren Lagen der Sklera, die durch den Ciliarmuskel nach hinten gezogen werden: Bildung neuen Gewebes zwischen den Schichten. — Hayashi (Z. M.) berichtet über eine schwere Iritis mit Ausgang in Erblindung; Tuberkulinreaktion positiv; Tuberkulinbehandlung erfolgreich; anatomische Untersuchung ergibt keine Tuberkulose. — Silva (Z. M.) liefert den histologischen Befund

von Drusen der Chorioides und Netzhaut. — Fälle von Sarkom der Iris veröffentlichen Alt (The Americ. Journ. of Ophth.), Stephenson (The Ophth.) und Thorington (Ann. of Ophth.). — van Duyse (Arch. d'opht.) beschreibt ein malignes Leiomyom der Iris. — Coats (Trans. of the ophth. Soc.) einen ungewöhnlichen Fall von kolloiden Auswüchsen der Bruch'schen Membran. — Hegner (Z. M.) eine Karzinom-Metastase in der Chorioidea infolge von Mamma-Karzinom. — Filatow (West. ophth.) 2 Fälle von Syphilom des Ciliarkörpers. — Leplat (La clin. opht.) einen metastatischen Tumor des Ciliarkörpers nach Karzinom der Mamma. — Fujita (A. f. A.) einen eingekapselten Glaskörperabszeß, Cyklitis und Papilloretinitis nach Kupferdraht-Verletzung. — Bergmeister (A. f. O.) beschreibt einen Fall von Kombination eines Angioma simplex mit einer Teleangiektasie der Chorioidea in einem an Glaukom erkrankten Bulbus; Endarteritis compensatoria an den hinteren kurzen Ciliargefäßen. — Rubert (A. f. O.) einen Fall seröser Iridochorioiditis infolge von Siderosis nach Eindringen eines Eisensplitters; Eisen-Ablagerung in fast allen Teilen des Bulbus-Inneren. — Möller (A. f. O.) veröffentlicht die Symptome der verschiedenen Formen postoperativer und spontaner Chorioidal-Abhebung. — Fuchs (A. f. O.) bringt anatomische Untersuchungen von Aderhaut-Sarkomen; Pigmentierung von Melanogen stammend, das überall vorhanden ist; Fermentwirkung, eine Rolle spielend; freie Pigmentzellen kommen bei fast allen Sarkomen vor; Nekrose gibt zu schweren Komplikationen Veranlassung; toxische Wirkungen kommen in Betracht. — Duclos und Sabot (Ann. d'ocul.) berichten über eine Mischgeschwulst von diffusem Melanosarkom und Peritheliom im Augen-Innern; typisches Melanosarkom der großen Gefäße, Peritheliom der freien Teile. — Nach Gilbert (A. f. O.) findet man bei schleichenden traumatischen Entzündungen häufig im Blute Vermehrung der Lymphocyten auf Kosten der neutrophilen Zellen. Die sympathische Entzündung findet vielleicht auf dem Wege der venösen Anastomosen über den Nasenrücken durch die Venen der Nasenscheidewand statt. — Gradle (The ophth. Rec.) fand Zunahme von mononuklearen Zellen bei sympathischer Ophthalmie. — Fleischer (Bericht d. ophth. Gesellsch.) berichtet über den anatomischen Befund, bei einem Falle von doppelseitigem Glaucoma simplex mit Schnabel'schen Kavernen. — Ischreyt (A. f. A.) untersuchte 7 Bulbi von Glaucoma simplex, beim Eintritte entzündlicher Erscheinungen. — Stähli (A. f. A.) einen Fall von Glaucoma haemorrhagicum (Endarteriitis bzw. Endophlebitis der Zentral-Arterie und -Vene). — Spielberg (Z. M.) zwei Fälle von Hydrophthalmus; vollständiges Fehlen des Hauptabfluß-Gefäßes des Schlemm'schen Kanales. — Coats (The Royal Lond. ophth. Hosp. Rep.) einen Fall von Hernie und Einriß des fötalen Linsenbläschens. — Gilbert (Ber. der ophth. Gesellsch.) einen Fall von leichter Mikrophthalmie und geschrumpfter Cataracta congen. totalis; keine Entzündungs-Erscheinungen, ausgedehnte Ruptur der hinteren Kapsel, Persistenz von Resten der Tunica vascul. lentis, der Vasa hyaloidea, Retinal-Veränderungen; (zu starke Entwicklung und ungenügende Rückbildung der Tunica vasc. lentis). — Mihail (A. f. O.) liefert anatomische Untersuchungen der pathologischen Zustände der hinteren Kapsel bei senilem Star. — Elschnig (Z. M.) weist nach, daß es sich beim Nachstar um eine regenerative Proliferation zurückgebliebener Linsenkapsel-Zellen handelt; (unvollständiger Verschluß des bei der Extraktion eröffneten Linsenkapselsackes). — Iwumi (Nip. Gan. Zach) beschreibt anatomisch einen Fall von Linsenluxation in die Vorderkammer bei angeborener Ektopia lentis. — Hudson (The Royal Lond. ophth. Rep.) bringt anatomische Untersuchungen

von Subluxation und Luxation der Linse; Wirkung der zerstörten Glaskörper-Substanz auf die Zirkulation im Kammerwinkel (Sekundärglaukom). — Fannarier (Ann. d'ocul.) bespricht den histologischen Befund von Kölliker'schen Falten und Invaginationen der Netzhaut beider Augen bei einem neugeborenen Kaninchen und bei einem Schaf-Embryo. — Rubert (Z. M.) bringt den histologischen Befund einer wirklichen Embolie der Zentralarterie: Ödem der Papille und der inneren Netzhautschichten, Degeneration der nervösen Elemente und des Stützgewebes. — Magitot (Ann. d'ocul.) den Befund einer angioiden Pigmentation der Netzhaut. — Fälle von Lochbildung in der Fovea centralis haben anatomisch untersucht: Fuchs (A. f. O.) und Zeeman (A. f. O.). — Fujita (A. f. A.) beschreibt 3 Fälle von Cystenbildung in der abgelösten Netzhaut. — Cavara (Ann. di Ott.) 2 Fälle von Intraretinal-Cysten. — Hippel (A. f. O.) einen Fall von Angiomatose der Netzhaut; Geschwulstbildung das Primäre; Erkrankung der Chorioidea, nicht zum Wesen der Erkrankung gehörig. — Caspar (Centralbl. f. Augenh.) liefert den anatomischen Befund eines Falles von vererbtem Netzhautgliom (bei Tochter und Enkelin). — Adam (Z. f. A.) bringt Statistisches, Klinisches und Anatomisches über das Glioma retina. — Klejn (A. f. O.) berichtet über ein Kind, dem ein Auge wegen Gliom enukleiert wurde, während das andre Auge bereits an Gliom erkrankt war; in späteren Jahren trat Atrophie dieses Auges auf (Bindegewebs- und Knochenbildung, Reste von Gliom). — Leber (A. f. O.) fand bei Netzhautgliomen in dem regressiv veränderten Gewebe eigenartige Gebilde, die durch mucinöse Degeneration der Gliomzellen entstanden waren. — Komoto (Z. M.) liefert den histologischen Befund einer Netzhaut-Tuberkulose (geringe Beteiligung der Aderhaut). — Grignolo (Ann. di. Ott.) fand bei akuter Atoxyl-Vergiftung entzündliche Erscheinungen der Retina, Degeneration der Ganglienzellen, keine Degeneration des Opticus und Chiasmas. — Birch-Hirschfeld und Nobuo-Inouye (A. f. O.) fanden bei Indarsol-Vergiftung: Papillen-Abblassung, Fleckung der Markstrahlung, Enge der Retinal-Arterien, Degeneration der Ganglienzellen; innere Körner wenig, äußere gar nicht ergriffen. — Hippel (A. f. O.) fand bei einem wegen Limbus-Karzinom enukleierten Auge einen um die Papille angeordneten Bezirk, in dem bei normaler Aderhaut Stäbchen und Zapfen fehlten (Makula erhalten). — Pincus (Centralbl. f. Augenh.) untersuchte anatomisch einen Fall von Tetanus nach perforierender Bulbusverletzung mit Zurückbleiben eines Fremdkörpers (Stück Peitschenschnur). — Histologische Untersuchungen von Stauungspapillen bringen Bergmeister (C. f. A.), keine akut entzündlichen Erscheinungen, kein von den Opticusscheiden ausgehendes intrafaszikulares Ödem; und Schick (A. f. O.) nach dessen Auffassung der Liquor cerebrospinalis aus dem Intravaginalraum in den präformierten Lymphscheiden des Axialstranges längs der Zentralgefäße einen offenen Ausweg findet und von rückwärts in die Papille quillt. — Murray (The ophth. Rec.) sah eine Stauungspapille, bedingt durch eine Cyste im Winkel zwischen Kleinhirn und Brücke. — Comninos (Arch. d'opht.) untersuchte einen Fall von eingekapseltem cystischen Fibrom der Sehnervenscheide. — Posey (Ann. of Ophth.) ein Rundzellensarkom der Sehnervenscheide. — Vasquez-Barrière (Z. M.) ein melanotisches Sarkom der Papille. — Kojanagi (Nip. Gan. Zach) ein Sehnervengliom vom Aussehen eines Myxosarkoms. — Velter (Arch. d'opht.) einen Fall von Affektion der Sehnerven und des Chiasmas bei multipler Sklerose. — Ochi (Nip. Gan. Zach) einen Fall von Idiotia familiaris amaurotica (Degeneration der Ganglien-

zellen). — Henschen (A. f. O.) einen Fall cirkumskripter, arteriosklerotischer Erweichungen auf thrombotischer oder anämischer Basis im Sehnerven, Chiasma und Tractus, bei völligem Fehlen aller entzündlichen oder degenerativen Symptome. — Gravier (Rev. gen. d'opht.) einen Fall von Gehirntuberkulose mit rechtsseitiger Halbblindheit und linksseitiger Erblindung. — Milis (Ann. of Ophth.) einen Fall von Hemichorea, Hemiataxia, Hemiparesis und Pupillen-Erweiterung infolge Veränderungen am Nucleus ruber. — Nach Henschen (A. f. O.) ist die Angabe Monakow-Wehrli's über die Miterkrankung des Markes bei jeder Rinden-Malacie nicht richtig; die Calcarinarinde und Mark können unabhängig voneinander malacisch werden. Mark und Rinde gehören verschiedenen Ernährungsgebieten an. — Salus (A. f. O.) fand bei einem Falle, einen Bergmann betreffend, bei dem die Sektion einen Cysticercus über dem Boden des 4. Ventrikels ergab, unter andren cerebralen Symptomen: Augenstellung in geringer Adduktion; bei Aufforderung in irgend einer Richtung zu blicken, vermehrte Konvergenz-Stellung ohne Pupillen-Verengerung, ferner Retraktion beider Bulbi in Form ruckweiser Zuckungen. — Judin (Wjest. ophth.) beschreibt ein primär entstandenes, kleinzelliges Sarkom des Musc. rectus sup. — Letulle und Duclos (Ann. d'ocul.) ein gutartiges Adenom der Moll'schen Drüsen. — Purtscher jun. (A. f. O.) 2 Fälle von kleinen Dermoidcysten des Oberlides mit Epidermis und Schleimhautepithel. — Nach Michel (Bericht der ophth. Gesellsch.) ist das Chalazion eine Granulations-Geschwulst aus akuter Entzündung einer Meibom'schen Drüse hervorgegangen; ein spezifischer Erreger ist nicht vorhanden. — Brückner (Z. f. A.) veröffentlicht den Fall einer von den Lidern ausgehenden gummösen Umwandlung des Auges bei hereditärer Syphilis. — Rohmer (Arch. d'opht.) einen Fall von Neurofibrom der Lider mit tödlichem Ausgang. — Fleischer und Bertscher (Z. M.) einen Fall von papillärem Lidsarkom. — Stargardt (Arch. f. vergl. Anat.) sah bei einem Affen eine Myopie von 5 D.; die anatomische Untersuchung ergab abnorm lange Augenachse. — Blair (Trans. of the ophth. Soc.) bespricht ein Endotheliom der Tränendrüse. — Bribak (Z. M.) Fälle von Tuberkulose des Tränensackes. — Verderame (Z. M.) einen Fall von durch Milzbrand-Infektion fortgeleiteter Orbitalphlegmone und Panophthalmitis. — Fischer (A. f. A.) einen Fall von Orbitalphlebitis unter dem Bilde einer traumatischen Sinusthrombose mit Meningitis. — Komoto (Nip. Gan. Zach) einen Fall von spontaner orbitaler Blutung mit Blutcyste. — Heilbrun (A. f. O.) einen Fall von retrobulbärer Cyste, von versprengter Nasenschleimhaut ausgegangen. — Hudson (The Royal Lond. Ophth. Hosp. Rep.) einen Fall von Chloroma (Lungen- und Darmtuberkulose); die Sektion ergab eine Art Sarkomatose. — Cosmettatos (Ann. d'ocul.) einen Fall von angeborenem reinem Fibrom und Erweiterung der Orbita vor ihrer Ossifikation. — Komoto (Nip. Gan. Zach) einen Fall von Lymphom der Orbita (Rundzellen, Plasma- und Endothelzellen). — Mizuo und Hiwatari (Nip. Gan. Zach) einen Fall von Teratom der Orbita (Fötus in Orbita). — Kuffler (Bericht der ophth. Gesellsch.) einen Fall von Endothelioma orbitae, wahrscheinlich von der Dura ausgehend. — Baer-Weidler (The ophth. Rec.) einen Fall von Rundzellen-Sarkom des Muskel- und Nerven-Bindegewebes der Orbita. — Lebenhart (A. f. A.) 2 Fälle von Sehnerven- bzw. Orbital-Affektion durch primäre Tuberkulose des Keilbeins und der hinteren Siebbeinzellen; keine Augenmuskel-Störungen. — Stevenson und Adair-Dighton (The Ophthalmoscope) einen Fall von aktinomykotischer, tödlicher Meningitis durch Keilbeinhöhlen-Eiterung. — de Ridder und

des Auges, manchen Fall zur Emmetropie führt. — Stockard (Arch. f. vergl. Anat.) erzeugte zyklopische Mißbildungen am Fisch-Auge; das Kopfektoderm ist imstande, unabhängig von dem Vorhandensein einer Augenblase, eine völlig entwickelte Linse zu liefern. Jede Augen-Anlage hat die Fähigkeit, das Ektoderm zur Linsenbildung anzuregen; liegt die Augen-Anlage tief im Kopfe und erreicht sie das Ektoderm nicht, so fehlt die Linsen-Anlage. — Nach Lasarew (West. ophth. u. Ann. d'ocul.) entsteht die Trübung der Linse durch Austritt von löslichen Eiweißstoffen aus ihr; durch Kapsel-Veränderungen im Alter ist dieser Austritt ein stärkerer. — Kuwabara (A. f. A.) bezeichnet die Ammoniaksalze der organischen Säuren als die nächste Ursache der Cataracta senilis. — Clausnitzer (Centralbl. f. A.) bespricht die Ergebnisse seiner Wägungen der in geschlossener Kapsel entfernten Linse. — Hoeve (Ber. d ophth. Ges.) berichtet über Wärmemessungen bei Quellung der Linse. — Pagenstecher (Münch. med. Woch.) über eine Methode (Naphthalin-Fütterung) der gemeinsamen experimentellen Erzeugung von Augen-Mißbildungen und von angeborenen Staren. — Takamura (A. f. A.) studierte die Wirkung von Naphthalin und α-Naphthol auf das Auge; die Linsentrübung ist nicht Folge einer Ciliarkörper-Erkrankung; letztere ist eine nebensächliche Komplikation. In allen Fällen eigene Anordnung des Pigments in Gruppen von Pigmentzellen. — Orlandini (La clin. ocul.) fand, daß auch bei großer Ausdehnung der zentral getrübten Zone einer bikonvexen Linse ausreichende Bilder zustande kommen; einseitiger Spalt gibt ziemlich deutliche Bilder in den zentralen Partien. (Opt. Iridektomie bei Cataracta zonularis). — Schanz und Stockhausen (A. f. O.) stellten Versuche an, um durch die Kraft der chemisch wirkenden Strahlen, die von der Linse absorbiert werden, den Glasbläser-Star zu erklären. — Elschnig (Ber. d. ophth. Ges.) bespricht den Glaskörper-Ersatz nach Aufsaugung dicht getrübten oder undurchsichtigen Glaskörpers durch Reinjektion physiolog. Kochsalzlösung. — Gilbert (A. f. O.) konstatierte, daß mit Verminderung des Blutdruckes (durch kleine Venae-Sektion) eine Senkung des Augendruckes bei Glaukom stattfand. — Kleczkowski (Z. M.) hält bei Glaukom den Einfluß des Adrenalin in Blutserum auf das sympathische Nervensystem, speziell auf die Innervation des die Pupille erweiternden Muskels. für wichtiger, als die Beeinflussung des Blutdruckes durch das Adrenalin. — Hämoglobinversuche zur Untersuchung der Flüssigkeits-Bewegung im Auge haben Rochat (Ned. Tyd. v. Gen.) ergeben, daß das Glaukom nicht durch Verstopfung der Abflußwege mit Eiweiß erklärt werden kann. — Über Untersuchungen mit Schiötz' Tonometer berichten: Wegner (A. f. A.) und Polak van Gehler (Z. M.). — Rollet und Curtil (Rev. gen. d'opht.) veröffentlichen Versuche über die Tension des Bulbus nach eingeträufelten Arzneien — Guillery (A. f. A. und Z. M.) stellt fest, daß es bei Kaninchen gelingt, durch eine Gruppe von Stoffen von nahe verwandtem Wirkungscharakter eine, die Uvea betreffende, mit der sympathischen Ophthalmie übereinstimmende, Rundzellen-Infiltration hervorzurufen, welche klinisch das Bild einer schleichenden Entzündung der tieferen Gebilde des Auges zeigt. — Miyashita (Z. M.) hat die Römer'schen Versuche über die sympathische Reiz-Übertragung nachgeprüft, ohne zu ausschlaggebenden Resultaten zu gelangen. — Nach Reis (Z. M.) ist der Beweis, daß es durch Ferment-Injektion in den Glaskörper oder durch Auslösung einer lokalen Anaphylaxie der Uvea gelingt, ein histologisches Bild zu schaffen, wie es der sympathischen Entzündung des Menschen entspricht, noch nicht gelungen. — Nach Elschnig und Salus (A. f. O.) hat chemisch reines Augen-Pigment eine ausgesprochene antigene Wirkung bei

intravenöser Einverleibung; das Augen-Pigment wirkt organ- und nicht artspezifisch; trotzdem ist die Antigenwirkung des arteigenen Augen-Pigmentes eine erheblich geringere, als die artfremden Pigmentarten. — Nach Elschnig (A. f. O.) liegt der sympathischen Entzündung keine bakterielle Infektion zugrunde, sondern sie stellt die anaphylaktische Reaktion des durch Endophthalmitis und den an diese sich anschließenden Gewebszerfall bedingte Überempfindlichkeit des Uvealgewebes auf eine organische Allgemeinerkrankung dar. — Deutschmann (A. f. O.) hat teils durch Einspritzungen von Chorioidalemulsionen, teils durch Implantation von Chorioidalstücken eines an sympathisierender Entzündung erkrankten Auges in das Auge von Affen und Kaninchen Uveitis von sympathischem Typus und Veränderungen an den Sehnerven und dem Gehirne erzeugt, welche die Sehnerventheorie zu stützen scheinen. — Das Bild, welches Birch-Hirschfeld (A. f. O.) bei experimentell erzeugter Netzhautablösung erhielt, entspricht der Leber'schen Anschauung, nach welcher aus Glaskörperfibrillen hervorgehende, präretinale Strangbildungen eine wesentliche Bedeutung für die Entstehung der Affektion zukommt. Durch Gliawucherung im Bereiche der zerstörten äußeren Netzhautschichten und durch gliöse Verwachsung der Netzhautfalten wird eine Verkürzung und mitunter ein spontanes Einreißen der abgelösten Netzhaut bewirkt. — Fujita (A. f. A.) sah bei Regeneration der Netzhäute nach Durchschneidung des Opticus beim Frosche Rosettenbildung. — Elschnig (Med. Klin.) fand als einziges Symptom der Beeinflussung der Netzhautzirkulation bei Unterbindung der Carotis commun. wegen Exophth. puls. das Sistieren des spontanen lokomotorischen Arterienpulses an der Retina beider Augen. — Krusius (A. f. O.) berichtet über experimentelle Versuche von Luft-Injektionen in den Glaskörper ohne Entleerung der retroretinalen Flüssigkeit bei Amotio retinae; für die Praxis vorläufig unbrauchbar. — Nach Arion und Bramann (Münch. med. Woch.) ist der Balkenstich eine vollwertige Methode der intrakraniellen Druckentlastung. — Contino (La clin. ocul.) beschreibt die Funktions-Störungen und entoptischen Erscheinungen bei Kompression des Bulbus. — Ginzburg (Z. M.) liefert den histologischen Befund eines Kryptophthalmus; kein Entzündungsprozeß. — Keil (Arch. f. vergl. Anat.) den histologischen Befund einer Cyklopie bei einer Ziege; Opticus, Sklera und Chorioidea einfach; 2 Corneae, Irides, Linsen und Retinae. — Orloff (Ann. d'ocul.) veröffentlicht den anatomischen Befund zweier Fälle von Mikrophthalmus cong. mit seröser Lidzyste. — Keil (Arch. f. vergl. Anat.) den Befund eines rechtsseitigen Mikrophthalmus bei einem Kalbe; Verhinderung des Verschlusses der fötalen Augenspalte durch ein von außen eindringendes Mesoderm; Fehlen der Linse, der Kornea; Kolobombildung. — Nadal (Arch. d'opht.) den Befund einer kongenitalen Iriszyste; versprengter Ektodermkeim. — Coats (Trans. of the ophth. Soc.) den Befund eines atypischen Regenbogenhaut-Koloboms und der Linse. — Meissner (A. f. O.) den Befund bei Kolobom der Aderhaut und Netzhaut; Fehlen des Opticus und Verschluß der Augenblase am hinteren Pole, atypisches Ciliarkörper-Kolobom, Defekt der Descem. Haut. — Seefelder (Z. f. A.) den Befund bei angeborener Ektopie der Pupille mit Linsen-Luxation, wahrscheinlich Folge rudimentärer Entwicklung der Zonula. — Chorzew (West. ophth.) berichtet über den histologischen Befund bei Frühjahrskatarrh. — Seefelder (Z. M.) über den Befund an der Plica bei Frühjahrskatarrh. — Trantas (Arch. d'opht.) untersuchte einen Fall von perikornealer Infiltration im zweiten Stadium der Syphilis, ähnlich der bei Frühjahrskatarrh; Infiltration des unter dem Epithel gelegenen Bindehaut-

Jauquet (Ann. d'ocul.) einen Fall doppelseitiger Sinus-Entzündung mit Komplikation von seiten der Augen, der Orbita, des Pharynx und des Schädel-Innern. — Comninos (Arch. d'opht.) einen Fall von Encephalocele fibrogliomatöser Natur. — Bürger (Z. f. A.) berichtet über die für den Flüssigkeitswechsel in Betracht kommenden Tatsachen der serologischen und bakteriologischen Forschung. — Die bakteriologische Untersuchung des Bindehaut-Sekretes besprechen: Gradle (Ophthalmology); Heilbrun (Bericht der ophth. Gesellsch.) und Imre (Z. M.). — Grüter (A. f. A.) veröffentlicht eine experimentelle Studie über die Vaccine-Immunität des Auges und ihre Beziehungen zum Gesamt-Organismus. — Löwenstein (A. f. A.) bespricht die Vikosität der Augenflüssigkeiten unter normalen und pathologischen Verhältnissen. — Ziegler (Ann. of Ophth.) die chemische Wirkung der Toxine auf die Gewebe, die innere Absonderung lymphatischer Dyskrasie und deren Behandlung durch paradoxe Verordnungen. — Bei der Untersuchung verschiedener Konjunktivitis-Formen hat Pascheff (Bericht der ophth. Gesellsch.) nachgewiesen, daß die Bindehaut im pathologischen Zustande nicht nur Lymphocyten und Plasmazellen, sondern auch granulöse Leukocyten, eosinophile Zellen und Mastzellen bildet. — Demaria (Rec. d'opht.) berichtet über die Verbreitung der Bindehaut-Katarrhe in Argentinien (am häufigsten Koch-Weeks-, Morax- und Axenfeld-Bazillus, selten Pneumococcus und Influenzabazillen). — McKee (The ophth. Rec.) bespricht die Histopathologie der Diplobazillen-Konjunktivitis. — Sava-Goin (Ann. d'ocul.) eine Diplobazillen-Conjunctivitis-Epidemie in einer rumänischen Garnison. — Butter (The Ophthalmoscope) eine eitrige Conjunctivitis durch Infektion mit Klebs-Löfflers-Diphtherie-Bazillus. — Traquair (The Ophthalmoscope) eine eitrige Conjunctivitis durch Streptococcus mucosus. — Tschirkowski (Z. M.) den Influenza-Bacillus Pfeifferi bei Hornhaut- und Bindehaut-Entzündung, bei Phlegmone der Orbita und Iridochorioiditis und als Erreger postoperativer Infektion. — Liègard und Landrien (La clin. ophth.) eine konjunktivale Mykosis (Strepothrix). — Kleyn (Ned. Tij. v. Gen.) eine schwere rezidivierende Blepharo-Keratoconjunctivitis durch Staphylococcus aureus. — Grüter (A. f. A.) Fälle von infektiöser Conjunctivitis bei 4 Mitgliedern einer Familie, hervorgerufen durch ein eigentümliches saprophytisches Bakterium. — Falchi (A. f. A.) eine Ophthalmie in Form von Bindehautflecken: degenerative Alterationen; bakteriologisch: Staphylococcus albus. — Leber und Prowazek (Berliner klin. Woch.) berichten über eine neue Bindehaut-Erkrankung (Epitheliosis desquamat. conj.) auf den Samoa-Inseln. — Bartels (Z. M.) fand von 70 Fällen von Blennorrhoe der Neugeborenen bei 38 Fällen Gonokokken als Erreger; in 26 Fällen diphtherieähnliche Stäbchen; sehr wenig Pneumokokken. — Rosenbauch (Z. M.) beschreibt einen Fall von blennorrhoe-ähnlicher Pneumokokken-Conjunctivitis bei Pneumonie; typische, grampositive, von einer Kapsel umgebene Pneumokokken. — Uno (Nip. Gan. Zach) fand bei Conjunctivitis vernalis eosinophile Zellen im Bindehautsekret. — Nach Schittenhelm und Weichardt (Deutsche med. Woch.) beruht das Heufieber auf parenteraler Verdauung von Pollen-Eiweiß durch ein proteolytisches Ferment und ist vom Standpunkte zellulärer Anaphylaxie aufzufassen. — Rübel und Bayer (Z. M.) fanden bei Heuschnupfen im Bindehautsekret eosinophile Zellen; im Blute nicht. — Filatow (A. f. A.) hat Tiere durch den Heubacillus und dessen Sporen infiziert und die Resultate der Infektion studiert. — Über Trachom-Erreger, Trachom-Körperchen, Epithel-Einschlüsse usw. berichten: Gorbunow (Wratsch), Hagner (Z. M.),

Hanfort (The Ophthalmoscope), Hesse (Z. M.), Heymann (Z. M.), Jacovides (Arch. d'opht.), Junius (C. f. A.), Kojanagi (Nip. Gan. Zach), Lindner (A. f. O.), Mc Kee (The ophth. Rec.), Métafune (La clin. ophth.), Noguchi und Cohen (A. f. A., amerik. Ausg.), Sakaguzi (Nip. Gan. Zach), Wasjutinsky und Dimsky (Woenno med.) und Wolfrum (Münchener med. Woch.). — Nach Zade (Bericht d. ophth. Gesellsch.) enthält die normale Kaninchen-Hornhaut Opsonine für avirulente Staphylokokken und Pneumokokken, nicht aber für Dysenterie-Bazillen und Diplobazillen. Der Opsoningehalt wurde durch Immunisierung nicht geändert. — Mc Kee (The ophth. Rev.) und Pagenstecher (A. f. O.) beschreiben Fälle von Pyocyaneusgeschwüren der Kornea. — Kitakata (Nip. Gan. Zach) berichtet über ein durch Influenza-Bacillus bedingtes Geschwür bei einem 8 monatigen Kinde. — Harry (The Ophthalmoscope) beschreibt eine Hypopyon-Keratitis nach Star-Extraktion; im Bindehautsekret Diphtherie-Bazillen; Glaskörper steril. — Saizow (Wjest ophth.) eine Hypopyon-Keratitis bei Narbentrachom durch Bacterium coli. — Marx (Z. M.) zwei Fälle von Hornhautgeschwür durch Aspergillus fumigatus. — Heilbrun (Z. M.) konnte in keinem Falle von experimenteller Keratitis aspergillinea eine Wirksamkeit von Deutschmann's Serum nachweisen. — Gebb (A. f. A.) konnte eine durch Bacillus suisepticus experimentell erzeugte Hornhaut-Erkrankung durch subkutane Injektion des spezifischen Serums günstig beeinflussen. — Stephenson (Ann. of Ophth.) liefert den bakteriologischen Befund von Fällen von Hornhautschmelzung. — Morax (Ann. d'ocul.) beschreibt eine Hornhautmykose durch Verticillium Graphii. — Nach Weichardt und Kümmel (Münchener med. Woch.) scheint die Uvea nach dem Ausfall der Epiphonin-Reaktion eine deutliche Organ-Spezifität zu besitzen. — Frescoln (Brit. med. Journ.) berichtet über eine Keratoiridocyclitis eines Gonorrhoikers; im Augensekret keine Gonokokken; wahrscheinlich Toxin der Gonokokken durch die Lymphbahnen zum Auge und den Gelenken gelangt. — Sidler und Huguenin (A. f. A.) berichten über den bakteriologischen Befund von Fällen metastatisch-gonorrhoischer Augen-Affektionen und von Fällen endogener Iridocyclitis und Chorioretinitis (durch forcierte Zangengeburt und künstliche Frühgeburt). — Villard (Arch. d'opht.) über Iridochorioiditis durch toxische Einflüsse von Darmbakterien bei Kindern. — Jones (Brit. med. Journ.) hat Blut-Untersuchungen bei sympathischer Augen-Entzündung vorgenommen, die für die Auffassung des protozoischen Charakters der sympathischen Entzündung sprechen. — Nach Szily (Z. M.) steht die embryonale Linse in ihrer Seroreaktion dem Serum der betreffenden Tiere noch nahe; die anfangs deutlich vorhandene Artspezifität geht erst im Laufe der späteren Entwicklung verloren. Die Organspezifität bildet also, entgegen der Römer'schen Anschauung, einen sekundären Zustand. — Duclos (La clin. ophth.) hält von allen Keimen des Bindehautsackes den Pneumococcus für die Star-Operation am gefährlichsten. — Kuffler (A. f. O.) hat experimentell sichergestellt, daß der Bacillus subtilis ein für den Glaskörper sehr schädlicher Saprophyt ist. — Nach Tschistjakoff (Z. M.) rufen die Kulturen der Diplobazillen in Kaninchen- und Affenaugen keine Panophthalmie hervor. — Dutoit (Z. f. A.) beschreibt einen Fall von traumatischer Pneumokokken-Panophthalmie. — Coats und Forbes (The Ophthalmoscope) sahen 4 Fälle metastatischer Ophthalmie vom Typus des Pseudoglioms, durch Meningococcus bedingt. — Bentley (The ophth. Rec.) sah eine Panophthalmie durch Colon-Bacillus auf dem Wege der Blutbahnen herbeigeführt. — Beauvieux und Lacoste

(Arch. d'opht.) beschreiben eine doppelseitige Panophthalmie bei Pneumokokken-Sepsis. — Salus (Z. M.) veröffentlicht einen Fall von Augenmuskelkontraktur bei Tetanus; kommt das Tetanus-Toxin mit einem Augenmuskel in direkte Berührung, so entwickelt sich ein Dauerkrampf aller Muskeln dieses Auges, der nach kurzer Zeit auf das andre Auge und nach andern Richtungen ausstrahlt. — Reitsch (Z. M.) sah einen Bacillus capsulatus mucosus in Reinkultur im Eiter einer Meibom'schen Drüse (im Nasensekret, Bazillen derselben Gruppe). — Klaschnikow (Wratsch) berichtet über einen Fall von Streptothrix im Tränenröhrchen. — Komoto (Nip. Gan. Zach) beobachtete eine spontane Orbitalphlegmone mit Staphylokokken. — Jess (A. f. A.) sah einen Fall von Infektion einer Schrotschuß-Verletzung der Orbita mit Tetanusbazillen ohne Ausbruch des Tetanus. — Über Sporotrichose berichten: Chaillous (Ann. d'ocul.), Dor (La clin. ophth.), Jocqs (La clin. opht.) und Morax (Ann. d'ocul.). — Verderame (Ann. di Ott.) erwähnt eine noch nicht beschriebene gram-negative Sarzine aus dem Bindehautsack. — Ruata (Arch. di Ott.) einer isolierten gram-negativen Sarzine aus den Geweben der trachomatösen Bindehaut.

Therapie der Augenkrankheiten: Knapp (Z. M.) befürwortet 2 bis 3% Resorcin bei chronischer Conjunctivitis. — Verwey (Med. Weekblad) pulverisierte Borsäure bei phlyktänulärer Erkrankung. — Hicks (The ophth. Rec.) bei hartnäckiger Einzelphlyktäne die Exzision samt einem Stücke Bindehaut. — Gegen Trachom empfehlen: Domec (La clin. opht.) Steresol, Dufoure (La clin. ophth.) Gomenol, Handford McKee (The Ophthalmoscope) Abbürsten der Bindehaut mit 20% Protargol. — Jacovides (La clin. opht) Entfernung der Trachomkörner auf chirurgischem Wege und nachträgliche Behandlung mit Kupferstift oder Nitr. argent. — Lea (The Ophthalmoscope) Anstechen der Trachomkörner mit einer in Essigsäure getauchten Nadel. — Martin (Ophthalmology) die Coover'sche Methode (Abreiben mit Sandpapier). — Mohr und Baumm (Z. M.) die Quarzlicht-Therapie. — Grönholm (A. f. O.) bespricht die günstige Wirkung der Finsen-Behandlung bei Trachom; das Verfahren ist jedoch der Hornhaut wegen nicht ungefährlich. — Wassintinsky (Wjest. ophth.) die Beizung mit Acid. jodicum. — Nach Walter (Woch. f. Ther. u. Hyg.) leistet Terminol bei Trachom nicht mehr, als die bekannten Behandlungsmethoden. — Elliot (Ophthalmology) verwirft die subkonjunktivalen Einspritzungen von Quecksilbercyanid bei Trachom. — Goldzieher (Wiener klin. Woch.) empfiehlt bei akuter gonorrhoischer Konjunktival-Blennorrhoe den Dampfstrom. — Hegner (Münchener med. Woch.) das Syrgol. — Kaz (Woch. f. Ther. u. Hyg.) warnt vor zu intensiver Anwendung des Höllensteins bei Blennorrhoe. — Blenolenicet empfehlen: Schoeler (Münchener med. Woch.) und Wolffberg (Münchener med. Woch.). — Hörder (Münchener med. Woch.) befürwortet Sophol zur Prophylaxe und Therapie der Blennorrhoe. — Nach Post (The americ. Journ. of Ophth.) soll das Credé'sche Verfahren nur vom Arzte selber und zwar mit stark verdünnten Lösungen vorgenommen werden. — Toldt (Wiener klin. Woch.) tritt für die obligatorische Credéisierung ein. — Treber (Münchener med. Woch.) und Best (Med. Klinik) weisen auf den bedeutenden Rückgang der Zahl der Erblindungen durch Blennorrhöe nach Einführung der Credéisierung hin. — Pacha (Rev. gen. d'opht.) bespricht die Behandlung pseudomembranöser Konjunktivitiden mit subkonjunktivalen Injektionen antidiphtherischen Serums. — Katz (La clin. opht.) behandelt die Kerat. parenchym. im Beginn mit Kokaïnsublimat-, dann mit Xeroform-Salben, Doxinlösungen und Jod und schließlich

mit Inunktionskur. — Knapp (Z. M.) empfiehlt bei Keratitis dendritica Abschabung der erkrankten Stellen und hierauf Chlorwasserspülung. — Reuss (A. f. O.) die Elektrolyse. — Terson (Arch. d'opht.) sah bei Keratitis e lue congen. gute Erfolge von Kalomel-Injektionen. — Orth (Woch. f. Ther. u. Hyg.) heilte schwere Keratitiden mit Dionin in Substanz. — de Britto (La clin. opht.) verwendet subkonjunktivale Injektionen von Quecksilbersalzen bei infektiösen Geschwüren, Gummen, Chorioiditiden und Neuritis retrobulb. — Bourgeois (Ann. d'ocul.) sah Erfolge, bei infektiösem Ulcus corneae, durch Erhitzung (Thermokauter oder heiße Luft). — Wladitschensky (Wjest. ophth.) glaubt, daß die Galvanokaustik bei eitrigen Prozessen der Hornhaut überschätzt wird. — Lubowski (Med. Klinik) befürwortet die Zink-Iontophorese bei septischen Hornhautgeschwüren. — Cornwall (Ophthalmology) empfiehlt Elektrolyse, namentlich bei indolenten und bei zentralen Hornhautgeschwüren. — Wicherkiewicz (Rev. gen. d'opht.) empfielt Novojodin bei Staphylokokken-, Streptokokken- und Pneumokokken-Geschwüren. — Gebb (Deutsche med. Woch.) befürwortet die Behandlung der Pneumokokken-Infektion der Hornhaut mit großen Mengen von Römer's Serum. — Elliot (The Ophthalmoscope) erzielte bei Blei-Trübungen der Hornhaut gute kosmetische Erfolge durch Braunfärbung mittels Schwefelwasserstoff-Lösung. — v. Mende (Z. M.) sah Erfolge von Jothion bei Hornhautnarben und Pannus. — Nechitsch (Z. f. A.) behandelt große ektatische Hornhautnarben mit dem elektrischen Trepan. — Chalupecky (Wiener klin. Rundschau) befürwortet bei Kalkverätzungen des Auges Wasserspülungen; Öle und Fette erst zur Weiterbehandlung. — Carpenter (The ophth. Rec.) hatte günstige Erfolge von Injektionen reiner Jodtinktur bei Lederhaut-Entzündung und Flügelfell. — Kaz (Woch. f. Ther. u. Hyg.) warnt vor zu starken Atropinlösungen bei frischer Iritis. — Buller (The Ophthalmoscope) beschreibt drei mit Antigonokokken-Serum geheilte Fälle von gonorrhoischer Iritis. — Koster (Ned. Tij. v. Gen.) sah nach dem Gebrauch von Atropin bei einem Diabetiker nach Katarakt-Extraktion Iridocyclitis auftreten, die nach Aussetzen des Mittels schwand. — Bei serösen Iriscysten entfernt Schoeler (Z. M.) den Inhalt mit der Pravaz'schen Spritze und injiziert verdünnte Jodtinktur. — Lea (The Ophthalmoscope) empfiehlt salicylsaures Natrium bei Cyclitis. — Stock (Z. M.) Benzosalin bei sympathischer Ophthalmie. — Heckel (Ophthalmology) versuchte Ciliarkörper-Extrakt subkonjunktival bei sympathischer Augen-Entzündung, ohne Erfolg. — Ohm (Centralbl. f. Augenh.) und Darier (La clin. opht.) befürworten Vibrationsmassage beim Sekundärglaukom infolge von Linsenquellung. — Wolffberg (Woch. f. Ther. u. Hyg.) empfiehlt bei hämorrhagischem Glaukom Dionin in Substanz nebst Eserin. — Zur abortiven Behandlung beginnenden Stars empfehlen Dor (La clin. opht.) Augenbäder von Jodnatrium-Lösung und Dransart (l'Opht. prov.) die Behandlung nach Badal. — Bei Netzhaut-Ablösung entleert Ohm (A. f. O.) die subretinale Flüssigkeit und spritzt Luft in den Glaskörper. — Servel (La clin. opht.) behandelt die Netzhaut-Ablösung durch Herabsetzung des arteriellen Druckes. — Horstmann (Deutsche med. Woch.) ist für eine friedliche Behandlung der Netzhaut-Ablösung. — Goebel (Z. f. A.) befürwortet bei tabischer Sehnerven-Atrophie die Saugmassage des Auges. — Alt (The americ. Journ. of ophth.) und Ruhemann (Berliner klin. Woch.) verwenden Zeozon-Lösung gegen Blendung bei verschiedenen Augen-Erkrankungen. — Bylsma (Woch. f. Ther. u. Hyg.) hält den Genuß von Leber bei Nachtblindheit für vorteilhaft; (Organtherapie). — Smith (Brit. med. Journ.)

empfiehlt bei akuten Sehstörungen Terpentinöl, sobald sich Quecksilber-Einreibungen als nutzlos erweisen. — Bei Amaurose infolge Blutverlustes befürwortet Darier (La clin. opht.) Pferdeserum subkutan oder intravenös, Kalziumchlorid, Gelatine und Eisen. Steht die Blutung, dann: intravenöse Injektionen von künstlichem Serum, gleichzeitig Amylnitrit, Nitroglyzerin. Lokal: Dionin, Pilacarpin, Eserin, prolongierte Massage nach Bier und subkonjunktivale Injektion. — Derselbe Autor (La clin. opht.) hat retrobulbäre Quecksilber-Injektionen bei Amaurosen nach Netzhaut-Erkrankungen erfolgreich angewendet. — de Waele (Arch. d'opht.) empfiehlt das Lecithin bei Nikotin-Amblyopien. Die unblutige Schielbehandlung besprechen Krusius (A. f. A.) und Schultz-Zehden (Med. Klinik). — Capauner (Z. M.) sah günstige Erfolge von Kohlensäure-Schnee bei Lidkavernomen. — Günstige Erfolge von Jequirity-behandlung bei Epitheliomen hatten Baquis (Ann. di Ott.) und de Litala (Ann. di Ott.). — Fromaget (l'Opht. prov.) befürwortet Jodoformtapon-Verband bei der Operation tuberkulöser Dacryocystitis. — Für Marmorek's Tuberkulose-Serum treten ein: Fromaget und Mongour (La clin. opht.) und Vervey (Arch. d'opht.). — Augustin (Z. M.) hat gute Erfahrungen mit Tuberkulin gemacht; er benutzt das billigere Alt-Tuberkulin. — Derby (Ophthalmology) hat mit Tuberkulin-Behandlung keine schlechten, aber auch keine überzeugenden Erfolge. — Nach Tobias (Z. M.) ist die Provokation entzündlicher Lokalreaktionen durch Tuberkulin zuweilen erfolgreich, aber in ihrer Wirkung stets unberechenbar und gefährlich. — Mit der Vaccinetherapie beschäftigen sich Bryan (The Ophthalmoscope), Chiujo (Nip. Gan. Zach) und Zentmayer (Ann. of Ophth.). — Arens (Woch. f. Ther. u. Hyg.) sah gute Erfolge von Pyocyanase bei Ulcus serpens. — Elschnig (Woch. f. Ther. u. Hyg.) hält dieselbe nur gegen Gonococcus und Pyocyaneus wirksam; sie versagt bei Diplococcus, Morax-Axenfeld und ist bei Ulcus serpens zu widerraten. — Nach Gastjen (Wjest. ophth.) steht die Pyocyanase bei äußeren Augenkrankheiten den gebräuchlichen Mitteln nach. — Nach Marx (A. f. A.) ist bei ausgebildetem Ulcus serpens von der Serumbehandlung nicht viel zu erwarten. — Ogin und Ohtori (Nip. Gan. Zach) sahen von Hafer-Serum keinen Nutzen. — Über erfolgreiche Behandlung der Lidkarzinome mit Röntgenstrahlen berichtet Tischner (Z. M.). — Über Radiumbehandlung berichten Cavara (La clin. opht.), Casali (Ann. di Ott.), Hirsch (Z. M.), Koster und Cath (Ned. Tij. v. Gen.) und Schindler (Z. f. A.). — Chalupecky (Wiener klin. Rundschau) sah keine Wirkung von radioaktiven Wässern auf das Auge. — Lundsgaard (Z. M.) zieht die Finsenlampe dem Quarzlicht vor. — Erlanger (Woch. f. Ther. u. Hyg.) glaubt, daß namentlich rhachitische, tuberkulöse, skrofulöse und anämische Kinder Vergiftungen durch Einträuflungen von Atropin ins Auge leichter unterworfen sind. — Rhoads (Ophthalmology) sah nach Gebrauch von Mydriaticis eine kurz dauernde Ozaena auftreten. — Culbertson (Ophthalmology) sieht den Grund des fötiden Geruchs nach Mydriaticis in Austrocknung der Nasensekrete und Verminderung der Antikörper im Nasenschleim. — Nach Marmoiton (La clin. opht.) wirken Ephedrin, Pseudoephedrin und Mydrin schnell, stören die Akkommodation nicht und rufen nur leichte Sehstörungen hervor. — Mit der mydriatischen Wirkung der Organ-Extrakte beschäftigen sich Bittorf (Berliner klin. Woch.) und Catapano (Berliner klin. Woch.). — Klein (Bäringer) (Wiener med. Blätter) berichtet über Fälle von Schädigung durch Kokaïn. — Über Salvarsan in der Augentherapie berichten: Becker (Bericht der ophth. Gesellsch.), Bistis (Arch. d'opht.), Bokay (Wiener klin. Woch.),

Chronis (Z. M.), Cords (Z. f. A.), Crisp (The ophth. Rec.), Dolganow (Wratsch), Fleischer (Z. M.), Flemming (A. f. A.), Garipuy (l'Opht. Prov.), Goerlitz (Z. M.), Gorbunow (Wjest. ophth.), Jansen (Med. Klin.), Igersheimer (Bericht der ophth. Ges.), Kagoshima (Nip. Gan. Zach), de Lapersonne und Levi (Arch. d'opht.), Makrocki (Berliner klin. Woch.), Mc Cullin (The americ. Journ. of Ophth.), Morax und Fourriere (Ann. d'ocul.), Otschapowsky (Wjest. ophth.), Ridder (Ann. d'ocul.), Sautter (Ann. of Ophth.), Schnaudigel (A. f. A.), Seidel (A. f. O.), Stern (Deutsche med. Woch.), Stuelp (Z. M.), Tobias (Z. M.), Trantas (La clin. opht.), Westhoff (Gen. Tyd. v. Ned. Ind.), Wicherkiewicz (La clin. opht.) und Yvert (Rec. d'opht.) — Wolff (A. f. O.) bespricht den großen Nutzen, der ihm die Wassermann'sche Reaktion für die Erkennung der Ätiologie chronischer Augenkrankheiten gebracht hat. — Valude (La clin. opht.) warnt vor Hektin bei nicht intakten Augen. — Dutoit (Z. f. A.) befürwortet die Scott'sche Lebertran-Emulsion bei Augenkrankheiten. — Neue Augenverbände geben Eliasberg (Woch. f. Ther. u. Hyg.), Oppenheimer (Deutsche med. Woch.) und Zirm (Woch. f. Ther. u. Hyg.) an.

Augen-Operationen: Pterygium-Operationen werden angegeben von Fromaget (l'Opht. prov.), Steiner (Z. M.), Terson (Arch. d'opht.) und Wing (Ann. of Ophth.). — Lindenmeyer (Z. f. A.) befürwortet Week's Operation bei Obliteration des Bindehautsackes nach Verlust eines Auges. — Denig (Z. f. A.) macht bei schweren Fällen von trachomatösem Pannus die Exzision der angrenzenden Bindehaut und Aufpfropfung von Schleimhaut des gesunden Auges oder von Lippenschleimhaut. — Dickson (The ophth. Rec.) gibt unter dem Namen Pannus-Dissektion ein Verfahren zur radikalen Entfernung des schweren Hornhaut-Pannus an. — Ichikawa (Z. M.) hat in 2 Fällen von Kerat. parenchym. die Punktion der vorderen Kammer ohne Erfolg gemacht. — Maddox (Ophth. Rev.) beschreibt ein neues operatives Verfahren gegen Keratokonus. — Straub (Ned. Tijd. v. Gen.) eine Staphylom-Operation. — Streiff (Z. M.) tätowiert bei Leukom auf einem Tuschgrund mit Goldstaub. — Bradburne (Ophthalmology) empfiehlt im Beginne des Glaukom bei der Iridektomie nur die Iriswurzel durch einen ganz kleinen Skleralschnitt zu entfernen. — Bettremieux (Arch. d'opht.) tritt bei gewissen Fällen für die einfache Sklerektomie ein. — Lagrange (Arch. d'opht.) hält die Sklerektomie mit peripherer Iridektomie, namentlich bei Näherung der Gesichtsfeldgrenze an den Fixierpunkt und bei Druckwechsel, für angezeigt. — Coppez (Arch. d'opht.) gibt eine Modifikation der Technik der Lagrange'schen Sklerektomie an. — Holth (The Ophthalmoscope) bespricht die Technik und das Instrumentarium der Sklerektomie. — Herbert (The ophth. Rec.) beschreibt die Technik der Kleinlappen-Sklerektomie. — Harman (Trans. of the ophth. Soc.) veröffentlicht einen Fall von Sklerotomie mit der Zwillingsschere. — Bettremieux (La clin. opht.) eine Sklerektomie bei Iridichorioiditis. — Vossius (Samml. zwangl. Abhandl.) berichtet über eine Iridektomie bei Sekundärglaukom; Nachblutung, Blutung in die Vorderkammer, Durchblutung der Hornhaut. — Golowin (Z. M.) versuchte bei absolutem Glaukom die Enukleation durch Resektion eines Teiles des Seh- und der Ciliarnerven zu ersetzen. — Hirschberg (C. f. A.) berichtet über eine glaukomatöse Degeneration, bei der schon vorher alle operativen Eingriffe erfolglos vorgenommen worden waren; erst die Durchschneidung des Opticus beseitigte die Schmerzen dauernd. — Zeeman (Ned. Tij. v. Gen.) hält die Cyklodialyse für angezeigt bei Buphthalmus, bei Glaukom nach Katarakt-Extraktion, Glaukom und Iri-

deremie, und bei Glaucoma chron., wenn eine Iridektomie gefährlich. — Nicati (Ann. d'ocul.) veröffentlicht die Anzeige und Technik der Drainage durch den Thermokauter bei Glaukom. — Elliot (Ophthalmology und The Ophthalmoscope) bespricht die Technik und Erfolge der Skleral-Trepanation bei Glaukom. — Borthen (A. f. A.) berichtet über eine Anzahl Fälle von Glaukom, die nach seiner Modifikation der Iridencleisis nach Holth operiert wurden. — Cannas (Ann. di Ott.) näht bei Iridodialysis den ciliaren Teil der Iris am peripheren Rande der Hornhautwunde unter der Bindehaut des Limbus fest. — Feilchenfeld (Med. Klinik) bespricht die moderne Technik der Star-Operation. — Mc Kechnic (A. f. A., amerik. Ausg.) das Verhalten des Operierenden bei der Star-Operation. — Liebermann und Lengyel (Z. f. A.) spülen vor der Operation mehrmals täglich den Bindehautsack mit Hydr. oxyc. aus; genügt dies nicht, dann einmaliges Touchieren mit 2% Nitr. arg. — Über die Smith'sche Star-Operation berichten: Dutoit (Z. f. A.), Fink (The Ophthalmoscope), Fisher (The Ophthalmoscope), Greene (The Ophthalmoscope), Moreau (La clin. optht.) und Timbermann (Ophthalmology). — Huizinga (The ophth. Rec.) beschreibt eine neue Methode der Star-Operation und Pupillenbildung. — Pagenstecher (A. f. A.) befürwortet die periphere Iridektomie bei der Extraktion. — van Lint (La clin. opht.) eine Star-Operation mit Verschiebung der Bindehaut. — Elschnig (A. f. A.) hält die Inzision der Iriswurzel bei einfacher Extraktion für vorteilhafter, als die Exzision der Iriswurzel; dadurch wird aber die Iridektomie nicht für alle Fälle von Extraktion der senilen Cataracta entbehrlich gemacht. — Lukans (Ophthalmology) befürwortet die Ausspülung der Vorderkammer bei der Star-Operation. — Kuhnt (Z. f. A.) gibt ein Verfahren zur Ausspülung des Kapselsackes nach Star-Extraktion. — Vacher und Denis (Ann. d'ocul.) empfehlen bei der Star-Operation das Zurückhalten der Iris mit dem Spatel, wofern sich die Iris vor die Schneide des Messers legt und die Gefahr des Anschneidens derselben vorliegt. — Nach Lint (La clin. opht.) unterscheidet sich das Verfahren zur Verhütung von Irisvorfall und Infektion bei Star-Operationen nur wenig von Kuhnt's doppelt gestielten Bindehautlappen. — Seve (l'Opht. prov.) und Fischer (The Ophthalmoscope) befürworten präparatorische Iridektomie einige Wochen vor der Star-Operation. — Nach Gifford (The ophth. Rec.) ist die Star-Operation bei jugendlichen Diabetikern prognostisch ungünstiger, als bei gewöhnlicher Cataracta und gefährdet das Leben. — Terson (Arch. d'opht.) berichtet über einen Fall von Extraktion eines flottierenden Linsenkerns. — Kuhnt (Z. f. A.) beschreibt sein Vorgehen bei der Operation des angeborenen Schichtstars. — Fridenberg (The Ophthalmoscope) operiert den Schichtstar mittels Linearextraktion ohne Iridektomie. — Levinsohn (Berliner klin. Woch.) nahm bei einem Geisteskranken die Reklination des Stares vor und beseitigte dadurch die Aufregungszustände. — Fejér (Centralbl. f. Augenh.) extrahierte den Star bei einem an Aniridia congen. behafteten Auge mit Erfolg. — Knapp (A. f. A., amerik. Ausg.) sah einen Fall von Dystrophia epith. corn. nach gelungener Star-Operation; am andern Auge bestand bereits vorgeschrittene Hornhaut-Degeneration. — Lakah (La clin. opht.) bespricht einen Fall von Komplikation nach Star-Operation, herbeigeführt durch das Nichtwiederherstellen der vorderen Kammer (Mittel zur Verhütung). — Lagrange und Lacoste (Arch. d'opht.) besprechen subakute und späte Komplikationen nach Star-Operation. — Connor (Ophthalmology) veröffentlicht einen Fall von Infektion nach Starschnitt; Heilung durch subkonjunktivale und intramusku-

läre Einspritzung von Vaccine. — Cantonnet (Arch. d'opht.) sah Kollaps der Sklera im Verlauf der Star-Operation bei einem Diabetiker; guter Verlauf. — Bourgeois (Arch. d'opht.) bespricht die Irido-Kapsulektomie. — Krüger (Z. M.) berichtet über einen schweren Fall von Nachstar; Iridektomie bzw. Iridodialyse, später Extraktion des Nachstars. — Speyr (Z. M.) bedient sich zur Nachstar-Diszission eines Knapp'schen Messerchens, mit elektrischer Lampe. — Schmidt (Z. f. A.) bringt die Vorteile und Nachteile der Breitmesser mit denen der Schmalmesser in Vergleich. — Ewing (The americ. Journ. of Ophth.) beschreibt ein neues Messer und eine neue Pinzette zur Star-Extraktion. — Levinsohn (Z. M.) empfiehlt Sichelmesserchen zur Durchschneidung des Nachstars. — Ewing (The ophth. Rec.) benutzt ein breites Lanzenmesser als Gleitboden für die luxierten Linsen bei Extraktion derselben. — Hirota (Nip. Gan. Zach) machte, in einem Falle von Glaskörperblutung, Glaskörper-Waschungen mit Erfolg. — Kishi (Nip. Gan. Zach) hat bei Glaskörperblutung die Karotis-Unterbindung versucht. — Feilchenfeld (Berl. klin. Woch.) macht die Myopie-Operation bei M über 16 D., bei klarem Glaskörper, gut korrigierter Sehkraft beider Augen und starker persönlicher Störung durch den Zustand, namentlich in Ausübung des Berufes. — Hesse (Z. f. A.) spricht sich für die Berechtigung der operativen Behandlung der Myopie aus. — Levinsohn (Münchener med. Woch.) befürwortet die operative Behandlung des regelmäßigen Astigmatismus in jenen Fällen, wo das Tragen von Gläsern unmöglich ist. — Holth (Bericht der ophth. Ges.) bespricht die Trepanatio sclerae prae-aequatorialis bei Netzhaut-Abhebung und hochgradiger Myopie. — Schweinitz (Ann. of Ophth.) und Viller (Arch. d'opht.) befürworten frühzeitige Trepanation zur Beseitigung des Hirndruckes bei Stauungspapille. — Nach Cohn (Med. Klinik) entbehrt der Standpunkt, ein Schielkind nicht vor dem 10. Lebensjahr zu operieren, der ausreichenden Begründung. — Duane (A. f. A.) bespricht die Bedingungen und Vorbedingungen, Prognose und Zeit der Operation und die Operationsmethoden bei Augenmuskel-Störungen. — Denig (A. f. A.) verlegt, um das Lockern und Ausreißen der Nähte bei Vorlagerung zu verhüten, die Naht in den Limbus. — Gonin (Ann. d'ocul.) gibt eine Ersatz-Methode für die Tenotomie bei Strabismus an. — O'Connor (Ophthalmology) bespricht die partielle Tenotomie. — Ohm (Z. M.) legt zur Verhütung des Zurückweichens des durch die Bindehaut gelegten Fadens bei Vorlagerung noch je einen Faden durch den oberen und unteren Rand des Muskels und zieht ihn durch den Sehnenansatz des R.s bzw. R.inf. — Zinn (A. f. A.) bespricht die Dosierung der Schiel-Operation mittels Zügelschlinge. — Ziegler (Ophthalmology) macht bei Muskel-Insuffizienz eine Art von partieller Tenotomie der Antagonisten. — Bielschowsky (A. f. A.) bespricht die durch den Operateur verschuldeten Mißerfolge in der Therapie des Schielens und solche, bei denen weder Unkenntnis oder Unachtsamkeit, noch fehlerhafte Operationstechnik, sondern individuelle, von vornherein schwer oder gar nicht erkennbare Besonderheiten der Fälle vorliegen. — Komoto (Nip. Gan. Zach) läßt nach Enukleation eine Muschelkugel, welche von einem Hautläppchen mit Epidermis umhüllt ist, einheilen. — Schoute (Ned. Tij. v. Gen.) näht nach der Enukleation spongiöse Beinkugeln in die Tenon'sche Kapsel, die dann durch von hinten her durchwachsenden Granulationen gehalten wird. — Bonnefon (Arch. d'opht.) pfropft mit der Enukleation ein frisch enukleiertes Kaninchenauge (mit der Hornhaut nach hinten) in den Tenon'schen Raum. — Kontorowitsch (Beiträge zur Augenheilkunde) findet die Gefahren der Enukleation gering,

wenn ein zertrümmertes Auge möglichst bald enukleiert wird; bei weniger ausgedehnten Verletzungen zuwarten, bis Verklebung der Wunde eingetreten; bei Platzen der Wunde größte Vorsicht, ausgiebige Desinfektion. — Baia (Ann. of Ophth.) berichtet über 4 Fälle von Wiederherstellung der verkleinerten Augenhöhle nach Enukleation mittels Thiersch'schen Hautlappens. — Cramer (Z. f. A.) verwendet die Kuhnt'sche Operations-Technik der Lid-Ausstülpung, um einen Bindehautsack zur Aufnahme eines künstlichen Auges herzustellen. — Brunetière (La clin. opht.) bespricht die Technik der Lokal-Anästhesie bei der Enukleation. — Mende (Z. M.) eine Modifikation der Siegrist'schen Methode der Lokal-Anästhesie bei Enukleation und Exenteration. — Warschawski (Z. M.) befürwortet die Kuhnt'sche Ausschälung des Tarsus bei Ectropium trachom. — Schenkowsky (Wratsch) ein kombiniertes Verfahren nach Dieffenbach und Adams gegen Ectropium sarcomat. — Wicherkiewicz (A. f. O.) beschreibt ein neues Verfahren der Trichiasis und Distichiasis-Operation. — Eleutheriades (Arch. d'opht.) nennt Tarsoleptynsis eine radikale Operation des trachomatösen Entropiums. — Kuhnt (Z. f. A.) beschreibt eine Operation, welche die Entstellung bei umschriebenen Abtragungen der Lidränder in ihrer ganzen Dicke vermeidet. — Zeeman (Z. M.) eine Plastik zur Bildung einer unteren Übergangsfalte bei Anophthalmus; gute Dauer-Resultate. — Köllner (Münchener med. Woch.) ein Verfahren für den plastischen Ersatz des Unterlides. — Operationsverfahren für die Exstirpation der Lid-Tränendrüse geben Axenfeld (Z. M.) und Fricker (Z. M.) an. — Butler (The Ophthalmoscope) veröffentlicht ein neues Verfahren zur Entfernung des Tränensackes. — Shumway (Ann. of Ophth.) benutzt den Schielhaken, um ihn bei der Ausrottung des Tränensackes durch das Kanälchen als Wegweiser für die Ablösung des Sackes einzuführen. — Salus (Z. M.) und Török (A. f. A., amerik. Ausg.) befürworten die Dacryocysto-Rhinostomie nach Toti. — Jocqs (La clin. opht.) empfiehlt anstatt des schmerzhaften Sondierens des Tränenkanals die Spaltung des unteren Tränenkanals bis zur Einmündung in den Tränensack. — Wirtz (Woch. f. Ther. u. Hyg.) hat gute Erfolge mit der Dauer-Faden-Drainage des Tränenkanals nach Koster gesehen. — Ostwalt (Arch. d'opht.) befürwortet die Drainage mit Leinenfäden bei Verlegung der Tränenwege. — Dollinger (Deutsche med. Woch.) empfiehlt zur Druck-Entlastung der Orbita, bei hochgradigem Exophthalmus nebst konsekutiver Hornhaut-Erkrankung, die Entfernung der äußeren Orbitalwand. — Orloff (Ann. d'ocul.) berichtet über einen günstig verlaufenen Fall von Ligatur der Vena ophth., in der Tiefe der Orbita, bei traumatisch pulsierendem Exophthalmus. — Wood (Ophthalmology) entfernte einen Eisensplitter vom hinteren Pol der Augenhöhle nach 10 Monaten, nachdem er den Opticus durchschnitten und einen Teil der Orbitalwand abgetragen hatte. — Würdemann (Ophthalmology) glaubt, daß bei Geistes-Störungen nach Augenoperationen die schlimme Prognose des Arztes als das auslösende Moment verantwortlich gemacht werden muß. — Beal (Ann. d'ocul.) berichtet über einen Chloroformtod, ein Kind mit Mikrophthalmus betreffend; er empfiehlt bei Mißbildungen anstatt Chloroform ein andres Anästhetikum zu wählen. — Zimmermann (Z. M.) beschreibt einen Lidhalter zum Abheben. — Landolt (Arch. d'opht.) einen Augen-Operationstisch mit horizontal drehbarer Platte.

Krankheiten der Bindehaut. Fälle von Parinaud's Conjunctivitis veröffentlichen Keiper (The ophth. Rec.), Lapsley (Ophthalmology), Otori (Nip. Gan. Zach) und Starodubzewa (Wjest. ophth.). — Fälle von Aalblut-Conjunctivitis Löhlein (Z. M.), Pöllot und Rahlson (A. f. O.) und Stein-

dorff (Berliner klin. Woch.). — Sennichi (Nip. Gan. Zach) berichtet über eine akute Bindehaut-Entzündung durch Tagayasan-Holzpulver (Kassia-Art). — Collin (Rev. gen. d'opht.) fand in Nizza ausnahmsweise häufig phlyktänuläre Entzündungen (meist bei Kindern aus italienischen Familien). — Cosmettatos (A. f. A.) sah eine atypische Form von Frühjahrskatarrh unter dem Bilde eines papillären Trachoms verlaufen. — Nach Coudray (Ann. d'ocul.) kommt Trachom, in Frankreich, hauptsächlich längs der nordöstlichen Grenze, in Paris, in der Umgebung von Bordeaux und in Südfrankreich vor. — Nach Farhats (Ann. d'ocul.) waren in der Augenabteilung der Lariboisiere in Paris unter 43000 Patienten 254 Fälle von Trachom; höchste Frequenz. im April und Oktober. — Otschapowsky (Wjest. ophth.) berichtet über die kolossale Verbreitung des Trachoms in den Gegenden der Kosaken-Ländereien. — Markow (Wjest. ophth.) über die Verbreitung des Trachoms im Gouvernement Ssamara. — Maduno (Ann. of Ophth.) über das Vorkommen des Trachoms in Japan. — Meyerhof (Centralbl. f. Augenh.) sah in Ägypten Fälle wiederholter Ansteckung mit Trachom. — Perotz (Ann. d'ocul.) bezeichnet als Hauptursache der Erblindung ägyptischer Kinder in Kairo gonorrhoische Conjunctivitis; seltener Blennorrhoe der Neugeborenen, Trachom und Variola; häufig kongenitale Cataracta. Als Erblindungsursache an zweiter Stelle hebt er die hereditäre Lues hervor. — Meyerhoff (Arch. d'opht.) sah in Ägypten unter den von ihm beobachteten Bindehaut-Entzündungen 20% Blennorrhöen, vorwiegend bei Kindern von 1 bis 5 Jahren; Europäer werden nur selten ergriffen; 3 Monate nach dem Auftreten der ersten Hitze epidemisches Auftreten der Affektion; Übertragung durch genitale Erkrankung selten, durch Insekten wahrscheinlich; mit Vorliebe in trachomatösen Augen auftretend. — Calhoun (The americ. Journ. of Ophth.) berichtet über eine membranöse Bindehaut-Entzündung mit Beteiligung der Hornhaut; vollständige Heilung; bakteriologischer Befund negativ; keine Tuberkulose. — Valois und Lemoine (l'Opht. prov.) beschreiben einen Primäraffekt von Diphtherie an der Bindehaut. — Vollert (Z. M.) veröffentlicht 5 Fälle von Erosio conjunctivae infolge Eindringens einer Wimper in das obere Tränenröhrchen. — Herrenschwand (A. f. A.) bespricht einen Fall von zirkumskripter schwielenartiger Verdickung, Rötung und sulziger Schwellung des unteren Abschnittes der Bulbus-Bindehaut bei Entropium des unteren Lides. — Hirschberg (Centralbl. f. Augenh.) findet, daß Fieber als Folge stärkerer Augen-Entzündungen noch seltener beobachtet wird, als man es erwarten sollte. — Abelsdorff (Centralbl. f. Augenh.) hebt von Augen-Entzündungen, die mit Fieber einhergehen, die leichten Formen von Bindehaut-Diphtherie (Conj. membranacea) hervor.

Krankheiten der Hornhaut und Lederhaut: Nach Dutoit (Z. f. A.) kommt bei der Keratitis neuroparalytica Läsion der trophischen Fasern des Trigeminus in Betracht. Pathogenese: akzidentelle Läsion des Kornealepithels; Prognose abhängig von dem Allgemeinbefinden und der Virulenz der Mikroorganismen. — Stephenson (Ann. of Ophth.) berichtet über eine größere Zahl von Hornhautschmelzungen bei Kindern. — Reuss (A. f. O.) berichtet über künstliche Doppelfärbung oberflächlicher Hornhautdefekte mit Fluorescin und hierauf mit Methylenblau. — Gradle (A. f. A., amerik. Ausg.) beschreibt die Keratitis punctata subepithel.; die Infiltrate liegen in der Bowman'schen Membrana; das Epithel ist intakt. — Knapp (A. f. O.) beschreibt einen Fall von Dystrophia epith. corn., die er als ein chronisches Ödem der Kornea, besonders des Epithels, auffaßt. — Zani (Ann. di Ott.) einen Fall von gitt-

riger Keratitis und einer dystrophischen Form von bilateraler Keratitis. — Reitsch (Z. M.) sah eine persistente Ringtrübung nach Keratitis parenchymatosa centralis annularis. — Markus (Trans. of the ophth. Soc.) einen Fall beiderseitiger peripherer und zentraler Vorwölbung der Hornhaut. — Zentmayer (Ann. of Ophth.) eine symmetrische, nicht entzündliche Degeneration des Hornhautrandes. — Tertsch (Z. M.) eine fast symmetrische, isolierte, fettige Degeneration der zentralen Partie beider Corneae. — Schultz (A. f. A., amerik. Ausg.) einen Fall peripherer Hornhaut-Ektasie, die sich zurückbildete. — Wyler (Ophthalmology) berichtet über 3 Fälle von rezidivierender Hornhaut-Erosion, die nach Abkratzung und Chlorwasserspülung heilten. — Hudson (The Royal Lond. ophth. Hosp. Rep.) sah zarte Pigmentlinien in der Hornhaut, unmerklich in die benachbarte Substanz auslaufend, dicht unter der Oberfläche, meist mit Cataracta einhergehend. — Brown (Ophthalmology) ein sichelförmiges, unter dem Bilde eines Epitheliom verlaufendes Hornhautgeschwür, das sich als ein marginales Ulcus serpens entpuppte. — Truc (Rev. gen. d'opht.) beschreibt eine vordere Keratokele, ampullenartige Hornhautektasie bei der Ophthalmie eines an Ernährungsstörungen leidenden Neugeborenen. — Dutzow (The ophth. Rec.) 3 Fälle von Xerosis conj. epithelial. mit Beteiligung der Kornea. — Axenfeld (Z. M.) sah spontanen Stillstand bei hydrophthalmischen Prozessen durch Netzhaut-Ablösung eintreten; Spontanheilung nur in Fällen, die als Cornea globosa oder Megalokornea beschrieben werden; tonometrische Untersuchungen für die Therapie wichtig. — Rönne (Ophthalmology) beschreibt einen Fall perforierender Skleritis, wahrscheinlich rheumatischen Ursprungs; Ulceration, Resultat einer Nekrose; keine Tuberkulose. — Nach Dolganow (Wratsch) gibt es keine spontane Ruptur des Auges, durch intraokuläre Kräfte hervorgerufen.

Krankheiten der Linse und des Glaskörpers. Elschnig (Z. M.) empfiehlt folgende Star-Benennung: 1. Rindenstar ohne Kerntrübung, 2. Nuklearstar, 3. seniler Totalstar mit seinen regressiven Formen, 4. Cataracta brunescens. — Elliot (The Ophthalmoscope) sah 2 Fälle von Morgagni'schem Star ohne nachweisbare Spur eines Kernes. — Schmidt-Rimpler (Z. M.) bringt Beabachtungen über einseitigen Star und Aphakie an seinen eigenen Augen. — Cabannes und Loulard (Rec. d'opht.) berichten über die Operation einseitigen Stars bei 2 Kindern mit Heterochromie; nach der Operation S = 0, markhaltige Nervenfasern in einem Falle, im andern Amblyopie durch Nichtgebrauch. — Perrod (Ann. di Ott.) veröffentlichen 3 Fälle von Heterochromie der Iris und Cataracta. — Collonel (Arch. d'opht.) berichtet über Schichtstar durch 3 Generationen vererbt. — Koelsch (Münchener med. Woch.) hat eine große Zahl von Glas-Arbeitern untersucht und bespricht den Augenschutz in Glashütten, namentlich in bezug auf den Glasmacher-Star und andre Augenerkrankungen. — Cauvin (Arch. d'opht.) berichtet über spontane und totale Resorption der senilen Katarakt, in einem Falle von unglücklicher Star-Operation nach 6 bis 7 Monaten. — Attias (Z. M.) über Fälle von Bläschen in der Linse. — Jacqueau (La clin. opht.) über spontane Luxation der beiden durchsichtigen Linsen in die Vorderkammer in einem Zwischenraume von 2 Monaten; Maynard (Ophthalmology) über eine subkonjunktival nach oben dislozierte, überreife, braune Katarakte: Entfernung der Linse durch Bindehautschnitt. — Gifford (The ophth. Rec.) sieht die plötzliche Drucksteigerung in der Vorderkammer bei Kontusionsverletzung als genügend an, um den Linsenring zu erzeugen. — Nach Gourfein und Welt (Arch. d'opht.) wird der Lenticonus post. bei Menschen durch eine persistierende Glaskörper-

arterie und intrauterine Entzündung, und endlich auch durch Retinitis proliferans bedingt. — Moissonier (Arch. d'opht.) beobachtete 2 Fälle von juveniler Glaskörperblutung.

Krankheiten des Uvealtractus. Krückmann (Bericht der ophth. Ges.) bespricht die Iritis auf rheumatischer Basis und bei Gicht und die Behandlung mit Thermo-Penetration und Radium. — Beaumont (Brit. med. Journ.) spricht sich gegen die Annahme einer Iritis rheumatica aus. — Galezowski (Rec. d'opht.) hält den Zusammenhang zwischen verschiedener Verfärbung der Regenbogenhaut und einer Erkrankung des Sympathicus für wahrscheinlich. — Nach Gilbert (Z. M.) sind für echten Herpes iridis Schwellungen im Pupillarteil der Iris mit folgender Vorderkammer-Blutung charakteristisch. — Ishiwara (Nip. Gan. Zach) sah bei Herpes zoster ophth. Iritis serosa. — Juler (Trans. of the ophth. Soc.) beobachtete eine bräunliche Geschwulst im nasalen Abschnitte der Iris. — Aurand (l'Opht. prov.) beschreibt eine doppelseitige Tuberkulose der Iris und Kornea als Folgezustand einer doppelseitigen chronischen, tuberkulösen Chorioiditis disseminata; guter Erfolg von Tuberkulin. — Natanson (Wjest. ophth.) bespricht die Tuberkulose im vorderen Augenabschnitt bei Kindern. — Nach zur Nedden (Z. M.) findet sich zeitweilige Herabsetzung des intraokulären Druckes bei allen äußeren Augenkrankheiten, die zu einer plötzlichen, ausgedehnten, subkonjunktivalen Injektion Anlaß geben. — Lohmann (Z. M.) bespricht 2 Fälle von Mitbewegung von Pupille und Augapfel. — Sattler jun. (Z. M.) einen Fall von wurmförmigen Zuckungen am Sphinkter iridis; wahrscheinlich als Reizsymptom infolge von Erkrankung im Kern des 3. Hirnnerven aufzufassen. — Axenfeld (Bericht der ophth. Ges.) hebt als Ursache der mangelhaften Erweiterungsfähigkeit der Pupille bei vorher nicht erkrankt gewesener Iris die hyaline Degeneration des Pupillarrandes hervor, glaubt aber, daß auch degenerative Anomalien im Bereiche des Dilatators oder Aplasien von Einfluß sein können. — Stephenson (The Ophthalmoscope) sah einen Fall von Cyclitis bei Heterochromie. — Galezowski und Berche (Rec. d'opht.) berichten über einen Fall von Iridocyclitis nach Entfernung der Ovarien. — Kraupa (Centralbl. f. Augenh.) beobachtete in 2 Fällen von Aderhautatrophie Zirkulation in den Aderhautgefäßen in Form körnigen Staubes zentripetal, in den Wirbelvenen. — Reis (Z. f. A.) beschreibt einen Fall von Angiom der Chorioidea; falls keine sekundären Netzhaut-Veränderungen vorliegen, die einen gewissen Verdacht erwecken, kann ein Aderhaut-Angiom ophthalmoskopisch nicht erkannt werden. — Darier (La clin. opht.) beobachtete ausgedehnte Veränderungen am Augenhintergrunde, die er für eine tuberkulöse Chorioretinitis hält. — Nach Miyashita (Z. M.) kann Tenonitis schon im ersten Stadium des Aderhautsarkoms vorkommen und rezidivieren; in manchen Fällen ist das Auftreten von klinisch-diagnostischer Bedeutung. — Hirsch (Prager med. Woch.) berichtet über 2 Fälle metastatischer Aderhautkarzinome, bei denen 7 Monate nach dem Auftreten der Metastase der Tod eintrat. — Fage (Rec. d'opht.) bespricht die Prognose des Melanosarkom der Chorioidea; möglichst frühzeitige Enukleation.

Sympathische Erkrankung. Reis (A. f. O.) reiht die reinen Fälle der sympathisierenden Entzündung unter die Gruppen der infektiösen Granulome ein und nimmt somit eine mikrobische Entstehung der sympathischen Entzündung durch ein Kontagium vivum an. Er stellt die Hypothese auf, daß auch in dem verletzten Auge die spezifische Infektion auf endogenem Wege erfolgen kann. — Deutschmann (A. f. O.) sieht alle Einwände gegen

die Migrationstheorie als widerlegt an und hält die Auffassung der sympathischen Ophthalmie als eine Lymphangitis, die in der Kontinuität der Sehnervenbahn von einem Auge zum andern wandert, aufrecht. — Darier (La clin. opht.) faßt die sympathische Ophthalmie ebenfalls als Lymphangitis auf. — Cecil Price Jones (Brit. med. Journ.) hält die sympathische Ophthalmie für einen protozoischen Infektionsprozeß. — Bernheimer (A. f. A.) sah einen Fall von sympathischer Entzündung nach Verletzung bei einem Kinde; die T. R. war positiv ausgefallen; die Tuberkulin-Behandlung brachte Heilung. — Lafon (La clin. opht.) einen Fall von sympathischer Erkrankung mit dem Befunde einer serösen Uveitis, die vollständig zurückging. — Komoto (Nip. Gan. Zach) einen Fall von sympathischer Ophthalmie mit vollkommener Taubheit; allmähliche Besserung der Taubheit nach der Enukleation. — Derselbe Autor (Nip. Gan. Zach) beobachtete einen Fall nach Enukleation geheilter Amotio retinae sympathica. — Butler (The Ophthalmoscope) verneint die Möglichkeit, daß auch eine nicht perforierende Augenverletzung sympathische Ophthalmie mit sich bringen kann. — Nach Dianoux (La clin. opht.) hat Isolierung des Auges denselben Wert, wie die Enukleation, um die symp. Ophthalmie zu vermeiden. — Dutoit (A. f. O.) verlangt, daß die Statistik der sympathischen Ophthalmie dem Prinzip der Duplizität einheitlich unterstellt werde; die Frequenz der sympathischen Erkrankung soll mit dem Lebensalter in Beziehung gebracht und das Intervall in den verschiedenen Lebensaltern beachtet werden.

Glaukom. Nach Zirm (A. f. O.) hat die Regelung des physiologischen Augendruckes durch die Chorioidea Bedeutung für das Glaukom; das Versagen oder fehlerhaftes Funktionieren, ein Exzeß dieser Schutzeinrichtung des Auges, welche die Chorioidea mit ihren Abflußvorkehrungen und den sie beeinflussenden intraokularen Nervenzentren darstellt, ist Glaukom. Die mangelhaftere Entwicklung der Aderhaut bei Myopen macht diese zu Kongestivzuständen weniger geeignet, daher Glaukom bei diesen Augen seltener. — Priestley Smith (The ophth. Rev.) bezieht die Ursachen des Glaukoms auf behinderten Abfluß der Augenflüssigkeiten durch Änderung der letzteren oder durch Veränderungen der Gewebe, welche die Flüssigkeiten filtrieren. — Kümmel (A. f. O.) macht auf den Zusammenhang des Glaukoms mit Blutdruck-Steigerung aufmerksam; Glaukom ist zumeist Teil einer Allgemeinerkrankung; der Verschluß des Kammerwinkels hat nur eine sekundäre Bedeutung. (Aderlässe neben der gebräuchlichen Therapie.) — Nach Heerfordt (A. f. O.) ist das Glaucoma simplex gewöhnlich das Vorstadium des entzündlichen Glaukoms; das nicht inflammatorische Glaukom beruht auf Lymphostase, das inflammatorische auf Hämostase. — Willion (Arch. d'opht.) sah eine starke physiologische Exkavation, die an chronisches Glaukom denken ließ; Halo fehlte. — Komoto (Nip. Gan. Zach) sah Glaukom nach Kataraktoperation am nicht operierten Auge, durch den Verband hervorgerufen, auftreten. — Knapp (Arch. of Ophth.) beobachtete 6 Fälle von Glaukom infolge von Anheftung der Linsenkapsel an die Hornhaut. — Jess (A. f. A.) einen Fall von Glaukom bei Bestand einer Sympathicus-Parese. — Dolganow (Wjest. ophth.) Fälle von Glaukom, bei denen eine komplizierende Myopie das Glaukom günstig beeinflußte. — Percival (The Ophthalmoskope) glaubt, daß die Übersichtigkeit bei Glaukom durch Krümmungsabnahme der Hornhaut erzeugt wird. — Allport (Brit. med. Journ.) berichtet über ein mit Pilokarpin behandeltes Glaukom; nach 4 Jahren Sklerotomie; cystoide Vernarbung; günstiger Erfolg; keine Exkavation. — Barret (The amer. Journ.

of Ophth.) sah Eserinwirkung in einem Falle von Glaukom, bei dem zwei Iridektomien an demselben Auge gemacht wurden, so daß nur ein kleines Stück Irisgewebe auf beiden Seiten des doppelten Koloboms übriggeblieben war. — Heilbrunn (A. f. O.) bespricht die mit Schiötz' Tonometer erzielten Resultate; alle über 27 mm Hg hinausgehenden Drucksteigerungen sprechen für Glaukom; Glaukom ohne Drucksteigerung gibt es nicht; für die Behandlung des Glaukoms ist die Tonometrie von Bedeutung. — Stephenson (The Ophthalmoscope) beschreibt ein neues Tonometer.

Krankheiten der Netzhaut und des Sehnerven. Nach Vederame (Z. M.) kann die albuminurische Netzhaut-Entzündung mit Ablösung auch im Gefolge einer reinen Schwangerschafts-Niere auftreten; ein Wiederanlegen der Netzhaut ist möglich. — Weigelin (Münchener med. Korrespondenzblatt) sah eine albuminurische Netzhaut-Entzündung ohne nachweisbare Nieren-Erkrankung. — Komoto (Nip. Gan. Zach) beschreibt einen Fall von gestreifter Netzhaut-Entzündung, wahrscheinlich nach geheilter Netzhaut-Ablösung. — Tentieres (Arch. d'opht.) einen Fall von Retinitis proliferans. — Axenfeld und Stock (Z. M.) machen darauf aufmerksam, daß ein großer Teil der intraokulären Blutungen und die wuchernde Netzhaut-Entzündung tuberkulösen Ursprungs seien. — Oliver (The Ophthalmoscope) sah einen Fall allgemeiner angeborener Haarlosigkeit (auch Augenbrauen und Wimpern betreffend), verbunden mit Retinitis albescens. — Komoto (Nip. Gan. Zach) beschreibt eine hemeralopische Erkrankung, ähnlich der Retinitis pigmentosa, aber mit grauweißer Verfärbung des mittleren Gebietes der Retina (Retinitis diffus. alba). — Hoeg (Z. M.) beschreibt 4 Fälle gruppierter Pigmentation des Augengrundes, wahrscheinlich Unregelmäßigkeit in der Bildung des Pigmentepithels im frühesten Stadium der Entwicklung des Auges. — Cords (Z. f. A.) bespricht juvenile Gefäß-Erkrankungen. — Kraupa (Z. M.) beobachtete bei einem operierten Fall von pulsierendem Exophthalmus Erkrankung der Netzhautgefäße (part. Thrombosen der unteren temporalen Papillarvene, Anastomosenbildung an den Netzhautgefäßen). — Snell (The ophth. Rec.) beschreibt 2 Fälle von Embolie der Art. centr. retin. mit Erhaltung des zentralen Sehens. (Eine cilioretinale Arterie erhalten.) — Kohn (Prager med. Woch.) einen Fall von doppelseitiger, wenn auch nicht vollständiger Embolie. — Stephenson (The Ophthalmoscope) einen Fall von Embolie bei einem 11jährigen herzkranken Mädchen. — Lubowski (Med. Klinik) Fälle, in denen Verschluß der Zentralgefäße mit plastischer Iritis, Netzhautblutung und mäßigen Glaskörper-Blutungen einherging: tuberkulöse Leiden retrobulbären Ursprungs. — Hirschberg (Centralbl. f. Augenh.) berichtet über einen ungewöhnlichen Fall spontan geheilter Netzhaut-Ablösung. — Komoto (Nip. Gan. Zach) über eine spontane Wiederanlegung der abgelösten Netzhaut bei Myopie. — Derby (Ann. of Ophth.) über einen Fall von Netzhautcyste bei abgelöster Netzhaut. — Nach Pick (Z. f. A.) ist die Fuchs'sche Makula-Erkrankung bei Myopie häufig von Netzhautblutungen begleitet; sie beweisen die Progredienz des Falles; die Prognose ist bei jugendlichen Individuen und geringeren Graden von Myopie günstiger. — Butler (Z. f. A.) beschreibt einen Fall einer durch Myopie verursachten, hellgrün gefärbten Lochbildung der Makulagegend. (Veränderter Blutfarbstoff.) — Hess (A. f A.) konnte bei fast allen Nachtblinden deutliche Unterempfindlichkeit gegenüber sehr hohen Lichtstärken nachweisen; alle zeigten Unterempfindlichkeit für rot; der stäbchenfreie Bezirk war bei keinem Nachtblinden auch nur annähernd normal, sondern es war eine auf die Zapfen zu be-

ziehende Störung da, die ausnahmslos in ihrer Stärke parallel ging mit der auf die Stäbchen zu beziehenden Störung. — Onishi (Nip. Gan. Zach) sah Hemeralopie mit goldgelben Augenhintergrund-Veränderungen und ungemein dunkeln Gefäßen. — Nach Kries (Z. M.) ist es richtiger, die Nachtblindheit ganz allgemein als eine Funktionsstörung der Organe des Dämmerungssehens zu bezeichnen, als sie eine Störung der Adaption zu nennen. — Lohmann (A. f. O.) erklärt die Augenmaß-Störungen der Hemianopiker aus schon beim Normalen vorhandenen Raumwerten der Retina, aus Störungen der terminalen Perzeption. — Gonin (Ann. d'ocul.) erklärt die Ansicht, daß in der für blind gehaltenen Hälfte des Gesichtsfeldes Hemianopischer noch Licht perzeptiert wird, für nicht richtig; es besteht ein halbseitiges, absolutes, negatives Skotom. — Nach Rönne (Z. M.) ist die makulare Aussparung im hemianopischen Gesichtsfeld nur ein spezieller Fall von Hemiamblyopie. — Saenger (The ophth. Rec.) bespricht den Wilbrand'schen Prismenversuch bei Hemianopsie zur Differentialdiagnose zwischen Traktus- und Rinden-Sitz der Läsion. — Pichler (Wiener klin. Woch.) glaubt, daß das Flimmerskotom sich auf der Basis einer in ihrem Wesen unbekannten, wahrscheinlich ererbten Disposition entwickelt, die durch alle jene Symptome, welche zu einer Schwächung des Nervensystems führen können, sowie durch Neigung zu vasomotorischen Störungen erhöht wird. — Hilbert (Woch. f. Ther. u. Hyg.) bespricht einen Fall, bei dem nach Schneeblendung grün, nach Schluß der Augen rot gesehen wurde; ein zweiter Patient sah beim Erwachen eine gelbe Kreisfläche mit einem schwarzen Flecke in der Mitte des Kreises. — Galli-Valerio (Ann. d'ocul.) beschreibt seine und seines Führers Schneeblindheit; fehlerhafte Konstruktion der Schneebrillen. — Gertz (A. f. A.) bespricht das zentrale Sehen bei angeborener totaler Farbenblindheit, und liefert einen Beitrag zur Diagnostik der Zentralskotome. — Nach Köllner (Berliner klin. Woch.) kommt Blaugelbblindheit bei frischen Erkrankungen der Retina und Chorioidea mit exsudativen oder transsudativen Vorgängen vor; Rotgrünblindheit bei Affektionen der Sehbahnen atrophischen Charakters. — Über Chinin-Amblyopien berichten: Keiper (The ophth. Rec.), Kulebjäkin (Wjest. ophth.), Manolescu (Z. M.) und Zani (Ann. di Ott. und Z. M.). — Krüger (Z. M.) fand, bei zentralem Skotom infolge von Tabak- und Alkohol-Amblyopie, Undeutlichkeit der Konturen der Gefäße ohne zirkumskripte Verringerung des Durchmessers, abnorme Konturierung mit mehr oder weniger ausgesprochener Verengerung des Lumens, zarte Umscheidung auf der Papille oder an den Kreuzungen mit darunter liegenden Venen, Abknickung einzelner Venen durch darüber ziehenden Arterien. — Manzutta (La clin. ocul.) bespricht einen Fall von Amblyopie, $^1/_2$ Jahr nach einer Leuchtgas-Vergiftung aufgetreten. — Ziegler (Ophthalmology) einen Fall vollständiger Erblindung nach Methylalkohol; Heilung durch schwache negative Galvanisation — Williams (Ann. of Ophth.) einen Fall von linksseitiger Hemianopsie nach Bleivergiftung. — McKenny Ruby (Ophthalmology) führt die Amblyopie bei einem Knaben auf Akrobaten-Kunststücke (auf dem Kopfe stehen usw.) zurück. — Pritchard (The Ophthalmoscope) konnte bei einem Knaben, der gut auswendig lernte, intermittierende Wortblindheit konstatieren. — Landolt (Arch. d'opht.) beschreibt einen Fall von Varicen der Papille. — Coats (The ophth. Rev.) einen Fall, der an beiden Augen alle Anastomosen der Opticusgefäße nebeneinander zeigt, wie sie bisher von verschiedenen Beobachtern vereinzelt beschrieben worden sind. — Standish (Ann. of Ophth.) tritt für die alte Theorie der Entstehung der Stauungspapille durch Behinderung des venösen Abflusses

vom Auge ein. — Parker (Ann. of Ophth.) zeigt, daß bei dem Auftreten von Stauungspapille immer dasjenige Auge zuerst befallen wird, das den geringeren intraokularen Druck zeigt. — Dutoit (A. f. A.) berichtet über die Beobachtung einer Papillitis der Sehnerven während 2 Jahren. — Charles (The americ. Journ. of Ophth.) sah bei einem Fall von Stauungspapille nach zeitweiliger Besserung des ophthalmoskopischen Befundes und der Felder für grün und rot doch Ausgang in Atrophie. — Bordley (The Ophthalmoscope) macht auf die frühzeitige Farbensinn-Störung bei beginnender Stauungspapille aufmerksam. — Pap (Wiener med. Woch.) sah bei einem idiopathischen Hydrocephalus mit Stauungspapille letztere nach Trepanation und Punktion des Seitenventrikels zurückgehen. — Trantas (Rec. d'opht.) konnte bei 18 Fällen von Stauungspapille, infolge von Gehirngeschwülsten, 8mal periphere Netzhaut-Blutungen konstatieren. — Frühzeitige chirurgische Behandlung bei Stauungspapille befürworten Hippel (Z. M.) und Velter (Arch. d'opht.). — Roux (Arch. d'opht.) beschreibt einen Fall von doppelseitiger Neuritis optica mit linksseitiger Abduzens-Parese. — Valude (La clin. opht.) teilt einen Fall von familiärer Neuritis retrobulbaris mit. — Rönne (Z. M.) veröffentlicht Gesichtsfeldstudien über das Verhältnis der peripheren Sehschärfe zu dem Farbensinn, und bespricht die Bedeutung derselben für die Prognose der Sehnerven-Atrophie. — Mügge (Z. f. A.) berichtet über Leber'sche Familienatrophie, zwei Familien betreffend. — Scherer (Ann. d'ocul.) über Sehnerven-Atrophie mit wagrechter gekreuzter Halbblindheit. — Snydaker (A. f. A., amerik. Ausg.) gibt eine Untersuchungsmethode an, um kleine Skotome für Rot und Grün sicherzustellen. — Bednarski (Arch. d'opht.) bespricht die Ursachen der Erblindung im Kindesalter.

Motilitätsstörungen: Ter Arutinjanz (Wjest. ophth.) berichtet über abnorme Entwicklung des R.i., Rs. und R.inf. — Nach Krusius (Med. Klinik) ist das Schielen eine in gewissem Sinne degenerative Erscheinung und ein wichtiges Zeichen der körperlichen und seelischen Gesamtverfassung. — Nach Ansicht Rönne's (A. f. O.) spielt für die Entstehung des sekundären Strabismus divergens eine operative Insuffizenz infolge unglücklicher Heilung eine wesentliche Rolle; Operationszeitpunkt und Operationsmethoden sind ohne Einfluß. — Nach Morton (Ann. of Ophth.) sind Strabism. diverg. mit exzessiver Divergenz Lähmungsfälle primärer Natur oder eigentliche Schielfälle (Insuffizienz der Konvergenz oder exzessive Divergenz durch Hyperopie eines oder beider Augen). — Heimann (Berliner klin. Woch.) macht auf die Häufigkeit des Höhenschielens und den Stirnkopfschmerz als Folge desselben aufmerksam. — Nach Mügge (A. f. O.) bildet die anomale Sehrichtungs-Gemeinschaft, die stets angeboren ist, bei Strabismus convergens ein Mittel zur Vermeidung der Diplopie; bei Strabismus convergens alternans ist anomale Sehrichtungs-Gemeinschaft immer vorhanden. — Adam (Med. Klinik) macht darauf aufmerksam, daß bei einer großen Zahl, die durch Inkongruenz der Orbita bedingte anatomische Schielstellung durch Fusionszwang latent gehalten wird; fällt der Fusionszwang fort, so treten die Augen in ihre anatomische Ruhelage ein, die in einer großen Zahl der Fälle die Schielstellung ist. — Campos (Ann. d'ocul.) bespricht die Beziehungen zwischen Abweichungen der Augen und dem prismatischen Effekt der Gläser. — Hess (A. f. A.) bringt eine graphische Darstellung der Bewegungsstörungen der Augen mit Beispieltafeln zur Diagnose von Augenmuskel-Lähmungen. — Duane (The ophth. Rec.) beschreibt einen Apparat zur Augenmuskel-Übung bei Einwärts- und Auswärts-Schielen. — Bartels (A. f. A.) gibt eine Methode

an bei Neugeborenen, unmittelbar nach der Geburt eine Augenmuskel-Lähmung zu diagnostizieren. — Terrien (Arch. d'opht.) gibt ein Mittel an, latenten Strabismus zu bestimmen. — Lagrange (Arch. d'opht.) hält an der Ansicht fest, daß die Amblyopie bei Schielen durch Nichtgebrauch zustande kommt. — Marcel-Albert (Rec. d'opht.) bezeichnet die Deviation des schwachsichtigen Auges beim Sehen in der Nähe als für die Diagnose einer Amblyopie verwertbar, auch zur Überführung der Simulation brauchbar. — Über springende Pupille berichten Cramer (Z. M.) und Miloslavich (Wiener klin. Rundschau). — Magitot (Ann. d'ocul.) beschreibt zwei Fälle von Argyll-Robertson'schem Symptom und spastischer Miosis. — Schanz (Med. Klinik) bespricht den Zusammenhang der Akkommodations-Asthenopie und der muskulären Asthenopie mit Kopfschmerzen. — Hansell (The ophth. Rec.) 2 Fälle toxischer Akkommodations-Lähmung (Alkoholismus und Gonorrhoe). — Stirling (The Ophthalmoscope) sah einen Fall von Auftreten eines heftigen Nystagmus bei Lidverschluß. — Veasey (Ann. of Ophth.) einen horizontalen Nystagmus bei einem Lehrer, der nur in senkrechter Linie angeordneten Druck von unten nach oben zu lesen vermochte. — Pichler (Z. f. A.) 2 Fälle nystagmus-artiger Bewegungen nach abwärts, synchron mit den Atembewegungen; zentrale Trochlearis-Reizung wurde angenommen. — Freund (Prager med. Woch.) bezeichnet als wichtige Momente für die Ätiologie des Nystagmus der Bergleute: unzureichende Beleuchtung bei der Arbeit, angestrengte Blickrichtung nach oben und eine gewisse Disposition. — Buys (Rev. gen. d'opht.) berichtet über Nystagmographie beim Menschen. — Wirths (Z. f. A.) veröffentlicht einen Fall assoziierter Blicklähmung, bei dem die schnelle Nystagmus-Komponente sowohl bei vestibulären, wie bei optischem Nystagmus stets und nur in der Richtung ausfiel, in der auch willkürliche Augenbewegungen so gut wie unmöglich waren; bei optischem Nystagmus erfolgte dabei an Stelle der schnellen Komponente regelmäßig ein nicht unterdrückbares Blinzeln; außerdem war bei optischem Nystagmus die langsame Komponente in der Richtung der Blicklähmung erheblich beschränkt.

Refraktions- und Akkommodations-Anomalien: Gunnufsen (A. f. A.) bringt Untersuchungen über Volksschulen-Myopie in Christiania mit Bezug auf das Pählmann'sche Schreibsystem „Mentor", welches sich als nicht schädlicher, als die andern Schreibsysteme erwies. — Sibenlist (Z. f. A.) fand unter etwa 30000 Patienten 13,4% Myopien; die höchsten Grade der Kurzsichtigkeit bei Frauen häufiger als bei Männern; Myopien geringeren Grades bei Naharbeitern; von 10 D. an meist bei Nichtnaharbeitern; Komplikationen überwiegend bei letzteren, und zwar bei Frauen; unter den Komplikationen am häufigsten Chorioiditis. Die Beeinträchtigung der Sehkraft wächst mit dem Grade der Myopie. — Nach Kaz (Woch. f. Ther. u. Hyg.) übt Vollkorrektion der Myopie meist keinen merklichen Einfluß auf den Gang der Myopie aus. — Cecchetto (La clin. ocul.) findet bei besonders hohen Formen von Myopie mit Sklerochorioiditis posterior den Augendruck niedriger, als den normalen. — Oswald (Brit. med. Journ.) veröffentlicht den Stammbau einer Familie durch 5 Generationen, bei der Myopie und Strabismus der Ahnen regelmäßig durch nichtbefallene weibliche Mitglieder an männliche übertragen wurden. — Bagatsch (Z. M.) berichtet über die Vererbung von Myopie bei 38 Mitgliedern einer Familie, darunter 11 mit deletärer Myopie. — Wirtz (Woch. f. Ther. u. Hyg.) über einen Fall spät aufgetretener Myopie bei vererbter Anlage am Ende des dritten Jahrzehnts. — Derselbe Autor (Woch. f. Ther. u. Hyg.) über eine spät aufgetretene Myopie hohen Grades

bei Kropfbildung und Fettsucht. — Steiger (Z. f. A.) findet in den Hornhautflecken kein ätiologisches Moment der Kurzsichtigkeit. — Kawai (Nip. Gan. Zach) konstatiert, daß die Hypermetropie in Japan ebenso häufig, wie in Europa zu finden ist. — Roure (La clin. opht.) sah 3 Fälle plötzlicher transitorischer Amblyopie bei starker Hypermetropie. — Wölfflin (Z. M.) beschreibt einen Fall von Refraktions-Abnahme bei Diabetes (innerhalb 2 bis 3 Tagen Auftreten von Hypermetropie bis 2 D.); Rückgang nach Verschwinden des Zuckergehaltes. — Einen ähnlichen Fall veröffentlicht Gallus (A. f. A.) — Stephenson (The Ophthalmoscope) sah bei einem Knaben hypermetropischen Astigmatismus; nach 7 Jahren Sinken der Sehschärfe, ausgesprochener Schichtstar. — Lamb (The ophth. Rec.) berichtet über einen Fall von gemischtem unregelmäßigen Astigmatismus nach Verletzung. — Beykowsky (Militärarzt) spricht sich gegen die Einreihung von Astigmatikern in die Armee aus. — Horrie (Brit. med. Journ.) bezeichnet Korrektion des Astigmatismus als Mittel gegen halbseitigen Kopfschmerz. — Bradburne (Ophthalmology) nennt Cyclophoria die Drehbewegungen, die die Augen um eine sagittale Achse machen, wenn sie beim Lesen nach unten konvergieren; dieser Umstand ist bei Verordnung von Zylindergläsern wichtig. — Derselbe Autor (Ophthalmology) gibt eine Methode an, um zu bestimmen, ob die Zylindergläser für die Nähe die richtige Achse haben. — Coburn (Ann. of Ophth.) empfiehlt ein Instrument zur Feststellung der Achsen von Zylindergläsern. — Mayer (La clin. opht.) bespricht die Bezeichnung der sphärisch-zylindrischen Gläser. — Wagenmann (A. f. O.) berichtet über Korrektion eines nach Star-Operation seit frühester Jugend aphakischen Auges, mit Hilfe eines Zeiss'schen Prismenfernrohres und der Fernrohrlupe. — Scott (Ophthalmology) gibt eine handliche Modifikation der deutschen Teleskopbrille an. — Spengler (La clin. opht.) eine internationale Tafel zur Prüfung der Refraktion in einem Spiegel auf 10 m. — Oppenheimer (Woch. f. Ther. u. Hyg.) eine Dreigläserbrille. — Maddox (The Ophthalmoscope) ein Verfahren, um sensible Patienten an bifokale Gläser zu gewöhnen. — Thomson (The Ophthalmoscope) eine Probierbrille zu Versuchen mit Prismen. — Hamburger (Wiener med. Woch.) bespricht einige Fälle von Funktions-Erkrankungen, bzw. Simulation derselben. — Scherer (Z. f. A.) erörtert die Anforderungen an Sehschärfe und Refraktion bei der Infanterie (Schweiz). — Freitag (Münchener med. Woch.) hält die in Bayern geltenden Vorschriften, die Sehleistung der Automobil-Führer betreffend, fast durchgängig für unnötig strenge.

Krankheiten der Lider: Gabriélidès (Ann. d'ocul.) bespricht die Differentialdiagnose bei Phthiriasis palpebr. — Dimmer (Z. M.) bezeichnet als Ursache des spastischen Entropium eine geringere Fixation der Lidhaut des unteren Lides an ihre Unterlage; durch stärkere Verschieblichkeit des Orbikularis über den Tarsus wird unter Mitwirkung der das Entropium begünstigenden Momente durch die Aktion des Musc. palpebr. die Haut in eine Falte über die Lidspalte und eventuell auch um die hintere Kommissur hinübergezogen. Durch senile Veränderungen der Haut erhält sich die Hautfalte auch bei der Öffnung der Lidspalte. — Belsky (Wjest ophth.) berichtet über eine primäre Initial-Sklerose am Lide durch Biß, während eines Streites entstanden. — Sommer (Woch. f. Ther. u. Hyg.) beschreibt einen Fall von Augenlid-Aphthe. — Nach Weidler (Ann. of Ophth.) hängt die Elephantiasis der Lider nicht mit der Filiaria sanguinis hominis zusammen, sondern ist eine wirkliche Hyperplasie des subkutanen und lymphatischen Gewebes. — Manolescu (Bericht der ophth. Ges.) bespricht einen Fall von Milzbrand-

karbunkel des rechten Oberlides mit beiderseitiger Atrophie des Sehnerven. — Fricker (Woch. f. Ther. u. Hyg.) einen Lid-Anthrax infolge eines Insektenstiches.

Krankheiten der Tränenorgane: Thomson (The Ophthalmoscope) berichtet über einen Fall von Dakryops, einen Knaben betreffend. — Judin (Wjest. ophth.) über einen Fall von verschiebbarer Glandula lacrymalis. — Pokrowsky (Wjest. ophth.) über einen Fall isolierter Blennorrhoe und cystischer Erweiterung des oberen Tränenkanälchen; altes Trachom. — Cassimatis (La clin. opht.) über einen Fall doppelseitiger, angeborener, eitriger Dacryocystitis. — Fage (Arch. d'opht.) glaubt, daß bei Dacryocystitis der Neugeborenen eine Entwicklungsstörung der Tränenwege, oder Infektion, oder angeborene konstitutionelle Krankheiten eine Rolle spielen. — Lawrie (The Ophthalmoscope) sah eine akute Pneumokokken-Dacryocystitis bei einem Kinde. — Pokrowsky (Wratsch) hält es für zweckmäßig, sich bei der Klassifizierung der Tränensack-Polypen an die Klassifikation der Nasenpolypen zu halten. — Armaignac (La clin. opht.) spritzt zur Erleichterung des Katheterismus der verengten Tränenwege 3 bis 4 Tropfen sterilisierten Olivenöls in die Tränenwege.

Krankheiten der Augenhöhle: Lurje (Wjest. ophth.) berichtet über einen Fall seröser und einen Fall eitriger Tenonitis, letzteren nach Influenza. — Bey (La clin. opht.) über 4 Fälle akuter, eitriger Phlegmone und Periostitis orbitae. — Dreisch (Centralbl. f. Augenh.) über einen Fall von Leontiasis faciei mit Exophthalmus. — Friedenwald (The americ. Journ. of Ophth.) über einen pulsierenden Exophthalmus bei einer 20jähr. Negerin; stationärer Charakter der Geschwulst seit 6 Jahren; keine Gefäßgeräusche. — Orlow (Wjest. ophth.) über einen Fall von Exophthalmus puls., bei dem die Unterbindung der Vena ophthalmic. unmittelbar vor ihrem Eintritte in die Fissura orb. sup., nach Resektion der äußeren Orbitalwand, gemacht wurde. — Eversbusch (Z. M.) über einen Fall von traumatischem Enophthalmus mit Varix-Bildung am unteren Lide. — Inouye (Nip. Gan. Zach) über einen Fall von Enophthalmus, der beim Bücken zum Exophthalmus wurde. — Klinedinst (Ophthalmology) über eine venöse Geschwulst der Orbita, ohne Geräusch, ohne Pulsation, die durch Alkohol-Einspritzungen behoben wurde. — Axenfeld (Z. M.) bezeichnet bei den vom Siebbeine ausgehenden orbitalen Mukokelen die endonasale Therapie als die beste; nur bei Mukokelen, die von der Stirnhöhle ausgehen, ist die Radikal-Operation von vorne angezeigt. — Benjamins (Ned. Tij. v. Gen.) berichtet über einen Fall von Mukokele der Keilbeinhöhle mit Exophthalmus, Muskel-Lähmungen, Stauung und partieller Atrophie des Nerv. opticus. — Dowling (Ophthalmology) führt alle die Augenkrankheiten an, bei denen eine Untersuchung der vorderen Ethmoidalgegend sich notwendig erweist. — Shikano (Nip. Gan. Zach) berichtet über eine von der Nase aus geheilte Ethmoidal-Mukokele. — Nach Sattler (Bericht der ophth. Ges.) beruht der Exophthalmus bei Morb. Basedow. auf einer vermehrten Flüssigkeits-Ansammlung in den Gewebs-Spalten der Orbita. — Markus (Trans. of the ophth. Soc.) sah einen Morb. Basedow. mit einseitiger Zurückziehung des Oberlides und Gräfe's Symptom. — Kraus (Med. Klinik) macht auf zwei neue Erscheinungen des Morb. Basedow., typische Schmerzen im Bereiche des Abdomens und vermehrte Wärme-Ausstrahlung der Haut, aufmerksam. — Ohlemann (Berliner klin. Woch.), der selbst an Basedow leidet, sah günstige Erfolge von kleinen Jodgaben bei dieser Erkrankung.

Augenkrankheiten in Beziehung zu Krankheiten der übrigen Organe: Geis (Z. M.) bespricht die Beziehungen der Gefäß-Erkrankung der

Netzhaut zu denen des Gehirns. — Pagenstecher und Wissmann (Z. M.) und Anargyros (A. f. A.) berichten über Komplikationen von seiten der Augen bei Cerebrospinal-Meningitis. — Biehl (Wiener med. Woch.) berichtet über eine otitische seröse Meningoencephalitis mit vollständiger, transitorischer Amaurose. — Redlich und Bonvicini (Neurol. Centralbl.) beschreiben Fälle von Fehlen der Wahrnehmung der eigenen Blindheit bei beiderseitiger Occipitallappen-Erweichung und allgemeiner Hirn-Atrophie. — Burnier (Ann. d'ocul.), Klejn (A. f. O. und Ned. Tij. v. Gen.) und Lafon (Rec. d'opht.) berichten über Hypophysis-Tumoren. — Nach Behr (Neurol. Centralbl.) sind die Ursachen der Sehnerven-Änderungen bei Turmschädel in Einklemmung des Nerven in Foramen opticum und abnormem vorzeitigen Eintritt der Carotis in dasselbe zu suchen. — Nach Stargardt (Bericht der ophth. Ges.) ist die einfache Sehnerven-Atrophie bei Paralysis und Tabes die Folge einer außerordentlich chronischen Entzündung, die sich in der Umgebung des Chiasma, der Traktus und der intrakraniellen Optici abspielt und längs der Lymphscheiden der Gefäße in diese Organe selbst vordringt. — Fuchs (A. f. A., amerik. Ausg.) bespricht die Skotome und die Gesichtsfeld-Einschränkungen bei tabischer und toxischer Atrophie und berichtet über 6 Fälle von temporaler Hemianopsie bei Tabes. — Elschnig (Med. Klinik) bespricht Befund, Verlauf, Prognose und Therapie der tabischen Sehnerven-Atrophie. Allen Ärzten ist zu empfehlen, bei der Nachschau an Luetischen auf die Pupillen zu achten, um bei Pupillen-Störungen sofort eine Lues-Behandlung einzuleiten. — Lassarow (Wjest. ophth.) berichtet über ein rätselhaftes Trophoedema der Lider bei organischen Hirnleiden und Hemiatrophie des Gesichtes. — Rad (Neurol. Centralbl.) über den seltenen Befund der doppelseitigen Pupillen-Starre bei multipler Sklerose; Störung nur bei Licht-Reaktion; bei Konvergenz: Verengung der Pupille. — Rönne (Z. M.) über einen Fall von assoziierter Blicklähmung der willkürlichen Seitenbewegungen mit erhaltenen Reflex-Bewegungen von den Bogengängen ausgelöst; disseminierte Sklerose; Augen-Symptome, Folge einer Unterbrechung der supranukleären Bahn der Augenmuskeln im Pons. — Stephenson (The Ophthalmoscope) über eine besondere Art des paralytischen Schielens bei Polioencephalitis; meist Externus, selten innere Muskeln betroffen. — Grüter (Z. f. A.) über einen atypischen Fall von progressiver Muskel-Atrophie; Schwäche des Orbicularis, Levators, R.e und R.i. — Hawthorne (The Ophthalmoscope) bespricht das Vorkommen von Augenmuskel-Lähmungen als Symptom andrer Erkrankungen. — Rubineau und Civel (Arch. d'opht.) beschreiben einen Fall von Lidgeschwulst und Lähmung des Abducens bei Recklingshausen'scher Krankheit. — Über Lähmung und Reizung des Augen-Sympathicus schreiben Beauvieux (Arch. d'opht.), Fromaget (Ann. d'ocul.) und Schur (Z. f. A.). — Aswadurow (Wiener klin. Rundschau) bezeichnet die Anisokorie als ein Sympathicus-Symptom bei Migräne. — Nach Moncorgé (La clin. opht.) soll idiopathische Ciliarneuralgie häufig vorkommen und das Hauptmoment des sogenannten gewöhnlichen Kopfschmerzes sein. — Über Augenkomplikationen bei Hysterie berichten Marenholtz (Woch. f. Ther. u. Hyg.), Rosenfeld (Centralbl. f. Augenh.) und Valude (Ann. d'ocul.). — Einen Fall von Myasthenie mit Augen-Erscheinungen sahen Noica und Enescu (Z. M.). — Nach Oppenheim (Neurol. Centralbl.) tritt bei Untersuchung der Pupillen mit elektrischer Taschenlampe bei neuropathischen Individuen keine Pupillen-Verengerung, wohl aber bei Tageslicht ein. Die plötzliche intensive Beleuchtung ruft eine emotionelle Erweiterung der Pupille hervor, die die

normale Reflexbewegung deckt. — Dimmer (Z. M.) berichtet über einen Fall von tonischer Reaktion der Pupille und des Ciliarmuskels bei einem Neurasthenischen. — Wallace (The ophth. Rec.) über einen Fall von Herpes des N. supraorbitalis und supratrochlearis mit Okulomotorius-Lähmung. — Hilbert (Münchener med. Woch.) über vaskularisierte Hornhaut-Trübung und Bindehaut-Entzündung bei Akne rosacea; gleichzeitige Heilung des Haut- und Augenleidens. — Lurje (Wjest. ophth.) über beiderseitige plastische Iritis bei Erythema nodosum. — Fälle von Chorioidal-Erkrankung und Vitiligo veröffentlichen Erdmann (Z. M.) und Komoto (Z. M.). — Metastatische Skleral-Abszesse sahen bei Carbunculosis Scott Lamb (The Ophthalmoscope) und Vogt (Centralbl. f. Augenh.). — Augen-Affektionen von den Zähnen ausgehend: Dor (La clin. opht.), Dutoit (A. f. A.) und Goulden (The Ophthalmoscope). — Fälle von Augen-Affektionen durch Autointoxikation, vom Darm hervorgerufen: Burton-Chance (Ophthalmology), Calhoun (The ophth. Rec.), Chance (Ophthalmology), Colombo (Z. M.), Shoemaker (The americ. Journ. of Ophth.), Snell (Ann. of Ophth.) und Risley (The ophth. Rec.). — Onodi (Berliner klin. Woch.) bespricht die oculo-orbitalen Symptome, die als Folge-Erscheinungen der Nebenhöhlen-Erkrankungen zu betrachten sind. — Stimizu (Nip. Gan. Zach) eine Orbital-Phlegmone bei Empyem in den Nasen-Nebenhöhlen. — Snegireff (Z. M.) fand bei Trepanation der Stirnhöhle wegen Empyem einen fibrösen Polyp mit chronischer Bindegewebs-Entzündung und metaplastischer Umwandlung des Bindegewebes im Knochen. — Kleijn (A. f. O.) bespricht die Vergrößerung des blinden Fleckes bei Erkrankung der Nebenhöhlen der Nase, die Gefahren bei operativer Nebenhöhlen-Behandlung, die Einengung des Gesichtsfeldes bei Erkrankung der hinteren Nebenhöhlen ohne Fundus-Abweichung, und die retinalen Veränderungen als Folge-Erscheinung von Erkrankung der hinteren Nebenhöhlen. — Hett und Hederson (Ophth. Rev.) sahen zentrales Farbenskotom, symmetrische Gesichtsfelddefekte, vom vergrößerten blinden Fleck ausgehend, rückgängig werden nach Entfernung einer Spina septi (der Nase). — Ham (Ned. Tij. v. Gen.) sah ein Ringskotom bei akuter, rhinogener, retrobulbärer Opticus-Erkrankung. — Grunert (Bericht der ophth. Ges.) hat mehrere Fälle von Ophthalmoplegia interna, die mit Affektionen der Nase und den Nebenhöhlen in Zusammenhang standen, gesehen. — Gjessing (A. f. O.) berichtet über einen Fall mit van der Hoeve's Symptom und Ringskotom rhinogenen Ursprungs; neuritische Opticus-Atrophie, Farbenblindheit, eigentümliche konzentrische Ringskotome; doppelseitiges Empyem. — Cohen und Reinking (Beitr. zur Augenh.) berichten über Fälle von Erkrankung der Orbita und der Sehnerven bei Nebenhöhlen-Erkrankungen. — Elliot und Ingram (La clin. opht.) besprechen einen Fall von Mikulicz'scher Erkrankung. — Peter (Ophthalmology) verlangt, daß bei allen ernsteren Augenleiden Blutdruck-Untersuchungen vorgenommen werden. — Snyder (Ophthalmology) hat bei allgemeiner Arteriosklerose tonometrisch Drucksteigerung nachgewiesen. — Nach Scalinci (Arch. d'opht.) begünstigt Arteriosklerose das Auftreten von Neuritis retrobulbaris durch Nikotin und Alkohol. — Parker und Slocum (Ann. of Ophth.) veröffentlichen 2 Fälle von chronischer Cyanosis und Polycythämie mit Hyperämie der Retina und leichtem Ödem um den Sehnerven. — Behr (Z. M.) macht auf die Wichtigkeit der Augen-Veränderungen für die Theorie des Gesamtbildes der noch nicht klar definierten Polycythämie aufmerksam. — Steindorf (Z. f. A.) sah bei einem rhachitischen Proletarier-Kinde mit typischem Barlow starke Lidblutungen. —

Foster Moore (Trans. of the ophth. Soc.) bespricht 2 Fälle schwerer Sehstörung durch Blutverlust infolge von Abortus, bzw. Bluthustens. — Brav (Ophthalmology) beschreibt einen Fall von Kompensations-Störung bei Herzfehler mit Thrombose der Zentralvene nach einer Entbindung; letales Ende. — Dolganoff (Deutsche med. W.) bespricht die Schwangerschaft als Ursache der Erkrankung des Sehnerven und der Netzhaut. — Adam (Bericht der ophth. Ges.) hatte eine größere Zahl Eklamptischer augenärztlich untersucht; er fand Augenstörungen rein albuminurischer Natur, Amaurosen oder schwere Amblyopien cerebraler Natur, und Veränderungen am Augengrund, wie man sie bei Lues und Arteriosklerose sieht. — Lagrange (Arch. d'opht.) sah einen Fall von urämischer Amaurose bei Schwangerschaft; das Gesichtsfeld blieb nach der Entbindung eingeschränkt. — Löwenstein (Z. M.) beschreibt einen Fall von geheiltem sogenannten intermittierenden Exophthalmus mit orbitalen Varikositäten, Ektasien der Schläfenvenen, durch ein Stromhindernis entstanden, welches durch die während einer vorhandenen Schwangerschaft vergrößerte Schild-Drüse hervorgerufen wurde. — Bruns (Ophthalmology) sah beiderseitigen Krampf der Netzhaut-Arterien bei Anämie und Krämpfen; vorübergehende Albuminurie. — Platt (The Ophthalmoscope) beschreibt einen Fall von Nebennieren-Sarkom und Metastasen in den Augenhöhlen ohne Beteiligung der Augäpfel. — Valude (La clin. opht.) berichtet über 2 Fälle von infektiöser Thrombose der Zentralvene (durch Gonorrhoe, bzw. Phlegmone). — Turowsky (Wratsch) sah Ischämie der Netzhaut nach Genuß von Wermut-Aufguß bei fieberhaftem Zustand. — Milton (Ann. of Ophth.) bespricht die Augenaffektionen bei akuten Haut-Ausschlägen. — Scalinci (Riv. di Ott.) einige akute Komplikationen bei Influenza. — Coppez (Arch. d'opht.) bezeichnet akute oder chronische Iridochorioïditis als häufigste Augen-Komplikation beim afrikanischen Rückfall-Fieber. — Onishi (Nip. Gan. Zach) sah nach Typhus entoptische Erscheinung vom blinden Fleck und von zentralen Gefäßen an der weißen Wand. — Arnold (Wiener klin. Woch.) bei 14 Fällen von Flecktyphus 8 mal Neuritis optica. — Werneke (Z. f. A.) berichtet über drei weitere Fälle aus der Pest-Epidemie in Odessa mit seröser Iritis; bei einem Auge mit Eiter in der Kammer, in einem Falle mit gleichzeitiger Neuritis. — Becker (Woch. f. Ther. u. Hyg.) über einen Fall von später Myopie-Entwicklung infolge chronischen Siechtums durch Malaria. — Hiland (Ann. of Ophth.) bezeichnet von allen bekannten Augen-Komplikationen des Skorbut nur den Exophthalmus als für den infantilen Skorbut charakteristisch. — Risley (The ophth. Rec.) bespricht die Augenleiden bei angeborener Lues. — Stieren (The ophth. Rec.) die Augen-Erkrankungen bei erblicher Syphilis. — Galezowski (Rec. d'opht.) hält Syphilis als Ursache der Keratitis interstitialis für sichergestellt; auch Erkrankungen der Uvea kommen als Folge hereditärer Lues vor. — Rolleston (The Ophthalmoscope und The americ. Journ. of Ophth.) sah vererbte Syphilis bei einem 6 Monate alten Kinde mit Spontan-Fraktur des linken Humerus und blauen Lederhäuten. — Rübel (Z. M.) eine senkrecht ovale Hornhaut bei Lues congenita. — Ree (Arch. di Ott.) einen Fall von Keratitis gummosa. — Gaucher (Le progr. med.) bezeichnet als tertiäre Symptome bei hereditärer Syphilis Iritis, Iridocyclitis, Chorioiditis, Retinitis (namentlich Retinitis pig.), Augenmuskel-Lähmungen, orbitale Periostitis und Gumma. — Winship (Ann. of Ophth.) sah Heilung eines mit Blindheit einhergehenden Hirngumma. — Frenkel (l'Opht. prov.) bespricht die Prognose und Therapie der syphilitischen Sehnerven-Atrophie. — Stephenson und Jameson (Brit. med. Journ.) glauben, daß echte

Phlyktäne nur bei Leuten vorkommt, die einer tuberkulösen Familie entstammen, oder die bereits tuberkulöse Erscheinungen aufweisen. — Lawrie (The Ophthalmoscope) berichtet über einen Fall tuberkulöser Aderhaut-Entzündung bei Lungen-Tuberkulose. — Purtscher jun. (Wiener klin. Woch.) über eine einseitige komplete Okulomotorius-Lähmung bei einem 8 monatigen Kinde, wahrscheinlich durch einen tuberkulösen Tumor in der Vierhügelgegend bedingt. — Steinkühler (Wiener med. Rundschau) über einen Fall von Pantophthalmie mit akut entzündlichen Erscheinungen und chronisch entzündlichen Hyperplasien, die mit Arthritis in Zusammenhang gebracht wurden. — Hudson (The Royal Lond. Ophth. Hosp. Rep.) über einen Fall myelogener Leukämie mit Tumoren in der Haut, Bindehaut und am Augenhintergrunde. — de Lapersonne (Arch. d'opht.) über einen Fall einseitigen Exophthalmus, bei dem die Blut-Untersuchung akute Leukämie ergab. — Nach Fernandez (Ann. de Oft.) sind Erkrankungen des vorderen Bulbusabschnitts bei Lepra häufig; selten Erkrankungen der Aderhaut und Netzhaut; Erkrankungen des Sehnerven kommen fast nie vor. Star-Extraktion bei Lepra nicht kontraindiziert. — Hennicke (Z. M.) sah eine Augen-Affektion bei Myxödem, die auf die Thyreoidin-Behandlung zurückzuführen war. — Burrow (Brit. med. Journ.) bespricht die engen Beziehungen zwischen blau-durchscheinender Lederhaut und Knochenbrüchigkeit

Verletzungen des Auges und Entozoen: Nach Pfalz (Z. M.) verschwindet eine akute Conjunctivitis traumatica nach Heilung der Verletzung und Ausschalten des Reizes in wenigen Tagen; der Verlauf nach chemischen oder thermischen Einwirkungen richtet sich nach der Schwere des Falles. Übermäßig lange Behandlung erzeugt Behandlungs-Neurosen; Conjunctivitis traum. unter dem Bilde von Trachom kommt nicht vor. — Orendorff (The ophth. Rec.) sah einen Fall von Keratoiritis durch Bienenstachel, der 3 Monate in der Tarsal-Bindehaut des Oberlides eingebettet war. — Veasey (The ophth. Rec.) entfernte bei einem Kinde, 2 Jahre nach einer Verletzung der Bindehaut durch Sturz, ein Holzfragment aus einer Bindehaut-Fistel. — Schoute (Ned. Tij. v. Gen.) ein Fragment eines Schulgriffels aus der oberen Übergangsfalte, nach 29 Jahren. — Pons Marqués (Arch. de oft. hisp. americ.) beschreibt die Entwicklung eines Melanosarkoms der Bindehaut im Anschlusse an eine Kalkverätzung; Auftritt eines zweiten Tumors nach neuerlicher Verletzung. — Coburn (The ophth. Rec.) beschreibt einen Blutegelbiß der Hornhaut (absichtliche Verstümmelung). — Gallenga (Z. M.) fand bei kleinen accidentellen Hornhautwunden das Eindringen atmosphärischer Luft zwischen die Lamellen in Form glänzender punktierter Trübung im Bereiche der Wunde; starker Schmerz; kurze Dauer des Prozesses. — Santos-Fernandez (A. f. A., amerik. Ausg.) berichtet über einen Fall von posttraumatischer Keratitis interstitialis eines Auges, während das andre vor Jahren eine Verwundung in der Ciliargegend erlitten hatte. (Sympathische Erkrankung oder Syphilis.) — Sakamodo (Nip. Gan. Zach) sah Rezidiv einer Keratitis parenchym. nach Trauma. — Vossius (Samml. zwangl. Abhandl.) berichtet über 4 Fälle von Kerat. parenchym., die dafür sprechen, daß eine typische Keratitis parenchym. Folge einer Verletzung sein kann. — Onishi (Nip. Gan. Zach) und Terrien (Arch. d'opht.) bezweifeln den Zusammenhang von Kerat. parenchym. und Trauma. — Purtscher (Centralbl. f. Augenh.) sah eine Erosio corneae durch einen Bienenstachel. — Kraupa (Centralbl. f. Augenh.) eine solche durch einen Wespenstachel im Lide. — Roche (La clin. opht.) beschreibt einen Fall von Eindringen von Teer in den

Bindehautsack; nach Entfernung der Teer-Haut zeigte sich die Hornhaut nicht geschädigt. — Blaauw (The ophth. Rec.) veröffentlicht einen Fall von Kontusion des Bulbus, hervorgerufen während einer Automobil-Fahrt durch eine Ladung Erbsen; Überdehnung des Kornealepithels. — Niels Hoeg (Z. f. A.) sah eine schwere Skleralruptur nach Kuhhornstoß bei Buphthalmus; günstiger Ausgang. — Über Fälle von traumatischer Eversion des Pigmentblattes der Iris berichten Hack (A. f. A.) und Ask (A. f. A.). — Speleers (Ned. Tij. v. Gen.) sah in einem Falle bei Vüller'scher Durchleuchtung 14 feine Fissuren der Regenbogenhaut, die eine Katarakt als traumatisch (ein Schlag war vorausgegangen) sicherstellen ließen. — Fleischer (Med. Klinik) berichtet über ein unfallartiges Ereignis, und zwar eine schwere Erkältung, der eine akute tuberkulöse Iritis folgte; Möglichkeit eines Zusammenhanges der letzteren mit dem Unfall konnte nicht in Abrede gestellt werden. — Molesworth (Brit. med. Journ.) sah eine traumatische Iridodialysis ohne Störung an der Linse, ohne Blutung; günstiger Ausgang. — van den Bosch (Woch. f. Ther. u. Hyg.) eine Pfeilschuß-Verletzung in der Ciliarkörpergegend, keine Infektion. — Fälle von Aderhautruptur beschreiben Keiper (Ophthalmology) und Wittmer (A. f. A.). — Über 2 Fälle von traumatischem Glaukom berichtet Grand-Clément (l'Opht. prov.). — Zimmermann (Z. M.) sah ein Kohlenstückchen hinter der vorderen Linsenkapsel; Extraktion der Linse nach Smith. — Fehr (Centralbl. f. Augenh.) einen Fall von Linsentrübung wenige Stunden nach Salzsäure-Verätzung. — Fromaget (La clin. opht.) 2 Fälle von traumatischer Kurzsichtigkeit durch Vorlagerung der Linse. — Fejér (Berliner klin. Woch.) einen Fall von subkonjunktivaler Linsenluxation durch Faustschlag. — Cosmettatos (La clin. opht.) einen Fall von direkter isolierter Wunde des Sehnerven durch eingedrungene Bleikörner, mit nachfolgender Atrophie. — Pichler (Z. M.) einen Fall von Sturz auf die rechte Schädelhälfte; zentrales Skotom des linken Auges; Schädelbasisfraktur, Bluterguß in das axiale Bündel des Sehnerven, vielleicht aus der Vena centr. post. nerv. opt. — Friedenwald (The ophth. Rec.) einen Fall von doppelter Durchbohrung des Augapfels ohne Linsenverletzung mit Wiederherstellung der Sehkraft. — Goto (Nip. Gan. Zach) einen Fall von Luxation des Augapfels bei Zangengeburt; Reposition. — Kuschel (Z. f. A.) 2 Fälle von Unterbrechung des intraokularen Flüssigkeits-Stromes im Bereiche seines ciliaren Abschnittes nach Augapfel-Kontusion. — Terson (Ann. d'ocul.) einen Fall von Auto-Enukleation beider Augen bei Melancholie mit religiösem Delirium. — Terrien (Arch. d'opht.) veröffentlicht einen Fall von traum. Paralyse des Okulomotorius. — Kimura (Nip. Gan. Zach) 2 Fälle von traumatischer Lähmung des Obliq. sup. — Weidler (Ophthalmology) einen Fall von traum. Lähmung des Orbic. palp. mit Retinitis proliferans. — Hilbert (Centralbl. f. Augenh.) einen Fall von sekundärer Impfverletzung des oberen Lidrandes. — Hamburger (Berliner klin. Woch.) einen Fall von Abreißung des Augenlides; Naht, operative Beseitigung des Ektropium. — Bouchart (Rec. d'opht.) 3 Fälle penetrierender Wunde der Orbita durch Stoß mit Regenschirm. — Parker (A. f. A.) einen Fall von Quetschung durch eine große Last; Dyspnoë, Exophthalmus, Bindehaut-Blutung, Atrophie des Opticus des rechten Auges (Hämorrhagie in Nerv. opt.). — Susuki (Nip. Gan. Zach) einen Fall von traumatischem Enophthalmus. — Steiner (Wiener med. Woch.) einen Fall, bei dem eine Karies des Orbitaldaches vermutet wurde. Die Eröffnung des Abszesses fördert ein Taschenmesserstück zutage. — Birkhäuser (Z. M.) eine plötz-

liche Erblindung nach perforierender Schädelverletzung vom Gaumen aus, durch ein Pfeifenrohr. — Margulies (Prager med. Woch.) berichtet über die Symptome einer Stichverletzung des Tractus optic. durch das Lid und die Orbita. — Lewin (Z. M.) veröffentlicht 2 Fälle von Natrium-Aluminatverätzung. (Wirkt wie Ätznatron.) — Hempel (Z. M.) 2 Fälle von Verätzung; einen mit Lysol, den zweiten mit Kal. hypermangan. — Grimsdale und James (The Ophthalmoscope) einen Fall von Verletzung durch elektrischen Stark-Strom; 14 Tage später Trübung der vorderen Rindenschicht beider Linsen. — Miyashita (Nip. Gan. Zach) Fall von Ophthalmie electrica bei spektroskop. Versuchen mit ultravioletten Strahlen. — Elliot (Ophthalmology) bespricht die Schwere der Schießpulver-Verletzungen des Auges. — Über Schußverletzungen des Auges berichten: Adam (Z. f. A.), Fleischer (A. f. A.), Jarnatowski (Centralbl. f. Augenh.), Laas (Z. M.), Newolina (Beitr. zur Augenh.) und Oguchi (A. f. O.). — Nach Lafon (Arch. d'opht.) ist das Eindringen von Fremdkörpern in die Hornhaut bei Ermüdung durch Arbeit häufiger; jüngere Arbeiter sind mehr disponiert als ältere. — Elschnig (Z. M.) bespricht die Therapie der Eisensplitter-Verletzungen der Linse. — Wessely (A. f. A.) bedient sich zur Kenntlichmachung der Augapfel-Oberfläche und Hornhaut im Röntgenbilde, zwecks Lokalisierung von intraokulären Fremdkörpern, dünner schalenförmiger Glas-Prothesen mit Markierung der Hornhaut durch Staniol oder bleihaltiges Glas. — Holth (The Ophthalmoscope) bespricht die Lokalisation von Fremdkörpern im Auge durch Röntgen-Strahlen. — Randolph (The ophth. Rec.) zwei irreleitende Röntgenbilder bei Eisensplitter im Auge. — Haab (A. f. A.) beschreibt ein neues Modell eines Riesenmagnets mit andrer Wicklung und andrer Pol-Gestaltung. — Gallemaert (Arch. d'opht.) ein neues Sideroskop.

Balbuena (Arch. de oft. hisp. americ.) veröffentlicht einen Fall subretinalen Cysticercus mit Durchbruch in den Glaskörper. — Pichler (Wiener klin. Woch.) sah bei 16 Muskel-Finnenträgern keinen Fall von intraokulärem Cysticercus. — Petit (Ann. d'ocul.) beschreibt einen Fall von subkonjunktivaler Filiaria Loa bei einem Patienten, der am Kongo gelebt hatte. — Phinizy (The americ. Journ. of Ophth.) sah 2 Fälle von Katarakt infolge von Hakenwurm-Krankheit. Schenkl.

UNIV. OF MICH.

Centralblatt

für praktische

AUGENHEILKUNDE.

Herausgegeben von

Prof. Dr. J. Hirschberg, Geh. Med.-Rat in Berlin.

Unter ständiger Mitwirkung

der Herren Prof. Dr. **G. Abelsdorff** in Berlin, Dr. **Berger** in Paris, Prof. Dr. **Birnbacher** in Graz, Dr. **Brailey** in London, Prof. Dr. **Cl. du Bois-Reymond** in Schanghai, Dr. **Crzellitzer** in Berlin, Dr. **Oscar Fehr** in Berlin, Prof. Dr. **C. Gallenga** in Parma, Dr. **Ginsberg** in Berlin, Hofrat Prof. Dr. **Goldzieher** in Budapest, Dr. **Gordon Norrie** in Kopenhagen, Dr. **Issigonis** in Smyrna, Dr. **May** in Berlin, Lt. Col. **F. P. Maynard**, I. M. S., Calcutta, Dr. **F. Mendel** in Berlin, Dr. **Moll** in Berlin, Dr. **W. Mühsam** in Berlin, Dr. **Neuburger** in Nürnberg, Dr. **Peltesohn** in Hamburg, Dr. **Pergens** in Maeseyck, Prof. Dr. **Peschel** in Frankfurt a. M., Dr. **Purtscher** in Klagenfurt, Dr. **M. Reich** in Petersburg, Dr. **H. Rönne** in Kopenhagen, Obermed.-Rat Dr. **Scheer** in Oldenburg, Prof. Dr. **Schenkl** in Prag, Prof. Dr. **Schwarz** in Leipzig, Dr. **Spiro** in Berlin, Dr. **Steindorff** in Berlin.

Verlag von Veit & Comp. in Leipzig.

Supplement zum Jahrgang 1911.

Monatlich ein Heft. Preis des Jahrganges 12 Mark. Zu beziehen durch alle Buchhandlungen des In- und Auslandes und die Postanstalten des Deutschen Reiches.

Verlag von VEIT & COMP. in Leipzig

Handbuch der Kosmetik.

Unter Mitwirkung zahlreicher Gelehrten

herausgegeben von

Prof. Dr. Max Joseph,

Berlin.

Mit 164 Figuren und 203 Rezepten im Text, sowie einem Anhang von 101 Rezepten.

Lex. 8°. Preis geh. 22 ℳ, geb. in Halbfranz 25 ℳ.

Verlag von FERDINAND ENKE in Stuttgart.

Soeben erschien:

Cramer, Dr. E., Abriss der Unfall- und Invaliditätskunde des Sehapparates.

Lex. 8°. 1912. geh. M. 7.—; in Leinw. geb. M. 8.—.

Farbenfabriken vorm. Friedr. Bayer & Co.
Elberfeld und Leverkusen a/Rhein.

Adalin

(Bromdiaethylacetylcarbamid)

Sedativum und Schlafanregungsmittel

fast geschmackfrei, unschädlich ohne Neben- und Nachwirkungen.

Dosis: als Sedativum 0,25—0,5 g, 3—4 × tägl.
als Hypnoticum 0,75—1,0 g, ½ Std. vor dem Zubettgehen.

Rp. **Tabulett. Adalin à 0,5 g No. X**
(Originalp. Bayer).

Sajodin

Internes Jodpräparat

Vollwertiger Ersatz für Jodkali.

Geschmackfrei, ausgezeichnet bekömmlich.

Rp. **Tabl. Sajodin à 0,5 No. XX**
(„Originalpackung").

Jothion

Externes Jodpräparat

von unübertroffener Resorbierbarkeit (enth. 80% Jod, org. gebunden).

5—10—25% Salbe oder Öllösung zum Einreiben.

DIONIN

Lymphagogum. Schmerzstillende, resorbierende, heilungsbefördernde Wirkung am Auge.

JODIPIN

Gleichmäßige, nachhaltige Jodwirkung, besonders bei subkutaner Injektion. Innerlich Jodipintabletten.

FIBROLYSIN

Narbenerweichende Wirkung bei Leukomen, Lidnarben, Ektropien.

PERHYDROL

Chem. reines Wasserstoffsuperoxyd, wertvoll bei Operationen und Verletzungen am Auge.

Ferner sämtliche chem.-pharmazeut. Präparate und Alkaloide in unübertroffener Reinheit und Qualität:

Atropin, Cocain, Eserin, Homatropin, Methylatropinbromid, Pilocarpin, Scopolamin, Tropacocain.

E. MERCK Chem. Fabrik Darmstadt.

Verlag von Veit & Comp. in Leipzig.

Festrede für Julius Michel

von

Geh. Medizinalrat **Dr. Julius Hirschberg,**
o. Hon.-Professor a. d. Universität Berlin.

Lex. 8. 1912. geh. 1 ℳ.

Hunyadi János

DAS BESTE NATÜRLICHE BITTERWASSER
EIN NATURSCHATZ VON WELTRUF. MILD, ZUVERLÄSSIG.
BESITZER: ANDREAS SAXLEHNER, BUDAPEST, K. u. K. HOFLIEFERANT.

Wissenschaftliche Literatur durch die Brunnen-Inspektion in Fachingen (Reg.-Bez. Wiesbaden).

Mitin,

eine höchst geschmeidige, geruchlose indifferente und völlig reizlose Salbenbasis von sehr hoher **Resorbierbarkeit.** Das beste Salbenconstituens für **Augensalbe.** Wird in zahlreichen Augenkliniken ständig verwendet.

Literatur und Proben den Herren Ärzten **gratis und franko.**

Krewel & Co., G. m. b. H., chemische Fabrik, **Cöln a./Rh.**

Depot für Berlin und Umgegend: **Arcona-Apotheke, Berlin N.,** Arcona-Platz 5. Telefon Amt 3 Nr. 8711.

Cusylol

(Cupr. citric. solubile „Arlt")

Wasserlösliches Doppelsalz des Kupfercitrats zur Behandlung des Trachoms der gonorrhoischen Erkrankungen des Auges und des urogenitalen Systems.

Jede Packung trägt den Namenszug des Erfinders:

Dr. F. R. v. Arlt.

Muster und Literatur auf Wunsch.

Actien-Gesellschaft für Anilin-Fabrikation.
Pharmac. Abteilung. **Berlin SO. 36.**

Elektrischer Augenspiegel (D.R.G.M.)

nach Dr. Simon. M. 40.—.

Zum **Anschluß** an **Taschenbatterien.**

Prospekte gratis u. franko.

Spezialfabrik **augenärztlicher Instrumente** und **Apparate** von

Dörffel & Faerber, Berlin, Chaussee-Straße 10.

Preisliste gratis und franko.

Collargol

statt ***Argentum nitricum.***

Ebenso wirksam, aber absolut **schmerzlos** und **reizlos.**

Indikationen: Blennorrhoea neonatorum, Keratitis, Conjunctivitis acuta, Ulcus corneae etc.

Anwendung: 1—5%ige Lösung, 2—5%ige Salbe.

Proben und Literatur kostenfrei.

Chemische Fabrik von Heyden, Radebeul-Dresden.

Ausschließliche Inseraten-Annahme durch **Karl Lohner,** Annoncen-Bureau für Medizin, **Berlin SW 11,** Großbeerenstraße 92.

Druck von Metzger & Wittig in Leipzig.

Centralblatt

für praktische

AUGENHEILKUNDE.

Herausgegeben von

Prof. Dr. J. Hirschberg, Geh. Med.-Rat in Berlin.

Unter ständiger Mitwirkung

der Herren Prof. Dr. **G. Abelsdorff** in Berlin, Dr. **Berger** in Paris, Prof. Dr. **Birnbacher** in Graz, Dr. **Brailey** in London, Prof. Dr. **Cl. du Bois-Reymond** in Schanghai, Dr. **Crzellitzer** in Berlin, Dr. **Oscar Fehr** in Berlin, Prof. Dr. **C. Gallenga** in Parma, Dr. **Ginsberg** in Berlin, Hofrat Prof. Dr. **Goldzieher** in Budapest, Dr. **Gordon Norrie** in Kopenhagen, Dr. **Issigonis** in Smyrna, Dr. **Leo Jacobsohn** in Berlin, Priv.-Doz. Dr. **H. Lauber** in Wien, Dr. **May** in Berlin, Lt. Col. **F. P. Maynard**, I. M. S., Calcutta, Dr. **F. Mendel** in Berlin, Dr. **Moll** in Berlin, Dr. **W. Mühsam** in Berlin, Dr. **Neuburger** in Nürnberg, Dr. **Peltesohn** in Hamburg, Dr. **Pergens** in Maeseyck, Prof. Dr. **Peschel** in Frankfurt a. M., Dr. **Purtscher** in Klagenfurt, Dr. **M. Reich** in Petersburg, Dr. **H. Rönne** in Kopenhagen, Obermed.-Rat Dr. **Scheer** in Oldenburg, Prof. Dr. **Schenkl** in Prag, Prof. Dr. **Schwarz** in Leipzig, Dr. **Spiro** in Berlin, Dr. **Steindorff** in Berlin.

Verlag von Veit & Comp. in Leipzig.

Supplement zum Jahrgang 1912.

Monatlich ein Heft. Preis des Jahrganges 12 Mark. Zu beziehen durch alle Buchhandlungen des In- und Auslandes und die Postanstalten des Deutschen Reiches.

Verlag von VEIT & COMP. in Leipzig

Handbuch der Kosmetik.

Unter Mitwirkung zahlreicher Gelehrten

herausgegeben von

Prof. Dr. Max Joseph,

Berlin.

Mit 164 Figuren und 203 Rezepten im Text, sowie einem Anhang von 101 Rezepten.

Lex. 8°. Preis geh. 22 ℳ, geb. in Halbfranz 25 ℳ.

Dieses großangelegte Handbuch der Kosmetik, in welchem der rühmlichst bekannte Dermatologe Prof. Dr. Max Joseph es unternommen hat, mit einem Stabe von allseitig anerkannten Mitarbeitern die Kosmetik auf eine streng wissenschaftliche Basis zu stellen, kann bei der zunehmenden Bedeutung, die dieses wichtige Teilgebiet der wissenschaftlichen Dermatologie für weite Kreise der medizinischen Welt, insbesondere für den praktischen Arzt hat, der besonderen Beachtung empfohlen werden.

Farbenfabriken vorm. Friedr. Bayer & Co.
ELBERFELD und LEVERKUSEN a. Rhein.

Protargol Sophol

Organische Silberpräparate
für die
Augentherapie.

Hervorragende bactericide Eigenschaften bei größter Reizlosigkeit.

Anwendung { Protargol 3—10% / Sophol 1—3 % } Lösungen, recent. et frigid. parand.

Diaspirin

Harmloses Diaphoreticum.
Salicylderivat, tadellos bekömmlich, bei rheumat. Augenaffektionen.
Dos. 1 g mehrmals täglich.

Alypin

Vortrefflicher Ersatz für Cocain bei gleich anästhesierender Kraft erheblich weniger giftig als dieses. Beeinflußt nicht den Augenmuskel und die Cornea.

DIONIN

in der

Augenheilkunde.

Hervorragend bewährtes

Lymphagogum,
Analgetikum,
Antiphlogistikum.

Ausgezeichnete
resorbierende, aufhellende, heilungsbefördernde
Wirkung.

Umfangreiche Literatur und Proben zur Verfügung.

E. MERCK
Chem. Fabrik, Darmstadt.

Aussch

Verlag von VEIT & COMP. in Leipzig

Blutkrankheiten und Blutdiagnostik.

Lehrbuch der morphologischen Hämatologie.

Von

Dr. med. Otto Naegeli,

Professor an der Universität Tübingen.

Zweite, vollkommen umgearbeitete und vermehrte Auflage.
Mit 24 Figuren im Text und 20 farbigen Tafeln.

Roy. 8. 1912. geh. 24 ℳ, geb. in Leinwand 26 ℳ.

Noviform

Von allen Seiten glänzend empfohlenes, souveränes Mittel zur Behandlung und auffallend schnellen Heilung aller Formen von **Lidrandentzündung.**

Rp. Noviform 1,0
Paraff. liquid. 0,5
Vaselin.americ.alb.optim. 8,5
M. f. ungt.

Weitere Indikationen:
Hornhauterosionen,
Hornhautgeschwüre,
Konjunktivitiden,
operative Eingriffe.

Proben und Literatur kostenfrei.

Chemische Fabrik von Heyden, Radebeul-Dresden.

Elektrischer Augenspiegel (D.R.G.M.)

nach Dr. Simon. M. 40.—.

Zum **Anschluß** an **Taschenbatterien.**

Prospekte gratis u. franko.

Spezialfabrik **augenärztlicher Instrumente** und **Apparate** von

Dörffel & Faerber, Berlin, Chaussee-Straße 10.

Preisliste gratis und franko.

Verlag von VEIT & COMP. in Leipzig

Soeben erschien:

Julius Hirschberg's
Ausgewählte Abhandlungen
(1868—1912)

Zu seinem 70. Geburtstage
ihm überreicht
im Namen seiner Schüler
von
Oscar Fehr und **Wilhelm Mühsam**

Mit zahlreichen Abbildungen und einem Porträt

Roy. 8. Geh. 30 ℳ, geb. 32 ℳ

Verlag von Veit & Comp. in Leipzig.

Festrede für Julius Michel

von
Geh. Medizinalrat Dr. Julius Hirschberg,
o. Hon.-Professor a. d. Universität Berlin.

Lex. 8. 1912. geh. 1 ℳ.

Augen-Magnete

Neues, verbessertes Modell.
Prämiiert
auf der Brüsseler Weltausstellung.
Unübertroffen an
Leistung, Handlichkeit, Leichtigkeit.
Vertikale und horizontale Aufhängung.
Alleinige Fabrikanten:
Georg Beck & Co.,
Berlin NO. 43, Georgenkirchstr. 40.
Beschreibung und Preisliste auf Verlangen gratis.

Alleinige Inseratenannahme durch das Annoncenbureau für Medizin

BOUND IN LIBRARY

MAR 24 1914

UNIVERSITY OF MICHIGAN
3 9015 01676 7967